

# **TRATADO DE**

# **Cirugía Bucal**

## **TOMO I**

**Cosme Gay Escoda**  
**Leonardo Berini Aytés**

# Sumario

1	La Cirugía Bucal como especialidad. Principios básicos de la Cirugía Bucal. Estudio clínico y radiológico del paciente. Información y consentimiento.....	1
	<i>Cosme Gay Escoda, Leonardo Berini Aytés, M<sup>a</sup> Ángeles Sánchez Garcés</i>	
2	Instrumental y material quirúrgico. Asepsia y esterilización .....	41
	<i>Cosme Gay Escoda, M<sup>a</sup> Ángeles Sánchez Garcés, Leonardo Berini Aytés</i>	
3	La intervención quirúrgica. Estudios preoperatorios. Hemostasia.....	67
	<i>Leonardo Berini Aytés, Cosme Gay Escoda, M<sup>a</sup> Ángeles Sánchez Garcés</i>	
4	Tiempos operatorios en Cirugía Bucal.....	111
	<i>Cosme Gay Escoda</i>	
5	Técnicas anestésicas en Cirugía Bucal .....	155
	<i>Leonardo Berini Aytés, Cosme Gay Escoda</i>	
6	Principios básicos de la exodoncia.....	199
	<i>Cosme Gay Escoda, Leonardo Berini Aytés</i>	
7	Extracción de dientes permanentes en el maxilar superior y en la mandíbula.....	227
	<i>Leonardo Berini Aytés, Cosme Gay Escoda</i>	
8	Extracción de restos radiculares. Exodoncias complejas. Exodoncia quirúrgica. Odontosección .....	249
	<i>Cosme Gay Escoda, Leonardo Berini Aytés</i>	



9	Extracción de dientes erupcionados en posición ectópica. Exodoncias múltiples. Alveoloplastia. Extracción de dientes temporales.....	281
	<i>Cosme Gay Escoda, Antonio España Tosi</i>	
10	Accidentes y complicaciones de la exodoncia .....	309
	<i>Cosme Gay Escoda, José Arnabat Domínguez</i>	
11	Dientes incluidos. Causas de la inclusión dentaria. Posibilidades terapéuticas ante una inclusión dentaria.....	341
	<i>Cosme Gay Escoda, Cristina de la Rosa Gay</i>	
12	Cordales incluidos. Patología, clínica y tratamiento del tercer molar incluido.....	355
	<i>Cosme Gay Escoda, Manuel Piñera Penalva, Verónica Velasco Vivancos, Leonardo Berini Aytés</i>	
13	Cordales incluidos. Exodoncia quirúrgica. Complicaciones.....	387
	<i>Cosme Gay Escoda, Manuel Piñera Penalva, Eduardo Valmaseda Castellón</i>	
14	Caninos incluidos. Patología, clínica y tratamiento .....	459
	<i>Cosme Gay Escoda, Gabriel Forteza González, José M<sup>a</sup> Herráez Vilas</i>	
15	Otras inclusiones dentarias. Mesiodens y otros dientes supernumerarios. Dientes temporales supernumerarios. Dientes temporales incluidos .....	497
	<i>Cosme Gay Escoda, Mario Mateos Micas, Antonio España Tost, Jordi Gargallo Albiol</i>	

<b>16</b>	Tratamiento ortodóncico-quirúrgico de los dientes incluidos .....	535
	<i>Cosme Gay Escoda</i>	
<b>17</b>	Frenillos bucales .....	557
	<i>Cosme Gay Escoda</i>	
<b>18</b>	La infección odontogénica: concepto, etiopatogenia, bacteriología y clínica .....	575
	<i>Leonardo Berini Aytés, Joaquín Garatea Crelgo, Cosme Gay Escoda</i>	
<b>19</b>	Vías de propagación de la infección odontogénica .....	597
	<i>Cosme Gay Escoda, Leonardo Berini Aytés</i>	
<b>20</b>	Normas generales de tratamiento de la infección odontogénica. Antibioticoterapia. Profilaxis de las infecciones postquirúrgica y a distancia .....	617
	<i>Leonardo Berini Aytés, Cosme Gay Escoda</i>	
<b>21</b>	Tratamiento quirúrgico de la infección odontogénica .....	639
	<i>Leonardo Berini Aytés, Joaquín Garatea Crelgo, Cosme Gay Escoda</i>	
<b>22. Sinusitis odontogénica.....</b>		<b>687</b>
	<i>Cosme Gay Escoda, Leonardo Berini Aytés</i>	
<b>23. Osteítis y osteomielitis de los maxilares .....</b>		<b>709</b>
	<i>Cosme Gay Escoda, Leonardo Berini Aytés, M<sup>a</sup> Angeles Sánchez Garcés</i>	
<b>24. Osteorradionecrosis .....</b>		<b>731</b>
	<i>Leonardo Berini Aytés, Cosme Gay Escoda, M<sup>a</sup> Angeles Sánchez Garcés</i>	
<b>25. Lesiones periapicales.....</b>		<b>749</b>
	<i>Cosme Gay Escoda, Miguel Peñarrocha Diago, Leonardo Berini Aytés</i>	
<b>26. Cirugía periapical.....</b>		<b>781</b>
	<i>Cosme Gay Escoda</i>	
<b>27. Comunicaciones bucosinusales.....</b>		<b>831</b>
	<i>Cosme Gay Escoda</i>	

# 1

# La Cirugía Bucal como especialidad. Principios básicos de la Cirugía Bucal. Estudio clínico y radiológico del paciente. Información y consentimiento

Cosme Gay Escoda, Leonardo Berini Aytés, M<sup>a</sup> Ángeles Sánchez Garcés

## 1.1. LA CIRUGÍA BUCAL COMO ESPECIALIDAD

### 1.1.1. RESTABLECIMIENTO, FORMACIÓN Y ENSEÑANZA DE LA ODONTOLOGÍA

La Ley 10/1986 de 17 de marzo (Boletín Oficial del Estado número 68 de 20 de marzo de 1986), sobre odontólogos y otros profesionales relacionados con la salud dental, supuso el restablecimiento de la profesión de odontólogo de acuerdo con los criterios vigentes en los países de la Unión Europea y cumpliendo las exigencias de calidad y nivel formativo acordes con los actuales conocimientos técnicos y científicos, con las necesidades sanitarias y asistenciales de la población, y con los requisitos de homologación internacionalmente admitidos -especialmente los derivados de las directivas comunitarias en esta materia: 78/686/CEE, 78/687/CEE y 78/688/CEE de 25 de julio de 1978, 81/1057/CEE de 14 de diciembre de 1981, y concordantes-.

De acuerdo con la Ley 10/1986, los odontólogos tienen capacidad profesional para realizar el conjunto de actividades de prevención, de diagnóstico, y de tratamiento relativas a las anomalías y enfermedades de los dientes, de la boca, de los maxilares, y de los tejidos anejos. En su artículo primero, apartado 3º, se remarca que los odontólogos podrán prescribir los medicamentos, prótesis, y productos sanitarios correspondientes al ámbito de su ejercicio profesional.

Por lo dispuesto en esta ley, el Real Decreto 970/1986 de 11 de abril de 1986, se establece el título oficial de Licenciado en Odontología, así como las directrices generales de los correspondientes planes de estudio, que fueron modificadas de acuerdo con el Real Decreto 1497/1987 de 27 de noviembre de 1987; éste establece las directrices generales comunes de los planes de estudio de los títulos Universitarios de carácter oficial y de validez en todo el territorio nacional. La modificación concreta de las directrices generales de los planes de estudio de Odontología están contenidas en el Real Decreto 1418/1990 de 26 de octubre de 1990, y condujeron a la elaboración de los planes de estudios vigentes hasta ahora.

El Real Decreto 779/1998 de 30 de abril de 1998 modifica parcialmente la legislación anterior y obligará a cambiar los actuales planes de estudio.

### 1.1.2. CONCEPTO DE CIRUGÍA BUCAL

Dentro de los medios que se emplean para el tratamiento de las enfermedades (terapéutica), existe uno caracterizado esencialmente por la utilización de procedimientos manuales. Se conoce con el nombre de Cirugía o Terapéutica quirúrgica.

Esta definición etimológica es parcial ya que la Cirugía utiliza también todos los elementos científicos; es más, actualmente también hay que contar con el papel cada vez más preponderante de la ayuda de una

aparatoología progresivamente más sofisticada y menos dependiente de nuestro control manual.

La terapéutica quirúrgica se aplica a las enfermedades encuadradas en la patología quirúrgica, especificando así -aunque no de manera absoluta- la naturaleza del tratamiento.

La Cirugía es ciencia y arte, y comprende de una parte una concepción general de todo el cuerpo humano, y por otra se especializa por órganos, regiones, aparatos o sistemas como consecuencia de la exigencia de conocimientos especiales, instrumental y técnicas operatorias adaptadas a las características anatómo-funcionales.

Entre las especializaciones de la Cirugía se distingue la Cirugía Bucal (dento-maxilar) cuya actividad se efectúa dentro de la boca y que tiene como finalidad el tratamiento de la patología quirúrgica de la cavidad bucal. Los términos bucal y oral son sinónimos de acuerdo con el Diccionario de la Lengua Española. Nosotros preferimos hablar de Cirugía Bucal (de la boca), aunque la influencia anglosajona propone utilizar la palabra Oral (Oral Surgery).

La Cirugía Bucal está regida por los principios de la Cirugía General pero tiene sus propias peculiaridades que emanan de la zona anatómica a tratar.

La definición de Cirugía Bucal formulada por las principales entidades académicas y corporativas norteamericanas (EE.UU.) es la siguiente: "La Cirugía Bucal es la parte de la Odontología que trata del diagnóstico y del tratamiento quirúrgico y coadyuvante de las enfermedades, traumatismos y defectos de los maxilares y regiones adyacentes".

Las directivas de la Unión Europea (UE) definen la Cirugía Bucal como la parte de la Odontología a la que conciernen el diagnóstico y todo el tratamiento quirúrgico de las enfermedades, anomalías y lesiones de los dientes, de la boca, de los maxilares y de sus tejidos contiguos (III/D/1374/5/84).

### 1.1.3. LA CIRUGÍA BUCAL COMO ESPECIALIDAD DE LA ODONTOLOGÍA

Para Costich y White, la Cirugía Bucal es la especialidad reconocida de la Odontología más antigua, y muchas de sus técnicas pueden ser y son realizadas por el dentista general. Ries Centeno remarca que el cirujano bucal debe poseer el título de odontólogo, ya que esta rama de las Ciencias de la Salud le proporcionará los conocimientos y agilidad manual para abordar la Patología Quirúrgica Bucal.

De hecho, en el año 1864, la Cirugía Bucal (Oral Surgery), como especialidad de la Odontología, fue incluida en el plan de estudios de la Escuela de Odontología de Filadelfia, actualmente perteneciente a la Universidad de Temple (EE.UU.).

El Comité Consultivo para la formación de odontólogos elevó a la comisión de las Comunidades Europeas la necesidad de regular las es-

pecialidades de la Odontología, dando lugar a la Directiva Odontológica (78/686/CEE) de 25 de julio de 1978, que reconoce la Cirugía Bucal y la Ortodoncia como especialidades de la Odontología.

El 20 de noviembre de 1985, el Comité Consultivo para la formación de odontólogos aprobó los campos de actividad y los programas de formación para que los odontólogos pudieran acceder a las 2 especialidades reconocidas de la Odontología (III/D/1374/5/84). Asimismo se contemplaba el reconocimiento mutuo de los diplomas y las medidas destinadas a facilitar el ejercicio del derecho de establecimiento y de libre prestación de servicios en los países de la Unión Europea.

La existencia de la especialidad de Cirugía Bucal como formación postgraduada no significa en modo alguno que esta disciplina no deba incluirse en los conocimientos que debe poseer el odontólogo general, el cual podrá efectuar las técnicas quirúrgicas para las que se encuentre preparado, aunque no podrá titularse cirujano bucal si no posee el título correspondiente.

El dentista general puede atender personalmente una serie de casos, pero otros debe remitirlos al especialista en Cirugía Bucal; esta decisión debe tomarla de acuerdo con sus aptitudes y habilidades, buscando siempre la mejor atención posible para sus pacientes. La destreza y seguridad sólo pueden obtenerse a través de repetidas experiencias y de la valoración crítica de los resultados.

Por consiguiente, corresponde a cada odontólogo decidir por sí mismo los límites de su capacidad en Cirugía Bucal. Aplicar una técnica en la que se posee poca experiencia o de la que no se tienen conocimientos actualizados de la entidad nosológica a tratar, o esconder una patología para evitar remitir un paciente al especialista, representan una praxis negligente no conforme a la ética profesional.

En muchas ocasiones el odontólogo general tiene que trabajar en equipo con especialistas (cirujano bucal, ortodoncista, psicólogo, etc.) para proporcionar la mejor atención al paciente. Este trabajo en equipo es imprescindible en casos complejos y en cierto tipo de patología, como por ejemplo en las deformidades dentofaciales o en la patología de la articulación temporomandibular; de esta forma se consigue la conjunción de los procedimientos más avanzados que pueden ser de beneficio para los pacientes.

#### 1.1.4. CONTENIDO DE LA CIRUGÍA BUCAL

En todos los Estados miembros de la Unión Europea, el especialista en Cirugía Bucal está considerado como competente para efectuar:

- Todo acto de cirugía dento-alveolar, incluida la implantología.
- La cirugía de los maxilares, comprendida la resección.
- La cirugía de los tejidos blandos de la cavidad bucal.

El programa de enseñanza universitaria superior en Cirugía Bucal consiste en una extensión y profundización de los conocimientos adquiridos durante la formación odontológica de base. La formación especializada o de postgrado debe permitir al especialista en Cirugía Bucal asumir las tareas propias de su campo de actividad, que exige conocimientos en las siguientes áreas:

- Todos los métodos de diagnóstico de las anomalías, las lesiones y las enfermedades de los dientes, de la boca y los maxilares, y de los tejidos contiguos.
- Los tratamientos de urgencia, y la anestesiología y reanimación.
- El tratamiento de las fracturas del macizo facial y de sus secuelas.
- El tratamiento de las lesiones de los dientes y de sus estructuras de soporte, incluyendo la patología periodontal.
- El tratamiento de todas las lesiones relacionadas con los tejidos dentarios que necesiten la Cirugía, comprendiendo los implantes, trasplantes y reimplantes de los dientes naturales y artificiales.

- La Cirugía preprotésica, comprendiendo la implantológica.
- La corrección quirúrgica de las anomalías y las maloclusiones congénitas o adquiridas de los maxilares.
- El tratamiento de la patología quirúrgica de la articulación temporomandibular y de los cuadros dolorosos bucofaciales.
- La colocación de prótesis para la rehabilitación funcional y estética y de obturadores tras las intervenciones quirúrgicas.
- El tratamiento de todas las lesiones de los tejidos blandos u óseos de la boca, maxilares y tejidos contiguos que necesiten cirugía para su solución.

#### 1.1.5. CIRUGÍA BUCAL Y CIRUGÍA MAXILOFACIAL

La Comisión Nacional de la especialidad define a la Cirugía Maxilofacial, como la especialidad médico-quirúrgica que se ocupa de la prevención, estudio, diagnóstico, tratamiento y rehabilitación de la patología de la cavidad bucal y de la cara, así como de las estructuras cervicales, relacionadas directa o indirectamente con las mismas. El ámbito de esta especialidad médica se ha ido extendiendo progresivamente, en base a los progresos científicos, a otras regiones o espacios quirúrgicos circundantes. Así actualmente esta rama quirúrgica extiende sus brazos hacia la estética facial, la cirugía craneofacial, etc., y se pronostica que en un futuro próximo entrará en el contexto de la llamada Cirugía de Cabeza y Cuello.

En su concepto actual la Cirugía Maxilofacial incorpora contenidos y actividades de la Medicina y de la Odontología, y resulta difícil definir los campos de actividad respectivos, y más aún establecer fronteras entre ellos precisando el contenido de las enseñanzas teóricas y prácticas de una y otra.

La especialidad de Cirugía Maxilofacial fue reconocida en España en 1977. La titulación se obtenía en los Servicios de Cirugía Maxilofacial acreditados; se accedía a ella a través de las plazas salidas a concurso por la vía MIR (médico interno y residente), y era requisito imprescindible tener previamente el título de estomatólogo. El periodo de residencia era de tres años, durante los cuales se conseguía la formación quirúrgica específica.

Por el decreto 1015 de 15 de julio de 1978, se estableció la formación quirúrgica de 5 años, sin la exigencia previa de la titulación de estomatólogo. En el programa de Cirugía Maxilofacial contenido en el decreto 127/80 de 30 de enero de 1984, se estableció que durante los 5 años de formación quirúrgica especializada se obtuvieran los conocimientos estomatológicos precisos, ya fuera dentro o fuera del Servicio de Cirugía Maxilofacial con acreditación docente.

La resolución de 25 de abril de 1996 de la Secretaría de Estado de Universidades e Investigación del Ministerio de Educación y Ciencia, a propuesta de la Comisión Nacional de Cirugía Maxilofacial, contiene la definición, campo de acción, y programa teórico-práctico de la especialidad. Este texto deja bien claro que el cirujano maxilofacial no recibirá docencia reglada en Odontología o Estomatología, expresando que sólo deberá adquirir criterios generales de esta rama de las Ciencias de la Salud, y además basados en el autoaprendizaje. Es decir, que el cirujano maxilofacial queda desvinculado de los fuertes lazos que tenía con la Odontología ya que nació de sus fuentes.

Para nosotros es absurdo e incomprensible que la Ley 10/1986 de 17 de marzo de 1986 que reinstauró la Odontología contenga expresiones como "... la Cirugía Maxilofacial continuará siendo el máximo nivel especializado en este campo de la salud..." ya que ahora resulta que el máximo nivel científico de la Odontología lo tiene un especialista médico que no es dentista y cuyos conocimientos en esta área son generales, adquiridos por autoaprendizaje y sin evaluación posterior.

La situación de la Cirugía Maxilofacial es muy diferente en los diversos países de la Unión Europea, oscilando desde aquéllos que no fie-

nen la especialidad y ésta es efectuada por odontólogos especialistas en Cirugía Bucal, hasta los que la tienen debidamente reconocida y articulada. La diversidad es tan compleja, que distintas especialidades médicas y odontológicas se disputan el mismo territorio y competencias. Sólo tres países de la Unión Europea reconocen la Cirugía Maxilofacial como especialidad de la Medicina; por el contrario, 10 países de la Unión Europea (Dinamarca, Alemania, Reino Unido, Suecia, Finlandia, Noruega, etc.) tienen reconocida la Cirugía Bucal (Maxilofacial) como especialidad odontológica, y el resto de países no tiene reglamentación sobre el tema.

A fin de delimitar los espacios y actividades de la Cirugía Bucal y la Cirugía Maxilofacial creemos que debería aplicarse una división clara:

- La Cirugía Bucal (Oral) reconocida como especialidad de la Odontología debería limitarse a los campos y programas de formación que las Directrices de la Unión Europea establecen.
- La Cirugía Maxilofacial como especialidad médica -con formación odontológica reglada- representaría una titulación superior en este campo quirúrgico que comprendería la Cirugía Bucal pero que en su aspecto fundamental se decantaría hacia la cirugía cervical, craneofacial, estética facial, etc., llegando a la idea ya expuesta de abarcar toda la Cirugía de Cabeza y Cuello.

Aplicando esta idea de gradación de las titulaciones, debería ajustarse la legislación académica y sanitaria vigente en España con el fin de asegurar la doble titulación médica y odontológica para los especialistas en Cirugía Maxilofacial, y crear además un sistema de acceso a la formación y titulación médicas para el odontólogo especialista en Cirugía Bucal, posibilitando la adquisición de los conocimientos médicos y el entrenamiento quirúrgico para poder acceder éste a la Cirugía Maxilofacial.

Pero nuestra propuesta está lejos de los objetivos de los políticos españoles actuales, ya que a instancia de la Comisión Nacional de Cirugía Maxilofacial y con el respaldo de la Sociedad Española de Cirugía Oral y Maxilofacial, recientemente se ha cambiado la denominación de la especialidad médica de Cirugía Maxilofacial que pasará a denominarse Cirugía Oral y Maxilofacial (Real Decreto 139/2003 de 7 de febrero. BOE de 14 de febrero de 2003). De esta forma España se convierte en el único país del mundo en que un médico sin formación odontológica reglada (no es dentista), puede llegar a obtener un título de médico especialista que incorpora la palabra "Oral" (Bucal); es decir, que es el competente para efectuar la cirugía de la boca. Esta maniobra irracional busca "usurpar" la Cirugía Bucal (Oral) a los odontólogos. Pero la historia, las directivas de la Unión Europea y la corriente de opinión mayoritaria del mundo civilizado, volverán a poner las cosas en su sitio, dejando claro que la Cirugía de la boca (Oral o Bucal) es competencia exclusiva del dentista.

## 1.1.6. LA ENSEÑANZA DE LA CIRUGÍA BUCAL

### 1.1.6.1. Antecedentes

En el inicio de la enseñanza de la Estomatología como especialidad médica, existía la asignatura de Estomatología Quirúrgica cuyos contenidos incluían: "Anatomía, Fisiología, Embriología Bucofacial, Afecciones Quirúrgicas (extracciones dentarias, traumatología, tratamiento quirúrgico de la infecciones, tumores, deformidades, etc.) y Estomatología Pericial. Se debe a la figura del Profesor Calatrava Páramo -Catedrático de la Universidad Complutense de Madrid- la conversión del nombre de la asignatura en el de Patología Quirúrgica Oral y Maxilofacial.

Con el advenimiento de los estudios de Odontología, la asignatura de Patología Quirúrgica Oral y Maxilofacial pasa a llamarse Cirugía Bu-

cal y, si bien se considera como específicamente odontológica, sigue perteneciendo al área de conocimiento de Estomatología.

Como puede observarse, en cierto modo, la actual enseñanza de pregrado de Cirugía Bucal deriva -en la mayoría de sus contenidos, y con las limitaciones lógicas- de la que se impartía en la asignatura de Patología Quirúrgica Oral y Maxilofacial dentro de la especialización en Estomatología.

### 1.1.6.2. Actualmente (en la Universidad de Barcelona)

Cabe decir que en las distintas Facultades de Odontología que hay en España existen notables diferencias en cuanto a la formación en Cirugía Bucal, tanto a nivel de pregrado como de postgrado. Por ello nos ceñiremos a mencionar los pormenores de la docencia que impartimos en la Facultad de Odontología de la Universidad de Barcelona. Distinguiremos los conocimientos de Cirugía Bucal que van a adquirirse con la formación de pregrado, es decir durante la Licenciatura de Odontología, de los que van a conseguirse gracias a los estudios de postgrado.

#### 1.1.6.2.1. Formación de Pregrado

De acuerdo con el texto del Real Decreto 970/1986 de 11 de abril, la Universidad de Barcelona (UB) organizó sus estudios de Odontología, que fueron homologados por el Consejo de Universidades en su acuerdo n° 8191 de 23 de febrero de 1987. Así en el primer plan de estudios, ahora abandonado, la Cirugía Bucal era una disciplina que se encontraba integrada dentro de la asignatura de Patología Médico-Quirúrgica Bucal I (3<sup>er</sup> Curso de la Licenciatura) y en la homónima con ordinal II (4<sup>o</sup> Curso de la Licenciatura), junto con la Medicina Bucal y la Periodoncia, con una carga lectiva total de 39 créditos (12 teóricos y 27 práctico-clínicos).

Las modificaciones consecuencia de los Reales Decretos 1497/1987 de 27 de noviembre y 1418/1990 de 26 de octubre, obligaron a elaborar otro plan de estudios -que se conoce como "Plan Nuevo"- y que fue aprobado el 23 de noviembre de 1992 por la Universidad de Barcelona, homologado a finales del año 1992 por el Consejo de Universidades, y publicado en el Boletín Oficial del Estado (BOE) el 21 de enero de 1993, Resolución n° 1559. De acuerdo con este plan, la Cirugía Bucal se imparte en dos asignaturas: la Patología Quirúrgica Bucal I, en el tercer curso de la Licenciatura, con una carga lectiva de 3 créditos teóricos (30 horas) y 1,5 créditos prácticos preclínicos (22,5 horas), y en la Patología Quirúrgica Bucal II, en el cuarto curso de la Licenciatura con una carga lectiva de 1,5 créditos teóricos (15 horas) y 4,5 créditos prácticos clínicos (90 horas).

Como puede verse, en este "Plan Nuevo", la docencia de Cirugía Bucal se imparte en el Segundo Ciclo, formando parte de la materia "Patología Médico-Quirúrgica Bucal"; en ésta además hay otras asignaturas troncales como Patología Médica Bucal I y II, Anestesiología Odontológica y Radiología Odontológica. No obstante, el estudiante de Odontología puede adquirir más conocimientos de Cirugía Bucal si cursa las asignaturas optativas de Cirugía Bucal Infantil, Cirugía Maxilofacial, e Implantología Bucofacial, cada una con una carga lectiva de 1,5 créditos teóricos (15 horas) y 3 créditos prácticos clínicos (30 horas).

La formación práctica clínica del alumno de pregrado queda garantizada por la resolución de 13 de diciembre de 1995 de la Universidad de Barcelona publicada en el BOE número 25 de 29 de enero de 1996:

- El alumno deberá dedicar un total de 2.000 horas al aprendizaje de la asistencia clínica en instituciones sanitarias.
- Las prácticas clínicas del segundo ciclo de la Licenciatura en Odontología tendrán la consideración de especiales; así, un crédito de éstas tendrá la equivalencia de 20 horas.

- Las prácticas clínicas especiales consistirán en la realización, por parte de los alumnos, de diferentes fases diagnósticas y terapéuticas sobre paciente, de acuerdo con los programas teóricos aprobados por el Departamento. Estas prácticas se harán de manera progresiva e individualizada, y siempre bajo la supervisión del profesor responsable.

Los Reales Decretos 614/1997 (BOE número 117 de 16 de mayo de 1997) y 779/1998 (BOE número 104 de 1 de mayo de 1998), obligarán a cambiar nuevamente los planes de estudio homologados, al redefinir la carga lectiva de los créditos, la asignación de los créditos teóricos, prácticos y las equivalencias, y también con el fin de disminuir el número de asignaturas, y darles una carga lectiva no inferior a 4,5 créditos, si son cuatrimestrales, o de 9 créditos si se trata de asignaturas troncales, obligatorias u optativas anuales.

Así pues desde el año 1986 hasta ahora ya vamos por el tercer plan de estudios, lo que demuestra la capacidad y buen hacer de nuestros políticos y dirigentes universitarios. Nuestra Facultad de Odontología (UB) tiene previsto aprobar este tercer plan de estudios durante el curso académico 2003-2004.

En este momento, junio de 2003, parece inminente la aparición de un decreto -a nivel estatal y para todas las licenciaturas- que introduzca la obligación de utilizar el sistema europeo de créditos de transferencia (créditos *ects*); en esencia, los créditos *ects* contemplan el tiempo, requerido exclusivamente por parte del alumno, para la adquisición de los conocimientos y de las habilidades que se consideran imprescindibles en vistas a su futura actividad profesional. Por ello, no es extraño que las Universidades ya se estén planteando la reformulación de los planes de estudio así como el establecer los criterios generales que permitirán la adaptación a dicho proceso.

La utilización de los créditos *ects* forma parte de las herramientas que se han considerado como básicas en el proceso europeo de sintonización (*tuning*) de la educación superior -hasta hace poco conocido como proceso de convergencia europea-, y que es una consecuencia directa de las Declaraciones de Bolonia, París y Praga. Últimamente este proceso ha adquirido una importancia trascendental en vistas a la futura integración a la Unión Europea de más estados -la mayoría de ellos de la ex-Europa del Este- y sobre todo por las repercusiones que esto tendrá en el mercado laboral. Los expertos que participaron en la reunión de Salamanca (2001) elaboraron estrategias a fin de encontrar un sistema flexible que respetase la idiosincrasia de los países integrantes de esta futura Europa pero que al mismo tiempo fomentase la competitividad; a partir de este momento se empezó a hablar no de "homologaciones" sino de "acreditaciones" que afectarían sobre todo a la formación de pregrado pero también a la de postgrado. Después de la Reunión de Barcelona (2002) ya se hicieron una serie de recomendaciones entre las que cabría destacar:

- Generalización de los créditos *ects* como vínculo e instrumento de medida.
- Armonización de la duración y contenido de los estudios de grado superior.
- Creación de un Diploma (tipo portafolio que sería suplementario al título clásico).
- Desarrollo de la movilidad (facilidad para intercambiar conocimientos).
- Potenciación de la enseñanza de tipo virtual.
- Promoción de la calidad (creación de agencias de acreditación).
- Aplicación de los créditos *ects* a la formación continua (con carácter acumulativo).

En un orden eminentemente práctico, los títulos pasarían a obtenerse con un mínimo de 5 años y 300 créditos *ects*; en principio continuarían

estructurados en 2 ciclos (3 + 2 ó 4 + 1 años) preveándose que una vez superado el primer ciclo se conseguiría una capacitación de tipo laboral; no obstante, esta normativa se considera difícilmente aplicable a las Ciencias de la Salud. Como orientación, 300 créditos *ects* significa que en un año deben cumplimentarse 60 créditos *ects*; ello equivaldría a 1.500-1.800 horas de "esfuerzo anual del alumno", lo que al final de la licenciatura daría lugar a una dedicación total entre 7.500 y 9.000 horas.

Actualmente la ADEE (Asociación Europea para la Educación Dental) recoge la representación de más de 100 escuelas o facultades europeas -más de la mitad y todas las españolas- y es la única organización que se ha preocupado del tema de la "sintonización europea" en el ámbito de la Odontología. En el congreso de Ljubljana (Eslovenia), de 2002, se propuso la constitución de una serie de comisiones encargadas de elaborar los documentos que regirán los temas considerados como primordiales en lo referente a la formación de los futuros odontólogos europeos. Estos temas atañen a;

- Delimitar el núcleo básico de conocimientos necesarios.
- Programar y temporalizar la docencia.
- Proponer las competencias que deben adquirirse.
- Determinar los sistemas de evaluación que tendrán que emplearse.
- Precisar cómo y qué organismos van a responsabilizarse de efectuar las acreditaciones.

Una primera propuesta sobre todas estas cuestiones será presentada en el congreso de la ADEE de 2003, en Dresden (Alemania), a fin de ser discutida y, en caso de ser aprobada por consenso, sería presentada a las autoridades competentes europeas para su ulterior promulgación.

#### 1.1.6.2.2. Formación de Postgrado

La formación de Postgrado abarca los cursos de Formación Continuada, los estudios de Doctorado orientados a obtener dicho título, y los destinados a obtener la especialización -Másters-, en nuestro caso en Cirugía e Implantología Bucal.

Durante varios años, organizados desde la Unidad de Cirugía Bucal y Cirugía Maxilofacial, el Máster de Cirugía e Implantología Bucal y el Departamento de Odontostomatología -entidades todas ellas pertenecientes a la Universidad de Barcelona- llevamos a cabo numerosos cursos de Formación Continuada, en los cuales también se cuenta con la colaboración de otros organismos como son la Sociedad Catalana de Cirugía e Implantología Bucal y Maxilofacial, el Centro Médico Teknon de Barcelona, y con el soporte de varias firmas comerciales, que hacen posible toda esta actividad.

En estos cursos de Formación Continuada participan prestigiosos especialistas, nacionales y extranjeros. Pero sin duda, en este aspecto, destaca el Curso Básico Teórico-Práctico de Cirugía Bucal dictado por el Prof. Dr. Cosme Gay Escoda; iniciado en 1980, con una periodicidad anual, han posibilitado durante sus 23 años de continuidad, la adquisición de conocimientos teórico-prácticos y el perfeccionamiento profesional a los centenares de cursillistas que hasta la actualidad han seguido este curso.

En cuanto a los estudios de doctorado, impartimos dentro del programa de Técnicas Clínicas en Odontostomatología, en el primer año el curso de Infecciones del Área Bucal y Maxilofacial (3 créditos) y en el segundo año, los cursos de Patología Quirúrgica de las Glándulas Salivales (3 créditos) y Patología Quirúrgica de la Articulación Temporomandibular (3 créditos).

La Universidad de Barcelona desde el curso académico 1989-90 tiene un Curso de Postgrado de tres años de duración (3.900 horas), con la categoría de Máster, para formar especialistas en Cirugía Bucal que dirige el Prof. Dr. Cosme Gay Escoda, y que se imparte en la Facultad

de Odontología y en la Clínica Odontológica Universitaria, situadas ambas en el Campus de las Ciencias de la Salud de Bellvitge (L'Hospitalet de Llobregat-Barcelona).

### 1.1.7. LAS SOCIEDADES DE CIRUGÍA BUCAL

Los odontólogos y estomatólogos con dedicación a la Cirugía Bucal no han tenido una sociedad científica que les representara y les defendiera en sus legítimas aspiraciones hasta que se fundó la Sociedad Española de Cirugía Bucal (SECIB).

La Sociedad Española de Cirugía Oral y Maxilofacial (SECOM) incluye a los odontólogos y estomatólogos como miembros asociados pero en ningún caso tienen igualdad de derechos y deberes con los miembros titulares que son los médicos especialistas en Cirugía Maxilofacial, la mayoría de ellos sin formación odontológica reglada.

Esta discriminación motivó que un nutrido grupo de profesores universitarios del área de Estomatología con dedicación a la cirugía, emprendieran la empresa de crear una sociedad que pudiera darles amparo.

Fruto de estas discusiones preparatorias se redactaron unos estatutos, y en Barcelona los Dres. Cosme Gay Escoda y Leonardo Berini Aytés, el 3 de marzo del año 1994, firmaron ante notario la escritura de constitución de la SECIB.

Tras los trámites burocráticos pertinentes, en el año 1995 se produjo la inscripción y visado de los Estatutos de la SECIB en el registro de asociaciones del Ministerio de Justicia e Interior con el número nacional 139.527.

A mediados del año 1996, se forma una Comisión Gestora para poner en marcha la Sociedad, y adecuar los Estatutos a las necesidades detectadas. Esta Gestora estaba constituida por: Dr. Cosme Gay Escoda (presidente), Dr. José M<sup>a</sup> Martínez González (vicepresidente), Dr. Miguel Peñarrocha Diago (secretario), y los Dres. José M<sup>a</sup> Suárez Quintanilla, Candela Reyes Botella y Leonardo Berini Aytés (vocales).

Esta Comisión Gestora hizo tres reuniones en Barcelona, Madrid y Sevilla, y en esta última ciudad se organizó la celebración de la primera asamblea general de la SECIB.

En el año 1997, en el curso de esta primera asamblea general, se eligió la primera Junta Directiva que quedó constituida por: Dr. Manuel Donado Rodríguez (presidente), Dr. Cosme Gay Escoda (presidente electo), Dr. José M<sup>a</sup> Suárez Quintanilla (vicepresidente), Dr. José M<sup>a</sup> Martínez González (secretario), Dr. Francisco Martos Molino (tesorero), Dr. Jesús Gómez de la Mata de Andrés (vocal 1<sup>o</sup>) y Dr. Enrique Arévalo Turrillas (vocal 2<sup>o</sup>). En esta reunión se eligió la ciudad de Santiago de Compostela para organizar en mayo de 1999 el primer Congreso de la SECIB bajo la presidencia del Dr. José M<sup>a</sup> Suárez Quintanilla.

La Sociedad Española de Cirugía Bucal es una asociación de carácter científico, sin ánimo de lucro, que tiene personalidad jurídica y total capacidad de actuación en el ámbito nacional; sus objetivos fundacionales son:

- Agrupar a todos los especialistas en Cirugía Bucal, los licenciados en Odontología, y los licenciados en Medicina y Cirugía, que tengan interés o vinculación con la Cirugía Bucal, y los licenciados en otras áreas de las Ciencias de la Salud que lo soliciten y sean admitidos.
- Contribuir a la mejora científica de sus afiliados.
- Promover el desarrollo de la Cirugía Bucal.
- Asesorar los organismos públicos y las sociedades privadas en materia de Cirugía Bucal.
- Colaborar con las Universidades en su desarrollo científico y técnico.
- Fomentar la colaboración con otras sociedades nacionales e internacionales a fin de establecer programas científicos comunes.

Fruto de la colaboración con otras Sociedades de Cirugía Bucal de la Unión Europea, en junio de 1998, se celebra en Oporto (Portugal) una reunión preparatoria para fundar la Federación Europea de Sociedades de Cirugía Bucal. El 10 de octubre de 1998 se celebró en Barcelona la reunión fundacional de la "European Federation of Oral Surgery Societies (EFOSS)", con la firma de los estatutos y la elección del primer Comité Ejecutivo.

En esta Federación Europea están integradas, de momento, las Sociedades de Cirugía Bucal de Alemania, Francia, Italia, Portugal y España. Los Presidentes y representantes de las siguientes sociedades fundadoras -Berufverband Deutscher Oralchirurgen, Société Francophone de Médecine Buccale et Chirurgie Orale, Società Italiana di Chirurgia Orale, Sociedade Portuguesa de Cirurgia Oral y la Sociedad Española de Cirugía Bucal- se desplazaron a Barcelona para formalizar esta Federación que aúna los esfuerzos de cada Sociedad estatal con el fin de conseguir los objetivos comunes en el ámbito europeo.

Entre los fines de la EFOSS y de acuerdo con sus estatutos destacamos los siguientes:

- Potenciar el estudio, la investigación, y el progreso de la Cirugía Bucal y su promoción, así como la formación continuada de los clínicos que la ejerzan en el ámbito de la Unión Europea.
- Reconocer el título de especialista en Cirugía Bucal a aquéllos de sus miembros que lo hayan adquirido en uno de los países de la Unión Europea en que esta especialidad está reconocida en conformidad con las directivas europeas.
- La EFOSS incluye en sus misiones los trámites nacionales e internacionales destinados al reconocimiento en cada uno de los estados de la Unión Europea de la especialidad profesional en Cirugía Bucal, dentro del marco de las directivas europeas, así como todo trámite motivado que concierna la Cirugía Bucal.
- La EFOSS pone en marcha un "Board Europeo en Cirugía Bucal" destinado a reconocer, mediante un certificado de excelencia, la actividad especializada en Cirugía Bucal a los clínicos de la Unión Europea que hagan la petición del mismo según las modalidades que serán objeto de un reglamento específico.

La asamblea general fundacional al final de su reunión procedió a la elección de su primer Comité ejecutivo:

- Presidente: Dr. Cosme Gay Escoda (España).
- Vicepresidente: Dr. Horst Luckey (Alemania).
- Secretario General: Dr. Miguel Darriba González (España).
- Tesorero: Dr. Ugo Covani (Italia).

### 1.1.8. OBJETIVOS Y LIMITACIONES DE ESTA OBRA

Los objetivos que nos hemos marcado al elaborar este tratado han sido:

- Proporcionar al lector los conocimientos teóricos que le permitirán conocer en profundidad la etiología, patogenia y clínica de las diversas entidades que van a requerir un tratamiento quirúrgico.
- Enseñarle los diferentes métodos de exploración que el odontólogo y el cirujano bucal tienen a su alcance, para llegar a un diagnóstico de certeza -o de aproximación- de la patología quirúrgica bucal que pretende tratar.
- Explicarle cómo debe elaborar un plan de tratamiento lógico, y cuáles son los requisitos -ambientales, de colaboración, legales, etc. que debe tener antes de proceder al tratamiento quirúrgico,
- Desarrollarle la capacidad para evaluar el estado físico y psicológico del paciente, así como la magnitud del procedimiento terapéutico odontológico que se prevé hacer, a fin de seleccionar adecuadamente qué estrategia se ha de adoptar de cara al tratamiento del dolor y la aprensión.

- Hacerle consciente de sus limitaciones en cuanto al diagnóstico médico del paciente, inculcándole la necesidad de efectuar las consultas oportunas a los especialistas idóneos cuando la situación lo requiera realmente.

- Instruirlo sobre la necesidad de registrar por escrito todas aquellas circunstancias (historia clínica, exploración, tratamiento administrado, respuesta del paciente, etc.) que tienen importancia tanto desde el punto de vista legal como del progreso de las Ciencias de la Salud.

- Enseñarle preferentemente, dentro del amplio abanico de métodos existentes para el control del dolor, las técnicas de anestesia locorreional.

- Explicarle las diversas estrategias que actúan -como complemento de la anestesia locorreional- en el tratamiento del dolor intra y postoperatorio, así como sobre el control de los trastornos emocionales asociados, con la condición que se mantenga el paciente en un estado de consciencia.

- Proporcionarle los conocimientos teóricos de las intervenciones de Cirugía Bucal -que deberá complementar con un aprendizaje práctico- que le permitirán efectuar el tratamiento del paciente de una forma idónea.

- Recordarle además cómo evitar, reconocer y solucionar las complicaciones, locales y generales, relacionadas con las técnicas quirúrgicas que practique.

Lamentablemente también hemos de mencionar nuestras limitaciones, básicamente por motivo de la extensión que ha ido adquiriendo esta obra. En este primer volumen se incluyen temas muy importantes y básicos de la Cirugía Bucal, y en un futuro próximo trataremos -en otros 2 volúmenes- el resto de temas (patología quístico-tumoral, traumatología, cirugía ortognática, implantología bucofacial, cirugía periodontal, patología quirúrgica de la articulación temporomandibular, etc.) que conforman nuestra especialidad.

## 1.2. PRINCIPIOS BÁSICOS DE LA CIRUGÍA BUCAL

Los principios básicos de la Cirugía General son igualmente aplicables a la Cirugía Bucal. Así pues, el cirujano bucal debe conocer especialmente los principios quirúrgicos y poseer un buen criterio quirúrgico. Para ello es necesario asimilar adecuadamente las ciencias básicas y médico-clínicas impartidas en los primeros años de la Licenciatura en Odontología, porque posteriormente podrán completarse con la realización de un postgrado en Cirugía Bucal que capacite para la práctica inteligente de esta especialidad en toda su extensión.

Un cirujano bien formado y capaz es aquél cuya destreza manual se basa en los conocimientos fundamentales de Anatomía, Fisiología, Histología, etc., y de las entidades nosológicas más frecuentes.

Los conocimientos de Anatomía deben ser especialmente profundos por motivos obvios, y sólo recordaremos al respecto una frase de Galeno que afirmaba que "Si no se conoce la posición exacta de un nervio o músculo importantes o una arteria o vena grandes, puede suceder que uno ayude al paciente a morir, o muchas veces, lo mutila en vez de salvarlo". El cirujano bucal debe estudiar y repasar continuamente la anatomía quirúrgica de las zonas donde efectúa su actividad quirúrgica.

En todos los campos de la Cirugía Bucal es primordial el diagnóstico correcto, al cual se llega a través del estudio clínico del paciente y la realización de distintas pruebas complementarias. Con todo ello, el profesional en base a sus conocimientos y experiencia, establecerá un diagnóstico certero; posteriormente podrá emplear distintos métodos de tratamiento.

El cirujano debe proporcionar atención antes de la intervención quirúrgica, inmediatamente después de ella, y a largo plazo, a fin de curar

la enfermedad que afecta al paciente. Debe conocer bien la fase operatoria y el tratamiento de las posibles complicaciones intra y postoperatorias y de las eventuales secuelas.

Las cualidades fundamentales de un buen cirujano son, según Waite, tener un buen y sincero conocimiento personal, madurez de pensamiento o buen juicio, respeto profundo por la vida o posesión de una calidad humana destacada, y un especial respeto por los tejidos vivos, recordando que una primordial e importante cualidad es "No hacer daño".

Repasaremos algunos de los principios básicos de la Cirugía al mismo tiempo que referimos al lector a los libros de Patología Quirúrgica General, a fin de ampliar y repasar estos conceptos tan fundamentales para el cirujano bucal.

### 1.2.1. ASEPSIA

La asepsia quirúrgica es un conjunto de acciones diseñadas para evitar la infección de la herida durante la intervención quirúrgica. Existe ausencia total de gérmenes microbianos.

La antiseptia es un conjunto de métodos destinados a prevenir y combatir la infección, destruyendo los microorganismos existentes en la superficie o en el interior de las cosas o los seres vivos.

Con las medidas de asepsia y antiseptia evitaremos la contaminación de un paciente a otro por un agente patológico, la sobreinfección de una herida quirúrgica y la transmisión de una enfermedad infecciosa del cirujano o ayudante al paciente y viceversa.

Como en cualquier campo o área de la Cirugía, los principios de la asepsia deben aplicarse a la Cirugía Bucal. A pesar de disponer de los antibióticos, no debemos descuidar la meticulosidad en la asepsia, ya que la infección puede acarrear el fracaso de la intervención quirúrgica, la aparición de complicaciones, o cuanto menos, prolongará el proceso de curación.

Aunque el cirujano no sea responsable de la infección, sí lo es de la que pueda introducir en la herida. La cirugía aséptica es aquella que está libre de toda infección o contaminación por instrumentos o materiales empleados al intervenir al paciente.

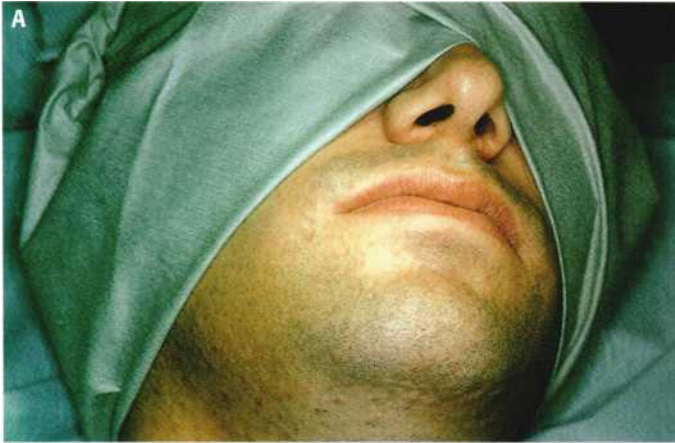
Con las medidas de asepsia y esterilización se intenta luchar contra la posible infección, gran obstáculo a la cicatrización de la herida y una de las complicaciones más graves en la Cirugía Bucal. Todo el mundo acepta esta asepsia quirúrgica para la mal llamada "Cirugía Mayor" y en cambio se cree, incluso los propios odontólogos, que la Cirugía Bucal no es tributaria a estas medidas por ser "Cirugía Menor". Nada más lejos de la realidad pues para todos los tipos de cirugía deben aplicarse los mismos conceptos. La infección de una herida no distingue entre cirugía mayor o menor.

La curación de la herida quirúrgica vendrá influenciada por distintos factores de los que destacaremos:

- Estado general del paciente.
- Existencia de enfermedades hepáticas y renales graves.
- Estado nutricional del paciente alterado.
- Patología endocrinológica. El paciente diabético no controlado responde mal al trauma operatorio y presenta infecciones secundarias en el postoperatorio.
- Paciente inmunodeprimido. Tratamiento con citostáticos, corticosteroides, etc.
- Presencia de cuerpos extraños.
- Existencia previa de infección en el campo quirúrgico.

La terapéutica clínica moderna y los antibióticos son de gran ayuda para el cirujano para luchar contra las infecciones de las heridas, pero no substituyen la buena técnica quirúrgica y la asepsia.





**Figura 1.1.** Preparación de un campo operatorio estéril con la colocación de tallas impermeables. (A) Zona donde vamos a intervenir. (B) Visión general del campo operatorio.

La supuración localizada debe evacuarse y canalizarse al exterior mediante la colocación de un drenaje tipo Penrose o con gasa yodoformada al 5%; las heridas infectadas no se suturarán hasta dominar el proceso infeccioso.

La asepsia quirúrgica debe alcanzar al paciente, al cirujano y sus ayudantes, al instrumental, y también al mobiliario y local donde se va a hacer la intervención.

#### 1.2.1.1. Asepsia del paciente

La cavidad bucal nunca está completamente estéril. Sin embargo, puede evitarse la mayor parte de la contaminación antes de la intervención quirúrgica efectuando:

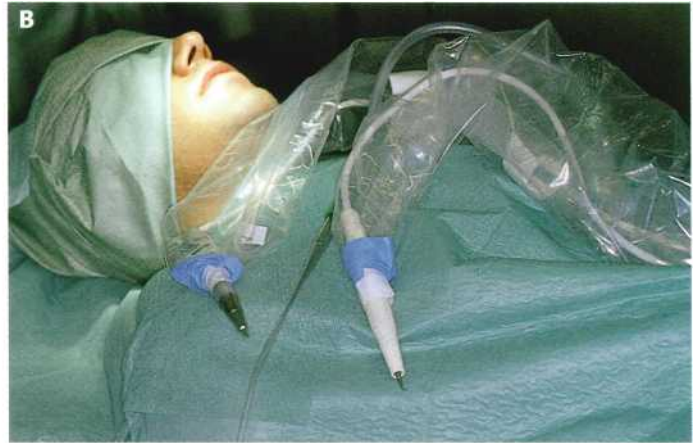- Una tartrectomía unos 2-3 días antes de la cirugía.
- Limpieza de la boca de forma minuciosa, previa a la intervención con cepillado y enjuagues con un colutorio antiséptico (Clorhexidina al 2%).
- Si el paciente debe acceder a una zona quirúrgica o quirófano, deberá colocarse una ropa adecuada, dejando fuera toda su ropa externa; se le colocarán una bata o pijama, polainas y se juntará el pelo bajo un gorro desechable.
- Aplicación en la zona operatoria (cavidad bucal o zona cutánea facial) de agentes químicos líquidos.

Nosotros recomendamos aplicar todas estas medidas de limpieza preoperatoria, indicando al paciente que diluya comprimidos de clorhexidina en su boca desde 24 horas previas a la intervención quirúrgica.

En las intervenciones quirúrgicas bucales deben prepararse los campos operatorios estériles, por lo que una vez desinfectada la zona a intervenir deberán colocarse las tallas estériles impermeables sujetadas por puntos de sutura o pinzas de campo. Hay que cubrir la cabeza, el cuello, el tórax y el resto del cuerpo (figura 1.1).

Todas las intervenciones quirúrgicas y especialmente si efectuamos un abordaje extrabucal, requieren una limpieza cuidadosa de la piel (eliminar maquillajes, pintura de labios, etc.), más allá del campo operatorio. Así una buena secuencia sería primero limpiar la piel desde los ojos hasta el cuello con una gasa empapada en éter; después se lava con alcohol y finalmente toda la zona operatoria se pinta con povidona yodada (Betadine, Topionic, etc.), o con una solución hidroalcohólica al 1% de di-isotionato de hexamidina (Hexomedin solución, etc.).

Los pacientes masculinos deben rasurarse antes de la limpieza de la piel. Deben retirarse todos los objetos metálicos que lleva el paciente (pendientes, brazaletes, collares, etc.) y las uñas no deben estar pintadas.



#### 1.2.1.2. Asepsia del cirujano y sus ayudantes

##### 1.2.1.2.1. Lavado de manos

Las manos y los brazos hasta 5 cm por encima de los codos deben cepillarse cuidadosamente con agua y jabón bajo el chorro de agua corriente, con especial atención a las uñas que deben conservarse cortas. Esta limpieza debe realizarse durante 10 minutos.

Usamos un cepillo estéril con lima de uñas y jabón quirúrgico que contenga un desinfectante como el hexaclorofeno, la povidona yodada (Betadine, Topionic), el glutaraldehído, etc. El grifo de agua se controla mediante una palanca que pueda accionarse con el codo o rodilla, o mediante botones que se presionan con los pies. El cepillo estéril se coge del dispensador usando la palanca de entrega (figura 1.2).

El lavado y aclarado deben efectuarse en el sentido de arrastre, dedicando especial atención al cepillado de las uñas (figura 1.3).

Las manos y los brazos pueden mojarse con alcohol o una solución antiséptica, se secarán con una pequeña toalla estéril antes de ponerse la bata estéril, que abrochará el/la auxiliar de campo. El secado se hace desde la punta de los dedos hacia el codo (figura 1.4).

Evidentemente el cirujano y los ayudantes no deben llevar objetos metálicos o de cualquier otro tipo en sus manos y brazos.

##### 1.2.1.2.2. Colocación de la ropa adecuada y los guantes estériles

El cirujano y los ayudantes deben llevar un pijama de quirófano, zapatos cómodos con polainas, gorro, mascarilla y gafas protectoras. Después del lavado de manos y brazos, y de secarnos convenientemente, nos colocaremos una bata estéril y posteriormente unos guantes estériles, realizando estas acciones sin contaminarlos (figuras 1.5 y 1.6).

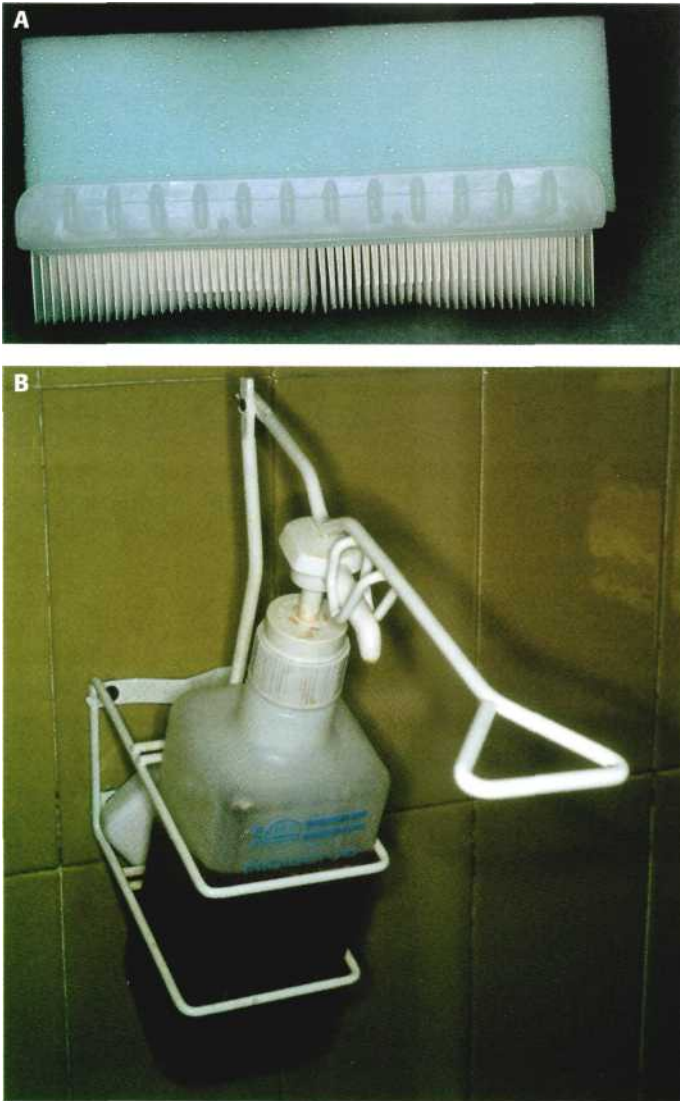
Cuando los guantes de goma (látex) se rompen -por la razón que sea- debemos volver a lavarnos las manos y proceder a su sustitución.

Si el equipo quirúrgico (cirujano y ayudantes) o el paciente son alérgicos al látex usaremos guantes de vinilo, de nitrilo o de neopreno (con o sin polvos de talco).

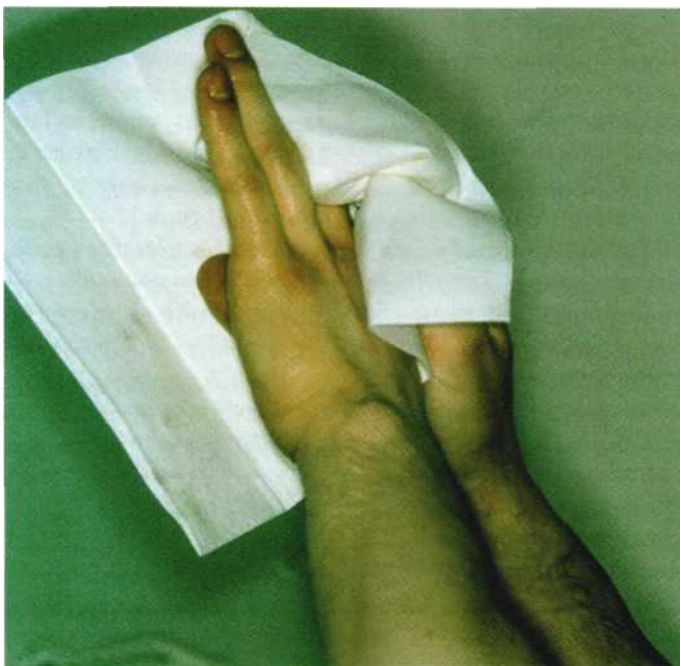Los procedimientos de lavarse, vestir la bata y colocarse los guantes tienen el propósito de evitar elementos contaminantes de manos y brazos, y además colocar una cubierta estéril sobre todas las superficies que estarán en contacto inmediato con el campo quirúrgico. Este procedimiento, seguido con un orden sencillo y lógico, se domina con rapidez y con la experiencia se vuelve de realización rutinaria y automática (figura 1.7).

#### 1.2.1.3. Asepsia del instrumental

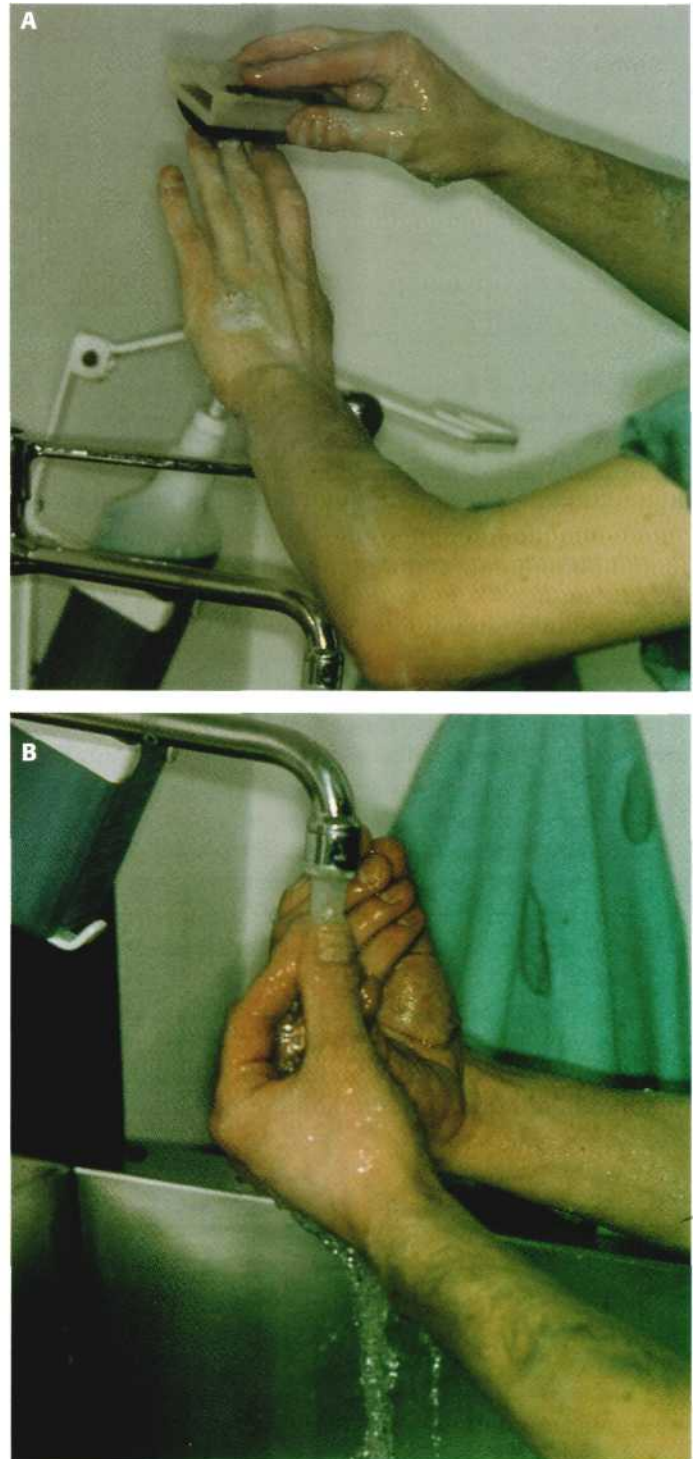
Todo el instrumental que deba utilizarse en Cirugía Bucal debe estar estéril, lo cual puede obtenerse con calor húmedo (autoclave), con



**Figura 1.2.** (A) Cepillo quirúrgico estéril con lima de uñas. (B) Dispensador y jabón quirúrgico.



**Figura 1.4.** Secado de las manos.



**Figura 1.3.** (A) Lavado de manos. (B) Aclarado de las manos en el sentido de arrastre.

calor seco, con gas (óxido de etileno), y en casos excepcionales pueden utilizarse sustancias químicas como la clorhexidina al 0,5% en solución alcohólica de 70° o con glutaraldehído al 2% durante un mínimo de 30 minutos.

Siempre que es posible deben emplearse materiales de un solo uso que vienen esterilizados normalmente por rayos gamma (figura 1.8).

#### 1.2.1.4. Asepsia del mobiliario y local

El mobiliario debe estar bien limpio y puede lavarse con agentes químicos (desinfectantes que contengan el 1% de cloro disponible o una solución de glutaraldehído al 2%) o colocar fundas estériles.





**Figura 1.5.** Colocación de la bata quirúrgica estéril. (A) Secado de las manos con una toalla estéril. (B) Levantar la bata cogiéndola por la parte interna. (C) Colocar los brazos en las mangas sin tocar la parte exterior de la bata. (D) Esperar que el ayudante de campo nos coloque bien la bata y ate las cintas posteriores sin tocar la parte exterior.

El local es desinfectado mediante la dispersión en el aire de agentes químicos o mediante el uso de radiaciones ultravioletas.

En casos especiales y en instituciones hospitalarias se controlan la dirección del flujo, la temperatura y la pureza del aire que se hace circular en quirófano (quirófanos de flujo laminar). La tecnología del medio ambiente ha producido sistemas de aire acondicionado, alumbrado y ventilación que quieren obtener una atmósfera "libre de gérmenes", pero su costo económico y el acelerado ritmo de cambio tecnológico hace que esté reservado para equipos muy especializados.

### 1.2.2. CIRUGÍA ATRAUMÁTICA

Otro de los principios básicos de la Cirugía es que la manipulación de los tejidos debe hacerse con un mínimo de traumatismo; para ello debe realizarse:


1.2.2.1. Manejo cuidadoso de los tejidos: Los tejidos lacerados, desgarrados y rotos tienden a perder vitalidad y se vuelven necróticos, lo que favorece la infección, terminando finalmente por alterar los procesos reparativos de curación y cicatrización.

1.2.2.2. Intervenciones quirúrgicas bien planeadas de antemano para minimizar el traumatismo operatorio. En Cirugía Bucal se utilizan frecuentemente diferentes tipos de colgajos y éstos deben cumplir los principios fundamentales que serán estudiados en el capítulo 4.

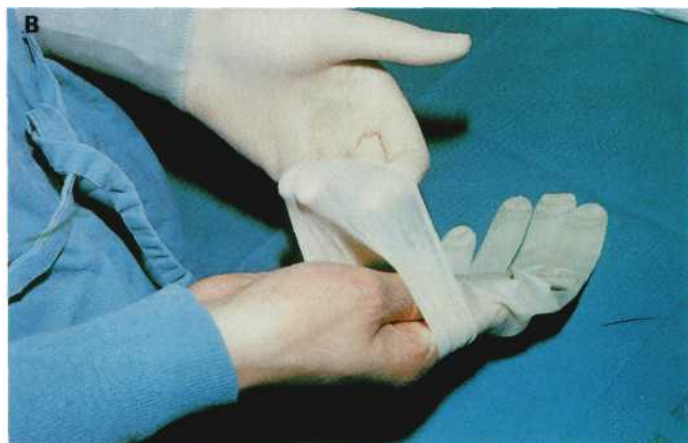
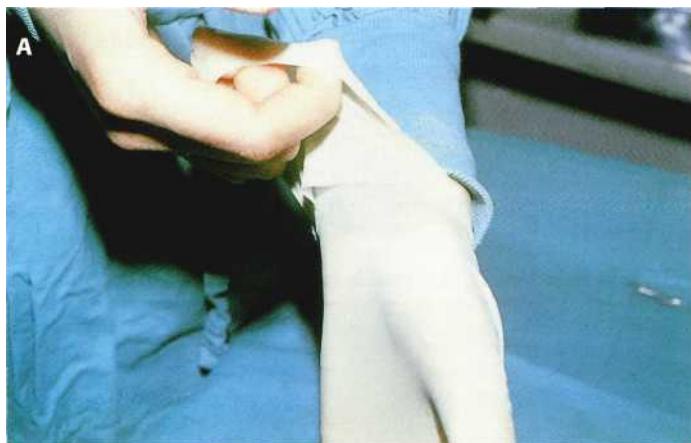En el plan quirúrgico deberá tenerse bien claro nuestras ideas respecto al:

- Tipo de anestesia que aplicaremos.
- Disponer del material e instrumental adecuado.
- Tener un ayudante y personal auxiliar de campo bien formado y entrenado.
- Sistema de aspiración y fuente de luz adecuados.
- Plan postoperatorio.

Así pues, el cirujano provocará un traumatismo justificado durante la intervención quirúrgica, pero siempre deberá proceder con cuidado al manejar o eliminar tejidos ya que la reacción del organismo del paciente después de la intervención estará prácticamente en proporción directa con el cuidado que haya tenido en el manejo de órganos y tejidos en la fase quirúrgica.



**Figura 1.6.** Colocación de los guantes estériles. Abrimos el paquete que contiene los guantes. (A) Sacar el guante derecho cogiendo con la mano derecha el puño doblado. (B) Colocarse el guante derecho sin tocar la superficie externa. (C) Levantar el guante izquierdo pasando la mano derecha enguantada por debajo del puño doblado. (D) Colocarse el guante izquierdo dando la vuelta del puño hacia la manga de la bata. (E) Se voltea el puño del guante izquierdo sobre la manga.



**Figura 1.7.** Colocación de los guantes estériles. (A) Primera mano. (B) Segunda mano.



**Figura 1.8.** Batas y tallas de papel impermeable estériles de un solo uso.

### 1.2.3. CONTROL DE LA HEMORRAGIA

El sangrado en la herida operatoria es un hecho constante por motivos obvios, por lo que siempre en mayor o menor grado se producirá una pérdida de sangre.

En Cirugía Bucal, el proceso fisiológico de hemostasia consigue coaptar la hemorragia; en caso contrario, se aplicarán las medidas apropiadas para evitar el sangrado. Todo ello será estudiado en el capítulo 3. La sangre arterial es de color rojo intenso, relativamente poco espesa y expulsada a pulsaciones, mientras que la sangre venosa es de un rojo más oscuro y con flujo constante.

Toda pérdida de sangre importante, valorada mediante el hematocrito del paciente, exigirá la reposición de líquidos o incluso de sangre total o de componentes de ésta. En los pacientes que sean tributarios de cirugía programada por patología que comporte pérdidas sanguíneas y en los que se prevé que se deberá efectuar una transfu-

sión, es de gran interés realizar la autotransfusión con sangre del mismo individuo, que se habrá extraído unas semanas antes de la intervención quirúrgica.

El tratamiento inadecuado de la hemorragia durante o después de la operación puede dar lugar a:

### 1.2.3.1. Hematomas

Colección o laguna de sangre acumulada en un espacio anatómico. El hematoma no tiene circulación hasta que se organiza y ofrece unas condiciones óptimas para la infección. Un hematoma infectado es muy difícil de tratar con antibióticos ya que éstos llegan con gran dificultad a su zona.

Los hematomas son reabsorbidos lentamente aunque a menudo pueden permanecer como cavidades residuales con paredes fibrosas. En principio los hematomas deben ser evacuados por incisión y drenaje.

Si un hematoma se organiza, es muy posible que sea precisa su exéresis quirúrgica.

### 1.2.3.2. Equimosis

La extravasación de sangre en los planos tisulares superficiales -piel y mucosas- produce una equimosis. En la cara, estas equimosis descienden por la fuerza de la gravedad por los planos anatómicos y se dispersan en las regiones cervicales, llegando incluso hasta la pared anterior del tórax.

Las extracciones dentarias, especialmente las quirúrgicas, al igual que toda intervención de Cirugía Bucal, comportan un edema postoperatorio inevitable. Si las medidas de control de la hemorragia no han sido aplicadas correctamente, este edema estará muy aumentado y podrá verse asociado a una equimosis.

La mancha equimótica es primero de color negro o azul y se vuelve amarilla a la vez que emigra desde el lugar de la intervención por la cara y el cuello.

### 1.2.4. CONTROL DE LAS VÍAS AÉREAS

Con el fin de que el paciente pueda en todo momento realizar normalmente la función respiratoria es fundamental en Cirugía conservar la permeabilidad de las vías respiratorias.

Podemos encontrarnos con la obstrucción de la glotis por diversos motivos:

- Edema por traumatismo o infección.
- "Deglución" de la lengua, en caso de pérdida de la consciencia.
- Acumulación de secreciones de la boca y de la faringe.
- Oclusión mecánica por cuerpos extraños, por ejemplo por deglución de una prótesis dental.
- Intoxicación por fármacos (depresores respiratorios o relajantes musculares).

La obstrucción de las vías respiratorias altas se traduce de inmediato por una sensación de asfixia que se acompaña de una cianosis, y se suele seguir de una depresión de todas las funciones vitales. El individuo, cuando todavía está consciente, trata desesperadamente de recuperar la permeabilidad de las vías respiratorias lo que no ocurre con el paciente inconsciente.

Ante esta eventualidad debe actuarse con urgencia:

- Tirar de la lengua todo lo que sea posible. Adelantar la posición de la mandíbula. Ambas maniobras ayudan a elevar la epiglotis.
- Palpación digital de la orofaringe con el fin de eliminar posibles cuerpos extraños que la ocluyan. Por lo general, se puede localizar el cuerpo extraño por inspección directa o visualizarlo mediante un espejo. Todas las áreas sospechosas deben ser examinadas desde diferentes

ángulos. Las amígdalas y los pilares amigdalinos se visualizan mediante un espejo que se sitúa junto a la pared posterior de la faringe.

Cuando el objeto ha sido visualizado y localizado, se procede a su extracción con unas pinzas. Nunca se debe intentar extraer un cuerpo extraño a ciegas, pues podríamos desplazarlo hacia la vía aérea y obstruirla.

- Aplicar la maniobra de Heimlich. A los adultos y niños mayores se hace la maniobra estando de pie y cogiendo al paciente por detrás. Luego se aplica fuerza sobre el abdomen con el fin de generar una acción espiratoria potente, capaz de desalojar el cuerpo extraño de la vía aérea.

Los niños menores de 7 años, se colocan en decúbito supino, y nosotros nos situamos de rodillas junto a él. Se coloca una mano sobre el abdomen, entre el ombligo y la parrilla costal, y se presiona con fuerza varias veces.

En los niños muy pequeños estas maniobras pueden producir lesiones hepáticas, por lo que se coloca el niño boca abajo sobre el antebrazo del profesional, sujetando la cabeza y cuello, y se le dan con rapidez cuatro golpes en la espalda, entre ambas escápulas. Si con esta acción no se soluciona la obstrucción, se coloca al niño en decúbito supino, sobre una superficie firme, y se le dan cuatro golpes en el tórax (como en la reanimación cardíaca), con dos dedos colocados sobre el esternón.

- Colocar un tubo de Mayo o de Guedel.
- Colocar una máscara laríngea.
- Intentar pasar un tubo endotraqueal (intubación oro o nasotraqueal) y administrar oxígeno.
- Respiración artificial.
- Traqueostomía o cricotiroidostomía. Se aplica como última solución y cuando han fallado todas las otras medidas.

### 1.2.5. MEDIOS TÉCNICOS Y HUMANOS ADECUADOS

Para poder hacer correctamente cualquier técnica quirúrgica se precisan unos medios técnicos y humanos pertinentes y adecuados de entre los cuales destacaremos:

#### 1.2.5.1. Ayudantes y personal auxiliar de campo

Normalmente se precisa un primer ayudante entrenado y que conozca bien la técnica a realizar, un instrumentista que ejerza su función con diligencia y eficacia, y un auxiliar de campo para que dé soporte externo a la intervención y facilite el material que se vaya necesitando. Un buen ayudante y personal auxiliar competente ayudan enormemente en la actividad quirúrgica sujeta en muchas ocasiones a situaciones de estrés. La disposición del cirujano y de sus ayudantes puede verse en la figura 1.9.


El personal que trabaja con nosotros debe estar especializado, pero debe poder substituirse en caso necesario de un modo eficaz. Es importante que cada miembro del equipo conozca sus funciones que resumimos a continuación.

#### - Funciones del/de la ayudante

- Pintado de la piel perioral desde los ojos al cuello, con un antiséptico.
- Pintado de la cavidad bucal.
- Cobertura del campo con tallas estériles.
- Aspirar y facilitar todos los gestos quirúrgicos del cirujano.
- Suplir al cirujano en caso de necesidad.
- Retirar el campo quirúrgico al finalizar la intervención.

#### - Funciones del/de la instrumentista

- Preguntar las necesidades previstas de materiales e instrumental.
- Cursar los pedidos a los proveedores y comprobar su recepción.
- Acondicionar la sala operatoria.



**Figura 1.9.** Diferentes disposiciones del cirujano y de sus ayudantes. C: Cirujano. A1: Primer ayudante. A2: Segundo ayudante. AC: Auxiliar de campo. I: Instrumentista. M: Mesa de instrumental.

- Control de la esterilización del material y el instrumental.
- Lavado quirúrgico.
- Vestido quirúrgico (pijamas, gorros, polainas, etc.).
- Preparación de la mesa quirúrgica con tallas impermeables y con todo el material ordenado.
- Cubrir el cable del motor y el aspirador.
- Vestir al cirujano y al ayudante y colocarles los guantes.
- Entregar y recoger todo el instrumental que precisen el cirujano y el ayudante adelantándose a las necesidades.
- Pedir al auxiliar de campo todo el material que sea preciso para el buen curso de la intervención quirúrgica.
- Seguir el curso de la intervención ayudando cuando sea preciso.
- Retirar el material y el instrumental al finalizar la intervención quirúrgica.

#### - Funciones del/de la auxiliar de campo

- Vestir adecuadamente al paciente (gorro, pijama, etc.).
- Retirar las prótesis removibles y todos los objetos metálicos que lleve el paciente (collares, pendientes, etc.).
- Atender la entrada y colocación del paciente en el sillón.
- Dispensar a la instrumentista los materiales conforme a las necesidades.
- Enfocar la luz en todo momento.
- Conectar el motor y el aspirador.
- Atender a todas las necesidades del equipo quirúrgico.
- Limpiar y preparar la sala operatoria para la siguiente intervención quirúrgica.

#### 1.2.5.2. Iluminación

La Cirugía Bucal se realiza en una cavidad, en una zona de trabajo pequeña, con las manos y cabezas de los que trabajan encima; todo ello nos da idea de la importancia de tener una fuente de luz que permita una buena visión sin sombras en el campo operatorio y en todo el quirófano.

Se puede utilizar:

- Lámpara del equipo dental.
- Lámparas suspendidas en el techo o la pared, con mangos que se puedan quitar para esterilizarse.
- Luz frontal colocada en la cabeza del cirujano. Debe ponerse en posición correcta y con el rayo dirigido en la dirección que el operador desea antes de proceder con las maniobras de asepsia. Son preferibles las lámparas frontales con transmisión luminosa por fibra óptica (luz fría), que en ocasiones llevan también incorporadas lupas de aumento (figura 1.10).

#### 1.2.5.3. Aspiración quirúrgica

Actúan por la presión negativa que produce un sistema de aspiración accionado por energía eléctrica. El eyector de saliva del equipo dental no proporciona la fuerza de aspiración necesaria en Cirugía Bucal. La potencia de la aspiración podrá variarse según las necesidades concretas en cada caso. No debe usarse la escupidora del equipo dental.

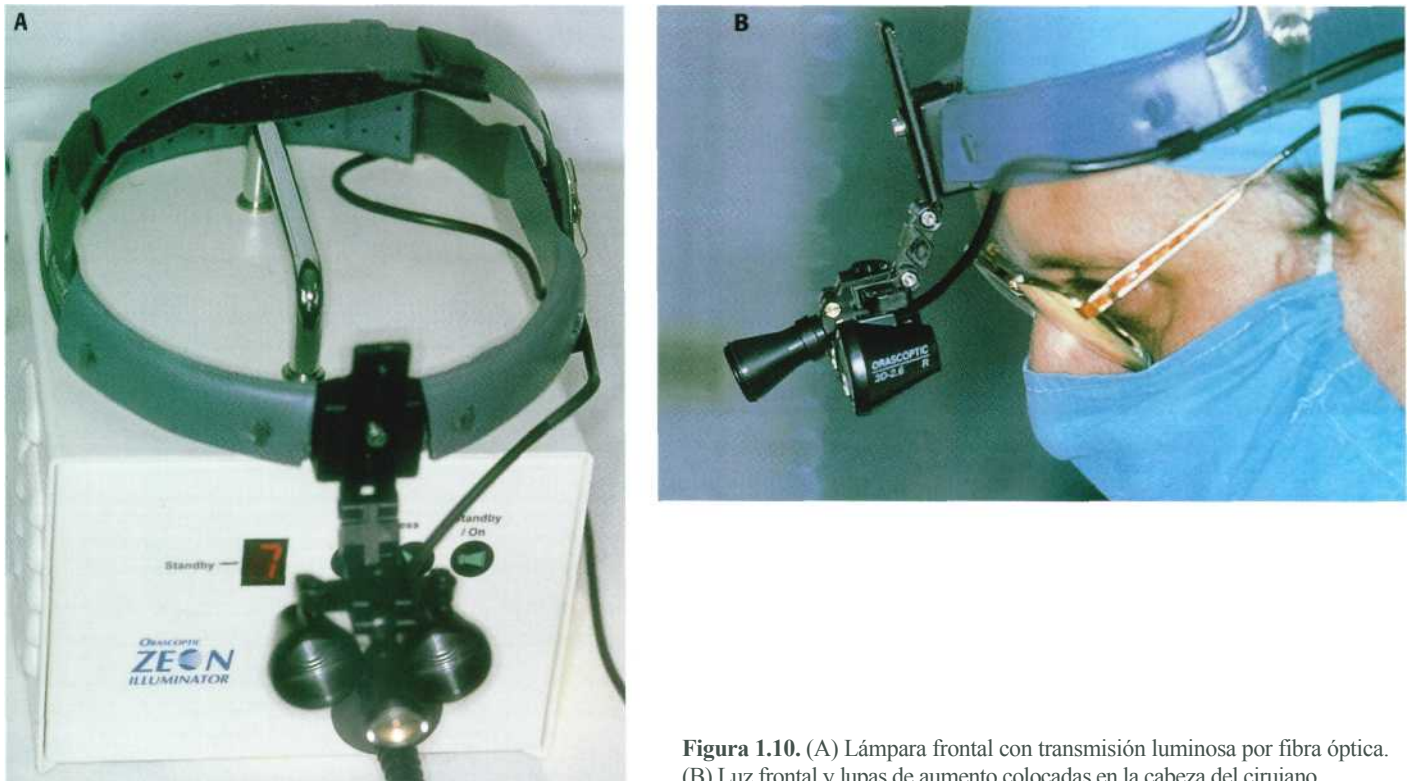
El aspirador es sostenido por la mano izquierda del ayudante, y se deja la mano derecha para retraer la lengua o los labios. La aspiración debe mantener el campo operatorio libre de sangre, saliva o detritus en todo momento sin interferir la visión del cirujano, y evitar la acumulación de líquidos en el suelo de la boca, en la lengua, etc., sin provocar náuseas al paciente. El aspirador puede ser utilizado en ocasiones por el cirujano que lo pasará rápidamente al ayudante una vez cumplida su misión. Debe evitarse la obstrucción de la cánula o cambiarla rápidamente si sucede esta eventualidad.

Existen en el mercado aspiradores-irrigadores con fuente de luz incorporada.

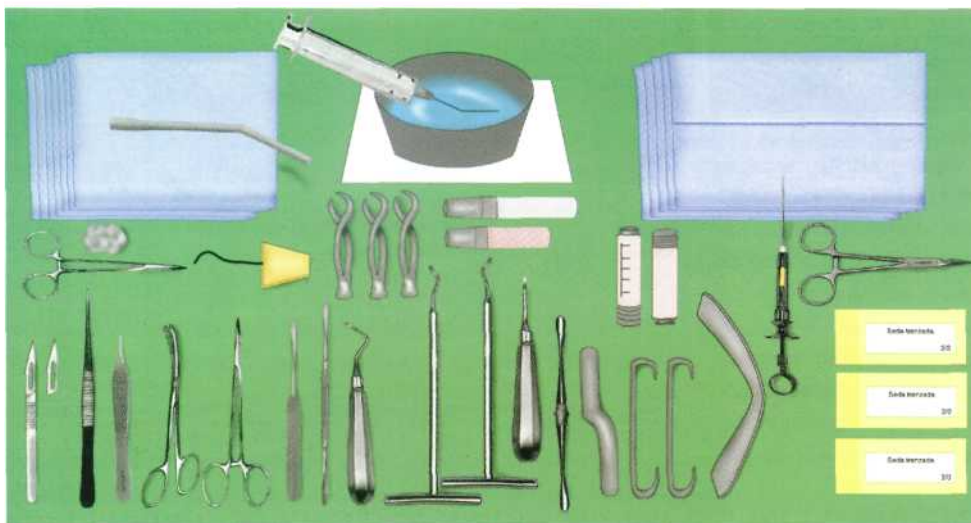#### 1.2.5.4. Acomodación del paciente

Se dispondrá de un sillón dental para sentar al paciente durante los procedimientos quirúrgicos bucales. Si la actividad quirúrgica se desarrolla de forma preferente, es aconsejable disponer de una sala operatoria similar a un quirófano clásico.





**Figura 1.10.** (A) Lámpara frontal con transmisión luminosa por fibra óptica. (B) Luz frontal y lupas de aumento colocadas en la cabeza del cirujano.



**Figura 1.11.** Disposición del instrumental de Cirugía Bucal en la mesa quirúrgica.

#### 1.2.5.5. Soporte y bandeja de instrumentos

Puede utilizarse la bandeja de la unidad dental, aunque se recomienda disponer de un soporte móvil como una mesa de Mayo.

El instrumental debe estar ordenado de la forma que cada especialista prefiera aunque suele efectuarse como puede observarse en la figura 1.11; con ello mantenemos una sistemática que facilita la localización del material y otras muchas ventajas ergonómicas importantes. La disposición del instrumental en la mesa de Mayo seguirá el orden de uso de cada instrumento a lo largo de las secuencias operatorias; así en la extracción quirúrgica de un tercer molar parece evidente que el bisturí estará colocado antes que las cucharillas para legar el alvéolo. La manipulación del instrumental por el propio cirujano o el primer ayudante o por la instrumentista variará su disposición en la mesa ya que siempre debe estar orientado hacia la persona que debe manipularlo. En todos los casos una vez empleado un instrumento debe colocarse nuevamente en la mesa en el mismo orden, con el fin de evitar pérdidas de tiempo por el desorden provocado (figura 1.12).

#### 1.2.5.6. Otras necesidades

##### 1.2.5.6.1. Negatoscopio

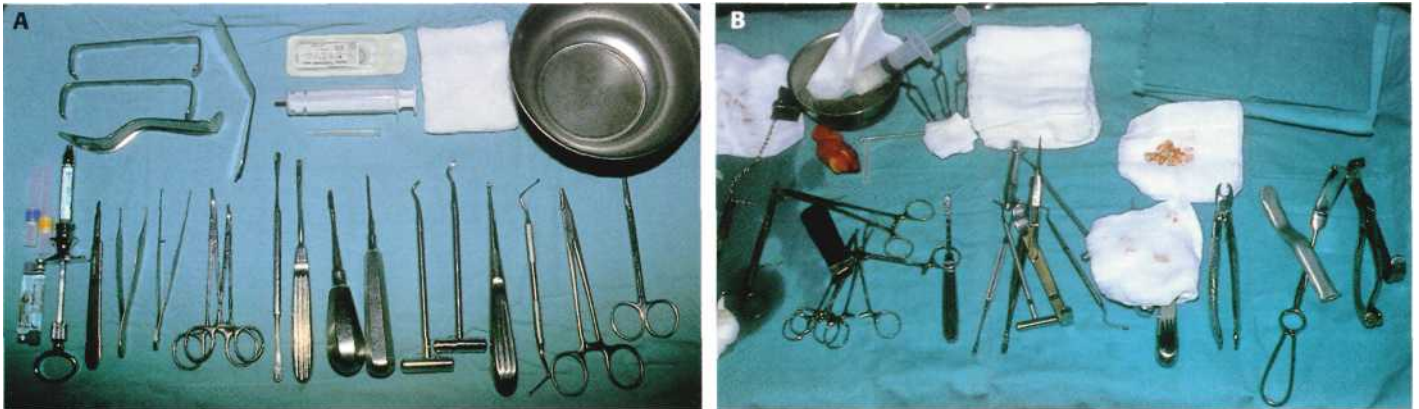Debe situarse correctamente para poder ver bien las radiografías durante la intervención quirúrgica. Recomendamos los negatoscopios de pared y de gran tamaño; no es útil el negatoscopio tipo cajón.

##### 1.2.5.6.2. Motor quirúrgico

Debe colocarse en el lugar más ergonómico, con los cables fijados al suelo, sin alargamientos y aislando las conexiones. Comprobar su funcionamiento antes de usarlo.

##### 1.2.5.6.3. Material de uso quirúrgico

- Instrumental básico/instrumental específico.
- Instrumental de reserva.
- Instrumental para posibles complicaciones.
- Material de anestesia estéril.



**Figura 1.12.** (A) Mesa quirúrgica bien ordenada. (B) Mesa desordenada que provoca pérdidas de tiempo al buscar los instrumentos.



**Figura 1.13.** (A) Zona de lavado de manos. (B) Grifo monomando alto y dispensador de jabón, ambos accionables con los codos.

- Suturas.
- Materiales hemostáticos.
- Electrobisturí, láser, etc.

#### 1.2.5.7. Adaptaciones recomendadas en la clínica dental

Si realizamos Cirugía Bucal en la clínica dental, debemos preguntarnos ¿Podemos adaptar la distribución arquitectónica de que disponemos a las necesidades de antisepsia?

En este aspecto nuestras necesidades deben abarcar:

La sala operatoria o quirófano.

La zona de lavado de manos.

- La zona de almacén de materiales de uso previsible.

##### 1.2.5.7.1. Sala operatoria

Si trabajamos en una clínica dental debemos adoptar las medidas adecuadas para transformar un gabinete dental en un quirófano aceptable, para ello será necesario tener en cuenta los siguientes puntos:

- Elegir la sala o gabinete más aislado de la clínica dental.
- Eliminar toda la decoración (plantas naturales o artificiales, cuadros, cortinas, etc.).
- Retirar todo el mobiliario innecesario (mesas auxiliares no útiles, sillas de los acompañantes, aparatología susceptible de ser retirada, etc.).
- Aplicar las medidas de antisepsia en las paredes, lámparas, mobiliario, etc. Las paredes deben ser lavables (pintura o papel plástico, cerámica, etc.) y de un color relajante.

##### 1.2.5.7.2. Zona de lavado de manos

Debe estar alejada de la zona quirúrgica (otro gabinete) para evitar salpicaduras. La zona de lavado será alta, con grifo monomando, alto

y accionable con los codos y con un dispensador de jabón accionable con los codos (figura 1.13).

##### 1.2.5.7.3. Zona de almacén de materiales de reserva

Estará fuera de la sala quirúrgica, con las condiciones higiénicas adecuadas (ambiente seco y sin polvo). El material de reserva debe estar en condiciones de poder usarse inmediatamente (revisar las fechas de esterilización).

Es importante recordar que el profesional es el responsable de que su acto quirúrgico se efectúe con las instalaciones y equipamiento apropiados y en buen estado, y con los medios humanos e instrumentales adecuados a cada caso particular (figura 1.14).

#### 1.2.6. TÉCNICA ANESTÉSICA ADECUADA

Es fundamental en todo acto quirúrgico aplicar la técnica anestésica adecuada a fin de evitar molestias al paciente y poder actuar de forma relajada y atraumática.

Las distintas técnicas anestésicas y sus indicaciones serán tratadas en el capítulo 5.

### 1.3. ESTUDIO CLÍNICO Y RADIOLÓGICO DEL PACIENTE

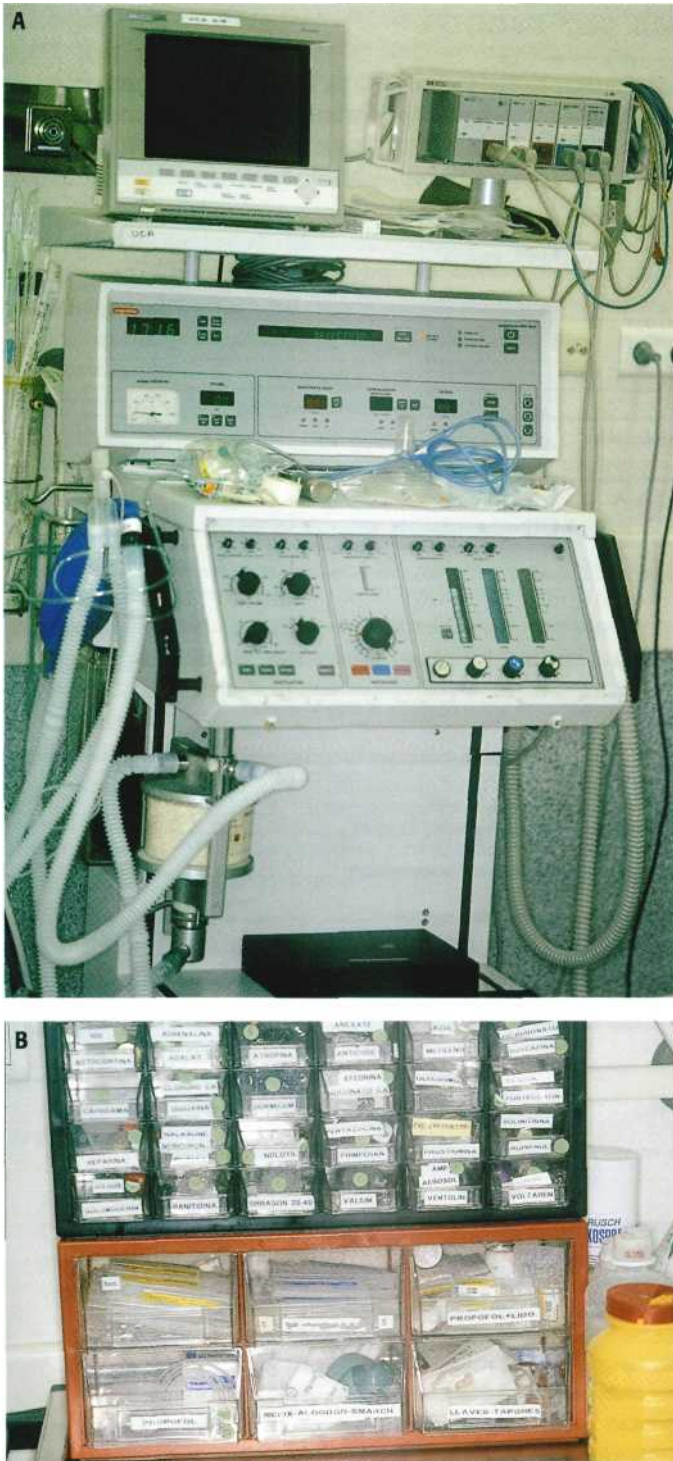
#### 1.3.1. ESTUDIO CLÍNICO

##### 1.3.1.1. Historia Clínica

El estudio del paciente debe siempre iniciarse con la Historia Clínica.

La historia clínica o anamnesis (del griego *anamnois*, que significa recuerdo o recapitulación), es la realización de un interrogatorio del pa-





**Figura 1.14.** (A) Equipamiento necesario para anestesia general. (B) Almacén de medicamentos.

ciente dirigido y orientado a recordar o traer a la memoria cosas y datos olvidados. El odontólogo debe obtener una historia completa o poner al día la que había hecho previamente.

La historia clínica debe incluir el máximo de información posible de los datos personales y familiares referentes al propio paciente, previos o anteriores a la enfermedad actual. Esta información puede ser obtenida mediante una entrevista con el propio paciente o en forma de un cuestionario sobre la salud que rellena él mismo y que es luego revisado por el odontólogo al hacer la primera visita (tabla 1.1).

En todas las especialidades médicas y en la Odontología, la historia clínica tiene un papel destacado para el correcto diagnóstico y posterior

tratamiento, es decir, para el ejercicio correcto de la profesión, pero en esta última a veces puede parecer poco útil dado que las lesiones suelen ser fácilmente objetivables, es decir, que saltan a la vista y son diagnosticadas sin más. Esta conducta es negligente ya que en muchas ocasiones la clínica demuestra como los datos obtenidos en el interrogatorio permiten "tender lazos" entre los datos objetivos, las pruebas complementarias, etc.

Calatrava relataba "la conducta de algunos profesionales que de forma tan frecuente y lamentable estamos habituados a observar: tras hacer sentar al paciente sin siquiera cruzar unas palabras de cortesía, se abalanzan literalmente sobre él, de manera desconsiderada, tras ordenarle abrir la boca, en pos del presunto objeto de pesquisas con los dedos a veces sin lavar, un espejo o una sonda también dudosamente asépticos. ¡Conducta reproachable a todas luces!".

Ni poseer una gran experiencia, ni tener una cierta "deformación profesional", pueden excusar el no hacer una correcta historia clínica.

Todos los pacientes quieren ser escuchados, hecho que entraría dentro de los derechos humanos; debemos señalar con especial relieve que esta acción además de establecer una correcta interrelación entre odontólogo y enfermo, y crear un adecuado ambiente de confianza, nos suele aportar hasta más del 50% de los elementos indispensables para establecer el diagnóstico.

La historia clínica comprenderá:

#### 1.3.1.1.1. Datos de la filiación del paciente

Nombre y apellidos, edad, sexo, lugar de nacimiento, actividad profesional, dirección y teléfono, etc.

#### 1.3.1.1.2. Enfermedad actual

Es clásico iniciar este estudio con tres preguntas: ¿Qué le sucede o aqueja?, ¿Desde cuándo?, ¿A qué lo atribuye? A continuación se sigue con la descripción de la enfermedad o proceso nosológico actual, siguiendo un orden cronológico, dejando al paciente que se extienda en ello (interrogatorio no dirigido), tratando de intuir los datos de interés y procurando enseguida canalizar el interrogatorio con preguntas concretas que relacionen los signos y síntomas presentes (parte dirigida). En los niños, los datos podrán obtenerse de los padres o de ambos. Generalmente los pacientes que acuden al cirujano bucal suelen hacerlo por presentar dolores, tumoraciones, traumatismo o deformidades, y es frecuente que éstos vayan referidos por un odontólogo general o distintos especialistas médicos.

#### 1.3.1.1.3. Antecedentes personales y familiares

Es imprescindible indagar las enfermedades padecidas y las intervenciones quirúrgicas efectuadas anteriormente.

Es preciso investigar de forma preferente la posibilidad de que el paciente presente procesos o antecedentes alérgicos. Es evidente que detectaremos enseguida con un buen interrogatorio, si el paciente tiene antecedentes de enfermedades cardíacas, renales, pulmonares, etc., o si padece o ha sufrido cualquier otro proceso morboso sistémico o de los distintos órganos o sistemas.

Debemos asimismo obtener información de los hábitos (tabaco, alcohol, etc.) y parafunciones (bruxismo, etc.) del paciente, lo que aportaría así datos del sistema o modo de vida del paciente. Hay que registrar cuidadosamente los medicamentos que está tomando o que ha tomado con el fin de evitar fenómenos de alergia o interacciones de los fármacos que podamos prescribir.

En la mujer deben buscarse datos propios de su fisiología: menstruación, embarazos, partos, etc.

En los antecedentes familiares, averiguaremos las enfermedades de padres, hermanos y parientes y las posibles causas de su muerte. Esto nos

**PROF. DR. COSME GAY ESCODA**

Cirugía Bucal ■ Cirugía Maxilofacial ■ Implantología Bucal • Cirugía de Cara y Cuello ■ Cirugía Plástica Facial  
Cirugía de las Deformidades Dentofaciales • Cirugía de la Articulación Temporomandibular

**CENTRO MEDICO TEKNON**

CONSULTORIOS VILANA  
Despacho 170  
C/Vilana, 12  
08022 Barcelona

Tels.: 933 933 170  
932 906 400  
Fax : 933 933 070  
Urgencias : 934 364 802  
E-mail: cgay@bellub.es  
http://www.gayescoda.com

**CUESTIONARIO DE SALUD**

Por favor, lea atentamente este cuestionario y conteste todas las preguntas (marque con una cruz ☒ la casilla de SI a NO). Esta información es confidencial.

- |  | SI                       | NO                       |  | SI                       | NO                       |
|--|--------------------------|--------------------------|--|--------------------------|--------------------------|
| 1. ¿Ha sido atendido por un médico en los últimos dos años? .....                                | <input type="checkbox"/> | <input type="checkbox"/> | 6. ¿Tiene alergia a algún medicamento, alimento o sustancia? .....                                 | <input type="checkbox"/> | <input type="checkbox"/> |
| 2. ¿Ha sido hospitalizado en los últimos cinco años? .....                                       | <input type="checkbox"/> | <input type="checkbox"/> | 7. ¿Ha sido intervenido quirúrgicamente en alguna ocasión? .....                                   | <input type="checkbox"/> | <input type="checkbox"/> |
| 3. ¿Le han hecho análisis de sangre en los últimos dos años? .....                               | <input type="checkbox"/> | <input type="checkbox"/> | 8. ¿Ha tenido alguna reacción o complicación con la anestesia? .....                               | <input type="checkbox"/> | <input type="checkbox"/> |
| 4. ¿Ha sido atendido por un psicólogo / psiquiatra en los últimos dos años? .....                | <input type="checkbox"/> | <input type="checkbox"/> | 9. ¿Ha tenido algún problema importante durante o después de un tratamiento dental anterior? ..... | <input type="checkbox"/> | <input type="checkbox"/> |
| 5. ¿Está actualmente tomando algún medicamento? .....  | <input type="checkbox"/> | <input type="checkbox"/> | 10. ¿Ha tenido alguna hemorragia importante? .....   | <input type="checkbox"/> | <input type="checkbox"/> |
| En caso afirmativo, escriba los nombres comerciales de las medicinas que actualmente toma: ..... |                          |                          | 11. ¿Sigue algún tipo de dieta o régimen? .....  | <input type="checkbox"/> | <input type="checkbox"/> |
| .....  |                          |                          | 12. ¿Ha ganado o ha perdido 10 kilos de peso durante el último año? .....                          | <input type="checkbox"/> | <input type="checkbox"/> |
| .....  |                          |                          | 13. En caso de ser mujer, ¿está embarazada? .....  | <input type="checkbox"/> | <input type="checkbox"/> |
| .....  |                          |                          | 14. En caso de ser mujer, ¿sigue algún método anticonceptivo? .....                                | <input type="checkbox"/> | <input type="checkbox"/> |
| .....  |                          |                          | 15. En caso de ser mujer, ¿está amamantando? .....   | <input type="checkbox"/> | <input type="checkbox"/> |

A continuación, lea detenidamente este listado de enfermedades o alteraciones, y marque con una cruz X aquella o aquellas que usted padece o ha padecido anteriormente:

- |   |  |  |   |   |  |
|---|--|--|---|---|--|
| <input type="checkbox"/> Enfermedad del corazón       | <input type="checkbox"/> Presión baja                    | <input type="checkbox"/> Enfermedad del hígado           | <input type="checkbox"/> Sordera                  | <input type="checkbox"/> Trastornos del tiroides            | <input type="checkbox"/> Dolor de huesos                       |
| <input type="checkbox"/> Insuficiencia cardíaca       | <input type="checkbox"/> Desmayos frecuentes             | <input type="checkbox"/> Hepatitis                       | <input type="checkbox"/> Vértigos                 | <input type="checkbox"/> Bocio                              | <input type="checkbox"/> Gota                                  |
| <input type="checkbox"/> Ataque de corazón            | <input type="checkbox"/> Alteraciones de la sangre       | <input type="checkbox"/> Cirrosis                        | <input type="checkbox"/> Dificultad para ver bien | <input type="checkbox"/> Enfermedad del riñón               | <input type="checkbox"/> Dificultad para moverse               |
| <input type="checkbox"/> Angina de pecho              | <input type="checkbox"/> Anemia                          | <input type="checkbox"/> Ictericia                       | <input type="checkbox"/> Lentillas                | <input type="checkbox"/> Cálculos (piedras)                 | <input type="checkbox"/> Tumor                                 |
| <input type="checkbox"/> Infarto de miocardio         | <input type="checkbox"/> Leucemia                        | <input type="checkbox"/> Problemas de la vesícula biliar | <input type="checkbox"/> Glaucoma                 | <input type="checkbox"/> Dificultad para orinar             | <input type="checkbox"/> Cáncer                                |
| <input type="checkbox"/> Soplo cardíaco               | <input type="checkbox"/> Hemorragias                     | <input type="checkbox"/> Anginas                         | <input type="checkbox"/> Dolor de cabeza          | <input type="checkbox"/> Sigue diálisis                     | <input type="checkbox"/> Trasplante                            |
| <input type="checkbox"/> Fiebre reumática             | <input type="checkbox"/> Le salen morados fácilmente     | <input type="checkbox"/> Sinusitis                       | <input type="checkbox"/> Jaqueca                  | <input type="checkbox"/> Problemas de la próstata           | <input type="checkbox"/> Radioterapia                          |
| <input type="checkbox"/> Trastorno del ritmo cardíaco | <input type="checkbox"/> Le han hecho alguna transfusión | <input type="checkbox"/> Bronquitis                      | <input type="checkbox"/> Parálisis                | <input type="checkbox"/> Enfermedades de transmisión sexual | <input type="checkbox"/> Quimioterapia                         |
| <input type="checkbox"/> Lleva marcapasos             | <input type="checkbox"/> Problemas digestivos            | <input type="checkbox"/> Asma                            | <input type="checkbox"/> Convulsiones             | <input type="checkbox"/> SIDA                               | <input type="checkbox"/> Fuma habitualmente                    |
| <input type="checkbox"/> Presión alta                 | <input type="checkbox"/> Úlceras de estómago             | <input type="checkbox"/> Enfisema                        | <input type="checkbox"/> Nerviosismo              | <input type="checkbox"/> Reumatismo                         | <input type="checkbox"/> Bebe alcohol cada día                 |
| <input type="checkbox"/> Arteriosclerosis             | <input type="checkbox"/> Gastritis                       | <input type="checkbox"/> Tuberculosis                    | <input type="checkbox"/> Angustia                 | <input type="checkbox"/> Artritis                           | <input type="checkbox"/> Bebe alcohol a veces                  |
| <input type="checkbox"/> Embolia                      | <input type="checkbox"/> Colitis                         | <input type="checkbox"/> Tos con sangre                  | <input type="checkbox"/> Depresión                | <input type="checkbox"/> Artrosis                           | <input type="checkbox"/> Consume alguna droga en ocasiones     |
| <input type="checkbox"/> Trombosis                    |  | <input type="checkbox"/> Pleuritis                       | <input type="checkbox"/> Insomnio                 |   | <input type="checkbox"/> Está en tratamiento de rehabilitación |
| <input type="checkbox"/> Hemorragia cerebral          |  | <input type="checkbox"/> Dificultad para respirar        | <input type="checkbox"/> Diabetes                 |   |  |

Si, por casualidad, no consta la enfermedad o trastorno que usted sufre, apúntelo aquí:

---



---

Barcelona, .....

de .....

. de .....

Firma Prof. Dr. Cosme Gay Escoda

Firma del/de la paciente

Tabla 1.1. Cuestionario de Salud.

dará la oportunidad de valorar las tendencias hereditarias del paciente o la posibilidad de adquirir la enfermedad dentro de su propia familia.

En los antecedentes hereditarios, debemos detectar las deformidades o enfermedades sufridas por los familiares directos del paciente.

En algunos casos, debido a la naturaleza de la enfermedad actual, se necesita el conocimiento detallado del estado económico y emocional del paciente y de su ocupación o trabajo (exposición a agentes tóxicos y otros datos que nos orienten hacia enfermedades laborales).

Cuando hay alguna duda, debido a la historia obtenida, se debe consultar al médico de cabecera o al especialista que lo controla a fin de valorar adecuadamente las condiciones físicas y psíquicas del paciente (pedir informe escrito).

### 1.3.1.2. Exploración clínica

Una vez finalizada la historia clínica, el estudio clínico completo exigirá la realización de la exploración clínica, que será el primer complemento de aquélla. La exploración física del paciente se empezará anotando peso, estatura, temperatura, pulso, respiración, presión arterial y todos aquellos datos que consideremos de interés, en función de los antecedentes y enfermedades detectadas en la historia clínica. Estos signos vitales deben ser conocidos para detectar anomalías, asociación con afecciones médicas que puedan influir en la terapéutica y como punto de referencia en el caso de plantearse cualquier situación de urgencia. Debemos efectuar una exploración general adecuada al caso e insistir al máximo en la exploración regional (cabeza y cuello) y la exploración local (cavidad bucal).

En todos los casos debe recordarse que las estructuras bucales y faciales deben ser exploradas en reposo y en movimiento (por ejemplo la exploración de los labios en reposo -sellado labial-, y en movimiento -sonrisa gingival-).

La exploración clínica seguirá un orden: inspección ocular, palpación manual y otras técnicas instrumentales, con un patrón de rutina sistemático para asegurarse que nada nos pueda pasar por alto.

#### 1.3.1.2.1. Inspección ocular

Empezaremos con un detallado estudio de la cavidad bucal y de las zonas facial, cervical, etc.

##### - Inspección de la cavidad bucal

Con una buena iluminación iremos observando detenidamente todas las estructuras orales con el fin de detectar posibles alteraciones o anomalías.

- Labios: tamaño, forma, simetría, presencia de lesiones mucosas, etc.
- Dientes: estado de la erupción, ausencias dentarias, presencia de patología dentaria (caries, etc.), tamaño, forma y color de los dientes, tratamientos dentarios y protésicos realizados, etc.
- Encía y mucosa bucal: color, presencia de lesiones exofíticas o de cualquier otro tipo, etc.
- Lengua: tamaño, forma, color, presencia de las papilas, lesiones de la mucosa lingual, posición en reposo y al deglutir, etc.

##### - Inspección extrabucal

Con ella podemos detectar múltiples alteraciones, de las que destacaremos:

- Simetría facial. Alteraciones de volumen y contorno de la cara. Presencia de tumefacciones faciales.
- Alteraciones de la coloración cutánea, de la distribución del sistema piloso en la cara y cuero cabelludo.
- Tumores localizados en las regiones cervicales (suprahioidea, región laterocervical, etc.), en las regiones faciales (orbitaria, mentoniana, etc.).

- Alteraciones de la movilidad facial (párpados, labios, etc.) y de la sensibilidad de las distintas zonas bucofaciales.
- Presencia de desviaciones o anomalías de los movimientos mandibulares.
- Presencia de depresiones, deformidades, abultamientos, limitaciones o alteraciones funcionales, etc.

#### 1.3.1.2.2. Palpación manual

Esta puede ser llevada a cabo con uno o varios dedos, con una o ambas manos, de forma superficial o profunda pero siempre con los guantes quirúrgicos estériles colocados.

La existencia de dolor nos obliga a efectuar una palpación moderada y con precaución con el fin de no provocar más dolor del indispensable.

##### - Palpación de la cavidad bucal

Puede obtenerse información de la consistencia y otras características de posibles tumoraciones bucales (adherencia, límites, etc.); igualmente podemos palpar todas las estructuras bucales.

##### - Palpación extrabucal

De acuerdo con cada caso podremos hacer la palpación minuciosa y comparada de ambos lados faciales y cervicales, analizando las características de todas sus estructuras y dedicando especial interés al estudio de las posibles tumefacciones presentes en la región de cabeza y cuello.

En la exploración palpatoria pueden encontrarse distintos fenómenos: fluctuación, renitencia, presencia de resaltes, palpación que deja huella, crepitación, etc., e incluso otros datos como la elevación térmica local, puntos donde el tacto desencadena dolor, palpación de chasquidos o crujidos articulares (ATM), etc.

Ante la presencia de una tumoración podremos valorar: la consistencia, la adherencia a planos profundos o superficiales, la homogeneidad, las variaciones de tamaño, la movilidad, etc.

La palpación de las distintas regiones cervicales debe realizarse siempre pero sobre todo cuando existe la sospecha de la presencia de adenopatías, por otra parte tan frecuentes en esta zona corporal.

La presencia de ganglios cervicales puede obedecer a distintas y muy variadas etiologías:

- Procesos infecciosos virales, o bacterianos, ya sean de origen local, regional o sistémico.
- Lesiones de la mucosa bucal y de los huesos maxilares.
- Metástasis de tumoraciones malignas intraorales o de distintas localizaciones craneomaxilofaciales, y de otras localizaciones primitivas distantes vehiculizadas por vía hematógena (riñón, pulmón, mama, etc.).
- Enfermedades sistémicas como los linfomas no Hodgkinianos o Hodgkinianos, etc.

Las adenopatías palpables pueden ser totalmente intrascendentes, como en el caso de una adenomegalia por una infección bucal, o ser indicativa de una grave lesión o afectación sistémica, como en el caso de las adenopatías metastásicas de las lesiones neoplásicas bucofaciales. En todos los casos debe efectuarse un buen diagnóstico diferencial del resto de posibles tumoraciones cervicales: quistes branquiales, quemodectomas, etc.

La representación gráfica de los tejidos blandos y duros craneomaxilofaciales, cervicales y bucales suele ser de gran utilidad al igual que la realización de fotografías, diapositivas o cualquier otro tipo de material iconográfico; su interés no es solamente para facilitar el diagnóstico sino que también se extiende a la docencia y a la investigación clínica (tabla 1.2).





**PROF. DR. COSME GAY ESCODA**

Cirugía Bucal · Cirugía Maxilofacial · Implantología Bucal · Cirugía de Cara y Cuello · Cirugía Plástica Facial  
Cirugía de las Deformidades Dentofaciales · Cirugía de la Articulación Temporomandibular

**CENTRO MEDICO TEKNON**

**CONSULTORIOS VILANA**  
Despacho 170  
C/ Vilana, 12  
08022 Barcelona

Tels.: 933 933 170  
932 906 400  
Fax: 933 933 070  
Urgencias: 934 364 802  
E-mail: [cgav@bell.uib.es](mailto:cgav@bell.uib.es)  
<http://www.gavescoda.com>

## HISTORIA CLÍNICA

Historia clínica núm.: .....

## I. IDENTIFICACIÓN

Apellidos: ..... Nombre: .....  
 Fecha y lugar de nacimiento: ..... Sexo: ..... Edad: .....  
 Profesión: ..... Profesiones anteriores: .....  
 Domicilio: ..... Localidad: ..... C.P.: .....  
 Teléfono: ..... D.N.I.: .....  
 Enviado por: ..... Núm. asegurado: .....  
 Fecha de la 1ª visita: ..... Motivo de la consulta: .....

## II. ANAMNESIS

**A. Antecedentes familiares** (relativo a patología hereditaria probada (p. ej., diabetes) o posiblemente relacionada (p. ej., cáncer) o fácilmente transmisible (p. ej., tuberculosis).

[illegible]

**B. ANTECEDENTES PERSONALES** (relativo a alergias, hábitos tóxicos, tendencia por alguna patología banal; aquí también se debería pedir directamente una relación con hepatitis o SIDA). —Cuestionario de salud—

[illegible]

Tabla 1.2. Modelo de historia clínica.

**C. ANTECEDENTES PATOLÓGICOS** (hacer un repaso de la patología sistémica por aparatos), **-Cuestionario de salud-**

**Cardiocirculatorio:** .....

**Respiratorio:** .....

**Digestivo:** .....

**Nefrológico:**....., .....

**Neurológico:** .....

**Endocrinológico:** .....

**Urogenital:** ....., ....., .....

Locomotor: .....

**Obstetricia/Ginecología:** .....

**Infecciones:** .....

Medicación anterior:.....

Medicación actual: .....

**D. ANTECEDENTES ODONTOLÓGICOS** (relativo exclusivamente a complicaciones de cualquier tipo surgidas durante un tratamiento odontológico).

This image shows a full page of white paper with horizontal blue ruling lines. The lines are evenly spaced and run across the width of the page, providing a template for handwriting practice or general writing. There are no margins, text, or other markings on the page.

[illegible][illegible][illegible]

## IV. EXPLORACIÓN FÍSICA GENERAL

Aspecto general:

---



---



---



---

• Talla: ..... Peso: ..... Constitución (hábito): .....

• Piel (coloración, cianosis, turgencia, telangiectasias, petequias, púrpura, equimosis, infecciones, piel, uñas, mucosas, cicatrices):

---



---



---



---

• Tórax y aparato respiratorio:

Amplitud respiratoria (débil, normal, profunda): .....

Frecuencia respiratoria por minuto: .....

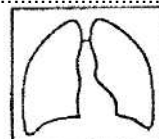
Pared torácica (deformidades, movilidad, uso de músculos costales y accesorios): .....

Ritmo (regular, irregular, periódico): .....

Palpación: .....

Percusión: .....

Auscultación: .....



• Aparato cardiovascular:

Vena yugular ingurgitada: ..... Pulso venoso: ..... Pulso arterial: .....

Tensión arterial (T.A.): ..... Frecuencia cardíaca (F.C.): .....

Auscultación: ..... E.C.G.: .....

Extremidades (edemas, cianosis, estasis, úlceras, hipocratismo, varices, signos de flebitis): .....

• Aparato respiratorio:

Inspección (obesidad, cicatrices, hernias, circulación venosa colateral): .....

Percusión: .....

Auscultación: .....

Palpación: .....

• Exploración neurológica:

Estado de consciencia (vigilia, confusión, obnubilación, asombro, coma): .....

Psiquismo (valoración nivel de ansiedad y aprensión, madurez intelectual, grado de introversión o extraversión, otras conductas como agresividad, "pasotismo", etc.): .....

• Aparato locomotor:

Deformidades de tipo óseo: .....

Articulaciones (aspecto, signos, flogosis, etc.): .....

Amplitud de movimientos de (dedos, muñeca, codos, espalda, ingles, rodillas, tobillos, etc.): .....

Columna (movilidad, deformidades, etc.): .....

Musculatura (desarrollo, hipertrofias, atrofas, etc.): .....

V. EXPLORACIÓN FÍSICA ESPECÍFICA:

A. CRÁNEO-BUCOFACIAL (relativo a la forma del cráneo, forma de los maxilares, alteraciones de la conjuntiva, presencia de exoftalmos, existencia de algún defecto de la visión, presión dolorosa a la palpación sinusal, presión dolorosa a la palpación de la mastoides, presión dolorosa a la palpación del trago, observar la ausencia de parálisis facial, observar si hay asimetrías, constatar puntos dolorosos). Figuras A, B y C.

• Cráneo (irregularidades, dolor, arteria temporal): .....

• Pares craneales:

I, II, VIII: órganos de los sentidos: .....

III, IV, VI: movilidad ocular intrínseca: .....

reflejo fotomotor: .....

reflejo de acomodación: .....

nistagmus: .....

parálisis: .....

V: reflejo corneal:..... ,.....

VII: mímica buccionador: .....

IX, X: disartria, úvula, deglución, fonación: .....

XI: esternocleidomastoideo: ..... ,..... ,.....

XII: situación de la lengua, atrofia, fasciculaciones: .....

Tabla 1.2. Continuación.



•Movilidad bucofacial (tono, temblor, masas musculares, fasciculaciones): .....

•Sensibilidad bucofacial (dolor, térmica, táctil, vibratoria, estereognosia): .....

•Funciones asociativas (hablar, leer): .....

> Cerebelo (dedo-nariz, rebote):

Ataxia: .....

Romberg: .....

•Movimientos involuntarios:

Marcha: ..... Tics: .....

•Ojos (cejas, párpados, conjuntiva, córnea, lacrimales, exoftalmia): .....

•Oído y orejas (tofós, mastoides, tímpano, conducción aérea y ósea): .....

•Nariz y garganta (tamaño y movilidad de la úvula, amígdalas -tamaño, presencia de criptas visibles, etc.-, pilares amigdalares -asimetría-, faringe, mucosa nasal, tabique nasal, senos paranasales): .....

•Articulaciones temporomandibulares (exploración de la ATM: apertura de la boca, lateralización en la apertura, constatación de la movilidad de ambos cóndilos, evidencia de sonidos articulares audibles o por palpación, palpación de puntos dolorosos musculares de la cara y el cuello, etc.):

Apertura bucal: ..... mm. Lateralidades: Derecha: ..... mm. Izquierda: ..... mm.

Movilidad mandibular: .....

Movilidad condílea: .....

Sonidos articulares: .....

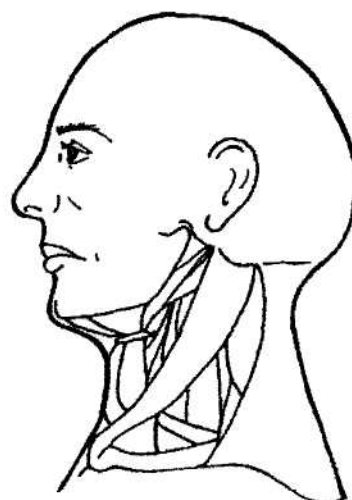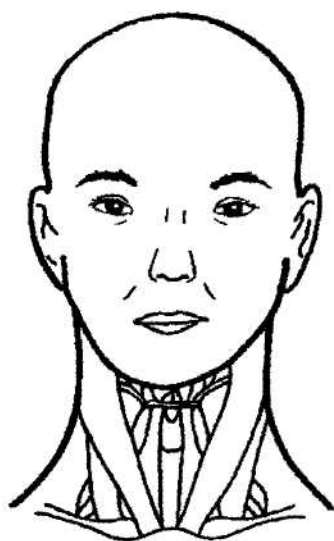
Puntos dolorosos:.....

- Maxilares (exploración del maxilar superior y de la mandíbula: asimetría, tumoraciones, etc.). Figuras B, C y E .....

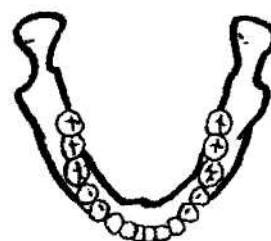
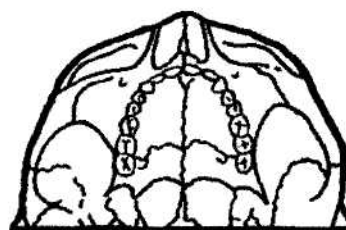
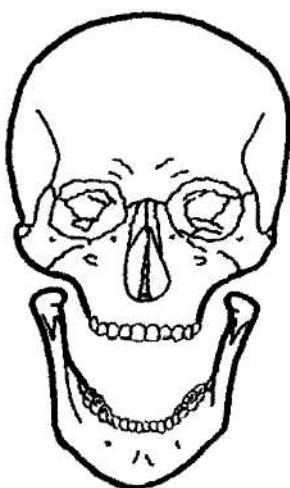
Tabla 1.2. Continuación.

## EXPLORACIÓN CRÁNEO-BUCOFACIAL

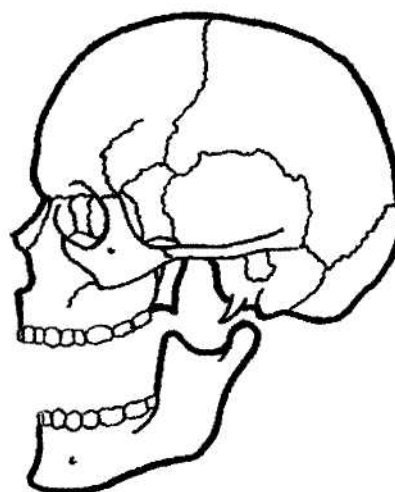
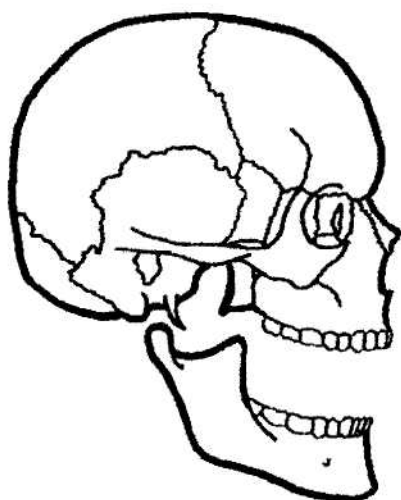
A



B



C



B. BUCODENTAL (Figuras D, E y F):

- Tejidos blandos bucales (aspecto, integridad y color de la mucosa bucal, ausencia de lesiones de cualquier tipo pero especialmente precancerosas, observar el suelo de la boca, etc.):.....

- Lengua (observar si la lengua presenta anomalías, comprobar su movilidad, etc.):  
\_\_\_\_\_  
\_\_\_\_\_  
\_\_\_\_\_  
\_\_\_\_\_  
\_\_\_\_\_  
\_\_\_\_\_  
\_\_\_\_\_  
\_\_\_\_\_  
\_\_\_\_\_  
\_\_\_\_\_  
\_\_\_\_\_

- Glándulas salivares (evidencia de saliva, descartar alteraciones de los conductos de drenaje de las glándulas salivares mayores, etc.): .....

- Labios (vermellón labial, presencia de queilitis, etc.): .....

- Dientes (clases de Angle, definir si hay alguna maloclusión y su tipo, anotar la ausencia de dientes, patología de las presentes, averiguar por qué se extrajeron las que faltan, describir la prótesis que lleva, comprobar el estado de salud periodontal, sobre todo detectar si hay sangrado espontáneo, valorar el estado de higiene general de la boca). Figura D.

**Tipo de oclusión:**

---

---

---

---

Dientes ausentes (causa):

---

---

---

---

Tipo de prótesis:

---

---

---

---

Estado periodontal:

---

---

---

---

Higiene bucal:

---

---

---

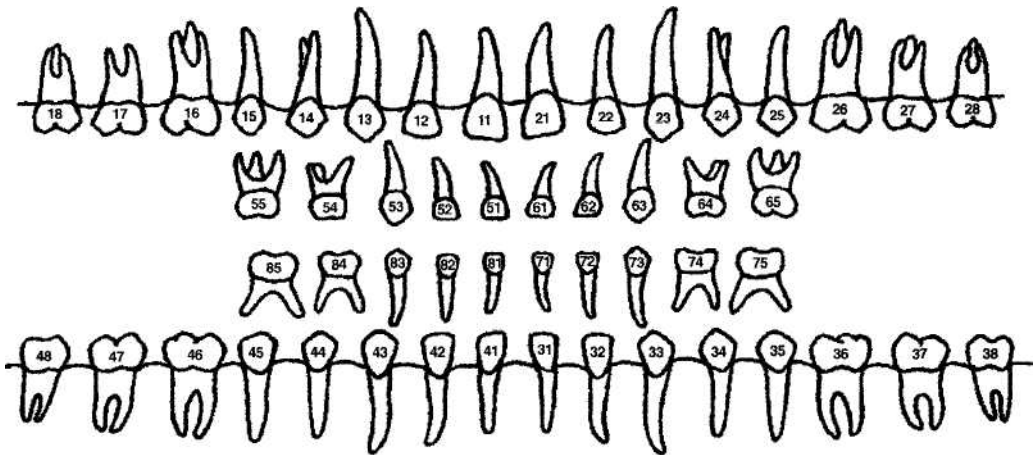
---

- Patología actual (para el problema específico: ver anomalías macroscópicas relacionadas con él, como la existencia de supuración o de infección en los tejidos blandos, presencia de fístula, comprobar el estado de los dientes vecinos, hacer las pruebas de vitalidad pulpar pertinentes, constatar su movilidad, presencia de dolor espontáneo o a la percusión, si hay pericoronaritis).

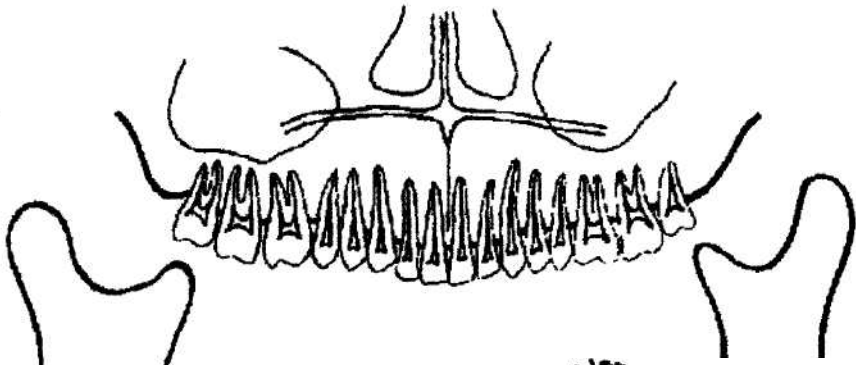
[illegible]

EXPLORACIÓN BUCODENTAL

D



E



F

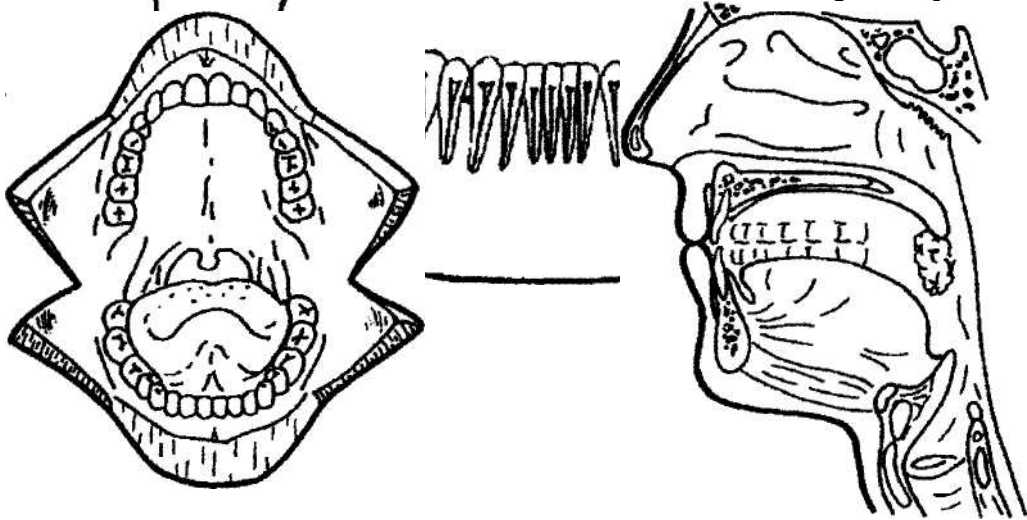


Tabla 1.2. Continuación.

**C. CERVICAL** (examinar si hay asimetrías aparentes, palpación ordenada de las probables "masas cervicales" empezando por las dos parótidas, las dos submaxilares, el tiroides y las cadenas linfáticas cervicales: submaxilares, pre y retroauriculares, de la yugular, paratraqueales, occipitales y espinales). **Figura A.**

[illegible]

### Resumen de la exploración física:

[illegible]

## VI. EXÁMENES COMPLEMENTARIOS

### A. DE RUTINA

- **Ortopantomografía (mención precisa de las anomalías, apuntar dónde se ha realizado y la fecha):**

[illegible]

- Rx periapical (mención precisa de las anomalías, apuntar dónde se ha realizado y la fecha)

[illegible]

**B. NO ORDINARIAS** (se refieren a TC, RM, gammagrafías, pero también cultivos y biopsias, etc; en todos ellos se ha de hacer una breve mención del diagnóstico, as( como apuntar dónde se ha realizado y la fecha):

[illegible]

Tabla 1.2. *Continuación.*

**C. CONSULTA A OTROS ESPECIALISTAS** (precisar cuándo y a quién se han hecho, así como un breve resumen de la respuesta obtenida):

---

---

---

---

---

---

---

---

---

---

**VII. DIAGNÓSTICO/S DE PRESUNCIÓN** (exclusivamente los de interés):

Comentario de entrada y orientación diagnóstica:

---

---

---

---

---

---

---

---

---

---

**VIII. PLAN DE TRATAMIENTO** (especificando de forma cronológica; hacer constar la autoría si se proponen cambios).

Hojas de instrucciones previas a la intervención quirúrgica: ....., .....

**IX. TRATAMIENTO/S** (apuntar los tratamientos realizados): • Hoja de consentimiento:



• Hoja operatoria:



• Hoja de instrucciones postoperatorias: ☐

Fecha	Intervención quirúrgica	Cirujano Dr./a.
/ /		
/ /		
/ /		
/ /		
/ /		
/ /		
/ /		
/ /		
/ /		

**Biopsias (estudios histológicos)**

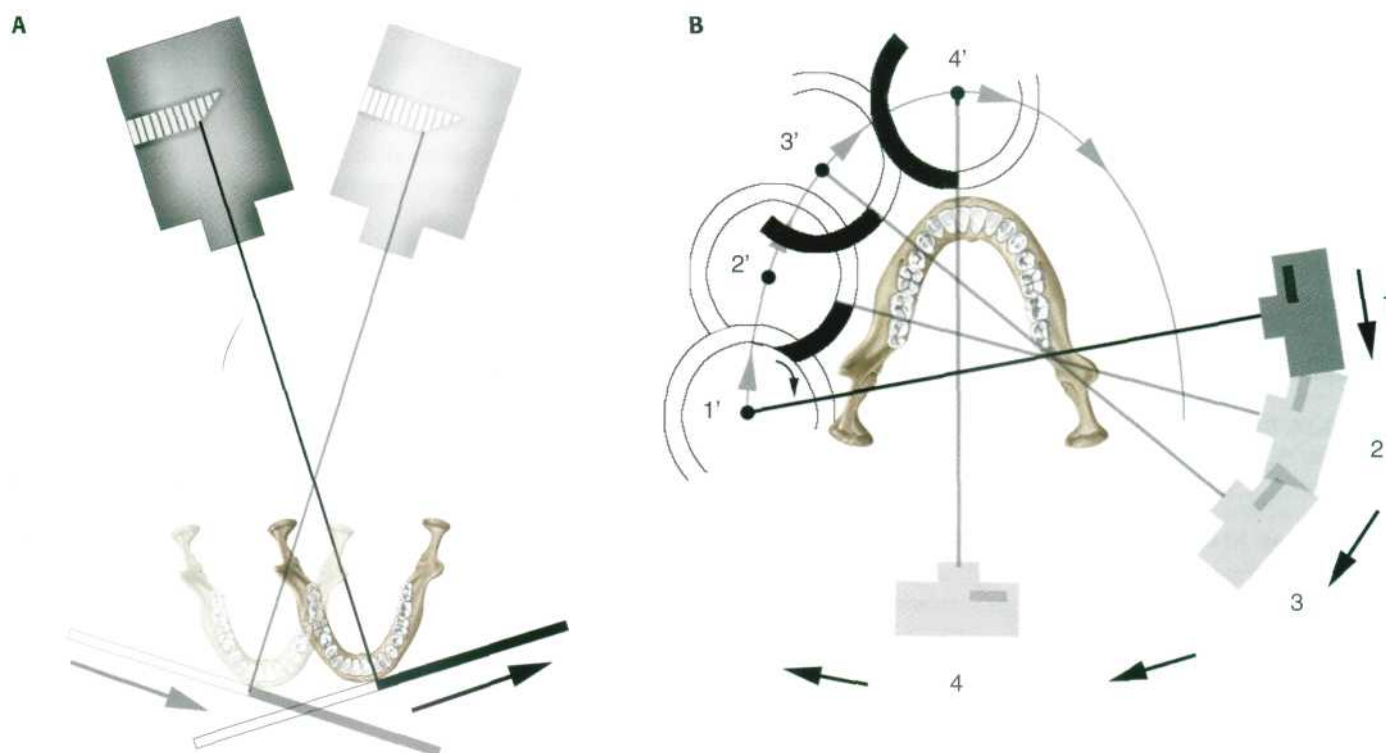
Fecha	Referencia	Informe
/ /		
/ /		
/ /		
/ /		





## XI. EPÍLOGO (cierre de la historia clínica):

**Firma:**



**Figura 1.15.** Radiografía panorámica de los maxilares. (A) Panorex. (B) Ortopantomografía.

#### 1.3.1.2.3. Otras técnicas instrumentales

- Auscultación. Por ejemplo la auscultación con el fonendoscopio de los ruidos de la articulación temporomandibular.
- Percusión. Por ejemplo la percusión de un diente con el mango del espejo dental para confirmar una necrosis pulpar.

Dentro del historial clínico deben incluirse las anotaciones quirúrgicas (hoja operatoria) que reseñará el tipo y cantidad de anestesia empleada, el procedimiento quirúrgico detallado especificando las posibles complicaciones, y cualquier otro dato que pueda ser de interés. Todos los controles postoperatorios y las posibles incidencias que puedan surgir deben constar en la hoja o espacio de la historia clínica dedicado a ello.

En la tabla 1.2 tenemos el modelo de nuestra historia clínica, que especifica todos los apartados que debe contener.

### 1.3.2. ESTUDIO RADIOLÓGICO

La Radiología es un medio auxiliar fundamental en Cirugía Bucal, complementando el estudio clínico del paciente. Las radiografías confirman muchos de los datos observados en la historia clínica y revelan otros nuevos de una manera rápida y efectiva. La patología quística es normalmente diagnosticada como un hallazgo radiográfico al hacer una placa radiográfica de control o por otro motivo cualquiera.

En nuestra especialidad pueden utilizarse distintas técnicas radiográficas que trataremos seguidamente en 4 apartados: radiografía panorámica u ortopantomografía, radiografías intrabucuales, radiografías extrabucuales, y otras técnicas radiográficas.

#### 1.3.2.1. Radiografía panorámica

La ortopantomografía consigue una visión completa de los maxilares y de todos los dientes en una sola placa radiográfica. Es una técnica fácil de hacer, con una reproducción nítida y rica en contraste, pero que da un detalle de las estructuras alveolodentarias deficiente.

La ortopantomografía es una forma particular de radiografía panorámica de los maxilares con tres ejes o centros de rotación cuyo nombre es muy descriptivo:

- Orto: hace referencia a su ortogonalidad (efectuado sobre tres ejes de rotación).
- Pan: que el corte tomográfico abarca toda la mandíbula y el maxilar superior.
- Tomografía: porque es un corte tomográfico obtenido mediante el movimiento rotacional de barrido del foco emisor de radiación en cada uno de los tres ejes, sumado al movimiento rotacional de la película.

Hay diversas variantes técnicas de las radiografías panorámicas según los ejes o centros de rotación (de un eje, dos ejes o tres ejes), pero las que utilizamos normalmente son las panorámicas de tres ejes (ortopantomografía).

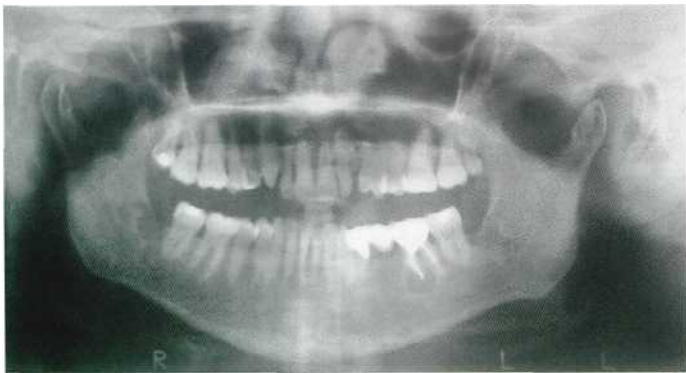Existen también dos procedimientos para su realización, uno basado en principios tomográficos, y otro apoyado en la colocación del tubo de radiación en situación intrabucal (sistemas cinemático o estático).

##### 1.3.2.1.1. Tipos de radiografías panorámicas

- Sistema estático. La fuente de radiación está dentro de la boca, y la película radiográfica se adapta externamente sobre la cara del paciente.
- Sistema cinemático. Se fundamenta en los principios tomográficos o de radiografía seccional, y obtiene la imagen de un plano aislado sin superposiciones de los planos por delante o detrás del previamente escogido. Esto exige un movimiento sincronizado de la película y el tubo de rayos X.

Variando los centros de rotación, velocidad de la película o forma plana o curva de la misma se han fabricado distintos tipos de aparatos: Rotógrafo, Panorex, Ortopantomógrafo, etc. (figura 1.15).

El ortopantomógrafo se basa en la forma elíptico-parabólica de los arcos maxilares, con tres circunferencias con radios diferentes. Por ello existen tres centros de rotación. El paciente debe estar en una posición exacta para evitar la distorsión y que el resultado sea simétrico; por ello éste se coloca de pie o sentado con la cabeza inmóvil frente al aparato con un sistema de fijación adecuado. El portachasis y el tubo de rayos X están en los extremos de un brazo que gira alrededor de la cabeza, y por distintos mecanismos se producen los cambios del cen-



**Figura 1.16.** Estudio radiográfico rutinario en la primera visita. Ortopantomografía.

tro de rotación. El chasis es una sección de circunferencia que gira sobre su propio eje. El tubo lleva su diafragma primario de ranura vertical y el portachasis tiene el diafragma secundario de recepción del haz de rayos X.

Pueden efectuarse la proyección normal de los maxilares, u otras proyecciones, para el estudio de las articulaciones temporomandibulares, de los senos maxilares, etc.

Las casas comerciales van mejorando día a día los equipos radiográficos, y en estos momentos es muy difícil valorar las ventajas e inconvenientes de cada uno de ellos, de acuerdo con Manson-Hing.

#### 1.3.2.1.2. Indicaciones

Las indicaciones de la ortopantomografía, de acuerdo con Donado, son:

- Exploración sistemática general. Esta placa radiográfica es la forma de obtener de manera rápida y efectiva una visión total y panorámica de todo el macizo maxilofacial, con ambos maxilares completos, las articulaciones temporomandibulares, los senos maxilares, y los dientes y áreas peridentarias.
- Es la placa que debe realizarse en la primera visita actuando a modo de "ficha" y en los controles rutinarios de nuestros pacientes. En una sola película podemos detectar la existencia de una caries, anomalías dentarias de posición y número, ectopias dentarias, alteraciones óseas, quísticas, tumorales, traumáticas, etc. (figura 1.16).
- Cirugía Bucal. La ortopantomografía es de gran utilidad dentro de los siguientes capítulos: retenciones dentarias, patología infecciosa, patología tumoral, cirugía ortognática, patología de los senos maxilares, patología de la articulación temporomandibular, etc. Al tratar cada uno de estos temas se ampliarán los detalles de interés.
- Estudio de las alteraciones estructurales bucofaciales producidas por enfermedades sistémicas (endocrinas, metabólicas, patología tumoral generalizada, etc.) y óseas.
- Exploración de los focos dentarios.
- En Patología y Terapéutica Dental, Ortodoncia, Prótesis y otras ramas de la Odontología tendrá sus indicaciones, pero éstas serán estudiadas en cada una de estas disciplinas. En la mayoría de estos casos el examen radiográfico intrabucal es insustituible para un correcto diagnóstico.
- En Implantología bucofacial.
- En Odontología legal y forense. Esta placa es un buen registro odontológico para identificar un cadáver.

Finalmente destacaremos de forma resumida las ventajas e inconvenientes de la radiografía panorámica:

#### 1.3.2.1.3. Ventajas

- Mayor amplitud de registros en una sola placa. Nos permite tener información general de la cavidad bucal y de ambos maxilares.
- Elimina superposiciones.
- Posibilidad de comparar entre el lado sano y el lado enfermo.
- Menor tiempo de exposición.
- Baja dosis de radiación.
- Comodidad para el paciente (exploración general, puede hacerse en accidentados o en casos de urgencias; exige una mínima colaboración, y es posible su realización en incapacitados o enfermos disminuidos psíquicos o físicos, en niños poco colaboradores, en pacientes con reflejo nauseoso aumentado, etc.).
- Comodidad para el profesional.
- Es un estudio sencillo, económico, rápido, cómodo y efectivo.

#### 1.3.2.1.4. Inconvenientes

- Menor nitidez y pérdida de detalle (la zona incisiva se ve borrosa, no se aprecian adecuadamente las corticales óseas, etc.).
- No es suficiente para la exploración dentaria.
- Deformación y magnificación de la imagen (10 al 25%), con conservación de la forma general.
- Mala visualización de los senos paranasales y del tercio medio facial.
- Enfoque invariable.
- Aparatología técnicamente complicada y de costo elevado, aunque cada día menos.

### 1.3.2.2. Radiografías intrabucales

El odontólogo general dispone habitualmente en su consultorio de un aparato radiológico adecuado (Rx convencional o radiovisiografía) para hacer este tipo de técnicas, cuya utilidad preferente es para el diagnóstico dentario y peridentario, pero a menudo serán de gran ayuda para matizar u obtener detalles concretos de la exploración radiológica bucofacial más utilizada, la ortopantomografía.

La película radiográfica se coloca dentro de la cavidad bucal, y según el tamaño (placas normales de 3 x 4 cm o placas oclusales de 6 x 8 cm) y colocación de ésta, se distinguen las técnicas periapicales, interproximales o aletas de mordida y las oclusales.

#### 1.3.2.2.1. Técnicas periapicales

Con ellas podemos explorar toda la zona alveolodentaria, desde la corona dentaria al área periapical, visualizando el espacio periodontal y el hueso maxilar que rodea al diente.

La radiografía periapical, retrodentaria o retroalveolar puede obtenerse mediante dos procedimientos:

- Técnica de la bisectriz o con cilindro o cono corto (figura 1.17).
- Técnica paralela o de cilindro o cono largo (figura 1.18).

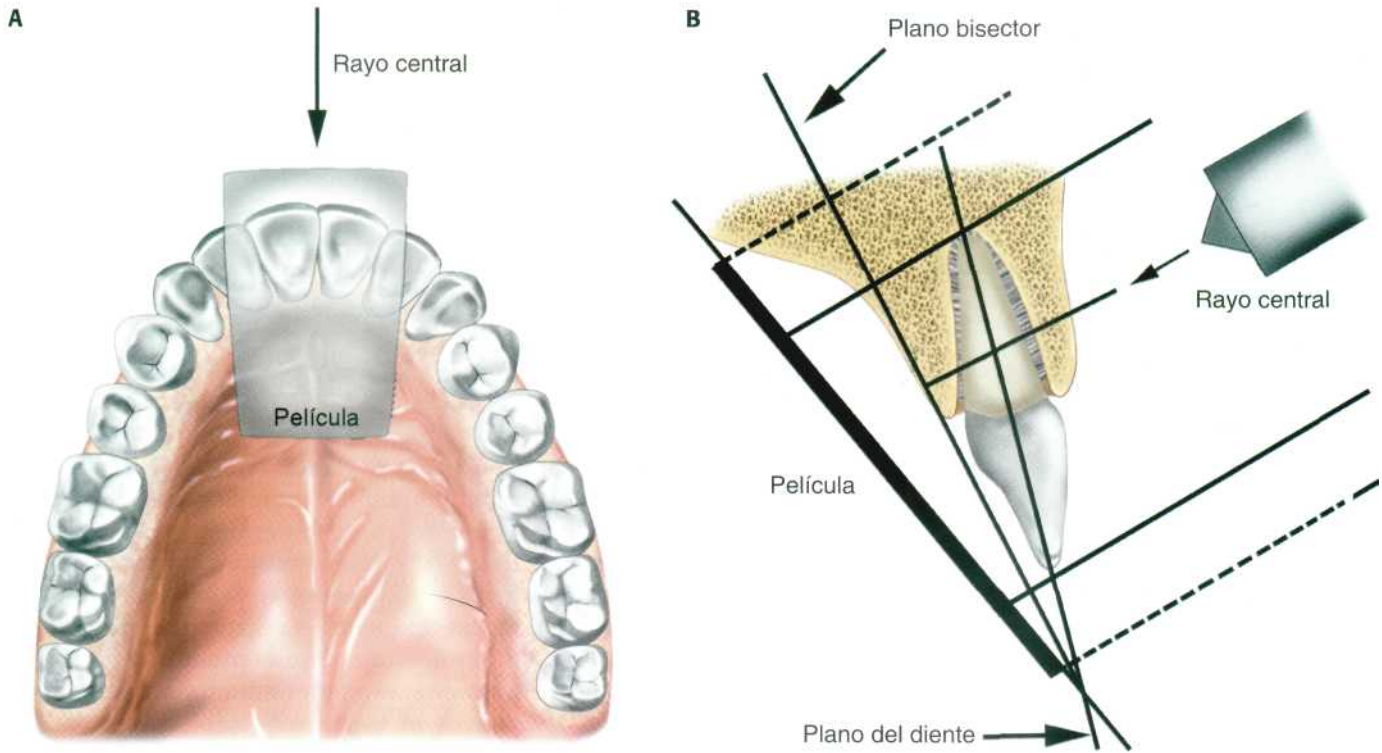
Estas técnicas son adecuadas y suficientes para el estudio dentario y peridentario exigido en la patología bucal que ocupa nuestra especialidad.

#### 1.3.2.2.2. Placas de aleta de mordida

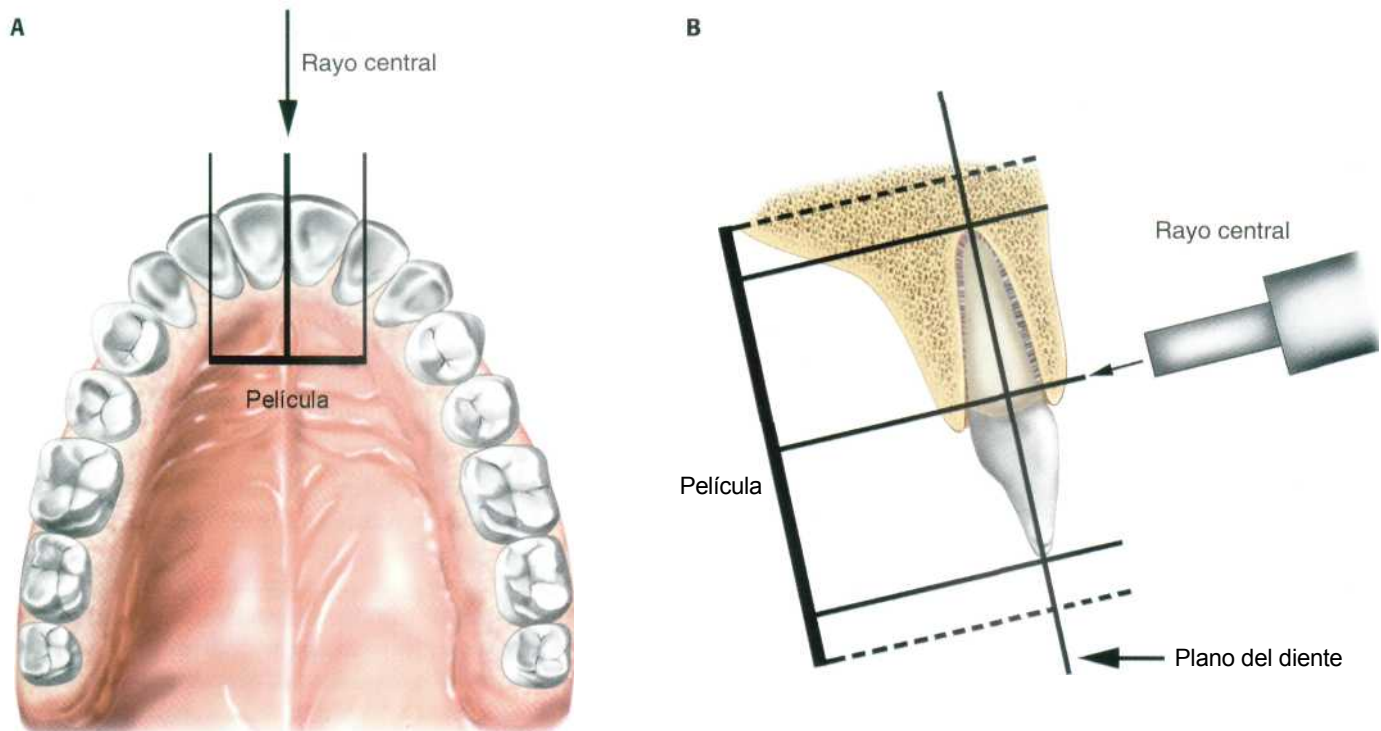
Su utilidad está prácticamente limitada a estudios sistemáticos y de exploración de caries y de otras enfermedades dentarias, y también de la enfermedad periodontal (figura 1.19).

#### 1.3.2.2.3. Placas oclusales

Son el complemento ideal de las técnicas periapicales a fin de obtener datos radiológicos de una área maxilar más amplia como por ejemplo en caso de: lesiones quísticas o tumorales, dientes incluidos, fracturas alveolodentarias o maxilares, cálculos en el conducto de Wharton, dientes supernumerarios como el mesiodens, etc.



**Figura 1.17.** Técnica de la bisectriz aplicada a la radiografía periapical de los incisivos centrales superiores



**Figura 1.18.** Técnica del paralelismo realizada en la región incisiva central superior.

La película se coloca y se sujeta en el plano oclusal, y el haz de rayos se dirige desde arriba o desde abajo y con la inclinación adecuada según cual sea la zona a estudiar (figura 1.20).

### 1.3.2.3. Radiografías extrabucal

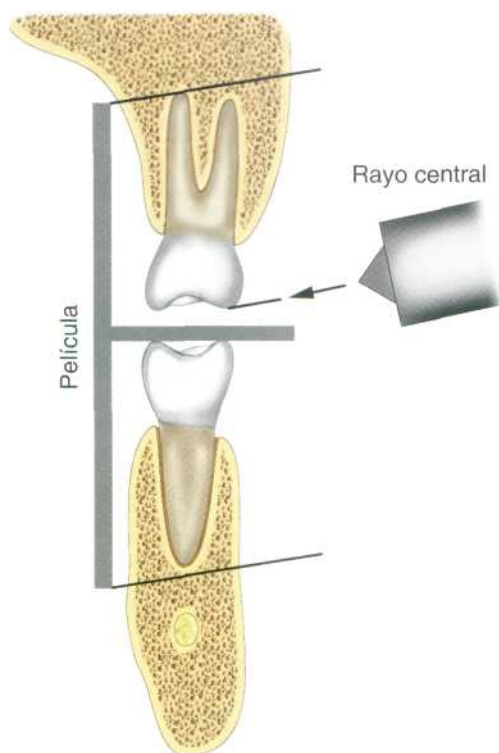
Cuando el proceso morboso desborda los maxilares o nos interesa obtener datos radiográficos de áreas que se escapan a las técnicas ya descritas, indicaremos la realización de distintas placas extraorales. Con ellas podremos visualizar, con mayor o menor dificultad, todas las es-

tructuras óseas craneomaxilofaciales: senos maxilares, órbitas, ATM, tercio medio facial, etc.

Este tipo de placas por su dificultad de ejecución e interpretación son efectuadas e informadas por el médico especialista en radiología (diagnóstico por la imagen).

Estas técnicas, además de recomendarse cuando el proceso desborda la región bucal, o es inaccesible a las técnicas intrabucal o a la panorámica de los maxilares, se indican cuando el paciente tiene trismo o cualquier otro proceso que impide la manipulación oral o la introduc-





**Figura 1.19.** Técnica de la placa de aleta de mordida en la región molar.

- Radiografía esteroscópica.
- Telerradiografía.
- Xerografía.
- Radiografías con contraste: sialografía, artrografía, arteriografía, fistulografía, etc.
- Tomografía convencional.
- Tomografía computadorizada.
- Tomodensitometría.
- Termografía.
- Radiografía con isótopos -gammagrafía- (Tecnecio 99, Galio 67).
- Cinerradiografía.
- Holografía, etc.

La sialografía es utilizada a menudo para el estudio morfológico, funcional y de la patología de las glándulas salivales. Tras la inyección de un contraste radioopaco (Lipiodol), se realizan placas anteroposteriores, oblicuas desenfiladas, ortopantomografías, etc., con lo que se visualiza la estructura glandular y de los conductos excretores (figura 1.22).

La telerradiografía lateral o posteroanterior es fundamental para la Ortodoncia y la Cirugía Ortognática; es utilizada para los estudios cefalométricos y distintos tipos de mediciones craneofaciales.

La tomografía convencional permite obtener planos aislados del macizo facial, eliminando las estructuras situadas por delante y por detrás del plano elegido. Es pues un corte anatómico en el que la imagen viene dada por los contornos óseos seccionados perpendicularmente sin superposiciones y con una relativa buena visión de las partes blandas (figura 1.21).

Las tomografías se utilizan en muchos tipos de patología pero destacaremos dos: la de la articulación temporomandibular y la de los senos paranasales.

La tomografía computadorizada (TC) es una exploración de indicación más excepcional para el cirujano bucal, pero la buena resolución que se obtiene de las estructuras óseas y la posibilidad de tener imágenes en distintos planos del espacio (axial, coronal, sagital) hacen que sea útil para obtener un mayor conocimiento anatómico de los procesos patológicos de etiología infecciosa, traumática o tumoral (figura 1.23).

La tomografía computadorizada de alta resolución (TCAR) es el último avance tecnológico en este apartado.

El plano que divide la cabeza en mitades izquierda y derecha se llama plano sagital o longitudinal. El plano que la divide en mitades anterior (ventral) y posterior (dorsal) recibe el nombre de plano coronal o frontal. El plano que es paralelo al suelo y que divide la cabeza en mitades superior (craneal) e inferior (caudal) recibe el nombre de plano transversal, horizontal o axial (figura 1.21).

Todas las técnicas radiográficas y especialmente las descritas en este último apartado nos facilitan importante información, pero siempre en principio nos decantaremos por los procedimientos más sencillos y que siendo útiles tengan un menor costo económico. Así pues hay que valorar en cada caso el riesgo-beneficio y el costo-eficacia de cada tipo de exploración.

En la actualidad los avances en el campo de las Ciencias de la Salud como la resonancia magnética (RM), la tomografía por emisión de fotón único (SPECT), la tomografía por emisión de positrones (PET), la artroscopia, etc., aportan nuevos conceptos al diagnóstico por la imagen y en un futuro no muy lejano la resonancia magnética y la PET conseguirán detectar las alteraciones bioquímicas o moleculares antes que las modificaciones de la propia imagen estructural (figura 1.24).

Actualmente se están imponiendo las técnicas de Radiología digital (ortopantomografía, Rx periapical, Rx oclusal, TC, etc.) que permiten la aplicación de diferentes programas informáticos (software). De esta forma pueden manipularse las imágenes modificando el histograma (variando brillo y contraste, asignación de colores, aplicando el zoom, etc.)

ción de una película en la boca, por ejemplo en pacientes con traumatismos bucofaciales importantes.

Enumeraremos las más importantes y de prescripción más frecuente, agrupándolas según el plano cefálico con que se efectúan:

#### 1.3.2.3.1. Frontales

Pueden ser posteroanteriores o anteroposteriores según la colocación de la placa y la entrada del haz de rayos X. En ellas se ve todo el macizo craneofacial (figura 1.21).

Las proyecciones más importantes son:

- Proyección de Towne (anteroposterior).
- Occipito-fronto-placa (posteroanterior).
- Occipito-mento-placa (posteroanterior).
- Proyección de Waters, de senos maxilares o nasomentalplaca (posteroanterior).

#### 1.3.2.3.2. Oblicuo-frontales

- Proyección oblicuo-frontal de mandíbula.

#### 1.3.2.3.3. Laterales

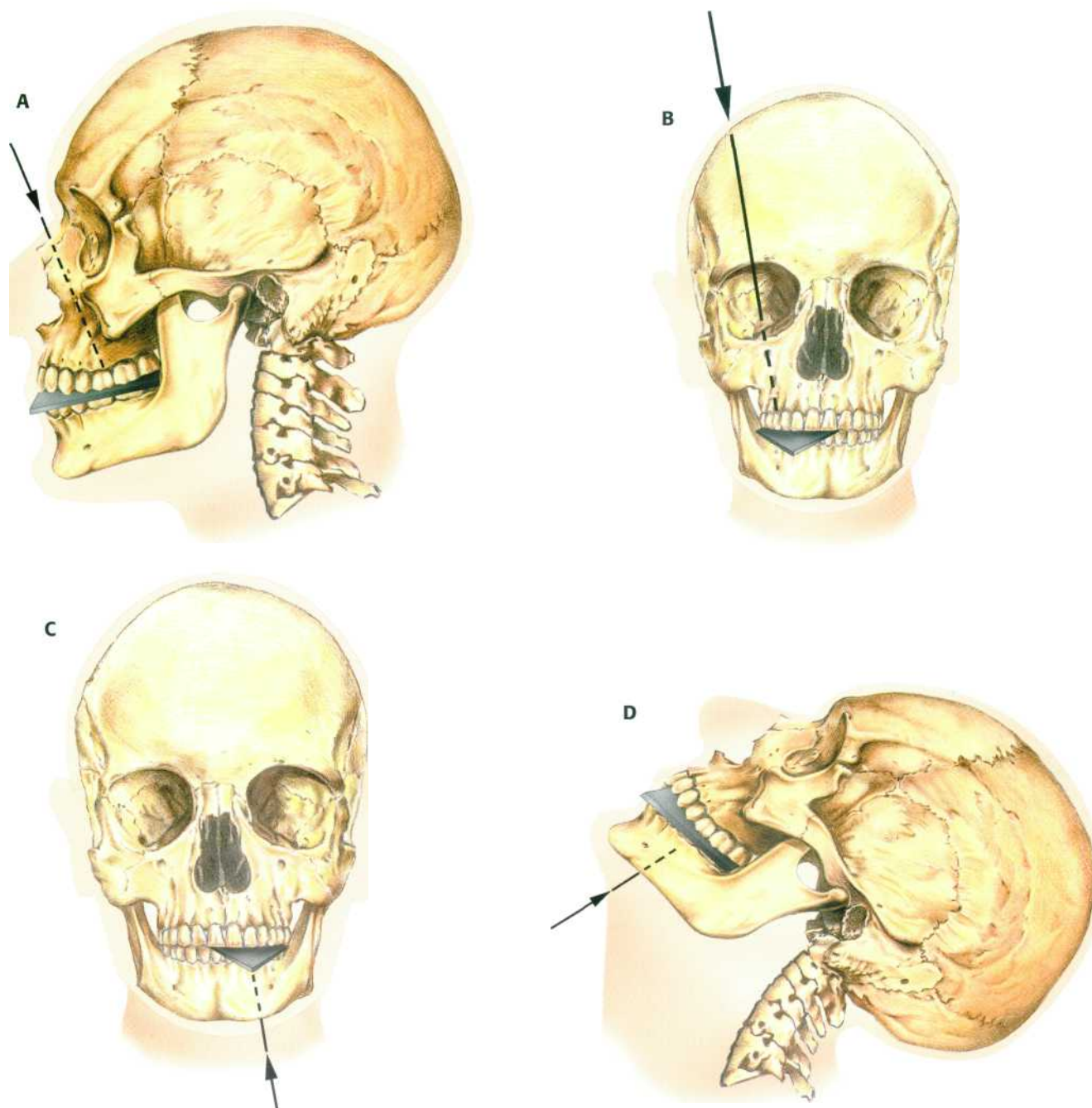
- Proyección lateral pura.
- Proyección infero-oblicua o mandibular latero-oblicua.
- Proyección latero-postero-oblicua.
- Proyección latero-vertical.

#### 1.3.2.3.4. Verticales

- Proyección de Hirtz o vertex-mento-placa.

#### 1.3.2.4. Otras técnicas radiográficas y de diagnóstico por la imagen

En Cirugía Bucal no debemos utilizar técnicas radiológicas especiales a menos que estén indicadas para estudios muy concretos o para visualizar estructuras craneomaxilofaciales determinadas. Destacaremos dentro de este grupo las siguientes:



**Figura 1.20.** Placas oclusales. Posición de la cabeza, situación de la película y dirección del rayo central. (A) Radiografía oclusal del maxilar superior. (B) Radiografía oclusal lateral del maxilar superior. (C) Radiografía oclusal lateral de la mandíbula. (D) Radiografía oclusal de la mandíbula.

o hacen posible la realización de diferentes estudios (cefalométricos, implantológicos, etc.).

En cada capítulo y al desarrollar los distintos tipos de patología quirúrgica bucal especificaremos las indicaciones y utilidad de cada una de estas técnicas de diagnóstico por la imagen, reservando a los tratados de Radiología, RM, Medicina Nuclear, etc., el estudio de los detalles técnicos y la sistemática para la lectura e interpretación de las placas radiográficas o las imágenes de cada una de estas técnicas.

#### 1.4. INFORMACIÓN Y CONSENTIMIENTO

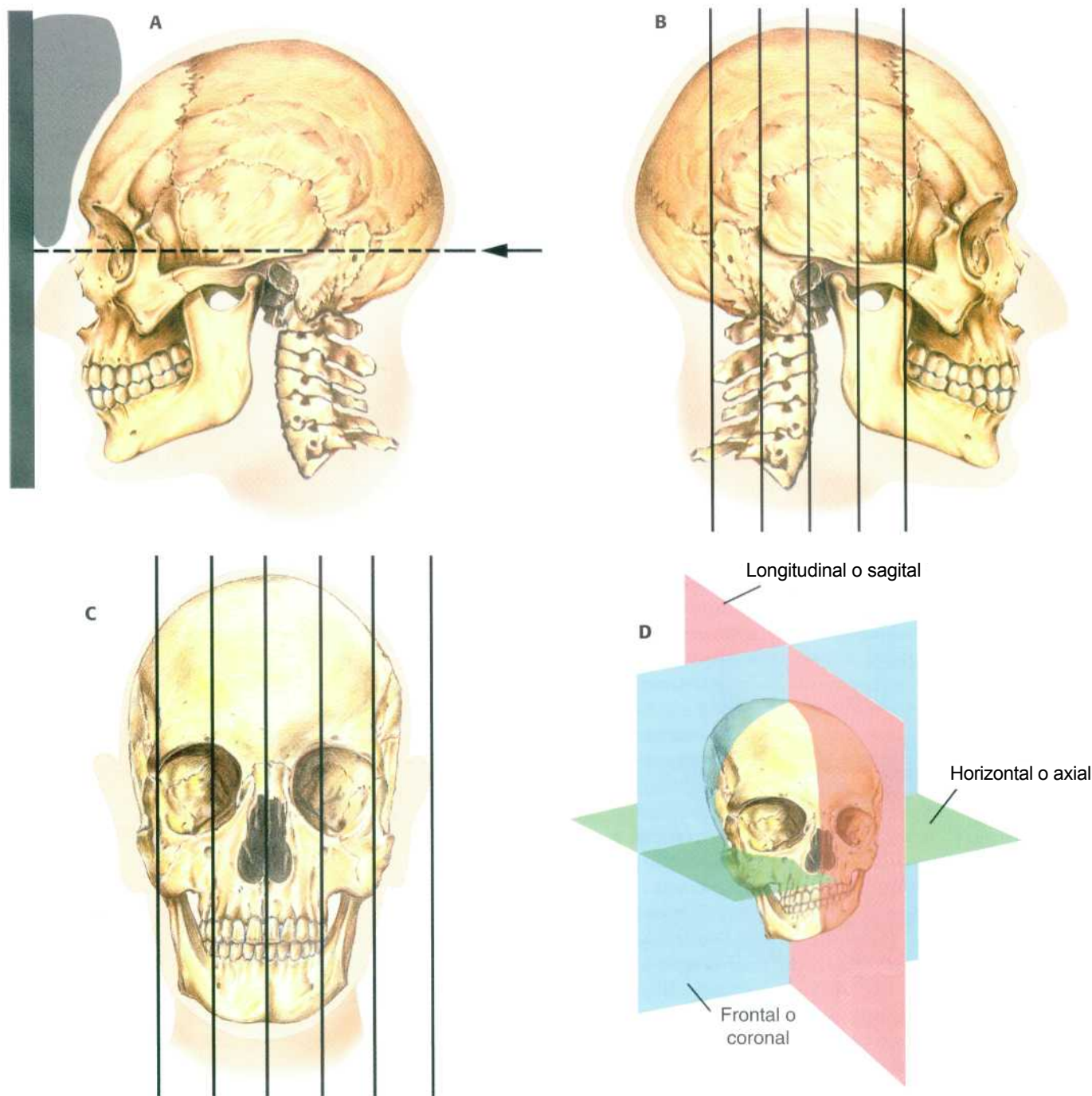
Tras el estudio clínico y radiológico o eventualmente tras la realización de otros estudios complementarios (estudios de laboratorio como pruebas de hemostasia, bioquímica sanguínea, análisis de orina, estu-

dios bacteriológicos, etc.), obtendremos un diagnóstico provisional al efectuar un adecuado diagnóstico diferencial (listado de problemas por orden de gravedad), momento en el cual podrá indicarse la terapéutica (plan de tratamiento) pertinente al caso ya sea quirúrgica o médica.

Una vez confeccionado un plan de tratamiento basado en un buen diagnóstico, de acuerdo con un criterio racional, según la gravedad de las patologías existentes y la opinión del paciente, emprenderemos la técnica quirúrgica adecuada al caso.

El profesional debe tener los conocimientos teóricos pertinentes y un entrenamiento práctico adecuado en Cirugía Bucal. Recomendamos empezar con casos sencillos e ir incrementando paulatinamente el grado de dificultad de acuerdo con la experiencia que vayamos adquiriendo.

La decisión de ejecutar personalmente un tratamiento quirúrgico dependerá básicamente del convencimiento personal de que podemos



**Figura 1.21.** Radiología extrabucal. (A) Radiografía posteroanterior de cráneo. (B) Tomografía en planos frontales o coroneles. (C) Cortes tomográficos en planos longitudinales o sagitales. (D) Planos del espacio: frontal, sagital y horizontal para el estudio con tomografía computadorizada o resonancia magnética.

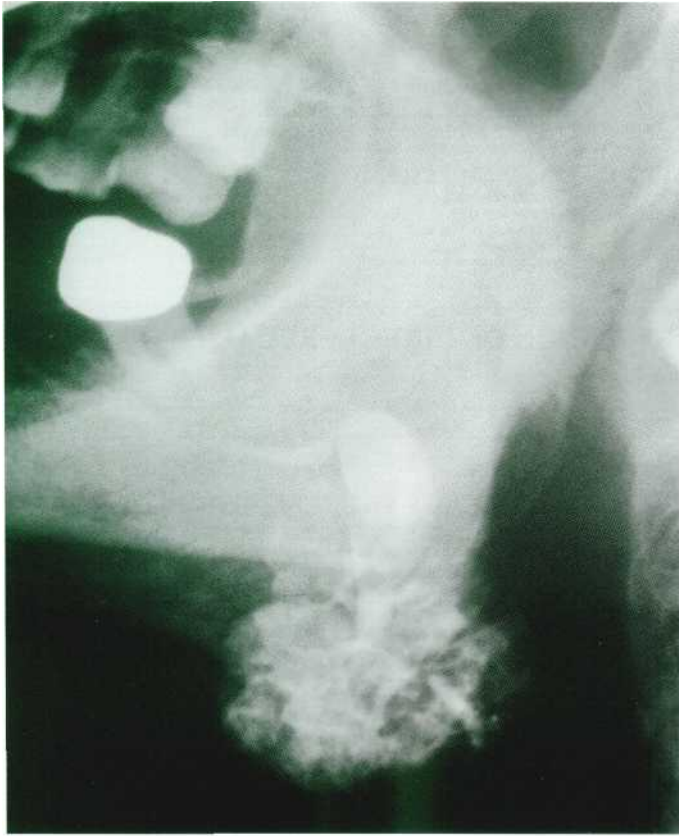dar al paciente un servicio de calidad. En estos momentos la ética profesional debe valorar nuestras propias limitaciones y decidir si debemos o no remitir el paciente a un especialista o a un centro hospitalario. En esta decisión también influyen los siguientes factores:

- Equipamiento y personal adecuados. Debemos disponer del instrumental, material y aparatología pertinentes. Tener una buena luz y aspiración, y ayudantes y personal auxiliar bien formados y entrenados.
- Tipo de técnica quirúrgica. Las intervenciones de poca dificultad, con un índice pequeño de complicaciones y de corta duración (menos de 1 hora) pueden realizarse en la clínica dental.
- Tipo de paciente. Es mejor tratar a los pacientes con patología sistémica de base o psicológicamente comprometidos en un centro hos-

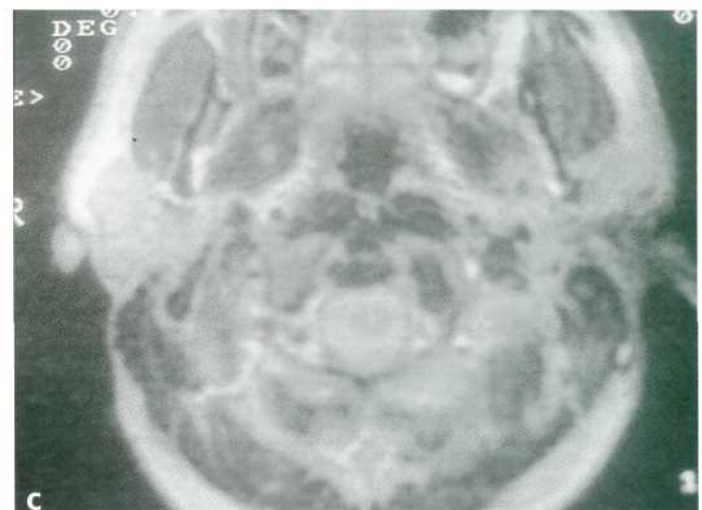
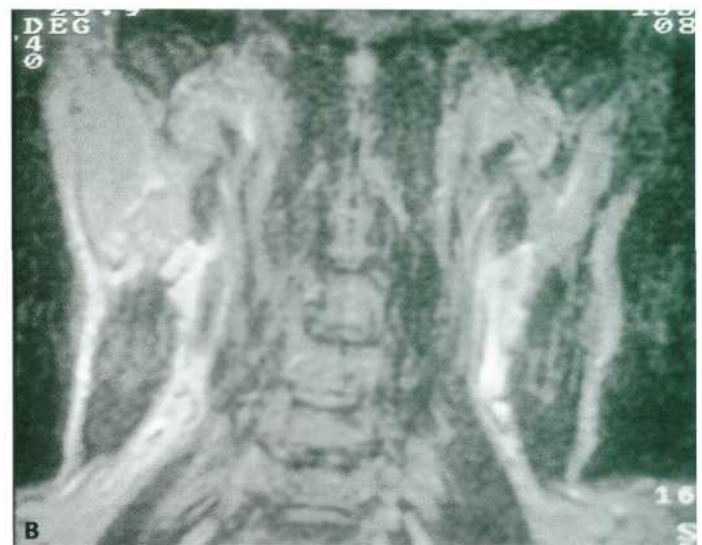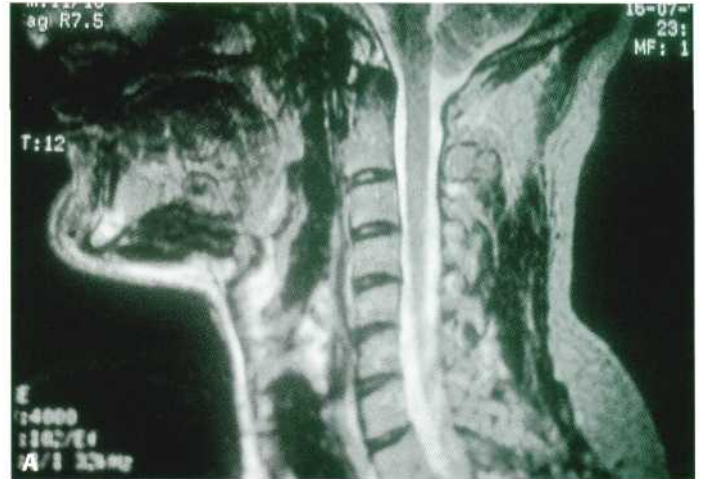
pitalario, especialmente si además la técnica a efectuar es difícil.

El paciente debe recibir la información adecuada a cada caso, procurando que esté preparado para comprender y asimilar los datos que se le facilitan y siempre debemos comentar el caso con los familiares. Es importante responder a todas las preguntas y dudas de forma inteligible sin emplear terminología científica, procurando transmitir la seriedad y la experiencia de todo el equipo humano. En ocasiones debe valorarse la posibilidad de que algunos pacientes contacten entre sí para que conozcan sus experiencias. Siempre debe mentalizarse al paciente de lo importante que es su colaboración en todo momento y especialmente durante el acto quirúrgico.





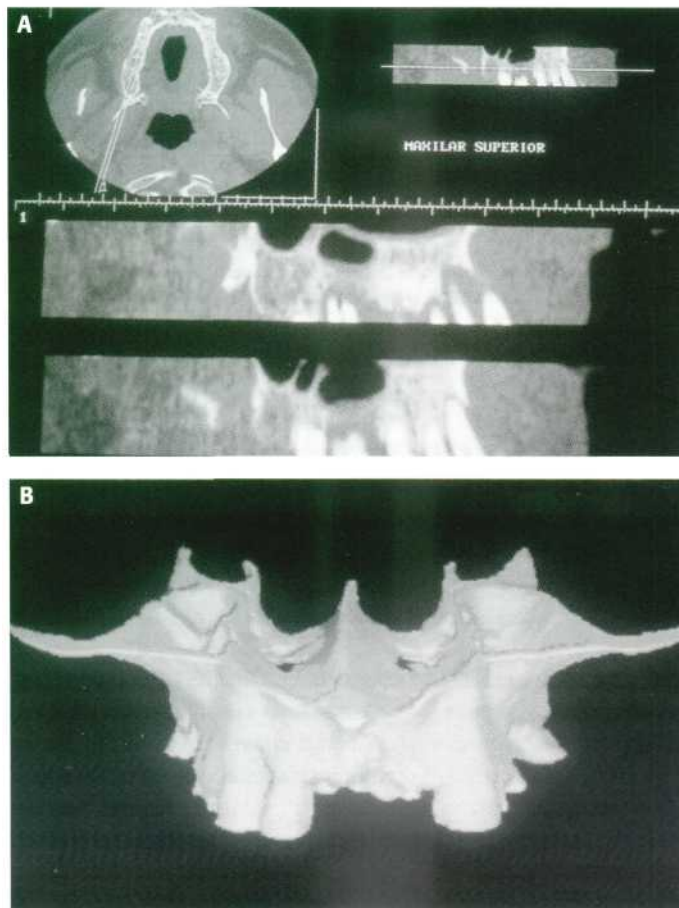
**Figura 1.22.** Sialografía de la glándula submaxilar.



**Figura 1.24.** Estudio de las glándulas salivales (parótida) mediante resonancia magnética. (A) Plano sagital. (B) Plano coronal. (C) Plano axial.

Finalmente antes de realizar una intervención quirúrgica debe obtenerse el consentimiento escrito del paciente, de un familiar o tutor si es menor de edad, rellenando el formulario adecuado (tabla 1.3).

Es importante recordar que todo lo que se explica antes de la intervención quirúrgica es información y todo lo que se explica después pueden parecer excusas.



**Figura 1.23.** Tomografía computarizada. (A) Estudio del maxilar superior. (B) Reconstrucción tridimensional del maxilar superior.

**PROF. DR. COSME GAY ESCODA**

Cirugía Bucal ■ Cirugía Maxilofacial • Implantología Bucal Cirugía de Cara y Cuello ■ Cirugía Plástica Facial  
Cirugía de las Deformidades Dentofaciales • Cirugía de la Articulación Temporomandibular



Despacho 170  
C/Vilana, 12  
08022 Barcelona

**CENTRO MEDICO TEKNON**  
CONSULTORIOS VILANA

Tel: 933 933 170  
932 906 400  
Fax: 933 933 070  
Urgencias: 934 364 802  
E-mail: Cgay@bellub.es  
http://www.gayescoda.com

**CONSENTIMIENTO PARA UNA INTERVENCIÓN DE CIRUGÍA BUCAL**

Paciente: .....  
Domicilio: .....  
Edad: .....Nº. de historia clínica: .....

DNI: .....  
Localidad: .....  
Fecha: .....

**DECLARO:****Que el doctor Cosme Gay Escoda**

1 - Me ha explicado la naturaleza exacta de la intervención o procedimiento que se me va a realizar y su necesidad. He tenido la oportunidad de discutir con el facultativo como se va a efectuar, su propósito, las alternativas razonables, las posibles consecuencias de no hacer este tratamiento y todos los riesgos y posibles complicaciones que de él puedan derivarse.

2.- Comprendo que la práctica de la Cirugía Bucal no es una ciencia exacta, y que pretende solucionar una patología diagnosticada gracias a los hechos observados o comprobados hasta este momento; por tanto no es razonable que el cirujano sea capaz de anticipar ni de explicar todos los riesgos o complicaciones. Comprendo también que un resultado indeseable no necesariamente implica un error en ese juicio, por lo que buscando los mejores resultados confío en que el juicio y las decisiones del profesional durante el procedimiento o intervención estarán basados sobre los hechos hasta entonces conocidos, buscando siempre mi mayor beneficio.

3.- Me ha explicado que el tratamiento que se va a hacer se efectuará bajo anestesia local, la cual se me va a administrar mediante una o varias inyecciones. Su finalidad es bloquear, de forma reversible, la transmisión de los impulsos nerviosos, para poder realizar la intervención sin dolor. Se me ha informado que notaré una sensación de acorchamiento del labio, lengua o de otras zonas de la cara, que va a durar horas, y que normalmente desaparecerá entre dos y cuatro horas.

Si bien a partir de mis antecedentes personales no se deducen posibles alergias o hipersensibilidad a los componentes de la solución anestésica, ello no excluye la posibilidad de que, si bien es muy improbable, puedan presentarse manifestaciones alérgicas del tipo urticaria, dermatitis de contacto, asma, edema angioneurótico, y en casos extremos shock anafiláctico, que pueden requerir tratamiento urgente.

También se me ha explicado que la administración de anestesia local puede provocar, en el punto de inyección, ulceración de la mucosa y dolor. Asimismo es posible que transitoriamente quede una cierta dificultad en los movimientos de apertura de la boca.

Las sustancias que contiene la solución anestésica pueden originar leves alteraciones del pulso y de la tensión arterial. Se me ha informado que, aún en el caso de que no se deduzca ningún tipo de patología cardiovascular de mis antecedentes, la presencia de adrenalina puede favorecer, aunque de forma muy inusual, la aparición de trastornos del ritmo cardíaco y/o una cardiopatía isquémica (angina de pecho, infarto) que deberán ser tratadas rápida y convenientemente.

Por ello manifiesto que estoy satisfecho con la información recibida y que comprendo el alcance y riesgos del tratamiento. En tales condiciones CONSIENTO que se efectúe la intervención quirúrgica: .....

bajo anestesia local con/sin sedación endovenosa y que CONSIENTO en que se realice lo más adecuado y necesario en caso de surgir alguna situación urgente imprevista, por parte del equipo del Dr. Cosme Gay Escoda y a los miembros del cuerpo facultativo que designe como ayudantes y al personal del Centro Médico Teknon.

De conformidad con lo dispuesto en la Ley 21/2000, de 29 de diciembre, de derechos de información concernientes a la salud y la autonomía del paciente, y la documentación clínica, todos los usuarios tienen derecho a conocer toda la información obtenida sobre su salud en cualquier intervención asistencial. Nuestra clínica adoptará las medidas oportunas para garantizar la confidencialidad de los datos referentes a la salud de los usuarios.

Barcelona, ..... de ..... de .....

El/La paciente,

Dr. Cosme Gay Escoda,

Paciente: .....DNI: .....  
Edad: .....Domicilio: .....  
Testimonio/Tutor/Sr/a: .....DNI: .....  
Edad: .....Domicilio: .....

**REVOCO:**

El consentimiento prestado en fecha ..... y no deseo proseguir el tratamiento, que en esta fecha doy por finalizado.

Barcelona ..... de ..... de .....

El/La paciente

Dr. Cosme Gay Escoda,

# 2

## Instrumental y material quirúrgico. Asepsia y esterilización

Cosme Gay Escoda, M<sup>a</sup> Ángeles Sánchez Garcés, Leonardo Berini Aytés

El concepto de materiales quirúrgicos comprende el conjunto de herramientas, sustancias, aparatos y dispositivos necesarios para el cirujano para poder realizar las técnicas operatorias. Se entiende por instrumental el conjunto de útiles manuales diseñados para ejecutar diferentes maniobras o gestos quirúrgicos. Siguiendo las ideas de Vega del Barrio, podríamos considerar los instrumentos como "prolongaciones de las manos y los dedos del operador" gracias a los cuales éste puede concentrar y dirigir su actividad motora de forma más eficaz y potente.

El instrumental utilizado en Cirugía Bucal procede de distintos orígenes:

- De la Cirugía General o de sus especialidades.
- De la Odontología.
- Propio de la Cirugía Bucal.

De estos instrumentos existen múltiples y numerosas variedades. Con el fin de esquematizar, los dividiremos en:

- Instrumentos simples: son los instrumentos manuales que el odontólogo acciona por sí solo (fórceps, portaagujas, etc.).
- Instrumentos complejos: son de elevado nivel tecnológico (material rotatorio, bisturí eléctrico, láser, etc.).

### 2.1. INSTRUMENTOS SIMPLES

En este apartado se podrían incluir muchas variedades de instrumental que pueden estar formados de un solo componente, de dos y de más de dos.

Los instrumentos de un solo componente constan de las siguientes partes:

#### 2.1.1. PARTE PASIVA, MANGO O EMPUÑADURA

Es la zona por donde se coge el instrumento. Suele ser circular o poligonal y con estrías e irregularidades. La forma del mango es muy variable según el diseño de cada instrumento.

Si el instrumento es activo por ambos lados se llama doble. Si sólo es activo por uno de sus extremos, se denomina "de mango".

#### 2.1.2. ZONA INTERMEDIA, CUELLO O TALLO

Es la zona que une la parte activa con el mango. Puede ser recta o presentar diferentes acodaduras o angulaciones con el fin de dar acceso a las partes activas a las zonas difíciles.

#### 2.1.3. PARTE ACTIVA

Tiene formas muy variables dependiendo de su función y es lo que da el nombre al instrumento.

Ejemplos característicos de instrumentos de un solo componente son: bisturí, escoplo, cureta o cucharillas, etc.

Esta sistematización es válida sólo en parte dentro de la Cirugía Bucal ya que la creatividad y el diseño ha dado lugar a una gran variedad de instrumentos quirúrgicos, cuya diversidad de formas es tan amplia que los describiremos separadamente.

Se denominan instrumentos de dos componentes, aquéllos cuya parte activa y pasiva entran en unión o relación mediante un tornillo o cualquier artificio que sirva de eje de giro. Por ejemplo: pinzas, tijeras, fórceps, etc.

Los instrumentos de más de dos componentes no pueden describirse de forma sistematizada y los comentaremos separadamente: jeringas de anestesia, piezas de mano, etc.

### 2.2. INSTRUMENTOS COMPLEJOS

Son aquellos que aunque manejados por el odontólogo o el cirujano bucal son de una complejidad tecnológica importante, como por ejemplo el bisturí eléctrico, la radiación láser, etc.

Los instrumentos necesarios para el odontólogo general en procedimientos quirúrgicos bucales varían grandemente dependiendo del número y el carácter de las intervenciones que realice. Hay muchas variantes de todos los instrumentos; nosotros expondremos las más clásicas y que son de uso generalizado por gran número de especialistas. De todos ellos debemos conocer el trabajo para el cual están destinados y las indicaciones para su uso, evitando así los movimientos inútiles y la desorganización.

Describiremos brevemente a continuación aquellos instrumentos, dispositivos y materiales más usados en Cirugía Bucal, al igual que sus aplicaciones generales, sin intención de sistematizarlos, ya que tanto por su forma, origen, componentes, etc., como por el tipo de intervención quirúrgica en la que se usan, esto sería poco práctico, difícil de hacer y de dudoso interés didáctico.

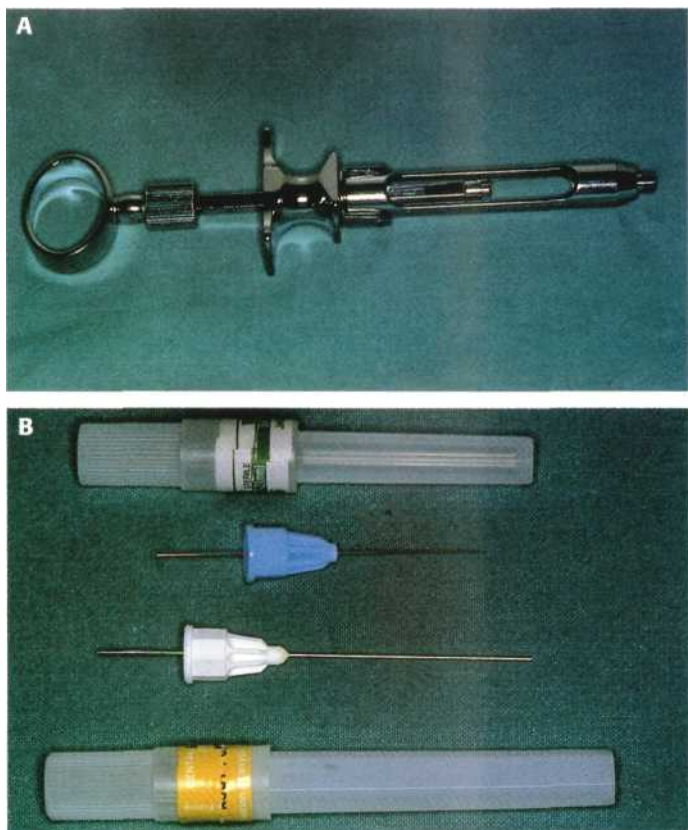
### 2.3. INSTRUMENTAL PARA ANESTESIA LOCORREGIONAL

#### 2.3.1. JERINGAS

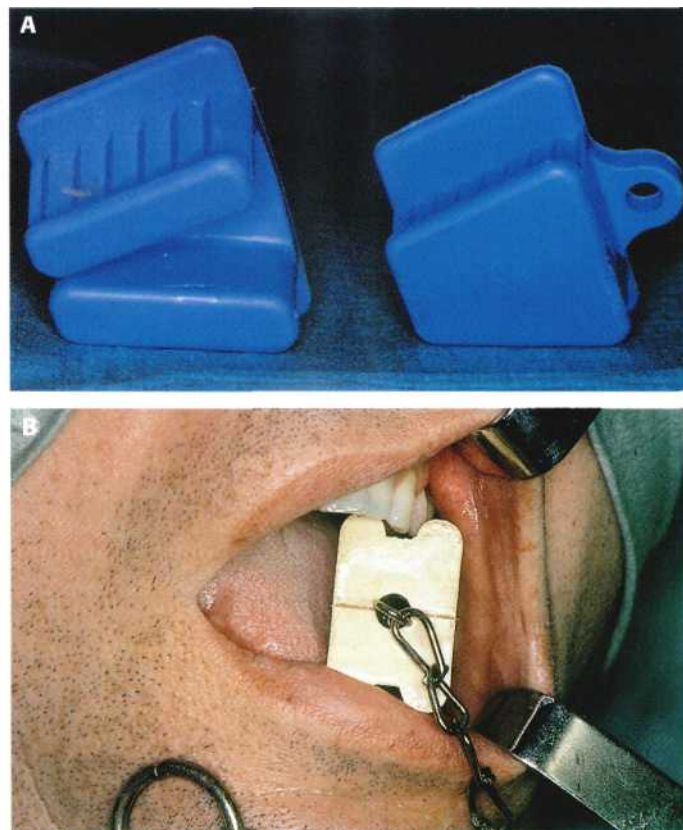
En Cirugía Bucal pueden utilizarse distintos modelos:

- Jeringa de cristal clásica.
- Jeringa desechable de plástico, tipo Luer-Lok.
- Jeringa metálica tipo Yutil. Su utilización para efectuar anestesia intraligamentosa fue muy amplia en el pasado. Actualmente no son recomendables por sus muchos inconvenientes.
- Jeringa metálica tipo Carpule (figura 2.1 A). Son las jeringas de elección actualmente por sus múltiples ventajas:
  - Permiten la aspiración mediante la tracción hacia atrás del émbolo de goma.





**Figura 2.1.** Instrumental para anestesia locorregional. (A) Jeringa metálica tipo Carpule. (B) Agujas desechables para jeringas tipo Carpule.



**Figura 2.2.** Cuñas de goma. (A) Cuñas tipo McKesson. (B) Cuña de goma colocada entre los molares de ambas arcadas dentarias.

- Se cambian las agujas para cada paciente.
- Su limpieza y su esterilización son fáciles.
- La infiltración es bajo presión manual a través del émbolo, y puede por tanto, controlarse.
- Se cambian los viales de solución anestésica en cada paciente.

Los distintos fabricantes han colocado en el mercado diferentes tipos de jeringas metálicas tipo Carpule, por ejemplo de carga lateral o posterior del vial, con un sistema de prensión digital del extremo distal del pistón en forma de T o de anilla, roscado de las agujas en un resalte o cono axial o sujeción de éstas en un sistema de mordaza, etc. Cada profesional escogerá según sus preferencias el modelo de esta jeringa a utilizar, pero recomendamos además tener a mano distintos tipos de jeringas de cristal o de plástico desechables de diferentes tamaños (tipo insulina, etc.) en previsión de cualquier eventualidad como la administración de fármacos por vía parenteral, irrigación del campo operatorio con suero fisiológico estéril, etc.

- Otras jeringas de uso odontológico. Existen modelos de jeringas modernas para aplicar técnicas de anestesia intraligamentosa, intraseptal o intradiploica, etc. También hay jeringas que permiten la inyección a base de aire comprimido. Su aplicación es limitada aunque algunos autores la utilizan con gran profusión y según su opinión con grandes ventajas frente a la anestesia infiltrativa convencional o troncular. Estos sistemas de inyección a chorro suelen lesionar las mucosas y en nuestra opinión no aportan ventajas importantes.

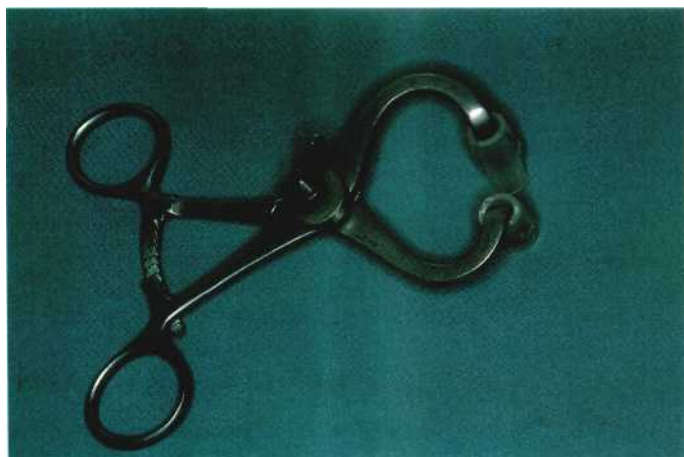### 2.3.2. AGUJAS

La aguja dirige la solución anestésica desde la jeringa hacia el interior de los tejidos.


De las agujas hay que tener en cuenta su calibre y longitud. El calibre se refiere al diámetro interno del lumen de la aguja; a menor nú-

mero, mayor es el diámetro interno; así por ejemplo una aguja de calibre 35 tiene un diámetro interno menor que una de 30. Se supone que las agujas de pequeño calibre son menos traumáticas, aunque las de mayor calibre impiden su flexión al atravesar los tejidos, existe menos probabilidad de rotura y la aspiración es más fácil y fiable. En cuanto a la longitud, las agujas pueden ser cortas o largas, entre 25 y 40 mm. En el mercado podemos encontrar fundamentalmente 2 tipos de agujas:

- Agujas desechables para jeringas tipo Carpule (figura 2.1B). Son las más recomendables por numerosos motivos:
  - Punción poco molesta por su fino calibre. Sin embargo, esto exige una técnica delicada con el fin de evitar movimientos bruscos que puedan fracturar la aguja. Esta no debe doblarse nunca.
  - Existen distintas longitudes (agujas cortas y agujas largas) que se distinguen gracias a un código de colores (25, 27, 30, 38 mm, y diámetros 0,3 ó 0,4 mm).
  - La punta de la aguja está biselada. Es preferible el bisel corto (45°) al bisel largo (5°-7°) por ser más atraumático respecto a las estructuras vasculares y nerviosas aunque la punción puede ser más dolorosa. Existen agujas con doble y triple bisel.
  - Las agujas se enroscan en la jeringa por un acoplamiento de plástico o metálico que llevan incorporadas. La extremidad anterior o elemento activo se introducirá en los planos anatómicos deseados. La extremidad posterior está destinada a perforar el diafragma de goma del tubo o vial Carpule.
  - Todas las agujas son desechables y se proporcionan estériles dentro de envoltorios o capuchones especiales.
- Agujas hipodérmicas de un solo uso. Se utilizan con las jeringas de cristal clásico aunque en la actualidad son preferibles las de plástico desechables. Su calibre suele ser mayor, aunque este dato no parece ser tan importante en la mayor o menor producción de dolor a



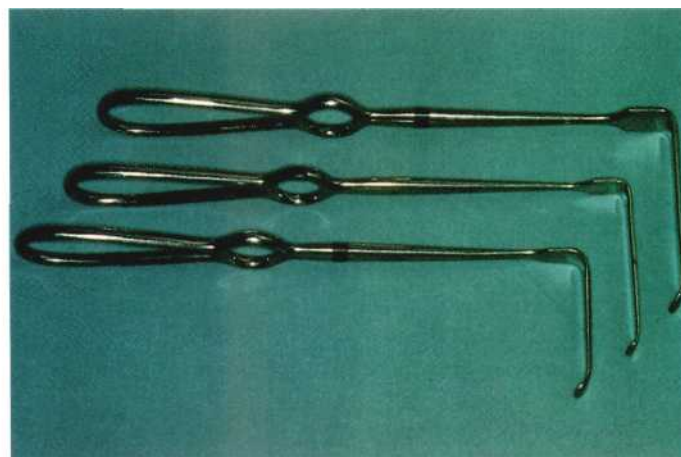
**Figura 2.3.** Abre bocas de Doyen.



**Figura 2.5.** Separadores de Farabeuf con valvas de distintos tamaños.



**Figura 2.4.** Separadores de comisuras de Martin-Simplex.



**Figura 2.6.** Separadores de Langenbeck con valvas de diferentes tamaños.

la punción. Las agujas para inyección de insulina son también de un calibre fino.

La mayor consistencia de estas agujas las hace más resistentes a la fractura. No deben doblarse ni someterse a recalentamientos repetidos ya que esto favorece su rotura. La longitud suele ser de 10 a 37 mm; el diámetro varía de acuerdo con el calibre. El bisel de una aguja puede ser corto o largo. Costich y White recomiendan las agujas de bisel corto.

## 2.4. ABREBOCAS

**2.4.1.** Cuñas de goma (McKesson), caucho, plástico, etc., que se colocan entre los molares de ambas arcadas dentarias del lado opuesto a donde se efectúa la intervención quirúrgica (figura 2.2).

**2.4.2.** Abre bocas metálico de cremallera, que puede ser uni o bilateral. Es de uso frecuente en otorrinolaringología y en la cirugía del paladar. El abre bocas unilateral de Doyen es el más difundido entre los cirujanos bucales (figura 2.3).

## 2.5. SEPARADORES

Su misión es facilitar la visibilidad del campo operatorio, retrayendo labios y mejillas y rechazando los colgajos mucoperiosticos una vez despegados del hueso. Este instrumental puede ser manejado por el ciru-

jano o por los ayudantes y además de separar los tejidos, tiene una función protectora de éstos frente a distintos traumas operatorios. Los principales tipos de separadores son:

### 2.5.1. SEPARADOR DE COMISURAS

Puede ser todo metálico (Martin-Simplex, Roux, Kilner), de plástico o de hilo metálico como el separador de Hartmann, Sword o de Sternberg. Se utilizan frecuentemente para fotografía intrabucal (figura 2.4).

### 2.5.2. SEPARADOR DE FARABEUF

Es de gran utilidad para retirar los labios del campo operatorio. Existen de varias dimensiones pero son recomendables los de valvas medianas en profundidad y anchura (figura 2.5).

### 2.5.3. SEPARADOR DE LANGENBECK

Su uso principal es para retraer los colgajos mucoperiosticos a cierta profundidad de la boca. Hay de varios tamaños, pero son preferibles los de valvas medianas y estrechas (figura 2.6).

### 2.5.4. SEPARADOR DE MINNESOTA

Diseñado por la Escuela Dental de esta Universidad americana, su función principal es proteger y retirar los colgajos y dar acceso visual e instrumental en la región de la tuberosidad del maxilar superior. Puede emplearse en cualquier región bucal (figura 2.7).



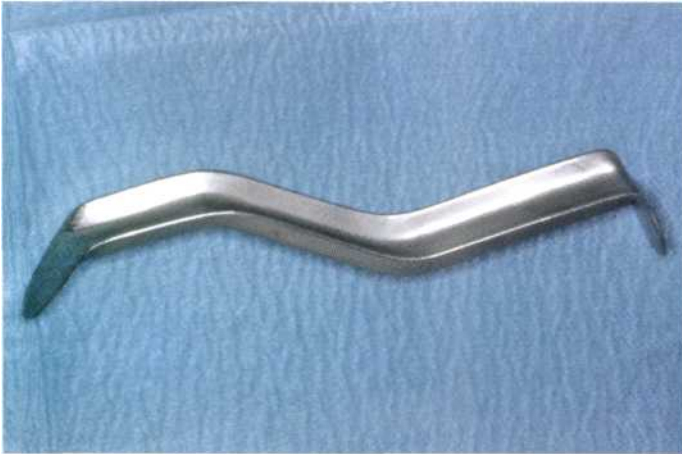

Figura 2.7. Separador de Minnesota.




Figura 2.8. Separador de Austin.

Figura 2.9. Depresores de lengua.



2.5.5. Otros separadores o retractores de colgajos son los de tipo Austin, Cradock, etc., o los maleables tipo Nichrominox (figura 2.8).

2.5.6. Para separar la lengua se usan los depresores de lengua metálicos o de plástico (figura 2.9). No recomendamos el uso del espejo dental, ni de otros artilugios.

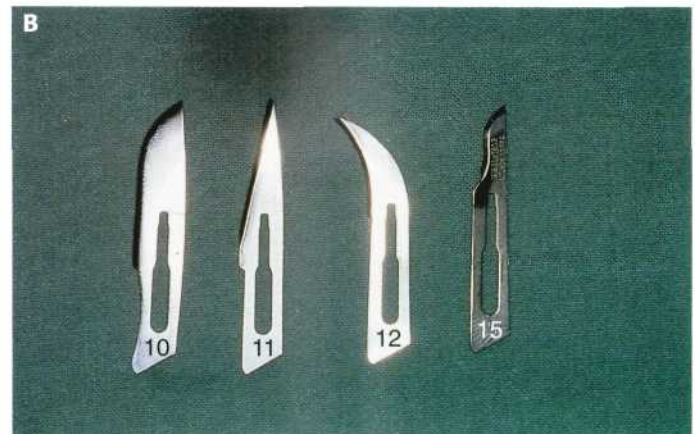



Figura 2.10. Bisturí. (A) Mango de bisturí del n° 3. (B) Hojas de bisturí de los números 10, 11, 12 y 15.

## 2.6. BISTURÍES

Es el instrumento cortante que usamos para las incisiones.

### 2.6.1. MANCO DE BISTURÍ

En Cirugía Bucal se emplea normalmente el mango del n° 3 y más raramente los números 5 y 7 (figura 2.10A).

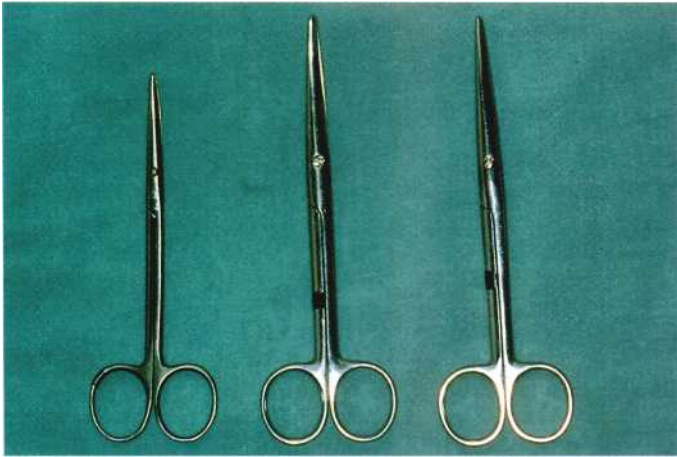### 2.6.2. HOJAS DE BISTURÍ

Son hojas desechables y desmontables que vienen en paquetes individuales, esterilizadas generalmente por rayos gamma. Estas deben montarse en el mango sin alterar el borde cortante, formando entonces un solo instrumento. El mango y la hoja pueden estar unidos formando una unidad integral, como en el caso de los bisturíes periodontales (Kaplan, D'Orban, D'Ombredanne, etc.).

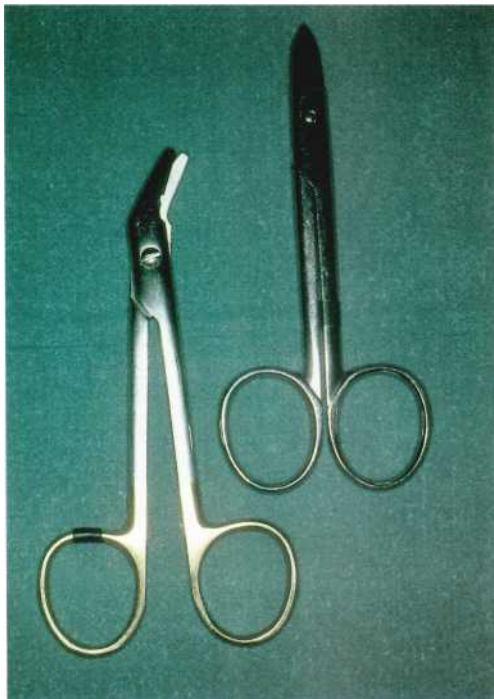La más recomendada es la hoja del n° 15 (borde cortante convexo, que se vuelve recto a medida que se aproxima al mango) aunque también pueden ser de utilidad las de los números 11 (hoja recta y puntiaguda) y 12 (hoja falciforme con un extremo puntiagudo) (figura 2.10B).

## 2.7. TIJERAS

Son instrumentos de corte que aplican los principios de la palanca de primer género; sus hojas pueden ser: rectas o curvas, anchas o estrechas, cortas o largas, de punta roma, redondeada o afilada, etc. Esta gran variedad hace que deban seleccionarse de forma pertinente. Las tijeras finas pueden usarse para cortar fragmentos de encía, bridas fibrosas, etc., pero con su uso la línea de corte en tejidos vivos adquiere unos bordes más o menos contusos.



**Figura 2.11.** Tijeras de Metzenbaum y de Mayo curvas y rectas.



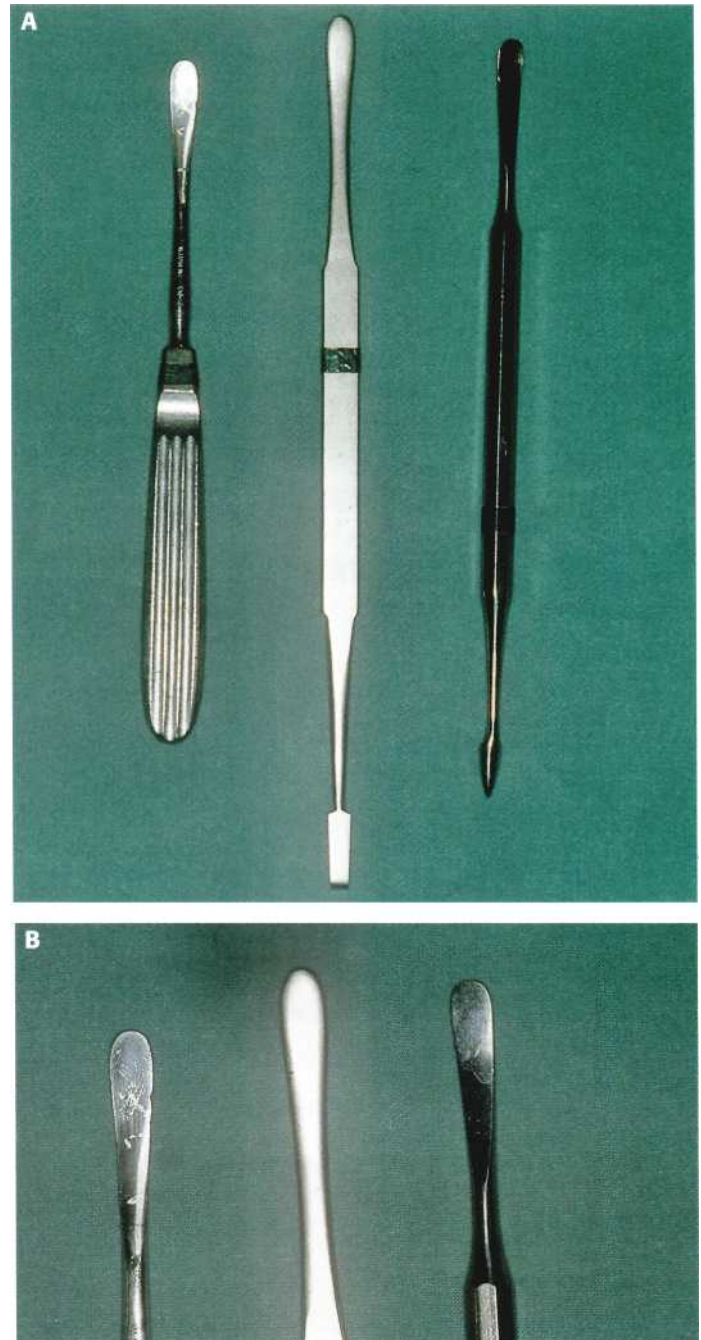
**Figura 2.12.** Tijeras de cortar alambres.

Las tijeras curvas de mediano tamaño y con punta roma son útiles para la disección de planos anatómicos. Las tijeras más gruesas tipo Mayo de 15 cm se usan para cortar hilos, retirar puntos, etc. (figura 2.11).

Las tijeras empleadas para cortar tejidos blandos no deben usarse para cortar hilos de sutura ni ningún otro tipo de material. Las tijeras para tejidos más utilizadas son los tipos Metzenbaum, Neumann y Dean de las que existen distintos tamaños y formas (figura 2.11). Como en el caso de otros instrumentos, el cirujano bucal tiene generalmente 2 ó 3 tipos favoritos de tijeras.

Cuando se disecan o se cortan tejidos, las tijeras se introducen en la posición cerrada y posteriormente se abren. La disección de los tejidos debe ser roma, con hemorragia mínima y sin cortar estructuras anatómicas importantes. Siempre que sea posible, las puntas de las tijeras (normalmente romas) deben quedar a la vista, especialmente cuando cortamos tejidos o hilos de sutura ya que así controlamos la acción de su extremo más distal.

Existen otros modelos de tijeras para funciones muy determinadas como por ejemplo para cortar alambres (figura 2.12), para retirar puntos, etc.



**Figura 2.13.** Periostótomos. (A) Periostótomo de Obwegeser, Legra de Howarth y Periostótomo de Molt. (B) Detalle de su parte activa.

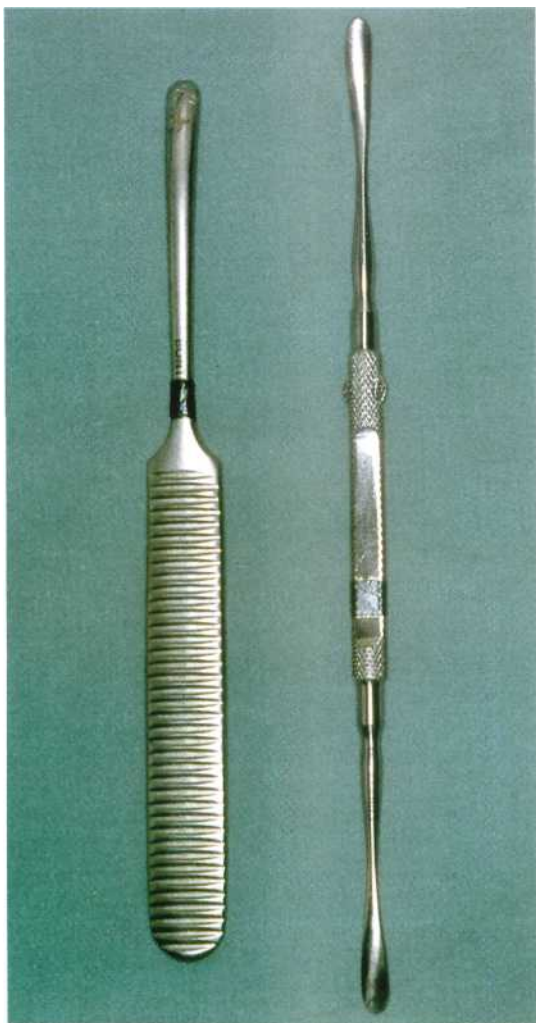
## 2.8. PERIOSTÓTOMOS O DESPEGADORES

En Cirugía Bucal tras la incisión, se debe separar o despegar la mucosa vestibular o la fibromucosa palatina del periostio del hueso subyacente con el fin de preparar un colgajo de grosor completo. Esta acción se ejecuta con los despegadores mucoperiosticos, las espátulas romas, los periostótomos, las legras, etc. Se usan para reflejar el colgajo mucoperiostico y para mantenerlo en retracción mientras se prosigue el acto quirúrgico.

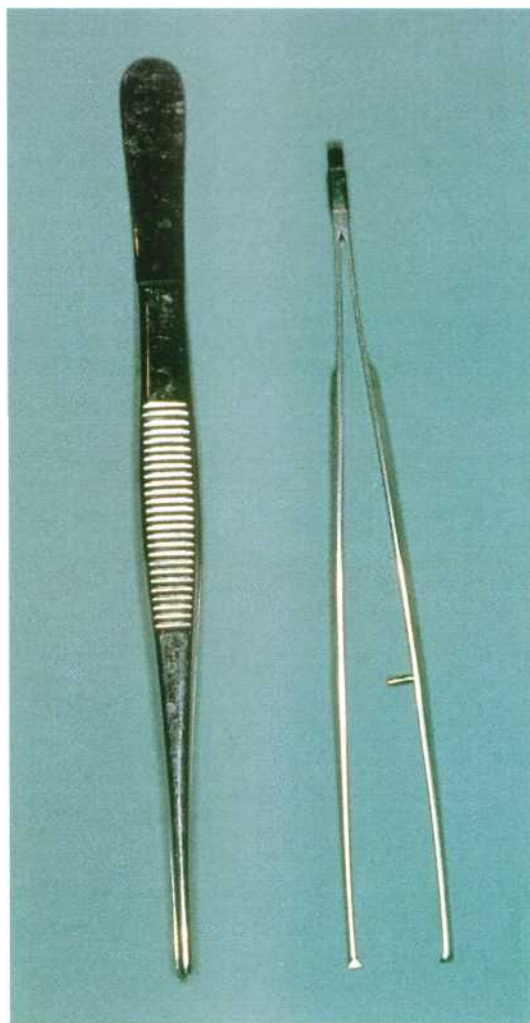
También puede emplearse para hacer reflexión supraperiostica de la mucosa que queda encima; esta disección de un colgajo de grosor parcial produce más sangrado y no deja una superficie ósea limpia.

Existe mucha variedad en este tipo de instrumental (figuras 2.13 y 2.14), por lo cual destacaremos los siguientes:

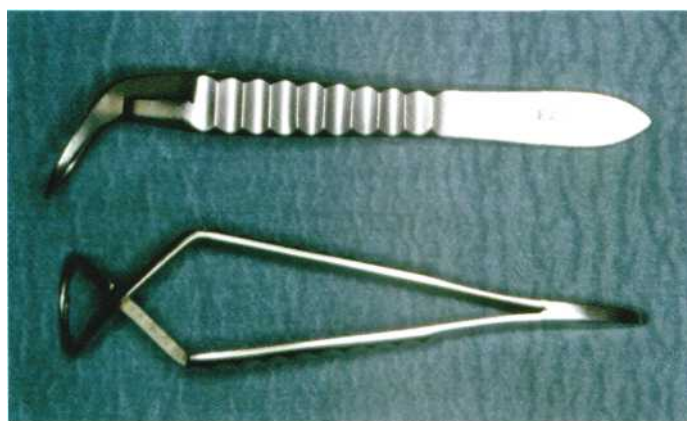




**Figura 2.14.** Periostótomos. Elevador de periostio de Williger y Periostótomo de Freer.



**Figura 2.16.** Pinzas de disección con dientes y sin dientes.



**Figura 2.15.** Pinzas de campo.

Elevador de periostio de Molt.  
 Periostótomo de Mead.  
 Periostótomo de Freer (con espátulas rectas o acodadas).  
 Legra o elevador perióstico de Woodson.  
 Legra de Howarth.  
 Periostótomos de Obwegeser.  
 Elevador de periostio de Williger.  
 Periostótomos de Seldin, Koing, Glickman, etc.

## 2.9. PINZAS

Son instrumentos para la prensión y fijación; existen muchos tipos y modelos que agruparemos en:

### 2.9.1. PINZAS DE CAMPO O PINCETS

Sujetan las tallas o paños para preparar los campos operatorios como las de Doyen, Jones, Bachaus, etc. (figura 2.15).

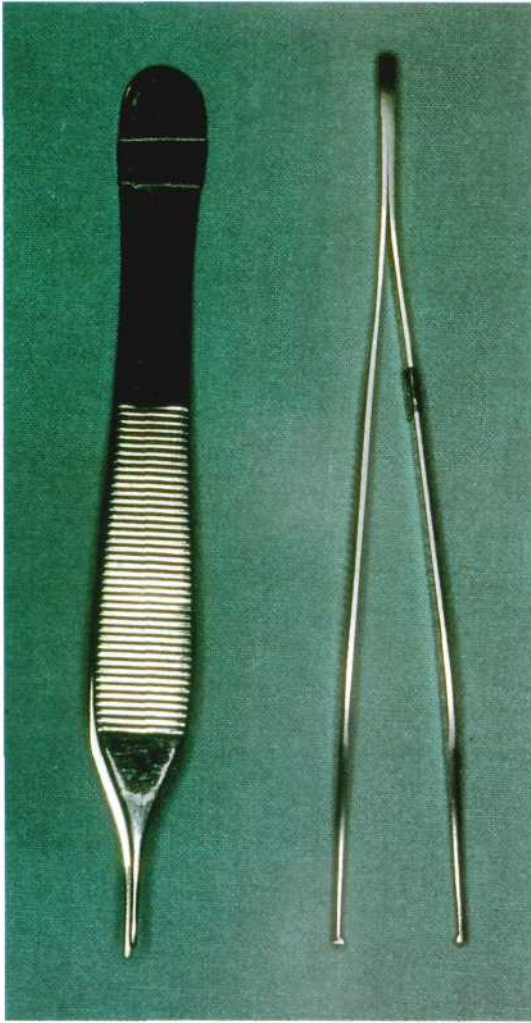
### 2.9.2. PINZAS DE DISECCIÓN

Existen de distintos tamaños (largas o cortas), terminadas con puntas más o menos finas y con o sin dientes. Estos instrumentos se emplean para estabilizar colgajos, especialmente al suturar. Ayudan a lograr una buena aproximación de los bordes de los colgajos, aceleran el procedimiento de sutura, traumatizando muy poco el tejido.

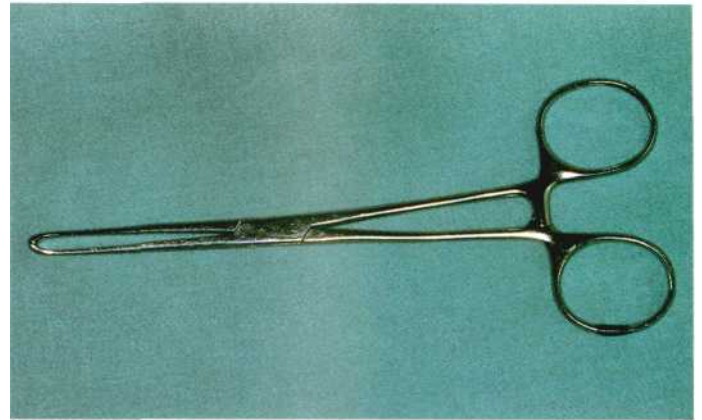
Normalmente usamos pinzas de unos 15 cm con puntas romas y con pequeños dientes que no traumatizan excesivamente los tejidos (figura 2.16).

La pinza de Adson tiene las ramas anchas que se estrechan hacia la punta. Son de gran utilidad especialmente para manipular en el sector anterior de la boca (figura 2.17). Otros tipos de pinzas para tejidos de uso en Cirugía Bucal son las de Adson-Brown, Rochester, O'Brien, etc., y se recomienda que tengan los bocados en forma de "dientes de ratón".

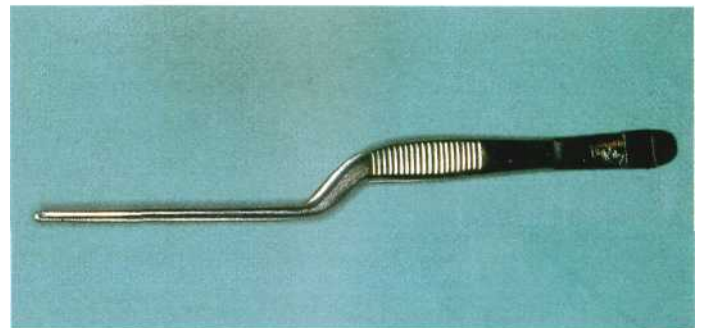




**Figura 2.17.** Pinzas de Adson con dientes y sin dientes.



**Figura 2.19.** Pinza de Allis.



**Figura 2.20.** Pinza en bayoneta.

fin de efectuar su hemostasia ya sea con el bisturí eléctrico o aplicando una ligadura de seda o de ácido poliglicólico. Estos instrumentos no deben emplearse como portaagujas (figura 2.18).

#### 2.9.4. PINZAS DE FORCIPRESIÓN

Se utilizan para sujetar o atraer tejidos (pinza de Collin para traccionar la lengua, pinza de Allis para sujetar tejidos y fijar bordes tisulares durante la disección) o para coger fragmentos de hueso o de otro tejido bucal o material (pinza de Kocher) o para manejar o retorcer alambres cuando se hacen ligaduras y ferulizaciones (pinza de Pean) (figura 2.19).

#### 2.9.5. PINZAS ESPECIALES

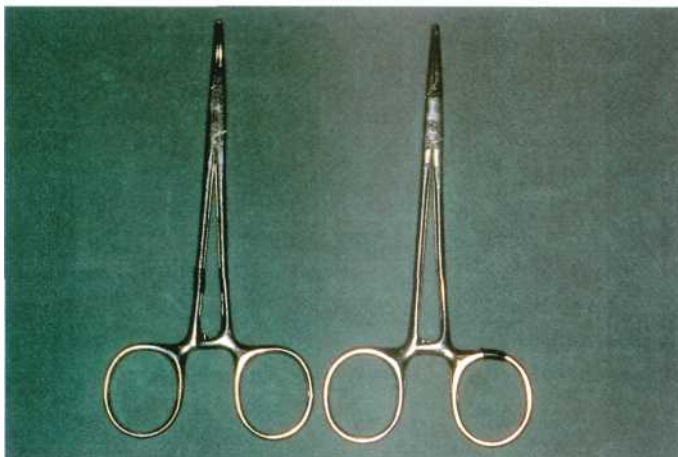De las que destacaremos la pinza en bayoneta para colocar apósitos intranasales (figura 2.20).

### 2.10. CURETAS

La cucharilla para hueso o cureta sirve para eliminar tejido patológico (quiste, granuloma, etc.) de los huesos maxilares y generalmente contenidos en alguna cavidad.

Pueden ser rectas o acodadas; estas últimas normalmente son activas por sus dos extremos (instrumento doble). El tamaño, profundidad, diámetro y forma de la concavidad pueden ser muy variables y se empleará el tipo indicado para cada caso; la concavidad de la cureta debe aplicarse y dirigirse hacia el hueso.

Las curetas simples más utilizadas son las de Volkmann y las curetas dobles más recomendadas son las de tipo Lucas o Hemingway (figura 2.21). Los excavadores clásicos de dentina pueden ser utilizados para el curetaje de pequeñas lesiones periapicales (figura 2.22).



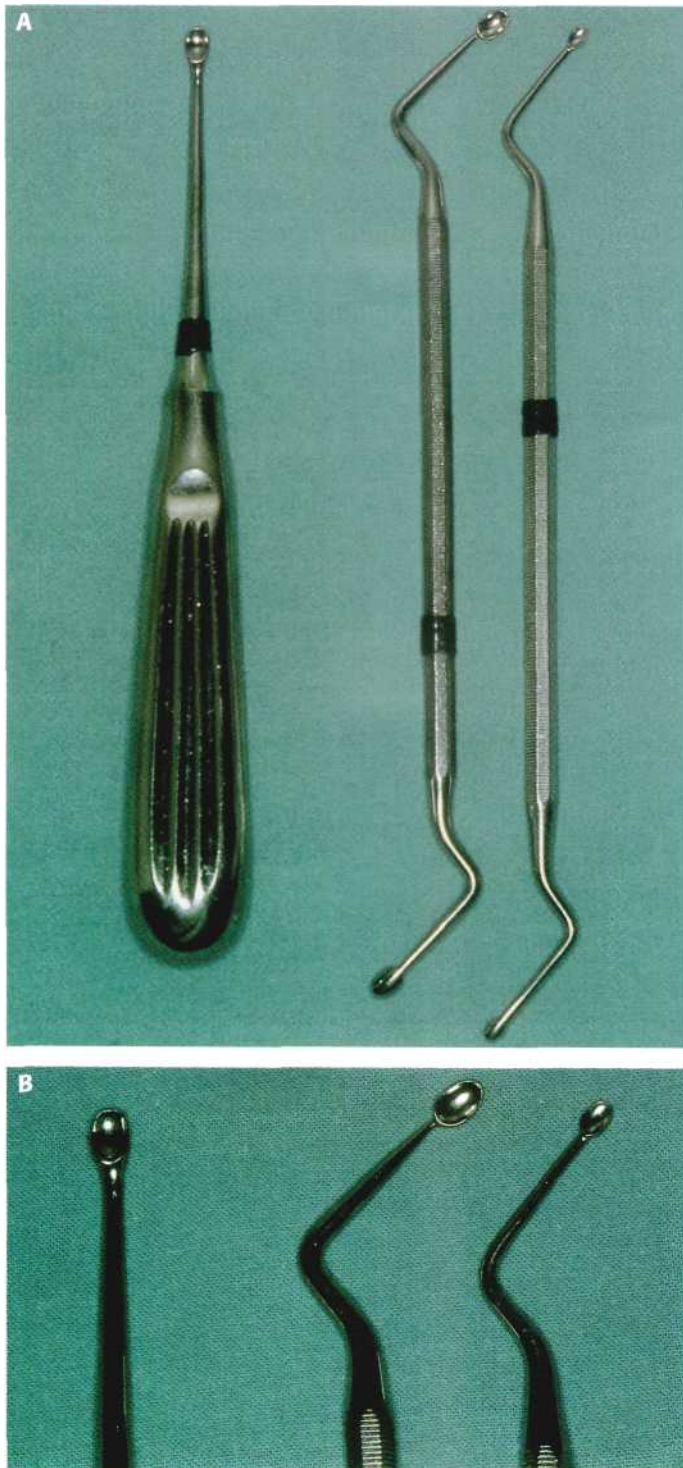**Figura 2.18.** Pinza hemostática o mosquito tipo Halstead curvo o recto sin dientes.

#### 2.9.3. PINZAS HEMOSTÁTICAS

La pinza hemostática pequeña o mosquito tipo Halstead puede ser recta o curva y sus puntas terminan de forma roma con o sin dientes. Es una pinza de presión continua y con cierre de cremallera.

Preferimos la pinza Halstead-mosquito curva sin dientes de 12,5 cm de longitud, para sujetar, atraer, coger o manejar tejidos y fundamentalmente para pinzar los vasos que sangran en el campo operatorio con el



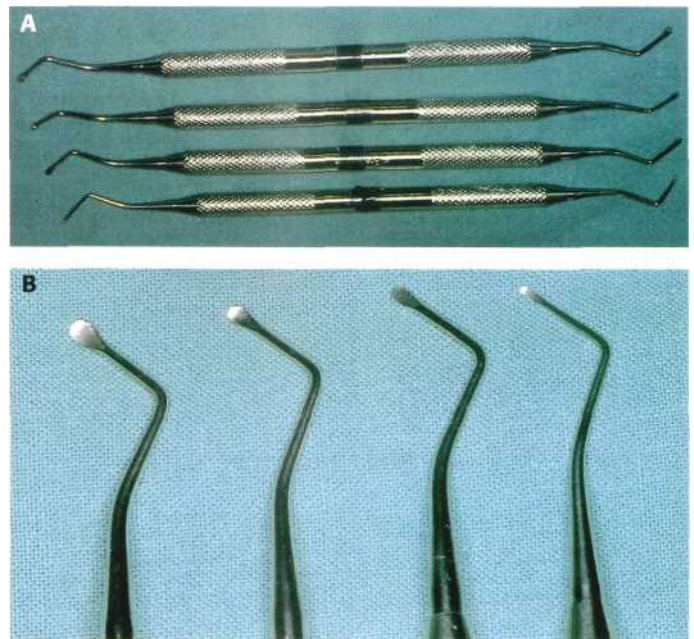


**Figura 2.21.** Curetas. (A) Cureta recta de mango y cucharillas dobles de Lucas. (B) Detalle de su parte activa.

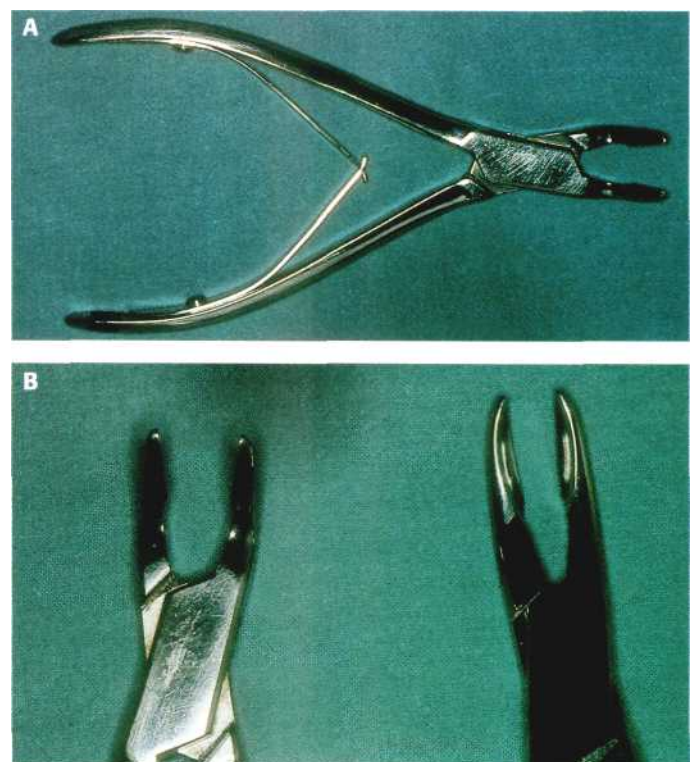
## 2.11. PINZAS GUBIA

Para realizar la exéresis de tejidos duros, puede emplearse la pinza gubia que es un instrumento de dos ramas articuladas con sus extremos activos cóncavos y afilados que puede cortar por las puntas, por los lados o por ambos. Los brazos suelen tener un resorte elástico que mantiene abierta la pinza cuando no se ejerce presión sobre ellos (figura 2.23).

Hay variedades en cuanto a tamaño, forma de articularse, brazos rectos o curvos, extremo activo, etc. (tipo Blumenthal, Friedmann, Beyer, Ruskin, etc.).



**Figura 2.22.** Excavadores de dentina. (B) Detalle de su parte activa.



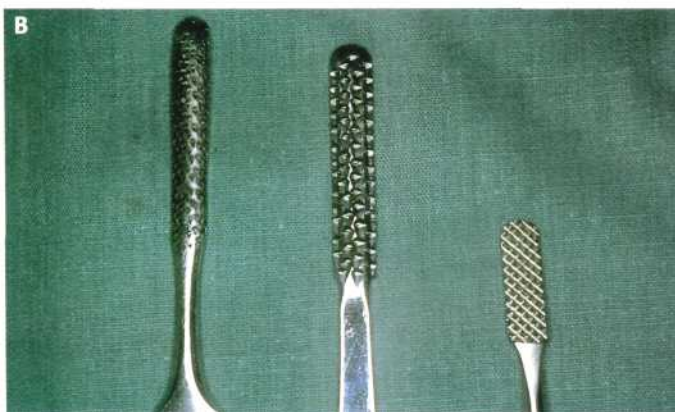
**Figura 2.23.** Pinzas gubia. (A) Pinza gubia de corte frontal. (B) Detalle de la parte activa de dos modelos de pinza gubia.

Las pinzas gubia son útiles para extirpar espículas, para regularizar superficies o bordes óseos, para eliminar fragmentos óseos, etc., pero no deben usarse para extraer raíces y dientes ya que el contacto con una estructura dentaria dura embotará el borde afilado y doblará la pinza.

## 2.12. LIMAS DE HUESO

Es un instrumento de mango o doble cuya parte activa es una lima con unos relieves característicos en su inclinación y orientación. El mo-






**Figura 2.24.** (A) Limas de hueso. (B) Detalle de la parte activa de distintos modelos de limas de hueso.

El movimiento de trabajo de una lima es de empujar y tirar; las estrías deben estar orientadas para que sean más eficaces al tirar. Así pues corta al tirar de ella; por este motivo debe colocarse y controlarse cuidadosamente.

Es preferible apoyar un dedo firmemente y manejarla por medio de movimientos digitales evitando pasadas amplias e incontroladas que pueden arrancar y lacerar tejidos blandos adyacentes. Es necesaria la limpieza cuidadosa del instrumento; la instrumentista o el ayudante debe limpiar los surcos con una esponja o una gasa mojada, evitando así que las partículas de hueso puedan desplazarse en la herida operatoria (figura 2.24).



**Figura 2.25.** (A) Escoplos rectos de bisel sencillo o doble. (B) Detalle de su parte activa.

Se usa para limar y pulir bordes de hueso que han sido maltratados o comprimidos durante la extracción dentaria o cualquier otro tipo de intervención quirúrgica.

Las más recomendadas son las limas de doble punta Hufriedy n<sup>º</sup> 21, Miller, Miller-Coburn, Seldin, etc.

## 2.13. ESCOPLOS

Los escoplos o cinceles son instrumentos que acaban en uno de sus extremos con un bisel. Pueden ser rectos con bisel sencillo (en una sola cara) o doble (en las dos caras) o en media caña (figuras 2.25 y 2.26).





**Figura 2.26.** (A) Escoplos rectos de media caña. (B) Detalle de su parte activa.

Actúan normalmente por la acción de un martillo que consta de una maza y de un mango o bien mecánicamente. De aquí viene su mayor inconveniente al aplicarlo en un paciente consciente, y es que éste soporta muy mal el golpeteo y lo recuerda con gran desagrado (figura 2.27).

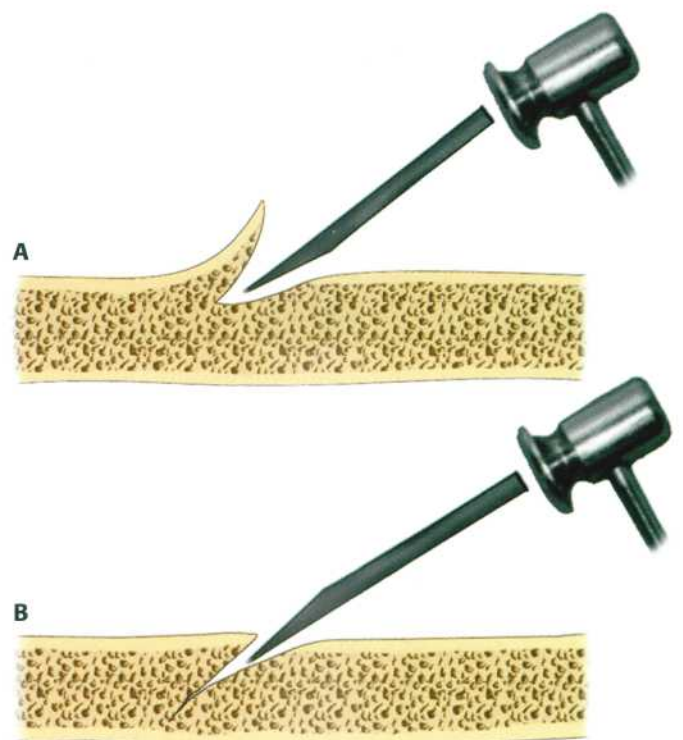
Actualmente los escoplos se usan poco, y han sido sustituidos por el instrumental rotatorio.

El escoplo de bisel sencillo puede actuar:


- Si el bisel se coloca mirando al hueso, el escoplo levantará fragmentos superficiales sin profundizar (figura 2.28A).



**Figura 2.27.** Martillo.



**Figura 2.28.** Acción del escoplo de bisel sencillo según su orientación.



**Figura 2.29.** (A) Aguja recta. (B) Aguja curva cilíndrica. (C) Aguja de sección triangular de corte normal, que al anudar el hilo producen desgarros más fácilmente. (D) Aguja triangular de corte invertido, en el cual el contorno convexo es el cortante. Con este tipo de aguja, el desgarrar de los tejidos es más difícil.

- Si el bisel se coloca mirando hacia la superficie opuesta al hueso, el escoplo irá profundizando al ir golpeando con el martillo (figura 2.28B).

Los escoplos o cinceles se utilizan para cortar hueso (osteotomía), para eliminar fragmentos de hueso (ostectomía), para realizar odontosecciones o luxar dientes, etc.

## 2.14. INSTRUMENTAL PARA SUTURA

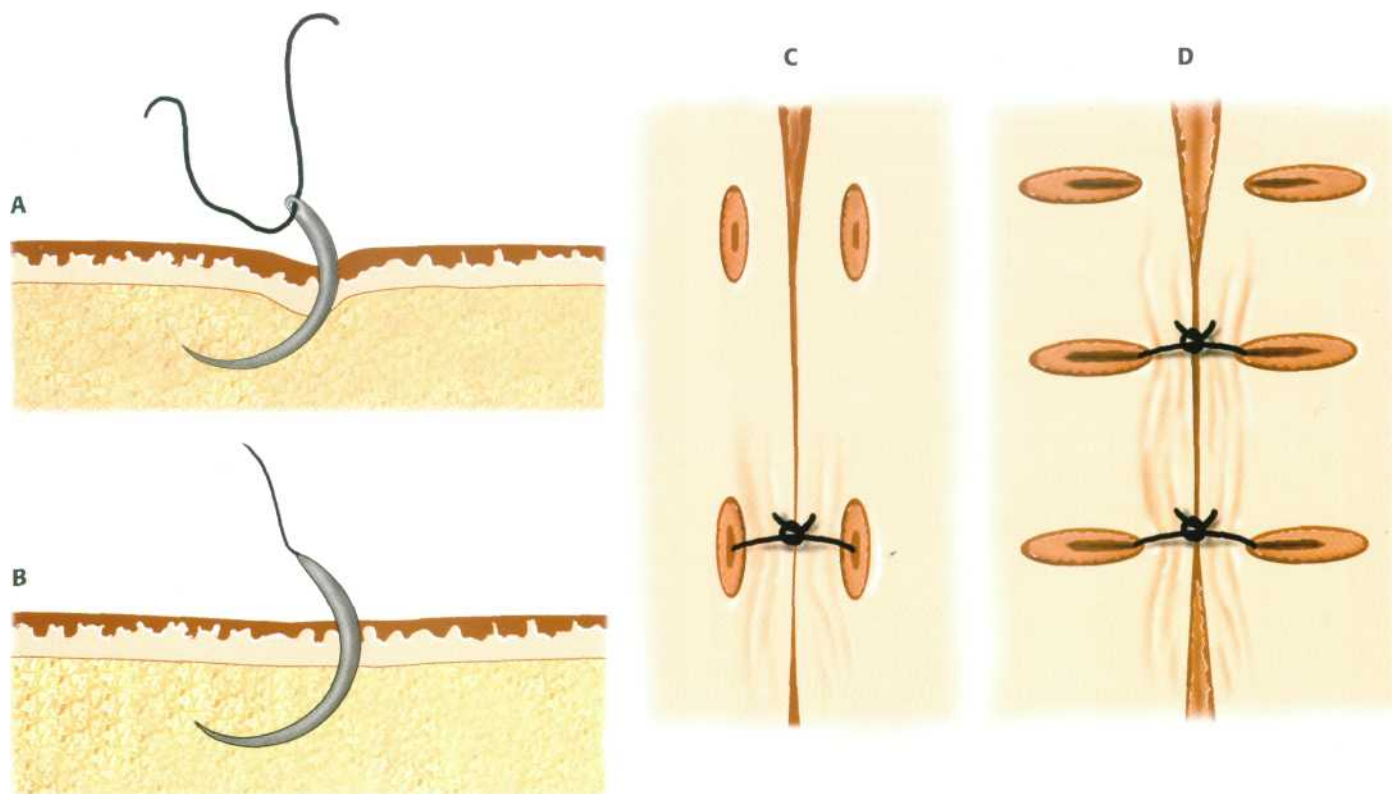
### 2.14.1. AGUJAS

Existe una gran variedad:

- Aguja recta o curva (figura 2.29 A y B).

Agujas con la punta de sección triangular o cilíndrica. Esta última requiere una cierta fuerza para que la punta atravesase el tejido pero es poco traumática; al contrario las agujas con punta de sección triangular penetran más fácilmente los tejidos pero son más traumáticas, aunque las llamadas de inversión (lado cóncavo de la aguja plano mientras que por el lado convexo o extremo están los filos o aristas) han mejorado este inconveniente (figura 2.29 C y D). Aguja en la que debe montarse el hilo o aguja atraumática en la que el hilo de sutura está adherido o montado en ellas, el calibre de ambas es igual. Las agujas atraumáticas nos ahorran la acción de enhebrar el hilo, con la ventaja de que son de un solo uso, se presentan estériles y son más atraumáticas (figura 2.30).





**Figura 2.30.** (A) Aguja enhebrada por el procedimiento clásico que traumatiza más los tejidos. (B) Aguja atraumática. (C) Si la herida que hace la aguja es paralela a la línea de incisión, no se producen desgarros. (D) Si la aguja hace una herida perpendicular, es fácil que se produzcan desgarros.

- Agujas de longitud o radio de la circunferencia variada ( $1/2, 1/4, 3/8$  ó  $5/8$  de círculo).

Generalmente utilizamos agujas atraumáticas cilíndricas curvas con un radio de 16 mm (C16) para suturar la mucosa bucal, aunque las distintas situaciones clínicas o las preferencias personales pueden hacer que escojamos otras suturas. Para suturar piel, se prefieren las agujas triangulares.

#### 2.14.2. PORTAAGUJAS

Es una pinza de forcipresión para sujetar las agujas de sutura. La parte activa de sus puntas tiene unas estrías y algunos modelos presentan una excavación elipsoidal para sujetar y situar la aguja en diferentes posiciones respecto al eje longitudinal del instrumento. Las estrías de un portaagujas se gastan con el tiempo; si tienen un revestimiento de carburo en la superficie interna duran más.

En la parte pasiva o empuñadura existe un cierre en cremallera que permite abrir y cerrar el portaagujas, según el caso. Siempre que se coloca la aguja o se coge un hilo con el portaagujas éste debe estar cerrado. La aguja se monta perpendicularmente al eje del portaagujas y haciendo presa en el punto medio de la aguja.

Existen modelos que actúan de portaagujas y de tijera al tener incorporada en su parte activa los componentes pertinentes. Los bordes afilados para cortar están más cerca de la zona intermedia o tallo (modelo de Olsen-Hegar).

Las pinzas y el portaagujas que se utilizan para suturar deben tener las mismas dimensiones que normalmente oscilan alrededor de 17 cm de longitud (15 a 20 cm).

En el mercado existen numerosos modelos, pero los más usados son el portaagujas de Mayo, el tipo Crile-Wood, de Hegar, Mathieu-Kocher, Castroviejo, Lichtenberg, etc. (figura 2.31).

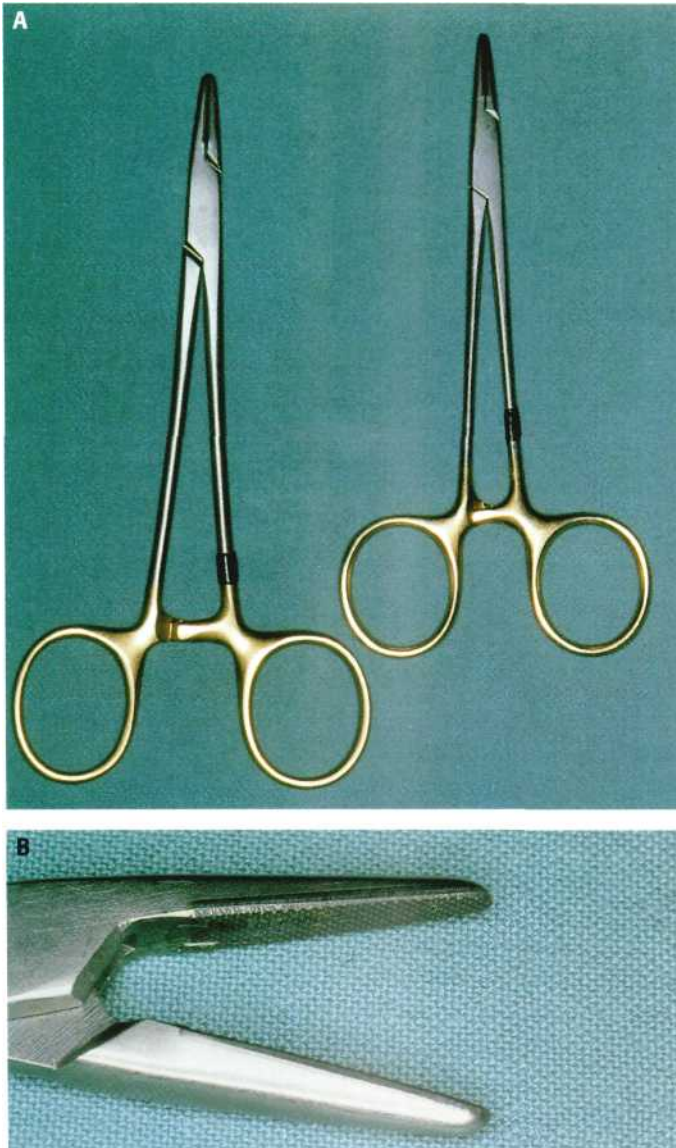Los hilos de sutura más utilizados en Cirugía Bucal pueden dividirse en absorbibles o no absorbibles. De los primeros destacaremos los de origen natural (catgut simple o crómico), y los sintéticos (ácido poliglúctico, poliglucónato, etc.). Los hilos de sutura no absorbibles pueden ser metálicos (plata, acero, cromo-cobalto, etc.), sintéticos (poliéster, polipropileno, poliglactina, etc.) o naturales (seda, lino, etc.). Las suturas se venden en sobres cerrados estériles que a veces contienen dentro un líquido antiséptico.

La seda negra trenzada de tamaño 3/0 (000) es bastante satisfactoria en Cirugía Bucal; es de fácil manipulación y suficientemente fuerte para no romperse al suturar, no es tan voluminosa para que moleste al paciente, ni los nudos que se hacen con ella resultan demasiado grandes. Esta seda es trenzada a fin de que el hilo no se tuerza y enrede, pero deberá ser preparada adecuadamente (encerada) para evitar su acción capilar (figura 2.32A). Estos puntos deben eliminarse a los 6-8 días. La seda de 4/0 ó 5/0 se usa para cerrar incisiones cutáneas. El número creciente de ceros en el tamaño del material de sutura indica un diámetro decreciente.

El hilo de sutura de seda es el más empleado pero tiene algunos inconvenientes: produce reacción a cuerpo extraño, expansión por absorción de líquidos, retención de placa bacteriana, etc.

El nailon es muy bien tolerado y algunos autores como Biou lo usan de preferencia en Cirugía Bucal consiguiendo que no existan signos inflamatorios locales. No obstante, deben hacerse 4 ó 5 nudos para evitar que resbalen y se deshagan, y los extremos del nudo deben cortarse para que no traumatizan la mucosa bucal o la lengua.

Los hilos de catgut son reabsorbibles pero más irritantes; de ellos el catgut crómico es más resistente y menos irritante que el catgut simple. El catgut crómico de 3/0 se reabsorbe en 6-10 días; si a la semana estos puntos no han caído, deben retirarse a fin de evitar que éstos produzcan lesiones hiperplásicas de la mucosa bucal. El catgut se hincha



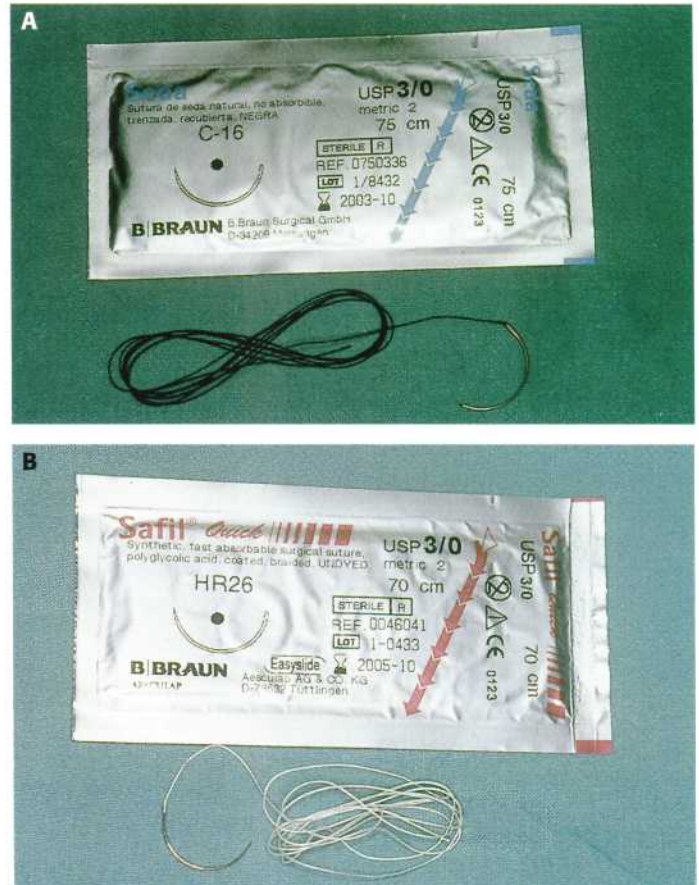
**Figura 2.31.** (A) Portaagujas de diferentes tamaños. (B) Parte activa del portaagujas.

rápida, a menudo en unas horas, queda viscoso y blando, y provoca un flujo leucocitario. Por estos efectos es frecuente que los nudos se desaten. Los leucocitos penetran en el catgut y lo destruyen por fagocitosis, lo que explica su reabsorción. El catgut puede ser mal tolerado en la boca y puede inducir una infección local que será perjudicial para la cicatrización.

La Subdirección General de Productos Sanitarios del Ministerio de Sanidad y Consumo ha prohibido la utilización de las suturas de catgut (7 de febrero de 2001), como medida preventiva con el fin de eliminar cualquier hipótesis de riesgo de transmisión de la Encefalopatía Espongiforme Bovina (EEB), ya que en la fabricación de estas suturas se emplean tejidos de origen bovino y ovino, a pesar de que actualmente no existen evidencias que relacionen el uso de suturas de catgut con la infección por EEB en seres humanos (enfermedad de Creutzfeld-Jakob).

Actualmente, hay productos alternativos, como las suturas reabsorbibles sintéticas, con las cuales se obtienen, como mínimo, los mismos resultados clínicos que con el catgut.

Las suturas sintéticas que pueden emplearse como alternativa a las suturas de catgut son:



**Figura 2.32.** (A) Hilo de seda negra trenzada de 3/0 con aguja atraumática C-16. (B) Hilo de ácido poliglicólico de 3/0 con aguja atraumática HR26.

- Ácido poliglicólico (Dexon®, Safil Quick®).
- Ácido glicólico (Serafit®).
- Poliglactina 910 (Vicryl Rapid®). Es un copolímero 90% de ácido glicólico y un 10% de L-láctico.
- Poligluconato (Maxon®). Se prepara a partir de un copolímero de ácido glicólico y carbonato de trimetileno.
- Ácidos poliglicólico y poliláctico (Panacryl®).
- Polidioxanona (PDS absorbible®).
- Poliglecaprone 25 (Monocryl®). Es un copolímero de glicólida y ε-caprolactona.
- Copolímero de ácido glicólico y lactido lactomer (Polysorb®). Es un poliéster sintético de los ácidos glicólico y láctico.

Los más utilizados en Cirugía Bucal son el ácido poliglicólico (Safil Quick®) y la poliglactina 910 (Vicryl Rapid®), que en 14 días pierden la tensión de ligadura y con un tiempo de reabsorción de aproximadamente 42 días (figura 2.32B). Como puede observarse este tiempo es muy largo, por lo que a partir de las 2 semanas, debe ejercerse un cepillado potente sobre la herida operatoria con el fin de eliminar los puntos; en caso contrario recomendaríamos quitar los puntos como si se tratase de sutura no reabsorbible.

## 2.15. OTROS INSTRUMENTOS

En Cirugía Bucal pueden emplearse muchísimos otros instrumentos, pero su enumeración sería muy prolija y además no constituye el fin primordial de este capítulo, por lo que tras el estudio del que consideramos más frecuente y fundamental, acabaremos diciendo que cuando en una técnica determinada se precise un instrumental especializado,





Figura 2.33. Motor convencional Bien Air.

éste será estudiado en el capítulo correspondiente; así el material propio de la extracción dentaria, como los fórceps y los botadores, será descrito en el capítulo 6.

No obstante describiremos algunos instrumentos de más de dos componentes y determinados instrumentos complejos de uso habitual.

### 2.15.1. INSTRUMENTAL ROTATORIO

El uso del escoplo y el martillo ha sido reemplazado en Cirugía Bucal por los instrumentos cortantes rotatorios ya sean movidos por electricidad o por aire comprimido.

El instrumental rotatorio consta de tres componentes:

- El elemento motor.
- La pieza de mano.
- Las fresas.

**2.15.1.1.** El elemento motriz puede ser un motor convencional tipo Dentalwerk o Bien Air, el micromotor eléctrico o de aire comprimido para baja velocidad y la turbina para alta velocidad (figura 2.33).

La alta o baja velocidad hace referencia a la obtenida en el elemento motor; también debemos recordar que las piezas de mano o los contraángulos pueden contener sistemas reductores o multiplicadores que modifican la velocidad final de la fresa.

Se considera baja velocidad hasta 40.000 revoluciones por minuto (r.p.m.); se puede obtener por ejemplo con micromotores eléctricos que



Figura 2.34. Piezas de mano rectas.

transmiten a la fresa una velocidad más constante y se frenan menos según la resistencia opuesta. Con un contraángulo multiplicador podría llegarse hasta más de 120.000 r.p.m. y con un contraángulo reductor la fresa iría a unas 600 r.p.m. En implantología se emplean elementos reductores que permiten alcanzar muy bajas velocidades hasta de 20 r.p.m. con el fin de evitar la necrosis ósea.

Las turbinas movidas por aire consiguen altas velocidades que llegan a las 300.000-400.000 r.p.m. Este material rotatorio tiene una utilización específica en Odontología general pero está desaconsejado totalmente para el corte, remodelado o exéresis del hueso maxilar por el grave riesgo de producir necrosis térmicas del hueso a pesar de irrigar profusamente el campo operatorio. Sólo la utilizaremos en Cirugía Bucal para hacer odontosecciones y en casos muy seleccionados, y recordaremos como hacen Costich y White, que no expulsan aire en la dirección de la fresa por el peligro de producir un enfisema subcutáneo.

**2.15.1.2.** La pieza de mano y el brazo del motor deben estar estériles y les colocaremos una funda esterilizada cuando sea necesario.

Utilizaremos el micromotor eléctrico con pieza de mano recta con velocidades de trabajo bajas por los siguientes motivos:

- Con la irrigación habitual con suero fisiológico o agua destilada estériles se consigue refrigerar adecuadamente la zona de corte, evitando así necrosis tisulares por la acción del calor generado. No debe utilizarse el agua que procede directamente del equipo dental en las piezas de mano con refrigeración incorporada ni de un depósito adjunto (agua destilada estéril) ya que se ha demostrado que existe colonización bacteriana tanto en los depósitos como en los tubos especialmente por *Pseudomonas spp.* y *Legionella pneumophila*.

- Podemos percibir con el tacto la diferente dureza o consistencia de los distintos tejidos sobre los que actuamos (hueso, esmalte, etc.).

- Cuando se deja de accionar el resorte de pedal o manual, la fresa se para prácticamente sin ninguna inercia. Este dato es deseable y recomendable con el fin de evitar lesiones en los tejidos vecinos u otros problemas iatrogénicos.

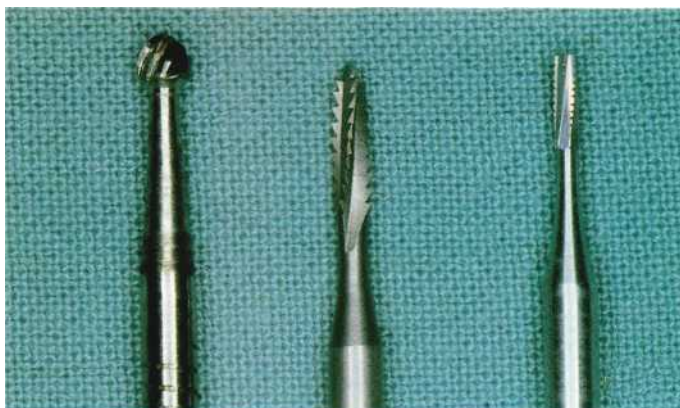- Puede aplicarse una cierta dureza al corte ya que la resistencia opuesta disminuye poco el número de revoluciones; ello comporta una velocidad en la fresa bastante constante.

La pieza de mano que utilizamos normalmente es la recta aunque en ocasiones se recurre al uso del contraángulo. Estas pueden tener una fuente de luz incorporada que puede resultar útil (figura 2.34).

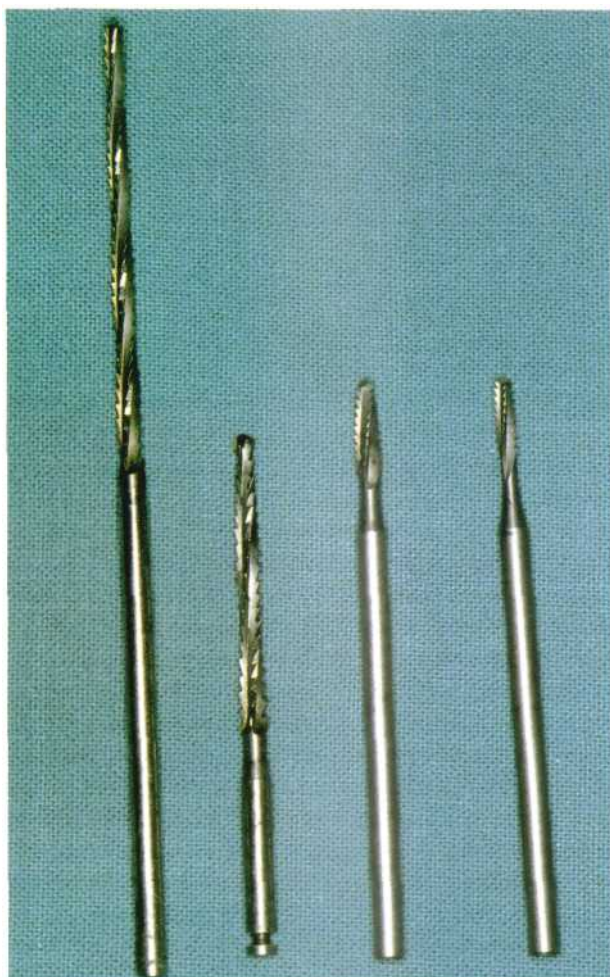




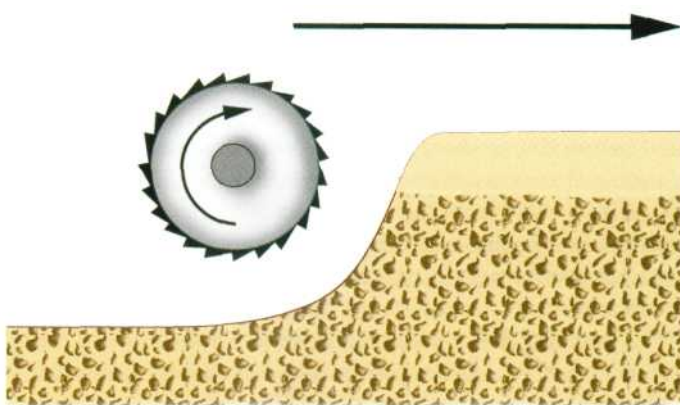
**Figura 2.35.** Fresas redondas de acero inoxidable del nº 20 y fresas redondas de carburo de tungsteno del nº 8.



**Figura 2.37.** Fresas redonda, de Lindemann y de fisura que deberán utilizarse de acuerdo con la acción a realizar.



**Figura 2.36.** Fresas quirúrgicas de Lindemann de diferentes tamaños, para pieza de mano o contraángulo.



**Figura 2.38.** Movimiento eficaz de la fresa.

- Fresas quirúrgicas de Lindemann. La zona cortante es alargada lo que permite trabajar en las zonas poco accesibles de la cavidad bucal. Son muy eficaces pero deben manejarse bien a fin de evitar que se rompan. Existen muchos modelos, pero los más utilizados son las de los números 169 y 165. Son de acero inoxidable diamantadas o no diamantadas (figura 2.36).

- Fresas de fisura (figura 2.37).

- Podrán utilizarse muchos otros tipos de fresas, de acuerdo con la acción a realizar, el tipo de elemento a cortar, las preferencias personales, etc., pero siempre deben vigilarse la velocidad recomendada y el material con el que está fabricada (figura 2.37). Para odontosección con turbina, se suelen usar las fresas Zekrya.

Normalmente se utilizan fresas con 6-8 lamas (cortan más), aunque también las hay con 30 lamas. El dentado puede ser fino o grueso.

Existe un código ISO para identificar cada tipo de fresa compuesto por A) material de la parte activa, B y C) mango y longitud total, D) forma y tipo y E) tamaño.

Insistiremos una vez más en la necesidad de refrigerar el campo operatorio con un buen chorro de suero fisiológico o agua destilada estériles, lanzado con una jeringa o una pera para mejorar el corte de la fresa (que no se embote con restos de hueso) y evitar el nocivo efecto del recalentamiento del hueso. Para que el movimiento de la fresa sea eficaz, deben coincidir su sentido de giro y el sentido en que nos movemos (figura 2.38).

2.15.1.3. Las fresas para contraángulo y pieza de mano que empleamos más a menudo son:

- Fresas de carburo de tungsteno (HM) perforantes de Thomas, redondas o ligeramente lanceoladas de diferentes calibres (normalmente del nº 8), para osteotomía y ostectomía (figura 2.35).

- Fresas de acero inoxidable (RF) gruesas redondas (n<sup>os</sup> 18 al 40) para regularizar bordes o crestas óseas (figura 2.35). Las fresas de acero son más baratas pero se oxidan enseguida.

Existen en el mercado piezas de mano y fresas con refrigeración interior con agua destilada o suero fisiológico estériles procedente de un circuito cerrado que se abastece de una bolsa o ampolla de suero fisiológico (cirugía implantológica).

### 2.15.2. BISTURÍ ELÉCTRICO

Es un aparato que utiliza una corriente alterna de alta frecuencia que es rectificada y transmitida a un pequeño electrodo que produce calor. Este calor es capaz de:

- Cortar o seccionar los tejidos.
- Coagular. Esta acción es muy útil para efectuar la hemostasia (electrocoagulación del vaso sangrante).
- Fulgurar.
- Desecar.

#### 2.15.2.1. Electrocirugía

El componente básico de la unidad de electrocirugía es el generador de corriente de alta frecuencia. Su función es transformar la corriente alterna, de baja frecuencia (50 Hz) que llega al aparato, en corriente de alta frecuencia, mediante un circuito oscilatorio que es agitado por la entrada de energía eléctrica.

Los tipos de frecuencia que utilizan los generadores de electrocirugía odontológica van del orden de 1,0 a 4,0 megahertzios (MHz). Estas son similares a las frecuencias utilizadas por los receptores de radio y por ello también se les denomina unidades de radiocirugía. Se ha demostrado que las frecuencias que son más cercanas a los 4 MHz producen un corte de mayor precisión y calidad que las frecuencias más bajas.

La parte final de la unidad vendrá establecida por la pieza de mano y el electrodo activo, que serán los elementos por donde las ondas de radiofrecuencia se pondrán en contacto con los tejidos.

La acción de corte o coagulación no se produce por el calor transmitido al electrodo como los antiguos electrocauterios sino que el electrodo permanece frío, y se produce el corte por el paso de una corriente de radiofrecuencia a través de los tejidos.

El electrodo pasivo o placa neutra hace las veces de antena y permite que las ondas tengan una menor dispersión mejorando la direccionalidad de la corriente emitida. Con ello se produce la máxima concentración de ondas de radiofrecuencia en un mínimo espacio, y se obtienen mejores resultados que en aquellos casos en que no se utiliza dicho electrodo neutro (figura 2.39).

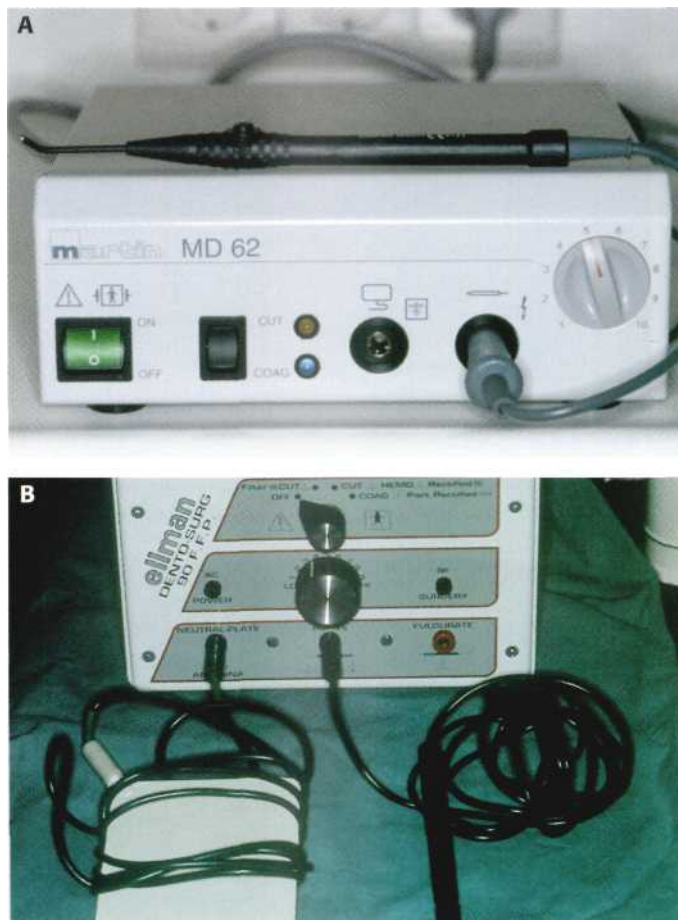
En el mercado se pueden encontrar unidades de electrocirugía en las cuales no existe el electrodo pasivo. En estos casos el cierre del circuito eléctrico se produce por la propia capacitancia del individuo que está sentado en el sillón dental y que al estar en contacto con el suelo puede llegar a cerrar ese circuito.

#### 2.15.2.2. Tipos de corrientes

En las unidades de electrocirugía pueden existir diferentes tipos de corrientes que vendrán determinadas en función de los componentes eléctricos que existan en el interior de la unidad. No todas las unidades de radiocirugía poseen todos los diferentes tipos de corrientes y es por ello que siempre debemos conocer perfectamente cuál es el tipo de unidad con la que estamos trabajando y también cuál es el tipo de corriente que podemos utilizar (figura 2.39).

##### 2.15.2.2.1. Corriente totalmente rectificada y filtrada

Es un tipo de corriente continua pura y no pulsátil. Es la corriente que produce un corte más parecido al bisturí convencional, ya que se genera muy poca destrucción de los tejidos colaterales y existe una nula o mínima coagulación al hacer el corte.



**Figura 2.39.** Electrocirugía. (A) Generador de corriente de alta frecuencia y electrodo activo. (B) Pieza de mano y placa neutra conectadas al generador de corriente de alta frecuencia.

Cuando se requiere un mínimo traumatismo en las zonas vecinas, será la corriente a elegir. Es la única que se puede utilizar en la vecindad del hueso ya que produce el mínimo calor lateral.

##### 2.15.2.2.2. Corriente totalmente rectificada

Esta es la corriente tipo en electrocirugía ya que consigue corte y a la vez coagulación en la misma acción quirúrgica. Este tipo de corriente se obtiene mediante pulsaciones pequeñas y continuas. Produce una menor calidad del corte pero una mayor coagulación que el anterior tipo de corriente. No debe ser nunca utilizada en la proximidad del hueso ya que se puede producir necrosis ósea por el aumento de la temperatura local.

##### 2.15.2.2.3. Corriente parcialmente rectificada

Se produce por el flujo intermitente de corriente de alta frecuencia que se caracteriza por grandes diferencias entre el voltaje efectivo y el pico de voltaje. Como resultado de ello se obtiene una corriente que produce una excelente coagulación pero con muy poca capacidad de corte.

##### 2.15.2.2.4. Fulguración

Es un tipo de corriente que tiene poca utilización en el campo de la Odontología ya que produce una gran destrucción tisular. Este tipo de corriente se propaga mediante la formación de chispas que son las que transmiten las ondas de radiofrecuencia. Se utiliza un electrodo grueso en forma de lanza por el cual saldrán las chispas. El electrodo no está en contacto directo con el tejido sino ligeramente separado, aproximadamente unos 0,5 mm.



### 2.15.2.3. Electrodo

#### 2.15.2.3.1. Electrodo activo

El electrodo activo estará conectado a la unidad de radiocirugía mediante el acoplamiento a la pieza de mano. Estas piezas de mano que pueden ser de diferentes formas y tamaños pero nada tienen que ver con la emisión de ondas, son sólo un instrumento sobre el cual se colocará el electrodo activo. Sería similar al mango del bisturí convencional, sobre el que se adaptará la hoja del bisturí; en nuestro caso el mango será la pieza de mano y la hoja de bisturí sería el electrodo activo (figura 2.39).

Algunos fabricantes utilizan piezas de mano que llevan incorporado un dispositivo para activar el electrodo mediante la presión de la mano. Aunque es un buen método para evitar conexiones mediante cables externos, creemos que es mejor la activación mediante el pedal ya que con ello conseguimos una mayor precisión de los movimientos de la mano y no se debe estar pendiente de la activación mediante los dedos.

Existe una gran variedad de tamaños y formas de electrodos activos (figura 2.40). Según el tipo de fabricante se puede encontrar una gran diversidad, aunque básicamente se puede dividir en cuatro grupos:

- Electrodos tipo aguja finos.
- Electrodos de aguja gruesos.
- Electrodos en forma de asa, lazo, romboidales, etc.
- Electrodos de bola.

Los electrodos finos en forma de aguja son los más empleados para realizar corte. Estos electrodos concentran una gran cantidad de energía en un punto muy concreto del tejido con ello podemos conseguir un corte preciso produciendo muy poco calor lateral en los tejidos vecinos.

Los electrodos de aguja gruesos sólo son de utilidad en la coagulación y la fulguración. Nunca deben ser elegidos para efectuar corte, ya que al ser muy gruesos producen un área muy importante de tejido lesionado que inducirá una cicatrización tórpida.

Para la realización de exéresis y remodelados gingivales, existe una gran variedad de electrodos en forma de bucles, asas, romboidales, lazos, etc., todos ellos con distintas formas y angulaciones que nos permiten llegar a zonas de difícil acceso en el interior de la cavidad bucal.

Cuando se requiere una buena hemostasia, los electrodos ideales son los que tienen una forma esférica o de bola. Existen electrodos de diferentes tamaños y también con diferentes angulaciones.

La limpieza del electrodo es muy importante ya que si existen restos de tejido necrótico adheridos a la pieza activa no se produce una buena conducción de las ondas de radiofrecuencia. La limpieza del electrodo activo se consigue mediante una gasa mojada, ya sea con alcohol o con suero fisiológico.

#### 2.15.2.3.2. Electrodo pasivo o neutro

El electrodo neutro es la antena que cierra el circuito eléctrico producido mediante las ondas de radiofrecuencia. Existe una gran variedad en función de los distintos fabricantes.

Los más utilizados son las placas metálicas recubiertas con aislante. Estas placas se colocarán en la espalda del paciente cerca de la zona quirúrgica (figura 2.39B).

### 2.15.2.4. Recomendaciones para el uso de los aparatos de radiocirugía

Todas las recomendaciones que sugerimos van destinadas a controlar el calor lateral, que depende de los siguientes factores:




Figura 2.40. Juego de electrodos activos para el bisturí eléctrico.

#### 2.15.2.4.1. Tiempo

Es muy importante la rapidez en los movimientos al aplicar la electrocirugía. Cuanto más rápidamente se mueve el electrodo activo a través de los tejidos, menos cantidad de calor lateral se va acumulando, mientras que si se trabaja muy lentamente, cada vez se va generando una mayor cantidad de calor que afectará a las células vecinas de la zona de trabajo.

Debe existir un tiempo de latencia hasta una nueva intervención sobre el mismo lugar ya que sino se produce un acumulo de calor que nos producirá un efecto indeseable.

#### 2.15.2.4.2. Ajuste de la potencia de trabajo.

Para poder hacer una incisión ideal, deberemos regular la potencia en función de la resistencia al paso del electrodo activo sobre los tejidos.

El ajuste ideal es aquél en el que se puede mover perfectamente el electrodo activo provocando una mínima lesión en los tejidos vecinos. Cuando se intenta mover el electrodo activo y éste se queda como pegado al tejido impidiendo su movimiento, quiere decir que existe una falta de potencia y que deberemos aumentar su intensidad. En esta situación los tejidos están sometidos a un exceso de calor ya que el movimiento del electrodo no es rápido, debido a que éste se adhiere a los tejidos, y se produce una banda de tejido lesionado alrededor de la incisión.

Cuando por el contrario existe un exceso de potencia, al paso del electrodo activo se puede observar un salto de chispas a través del electrodo activo. Este chisporroteo nos indica la existencia de un exceso de potencia. En este caso también se está produciendo un aumento del calor lateral en la zona tratada.

El punto intermedio entre ambas será el ideal para producir el menor calor lateral posible.

#### 2.15.2.4.3. Frecuencia

El tipo de frecuencia con el que trabaja la unidad de radiofrecuencia también influye en la cantidad de calor lateral producido en los tejidos. Las unidades que generan frecuencias menores producen un corte con mayor calor lateral, lo que a su vez produce una herida que curará peor que empleando unidades con tipos de frecuencia mayores.

Está comprobado que existe una mayor destrucción celular en las unidades de frecuencia próxima a 1 MHz, en comparación con unidades de frecuencia del rango de 4 MHz, en las que se objetivó menor destrucción de células vecinas así como también una mejor curación de la herida postoperatoria.

#### 2.15.2.4.4. Tipo de corriente

Los tipos de corrientes utilizadas en radiocirugía tienen unas características diferenciales en cuanto a la producción de calor lateral. La corriente filtrada y totalmente rectificada es la que menor calor lateral produce, con lo cual existe una menor destrucción celular en la zona de la incisión.

La corriente totalmente rectificada es una corriente que aumenta el calor lateral, con respecto a la anterior. Cuando se realiza el mismo corte con diferentes tipos de corriente se observa que a igualdad de condiciones es necesaria una menor potencia con las corrientes filtradas y también se constata histológicamente una menor lesión tisular.

La corriente parcialmente rectificada tiene mayor poder calorífico y aumenta aún más el calor lateral. La fulguración es el tipo de corriente en la que existe un mayor aumento del calor lateral y que por lo tanto mayor destrucción celular produce.

#### 2.15.2.4.5. Tamaño del electrodo

La forma y el diámetro del electrodo tienen gran importancia en la producción del calor lateral.

Cuando más grueso sea el electrodo activo, mayor será la producción de calor lateral y también mayor será la destrucción celular.

Los electrodos más finos son los más recomendables cuando queremos efectuar un corte lo más preciso posible; de esta forma sólo se ven afectadas las células en contacto con el electrodo activo. Al ser éste de pequeño tamaño se produce poco calor lateral con una buena respuesta cicatricial posterior.

En los electrodos en forma de asa o romboidales se debe tener en cuenta que el contacto con el tejido es mayor que con un electrodo recto y esto también repercute en el aumento del calor lateral.

La posición del electrodo con respecto al tejido puede influir aumentando el calor lateral. Cuando se utiliza radiocirugía, la posición del electrodo activo debe ser lo más perpendicular posible al tejido sobre el cual realizamos el corte. No debemos colocar el electrodo activo de forma inclinada, a semejanza del bisturí de acero, ya que de esta forma estamos sobrecalentando los tejidos.

#### 2.15.2.5. Ventajas y desventajas de la electrocirugía

Utilizando adecuadamente el bisturí eléctrico y respetando las recomendaciones que hemos comentado y en las indicaciones clínicas correctas, se obtienen muchas ventajas que hacen imprescindible que esta aparatología deba estar en el instrumental de una clínica dental,

##### 2.15.2.5.1. Ventajas

- Corte limpio y exacto.
- Rapidez de ejecución.
- No se presionan los tejidos.
- El campo operatorio queda exangüe.
- Buena cicatrización.
- Incisión estéril.
- No hay paso de gérmenes o de células neoplásicas a los vasos sanguíneos.
- Multiplicidad de usos (imprescindible para la coagulación de vasos que sangran en el campo operatorio).

##### 2.15.2.5.2. Inconvenientes

- Produce un olor poco agradable y humo.
- No debe utilizarse en portadores de marcapasos cardíacos.
- Riesgo de explosión en contacto o presencia con gases o líquidos inflamables.

#### 2.15.3. LÁSER

La palabra láser es el acrónimo, en inglés, de la definición de este tipo de energía (Light Amplification by Stimulated Emission of Radiation). Si bien la palabra láser hace referencia a la luz que emiten los emisores de energía láser, cuando nos referimos de forma genérica a un láser, nos referimos al emisor de este tipo de energía.

La luz láser se produce a partir de la emisión estimulada. Cuando un átomo está en estado de reposo y recibe un aporte energético, éste absorbe una parte de esta energía (un cuanto, base de la teoría cuántica) desplazando un electrón a un orbital superior. En este momento se dice que el átomo está en estado de excitación. El estado de excitación es poco estable, y el átomo tiende a liberar la energía acumulada, mediante la emisión espontánea de un fotón y pasando al estado de desexcitación. Si el fotón liberado, en su camino, alcanza a otro átomo igual al que lo ha emitido, y este átomo está en estado de excitación, se produce la emisión de otro fotón con las mismas características que el fotón incidente. A este fenómeno se le llama emisión estimulada.

Para conseguir la producción de un haz de luz láser, son imprescindibles:

- Medio activo; sustancia capaz de excitarse.
- Sistema de bombeo; aporte energético para producir y mantener los átomos en estado de excitación.
- Cavidad de resonancia; formada por dos espejos paralelos, de los cuales uno es totalmente reflectante, y el otro es parcialmente reflectante. Los fotones emitidos con dirección no perpendicular a uno de los dos espejos, salen de la cavidad de resonancia y son absorbidos por la cubierta de protección. Los fotones que sí llevan una dirección perpendicular a uno de los espejos, van favoreciendo la emisión estimulada de fotones, que a su vez tomarán la misma dirección, hasta rebotar en el espejo, para ir repitiendo el proceso hasta llegar a la zona no reflectante del espejo parcialmente reflectante. A partir de este punto, se forma el haz de luz láser.
- Sistema de transmisión; será el sistema que permita llegar el haz de luz láser hasta su punto de aplicación. En función de la energía que se transmita, esta transmisión se puede efectuar a través de fibra óptica o espejos.

La luz láser posee unas características que la diferencian de la luz normal:

- Amplificación; por el efecto de suma o efecto en cascada que se produce dentro de la cavidad de resonancia.
- Monocromatismo; todos los fotones poseen la misma longitud de onda.
- Unidireccionalidad; todos los fotones avanzan en el mismo sentido.
- Coherencia; toda la energía electromagnética de los fotones coincide en el tiempo y en el espacio, es decir todos los fotones están en la misma fase.

Los emisores láser generan una luz altamente colimada, es decir, con muy poca divergencia del haz. Por ello se utilizan lentes ópticas para poder variar la cantidad de energía que se distribuye por unidad de superficie, cambiando así su efecto biológico.

La tecnología láser está sufriendo continuos cambios, debido a la importante investigación que se está desplegando en este campo, dando a su vez una ampliación constante de sus aplicaciones clínicas.

Existe una gran variedad de láseres, de los cuales unos pocos tienen aplicaciones en Odontología. Si bien pueden clasificarse desde diferentes puntos de vista, la diferenciación de los láseres que actualmente se utilizan en nuestra especialidad se efectúa en base a sus aplicaciones clínicas:

- Láseres de baja potencia; Son aquellos láseres que actúan, básicamente, como antiinflamatorios y analgésicos. Entre ellos podemos

citar los siguientes: Helio-Neón, láseres de diodos semiconductores como el de Arseniuro de Galio y el de Arseniuro de Galio y Aluminio (GaAlAs), y los Dye láser o láseres de colorantes, que se utilizan en la terapia fotodinámica.

- Láseres de alta potencia; Son aquellos láseres capaces de producir un efecto físico visible; se utilizan para cortar, vaporizar por efecto térmico, o para ablacionar tejidos duros, bien sea hueso o tejidos duros dentarios. De este grupo podemos destacar los siguientes láseres: Argón, Neodimio:YAG, Neodimio: YAP, Holmium:YAG, Erbium:YAG, Erbium, Cromium:YSGG y CO<sub>2</sub>. En la actualidad, en cirugía, también se están utilizando los láseres de diodos a altas potencias.

España y cols, han efectuado una exhaustiva revisión de los efectos biológicos y las posibles indicaciones terapéuticas de los láseres de baja y alta potencia que resumiremos a continuación:

#### 2.15.3.1. Láseres de baja potencia; también llamados láseres blandos, "soft-laser" o láseres terapéuticos

- Efectos biológicos. Son consecuencia de los cambios bioquímicos, bioeléctricos, bioenergéticos, de la microcirculación y troficidad local que inducen o provocan.
  - Contra el dolor tienen un efecto analgésico.
  - Efectos antiinflamatorios sobre los procesos flogóticos de etiología diversa.
  - Acción bioestimulante o acción sobre el trofismo local favoreciendo la regeneración ósea, regeneración de la piel, las membranas y mucosas, neoformación de vasos, regeneración de fibras nerviosas, estimulación del bulbo piloso, etc.
  - Acción contra las células cancerosas. Está en fase de estudio e investigación. Esta acción se conoce como terapia fotodinámica, y se basa en la administración sistémica de un pigmento para que sea captado por las células en mitosis, para posteriormente irradiarlas con un láser de colorantes (dye láser). El pigmento acumula la energía liberada por el láser en el interior de la célula neoplásica, favoreciendo la lisis de la misma.
- Indicaciones terapéuticas.
  - El efecto analgésico-antiinflamatorio hace indicado aplicar el láser de baja potencia tras las exodoncias simples, complicadas o quirúrgicas, en las alveolitis, osteítis, periodontitis y pericoronaritis inducida por un tercer molar, en la sinusitis odontogénica, en la neuralgia del trigémino, en las fracturas alveolodentarias y tras otras intervenciones quirúrgicas como por ejemplo la cirugía periapical.
  - El efecto bioestimulante puede ser aprovechado en los procesos de cicatrización postquirúrgicos de partes blandas o de los huesos maxilares, tras exodoncias quirúrgicas, en las úlceras por decúbito, en la osteorradionecrosis, etc.

Los láseres blandos o terapéuticos más utilizados son los de Helio-Neón y los láseres de diodos semiconductores como el de Arseniuro de Galio y el de Arseniuro de Galio y Aluminio (figura 2.41).

#### 2.15.3.2. Láseres de alta potencia; también llamados láseres duros, "power láser" o láseres quirúrgicos

- Efectos biológicos. En este campo cabe destacar su acción de corte o sección, que estudiaremos centrándonos en los láseres de CO<sub>2</sub>, Er, Cr: YSGG y Er: YAG, por ser los de uso más común en Cirugía Bucal (figura 2.42).
- Por el efecto térmico producido y dependiendo de su intensidad aparecerán; de 42° a 45°C hipertermia transitoria, de 65° a 70°C



Figura 2.41. Láser blando de Arseniuro de Galio y Aluminio.

deseccación, desnaturalización proteica y coagulación, de 70° a 90°C coagulación y fusión tisular, de 90° a 100°C vaporización, y por encima de los 200°C carbonización de los tejidos. El láser de Er:YAG tiene muy poco efecto térmico, por lo cual los cortes que efectuemos con él, sangrarán como si utilizáramos el bisturí frío.

- Los láseres con efecto térmico, tales como el de CO<sub>2</sub>, pueden favorecer una necrosis ósea cuando son utilizados para efectuar osteotomías u ostectomías.
- Con el láser de Er:YAG, el corte o la ablación de los tejidos se produce sin dolor, aunque exista una anestesia local corta o deficiente, hinchazón y hemorragia capilar.
- La absorción de estos láseres se produce selectivamente por el agua de los tejidos. Así pues, ambos láseres serán más eficientes en los tejidos más hidratados (tejidos blandos), y menos eficientes en los que posean menor contenido de agua (tejidos duros).
- El láser de Er, Cr: YSGG (Waterlase™-Biolase®) puede ser utilizado, también, sin anestesia local. Produce un ligero efecto térmico, que facilita los procedimientos quirúrgicos poco profundos, al no existir sangrado, especialmente cuando se trabaja sin spray de agua.
- Los láseres de diodo de alta potencia, requieren un buen conocimiento de su uso, por parte del cirujano bucal, ya que su escasa absorción en superficie, puede producir efectos acumulativos en profundidad y dañar estructuras anatómicas importantes que están fuera del alcance visual del operador.
- Indicaciones terapéuticas. Estas vienen dadas por su uso como fotobisturí en intervenciones sobre tejidos blandos (exéresis de frenillos bucales, vestibuloplastias, exéresis de tumoraciones benignas, premalignas o malignas, etc.) o en cirugía sobre tejidos dentarios (cirugía periapical). El escasísimo efecto térmico de los láseres de Er:YAG y Er, Cr:YSGG permiten utilizarlos en osteotomías, ostectomías y sobre tejidos duros dentarios para efectuar odontosecciones y tratamientos de Odontología conservadora.

Los láseres de alta potencia deben manejarse con mucho cuidado, tanto por su gran potencial de lesionar los tejidos más o menos cercanos, como por el riesgo de lesiones producidas por algún haz disperso tanto en el propio paciente, como en el personal que está en el área quirúrgica. Por ello deben respetarse las normas internacionales de protección en el uso de láseres de clase IV.





**Figura 2.42.** Láseres quirúrgicos. (A) Láser de CO<sub>2</sub>. (B) Láser de Er, Cr: YSGG.

## 2.16. MATERIALES EN CIRUGÍA BUCAL

El concepto de materiales, en sentido estricto, hace referencia al conjunto de sustancias, elementos y productos de todo tipo que necesitan transformaciones y/o adaptaciones varias con el fin de entrar en contacto con los tejidos y fluidos biológicos, en nuestro caso con el cuerpo humano. Actualmente se habla de biomateriales para destacar este hecho.

Sería muy prolijo y pesado y por otra parte de nulo interés pedagógico enumerar la ingente cantidad de materiales que se usan en la multitud de procesos nosológicos y técnicas que comprende la Cirugía Bucal, por lo que en el estudio detallado de cada tema se incluirán la enumeración y propiedades de los que sean de interés. Los medicamentos y fármacos indicados o recomendados en cada caso serán también estudiados en cada tema, si bien debemos remitirnos en muchos casos a los tratados de Farmacología, Materiales Dentales, etc., con el fin de ampliar los conocimientos más específicos.

## 2.17. ASEPSIA. ESTERILIZACIÓN

Ya hemos comentado en el capítulo anterior que uno de los pilares y principios básicos de todos los procedimientos quirúrgicos, y entre ellos los de Cirugía Bucal, es la aplicación adecuada de técnicas asépticas y usar materiales e instrumental estériles. Estas reglas deben aplicarse sin restricción en nuestra especialidad con exigencias distintas según las diferentes intervenciones quirúrgicas. Por ejemplo las extracciones

dentarias convencionales no exigen las mismas precauciones que la realización de la técnica de Cadwell-Luc, pero en ningún caso la tolerancia debe conducirnos a la negligencia.

En este apartado conviene recomendar los artículos (agujas, tallas, batas, guantes, bisturís, etc.) preesterilizados que se usan sólo una vez y se desechan, ya que así simplificamos la esterilización incluso con costos económicos menores.

Es importante diferenciar en primer lugar los conceptos de desinfección y esterilización:

- Desinfección. Este término incluye la destrucción de los gérmenes patógenos en estado vegetativo o no esporulante. En ocasiones la desinfección representa la lucha contra los gérmenes con procedimientos químicos.
- Esterilización. Representa el escalón más alto en el cual se consigue la eliminación de todos los microorganismos incluidas las formas esporuladas (*Clostridium tetanii*, *Bacillus subtilis*). A veces se habla de esterilización cuando se destruyen los microorganismos con procedimientos físicos.

La asepsia es el método diseñado para evitar la infección de una herida durante una intervención quirúrgica o cuando se reparan las lesiones del cuerpo humano. Existe ausencia total de agentes microbianos, lo que se consigue con la esterilización.

La antisepsia es el conjunto de métodos destinados a prevenir y combatir la infección, destruyendo los microorganismos que existen en la superficie o en el interior de las cosas o seres vivos.

En la práctica quirúrgica, la asepsia y la antisepsia que es una noción dinámica, tienen como fin evitar la contaminación de un paciente a otro por un agente patógeno, la sobreinfección de una herida operatoria, la transmisión de una enfermedad infecciosa del cirujano o ayudantes al paciente y viceversa, etc.

La aparición de enfermedades virales contagiosas como las hepatitis y el SIDA hace aún más imperiosa la necesidad de una descontaminación rigurosa. La práctica cotidiana en un consultorio dental no permite el mismo rigor que en una sala operatoria o quirófano de una clínica u hospital, pero hay que tender a aproximarse lo más posible a esta última. Una máxima importante a recordar es que "si un material es susceptible de ser esterilizado, esterilízelo".

Estudiaremos los diferentes procedimientos para esterilización que se agrupan en tres apartados: por calor, por agentes químicos y por radiaciones. Cualquier método que utilicemos para esterilizar debe tener en cuenta que previamente requiere una limpieza minuciosa del instrumental con detergentes o desincrustantes, mediante cepillado o usando un aparato de ultrasonidos. Las cubas de ultrasonidos para limpieza de instrumental deben actuar durante 15 minutos como mínimo, y durante este tiempo permanecerán cerradas; después serán aclarados con agua. Además, diariamente deberá renovarse el líquido limpiador de la cubeta y la propia cubeta deberá limpiarse. Los instrumentos deben seguir siendo considerados contaminados; por lo tanto éstos serán manipulados con guantes gruesos durante el secado y el empaquetado.

### 2.17.1. CALOR

El calor puede emplearse de distintas formas, pero fundamentalmente se distinguen la esterilización con calor seco, esterilización con vapor químico insaturado (Chemiclave) y autoclave a vapor.

#### 2.17.1.1. Calor seco

- Flameado. Consiste en colocar un instrumento repetidas veces durante intervalos muy cortos de tiempo en una llama.

Este sistema no suele ser bueno respecto a la esterilización y se empleaba clásicamente con el instrumental metálico. El flameado es nocivo sobre este material ya que destempera el metal y acaba por estropearlo, haciéndole perder sus propiedades físico-químicas.

Debemos ser muy cuidadosos en aplicar este tipo de esterilización, y está completamente prohibido usarlo en hojas cortantes.

- Aire caliente. En un recipiente metálico bien aislado de paredes dobles (estufa de Poupinel), el aire es calentado mediante una resistencia eléctrica. El aire caliente asciende y desplaza al más frío hacia abajo donde es calentado. De esta forma se consigue un ambiente homogéneo de aire caliente.

Con este procedimiento es necesario trabajar a temperaturas altas, lo que va en detrimento del material e instrumental que es colocado en las bandejas.

Esta técnica proporciona un medio para esterilizar instrumentos, aceites y otros artículos que no se prestan a esterilización por agua caliente o vapor bajo presión. El calor seco no ataca el vidrio ni causa oxidación.

Para conseguir la esterilización con calor seco, puede jugarse con la temperatura y el tiempo a los que es expuesto el material (tabla 2.1).

La mayor desventaja que presenta la esterilización por calor seco, es el largo tiempo que se requiere para tener la seguridad de obtener resultados bactericidas además de que no debe abrirse la puerta del esterilizador durante el ciclo programado. Los materiales que se esterilizan por este método deben estar embolsados con bolsas especiales, resistentes a las temperaturas de los programas y contener algún sistema de verificación o control de eficacia de la esterilización, ya que si no

Temperatura	Tiempo
170°C	60 minutos
160°C	120 minutos
150°C	150 minutos
140°C	180 minutos

**Tabla 2.1.** Relación tiempo-temperatura para conseguir la esterilización en un poupinel.

es así, el tiempo durante el cual puede considerarse que el material persiste estéril es igual a cero. No se recomienda para instrumentos con partes soldadas, debido a que estas altas temperaturas funden la soldadura. Tampoco se recomienda para esterilizar gomas y ropa.

Las piezas de mano comunes, pero no las turbinas de aire, pueden esterilizarse en el horno de aire caliente siempre que estén lubricadas con aceite de silicón; no obstante existirán efectos negativos al cabo de un determinado tiempo, aunque tras cada utilización desarmemos las piezas de mano para limpiarlas y lubricarlas. Todo el material rotatorio (turbina, piezas de mano, etc.) puede esterilizarse con óxido de etileno. De todos modos, hoy en día es difícil disponer de este tipo de autoclaves en las consultas dentales.

Si el aparato de esterilización por calor seco que manejamos está fabricado en un país anglosajón, es posible que en las normas de uso y aplicación, vengan referenciadas las instrucciones y el tipo de instrumental a esterilizar con la especificación de las temperaturas en grados Fahrenheit. Para trasladar esta cifra a la escala Celsius o centígrada debe emplearse la siguiente fórmula:

$$^{\circ}\text{C} = \frac{^{\circ}\text{F} - 32}{1,8}$$

También pueden emplearse los sistemas de esterilización de transferencia de calor que consisten en recipientes que contienen esferas de vidrio, cristales de sal, etc., que alcanzan temperaturas altas (125-250°C). Este método es muy usado para esterilizar material de endodoncia, pero existe un grave inconveniente: es muy variable la diferencia de temperatura entre las distintas zonas del recipiente (esterilizador de bolas).

#### 2.17.1.2. Calor húmedo

- Ebullición. La ebullición del agua como método de esterilización plantea varios problemas que la hacen poco recomendable:
  - El punto de ebullición depende del contenido en sales minerales (dureza) del agua así como de la altitud sobre el nivel del mar del lugar donde se trabaja.
  - La ebullición del agua muy rica en sales produce precipitados cálcicos en los instrumentos.
  - No destruye las esporas ni determinados microorganismos, como los productores del tétanos, el carbunco, la gangrena gaseosa, etc.

Algunos autores favorables a este método de esterilización colocan aditivos al agua para variar su punto de ebullición y así evitar alguno de los inconvenientes citados. Resulta eficaz la solución al 2% de carbonato de sodio o de cloruro de calcio o de sodio; de esta forma se eleva el punto de ebullición del agua, aumentando su poder bactericida, ya que el agua hirviendo a 100°C no es eficaz para numerosas esporas microbianas. De todas formas la temperatura es aún insuficiente para obtener un resultado seguro, y debe mantenerse hasta 1 hora de ebullición para eliminar las esporas.

- Vapor de agua a presión. En un recipiente metálico hermético o autoclave se calienta agua hasta producir vapor, el cual se continúa

Temperatura	Presión
120°C	1 atmósfera
128°C	1,5 atmósferas
134°	2 atmósferas
C	2,5 atmósferas
138°C	3 atmósferas

**Tabla 2.2.** Relación presión-temperatura para alcanzar la esterilización en un autoclave.

Temperatura	Presión	Tiempo
134°C	2	3 minutos
134°C	atmósferas	10 minutos
121°C	1 atmósfera	20 minutos

**Tabla 2.3.** Relación temperatura-presión-tiempo para conseguir la esterilización en un autoclave.

calentando hasta conseguir vapor sobrecalentado; en este momento jugando entre la temperatura y las atmósferas de presión dentro del aparato, se conseguirá la esterilización (tabla 2.2).

Podemos alcanzar la esterilización aplicando una presión elevada dentro del autoclave en un tiempo reducido (tabla 2.3).

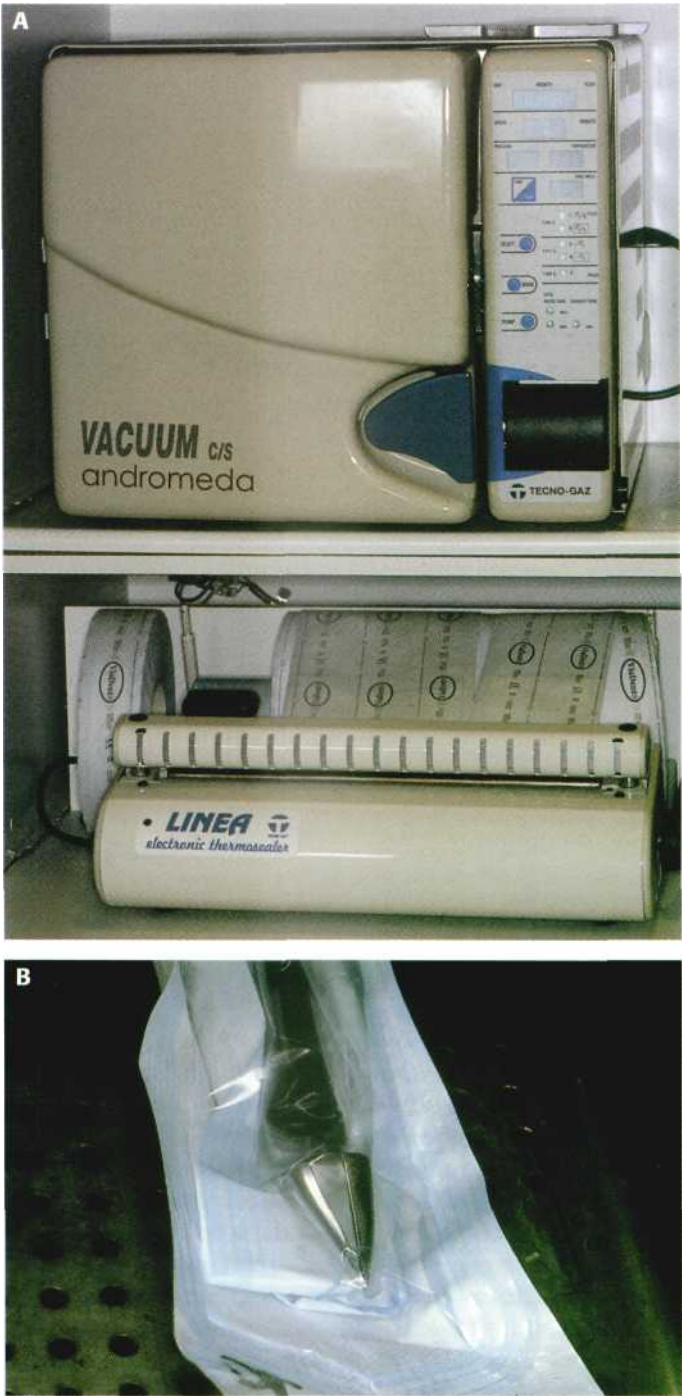
Así pues, por ejemplo, el autoclave debe mantenerse en funcionamiento durante 20 minutos a partir del momento en que la carga alcanza la temperatura de 121°C (250°F), a una presión de una atmósfera (101 kPa, 15 lb/in2) por encima de la presión atmosférica y una vez lograda la saturación con vapor de agua, para conseguir la esterilización o destrucción de todos los microorganismos, inclusive las esporas.

El autoclave es actualmente el procedimiento de elección en Cirugía Bucal para esterilizar la casi totalidad del material e instrumental que le son propios, y además de evitar, en parte, el deterioro del material, se consiguen destruir bacterias, hongos, virus y esporas. El autoclave provoca la corrosión de los instrumentos metálicos, lo cual puede evitarse mediante la adición, al agua del autoclave, de un inhibidor de la fase de vapor, como la ciclohexilamina al 0,1%. Esta sustancia se evapora formando una capa protectora sobre los instrumentos durante el enfriamiento. De todos modos, los autoclaves de pequeño tamaño que pueden utilizarse en una clínica dental, disponen hoy en día de una bomba de vacío, con lo que es mucho más fácil que el material esterilizado, especialmente si se utilizan ciclos de esterilización largos, salga del aparato totalmente seco (figura 2.43).

Los tejidos no son quemados gracias a la humedad ambiente. El autoclave es por ello el mejor medio para esterilizar tallas, batas, gasas, hilos de sutura, guantes de caucho, etc. El instrumental rotatorio debe ser engrasado previamente para que no se deteriore con la humedad.

Daremos algunos consejos para su uso adecuado:


- El material debe ser lavado y cepillado con un buen detergente y con agua corriente, como ya hemos señalado. La presencia de restos orgánicos, grasa, etc., en el instrumental puede evitar una correcta esterilización, y por ello se recomienda el uso de desincrustantes.
- El material muy contaminado (por abscesos, hepatitis, SIDA), antes de ser lavado se colocará en una solución de glutaraldehído al 2% o en clorhexidina al 0,5% con alcohol 70°.
- Los instrumentos que consten de varios componentes deben ser desmontados y realizaremos la esterilización de cada uno por separado.



**Figura 2.43.** (A) Autoclave, rollos de papel para embolsar y termosoldadora. (B) Material embolsado colocado en las bandejas.

- El instrumental quirúrgico y las fresas son sometidos a ultrasonidos para su limpieza final, además de obtener el efecto antibacteriano que poseen.
- Una vez secados, los instrumentos y el material, normalmente se envuelven, empaquetan o embolsan con bolsas de papel termosoldable que pueden ser de tamaños y dimensiones variados. Se coloca una doble bolsa y cada paquete se marca para saber su contenido y la fecha de su esterilización. Estos sobres de papel son poco porosos y no permiten la entrada de polvo y de los microorganismos, pero sí que dejan penetrar el vapor a presión (figuras 2.43 y 2.44).
- Disponemos adecuadamente, en las bandejas del autoclave, los paquetes o sobres de material, debe tenerse en cuenta que existe una carga máxima permitida para lograr una esterilización eficaz.





**Figura 2.44.** (A) Caja de instrumental de Cirugía Bucal empaquetado y con el indicador de esterilización preparado para colocarlo en el autoclave. (B) Conexión y electrodo del bisturí eléctrico embolsado para colocarlo en las bandejas del autoclave.



**Figura 2.45.** Autoclave hospitalario.

- Se somete todo el contenido del autoclave a la temperatura adecuada, a las atmósferas pertinentes y durante el tiempo que marque el fabricante para conseguir la esterilización deseada.

- Colocar indicadores para confirmar que el proceso de esterilización ha sido correcto. Para ello se usan tiras adhesivas o discos de papel que contienen mezclas de sustancias químicas que, a determinadas temperaturas, cambian de color (3M Comply™ n<sup>os</sup> 1222 y 1250).

- La eficacia de la esterilización sólo se puede medir examinando bacteriológicamente el material colocado en el autoclave después de hacerlo funcionar. En ocasiones se usa algún tipo de esporas que mueren al alcanzar una temperatura determinada o hilos de plástico contaminados envueltos en papel de filtro estéril (tubo de Browne). Todos los autoclaves deben someterse periódicamente a pruebas de eficacia, utilizando indicadores biológicos o cualquier otra prueba análoga que garantice que la carga ha soportado condiciones de esterilización (figura 2.45).

- Los materiales esterilizados en estos sobres de papel permanecen estériles durante un tiempo determinado según el método empleado (1-2 meses o más). Por este motivo es necesario marcar la fecha cuando fue esterilizado para tener un buen control.

Muchas de estas normas o toda la secuencia se aplican al instrumental con independencia del sistema de esterilización que se realice (figura 2.46).

Actualmente se recomiendan los autoclaves Flash que se idearon como un método rápido para esterilizar la superficie de los instrumentos sin envolver, elevando la temperatura de 121 °C a 132°C en un esterilizador de desplazamiento de aire por gravedad durante 5 minutos. Más tarde se estableció que el tiempo de exposición podría reducirse a

3 minutos para los instrumentos metálicos. Actualmente estos autoclaves también disponen de un ciclo para instrumental embolsado (Statin®), aunque la idea inicial de su diseño fue el de disponer de un método de esterilización de urgencia para instrumentos de metal.

La eficacia del ciclo flash se basa en crear unas condiciones de vapor saturado dentro de la cámara del esterilizador que es la forma de calor más eficaz para destruir los microorganismos, debido a su capacidad de transmitir instantáneamente su energía calorífica latente al objeto con el que entra en contacto.

Este tipo de aparatos se están imponiendo en los quirófanos hospitalarios y en las clínicas dentales por su eficacia y rapidez, además del pequeño espacio que ocupan. Sus inconvenientes se encontrarían en la escasa capacidad de los "cassetes" en los que se introduce el instrumental y el poco secado que ofrece el ciclo.

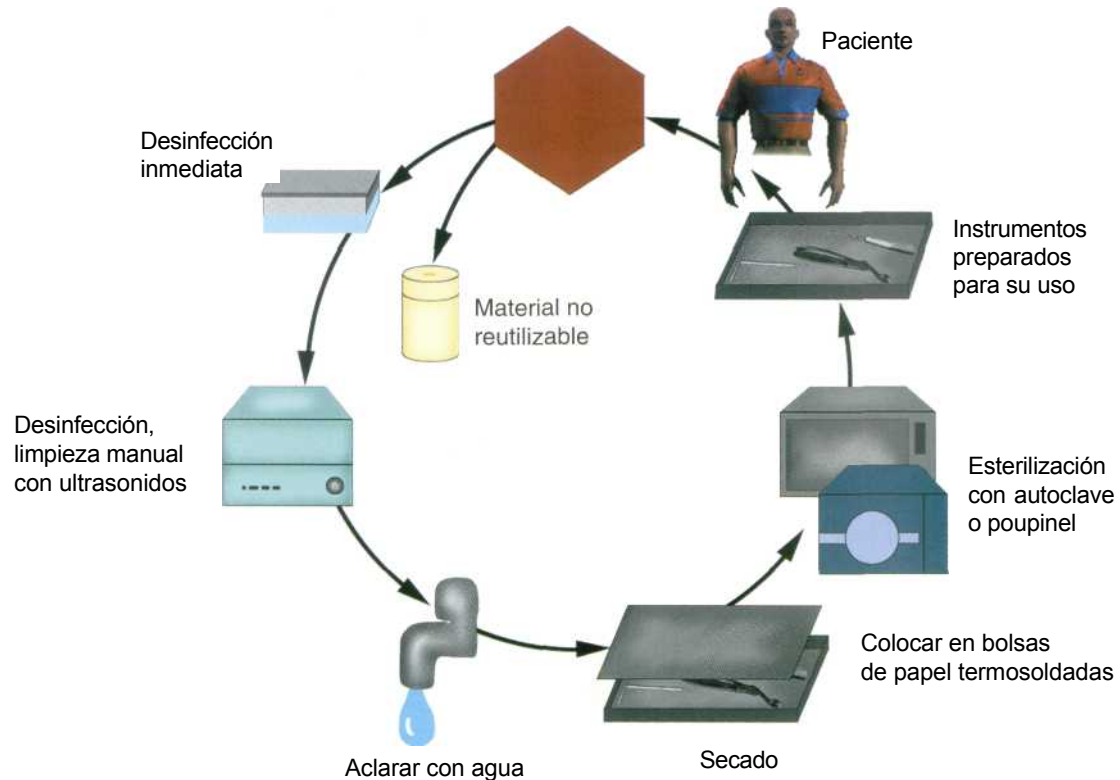
Se recomienda, al igual que en los otros sistemas de esterilización, que se realicen controles biológicos de esterilización de lectura rápida (ATTEST 1921), ya que dan una seguridad inmediata del correcto funcionamiento del sistema.

## 2.17.2. AGENTES QUÍMICOS

Denominados en terapéutica antisépticos y desinfectantes, citaremos sólo los vinculados con nuestra especialidad, sin hablar de su composición química.

### 2.17.2.1. Líquidos

Los agentes químicos líquidos tienen su principal aplicación en el tratamiento de superficies o para la inmersión de instrumental, aunque



**Figura 2.46.** Cadena de asepsia quirúrgica.



**Figura 2.47.** Desinfección del instrumental con líquidos antisépticos.

muchos de ellos también se emplean para aplicación tópica cutánea, de mucosas, etc. y en forma de colutorios, pomadas, etc.

Existen multitud de agentes químicos con propiedades antisépticas, por lo que haremos un repaso general del tema, remitiendo siempre al lector a las especificaciones de cada casa comercial. La mayoría de ellos no esterilizan, pueden ser irritantes o incluso tóxicos, por lo que generalmente se recomienda lavar el instrumental con suero o agua destilada estériles después de su inmersión en estas soluciones.

Las aplicaciones de estos agentes químicos líquidos en Cirugía Bucal serán:

- Enjuagues de la cavidad bucal para disminuir el número de gérmenes en sus superficies.
- Desinfección de superficies cutáneas y mucosas.
- Tratamiento local de lesiones bucales, por ejemplo las pastas antisépticas para el tratamiento de la alveolitis.

- Tratamiento de las superficies del lugar donde se realice la intervención (paredes y mobiliario que no pueda ser retirado de la zona quirúrgica).

Respecto a la desinfección del instrumental con líquidos antisépticos, debe conocerse que su poder germicida se ve influenciado por el tiempo de actuación, concentración, temperatura, presencia de grasa, sangre u otros residuos orgánicos, etc. No son en ningún caso el método de elección para esterilizar instrumental. Se duda que estas sustancias puedan actuar sobre las esporas y los hongos (figura 2.47).

Los principales grupos de agentes químicos líquidos son:

Derivados fenólicos: fenol o ácido fénico, cresoles, paraclorofenol, hexaclorofeno, eugenol, timol, etc.

Aldehídos: formadehído.

Biguanidas: clorhexidina.

Alcoholes: etílico, isopropílico.

Tintura de yodo (yodo diluido en alcohol al 10%).

Derivados metálicos: compuestos de mercurio (mercuriales como el mercocresol, nitromersol, etc.), de cromo (trióxido de cromo), de plata (nitrato de plata), de cobre, etc.

Agentes tensoactivos de amonio cuaternario (cloruro de benzalconio). Actúan fácilmente en la superficie y son poco irritantes y tóxicos para los tejidos. Son eficaces contra los virus pero son bacteriostáticos e inactivos frente a las esporas. Se presentan en soluciones al 1 ó 5%, frecuentemente para uso como detergentes (Cetavlon, Mercyl, Armil, etc.).

Hipoclorito de sodio. No es recomendable por su efecto tóxico. Se usa para descontaminar superficies (suelo, paredes, mesa de Mayo, etc.). Agua oxigenada (peróxido de hidrógeno). Es un enérgico desinfectante que actúa gracias a su capacidad de oxidación. La inmersión de material limpio en una solución al 6% permite una desinfección en menos de 30 minutos.

Los agentes químicos más utilizados en nuestro medio son la solución de clorhexidina 0,5% con alcohol de 70° y la solución de glutaral-



dehído al 2%. Si quiere considerarse estéril por este método un material, debería permanecer en inmersión total durante por lo menos 10 horas; si lo que se pretende es desinfección bastará con treinta minutos.

El glutaraldehído se comercializa por lo general en forma de solución acuosa al 2%, que hay que "activar" antes de usarla. La activación consiste en añadir un polvo o un líquido amortiguador que se suministra con la solución y que la alcaliniza. La inmersión completa en la solución activada destruye las formas vegetativas de bacterias, los hongos y los virus, por lo general en 30 minutos. Para destruir las esporas (esterilización) se necesitan hasta 10 horas de inmersión.

### 2.17.2.2. Gases

- Formaldehído. Es un buen bactericida y germicida pero es irritante y de acción lenta (48 horas). Se usa en forma de pastillas de formalina o trioximetileno que desprenden el formaldehído en el interior de una caja o recipiente metálico en la que el gas circule libremente.

- Óxido de etileno. Es de una gran eficacia pero él solo en contacto con el aire es inflamable, por lo que se mezcla con otros gases, como por ejemplo el dióxido de carbono, a fin de eliminar este peligro. A pesar de todo, debe manejarse con precaución, y es obligatorio usar tiras de papel indicador que cambian de color en contacto con el gas y nos previenen de su presencia.

Hay instrumentos que absorben este gas tóxico (gomas de aspiración, fibras artificiales, etc.) por lo que tras el procedimiento deben airearse por lo menos 48 horas.

La esterilización con óxido de etileno se efectúa en recipientes metálicos herméticos con una humedad determinada, que es imprescindible, y mediante vacío, presión normal o con una hiperpresión ligera o importante y a una temperatura de 60 grados, pero necesita de 2 a 6 horas de exposición (sistema de esterilización a baja temperatura).

Los esterilizadores de óxido de etileno se fabrican en diversos tamaños; el modelo grande y empotrado se usa en hospitales; en cambio el modelo pequeño y portátil para mesa usa dicho gas suministrado en cartuchos metálicos (figura 2.48).

El coste de este sistema es alto, se necesita un aparato sellado herméticamente y en la cámara debe existir un grado óptimo de humedad.

El uso de óxido de etileno (12%) y clorofluorocarbono (88%), se ha prohibido en EE.UU. desde el año 1995, debido a que es un producto destructor de la capa estratosférica de ozono. Actualmente se evalúan mezclas de hidroclorofluorocarbono y óxido de etileno al 91/9 o al 88/12. Los hidroclorofluorocarbonos son considerados una solución intermedia al problema de los clorofluorocarbonos, debido a que también son productos que afectan la capa de ozono aunque pueden recuperarse. De todos modos también está prevista su desaparición en el año 2015.

La combinación de óxido de etileno y CO<sub>2</sub> 10/90, está siendo reintroducida como la alternativa a los anteriores productos. Su mayor inconveniente es que debe trabajarse a una alta presión (tres veces más que con las combinaciones anteriores).

El óxido de etileno al 100% es un sistema seguro y eficaz, que funciona al vacío en lugar de a presiones positivas. Además la bombona que suministra el gas es monodosis por lo que disminuye el riesgo para el personal sanitario. El óxido de etileno de estos aparatos se destruye en un 99%.

- Vapor químico no saturado. En un recipiente metálico hermético, es calentada, a 130° y a una presión de 1,5-2 kg/cm<sup>2</sup>, una solución química bactericida, normalmente de composición alcohólica, y se obtiene la eliminación de todos los microorganismos en un periodo de 10 minutos.

Este sistema es rápido y eficaz, y se evita la corrosión y pérdida de filo de los instrumentos cortantes, turbinas y piezas de mano. Se aconseja



Figura 2.48. Esterilizador con óxido de etileno.

seja el uso de bolsas autosellables que garantizan la esterilización hasta el momento de su uso.

### 2.17.3. RADIACIONES

- Radiaciones Gamma. La esterilización con radiaciones gamma es de gran eficacia por su gran poder de penetración, lo que obliga a su vez a fuertes medidas de seguridad y protección de las instalaciones y personal. Requiere grandes instalaciones y de coste elevado por lo que se aplica a los procesos de esterilización industrial en cadena de materiales, instrumentos y productos de un solo uso, como batas o tallas de papel, suturas, hojas de bisturí, agujas y jeringas, etc., que tras ser empaquetados pasan a través de una cámara de radiación mediante un sistema conductor de banda sin fin.

En los materiales de un solo uso que vienen esterilizados debe comprobarse antes de su uso que los envases estén intactos. Se trata de un método de esterilización frío.

- Radiaciones Beta. Su poder de penetración es mucho menor que las radiaciones gamma lo que obliga a procesos de esterilización con normas muy estrictas y por otra parte complicadas; además, su aplicación idónea queda restringida a materiales poco densos que deben ser introducidos en envoltorios especiales.

- Radiaciones Ultravioleta. El poder de penetración que poseen es aún menor, por lo que su aplicación es sólo como germicida. Se utilizan para combatir la contaminación aérea de quirófanos, consultas, salas de almacenamiento de material estéril, etc.

Debe tenerse presente que estas radiaciones pueden producir lesiones cutáneas y oculares por exposición inadecuada o inadvertida.



# 3

## La intervención quirúrgica. Estudios preoperatorios. Hemostasia

Leonardo Berini Aytés, Cosme Gay Escoda, M<sup>a</sup> Ángeles Sánchez Garcés

### 3.1. LA INTERVENCIÓN QUIRÚRGICA

La intervención quirúrgica consiste en la realización de una serie de fases siguiendo unos principios científicos bien definidos y aplicando una secuencia de gestos manuales adecuados, para así conseguir unos fines u objetivos terapéuticos preestablecidos.

Consta de tres periodos perfectamente diferenciados:

1. Período Preoperatorio.
2. Período Peroperatorio (también puede denominarse Intraoperatorio).
3. Período Postoperatorio.

Erróneamente hay quien cree que una intervención quirúrgica se limita a una serie de gestos manuales operatorios; lejos de esta opinión, Waite, en 1984, ya nos recordaba que la fase operatoria o técnica quirúrgica que tiene lugar en el quirófano, aunque siendo importante, debe ser considerada como sobresaliente sólo en algunas ocasiones ya que, comúnmente, representa el menor de los problemas dentro de la atención y cuidados integrales que deben proporcionarse a nuestros pacientes.

#### 3.1.1. PERÍODO PREOPERATORIO

Abarca desde la realización de la anamnesis, de la exploración clínica, de los estudios radiológico y complementarios que sean imprescindibles para efectuar un correcto diagnóstico -todo lo cual dará lugar o no a una indicación quirúrgica- hasta la preparación del paciente para la ejecución del acto quirúrgico. Así pues comprenderá apartados tan distintos como una información, inteligible para el paciente, de las circunstancias que motivan la indicación de la intervención quirúrgica y de sus posibles repercusiones inmediatas y/o diferidas, su preparación psicológica, o la prescripción de una premedicación determinada y adecuada al caso particular de que se trate.

La sistemática del estudio diagnóstico ya ha sido comentada, por lo que vamos a centrarnos en el resto de gestos imprescindibles que deben efectuarse antes de iniciar la intervención quirúrgica.

Al realizar la historia clínica -que como afirma López Arranz nunca debe consistir en un listado impersonal de síntomas sin ningún sentido- y antes de empezar una intervención quirúrgica siempre debe controlarse una serie de signos vitales que consideramos básicos; éstos incluyen la frecuencia cardíaca gracias a la constatación de las características y frecuencia del pulso periférico -generalmente tomado en la arteria radial-, la presión arterial -medida en el brazo-, la frecuencia respiratoria, y la temperatura corporal. Nuestra opinión es que deberían conocerse todos ellos antes de cualquier intervención de Cirugía Bucal, independientemente de la magnitud o importancia de este acto quirúrgico, y de las condiciones físicas del paciente.

Dentro de los estudios complementarios, seleccionaremos los indicados en cada circunstancia, de entre los siguientes:

- Estudio radiográfico de calidad suficiente, con la realización del número y tipo de placas o proyecciones adecuadas.
- Examen psicológico o psíquico, según la profundidad que requiera el caso.
- Estudio básico cardiopulmonar que constaría de electrocardiograma, radiografías anteroposterior y lateral de tórax y eventualmente pruebas funcionales respiratorias. En principio su solicitud irá estrechamente ligada al tipo de anestesia que quiera efectuarse.
- Determinaciones de laboratorio previas a la intervención cuya finalidad será conocer el estado actual del paciente, dependiente de patologías ya conocidas, pero también nos permitirá detectar posibles alteraciones latentes en pacientes que todavía no han experimentado ningún síntoma, tal sería el caso de una prediabetes o de un trastorno de la hemostasia; ello es de gran interés por que el traumatismo de la propia intervención quirúrgica podría ponerlos en evidencia por vez primera.

De los exámenes de laboratorio que con más frecuencia se efectúan destacaremos:

1. Biometría hemática: Recuento de glóbulos rojos, valor del hematocrito, determinación de la hemoglobina, recuento y fórmula leucocitaria, recuento de plaquetas, algunas características de los hematíes como el VCM (volumen corpuscular medio) -entre otros-, VSG (velocidad de sedimentación globular), etc.
2. Pruebas de hemostasia.
3. Examen general de orina: Volumen en 24 horas, color, pH, densidad, presencia de proteínas, glucosa, productos de degradación -cuerpos cetónicos, urobilina, urobilinógeno, etc.-, y estudio microscópico ("sedimento") para detectar la existencia de hematíes, leucocitos, cristales, bacterias, etc.
4. Bioquímica sanguínea: Enzimas, proteínas, carbohidratos, lípidos, minerales (oligoelementos), productos de degradación metabólica, etc.
5. Estudio de los electrolitos (sodio, potasio, cloro), del equilibrio ácido-base y de la oximetría.

A efectos prácticos, dados los avances constantes y la pluralidad de determinaciones, en la actualidad es aconsejable agrupar las pruebas de laboratorio en "perfiles". Así tenemos una serie de "perfiles básicos" como son:

- Hemograma completo.
- Estudio básico de la hemostasia.
- Perfil preoperatorio.
- Perfil hepático.
- Perfil renal.

En caso de observar alteraciones puntuales en uno de estos perfiles, el mismo laboratorio puede generar una serie de pruebas, ya más es-

pecíficas, encaminadas a concretar el diagnóstico; así, por ejemplo, si se solicita un "estudio básico de la hemostasia" y se observa que el tiempo de cefalina está francamente alargado, el mismo laboratorio puede encargarse de determinar los factores de coagulación específicos (por ejemplo el factor VIII) que han motivado la anormalidad de dicha prueba.

El odontólogo y el médico deberán valorar conjuntamente los resultados de los exámenes realizados, y decidirán, de acuerdo con el riesgo operatorio detectado, la conveniencia o no de efectuar la intervención quirúrgica prevista.

Cualquier intervención quirúrgica, por muy inofensiva que se considere, requiere una preparación previa a fin de ser ejecutada en las mejores condiciones posibles, con el menor riesgo y con la máxima opción de obtener la curación del proceso patológico. Esta preparación previa se referirá tanto al organismo en su totalidad como a la región específica a intervenir.

Habitualmente el odontólogo ha tratado al individuo sano y por tanto con un estado general normal aunque presente obviamente patología bucal. Sin embargo actualmente las circunstancias socioculturales y sanitarias han cambiado y todo hace suponer que cada vez con mayor frecuencia los pacientes que requieran cuidados bucodentales serán de más edad y con mayor probabilidad de tener alguna patología sistémica. Si debemos actuar sobre un paciente con su estado general comprometido, éste será ya previamente conocido y por lo tanto estará bajo control y tratamiento médico, o podremos sospecharlo -o evidenciarlo- al efectuar nuestra historia clínica; en tales situaciones se deberá requerir la colaboración del especialista médico adecuado al caso o de otros profesionales del campo de las Ciencias de la Salud.

Respecto a las medidas locales es importante diagnosticar la patología que motiva la intervención quirúrgica pero también debe hacerse el examen del estado de la región bucofacial valorando específicamente las posibles alteraciones de la cavidad bucal puesto que la existencia de patología bucal asociada puede imponer limitaciones, modulaciones o preferencias en la secuencia terapéutica a efectuar. En principio debe aconsejarse que cualquier técnica de Cirugía Bucal se realice en una cavidad oral sin patología agregada y en óptimas condiciones de higiene, actuando exclusivamente sobre el proceso nosológico motivo de la intervención.

La historia clínica, la exploración física, la valoración psicológica, los estudios complementarios, la entidad nosológica existente, y la técnica que se prevé utilizar, dictarán, según Costich, el tipo de fármacos que se necesitan y que deben emplearse en el período preoperatorio, durante el acto quirúrgico y en el postoperatorio.

La fisiología del equilibrio hídrico, la diuresis, y el desplazamiento de los líquidos y de los electrolitos dentro de los diversos compartimientos del organismo deben ser atendidos y controlados por el cirujano bucal. Las observaciones clínicas y los exámenes de laboratorio de los líquidos orgánicos nos permitirán hacer el diagnóstico de desequilibrios hídricos o electrolíticos.

El cirujano bucal debe estar alerta a toda pérdida de sangre y líquidos que ocurra en la propia herida operatoria o a través de cualquier otra vía, como por ejemplo la gastrointestinal, porque de ello se podrán derivar -según su importancia claro está- graves trastornos cardiovasculares, alteraciones de la ventilación pulmonar, etc., y puedan ser la causa de lesiones irreversibles y hasta del *exitus letalis* del paciente.

Para conocer el estado de hidratación del paciente, además de los síntomas de éste -sed, abatimiento, somnolencia- podemos indagar distintos datos que pueden objetivarse y cuantificarse gracias al conocimiento del hematocrito, de la presión venosa central, de la función y eficiencia de los sistemas pulmonar y cardiovascular, y de la diuresis.

Dada la capital importancia del estado nutricional del paciente, el cirujano bucal debe conocer perfectamente la fisiología de la nutrición, el

balance del nitrógeno, el equilibrio electrolítico, etc.; también deberá dominar los conocimientos sobre la función de los órganos involucrados en los procesos de ingestión, absorción, asimilación y distribución de los nutrientes a la célula, así como la influencia que van a ejercer sobre ellos los sistemas endocrino y enzimático. Los trastornos metabólicos y endocrinos importantes y un estado nutricional deficiente pueden comportar un aumento del riesgo operatorio y de la incidencia y gravedad de las complicaciones y secuelas. Si se comprueba su existencia, se harán los gestos terapéuticos adecuados; en caso de desnutrición grave puede requerirse la instauración de una sobrealimentación parenteral; así se consigue un mejor estado biológico para afrontar la acción quirúrgica.

Muchas entidades nosológicas e intervenciones de Cirugía Bucal producen impotencia funcional de los maxilares -la masticación queda limitada o impedida-, lo que se traduce en una dificultad, mayor o menor, para recibir o asimilar una dieta adecuada; por tal motivo, en los casos graves, deberemos consultar con los especialistas adecuados (endocrinólogo, dietista, etc.) para instaurar la alimentación y su vía más idónea para conseguir que el paciente esté preparado adecuadamente para todo el proceso operatorio.

En el preoperatorio es importante evaluar el riesgo que en cada paciente puede representar el traumatismo propio que constituye una intervención quirúrgica, para así valorar la conveniencia de su realización. Todos los órganos y sistemas deben "funcionar" adecuadamente o de acuerdo con el riesgo quirúrgico. Recomendamos para ello que el profesional estudie los siguientes apartados:

- Estado nutricional, de hidratación y equilibrio electrolítico.
- Control de los mecanismos de la hemostasia.
- Valoración del sistema cardiovascular.
- Estudio de la función respiratoria.
- Estado de la función renal.
- Presencia de enfermedades concomitantes.

Una vez hecho el diagnóstico, el profesional debe preguntarse: ¿es necesaria la intervención quirúrgica?. Si es así, se planteará si debe realizarse de forma urgente o podrá diferirse hasta una fecha que convenga al cirujano bucal y al paciente.

La preparación del paciente para efectuar una intervención quirúrgica exigirá una preparación física, psíquica y posiblemente también farmacológica mediante distintos tipos de premedicación.

Con el fin de informar correctamente al paciente en otros aspectos, le daremos una hoja de instrucciones previas a la intervención quirúrgica (tabla 3.1.).

### 3.1.1.1. La preparación física

La preparación física del paciente previa a la Cirugía Bucal comprende:

- Recomendar la ingestión de alimentos de forma moderada 2 ó 3 horas antes de la intervención quirúrgica a menos que se piense aplicar algún tipo de sedación -consciente o profunda- o anestesia general. En tales situaciones, el paciente deberá estar en ayunas, es decir, no podrá tomar ningún tipo de alimento sólido o líquido antes de la intervención quirúrgica; este período de ayunas será de 4 horas cuando se quiera efectuar una sedación consciente -por ejemplo por vía inhalatoria (entre otras)- y de 6 a 8 horas cuando se trate de una sedación profunda -obligadamente por vía endovenosa- o una anestesia general.

La posibilidad de que un paciente, especialmente si es aprensivo o pusilánime, presente una lipotimia es mucho mayor si la intervención quirúrgica -bajo anestesia local- se efectúa con el paciente en ayunas, es decir en una hipoglucemia relativa. Tampoco se recomienda tomar comidas copiosas y alimentos de digestión difícil, por motivos obvios, antes de cualquier intervención quirúrgica.



**PROF. DR. COSME GAY ESCODA**

**Cirugía Bucal • Cirugía Maxilofacial • Implantología Bucal ■ Cirugía de Cara y Cuello ■ Cirugía Plástica Facial**  
**Cirugía de las Deformidades Dentofaciales ■ Cirugía de la Articulación Temporomandibular**



**CENTRO MEDICO TEKNON**  
**CONSULTORIOS VILANA**

Despacho 170  
 C/Vilana, 12  
 08022 Barcelona

Tels.: 933 933 170  
 932 906 400  
 Fax : 933 933 070  
 Urgencias : 934 364 802  
 E-mail: cgay@bell.uib.es  
 http://www.gayescoda.com

## RECOMENDACIONES PREVIAS A LA INTERVENCIÓN QUIRÚRGICA

### 1.- INTERVENCIONES CON ANESTESIA LOCAL

- Le esperamos en el Centro Médico Teknon (puerta PRINCIPAL) el día ..... de ..... a las ..... horas.
- Dirijase a los despachos de ADMISIÓN para efectuar los trámites administrativos. A continuación le acompañarán a la Unidad de Cirugía Ambulatoria (U.C.A.).
- La cirugía con anestesia local es ambulatoria, es decir, que al terminar la intervención quirúrgica podrá marchar a su domicilio.
- Es mejor que acuda acompañado, por su propia comodidad.
- No es necesario que esté en ayunas, puede comer y beber normalmente. Le recomendamos que 2 ó 3 horas antes de la intervención quirúrgica tome una comida ligera.

### 2.- INTERVENCIONES CON ANESTESIA LOCAL Y SEDACIÓN

- Le esperamos en el Centro Médico Teknon (puerta PRINCIPAL) el día ..... de ..... a las ..... horas.
- Dirijase a los despachos de ADMISIÓN para efectuar los trámites administrativos. A continuación le acompañarán a la Unidad de Cirugía Ambulatoria (U.C.A.).
- La cirugía con anestesia local y sedación es ambulatoria, es decir, que al terminar la intervención quirúrgica estará unas horas en la sala de recuperación y después se podrá marchar a su domicilio.
- No olvide venir acompañado, ya que durante unas horas no podrá conducir ni realizar otras actividades que puedan resultar peligrosas.
- Es obligatorio estar en AYUNAS, es decir, que NO puede comer ni beber NADA después de las ..... horas del día .....

### 3.- INTERVENCIONES CON ANESTESIA GENERAL

- Le esperamos en el Centro Médico Teknon (puerta PRINCIPAL) el día ..... de ..... a las ..... horas.
- Dirijase a los despachos de ADMISIÓN para efectuar los trámites administrativos. A continuación le acompañarán a su habitación.
- La cirugía con anestesia general precisa el ingreso en la clínica donde permanecerá como mínimo 24 horas.
- No olvide venir acompañado.
- Es obligatorio estar en AYUNAS, es decir, que NO puede comer ni beber NADA después de las ..... horas del día .....
- Si debe efectuarse el estudio preoperatorio en el Centro Médico Teknon, avise a la supervisora de la planta donde esté ingresado.

### RECOMENDACIONES GENERALES

- La cirugía debe efectuarse en una boca en perfectas condiciones higiénicas, por este motivo le recomendamos:
  - Hacer una higiene de boca (tartrectomía) unos quince días antes de la intervención quirúrgica.
  - Cepillarse bien la boca antes de acudir a la cita para operarse.
  - Enjuagarse la boca con un colutorio de clorhexidina después de cada comida desde 2 ó 3 días antes de la cirugía.
- Debe acudir a la cita para la intervención quirúrgica con la ropa adecuada, que debe ser holgada y no calurosa, recomendando evitar prendas que compriman el cuello, la cintura, etc. Lleve una camisa o una blusa cómoda y amplia que pueda desabrocharse por delante si es necesario.
- Es necesario llevar labios y uñas sin pintar como también es importante no llevar maquillaje en la cara. Los hombres deben estar bien rasurados, sin bigote ni barba. La cara debe estar limpia.
- Ducharse y lavarse la cabeza.
- Procure dejar todos los objetos metálicos a las personas que le acompañan. Debe quitarse el reloj, los pendientes, brazaletes, etc.
- Si usa prótesis completa o parcial removible (de poner y quitar) debe quitársela de la boca, para poder hacer correctamente la intervención quirúrgica.
- Cuando llegue al Centro Médico Teknon avise en Recepción para que le acomoden en la sala de espera o en su habitación. Cuando llegue su hora para la intervención quirúrgica le llamaremos. Recuerde que es posible que existan retrasos ya que en la actividad quirúrgica es difícil calcular el tiempo que dura una operación.
- No olvide traer los documentos e informes necesarios para poder efectuar la intervención quirúrgica, que se encuentran en su poder, ya que en caso contrario no se le podría hacer ningún tratamiento.
  - Radiografías (ortopantomografía, etc.).
  - Informes médicos o de otros especialistas.
  - Análisis.
  - Medicación que está tomando actualmente.
  - Otras pruebas complementarias (ECG, RM, TC, etc.).
- Si por algún motivo no puede acudir al Centro Médico Teknon para realizar la intervención quirúrgica, le rogamos que nos avise lo antes posible a los teléfonos: 93 393 31 70 - 93 436 48 02, y le cambiaríamos el día si así lo desea.

### PREMEDICACIÓN

Le recomendamos que antes de la intervención quirúrgica tome los siguientes medicamentos:

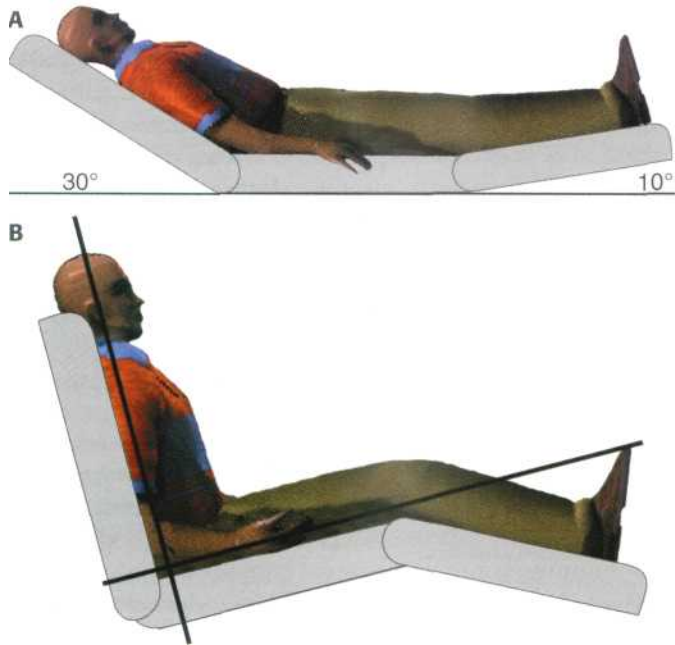
- 1.- ANTIBIÓTICO: ..... ( ..... horas antes de la intervención quirúrgica).
- 2.- ANALGÉSICO-ANTIINFLAMATORIO: ..... ( ..... horas antes de la intervención quirúrgica).

### 3.- OTROS FÁRMACOS .....

Paciente Sr./a.: .....

Barcelona, ..... de ..... de .....

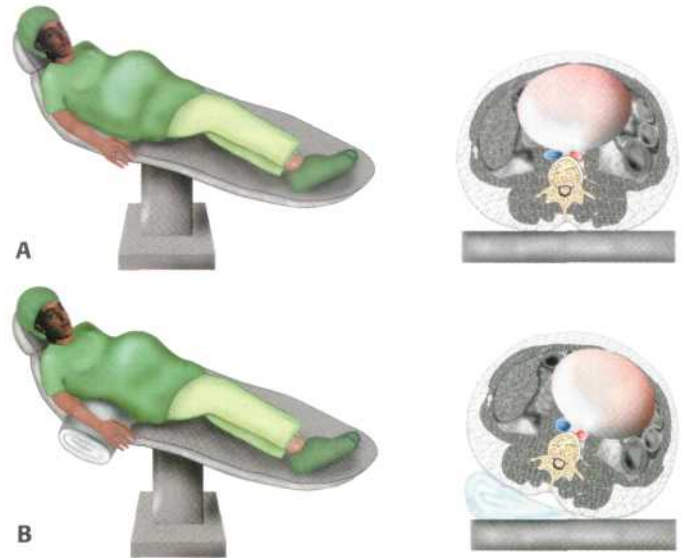
**Tabla 3.1.** Recomendaciones e instrucciones previas a la intervención quirúrgica.



**Figura 3.1.** Posición del paciente en el sillón dental o en la mesa de quirófano. (A) Talla torácica levantada de manera que forme un ángulo de 30° respecto al plano del suelo. (B) Paciente sentado con respaldo a 90°.

- Adecuar la ropa o vestimenta del paciente, que debe ser holgada y no calurosa; se recomienda aflojar el cinturón del pantalón, el cuello de la camisa, etc. para evitar zonas de compresión. Debe procurarse también que los brazos queden descubiertos (camisa o blusa sin mangas). Todas estas medidas contribuyen a que el paciente esté más cómodo pero son de vital importancia en el caso de que sobrevenga alguna reacción adversa.
- Colocación adecuada del paciente en el sillón dental o en la mesa de quirófano. Debe combinarse una posición que a la vez sea cómoda para el paciente, que permita una buena irrigación de su sistema nervioso central -en prevención de posibles complicaciones-, y que facilite nuestra ergonomía. Evidentemente la posición del paciente puede cambiar según la topografía del campo quirúrgico (maxilar superior o inferior); sin embargo, no hay duda de que la postura idónea sería la equilibrada entre el decúbito supino puro y la semirreclinada, en la que la talla torácica del sillón forma un ángulo de 30° -como máximo- respecto al plano del suelo y en la que los pies del paciente quedan ligeramente elevados (figura 3.1 A). Esta posición estándar debe modificarse en pacientes con reflejo nauseoso aumentado (figura 3.1 B) y en pacientes cardiopatas (talla torácica a 60°-90°) y en mujeres embarazadas de más de tres meses (talla torácica a 45°-60° y en decúbito supino lateral izquierdo para evitar la compresión de la arteria aorta y la vena cava inferior) (figura 3.2). Es importante conocer si el paciente tiene problemas cervicales o de otro tipo con el fin de adecuar su posición en el sillón, lo que facilitará su tolerancia al decúbito.
- Procuraremos que en el local o cubículo donde se realiza la intervención no existan ruidos innecesarios, y que no se perciban olores desagradables.
- Por último recomendaremos al paciente que antes de entrar en el quirófano vaya al lavabo (evacuación vesical, etc.)

Así pues todas las actitudes dirigidas a una óptima preparación física del paciente irán encaminadas a alcanzar su mayor comodidad; debe procurarse que el ambiente sea relajante a fin de no acrecentar la an-



**Figura 3.2.** Posición de una paciente embarazada en el sillón dental. (A) Colocar a la paciente en decúbito supino puede desencadenar un síndrome de hipotensión supina, especialmente durante el tercer trimestre de gestación. En la sección transversal se muestra como el útero grávido comprime los grandes vasos (arteria aorta y vena cava inferior) cuando la paciente gestante se encuentra en decúbito supino. (B) Elevación del costado derecho de la paciente unos 10-15 cm con una almohada. En la sección transversal observamos como el desplazamiento hacia la izquierda del útero grávido disminuye la presión de éste sobre los grandes vasos, actuando preventivamente a la aparición de un síndrome de hipotensión supina.

gustia o temor que toda manipulación quirúrgica conlleva, evitando también no comprometer nuestras necesidades ergonómicas.

### 3.1.1.2. La preparación psíquica

La preparación psíquica del paciente previa a la Cirugía Bucal comprende:

- Educar e informar previamente al paciente a fin de que conozca los detalles más importantes o los que puedan ocasionarle ansiedad o temor, respecto a su proceso nosológico y a la terapéutica que se va a realizar.
- Ganarse la confianza del paciente y conseguir una afinidad e interrelación adecuadas. Nuestra conducta debe inspirar confianza sin llegar a límites que rocen la petulancia; es importante explicar y contestar convenientemente todas las preguntas que se nos formulen y sobre todo debemos escuchar al paciente con atención. Con esta terapia verbal (Logoterapia) es fácil alcanzar una preparación psicológica adecuada y eliminar los temores que normalmente despiertan los tratamientos quirúrgicos en la mayoría de los individuos.
- El ambiente del centro o clínica en general, y especialmente de la zona quirúrgica, no tiene que ser traumatógeno; así deben evitarse ruidos, colores chillones, reflectores luminosos potentes, la exhibición del equipo o del instrumental, la visión de los demás pacientes que están recuperándose de la anestesia, etc.

Con todas estas acciones conseguiremos una correcta preparación psíquica, disminuyendo el temor y la angustia; en caso de no ser así, será muy conveniente recurrir a una medicación preanestésica.

Dentro de este apartado también podríamos incluir las técnicas de relajación, sofrología, etc., todas ellas dirigidas a la obtención de una buena preparación psíquica del paciente.

Debemos recordar, como hace Kruger, que conocer de antemano el perfil psicológico del paciente será de vital importancia para intuir

como son su grado de percepción y su umbral de tolerancia para el dolor, y la capacidad de control emocional que tiene. El efecto psicológico placebo ha estado bien establecido, y en los estudios a doble ciego se puede observar que casi el 40% de los pacientes consiguen alivio del dolor con píldoras o soluciones sin principios activos; de forma similar, este efecto placebo también es capaz de generar manifestaciones -síntomas (subjetivas) pero también signos (objetivas)- propias de la anestesia en pacientes a los que se administran estas preparaciones carentes de principios activos.

### 3.1.1.3. La preparación medicamentosa

La preparación medicamentosa puede comprender distintos apartados, aunque generalmente se da una mayor importancia a la preanestésica con el fin de sedar al paciente.

Como premedicación, se entiende la administración de cualquier tipo de fármacos en las horas precedentes a otro tratamiento -odontológico o quirúrgico-, exploración, técnica anestésica, etc. General y erróneamente, cuando se habla de premedicación se sobreentiende "premedicación anestésica", lo que quiere indicar que se utilizarán fármacos para facilitar el curso de la anestesia: esto no es totalmente cierto si bien hemos de admitir que el uso de psicofármacos -habitualmente ansiolíticos y, a la vez sedantes, como las benzodiacepinas- es muy importante en este aspecto.

Los objetivos primordiales de la premedicación en Cirugía Bucal son:

- La reducción de los aspectos psicológicos negativos, generalmente referidos a la ansiedad, la aprensión, el miedo, la hiperexcitabilidad o la hipersensibilidad para el dolor. Todo esto ha de conseguirse sin atenuar, de forma exagerada, el nivel de consciencia del individuo,
  - La minimización de los fenómenos inflamatorios propios de todo postoperatorio, especialmente del dolor y de la tumefacción.
- Ya más secundariamente, también es interesante obtener:
- La amortiguación de algunas funciones vegetativas que pueden suponer un riesgo vital o simplemente que incomodan tanto al paciente como al odontólogo.
- Igualmente en determinadas situaciones, deben prevenirse posibles complicaciones teniendo en cuenta la existencia de patología local o sistémica previa.
- Si ha habido patología infecciosa local reciente -o actual- normalmente deberá hacerse una profilaxis antibiótica para evitar un rebrote de ésta. También será conveniente efectuar una profilaxis antibiótica cuando las condiciones físicas del paciente sean favorecedoras de una endocarditis bacteriana.
  - Cuando en la anamnesis se detecta un trastorno de la hemostasia.

#### 3.1.1.3.1. Premedicación ansiolítica

Ya hemos mencionado la ansiedad como un componente psíquico capaz de incrementar la sensación de dolor. El hecho de reducir el estado de ansiedad no sólo tiene importancia desde el punto de vista de la relación psicológica que se establece entre odontólogo y paciente, y que sin duda facilita el tratamiento: no es lo mismo trabajar sobre un paciente tenso y que se nos queja "a la mínima" que sobre un paciente relajado y colaborador. Este interés se extiende también al ámbito físico ya que previene la posibilidad de que se generen reflejos vegetativos que comporten una serie de complicaciones sistémicas -afortunada y generalmente leves- como son los síncope vasovagales.

El objetivo de este tratamiento es conseguir una disminución o abolición de la ansiedad -ansiolisis-. Desde un punto de vista conceptual cuesta diferenciar la ansiolisis de la sedación leve; además, en la práctica nos encontramos con la dificultad de que no hay ningún fármaco

que tenga una acción ansiolítica exclusiva; es más, su acción dependerá de los niveles hemáticos conseguidos y, por ejemplo, con niveles bajos pueden comportarse como ansiolíticos mientras que con niveles más altos ocasionarán una sedación. Por tanto la diferenciación teórica entre fármacos ansiolíticos y fármacos sedantes no deja de ser muy sutil y comprometida. La cuestión aún se complica algo más si tenemos en cuenta que estos fármacos también pueden tener otras acciones como la hipnótica y la amnésica que en determinadas ocasiones nos pueden ser favorables.

En los tratamientos odontológicos interesará sobre todo obtener el efecto ansiolítico y después de éste el sedante más que no el hipnótico. La amnesia es ciertamente deseable cuando queda reducida al período del tratamiento odontológico, pero ya supone un inconveniente cuando se prolonga más allá de este tiempo. Habitualmente la amnesia aparece juntamente con la sedación; si bien se ha dicho que también puede producirse amnesia con dosis ansiolíticas, esto es discutible.

La estrategia del tratamiento ansiolítico en Odontología se basa en tres pilares:

- Haber dormido bien la noche anterior, hecho muy importante para todos nosotros pero especialmente para el individuo ansioso; es decir, sería deseable un efecto hipnótico pero limitado a la noche anterior.
- Para combatir la ansiedad es mejor administrar dosis fraccionadas y obtener niveles estables, más que dar una dosis única; por este motivo se recomienda hacer tres tomas: una la noche anterior, la segunda por la mañana y la tercera justo antes de la intervención quirúrgica.
- Si bien la estabilidad de niveles es un hito que se debe perseguir en todo tratamiento farmacológico, se procurará que los niveles hemáticos del fármaco sean "máximos" no solamente en el momento de comenzar el tratamiento odontológico sino, por precaución, ya 1 hora antes.

En nuestro ámbito la vía de administración más aceptada tanto por el facultativo como por el paciente es la oral pero en este caso, dado que la rapidez de acción puede ser un factor de interés, una buena alternativa es la vía sublingual; sus efectos son más rápidos, más previsibles y más constantes que los obtenidos con la clásica vía oral -y también respecto a las vías intramuscular y rectal-.

Actualmente las benzodiacepinas han desplazado, en este aspecto, casi totalmente los barbitúricos ya que éstos -entre otras desventajas- producen una somnolencia inaceptable además de tener un índice terapéutico estrecho; por ende, las benzodiacepinas, en general, presentan una baja toxicidad y pocos efectos secundarios cuando son utilizadas debidamente. Tampoco creemos recomendable la utilización de otras familias de fármacos que se han empleado para esta indicación ya que su manejo es difícil y muy peligroso si no se tiene una capacitación adecuada y una experiencia suficiente, y la posibilidad de generar reacciones adversas es asimismo importante; nos referimos en concreto a:

- Sedantes hipnóticos barbitúricos de acción corta tipo pentobarbital (Nembutal).
- Sedantes hipnóticos no barbitúricos tipo hidrato de cloral.
- Neurolépticos del grupo de las fenotiacinas como la prometacina (Fenergan) o la clorpromacina (Largactil).
- Neurolépticos del grupo de las butirofenonas como el haloperidol (Haloperidol).
- Tranquilizantes mayores como la hidroxicina (Atarax).
- Opiáceos mayores como el fentanilo (Fentanyl) y la petidina (Mepidina).

La obtención de un efecto ansiolítico, sedante, hipnótico o amnésico depende de la dosis de la benzodiacepina administrada; las diferencias reales que hay entre las diversas benzodiacepinas son de orden farma-

- **Diacepam:**
  - nombre comercial: Valium®, Diazepan Leo, Diazepan Prodes y otros
  - pico plasmático: 1,5-2 horas
  - semivida: 20-50 horas
  - dosis recomendadas en ansiedad leve o moderada: 5-10 mg/6-12 horas
  - dosis antes de acostarse (o preoperatoria única): 5-10 mg
  - dosis de los preparados comerciales disponibles: 2; 2,5; 5; 10; 25 mg
- **Oxacepam:**
  - nombre comercial: Adumbran®
  - pico plasmático: 1-4 horas
  - semivida: 3-21 horas
  - dosis recomendadas en ansiedad leve o moderada: 10-15 mg/6-8 horas
  - dosis antes de acostarse (o preoperatoria única): 15-30 mg
  - dosis de los preparados comerciales disponibles: 10 mg
- **Halazepam:**
  - nombre comercial: Alapryl
  - pico plasmático: 2 horas
  - semivida: 14 horas
  - dosis recomendadas en ansiedad leve o moderada: 20-40 mg/8-12 horas
  - dosis antes de acostarse (o preoperatoria única): 20-40 mg
  - dosis de los preparados comerciales disponibles: 40 mg
- **Clorazepato:**
  - nombre comercial: Tranxilium
  - pico plasmático: 1-2 horas
  - semivida: 48 horas
  - dosis recomendadas en ansiedad leve o moderada: 15 mg/6-12 horas
  - dosis antes de acostarse (o preoperatoria única): 15 mg
  - dosis de los preparados comerciales disponibles: 2,5; 5; 10; 15 mg
- **Alprazolam:**
  - nombre comercial: Trankimazin
  - pico plasmático: 1-2 horas
  - semivida: 12-15 horas
  - dosis recomendadas en ansiedad leve o moderada: 0,25-0,5 mg/8 horas
  - dosis antes de acostarse (o preoperatoria única): 0,25-0,5 mg
  - dosis de los preparados comerciales disponibles: 0,25; 0,5; 1; 2; 3 mg
- **Lorazepam:**
  - nombre comercial: Idalprem, Orfidal
  - pico plasmático: 2 horas
  - semivida: 9-24 horas
  - dosis recomendadas en ansiedad leve o moderada: 1-3 mg/8-12 horas
  - dosis antes de acostarse (o preoperatoria única): 2-4 mg
  - dosis de los preparados comerciales disponibles: 1; 2; 5 mg

**Tabla 3.2.** Principales características de las benzodiazepinas empleadas como ansiolíticos.

cocinético y están en relación con la velocidad de absorción y de eliminación, así como en la formación de metabolitos activos que condicionarán el inicio y la duración de sus efectos.

La aparición rápida de los efectos acostumbra a ser una característica favorable para el tratamiento del insomnio; los derivados de eliminación rápida tienen más tendencia a producir dependencia o "fenómenos de rebote" del tipo agresividad, ansiedad, etc., cuando se suspende el tratamiento; los de eliminación lenta producen más "resaca" o sedación diurna.

Para obtener una ansiolisis, se preferirán las benzodiazepinas de absorción rápida y de excreción semilenta o lenta. Quizás es con el diacepam, del que hay numerosos preparados comerciales, con el que se tiene una mayor experiencia; se recomienda una dosis nocturna de 10 mg, complementándose con dosis fraccionadas -la mitad de la dosis noc-

- Ketorolaco: 45 minutos
- Ketoprofeno: 30 minutos-2 horas
- Ibuprofeno: 1-2 horas
- Diclofenaco: 2 horas
- Diflunisal: 2-3 horas
- Naproxeno: 2-4 horas
- Ácido mefenámico: 2-4 horas

**Tabla 3.3.** Tiempo de consecución del pico plasmático para diversos AINEs administrados por vía oral.

turna, es decir 5 mg- adicionales durante el día: en una toma por la mañana (si la intervención quirúrgica se hace por la tarde) y otra toma 1 ó 2 horas antes de la intervención quirúrgica; hay quien se decanta por una sola toma preoperatoria: entonces la dosis ha de ser de 10 mg. Sin embargo también pueden emplearse otras benzodiazepinas cuyas características más relevantes ofrecemos en la tabla 3.2.

Una de las principales dificultades inherentes al uso de las benzodiazepinas es el ajuste de las dosis que pueden variar substancialmente de un individuo a otro. Hay que ir con cuidado con el anciano y con el hepatópata -las benzodiazepinas se metabolizan en el hígado-, sujetos en los que se reducirán a la mitad las dosis por el peligro que supone la depresión del sistema nervioso central; en estos individuos, por regla general, se preferirán las benzodiazepinas de acción corta cuya eliminación parece hacerse más fácilmente. Igualmente se vigilará su uso en la insuficiencia respiratoria crónica ya que pueden inhibir el efecto estimulante de la hipoxia sobre el centro respiratorio y así provocar apnea. La administración a los pacientes que presenten cualquier trastorno psiquiátrico importante deberá hacerse con el consentimiento del médico especialista que lleve el caso.

Las benzodiazepinas tienen un fármaco antagonista -flumacenil (Anefax®)-, cuya utilización puede resolver las reacciones paradójicas pero sobre todo los estados de "hipersedación" a los cuales no se ha de llegar nunca, pues como ya hemos dicho antes, lo que aquí se pretende es el efecto ansiolítico. Maticemos que el flumacenil es un fármaco de uso hospitalario, que se administra por vía endovenosa, y que ha de ser paudado cuidadosamente por médicos expertos.

### 3.1.1.3.2. Premedicación analgésica y antiinflamatoria

Nadie ha dudado de la eficacia de los tratamientos farmacológicos y físicos efectuados en el postoperatorio, pero hoy en día al conocerse mejor las bases fisiológicas de la inflamación y del dolor, resulta lógico intentar actuar justo cuando se inician los mecanismos desencadenantes sin esperar a que se instauren los múltiples círculos viciosos propios de este fenómeno. De aquí la estrategia de efectuar una "premedicación analgésica" que consiste única y simplemente en anticiparse unas horas al inicio del tratamiento que prescribiríamos en el postoperatorio.

Cuando se quiera efectuar esta "premedicación analgésica" -que recomendamos que se hiciese de forma sistemática- lo único que hemos de conocer del analgésico antiinflamatorio no esteroideo (AINE) que pretendemos utilizar será qué tiempo tarda en producirse su pico plasmático ya que nos indicará la hora de administración. Por ejemplo, si deseamos utilizar algunos de estos AINEs, se ha de procurar que el tiempo entre la toma y el momento del primer trauma -que corresponde al de la inyección del anestésico local- coincida, más o menos, con el tiempo que tarda en alcanzarse su pico plasmático (tabla 3.3).

Decimos esto porque muchas veces se da como válida la prescripción fija de "una hora antes de la intervención". Vigílense los AINEs de "larga duración" -como, por ejemplo, el piroxicam- ya que suelen tener



un inicio más tardío en comparación con los otros, en este caso concreto de entre 3 y 5 horas; sin embargo hay que matizar que determinadas presentaciones galénicas presentan la particularidad de tener una absorción más rápida, por lo que es recomendable conocer bien las características farmacocinéticas del preparado que se desee utilizar. También deberían tenerse en cuenta otros factores como por ejemplo el hecho de administrarlos antes, conjuntamente o después de alimentos: así Petersen y cols. recomiendan el ibuprofeno -200-400 mg, 1 hora antes-, lo cual es correcto ya que el pico plasmático se obtiene en ayunas alrededor de los 45 minutos, pero cuando se ingiere conjuntamente con comida, este pico se retarda hasta casi las dos horas.

Respecto a la prevención de la inflamación, se ha postulado que los corticosteroides, en una dosis alta y administración única por vía parenteral, también tendrían este efecto preventivo.

Incluimos aquí los anestésicos locales de acción ultralarga -bupivacaína, etidocaína, ropivacaína- porque se ha visto que son capaces de proporcionar un tiempo suplementario de analgesia que se conoce como "período de analgesia residual" y un mejor postoperatorio -referido al dolor durante las primeras 24 horas. Los efectos de esta mejora no son explicados de igual forma por los diversos autores: así para Sisk y cols. no se consigue una demora en el inicio del dolor sino que éste no es de tanta intensidad; en cambio, para la mayoría, también hay una demora considerable en el inicio del dolor intenso. Además parece que hay un efecto analgésico sinérgico si se asocian a un AINE; Dionne propone emplear conjuntamente etidocaína con flurbiprofeno, argumentando que así se obtiene un postoperatorio mejor, en especial durante las primeras horas.

#### 3.1.1.3.3. Amortiguación de las funciones vegetativas

En la mayoría de tratados se menciona la administración preoperatoria de atropina para evitar reacciones -bradicardia, hipotensión- originadas por reflejos vegetativos; también se usa por su efecto parasimpático cuando el paciente padece una sialorrea.

La atropina presenta el inconveniente que ha de ser utilizada por vía parenteral, y que su uso no está exento de riesgos; posiblemente por esto se recomienda emplear otros anticolinérgicos menos conflictivos como los alcaloides de la belladona -Bellafolina Sandoz, XX gotas 15 minutos antes de la intervención quirúrgica.

También se propone como alternativa a la atropina, el metilbromuro de escopolamina o de hioscina (Buscapina®); la razón de su uso sería básicamente como antiemético, aspecto en que queda superado por otros fármacos. Otra utilidad podría ser la de favorecer un estado de hiposialia.

Ya fuera de los tratamientos odontológicos con anestesia locorregional, por ejemplo cuando quiere usarse una sedación con óxido nitroso, se ha recomendado la conveniencia de administrar algún antiemético -metoclopramida o bien prometacina- y algún antagonista de los receptores H<sub>2</sub> -cimetidina o bien ranitidina- cuando se desee acelerar el vaciado del contenido gástrico. Recuérdese que todos estos fármacos, aparentemente inocentes, también pueden ser desencadenantes de interacciones medicamentosas y que por tanto su indicación ha de ser juiciosa.

#### 3.1.1.3.4. Premedicación antibiótica

Puede hacerse una profilaxis antimicrobiana por dos vías; uno a nivel tópico -de la mucosa bucal- con diferentes colutorios a base de antisépticos, y por vía sistémica, que ya es una verdadera "premedicación antibiótica". Ya hemos insinuado antes los casos donde hará falta efectuar un tratamiento antibiótico por vía sistémica, con carácter profiláctico: sea después de una manipulación odontológica sobre un terreno infectado, sea porque el paciente tiene una patología cardíaca de base que comporte un elevado riesgo de producción de una endocarditis bacte-

riana; esta última situación está perfectamente estipulada y distingue varias condiciones según el tipo de patología de base, según el tratamiento odontológico a hacer y según el tipo de anestesia que requerirá: concretamente la técnica intraligamentosa es la única que requerirá efectuar la profilaxis antibiótica.

Las características de la premedicación antibiótica serán ampliamente discutidas en el capítulo 20.

#### 3.1.1.3.5. Premedicación hemostática

A diferencia de lo que se ha dicho para la "premedicación antibiótica" la posición del odontólogo ha de ser más pasiva ante una diátesis hemorrágica -su problemática será discutida detalladamente más adelante- en lo que concierne a la premedicación farmacológica específica para esta situación, ya que es competencia clara del hematólogo. La acción del odontólogo queda reducida al intra y postoperatorio en forma de una serie de maniobras que favorecerán la hemostasia -técnica atraumática, compresión, ligaduras, etc.- y del uso correcto de los materiales hemostáticos -colágeno, gelatina, etc.- a fin de evitar situaciones de gravedad variable durante estos periodos.

### 3.1.2. PERÍODO PEROPERATORIO O INTRAOPERATORIO

Es el acto quirúrgico propiamente dicho; en él se incluyen todos los pasos preparatorios del campo quirúrgico, la técnica quirúrgica indicada en cada caso, y la reparación de los tejidos.

Uno de los pilares básicos de la Cirugía Bucal es que se realice con asepsia; por ello deberán aplicarse una serie de medidas destinadas al paciente, al cirujano y sus ayudantes, al instrumental y al mobiliario y local, que ya se han expuesto en el capítulo 2.

La intervención quirúrgica representa una agresión o injuria sobre los tejidos del paciente, que de este modo sufren una lesión. Ello obliga a que nuestra decisión terapéutica deba siempre fundamentarse sobre una base científica, y que la técnica a realizar sea lo más conservadora y atraumática posible.

En el acto operatorio propiamente dicho es de gran importancia que el cirujano bucal y su equipo tengan un plan quirúrgico bien diseñado (protocolos terapéuticos y organización), y que en caso de que surjan imprevistos tengan los conocimientos y el juicio necesarios para tomar decisiones acertadas con rapidez y precisión (ingenio y capacidad de improvisar).

Clásicamente en la intervención quirúrgica se distinguen 3 grandes tiempos:

- Diéresis o incisión de los tejidos.
- Técnica quirúrgica propiamente dicha.
- Síntesis (sinéresis) o sutura de los tejidos.

La Cirugía Bucal, por sus características especiales, sigue también estos tiempos, si bien normalmente comprende unos pasos muy concretos -que serán comentados con minuciosidad más adelante-, iniciándose siempre con la aplicación de la técnica anestésica adecuada a cada caso.

La tabla 3.4 nos muestra un modelo de hoja operatoria que obligatoriamente debemos rellenar y que registra todos los datos de interés de la intervención quirúrgica realizada.

### 3.1.3. PERÍODO POSTOPERATORIO

Comprende el lapso de tiempo entre que finaliza la intervención quirúrgica y el momento a partir del cual puede considerarse que el paciente ya ha recuperado su estado normal. En Cirugía Bucal varían mucho la importancia y la envergadura de las manipulaciones quirúrgicas por lo que es difícil homogeneizar las medidas postoperatorias. Sin embargo

**PROF. DR. COSME GAY ESCODA**Cirugía Bucal • Cirugía  
Plástica Facial

Maxilofacial • Implantología Bucal • Cirugía de Cara y Cuello • Cirugía

Cirugía de las Deformidades Dentofaciales • Cirugía de la Articulación Temporomandibular

**CENTRO MEDICO TEKNON**  
CONSULTORIOS VILANADespacho 170  
C/Vilana, 12  
08022 BarcelonaTels.: 933 933 170  
932 906 400  
Fax : 933 933 070  
Urgencias : 934 364 802  
E-mail: [Cgay@bellub.es](mailto:Cgay@bellub.es)  
<http://www.gayescoda.com>

Apellidos: ..... Nombre: ..... Edad: .....  
 Domicilio: ..... Localidad: ..... Código postal: .....  
 Teléfono: ..... DNI: ..... Núm. Asegurado: .....  
 Enviado por: ..... Historia clínica núm.: .....

## HOJA OPERATORIA

Fecha: ..... Quirófano núm.: .....

Cirugía Bucal

Láser

Hora de inicio: ..... Hora de finalización: .....

Implantología

Cirugía Periodontal

ATM

Cirugía Maxilofacial

Cirujano Dr./a.: .....

1<sup>er</sup> ayudante. Dr./a.: ..... 2<sup>o</sup> ayudante. Dr./a.: .....

Anestesista. Dr./a.: ..... Instrumentista. Sr./a.: .....

Diagnóstico preoperatorio: .....

Diagnóstico operatorio: .....

Intervención realizada: .....

Tipo de anestesia: .....

Técnica quirúrgica (descripción de la técnica y de las incidencias peroperatorias): .....

Observaciones (complicaciones, Anatomía Patológica» etc.): .....

Firma Dr./a. ....

Barcelona, ..... de ..... de .....

puede admitirse que generalmente este periodo comprende entre 3 y 7 días, y que los cuidados y tratamientos a prescribir pueden ser de aplicación local y general.

El compromiso que el odontólogo o el cirujano bucal contrae con su paciente no termina al colocar el último punto de sutura, puesto que tiene la responsabilidad de garantizar un periodo postoperatorio tranquilo, indoloro, y sin problemas ni secuelas.

El periodo postoperatorio propiamente dicho suele finalizar a los 7-10 días, coincidiendo con la retirada de los puntos de sutura, si éstos eran irreabsorbibles. No obstante el periodo de convalecencia podrá ser mayor dependiendo del estado general del paciente y del tipo de intervención realizada; en todos los casos se deberá controlar periódicamente al paciente hasta comprobar su total recuperación en todos los aspectos.

En el postoperatorio deberán ejecutarse un conjunto de medidas, técnicas o tratamientos cuya finalidad es mantener los objetivos conseguidos con el acto quirúrgico, favoreciendo la reparación de las lesiones producidas y facilitando los mecanismos reparativos del organismo para el logro del perfecto estado de salud.

Un tratamiento postoperatorio determinado puede modificar los resultados de la Cirugía y alterar o potenciar las complicaciones o problemas surgidos durante su realización. Así, para Mead, el tratamiento postoperatorio es una de las fases más importantes de nuestro trabajo, ya que una vigilancia, un cuidado y un tratamiento adecuados pueden mejorar, e incluso evitar, las complicaciones y los inconvenientes surgidos en la fase operatoria.

Para Waite, el cuidado postoperatorio del paciente exige que la relación cirujano-paciente, iniciada antes del tratamiento quirúrgico, sea excelente y basada en la comprensión mutua; de esta forma el paciente colaborará más efectivamente en este periodo, especialmente si se presentan complicaciones.

El paciente debe conocer detalladamente todo lo que acontecerá en el periodo postoperatorio: dolor, trismo, colocación de drenajes, cambios de apósito, etc., y asimismo el cirujano debe anticiparle las características de los signos y síntomas de posibles complicaciones, y la eventual posibilidad de que se presenten secuelas.

En cada tipo de intervención quirúrgica expondremos las particularidades de su periodo postoperatorio, así como la actitud y el tratamiento a realizar. No obstante, a continuación, efectuaremos una exposición de los rasgos generales del tratamiento local y general, y de los controles que deben mantenerse durante el periodo postoperatorio.

### 3.1.3.1. Tratamiento local

Es el que se efectúa sobre la zona o herida postoperatoria y sobre el conjunto de la cavidad bucal. Consiste en:

- Limpieza de la herida con suero fisiológico estéril que elimine restos o detritus que puedan contaminarla.

- Compresión con gasa seca estéril sobre la zona operatoria, para facilitar la hemostasia. Esta acción mecánica sobre los tejidos suturados puede durar de 30 minutos a 1 ó 2 horas, dependiendo de las características de cada intervención y del propio paciente.

- Iniciar la ingesta entre 2 y 6 horas después de finalizada la intervención, según el tipo de anestesia efectuada. La dieta será durante las primeras horas líquida o semilíquida, y a temperatura ambiente o ligeramente fría; se pasará lo antes posible a una dieta blanda compuesta por los alimentos que prefiera el paciente.

- Pasadas las primeras 24 horas podrán iniciarse los enjuagues bucales con el fin de mantener una buena higiene de la herida operatoria y de la cavidad bucal. Los enjuagues precoces y violentos pueden desalojar el coágulo e interrumpir el proceso normal de curación. Generalmente se utilizan colutorios con soluciones antisépticas, antiálgicas y

antiinflamatorias -básicamente antiedema-, pero nosotros preferimos los enjuagues con agua y sal (solución salina hipertónica) que puede preparar el mismo paciente.

- Deben evitarse los irritantes de la cavidad bucal como el tabaco y el alcohol.

Estas medidas, y otras que pueden considerarse adecuadas, deben ser bien comprendidas por el paciente por lo que creemos conveniente entregarle una hoja que contenga las instrucciones a seguir (tabla 3.5).

La herida operatoria debe examinarse incluso a diario, especialmente por el propio paciente, a fin de detectar si existe sangrado, supuración, ruptura de la sutura, eritema, necrosis local, etc., aunque luego sólo el profesional podrá valorar la importancia de estas posibles anomalías.

Los problemas más frecuentes suelen ser la dehiscencia de la herida y la infección que, a menudo, son consecuencia de una mala técnica quirúrgica (traumática, carente de asepsia, hemostasia deficiente, etc.).

Para Biou, la hemorragia puede alterar gravemente el proceso de cicatrización, sobre todo retrasándola, por diversos motivos:

- Desunión de la sutura.

- Coágulo voluminoso de mala calidad, que impide el afrontamiento de los bordes de la herida operatoria.

- Aparición de esfacelos, o de hiperplasias más o menos vegetantes.

Cabe considerar también que la cicatrización está siempre perturbada en las hipoproteinemias, en los estados carenciales -desnutriciones, malnutriciones, caquexias-, en los estados de inmunodeficiencia, en las anemias y las leucosis, y frecuentemente en las alteraciones de la hemostasia.

Recordemos que la mayoría de las investigaciones biológicas que se efectúan en el preoperatorio van dirigidas, a menudo, al descubrimiento o control de alguna enfermedad que puede comprometer el buen resultado de la intervención quirúrgica.

### 3.1.3.2. Tratamiento general

Las actitudes y prescripciones postoperatorias de carácter general van orientadas a minimizar las reacciones de los tejidos intervenidos que son en cierto modo fisiológicas tales como el edema o la aparición de dolor, además de prevenir complicaciones que puedan incidir sobre ellos como sería la infección de la zona operatoria.

#### 3.1.3.2.1. Tratamiento antiedema

El edema postoperatorio, principalmente si ha existido resección ósea, es una reacción fisiológica tras la agresión quirúrgica. No se trata en este caso de un *estatus* infeccioso en el que los signos clásicos de la inflamación -dolor, calor, rubor, tumor- están presentes y adquieren una relevancia especial.

La hinchazón o edema, que a menudo se acompaña de equimosis subcutánea o de un verdadero hematoma, aparece normalmente a las pocas horas de la intervención quirúrgica, pudiendo progresar hasta las 48 horas; puede presentársenos de una forma más o menos aparatosa dependiendo de diversos factores:

- De la delicadeza de nuestros actos: una técnica atraumática que mortifique poco los tejidos redundará en un menor edema.
- De la importancia, duración y laboriosidad de la propia intervención.
- De la realización de osteotomías o de osteotomías, que acarreen un mayor grado de agresión operatoria.
- De la susceptibilidad personal de cada paciente al edema.

Con el fin de evitar la aparición del edema postoperatorio o para minimizar su intensidad, se recomienda:

- Crioterapia. La acción del frío aplicado, en bolsas de hielo sobre toallas o gasas, sobre la cara del paciente -frente o encima de la zona

**PROF. DR. COSME GAY ESCODA**

Cirugía Bucal • Cirugía Maxilofacial • Implantología Bucal • Cirugía de Cara y Cuello • Cirugía Plástica Facial  
 Cirugía de las Deformidades Dentofaciales - Cirugía de la Articulación Temporomandibular



**CENTRO MEDICO TEKNON**

**CONSULTORIOS VILANA**  
 Despacho 170  
 C/Vilana, 12  
 08022 Barcelona

Tels.: 933 933 170  
 932 906 400  
 Fax : 933 933 070  
 Urgencias : 934 364 802  
 E-mail: cgay@beU.ub.es  
 http://www.gayescoda.com

### **INSTRUCCIONES PARA DESPUÉS DE INTERVENCIONES DE CIRUGÍA E IMPLANTACIÓN BUCAL**

1. No conducir, manipular máquinas o beber alcohol hasta 24 horas después de la intervención quirúrgica si ha recibido algún medicamento endovenoso (sedación).
2. Muerda una gasa estéril después de la intervención quirúrgica durante 30 minutos.
3. Coloque una bolsa de hielo o toallas frías en la cara lo más cerca de la zona operada durante las primeras 24 horas. Vigile no enfriar demasiado la piel de la mejilla (frío local durante 10 minutos y descansar después 10 minutos).
4. No enjuague la boca durante las primeras 24 horas. No se debe escupir ni hacer movimientos repetitivos de succión. Si hace estas acciones puede desalojarse el coágulo e interrumpir el proceso normal de cicatrización.
5. Al día siguiente de la intervención quirúrgica puede enjuagarse la boca, con agua templada y sal o con agua mezclada con algún colutorio o con pasta de dientes. Procure que su higiene de la boca sea correcta, use un cepillo de dientes muy suave en la zona que le sea posible. Debe hacerlo después de cada comida (3 veces al día). Es normal que la limpieza de la herida quirúrgica le produzca un poco de dolor y un ligero sangrado durante las dos primeras semanas.
6. Es preferible mantener una postura en la que la cabeza esté a nivel más alto que el cuerpo. Por ejemplo: sentado o en la cama con almohadones o con el cabezal alto.
7. Siga sus inclinaciones naturales en lo que se respecta a la dieta, pero por su propia comodidad son preferibles los alimentos blandos y a temperatura ambiente (ni frío ni caliente). Beba mucho líquido. Puede empezar a comer cuando desaparezca el efecto de la anestesia (hormigueo en los labios y la lengua, etc.). Mastique por el lado no intervenido (si es posible) y evite alimentos irritantes.
8. Durante las primeras 24 horas notará que rezuma un poco de sangre por la herida, si aparece un sangrado anormal, doble una gasa estéril, colóquela sobre la zona y muerda durante 30 minutos (puede repetirlo varias veces) hasta que pare de sangrar.
9. Durante el postoperatorio (hasta el séptimo o décimo día) presentará hinchazón y hematoma (cara y cuello), dolor, dificultad a la apertura de la boca y, posiblemente, malestar general y unas décimas de fiebre (normal hasta 38°). No realice trabajo o ejercicio físico importante. Los puntos de sutura reabsorbibles caen solos ayudados por la acción del cepillo dental (1 a 3 semanas).
10. Recomendamos no fumar durante el postoperatorio (por lo menos 7 días después de la intervención quirúrgica). No tome alcohol ni bebidas carbónicas.
11. En caso de urgencias llame al teléfono: 934 364 802 (localización permanente).
12. Tome la medicación siguiente:

Antibiótico: ..... Dosis: ..... . Días:

Analgésico-antiinflamatorio: ..... Dosis: ..... . Días:

Colutorio: ..... Dosis: ..... . Días:

Próxima visita: ..... (Confirme la hora por teléfono)

Nombre del/de la paciente: .....

Barcelona, ..... de

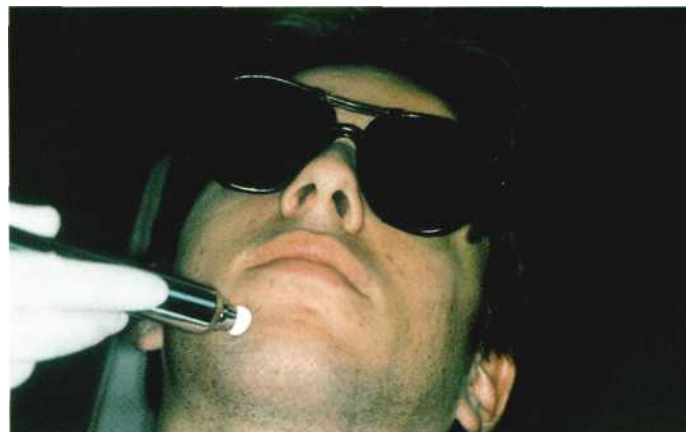. de 200..

Firma Dr./a.



de la intervención- evita la congestión local, previene la hemorragia y los hematomas, y disminuye el dolor y el edema. Se utiliza a intervalos con el fin de no enfriar demasiado la piel de la zona operada; se recomienda mantenerlo durante 24 horas aunque su mayor efecto se obtiene durante las 6 a 8 primeras horas. Su empleo más allá de los tres primeros días del postoperatorio es completamente ineficaz o, cuando no, perjudicial.

- Rayos infrarrojos y ultravioletas. Ries Centeno los recomienda por su efecto antiálgico y antiedematoso.
- Laserterapia. La energía del láser blando (de arseniuro de galio y aluminio) es absorbida allí donde la concentración de fluidos es mayor, por lo cual su acción se centra sobre los tejidos inflamados y edematosos, estimulando además reacciones biológicas relacionadas con el proceso de reparación de toda herida. A pesar de tener unas justificaciones teóricas indiscutibles, su beneficio práctico es aún cuestionable (figura 3.3).
- Prescripción de fármacos. Se recomienda la utilización de AINEs (analgésicos-antiinflamatorios no esteroideos) teniendo en cuenta que la actividad antiinflamatoria se consigue con dosis mayores que la puramente analgésica. Los corticosteroides deben reservarse para casos graves, o para pacientes sometidos a intervenciones quirúrgicas muy largas y traumáticas. No somos partidarios del empleo de enzimas proteolíticas del tipo quimiotripsina.



**Figura 3.3.** Aplicación local de láser blando en la región mentoniana.

Aunque actualmente la utilidad de los fármacos antiedema -AINEs y corticosteroides- es muy discutida, autores como Hauteville y Cohen los pautan de forma rutinaria durante 2 ó 3 días. Sin embargo, referente al uso concreto de los corticosteroides, hay quien preconiza emplearlos por vía parenteral y en una administración única; así Gersema y Backer obtuvieron buenos resultados con una sola inyección de metilprednisolona -125 mg por vía intramuscular- justo antes de empezar el acto quirúrgico.

### 3.1.3.2.2. Tratamiento antiálgico

La aparición de dolor en el período postoperatorio es normal y su intensidad variará según la técnica quirúrgica aplicada, y fundamentalmente por las características psicológicas del paciente, es decir dependiendo de su umbral para la tolerancia al dolor.

La fuente del dolor es la zona operatoria, con el edema, el espasmo local, y otros factores locales -mediadores químicos-.

El dolor produce ansiedad en el paciente y, en ocasiones, puede ser el causante de alteraciones secundarias de las constantes vitales tales como hipertensión -sobre todo de la tensión sistólica- y taquicardia.

Después de las primeras horas suelen aparecer dolor y trismo antiálgico, por lo que recomendamos que se inicie el tratamiento farmacológico antes de que estos síntomas se presenten. Asimismo, el medicamento escogido debe pautarse de forma adecuada y pertinente, y no recomendar al paciente que tome analgésicos sólo si tiene dolor. No obstante, el tratamiento antiálgico prescrito de base podrá ser reforzado cuando se muestre insuficiente para calmar el dolor -por ejemplo si sobreviene alguna complicación imprevista-.

Este tratamiento sintomático puede realizarse con cuatro tipos de fármacos con actividad analgésica: opiáceos mayores, opiáceos menores, analgésicos no antiinflamatorios y analgésicos antiinflamatorios no esteroideos (AINEs).

### Opiáceos mayores

Todos ellos son derivados opiáceos que actúan básicamente a nivel central, y el más representativo es la morfina. Por una serie de razones fáciles de comprender estos fármacos narcóticos tienen un uso li-

mitado básicamente intrahospitalario -con motivo de un dolor agudo intenso, o bien durante la anestesia general-; cuando se requiere un tratamiento ambulatorio -generalmente paliativo en una neoplasia- se han de cumplir unas normas y un control altamente rigurosos. La opinión de Serrano sobre el uso de los opiáceos en Odontología es que estarían indicados para los dolores postoperatorios rebeldes a otras medidas terapéuticas; en este aspecto dice preferir el uso de la meperidina o petidina -Dolantina®-. Este es un opiáceo de acción analgésica diez veces superior a la morfina pero sin una acción depresora del sistema nervioso central tan patente; lógicamente su uso se reserva para procedimientos anestésicos complejos, de ámbito hospitalario, y como es lógico precisa receta de estupefacientes.

### Opiáceos menores

Participan de las propiedades de los opiáceos mayores pero con una potencia notablemente menor y con muy poca capacidad de causar dependencia. Sus representantes de uso clínico más frecuente son la codeína y el dextropropoxifeno.

Se absorben bien por vía oral, se metabolizan en el hígado y se excretan por vía renal. Traspasan la barrera placentaria y se encuentran en la leche materna. Las dosis habituales, por vía oral, son de 30 mg cada 6 horas para la codeína -existe comercializado Codeisan con 30 mg-. El dextropropoxifeno tiene una vida media bastante más larga y recomiendan dosis de 150 mg cada 8 ó 12 horas; sus preparados comerciales son Darvon con 65 mg y Deprancol® con 150 mg.

La asociación con el ácido acetilsalicílico, y también con el paracetamol, proporciona un efecto analgésico aditivo. Dionne aconseja utilizarla simultáneamente con los AINEs, para conseguir un efecto analgésico significativo, pero matiza que el efecto de la codeína es transitorio y queda en cierta forma enmascarado por la más prolongada acción de los AINEs de reciente introducción. Otros autores como Petersen y cols., observan una acción analgésica superior cuando añaden la codeína -a dosis de 30 mg- a los AINEs -concretamente a 200 mg de ibuprofeno- pero también hacen mención que así se provoca una mayor incidencia de efectos colaterales indeseables.

Los efectos adversos más frecuentes de los opiáceos menores son náuseas, vómitos, mareo, somnolencia y estreñimiento; en caso de sobredosificación puede aparecer euforia, hipotensión y depresión respiratoria.

Últimamente se han introducido en el mercado estatal la codeína en comprimidos de liberación sostenida (Perduretas de codeína) y la dihidrocodeína (Contugesic®), que tendrían unas prestaciones farmacocinéticas superiores a la codeína habitual.

### Analgésicos no antiinflamatorios

Esencialmente son los derivados del paraaminofenol cuyo representante más conocido es el paracetamol (acetaminofén) del que hay numerosos preparados comerciales (Gelocatil®, Duorol®, etc.); se absorbe bien y rápidamente por vía oral. Se metaboliza en el hígado y se excreta por la orina. La eficacia y la potencia analgésica son comparables a las del ácido acetilsalicílico pero inferiores a las de los AINEs. Al ser su vida media corta y la unión plasmática escasa, requerirá tomas frecuentes; la dosis recomendada es de 600-900 mg cada 4 ó 6 horas, siempre por vía oral. Una de sus ventajas, al tener una buena absorción gastrointestinal, es la rapidez con que se obtienen niveles plasmáticos terapéuticos: empezarán a los 10 minutos y serán máximos a la hora.

Tiene también efecto antipirético; a grandes dosis puede llegar a producir necrosis hepática; es importante remarcar que en alcohólicos bastarían 3 ó 4 gramos diarios para producir esta complicación.

Es el analgésico a preferir en pacientes ulcerosos y en alérgicos al ácido acetilsalicílico. Se recomienda también en las diátesis hemorrágicas -por ejemplo en los hemofílicos. En los pacientes que siguen tratamiento con anticoagulantes orales puede potenciar la acción de éstos, siempre que se administre a altas dosis.

También se ha incluido dentro del grupo de analgésicos no antiinflamatorios -con reservas por parte de algunos autores- un derivado de la pirazolona que es el metamizol o dipirona; debe advertirse que su separación de los AINEs es un tanto artificiosa aunque tiene una razón práctica ya que no parece producir las complicaciones, en forma de hemorragias gastroduodenales, propias de los AINEs.

La dipirona puede administrarse por todas las vías; el pico plasmático es a los 30 minutos por vía intramuscular -antes por vía endovenosa-

, 60 minutos por vía rectal y 120 minutos por vía oral; el metabolismo es hepático y la excreción renal; atraviesa la placenta y pasa a la leche materna. Su vida media es corta -3 horas- y la fijación con las proteínas débil (15%), razón por la cual es necesario un mínimo de 4 tomas diarias. Las dosis recomendadas son de 500-1.000 mg cada 4-6 horas por vía oral; por vía rectal 1 g cada 6-8 horas y por vía parenteral 1 g cada 4-6 horas.

El metamizol es un analgésico de más potencia que el paracetamol, estando asociado a un riesgo de hipotensión cuando se utiliza por vía endovenosa, sobre todo cuando la inyección se ha hecho de forma rápida, por lo cual es mejor introducirlo dentro de un frasco de 100 cc de suero fisiológico y no directamente en la vena. Raramente produce agranulocitosis, efecto indeseable que años atrás se le había imputado con una mayor incidencia.

Los preparados comerciales son también numerosos (Nolotil® entre otros) y la mayoría de los que se administran por vía oral es de alrededor de 500 mg; al ser una dosis analgésica escasa, incita al paciente a utilizar preparaciones ideadas para ser empleadas por vía parenteral -ampollas de 2 g-; no consideramos conveniente que el contenido de las ampollas para uso parenteral pueda ingerirse bebido aunque ello es una práctica usual en nuestro ámbito.

### Analgésicos antiinflamatorios no esteroideos

En este apartado juntamos -quizás un poco forzadamente- el ácido acetilsalicílico y sus derivados con los analgésicos antiinflamatorios no esteroideos (AINEs) ya que tienen muchas características en común; todos estos fármacos son esencialmente analgésicos y antipiréticos pero cuando se quiere que tengan una acción antiinflamatoria se deberán administrar a dosis bastante más altas.

El ácido acetilsalicílico es el fármaco de este grupo con el que se tiene una más amplia experiencia de uso, y se emplea como analgésico de referencia en muchos estudios aunque actualmente parece haber per-

dido esta hegemonía en favor del ibuprofeno. Se diferencia de los otros porque su efecto antiagregante plaquetario es irreversible, y este hecho se aprovecha terapéuticamente para la patología tromboembólica, aunque desgraciadamente al mismo tiempo le confiere un mayor riesgo de ocasionar hemorragias gastrointestinales y un aumento de la tendencia hemorrágica en cualquier localización; otro comportamiento diferente, propio de todos los salicilatos, es la producción del síndrome de Reye -razón por la cual se evita su uso durante la infancia- y del salicilismo, cuadro clínico tumultuoso y polimorfo causado por una sobredosis de estos fármacos.

Los efectos del ácido acetilsalicílico sobre la mucosa gástrica han llevado a la síntesis de otros derivados que eviten, en cierta medida, esta molestia; así tenemos como ejemplos más relevantes, el acetilsalicilato de lisina que se administra por vía parenteral, y el salsalato -ácido salicilsalicílico- que da lugar a dos moléculas de ácido acetilsalicílico después de su absorción intestinal.

En el estado español hay decenas de AINEs comercializados; su prescripción se hace de forma fácil sin tener en cuenta que se trata de fármacos muy activos y que no están exentos de efectos secundarios desagradables que pueden llegar a ser tan graves que obliguen a su retirada del mercado. Por otro lado, el alud de nuevos fármacos de este grupo hace que exista una documentación clínica escasa, y por tanto induce a ser cauteloso en su recomendación.

Se absorben bien por vía oral; los alimentos y los antiácidos retardan pero no modifican su absorción intestinal; traspasan la placenta y difunden en la leche materna; se metabolizan en el hígado y se excretan por vía renal. Presentan variados porcentajes de unión con las proteínas plasmáticas; últimamente hay la tendencia a preconizar los de elevado porcentaje de unión ya que permiten una posología más alargada aunque esto suele también acompañarse de una mayor probabilidad de efectos secundarios.

Los principales efectos secundarios de los AINEs son gastrointestinales de tipo menor con frecuentes epigastralgias, dispepsia, náuseas, vómitos, etc.; estas molestias se reducen si se administran justo después de comer. Pero también hay consecuencias mayores como son las complicaciones de tipo hemorrágico -aunque la administración no se haga por vía oral-, razón por la cual han de ser proscritos en pacientes con antecedentes de úlcera gastroduodenal; este efecto desagradable se explica porque los AINEs inhiben, paralelamente, la síntesis de prostaglandinas que estimulan la secreción mucosa de la mucosa gástrica, por lo que falta entonces esta protección. Algunas fórmulas galénicas presentan el ácido acetilsalicílico en forma de microgránulos recubiertos con el fin de disminuir los efectos gastrointestinales (Rhonal®).

Sin ningún tipo de dudas los efectos adversos de los AINEs clásicos sobre el tracto gastrointestinal, además de tener una notable incidencia, son potencialmente graves cuando inducen hemorragias. De ahí la preocupación de obtener fármacos que, presentando un perfil terapéutico similar, aporten una mayor seguridad en este aspecto. Por este motivo han ido apareciendo en el mercado una serie de preparados que intentan evitar, con mayor o menor eficacia, este tipo de complicaciones. En primer lugar cabría destacar a los inhibidores selectivos de la ciclooxigenasa-2 (COX-2); ésta es la ciclooxigenasa que interviene en los fenómenos inflamatorios a diferencia de la ciclooxigenasa-1 (COX-1) cuya función es eminentemente fisiológica y protectora en diversos tejidos como la mucosa gástrica u órganos como el riñón o la próstata. Recordemos que los AINEs clásicos inhiben indistintamente a las COX-1 y COX-2 y de ahí la justificación de la mayor parte de sus efectos adversos. Los primeros en ser comercializados fueron los inhibidores parcialmente selectivos de la COX-2 tales como el dexketoprofeno (Enantyum®, Adolquir® y otros) o la nimesulida (Antifloxil® y otros) y posteriormente los inhibidores totalmente selectivos de la COX-2 como

el rofecoxib (Vioxx®) y el celecoxib. Estos presentarían teóricamente la ventaja de poseer una acción antiinflamatoria similar a la de los AINEs convencionales -y además conseguida con una dosis menor- sin las repercusiones a nivel sistémico consiguientes de la inhibición de la COX-1. No obstante, en la práctica esto no se produce de forma estricta y de hecho se han reportado efectos adversos letales -en pacientes de riesgo para los AINEs clásicos- después de la administración de estos inhibidores totalmente selectivos para la COX-2. Hay que mencionar asimismo que estos fármacos se han comercializado con una indicación terapéutica concisa como es el tratamiento de las crisis dolorosas de las enfermedades osteoarticulares crónicas pero no para el dolor agudo postquirúrgico o el dolor de origen dentario.

En este mismo orden de cosas, y quizás en parte basándose en que algunos facultativos -entre ellos el odontólogo- carecen de la capacitación o de la experiencia suficiente para prescribir fármacos protectores gástricos, también han aparecido en el mercado productos que, en una misma formulación galénica, asocian un AINE y un protector gástrico; así, entre otros, observamos la asociación de diclofenaco con misoprostol (Artrotec®). Nuestra opinión es que ante un paciente con riesgo importante de sufrir alguna complicación hemorrágica gastrointestinal, desde el punto de vista formal, el odontólogo no debe arriesgarse y tiene que efectuar la consulta pertinente al médico que trata habitualmente dicho paciente; lo que sí parece comprobado es que la coadministración de un AINE con ranitidina o omeprazol (pero no la de antiácidos) reduce sensiblemente el riesgo de hemorragia.

Todos ellos tienen una actividad antiagregante plaquetaria, muy especialmente la aspirina; esta acción se explica por la disminución de la producción del tromboxano A<sub>2</sub>, lo que facilita así la presentación de complicaciones hemorrágicas digestivas.

Como efectos secundarios desagradables hay que mencionar una incidencia no despreciable de reacciones cutáneas menores (urticaria, eritema, prurito, etc.) y es posible -aunque muy rara- la aparición de reacciones anafilactoides generalizadas; debe evitarse su uso -o hacerlo bajo control estricto- en pacientes asmáticos.

Finalmente debe citarse una acción depresora sobre las tres series de la médula ósea; pueden ser nefro y hepatotóxicos cuando se administran crónicamente a dosis importantes.

Recordemos la posología de algunos AINEs de uso corriente:

- Ácido salicílico y derivados:
  - ácido acetilsalicílico: 500-1.000 mg/6 h (v.o) (AAS de 500 mg y otros)
  - acetilsalicilato de lisina: 900-1.800 mg/6 h (im, ev) (Inyesprin® de 900 mg, y otros)
  - salsalato: 1.000 mg/8 h (v.o) (Umbradol® de 1.000 mg)
- Derivados del ácido fenilacético:
  - diclofenaco: 50 mg/8 h (v.o) (Diclofenaco-Lepori comprimidos de 50 mg, y otros)
- Derivados del ácido fenilpropiónico:
  - naproxeno: 500 mg/8 h (v.o) (Antalgin® de 550 mg, y otros)
  - ibuprofeno: 400 mg/6 h (v.o) (Neobrufen grageas de 400 mg y comprimidos de 600 mg, y otros)
- Derivados del ácido arilpropiónico:
  - ketoprofeno: 50 mg/8 h (v.o) (Fastum de 50 mg, y otros)
  - dexketoprofeno: 25 mg/6-8 h (v.o) (Enantyum® comprimidos de 12,5 y 25 mg, Adolquir® comprimidos de 25 mg, y otros)

### 3.1.3.2.3. Tratamiento antibiótico

La prescripción de este tipo de fármacos en el período postoperatorio vendrá condicionada a dos criterios: las indicaciones de la profilaxis de una enfermedad infecciosa a distancia, y la prevención de la in-

fección de la zona intervenida. El profesional debe tener el suficiente criterio para valorar:

- Existencia de enfermedades sistémicas en el paciente (susceptibilidad del terreno).
- Naturaleza del proceso nosológico en tratamiento.
- Existencia o no de infección previa, o previsión de su probable aparición.
- Tipo de intervención quirúrgica (grado de traumatismo operatorio, duración, exposición de los huesos maxilares, etc.).

En el capítulo 20 comentaremos ampliamente la utilización de los antibióticos en Cirugía Bucal.

### 3.1.3.3. Controles postoperatorios

En el período postoperatorio es preciso controlar una serie de funciones o problemas potenciales que pueden influenciar muy seriamente en su desarrollo; de ellos destacaremos los siguientes:

#### 3.1.3.3.1. Control de la diuresis

El paciente debe orinar voluntaria y espontáneamente en las 8 a 12 horas tras la intervención quirúrgica. Generalmente la retención urinaria suele ser secundaria a la administración de ciertos medicamentos, en especial los que se emplean en una anestesia general, pero también debe tenerse en cuenta la mayor susceptibilidad de algunos pacientes como los prostáticos.

#### 3.1.3.3.2. Fiebre postoperatoria

La fiebre puede ser definida por sobrepasar en más de 1 °C la temperatura corporal normal; deben tenerse en cuenta las variaciones personales, las diferencias debidas al ritmo circadiano -de 0,5° a 1° entre las tomas diurna y nocturna-, y la vía utilizada (oral, axilar, inguinal, rectal). Una hipertermia moderada de menos de 38°C, durante los 2 ó 3 días siguientes a la intervención quirúrgica, suele ser frecuente. Se atribuye a los cambios tisulares -vasodilatación, hiperemia- que se producen en la respuesta inflamatoria que genera nuestro traumatismo, y que en última instancia serían la consecuencia de mediadores químicos de la inflamación tales como las prostaglandinas primarias (PGD<sub>2</sub>, PGE<sub>2</sub> y PGF<sub>2</sub>), la prostaciclina PGI<sub>2</sub>, etc.; además de estas sustancias que actuarían a nivel periférico debe tenerse en cuenta el efecto de otras, como la interleucina 1, que tendría acción pirógena al actuar sobre el sistema nervioso central.

Si esta febrícula "fisiológica" persiste después del tercer día del postoperatorio o sobrepasa los 39°C, deberá investigarse su causa e iniciarse la administración de antipiréticos.

La fiebre puede apreciarse en distintos momentos; así, según el tiempo de su presentación, podremos observarla:

- Durante la intervención quirúrgica. Suele tratarse de los casos en que el paciente presenta una infección preoperatoria o porque se manipula una zona contaminada; en ambas situaciones se provoca una bacteriemia importante.

La alteración de los mecanismos normales de la termorregulación puede deberse en ocasiones a medicamentos anticolinérgicos o a la propia acción de ciertos gases anestésicos. Este hecho puede suceder después de la inducción de una anestesia general; aparece una subida brutal de la temperatura por encima incluso de los 41°C, que puede anunciar un cuadro grave como es la hipertermia maligna; succinilcolina y halotano son los que se han visto implicados con mayor frecuencia en la producción de esta severa complicación.

- En el postoperatorio inmediato (0-6 horas). En este caso las posibles etiologías son:
  - Alteraciones endocrinas o metabólicas (crisis tiroidea).

- Deshidratación secundaria a un reemplazo de líquidos insuficiente tras la intervención quirúrgica -en la que se supone que ha habido una pérdida sanguínea importante-, o bien a una absorción hídrica bucal defectuosa en el postoperatorio, especialmente en los niños o en los ancianos.
- Signo de incompatibilidad tras una transfusión sanguínea; aparecen igualmente palpitaciones, dolor torácico, disnea, cefaleas, congestión facial, etc.
- En el postoperatorio más tardío. Sus causas más frecuentes son:
  - Atelectasia postoperatoria, debida a alteración respiratoria o a una obstrucción traqueobronquial; es una complicación propia de la anestesia general.
  - Infección urinaria; suele estar relacionada con la colocación temporal de una sonda urinaria para el control de la diuresis.
  - Infección de la herida operatoria.

Ante la aparición de fiebre superior a los 39°C deben administrarse antipiréticos (ácido acetilsalicílico y derivados, o paracetamol). No obstante no debe obviarse efectuar un examen general que comprenda: anamnesis, inspección y examen físico local, regional y general, cultivos de sangre, orina y de líquidos de exudación o supuración, radiografía de tórax, etc. Tras el conocimiento de la etiología de la fiebre se hará el tratamiento causal.

#### 3.1.3.3. Náuseas y vómitos postoperatorios

Este tipo de problemas suele acontecer en el postoperatorio inmediato (primeras 24 horas) y sobre todo tras intervenciones quirúrgicas realizadas bajo anestesia general. El vómito puede ser una complicación grave en pacientes a los que se ha realizado un bloqueo intermaxilar -y que por lo tanto no pueden abrir la boca- puesto que puede originar una aspiración o paso del contenido gástrico hacia el pulmón, hecho que tiene una mortalidad de un 90%.

Los factores etiológicos más frecuentes son el uso de morfina u otros opiáceos, la aplicación de técnicas de anestesia general mediante la inhalación de gases, y la deglución de sangre y aire durante y después de la intervención quirúrgica. El gesto profiláctico más eficaz ante esta eventualidad es la realización de una aspiración del contenido gástrico mediante la colocación de una sonda por vía nasal; debe recalarse que si dicha aspiración se prolonga durante mucho tiempo pueden producirse problemas por desequilibrio hidroelectrolítico.

Clásicamente, en el ámbito hospitalario, en el tratamiento de las náuseas y los vómitos se han administrado fármacos con acción antiemética como algunas fenotiazinas -clorpromazina, ondansetrón (Zofran®)- y el mismo haloperidol; en el ámbito ambulatorio, la metoclopramida (Primperan®) permite una posología cómoda con menores riesgos para el paciente, aunque hay que reconocer que su efectividad va estrechamente ligada a que las molestias tengan un origen digestivo.

#### 3.1.3.3.4. Complicaciones cardíacas postoperatorias

La existencia de lesiones cardíacas conocidas, la aparición de un desequilibrio ácido-base, la liberación excesiva de catecolaminas, la presencia de isquemia por hipoxia o hipovolemia, una hipercapnia, etc., pueden desencadenar problemas cardíacos en el postoperatorio; éstos incluyen desde simples trastornos del ritmo como una bradicardia o una taquicardia sinusal hasta alteraciones ya más complejas y severas del tipo extrasístoles ventriculares, taquicardia auricular paroxística, fibrilación auricular o ventricular, etc. Todas estas entidades exigen tratamiento especializado, en ámbito hospitalario, por parte del cardiólogo.

#### 3.1.3.3.5. Complicaciones pulmonares postoperatorias

Son relativamente frecuentes y en ellas se conjugan factores etiológicos quirúrgicos y anestésicos; las más destacables son:

- Obstrucción de las vías respiratorias (edema o espasmo laríngeo, hematoma postoperatorio, cuerpos extraños o secreciones viscosas, etc.). Su tratamiento consistirá en restablecer la permeabilidad de la vía aérea mediante: modificación de la posición de la cabeza, intubación, traqueostomía o coniotomía de urgencia, aspiración del material que obstruye la luz (sangre, secreciones, etc.), y se completará con oxigenoterapia.
- Atelectasia.
- Embolia pulmonar.
- Neumotórax.
- Neumonía bacteriana.
- Neumonía por aspiración.

#### 3.1.3.3.6. Alteraciones de la presión sanguínea

Los valores actuales de la presión sanguínea siempre deben compararse con los valores basales. Podemos evidenciar:

- Hipertensión postoperatoria:  
Puede aparecer en todas estas circunstancias:
  - Los pacientes mayores de 50 años que ya presentan de entrada valores basales más altos.
  - Los pacientes hipertensos mal controlados, sea porque su tratamiento es inadecuado, sea porque lo incumplen.
  - En los pacientes jóvenes, el dolor postoperatorio da lugar a una mayor liberación de catecolaminas endógenas, lo que favorece la elevación de la tensión arterial.
  - Cuando se han administrado fármacos que favorecen esta situación como por ejemplo los que tienen actividad vasopresora (epinefrina, efedrina, fenilefrina, etc.) o los que retienen agua y sodio (corticosteroides).

El diagnóstico se basará en la toma de la tensión arterial en los dos brazos o piernas. Los signos clínicos más evidentes son: ansiedad, piel congestionada, dificultad respiratoria, epistaxis, etc.; se pueden comprobar lesiones retinianas en el examen del fondo del ojo. A su vez, los síntomas referidos pueden ser: cefalea, náuseas, vómitos, dolor torácico, alteraciones visuales, etc.

Conviene cuantificar la hipertensión y valorar la clínica que ha ocasionado. Para Muzyka y Glick, una crisis hipertensiva es aquella en que la presión diastólica es igual o excede de 120 mmHg -generalmente se acompaña de una presión sistólica con cifras superiores a 180 mmHg- considerándose una emergencia cuando concurre la lesión de algún órgano -sistema nervioso central, miocardio-, o una urgencia si no existe. En caso de emergencia se ha de reducir inmediatamente -antes de 1 hora- la hipertensión, si no las secuelas serán irreversibles, por lo que se debe administrar el tratamiento por vía endovenosa; esto requiere hacerlo en ámbito hospitalario donde se instaurará el tratamiento farmacológico que se crea adecuado -propanolol, furosemida, metildopa, etc.-, y se controlará la función renal, el estado respiratorio, el equilibrio ácido-base, etc.

- Hipotensión postoperatoria:  
Puede originarse por estas causas:
  - Pérdida sanguínea importante capaz de producir una hipovolemia.
  - Pérdidas de otros líquidos biológicos (poliuria, diarrea, vómitos, sudoración profusa, etc.).
  - Patología cardíaca (bradicardias, arritmia auricular o ventricular, insuficiencia cardíaca congestiva, infarto de miocardio, etc.).



- Fármacos que directa (betabloqueantes, diuréticos, y los antihipertensivos en general) o indirectamente (analgésicos, hipnóticos) producen hipotensión.

El diagnóstico se basará en la comprobación de signos como palidez y la aparición de lipotimias, y en la referencia de síntomas tales como sensación de cansancio extremo, de mareo o de vértigo; puede comprobarse un pulso filiforme, taquicárdico como intento de compensación, y muchas veces arritmico. Analíticamente pueden detectarse algunos datos que pueden indicar su origen como un hematocrito bajo, una osmolaridad alterada, etc.

El tratamiento consistirá en reponer líquidos (suero fisiológico, Ringer lactato), colocar al paciente en posición de Trendelenburg, y en administrar -en casos refractarios o de causa medicamentosa- efedrina o fenilefrina con la debida precaución.

Una vez realizado el tratamiento quirúrgico que fue indicado en su momento y después de controlar adecuadamente el curso postoperatorio y ante la evidencia de la correcta solución de la patología del paciente, sin la existencia de complicaciones o secuelas, podremos dar el alta clínica, aunque a menudo se recomendarán controles periódicos (cada 6-12 meses). El alta del paciente deberá reflejarse en un documento como el modelo de la tabla 3.6.

## 3.2. ESTUDIOS PREOPERATORIOS

En el capítulo 1 ya hemos comentado ampliamente la necesidad y cómo se hace un concienzudo y amplio estudio clínico y radiológico del paciente antes de ser intervenido quirúrgicamente; asimismo, según la patología actual o previa, deberán indicarse distintos tipos de estudios preoperatorios con el fin de garantizar la adecuación y necesidades de nuestra terapéutica quirúrgica. Con el gran avance existente en las Ciencias de la Salud, cada vez más el odontólogo y el cirujano bucal deberán tratar a pacientes con patología sistémica, lo que exigirá que realicen -en colaboración con los especialistas de la Medicina- los estudios preoperatorios que confirmen la oportunidad, o no, de efectuar el acto quirúrgico y las precauciones que hay que tomar en cada caso.

Por este motivo es importante valorar cuando se haya comprobado cualquier patología preexistente:

- La gravedad y cronicidad de los síntomas, y la estabilidad del estado general del paciente ante la posible descompensación que pueda inducir el acto quirúrgico.
- La capacidad fisiológica de respuesta del paciente frente al estrés físico y psicológico.
- La medicación farmacológica o cualquier otra medida terapéutica que esté realizando para controlar su enfermedad.

Se ha generalizado la costumbre de calificar al paciente según su estado físico de acuerdo con las categorías propuestas por la ASA (American Society of Anesthesiologists); así tenemos 5 categorías o estatus ASA (I, II, III, IV y V). A cada clase se le atribuye un riesgo de mortalidad peroperatoria. Téngase presente que estos datos están evidentemente extraídos de intervenciones quirúrgicas importantes, pero son válidas como información paralela de lo que puede pasar, a menor escala, durante un tratamiento odontológico, razón por la cual invitamos al lector a hacer el esfuerzo mental correspondiente (tabla 3.7).

Como es de suponer, nuestros tratamientos odontológicos van dirigidos a individuos que se integran dentro de las tres primeras categorías, pero no puede excluirse que muy ocasionalmente se tenga que practicar alguna exodoncia a un paciente perteneciente a las dos últimas categorías; piénsese que este acto humanitario comporta siempre un cierto

riesgo que se ha de asumir, previa advertencia y firma de consentimiento por parte de los familiares.

Las enfermedades sistémicas que se presentan con más frecuencia en la praxis diaria de la Cirugía Bucal serán enumeradas brevemente ya que su estudio pormenorizado escapa de nuestro objetivo; no obstante, intentaremos resumir los gestos terapéuticos que deben conocer el odontólogo y el cirujano bucal.

### 3.2.1. ENFERMEDADES CARDÍACAS

Los problemas cardíacos que con más frecuencia tienen relación con la Cirugía Bucal comprenden:

- Coronariopatías: Angina de pecho, infarto de miocardio.
- Trastornos del ritmo cardíaco (arritmias, disritmias).
- Insuficiencia cardíaca congestiva.
- Valvulopatías (enfermedad cardíaca valvular), especialmente las estenosis y/o regurgitación aórtica y mitral; aquí también debería considerarse la problemática de la endocarditis infecciosa.

Existen un conjunto de normas generales para el manejo del paciente cardíopata. En el estudio preoperatorio debemos hacer:

- La evaluación del tipo de tratamiento o técnica quirúrgica que requiere el paciente.
- La identificación de los problemas potenciales que puede inducir este tratamiento. Desde el punto de vista práctico suelen acontecer dos problemas distintos:
  - Descompensación de la función cardíaca, y caída en un estado de insuficiencia cardíaca aguda; el propio estrés del preoperatorio puede ser capaz por sí solo de inducir dicha descompensación.
  - Fracaso, o resultados postoperatorios deficientes, de nuestra intervención; pueden deberse a la aparición de una infección, de trastornos de la hemostasia, o de una cicatrización defectuosa.
- El establecimiento de un plan de tratamiento adecuado al estado bucal y general del paciente.
- Procurar una buena relación con el paciente -suelen ser bastante aprensivos- y contactar con el especialista que controla su patología cardíaca, pidiéndole un informe escrito.
- La preparación adecuada y pertinente del paciente, de acuerdo con las medidas que estén indicadas a su caso.

A continuación detallaremos las medidas generales de interés práctico a tener en cuenta para estos pacientes:

- Su colocación adecuada para la intervención quirúrgica. El paciente cardíopata aunque esté compensado suele tolerar mal la posición de decúbito supino puro. Por ello, lo colocaremos en la posición llamada "posición cardíaca" (figura 3.4) en la que la talla torácica del sillón dental o de la mesa operatoria está más levantada -forma un ángulo entre 45° y 60° con el plano del suelo-, lo que le facilita la respiración; debe vigilarse que los pies estén muy poco elevados para que el retorno venoso de las extremidades inferiores no sea excesivo.

- Utilización de medicación ansiolítica. Ya se ha mencionado el componente de aprensión y ansiedad del cardíopata; la administración de una benzodiacepina -generalmente diazepam 5 mg, vía oral- puede ser muy útil en los tratamientos ambulatorios, aunque hay que recordar que su prescripción debe contar con el consentimiento del médico que trata al paciente.

- Empleo de técnicas de sedación. Si decidimos aplicar técnicas de sedación o si el paciente presenta problemas cardíacos inestables, hay que contar con la colaboración de un médico anestesiólogo y con una instalación adecuada -equivalente a un quirófano hospitalario-,

- Aplicación de oxígeno por cánula nasal, gafas nasales o mascarilla (figura 3.5). El aporte suplementario de oxígeno facilita su presencia en los tejidos -débilmente perfundidos en el cardíopata-, muy en espe-

**PROF. DR. COSME GAY ESCODA**

Cirugía Bucal • Cirugía

Maxilofacial • Implantología Bucal • Cirugía de Cara y Cuello • Cirugía Plástica Facial  
Cirugía de las Deformidades Dentofaciales • Cirugía de la Articulación Temporomandibular**CENTRO MEDICO TEKNON**  
CONSULTORIOS VILANADespacho 170  
C/Vilana, 12  
08022 BarcelonaTels.: 933 933 170  
932 906 400  
Fax : 933 933 070  
Urgencias : 934 364 802  
E-mail: [cgay@bellub.es](mailto:cgay@bellub.es)  
<http://www.gayescoda.com>

Apellidos: .....Escoda..de...Gray ..... Nbre.....Jaume..... Edad: .....21.  
 Domicilio:.... C/. Valldoreix, 24 \_-bajos Localidad: .....08007...Barcelona.....  
 Teléfono:.....9333330007. .... N° Asegurado: 9074562/.03 .....  
 Enviado por: .Servicio. de. Urgencias ... Historia clínica nº: 175249 .....

INFORME DE ALTA CLÍNICA

20/5/03. Paciente de 21 años de edad, sin antecedentes patológicos de interés que acude a nuestra consulta por presentar cordales incluidos (1.8 y 3.8), que le han ocasionado varios episodios de pericoronaritis aguda, que fueron tratados con antibióticos y AINEs.  
 Bajo anestesia locorregional con sedación endovenosa efectuamos la extracción quirúrgica de los cordales 1.8 y 3.8 según la técnica habitual. No se han presentado incidencias de interés en el peroperatorio.  
 Permanece 3 horas en el hospital de día y es dado de alta de la clínica, al no existir ningún tipo de complicación.

## Tratamiento:

- Amoxicilina 750 mg comp. (1 cada 8 horas, 4 días).
- Dexketoprofeno 25 mg comp. (1 cada 6-8 horas, 5-7 días).
- Clorhexidina colutorio (enjuagues después de cada comida, 1 semana).

27/5/03. El curso postoperatorio ha sido normal, por lo que se le da el alta.  
 Recomendamos visita de control dentro de 15 días (pedir hora de visita por teléfono).

Fecha y firma

- Categoría I: paciente sano: mortalidad = 1 (de referencia)  
 Categoría II: enfermedad sistémica leve; ningún límite funcional; mortalidad = 6,5  
 Categoría III: enfermedad sistémica grave; limitación funcional; mortalidad = 70  
 Categoría IV: enfermedad sistémica grave; amenaza vital; mortalidad = 420  
 Categoría V: paciente moribundo; mortalidad = 900

**Tabla 3.7.** Definición y mortalidad asociada a las diferentes categorías ASA.

60°

**Figura 3.4.** Paciente colocado en "posición cardíaca"

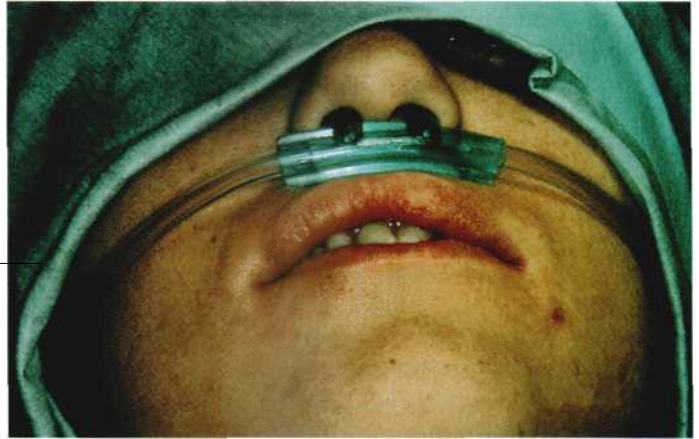

cial en el miocardio; la oxigenación miocárdica será mejor y será menos probable su isquemia, pero además redundará en asegurar un buen débito sin necesidad de que se aumente la frecuencia cardíaca. También su aporte es necesario si se deben aplicar medidas de resucitación cardiopulmonar, ya que el paciente tiene que estar bien oxigenado con el fin de evitar la isquemia cerebral y la acidosis metabólica.

- Utilización de anestesia local. Hay dos razones para temer el uso de los anestésicos locales: la principal es la presencia dentro de la solución anestésica de catecolaminas que actúan como vasoconstrictores; este miedo es tan exagerado que hasta ha motivado estudios para saber qué repercusión puede tener su presencia en los hilos retractores gingivales. En segundo término, ya mucho más hipotéticamente, cuando hay una insuficiencia cardíaca, el anestésico local no se vehiculiza tan rápidamente hacia sus lugares de metabolismo y excreción -hígado y riñones respectivamente-, razón por la cual puede haber una acumulación del fármaco y dar lugar a manifestaciones tóxicas. De acuerdo con Bennett, ante toda patología cardiovascular, debería tenerse presente que:

- La anestesia conseguida ha de ser tan profunda como se pueda; recordemos que cualquier estímulo doloroso desencadena taquicardia. En principio, si no se está en fase aguda o tras un episodio inflamatorio reciente, se preferirá la anestesia local.
- En cuanto a la elección del vasoconstrictor, parece prudente que la adrenalina se use a su concentración más baja que es la de 1:200.000; si en el individuo sano se tolera una dosis máxima total de adrenalina de 0,2 mg, la dosis para el paciente de riesgo es de 0,04 mg. Puede afinarse esta dosis en razón de la patología de base y así se tolera para el hipertenso leve o moderado una dosis total de 0,1 mg pero no se transigirá para el caso de una coronariopatía donde no se sobrepasarán los 0,04 mg bajo ningún concepto. Partiendo de la base que la dosis máxima de epinefrina a emplear en un paciente cardíaco es de 0,04 mg, pueden fijarse los límites de cartuchos señalados en la tabla 3.8.

Sin embargo en el manejo del cardiópata, además de estas normas generales, deben tenerse en cuenta otras específicas que están en relación con su patología de base:



**Figura 3.5.** Administración de oxígeno mediante gafas nasales.

- 1:50.000 (lidocaína): 1,1 cartuchos
- 1:80.000 (lidocaína): 1,7 cartuchos
- 1:100.000 (lidocaína, mepivacaína, articaína): 2,2 cartuchos
- 1:200.000 (articaína, bupivacaína, etidocaína): 4,4 cartuchos

**Tabla 3.8.** Cantidad máxima de cartuchos a emplear en el paciente de riesgo, en relación a su contenido en adrenalina.

### 3.2.1.1. Coronariopatías

Un paciente que ha sufrido un infarto de miocardio se incluye en la categoría ASA IV durante los 6 primeros meses después del ataque -hay quien lo reduce a 3 meses- y se considera inadecuado hacerle cualquier tratamiento odontológico. En cambio el que ha presentado una angina de pecho está dentro de la categoría ASA III -siempre y cuando esté bien controlado y asintomático- sí que puede recibir atención odontológica. Este lapso de tiempo también se ha de respetar en los intervenidos quirúrgicamente de un by-pass coronario. En el caso de que sea imprescindible el tratamiento odontológico dentro de este "período de seguridad", se deberá hacer hospitalizado, en quirófano, convenientemente monitorizado, controlado por médicos especialistas, y evidentemente actuando de la forma más atraumática posible.

La administración preoperatoria de nitroglicerina -sublingual, 15 minutos antes- además de sus efectos beneficiosos reportará también una "tranquilidad suplementaria"; si pensamos utilizar esta estrategia tendremos que contar con el visto bueno del cardiólogo.

Recordemos que algunos pacientes pueden tomar antiagregantes plaquetarios como el ácido acetilsalicílico a dosis mínimas pero suficientes para provocar complicaciones hemorrágicas.

### 3.2.1.2. Trastornos del ritmo

Siempre se requerirán la valoración preoperatoria y la autorización del cardiólogo; las disritmias graves e inestables a pesar de que sean tratadas correctamente pertenecen a la categoría ASA IV, y merecen un tratamiento en ámbito hospitalario con las mismas consideraciones que las hechas para el caso del postinfarto de miocardio.

Cuando son portadores de un marcapasos no suele haber ningún tipo de problemas con la administración de anestésicos locales con vasoconstrictores del tipo catecolamina; el riesgo suele quedar reducido a la provocación de interferencias en el marcapasos ocasionados por el electrobisturí, algunos aparatos de ultrasonidos, y también si se quiere utilizar la anestesia dental electrónica.

### 3.2.1.3. Insuficiencia cardíaca congestiva

Los pacientes con una marcada insuficiencia cardíaca -que podríamos clasificar dentro del grado ASA III- tienen una perfusión hepática baja, y de hecho se comportan como insuficientes hepáticos; la vida media de todos los fármacos que se metabolizan en el hígado estará alargada, y por tanto habrá más peligro de reacciones tóxicas sistémicas: así pues, se deberán rebajar las dosis. Según Malamed, en este estado el área cerebral está mejor irrigada que el resto del organismo ya que recibe un 30% del volumen sistólico -en el individuo sano sólo un 15%-; esto incrementa también el riesgo de reacciones por sobredosis originadas en el sistema nervioso central.

Muchos de estos pacientes están en tratamiento con glucósidos digitálicos ya que mejoran la contractibilidad miocárdica, alargan el tiempo de conducción nodal auriculoventricular y el periodo refractario. El fármaco de uso más común es la digoxina, pero hay que tener presente que su margen terapéutico es estrecho, es decir que hay poca diferencia entre la dosis eficaz y la dosis tóxica; en los pacientes digitalizados es conveniente evitar la manipulación en la zona posterior de la cavidad bucal ya que tienen un reflejo nauseoso muy acentuado.

### 3.2.1.4. Valvulopatías

Se han de analizar los problemas que pueden suscitarse por varias razones:

- Estado de descompensación hemodinámica (comprobar el grado de insuficiencia cardíaca). Los pacientes que deben preocuparnos más son los que padecen estenosis aórtica con antecedentes de síncope o angor, puesto que en caso de producirse una parada cardíaca, las medidas terapéuticas de resucitación serán poco eficaces.

- Posible tratamiento con antivitaminas K (dicumarinas como el Sintrom®); se debe conocer el mantenimiento (INR o la ratio de protrombina) y actuar con el consentimiento del hematólogo, sobre todo si ha sido intervenido quirúrgicamente y lleva una prótesis valvular.

- Recordar que en la patología de la válvula mitral -entre otras- deberá hacerse la profilaxis de la endocarditis bacteriana, inexcusable cuando el tratamiento odontológico comporte un sangrado; recuérdese que la anestesia intraligamentosa obliga a efectuar la profilaxis en todo paciente susceptible.

## 3.2.2. HIPERTENSIÓN ARTERIAL

Para diagnosticar a un individuo de hipertensión, éste debe tener una tensión arterial sistólica (TAS) igual o superior a 140 mmHg, o bien una tensión arterial diastólica (TAD) igual o superior a 90 mmHg; sin embargo estas cifras deben calcularse tras hacer el promedio de tres lecturas -efectuadas en tres visitas distintas- de su tensión arterial. La clasificación del Fifth Report of the Joint Committee on Detection, Evaluation and Treatment of High Blood Pressure ya no considera los tres grados clásicos de hipertensión (leve, moderada, severa) sino que considera varias categorías (tabla 3.9).

La prevalencia estimada de la hipertensión arterial en la población adulta es aproximadamente de un 20%; si afinamos más, observaremos que en nuestro ámbito por encima de los 45 años una cuarta parte de los hombres y más de una tercera parte de las mujeres son hipertensos. Su trascendencia es importante puesto que una hipertensión no controlada puede inducir una insuficiencia renal, un agravamiento de una enfermedad cardiovascular, y está estrechamente relacionada con la producción de accidentes vasculares cerebrales.

Cuando el paciente está compensado, interesa mucho conocer el tipo de tratamiento que sigue; los hipotensores betabloqueantes pueden producir crisis hipertensivas severas cuando la solución del anestésico local contiene un vasoconstrictor tipo catecolamina; por otro lado, la

- TA normal: TAS < 130, TAD < 85
- TA normal alta: TAS 130-139, TAD 85-89
- Hipertensión estadio I: TAS 140-159, TAD 90-99
- Hipertensión estadio II: TAS 160-179, TAD 100-109
- Hipertensión estadio III: TAS 180-209, TAD 110-119
- Hipertensión estadio IV: TAS > 210, TAD > 120

**Tabla 3.9.** Clasificación de la hipertensión según el Fifth Report of the Joint Committee on Detection, Evaluation and Treatment of High Blood Pressure.

mayoría de hipotensores actúa inhibiendo el sistema simpático con lo que queda aumentado el riesgo de hipotensiones ortostáticas -vigílese los cambios bruscos de postura-. Además en estos pacientes también es muy importante la reducción del estrés aplicando todas las estrategias del protocolo de reducción de ansiedad pero también complementándolo con una premedicación ansiolítica.

La hipertensión ligera y moderada (estadios I y II) no contraindican la cirugía bucal ambulatoria, mientras que la hipertensión grave (estadio III) condiciona a que sólo pueda actuarse en situaciones urgentes; aquí es imprescindible la autorización del médico especialista y su colaboración, así como la del anestesiólogo ya que es conveniente sedar al paciente. Evidentemente el estadio IV comporta una situación de urgencia o de emergencia que invalida cualquier tipo de manipulación dental o quirúrgica.

Por otro lado, debe recordarse que está contraindicado el uso de anestésicos locales con vasoconstrictores del tipo catecolaminas en pacientes dentro del estadio III, que se consideran dentro de la categoría de riesgo ASA IV.

Hay que mencionar aquí también al paciente que ha sufrido un accidente vascular cerebral (AVC). La causa primaria en un 85% de los casos corresponde a un trombo, un 60% de los cuales radica en el territorio extracraneal de la arteria carótida, mientras que el restante 15% tiene por causa una hemorragia; sin embargo, ambas etiologías suelen tener en común que el paciente es hipertenso.

También ha de haber un tiempo de respeto en relación al ataque: 6 meses; antes de este término están considerados como categoría ASA IV. Es muy importante tener monitorizado al paciente ya que se debe prevenir cualquier subida de tensión arterial -son muy lábiles en este aspecto a pesar del tratamiento-.

## 3.2.3. ENFERMEDADES RENALES

Las causas y manifestaciones de las nefropatías son muy numerosas y variadas. La insuficiencia renal puede ser crónica o aguda, y su control se efectúa con estudios bioquímicos básicamente mediante el aclaramiento de la creatina que permite conocer la tasa de filtración glomerular; son también útiles otras determinaciones como la urea en sangre, el ionograma y el equilibrio ácido base, el estudio cualitativo y cuantitativo de la proteinuria, las pruebas de secreción y reabsorción del túbulo renal, etc.

Un enfermo renal compensado puede ser sometido a cualquier intervención de Cirugía Bucal; en cambio ante un cuadro de insuficiencia renal aguda debe actuarse de forma muy prudente, y demorar el acto quirúrgico hasta que se estabilice el problema renal.

Habría que distinguir al insuficiente renal según precise o no diálisis; en todos los casos -en mayor o menor medida- concurren unos problemas derivados de la acumulación de productos propios del organismo, como la urea, que pueden interferir en nuestra tarea debido a la alteración de la función plaquetaria que provoca pero también en los resul-



tados que van a obtenerse puesto que la cicatrización de las heridas se verá perturbada.

Debe tenerse en cuenta que los fármacos que administramos van a tardar a ser depurados. La acumulación del anestésico local y de sus metabolitos, en caso de insuficiencia renal grave, puede dar lugar a manifestaciones tóxicas sistémicas; Ayoub y Coleman llegan a decir que, en determinadas nefropatías que requieran tratamiento con diálisis, los anestésicos locales están contraindicados, lo cual es realmente desafortunado. La anestesia locorregional es la de elección para este tipo de pacientes; hay que recordar que -si se dializan- el día ideal para hacer el tratamiento odontológico es el siguiente al de la diálisis, nunca el mismo día.

Hay que evitar, en lo posible, los fármacos que no sufren ningún tipo de degradación y que son excretados de forma inalterada por vía renal; también se despreciarán aquellos que sean declaradamente nefrotóxicos; y finalmente se intentará no utilizar los que tienen un margen de seguridad estrecho, es decir, cuando la diferencia entre las concentraciones terapéuticas y las tóxicas es pequeña. Por regla general, casi siempre nuestra estrategia consistirá en reducir la dosis o bien alargar el intervalo de administración en el caso de que la eliminación se haga sobre todo por vía renal. Cuando se quiera ser más escrupuloso, hay tablas que permiten ajustar la dosis en relación al aclaramiento de la creatinina. Por lo que respecta a los fármacos que nos interesan para el control del dolor, nuestra conducta queda expuesta en la tabla 3.10.

Otros riesgos que deben conocerse es la posibilidad de la coexistencia de una hipertensión arterial que puede ser severa y de una anemia; muchos de los pacientes que han seguido programas de diálisis han pasado una hepatitis sérica lo cual no suele representar más problema que el incremento del riesgo de la transmisión de esta enfermedad.

Si el paciente sigue un programa de diálisis, se plantean otros dos problemas suplementarios: en primer lugar, hay que considerar las alteraciones de la hemostasia inherentes a la heparinización. En segundo, debe valorarse la necesidad de realizar un tratamiento antibiótico de tipo profiláctico; con éste se intenta evitar que las bacterias colonicen y afecten la fístula arteriovenosa (arteria radial-vena cefálica) que se efectúa a los pacientes sometidos a diálisis crónica.

Si el paciente ha sufrido un trasplante renal, estará durante un tiempo bajo tratamiento con inmunosupresores y corticosteroides; por ello deberá hacerse una profilaxis antibiótica que se prolongará al período postoperatorio ya que estará aumentada la susceptibilidad a las infecciones y al retraso de la curación de las heridas.

### 3.2.4. ENFERMEDADES PULMONARES

El normal funcionamiento del aparato respiratorio es fundamental para asegurar el aporte de oxígeno a la sangre y a todos los tejidos, y la eliminación del anhídrido carbónico (CO<sub>2</sub>). La retención de CO<sub>2</sub> producirá una acidosis respiratoria; al contrario, la hiperventilación inducirá una alcalosis respiratoria.

Para estudiar la función respiratoria pueden indicarse:

- Análisis de los gases en sangre arterial.
- Pruebas funcionales respiratorias.

Sólo los problemas respiratorios graves pueden contraindicar alguna técnica de Cirugía Bucal que, por lógica precaución, deberá desarrollarse con el paciente hospitalizado.

Como norma general, en el paciente con patología broncopulmonar, debe irse con suma cautela cuando se quieran administrar fármacos que puedan producir una depresión respiratoria; en este mismo sentido puede decirse que se beneficiarán del aporte de oxígeno, pero si éste es excesivo, el resultado será contraproducente puesto que la eliminación del estímulo hipóxico puede inducir una hipoventilación e incluso una apnea.

- Opiáceos menores: reducción de la dosis.
- Paracetamol: alargar el intervalo.
- Ácido acetilsalicílico: alargar el intervalo (1).
- AINEs: reducción de la dosis.
- Corticosteroides: reducción de la dosis.
- Benzodiacepinas: reducción de la dosis.

**Tabla 3.10.** Modificaciones a seguir en el tratamiento farmacológico del insuficiente renal. (1) Prohibido en la insuficiencia grave

Existen dos tipos de pacientes con problemas respiratorios que merecen ser considerados tanto por la prevalencia de dicha patología como por la problemática que suscitan: se trata del asmático y del paciente que sufre una broncopatía obstructiva crónica.

El asma tiene un substrato alérgico, pero está bien establecido que una crisis asmática se puede desencadenar por factores emocionales -utilizar toda la estrategia ansiolítica- pero también por fármacos como el ácido acetilsalicílico y sus derivados, así como por los AINEs. Algunos autores recomiendan no utilizar anestésicos locales con vasoconstrictor -en los asmáticos- ya que la presencia de los bisulfitos puede desencadenar una crisis; ésta ha de ser la única razón ya que las catecolaminas actuarían de forma beneficiosa por su efecto broncodilatador. En todo caso, siempre hay que tener a mano la posibilidad de administrar oxígeno así como algún broncodilatador en espray -generalmente salbutamol- para solventar la aparición de una crisis asmática.

En cuanto al paciente que sufre una broncopatía obstructiva crónica, el aspecto de su tórax -enfisematoso- es muy sugestivo, aunque es un signo que puede no existir. En esta patología cualquier fármaco que deprima los centros del sistema nervioso central ha de ser evitado como puede ser el caso de las benzodiacepinas o de los analgésicos opiáceos menores. Siempre se ha de investigar si el broncopata crónico -y también el asmático- han seguido recientemente -en los últimos 6 meses- tratamiento con corticosteroides ya que podrían estar en un estado de insuficiencia suprarrenal secundaria; piénsese que para llegar a esta situación sólo se requiere un tratamiento diario con 20 mg de hidrocortisona durante 15 días. La ignorancia de ello se traducirá en una mayor propensión a sufrir una hipotensión o un síncope vasovagal, desencadenables por la situación de estrés.

Recordemos, por último, que la aspiración de cuerpos extraños o líquidos biológicos es excepcional en Cirugía Bucal si se trabaja bajo anestesia locorregional. Sin embargo, este riesgo está aumentado si se emplea cualquier técnica de sedación profunda que anule o disminuya este reflejo protector, o bien si el paciente sufre alguna lesión del sistema nervioso central -por ejemplo, entre otros, en bastantes disminuidos psíquicos-.

### 3.2.5. ENFERMEDADES HEPÁTICAS

Se ha de partir de la base que muchos fármacos -y entre ellos los empleados en la anestesia general- son hepatotóxicos; ésta es una de las razones que hacen aconsejable la anestesia locorregional en el paciente con insuficiencia hepática. Cuando hablamos de insuficiencia hepática entendemos esencialmente el paciente cirrótico y el que sufre una hepatitis crónica activa, enfermedades estrechamente relacionadas con el antecedente de una hepatitis sérica y el hábito alcohólico; con esto que-remos desmarcar otras entidades como la patología biliar, y muy especialmente el paciente que ha pasado una hepatitis ya que no obligatoriamente quedará después con una insuficiencia hepatocelular.

Uno de los problemas que ha habido hasta ahora es que no disponíamos de ninguna prueba que nos informase sobre el estado funcional

del parénquima hepático tal como sucede por ejemplo con el aclaramiento de la creatinina para el caso del riñón. El progreso terapéutico que ha significado el trasplante del hígado ha obligado a buscar algún parámetro eficaz, entre los cuales está curiosamente implicada la lidocaína. La lidocaína inyectada endovenosamente a dosis subterapéuticas -1 mg/kg- es rápidamente metabolizada, en su paso por el hígado, por una oxidasa hacia un metabolito que se conoce como monoetilglicinxilidido (MEGX); la determinación de este MEGX en intervalos controlados, durante los 15 primeros minutos, permite efectuar una curva que es indicadora de la actividad funcional hepática.

Las benzodiacepinas no están indicadas en insuficiencias marcadas ya que se metabolizan en el hígado; en el caso de que su uso sea necesario se preferirán las de corta acción, y se reducirá la dosis a la mitad. Esta precaución también se ha de tener con los analgésicos que sufren una transformación en su paso por el hígado como el ácido acetilsalicílico y el paracetamol, que se evitarán; lo mismo podemos decir, pero de forma no tan drástica, con los opiáceos menores -codeína- que verán aumentada su biodisponibilidad y por tanto se deberá rebajar su dosis. Por tanto, los recomendados serán los AINEs, pero con moderación por la posibilidad de generar hemorragias en el tracto digestivo; una opinión -no compartida de forma unánime- es que el ibuprofeno sería el que presentaría menos peligro. También debe mantenerse una cierta precaución en la administración de los anestésicos locales ya que los que utilizamos normalmente -tipo amida- se metabolizan en el hígado; no obstante, a las dosis que se emplean habitualmente, el riesgo que suponen es mínimo.

Generalmente el estado de insuficiencia hepática se acompaña de deficiencias más o menos graves de la hemostasia ya que es en el hígado donde se sintetiza la mayoría de factores que intervienen en la coagulación -tiempo de protrombina bajo- situación a la que se suma un hipersplenismo -por su plaquetopenia-; estas deficiencias se deberán de tener muy presentes antes de efectuar cualquier tratamiento odontológico.

No hay que olvidar la realización de medidas preventivas adecuadas para evitar el contagio de las hepatitis B y C entre profesional y paciente, o también entre pacientes a través del instrumental contaminado. Si bien es recomendable no efectuar ninguna intervención de Cirugía Bucal cuando la hepatitis está en fase activa, si las circunstancias nos obligan a ello deberán extremarse las medidas de autoprotección y de asepsia quirúrgica.

### 3.2.6. PATOLOGÍA PSIQUIÁTRICA

En este tipo de pacientes hay que temer alteraciones de la conducta importantes -y a veces imprevisibles- así como interacciones medicamentosas variadas tanto con los fármacos que el paciente toma habitualmente como con los que nosotros podemos usar o prescribir. Los pacientes dentofóbicos -bajo este término quedarían englobados desde los que sufren simples neurosis reactivas hasta los psicópatas- precisan una premedicación adecuada al tipo de intervención a realizar; siempre se deberá ser muy prudente y contar con el asesoramiento del psiquiatra -o del internista-. Hay que recordar que estos pacientes suelen exigir a veces extracciones dentarias o intervenciones quirúrgicas de muy diversa índole para solucionar "algias" cuyo origen no es orgánico y su tratamiento es solamente psiquiátrico.

Dentro de este apartado podemos ver pacientes afectados por las siguientes patologías:

- Fobias. Ataques de ansiedad o pánico.
- Depresión, ya sea reactiva, endógena o iatrogénica.
- Psicosis maniaco-depresiva, en sus formas maniaca, depresiva o cíclica.
- Esquizofrenia.

En estos pacientes psiquiátricos hay que conocer la medicación que están tomando, que es rica en efectos secundarios; éstos son los grupos farmacológicos de más interés:

- Antidepresivos tricíclicos como la imipramina (Tofranil®), clomipramina (Anafranil®), etc. Las propiedades anticolinérgicas pueden provocar distintas alteraciones: xerostomía, taquicardia, glaucoma, retención urinaria, hipotensión ortostática, etc.

Se han descrito numerosas interacciones medicamentosas con los antidepresivos tricíclicos; así, pueden interferir con los antihipertensivos, potenciar la epinefrina y los vasoconstrictores de los anestésicos locales, y también el efecto de los ansiolíticos. Los barbitúricos aumentan su metabolismo hepático y potencian sus efectos tóxicos, mientras que el alcohol tiene una acción sedante bajo su influencia pero potencia también sus efectos tóxicos.

- Inhibidores de la monoaminoxidasa (MAO) como la moclobemida (Manerix®). Sus efectos secundarios más habituales son somnolencia, xerostomía, hipotensión ortostática, alteraciones visuales, etc. Como precaución importante debe vigilarse que la dieta no contenga alimentos ricos en tiramina (queso, chocolate, vino tinto, yoghourt, etc.) porque inducirían un episodio de hipertensión. Las interacciones más importantes se producen con la tiramina y con la dopamina o sus precursores, y van desde hipertensión con cefaleas, náuseas y vómitos, hasta edema pulmonar, hemorragia intracraneal, pérdida de conciencia y síncope. Esta clínica se trata con fentolamina y propanolol.

Asimismo, los medicamentos adrenérgicos de acción indirecta (anfetaminas o aminas simpaticomiméticas en tratamiento prolongado) son potenciados y deben proscribirse; la epinefrina contenida en la solución anestésica también supone un riesgo potencial aunque mínimo. Existen muchas otras interacciones con la levodopa, triptófano, meperidina, anestésicos generales, insulina, etc., de escaso interés en nuestra práctica.

- Litio. La administración de preparados de litio, como el Plenur, exige controles periódicos por sus efectos lesivos sobre el riñón, que pueden llegar a ser irreversibles. En ocasiones produce diarrea y vómitos que pueden provocar deshidratación y desequilibrio electrolítico. El litio está contraindicado en pacientes con patología renal y cardíaca, y en el primer trimestre de la gestación. Existen interacciones con la insulina y los medicamentos que contienen yodo.

- Neurolépticos. Estos fármacos, de los que el haloperidol es el más conocido, pueden producir efectos secundarios como somnolencia, psicosis tóxica, alteraciones extrapiramidales (parkinsonismo, etc.); tienen también acción sobre el sistema nervioso autónomo aumentando las respuestas alfa-adrenérgicas y anticolinérgicas. Asimismo pueden observarse efectos adversos cardíacos, hematológicos (agranulocitosis), manifestaciones alérgicas, y reacciones idiosincráticas.

### 3.2.7. PATOLOGÍA NEUROLÓGICA

Dentro de este apartado destacaremos los pacientes epilépticos, tanto por la prevalencia no despreciable de esta enfermedad como porque presentan una patología característica -hipertrofia gingival inducida por hidantoínas- que puede motivar nuestra intervención. Son pacientes algo lábiles que, ante una intervención quirúrgica, pueden desencadenar una crisis aguda; su presentación está favorecida por el estrés, fármacos empleados en la anestesia, etc.

Un ataque epiléptico puede hacer peligrar la vida del paciente -si no se resuelve dentro de un límite de tiempo razonable- sobre todo por las lesiones cerebrales que puede inducir la hipoxia; ésta es consecuencia de:

- Pérdida de la función de la musculatura torácica y espasmo de la glotis, ambos durante la fase de contracciones tónicas.

- Obstrucción de las vías aéreas superiores por cuerpos extraños (prótesis del paciente, instrumental con el que trabajábamos, etc.) y secreciones (saliva, sangre producida al morderse la lengua).
- Aspiración del contenido gástrico.

No obstante, el paciente epiléptico bien controlado soporta bien la Cirugía Bucal de rutina. Se ha de indagar de cuando data la última crisis, y saber esperar si ésta ha sido reciente; muchas veces, la premedicación con diazepam es muy aconsejable, ya que el estrés favorece el desencadenamiento de los ataques, pero lo más importante es que mantenga el tratamiento antiepiléptico durante el mismo día. Hay que saber que los ansiolíticos pueden potenciar el efecto -somnia- exagerada de los medicamentos antiepilépticos.

No hay que asociar rígidamente convulsiones y epilepsia; las convulsiones son un signo inespecífico cuya observación exige hacer -con cierta premura- un diagnóstico diferencial a veces complicado. Por ejemplo, algunos pacientes no epilépticos pueden presentar convulsiones similares a las que se observan durante una crisis epiléptica, es decir, un período corto de contracciones tónicas al que sigue otro de contracciones clónicas; se trata de una clínica inespecífica que traduce un sufrimiento cerebral -por hipoxia- y que puede deberse a varias causas; la lipotimia y la hipoglucemia, son sin duda, las más frecuentes.

La inyección de un anestésico local puede dar lugar también a convulsiones, pero para que éstas se produzcan deberá llegar una cantidad importante -sobredosis- del anestésico local al sistema nervioso central. Evidentemente habrá sido la consecuencia de una mala praxis: inyección intravascular, exageradamente rápida, y a altas dosis. El paciente nota una sensación vertiginosa, una cefalea intensísima, acúfenos, alteraciones visuales y gustativas, sudoración, etc., a lo que sigue la aparición de convulsiones -que pueden confundirse con una crisis epiléptica- y una pérdida de la consciencia. Se trata de una situación de suma gravedad y de difícil reversión a pesar de que se instaure rápidamente el tratamiento pertinente que entra ya dentro de las medidas de la reanimación cardiopulmonar.

La mayoría de pacientes epilépticos detecta la eminencia de una crisis, y algunos de ellos incluso pueden evitarla.

Cuando se presenta una crisis epiléptica debe actuarse de la siguiente forma:

- Colocar adecuadamente al paciente con el fin de evitar que la actividad motora descontrolada e involuntaria le pueda producir lesiones o heridas. Se pondrá un abrebocas o una cuña de goma -con cadena para evitar su posible deglución- a fin de impedir que se muerda la lengua o los labios (figura 2.2).

- Evitar la obstrucción de las vías aéreas; en los casos severos puede ser necesaria la colocación de una cánula bucofaríngea (tubo de Mayo o cánula de Guedel) o una máscara laríngea, y hasta incluso indicar una traqueostomía.

- Posicionar la cabeza y el cuello de forma que se evite la caída de la lengua hacia detrás. Deben retirarse las prótesis dentarias removibles, si es posible.

- Si la crisis epiléptica se soluciona de forma espontánea y rápida, no hace falta administrar ningún medicamento. Es prudente no proseguir con la intervención quirúrgica ya que el riesgo de que sobrevenga otra crisis es importante. Se remitirá al paciente al médico que le trata habitualmente a fin de que éste ajuste su régimen terapéutico o introduzca las modificaciones que crea pertinentes.

- Si el cuadro adquiere gravedad -dificultad en recuperar la consciencia, persistencia de convulsiones, aparición de cianosis- debe avisarse de inmediato a un servicio de urgencias; el tratamiento consistirá en la administración de diazepam -10 mg por vía endovenosa- como

anticonvulsivante, aporte de oxígeno, etc. y en casos extremos puede ser necesario efectuar una anestesia general para cohibir la crisis epiléptica.

Dentro de las enfermedades neurológicas también hay que comentar la problemática inherente a la enfermedad de Parkinson. Son pacientes difíciles a la hora de trabajar debido a sus movimientos incontrolados, pero el riesgo radica en teoría en la posible interacción -en forma de crisis hipertensiva- de la levo-dopa y de sus derivados con la adrenalina; puede ser una buena indicación para la felipresina como vasoconstrictor de la solución anestésica.

Referente a la patología neuromuscular, analizaremos únicamente la problemática asociada a la distrofia muscular y a la miastenia gravis; la principal complicación de estas enfermedades será la depresión periférica de la función respiratoria, razón por la cual se evitará en lo posible el uso de las sedaciones profundas y de la anestesia general.

### 3.2.8. ENFERMEDADES ENDOCRINAS

Dentro de este apartado repasaremos distintas enfermedades:

#### 3.2.8.1. Diabetes mellitus

En estos pacientes existe una alteración en el metabolismo de los hidratos de carbono y los lípidos que puede agravarse por la realización de una intervención quirúrgica.

La diabetes es una enfermedad producida por un defecto en la producción o secreción de insulina lo que dificulta mantener una glucemia normal. La diabetes puede tener una gravedad muy variable, desde la forma del adulto que se controla con una dieta adecuada, hasta la forma severa juvenil que exige la inyección de insulina.

En los diabéticos, el desequilibrio metabólico induce graves complicaciones: retinopatía, nefropatía, neuropatía y arteriopatía oclusiva acelerada.

El diabético exige un control metabólico adecuado que, en el adulto o en el que está bien compensado con tratamiento farmacológico -insulina, hipoglucemiantes orales-, no demandará más medidas que mantener, en el período quirúrgico, su régimen y la dosificación habitual de dichos fármacos.

Los pacientes mal controlados o con cuadros graves deberán ser hospitalizados siendo tributarios de la modificación de su pauta habitual, en este caso generalmente de la insulina. Estos cambios deben ser efectuados por el endocrinólogo quien controlará estrechamente al paciente, en especial si la intervención quirúrgica a practicar debe ser realizada bajo anestesia general; en esta situación, el período de ayunas obligado implica todavía una mayor dificultad en el control del diabético insulínodependiente.

Desde nuestro punto de vista los problemas que suelen presentarse pueden deberse a un retraso en la cicatrización, a una mayor susceptibilidad a las infecciones, o a las alteraciones que la diabetes ha causado en otros órganos o sistemas (lesiones cardíacas, neuropatías, nefropatías, hepatopatías, etc.).

El diabético puede presentar alteraciones de la cicatrización motivadas por la mala perfusión de los tejidos ya que la microcirculación de éstos está afectada por la presencia de vasculitis y aterosclerosis; no obstante, la cavidad bucal posee una vascularización muy rica, y difícilmente van a acontecer tales complicaciones.

Respecto al riesgo de infección, puede afirmarse que el diabético bien controlado no tiene más complicaciones de este tipo que un paciente normal ante una misma intervención quirúrgica. Por el contrario, un diabético mal controlado tiene más riesgo de infección que un paciente sano, y dado los efectos nocivos de ésta, algunos autores recomiendan instituir una cobertura antibiótica preoperatoria.

Lo que sí es cierto es que una infección puede tener efectos importantes sobre el grado de compensación de una diabetes, lo que frecuentemente se traduce por un aumento de la glucemia y por un incremento notable de las exigencias de insulina.

Referente a la presencia de vasoconstrictor en la solución anestésica, Pérusse y cols. creen que, teniendo presente que la epinefrina tiene una acción opuesta a la insulina, la utilización de esta catecolamina representa una "contraindicación absoluta" para el diabético incontrolado; esta opinión es a nuestro juicio un tanto exagerada ya que la elevación de la glucemia que se produce -empleando dosis razonables de solución anestésica- es poco relevante e incapaz -por sí sola- de inducir una descompensación en el diabético aunque éste esté mal controlado.

Por todo lo comentado, es evidente que lo primero que nos interesa conocer del diabético es el alcance real de su patología, el tipo de terapéutica que realiza, su grado de compensación actual, y si cumple las pautas de tratamiento correctamente.

La complicación más grave que puede sucedernos es que se presente una pérdida de consciencia por coma, ya sea hipo o hiperglicémico. Antes de entrar en coma, se observará durante un cierto período -precoma- una serie de signos y síntomas premonitores; es en este momento cuando debemos adelantarnos y hacer el diagnóstico preciso, para lo cual efectuaremos el estudio de la glucemia capilar mediante tiras reactivas (figura 3.6).

Clínicamente pueden presentarse estas dos posibilidades:

- Coma hipoglucémico. Existe respiración superficial, piel fría y sudorosa, y pulso muy lleno y rápido. Puede haber un estado de agitación, convulsiones e hipertonía. El tratamiento es la administración de glucosa.

- Coma hiperglicémico o coma diabético. Existe respiración profunda, piel seca y caliente, pulso débil y rápido, y un característico olor cetónico en el aliento. Su tratamiento consiste en la administración de insulina.

En resumen, debe siempre solicitarse la colaboración del médico endocrinólogo, y extremar nuestras medidas con el fin de evitar las posibles complicaciones, entre las cuales destacamos la infección postoperatoria.

### 3.2.8.2. Obesidad

Es indiscutible que la obesidad es un factor de riesgo para la anestesia general y para la sedación consciente, pero demasiado a menudo olvidamos que también lo es -en menor grado, evidentemente- para la anestesia locorregional. La respiración diafragmática está disminuida ya de por sí, pero la posición en el sillón dental reduce aún más la capacidad ventilatoria: de hecho, hemos de considerar al obeso como un "insuficiente respiratorio" en el que la presión de oxígeno arterial ( $PaO_2$ ) está -dentro de la normalidad- cerca de su límite bajo. A esto hemos de añadir toda una serie de condiciones asociadas, de las que destacaremos las que corresponden al sistema cardiovascular: hipertensión, insuficiencia cardíaca, alto riesgo de coronariopatía, etc., y además también es fácil que sea diabético.

Otros peligros corresponden a las interacciones medicamentosas, ya sean ocasionadas por el tratamiento de las enfermedades asociadas o por la propia obesidad; vigílese en este sentido, por ejemplo, los agentes simpaticomiméticos utilizados como anorexígenos -las anfetaminas habían sido usadas para tal fin- o los extractos tiroideos, todos ellos destinados a aumentar el metabolismo basal.

### 3.2.8.3. Insuficiencia córtico-suprarrenal

A la situación de insuficiencia suprarrenal crónica puede llegarse por dos vías distintas: de forma primaria por lesión destructiva de la cápsula

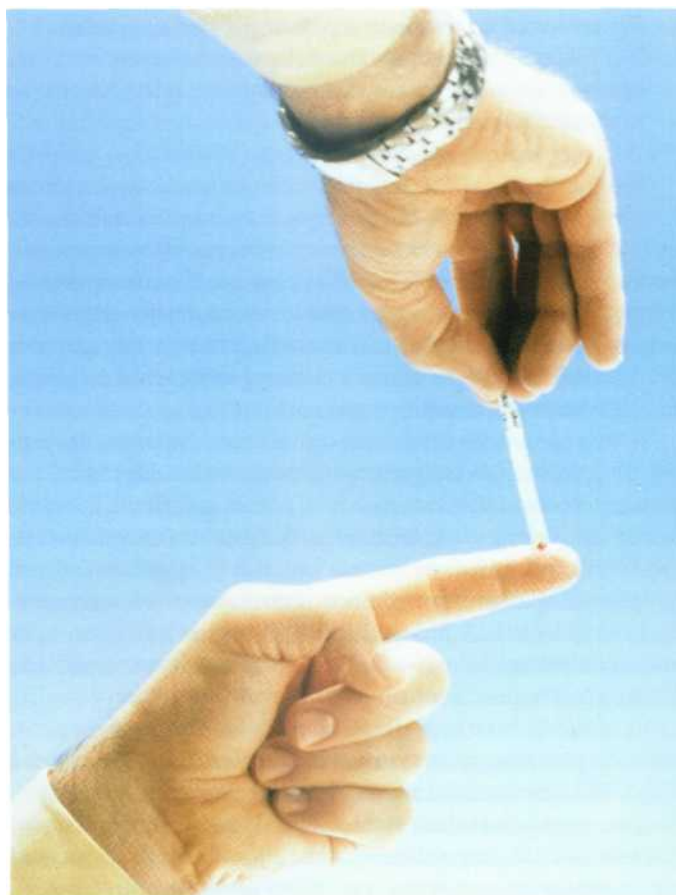

Figura 3.6. Estudio de la glucemia capilar mediante tiras reactivas.

suprarrenal -enfermedad de Addison-, o de forma secundaria por insuficiencia de la adenohipófisis; sin embargo la etiología más frecuente es la frenación iatrogénica, provocada por un tratamiento crónico con dosis importantes de glucocorticoides. En todas estas situaciones, bien diferentes desde el punto de vista clínico, el peligro es similar ya que los pacientes tolerarán muy mal la situación de estrés. Ello puede prevenirse doblando la dosis habitual de corticosteroides, y manteniéndola hasta cuatro días después caso de estar en tratamiento continuo; si en el momento actual lo han suprimido, deberá reanudarse según el criterio del médico especialista. Piénsese que esta situación iatrogénica, ya comentada para el enfermo respiratorio crónico, puede verse en patologías muy diversas como la dermatológica -psoriasis, dermatosis, pénfigo, líquenes, etc.-, gastrointestinal -colitis ulcerosa, esprue, algunos tipos de hepatitis crónicas-, reumatológica -artritis reumatoide, lupus eritematoso sistémico, polimiositis-, en la insuficiencia renal crónica, etc.

Señalamos a continuación los principales problemas que pueden presentarse en estos pacientes:

- Mayor propensión a sufrir lipotimias y síncope, hecho que se ve además favorecido al ser hipotensos y tener niveles de glucemia bajos.

- Retraso en la cicatrización y mayor susceptibilidad a las infecciones. Se hacen necesarios la profilaxis antibiótica y un más estricto control postoperatorio.

- Presentación de una descompensación aguda o crisis addisoniana, generalmente desencadenada por una situación de estrés, una infección, un traumatismo, una hemorragia, etc. Aparecen vómitos, diarreas, dolor abdominal, anorexia, hipotensión importante con tendencia a derivar hacia un síncope, etc. Su solución pasa por la reposición de electrolitos y de líquidos mediante una solución glucosalina o sangre -si la causa desencadenante es una hemorragia importante-, y con la administración



de glucocorticoides (hemisuccinato o fosfato de hidrocortisona) a dosis de 100-200 mg, vía endovenosa, dosis que luego se irá disminuyendo paulatinamente.

#### 3.2.8.4. Hiperfunción córtico-suprarrenal

Para Commissionat y Rimet, el paciente afecto de hiperfunción de la corteza suprarrenal (enfermedad de Cushing) presenta una gran labilidad psíquica, fragilidad vascular -de los capilares- y alteraciones cardiovasculares como hipertensión arterial e hipertrofia cardíaca; estas últimas representan una razón para no utilizar vasoconstrictores en la solución de la anestesia local.

#### 3.2.8.5. Hipertiroidismo

El paciente hipertiroides, sobre todo cuando está descompensado (estado de tirotoxicosis), presenta un importante riesgo quirúrgico. En estos individuos, el estrés emocional, los traumatismos, las infecciones, y la propia cirugía pueden desencadenar una crisis tirotóxica. Esta se caracteriza por la aparición de náuseas, vómitos, dolor abdominal, nerviosismo exagerado, fiebre, taquicardia y sudoración profusa; en los casos graves pueden existir edema pulmonar e insuficiencia cardíaca congestiva que pueden conducir a un coma tóxico. El tratamiento consistirá en la administración de un antitiroideo como el propiltiouracilo, yoduro potásico, propranolol -para antagonizar el componente adrenérgico-, hidrocortisona, suero glucosado, y complejo vitamínico B.

El uso de vasoconstrictores del tipo catecolamina en la solución anestésica es controvertido; para algunos como Pérusse y cols. sería motivo de contraindicación absoluta, cuando el paciente no está compensado. Además se aduce una especial sensibilidad del miocardio frente a las catecolaminas cuyo empleo puede desencadenar taquicardias, arritmias e incluso dolor precordial. Otros autores como Malamed indican que se pueden usar soluciones con adrenalina teniendo una serie de precauciones: utilizar concentraciones bajas, inyectar el mínimo volumen de solución anestésica y aspirar de forma sistemática.

#### 3.2.8.6. Hipotiroidismo

El paciente hipotiroides presenta a menudo, de forma asociada, patología cardiovascular y además es muy sensible a la acción de cualquier fármaco, muy en especial a los depresores del sistema nervioso central. Así pues, aunque se utilicen dosis ajustadas, el bajo ritmo metabólico de los sistemas cardiovascular y renal condicionará que la excreción se vea enlentecida; ello dará lugar a altos niveles plasmáticos del psicofármaco en cuestión con una posible repercusión en forma de depresión respiratoria, cardiovascular o ambas. Se recomienda, ante la existencia de signos y síntomas sugerentes de hipofunción tiroidea (bradilalia, apatía, mareo, etc.), posponer el tratamiento odontológico. El tratamiento, siempre a cargo del endocrinólogo, consistirá en la administración de levotiroxina (T4).

#### 3.2.9. INMUNODEPRESIÓN

Los estados de inmunodepresión pueden obedecer a diversas etiologías, lo que nos lleva a distinguir dos grandes grupos: las inmunodeficiencias primarias con una serie de subcategorías según el tipo de células que estén comprometidas -linfocitos B, linfocitos T, fagocitos, etc.-; la entidad más representativa es el Síndrome de Inmunodeficiencia Adquirida (SIDA). El otro grupo lo constituyen las inmunodeficiencias secundarias, o sea aquellas que forman parte de una enfermedad como puede ser la diabetes, la tuberculosis, etc. Pero también encontraremos estados de inmunodepresión iatrogénicos, es decir, consecuencia de tratamientos oncológicos -quimio y radioterapia- y también cuando se ha querido anular la respuesta de rechazo en el caso de los trasplantes de órganos.

De forma un tanto genérica, en todos estos pacientes se tendrá que hacer una profilaxis antibiótica, y contemplar que la hemostasia puede estar también comprometida; por otro lado, recordemos las posibles interacciones medicamentosas: por ejemplo, el paciente oncológico puede seguir tratamiento paliativo con psicofármacos y analgésicos opiáceos mayores.

### 3.3. HEMOSTASIA

#### 3.3.1. PROBLEMÁTICA QUIRÚRGICA RELACIONADA CON LAS ALTERACIONES DE LA HEMOSTASIA

##### 3.3.1.1. Hemorragia y hemostasia

Hemorragia es toda pérdida sanguínea o salida de sangre del torrente o sistema vascular, ya sea de forma espontánea o provocada por una herida cutánea o mucosa (hemorragia externa) o en una cavidad del organismo (hemorragia interna), y que es anormal por su intensidad y/o su duración.

Es obvio que es completamente normal que al realizar una incisión o cualquier otra maniobra quirúrgica sobre los tejidos blandos u óseos de un ser vivo, se produzca una hemorragia. Pero también es normal que los mecanismos fisiológicos de la hemostasia controlen y coapten la pérdida sanguínea en un plazo mayor o menor de tiempo.

La hemorragia puede provenir de los tejidos duros o de los tejidos blandos; en ocasiones, generalmente durante una intervención quirúrgica, puede identificarse perfectamente el vaso sangrante. Siempre hay que intentar precisar si es el origen es arterial, venoso o capilar.

Una hemorragia bucal o maxilofacial obedece siempre a una causa; normalmente es consecuencia de un acto quirúrgico o de un traumatismo, y puede aparecer en un sujeto sano, en un individuo con un trastorno de la hemostasia -conocido o no-, o sobre un terreno patológico; en este último caso cualquier agresión local podrá ocasionar problemas graves al estar así potenciada.

La hemorragia es una de las complicaciones más importantes y frecuentes en la praxis diaria del odontólogo debido, en la mayoría de los casos, a problemas mecánicos durante la extracción dentaria como pueden ser: desgarros gingivales, fracturas alveolares, lesiones de la mucosa bucal, etc. No obstante, existen otros casos en que la hemorragia es consecuencia de una alteración de la hemostasia. Vamos a profundizar en su estudio dada la necesidad de prevenir las complicaciones hemorrágicas fundamentalmente en tres tipos de pacientes:

- Aquél con enfermedad hemorrágica conocida que está ya controlada por el hematólogo.
- El sometido a tratamiento con anticoagulantes.
- El paciente que sufre una discrasia hemática, hasta entonces desconocida, que vamos a detectar en el preoperatorio,

Es este último grupo particularmente interesante para nosotros, porque algunas de estas afecciones cursan de manera asintomática y se ponen de manifiesto tras manipulaciones quirúrgicas. Es pues primordial conocer y tener presente la existencia de estas enfermedades, y es muy importante saber valorar los resultados de una analítica preoperatoria.

Las funciones hemostáticas proceden de la conjunción de fenómenos que hacen posible la obliteración espontánea de las lesiones o brechas vasculares, evitando la pérdida de sangre. Para hacer compatible la eficacia y la inocuidad, el proceso hemostático debe ser localizado, rápido y no extensivo. La hemostasia consta de tres fases que se siguen en el tiempo; una de ellas es la coagulación -posiblemente la más importante- muchas veces confundida de forma errónea con todo el proceso de la hemostasia.

### 3.3.1.2. Incidencia y prevalencia

#### 3.3.1.2.1. En la población general

La mayoría de alteraciones de la hemostasia es iatrogénica, y las más frecuentes -pero difíciles de cuantificar- son las motivadas por el tratamiento con:

- Anticoagulantes orales (post-infarto de miocardio o post-accidente vascular cerebral, tratamiento o prevención de enfermedades o condiciones embolígenas como tromboflebitis, valvulopatías, cardiopatías congénitas, válvulas artificiales). Se estima que en el estado español hay 1,2 individuos de cada 100 tratados con acenocumarol (Sintrom®), con un incremento anual del 10%.
- Antiagregantes plaquetarios tipo aspirina en situaciones de riesgo embolígeno.
- Fármacos -aspirina, AINEs- que, tomados de forma crónica, alteran secundariamente la hemostasia, como por ejemplo en las enfermedades reumáticas.

La presentación de trastornos no iatrogénicos es menos frecuente pero más fácil de cuantificar:

- Enfermedad de von Willebrand: la más frecuente; 1 persona de cada 800-1.000 en Estados Unidos de Norteamérica, la padece; se hereda de forma autosómica dominante (tipos I y II) o recesiva (tipo III). Las formas leves representan un 75% mientras que las graves sólo tendrían una prevalencia de 1 caso por millón de habitantes.
- Hemofilia verdadera (hemofilia A): la más frecuente de las coagulopatías hereditarias (80%). Afecta a 1 de cada 20.000 individuos (1 de cada 10.000 varones); la hemofilia B (enfermedad de Christmas) es mucho más rara: 1 por cada 100.000 habitantes.

Sin embargo un trastorno de la hemostasia puede acompañar a muchos otros procesos de los que destacaríamos:

- Hepatopatías crónicas
- Leucemias
- Inmunodeficiencias
- Tratamientos con quimioterapia; hoy en día no se aplican exclusivamente a pacientes con patología tumoral sino también a otros con expectativa de vida a más largo plazo como enfermedades autoinmunes o los que han recibido un trasplante. El número de algunos tipos de trasplantes de órganos efectuados en España durante el año 1998 son muy importantes:
  - de corazón: 349
  - de hígado: 899
  - de riñón: 1.995

#### 3.3.1.2.2. En la consulta odontológica

¿Qué pacientes vamos a tratar en nuestra consulta? Hay puntos a discutir: en la mayor parte de casos sabremos o intuiremos el problema ya que se detectará en la Historia Clínica. Pero en algunos -muy pocos casos- lo descubriremos nosotros por primera vez, por ejemplo en las formas poco graves de enfermedad de von Willebrand (el tipo III que se transmite de forma recesiva) que puede ponerse de manifiesto en la edad adulta. Dentro del primer grupo, es importante discernir quiénes podrán ser tratados ambulatoriamente en nuestra consulta y quiénes deberán remitirse a un centro asistencial competente en dichos problemas.

### 3.3.2. FASES DE LA HEMOSTASIA

Las fases de la hemostasia son:

- Hemostasia primaria (fase vascular y plaquetaria). Se inicia la acción en la zona de sangrado, con la constricción de las paredes del

vaso afectado y la agregación de plaquetas que intentan formar un tapón para cohibir la brecha.

- Coagulación. Es el proceso de ampliación de las reacciones enzimáticas secuenciales que producirán la formación de trombina, la proteasa que transformará el fibrinógeno plasmático en fibrina insoluble -que será el armazón del coágulo hemostático-.
- Fibrinolisis. Se trata de una acción limitadora de todo el proceso, que corre a cargo de los inhibidores plasmáticos que actúan neutralizando la trombina.

La puesta al descubierto del subendotelio, es decir del colágeno, microfibrillas y membrana basal del vaso lesionado, desencadena simultáneamente las fases plaquetaria y plasmática de la hemostasia. Estas dos fases son interdependientes, ya que la trombina refuerza la agregación plaquetaria transformándola de reversible en irreversible; por su parte, la adhesión y agregación plaquetaria dejan disponibles los fosfolípidos plaquetarios (F3P) necesarios para la acción en la superficie de las plaquetas de los factores antihemofílicos A (factor VIII) y B (factor IX).

El coágulo fibroso de la fase plasmática se une rápidamente al trombo blanco para formar así el coágulo fibrino-plaquetario.

Todo posible desequilibrio en esta cascada o cadena de reacciones puede alterar el buen funcionamiento de la hemostasia, mantener la hemorragia o bien favorecer la trombosis.

### 3.3.3. ETIOLOGÍA Y PARTICULARIDADES DE LOS PRINCIPALES TRASTORNOS DE LA HEMOSTASIA DE INTERÉS EN CIRUGÍA BUCAL

Deben conocerse bien las principales enfermedades hemorrágicas (tabla 3.11) que pueden incidir en la práctica diaria del odontólogo, en especial si hay que realizar alguna intervención de Cirugía Bucal; por ello iremos mencionando sus particularidades en cuanto a diagnóstico, tratamiento y las medidas profilácticas a emplear, que pueden resultar vitales en muchos de estos pacientes.

#### 3.3.3.1. Alteraciones de la hemostasia primaria

##### 3.3.3.1.1. Del endotelio vascular

En general tienen escaso interés práctico para nosotros, y el escorbuto (déficit de vitamina C) es su representante más característico; quizás posean una mayor relevancia -aunque relativa si la comparamos con las demás alteraciones que describiremos a continuación- la enfermedad de Rendu-Osler o las secuelas que aparecen tras la acción prolongada de la corticoterapia.

##### 3.3.3.1.2. De las plaquetas

- De la función plaquetaria

Dejando aparte dos procesos con una incidencia importante como son la enfermedad de von Willebrand y la uremia propia de la insuficiencia renal, las alteraciones de la función plaquetaria más frecuentes son las motivadas por fármacos. Se ha demostrado una alteración de la agregación plaquetaria inducida por fármacos tales como aspirina, antiagregantes plaquetarios, AINEs, betalactámidos incluyendo cefalosporinas, etc. Se trata de una etiología deliberadamente iatrogénica y en franco aumento ya que forman parte del tratamiento general de diversas enfermedades -coronariopatías, enfermedades trombóticas oclerativas, accidentes vasculares cerebrales de causa tromboembólica, ciertas formas de hipertensión, etc.-. Sin embargo, en nuestro ámbito también pueden verse en pacientes que consumen -de forma crónica- fármacos con este tipo de acción y que desconocen su riesgo ya que su indicación -so-

### TRASTORNOS DE LA HEMOSTASIA PRIMARIA

1. Alteraciones de la fase vascular; Síndrome de Ehlers-Danlos, enfermedad de Rendu-Osler, corticoterapia a largo plazo, púrpura de Schönlein-Henoch.
2. Alteraciones cuantitativas de las plaquetas:
  - Trombocitopenia.
  - Trombocitosis.
3. Alteraciones cualitativas de las plaquetas:
  - a. Tromboastenia de Glanzman.
  - b. Trombopatía:
    - Congénita: Síndrome de Bernard-Soulier, enfermedad de almacenamiento (pool) de plaquetas.
    - Adquirida: Uremia, inducida por fármacos.
4. Alteraciones cualitativas de las plaquetas y de la coagulación:
  - Enfermedad de von Willebrand.

### TRASTORNOS DE LA COAGULACIÓN

1. Alteraciones en la fase I (formación de tromboplastina):
  - Déficit de factor VIII: Hemofilia A, y Enfermedad de von Willebrand.
  - Déficit de factor IX: Hemofilia B o Enfermedad de Christmas.
  - Déficit de factor XI: Hemofilia C
  - Déficit de factor XII (factor de Hageman)
2. Alteraciones en la fase II (conversión de protrombina en trombina):
  - Déficit de protrombina:
    - a. Congénito.
    - b. Adquirido (Hepatopatías, malabsorción intestinal, déficits de vitamina K).
    - c. Inducida por fármacos (Tratamiento con cumarínicos, o con heparina).
  - Déficits de otros factores (V, VII, X) de la coagulación.
3. Defectos en la fase III (conversión del fibrinógeno en fibrina):
  - Déficit de fibrinógeno, fibrinógenos anormales.
  - Déficit del factor XIII.

### TRASTORNOS DEL SISTEMA FIBRINOLÍTICO

**Tabla 3.11.** Principales enfermedades hemorrágicas.

bre todo por problemas de osteoartralgias- queda muy alejada de tales efectos.

Ante la sospecha o evidencia de que un tratamiento farmacológico es capaz de producir una alteración de la función plaquetaria, ésta podrá resolverse espontáneamente en unos 10 días después de haber suprimido el tratamiento puesto que la semivida plaquetaria es de 7-14 días; no obstante en casos urgentes sólo será necesario esperar de 4 a 5 días.

También puede comprobarse esta alteración en enfermedades autoinmunes y otras menos habituales como la enfermedad de Bernard-Soulier.

#### - Del número de plaquetas

La trombocitopenia ha sido hasta hace poco la causa más común de un tiempo de sangría prolongado -ahora los trastornos de la función plaquetaria son más frecuentes-. El método de Ivy es más sensible que el de Duke para valorar los casos moderados. Por definición, plaquetopenia corresponde a una cifra de plaquetas inferior a  $100.000/\text{mm}^3$  pero esto no se traduce obligatoriamente en la presencia de clínica. Si solamente existe una disminución del número de plaquetas -sin nin-

gún otro trastorno de la hemostasia acompañante-, una hemorragia espontánea se observará raramente en pacientes con un recuento de más de  $30.000$  plaquetas/ $\text{mm}^3$ , y la hemorragia profusa será asimismo rara en pacientes con recuentos plaquetarios superiores a  $60.000$  plaquetas/ $\text{mm}^3$ . En general se admite que cuando existen menos de  $50.000$  plaquetas/ $\text{mm}^3$  estamos ante un caso severo que exigirá tratamiento intrahospitalario.

Las trombopenias se clasifican en idiopáticas cuando se desconoce su causa, y todas las demás se consideran como secundarias; en éstas la causa define sus distintos tipos:

- Trombopenia causada por disminución o anulación (aplasia) en la producción de plaquetas: originadas por virus, radiaciones ionizantes (radioterapia), fármacos mielosupresores (los que se emplean en quimioterapia pero también otros indicados con una finalidad bien distinta como las tiazidas), tóxicos (industriales o de abuso como el alcohol), infiltración tumoral de la médula ósea (leucosis, mielomas, macroglobulinemia de Waldenström) o destrucción de la misma (metástasis óseas), etc.

- Trombopenia originada por aumento de la destrucción periférica de plaquetas; ésta puede tener diversas causas:

- De origen inmunológico como la enfermedad de Werlhof y la provocada por determinados fármacos como penicilinas, ácido acetilsalicílico y derivados, paracetamol, digoxina, anticonvulsivantes, etc.

- De origen no inmunológico: infecciosa, coagulación intravascular diseminada, púrpura trombótica trombocitopénica o síndrome de Moschowitz-Singer, síndrome hemolítico-urémico, etc.

Por secuestro de plaquetas: hipersplenismo.

Por pérdida o consumo exagerado de plaquetas: hemorragias profusas, circulación extracorpórea.

El diagnóstico de estas trombopenias se basa en los datos obtenidos de la anamnesis y del resultado de un aspirado medular. No obstante, en ciertos casos concurren varios mecanismos a la vez: por ejemplo, en el mieloma múltiple y en la macroglobulinemia de Waldenström, existe una tendencia hemorrágica aumentada que se explica por la adsorción de la paraproteína sobre la superficie de las plaquetas lo que condiciona una adhesividad y una agregación al ADP disminuidas, pero además también cursan con trombopenia y con una disminución de algunos factores de la coagulación.

#### 3.3.3.2. Por trastornos de la coagulación

##### 3.3.3.2.1. Por defectos de la fase I (formación de tromboplastina)

Sus principales exponentes son las hemofilias y la enfermedad de von Willebrand.

En ocasiones, las formas leves de estas enfermedades pueden pasar inadvertidas hasta la edad adulta y ponerse de manifiesto en ocasión de un tratamiento odontológico. Representan el 90% de los trastornos de la hemostasia de carácter hereditario por lo que siempre hay que valorar la existencia de estas enfermedades en los familiares próximos.

La hemofilia A es una enfermedad hereditaria recesiva y ligada al sexo, que ocasiona clínica solamente en los varones y que es transmitida por mujeres portadoras que están libres de patología; la causa de las manifestaciones clínicas deriva del déficit de factor VIII. Podemos decir lo mismo para la hemofilia B -en este caso el déficit afecta al factor IX-. Dejaremos aparte la hemofilia C -por déficit de factor XI-, ya que se trata de una rara enfermedad congénita heredada, con carácter auto-

sómico dominante, y que se manifiesta como una diátesis hemorrágica leve.

La enfermedad de von Willebrand se hereda con carácter autosómico dominante, afecta mucho más a las mujeres, siendo posiblemente la enfermedad hemorrágica más común si tenemos en cuenta que la mayoría de formas leves es asintomática. En esta entidad, hay también una disminución de los niveles de factor VIII lo que va además unido a una disminución de los niveles del antígeno asociado al factor VIII (VIII R:Ag) y del cofactor de la ristocetina (VIII: XF (RCF)).

Los datos en que se basa el diagnóstico diferencial entre la hemofilia A y la enfermedad de von Willebrand se presentan esquematizados en la tabla 3.12.

En cuanto a la sintomatología debe diferenciarse por un lado la producida por las hemofilias A y B en sus formas graves y moderadas, mientras que por el otro lado tendríamos las formas leves de estas mismas hemofilias junto a la enfermedad de von Willebrand cuando ésta es sintomática:

- Hemofilias A y B graves y moderadas. Las hemorragias se manifiestan generalmente a los 7 u 8 meses de vida, en forma de hematomas -especialmente en la frente producto de traumatismos a pesar de que éstos sean leves-, y hemorragias profusas tras mordeduras de la lengua o los labios. Las hemorragias de los tejidos pueden alcanzar dimensiones enormes, originando necrosis, atrofia y hasta parestesia por compresión de estructuras vecinas. Las hemorragias en la faringe y la cavidad bucal pueden conducir a la muerte por asfixia debido a la compresión que ejercen sobre las vías aéreas superiores. En la hemofilia grave, traumatismos pequeños tales como la rotura de los vasos sanguíneos ocasionada por una aguja hipodérmica, pueden ser suficientes para producir graves episodios hemorrágicos.
- Hemofilias A y B leves, y enfermedad de von Willebrand sintomática. Las hemorragias espontáneas son raras, se observan tras traumatismos algo importantes y sobre todo tras intervenciones quirúrgicas. Las formas más leves tanto de las hemofilias A y B como especialmente de la enfermedad de von Willebrand, pueden permanecer ocultas hasta la edad adulta; entonces se descubren con motivo de una intervención quirúrgica o de un traumatismo. Estos pacientes crean serios problemas a causa de su inesperada e importante hemorragia. Hay que recordar que "frente a una intervención quirúrgica no existen hemofílicos leves"; hasta una cirugía menor, como la extracción dentaria, implica un riesgo considerable, y se han producido incluso fallecimientos a consecuencia de la hemorragia consecuente a una exodoncia convencional.

La gravedad de estos procesos se evalúa según la cantidad de factor deficitario. Así, por ejemplo, la hemofilia A es leve si el nivel de factor VIII está entre el 5 y el 30%, moderada entre el 1 y el 5%, y grave cuando es del 1% o menor. Es importante tener presente otro detalle que complica la situación como es la creciente incidencia de pacientes portadores de anticuerpos antifactor VIII; diferentes autores mencionan una incidencia que va desde el 3 al 20% con un 7% de promedio.

#### 3.3.3.2.2. Por defectos de la fase II (conversión de protrombina en trombina)

Las deficiencias hereditarias en esta fase son raras y de menor trascendencia que las que se dan en la fase I. Las alteraciones más frecuentes en esta fase son:

- Hepatopatías.
- Deficiencias de vitamina K.
- Tratamiento con anticoagulantes del tipo dicumarínicos.
- Tratamiento con anticoagulantes del tipo heparina.

	↓ según gravedad	E. ↓ según gravedad	d
VIII: C	Normal	d	
VIII: Ag	Normal	↓	
VIH: XF (RCF)	Normal	↓	
Tiempo de sangría (Ivy modificado)		↑	
Adhesividad de las plaquetas a las bolas de vidrio			

**Tabla 3.12.** Diagnóstico diferencial por pruebas de laboratorio de la hemofilia A y de la enfermedad de von Willebrand.

### Hepatopatías

Todos los factores de la coagulación, excepto una fracción del factor VIII, se sintetizan en el hígado, si bien sólo cuatro (II, VII, IX, X) requieren la presencia de vitamina K. En los trastornos hepáticos se observa una disminución de todos los factores que requieren su síntesis en el hígado; así, por ejemplo, los niveles de factor V disminuyen a medida que aumenta la lesión hepatocelular, por lo que son pues un índice de mal pronóstico de la hepatopatía en cuestión. En la lesión hepática coinciden además otras alteraciones de la hemostasia, entre ellas la disminución del fibrinógeno, una antitrombina III baja -que obviamente no actuará facilitándola-, y una plaquetopenia, esta última debida al hipersplenismo que suelen presentar estos pacientes.

### Deficiencias de vitamina K

Deben considerarse aquí los déficits de vitamina K originados por otros motivos que las hepatopatías; como etiologías más frecuentes destacaríamos: insuficiencia biliar, malabsorción de vitamina K, destrucción de la flora intestinal por antibióticos de amplio espectro que generalmente se han tomado a dosis importantes y/o de forma crónica, etc.

### Tratamiento con anticoagulantes del tipo dicumarínicos

La síntesis de protrombina (factor II) y de los factores VII, IX y X, por parte de las células parenquimatosas del hígado, exige la presencia de vitamina K; el déficit de ésta se traducirá en una disminución de dichos factores, con el consiguiente alargamiento del tiempo de protrombina (tiempo de Quick).

El tratamiento con dicumarínicos no tiene por objetivo disolver los trombos ya formados sino evitar la aparición de nuevos, además de prevenir el embolismo. Por tanto, está indicado primordialmente en los tratamientos prolongados de las cardiopatías embolígenas o cuando existe una situación potencialmente embolígena; tal sería el caso de la presencia de una prótesis valvular cardíaca -muy en especial cuando ésta es mecánica-. También se administra de modo profiláctico para evitar las recurrencias del tromboembolismo venoso.

Su fármaco más representativo, el acenocumarol, impide la función de la vitamina K, razón por la cual se considera como una anti-vitamina K; al inhibir el enzima epoxidoreductasa, interrumpe el ciclo oxidación-reducción de la vitamina K, lo que tendrá como consecuencia la inhibición de la síntesis hepática de los factores del complejo protrombínico, y finalmente una reducción de la formación de trombina.

La problemática asociada a su tratamiento será comentada con todo detalle más adelante; ahora, de momento, sólo hay que recordar que:

- Es fundamental que el paciente esté bien informado del tratamiento odontológico -más aún si es de Cirugía Bucal- a que va a someterse, de su objetivo, y de sus riesgos.



- El paciente debe comunicar al odontólogo o al cirujano bucal que está bajo tratamiento con acenocumarol (Sintrom®). Existe la mala costumbre de banalizar la intervención a efectuar, sobre todo si se trata de una extracción dentaria; recordemos que una simple exodoncia convencional puede convertirse en una compleja exodoncia quirúrgica, y que el paciente debe estar siempre preparado para afrontar tal eventualidad.

- Deben evitarse en lo posible las inyecciones intramusculares y los bloqueos anestésicos troncales.

- Hay que tener presente que el tratamiento postoperatorio vendrá modulado por la existencia de medicación incompatible tanto en el sentido de potenciación como de inhibición de los dicumarínicos.

### Tratamiento con anticoagulantes del tipo heparina

La heparina actúa sobre diversos puntos del proceso de la hemostasia, inhibiendo la acción de todos los factores activados sobre todo del factor X y de la trombina, a través del cofactor plasmático antitrombina III, que es uno de los inhibidores fisiológicos más importantes de la coagulación.

Dejando a parte su uso en hemodiálisis, a excepción de las cardiopatías embarazadas, prácticamente nunca está indicada en pacientes ambulatorios.

#### 3.3.3.2.3. Por defectos de la fase III (conversión del fibrinógeno en fibrina)

De forma adquirida, sólo se producen déficits de fibrinógeno y del factor XIII en hepatopatías parenquimatosas importantes y difusas.

#### 3.3.3.3. Alteraciones de la fibrinolisis

En algunos pacientes se presenta un estado de hiperactividad fibrinolítica. Aparte de las situaciones, no raras, de hiperfibrinolisis local, deben tenerse presentes aquellos casos en los que esta situación es generalizada. Se comprobó un estado de hiperfibrinolisis generalizada en el 50% de las intervenciones quirúrgicas; el hecho de que se tratase en muchos casos de operaciones menores y la observación de que este estado se iniciaba justo antes de empezar la intervención, hizo sospechar que la liberación masiva de activadores de la plasmina formaba parte de la reacción de alarma, descrita por Seyle (citado por Macfarlane y Biggs), que se produce ante cualquier tipo de agresión.

Farreras y Rozman describen una situación similar pero crónica en leucemias, hepatopatías crónicas, y en neoplasias prostáticas diseminadas.

No obstante, hay que recalcar que, en Cirugía Bucal, sólo tiene verdadera trascendencia la hiperfibrinolisis que se produce a nivel local.

### 3.3.4. CLÍNICA DE LOS TRASTORNOS DE LA HEMOSTASIA

#### 3.3.4.1. Intuible en la historia clínica

Debe hacerse un interrogatorio meticuloso al realizar la historia clínica del paciente; hay que preguntar acerca de:

- Antecedentes familiares de hemorragias anormales.
- Antecedentes personales de sangrado abundante después de cirugía menor, exodoncias, pequeños traumas, etc. Se ha dicho que "las extracciones dentarias pueden utilizarse como un buen índice de la situación del sistema hemostático ya que el área sangrante reside en una zona ósea no compresible" pero también, y a la inversa, que "la extracción de un tercer molar, sin que haya hemorragia anormal, pesa enormemente en contra de una enfermedad hemorrágica congénita". En este interrogatorio debemos determinar las circunstancias de la aparición de la hemorragia (naturaleza de la intervención o del traumatismo), averiguando quién hizo la intervención, cuándo fue efec-

tuada, e intentando conocer todos los datos o problemas que acontecieron, buscando así las eventuales lesiones locales que expliquen el problema.

- Toma de medicación problemática en este aspecto, ya sea por prescripción médica pero indagando también sobre la posibilidad de automedicaciones a las que el propio paciente no suele conceder importancia alguna. Hay que recordar que bastantes fármacos son capaces de alterar la hemostasia; no obstante, dicha acción suele ser intrascendente, por fortuna, a dosis terapéuticas.
- Presencia de patología sistémica favorecedora.
- Antecedentes de sangrado espontáneo (epistaxis, petequias, gingivorragias, etc.); es importante saber valorar también las características de la menstruación, que muchas veces suelen pasar inadvertidas -siendo francamente patológicas- por la propia paciente.

#### 3.3.4.2. Detectable tras nuestra intervención quirúrgica

Pueden apreciarse alteraciones de diversa índole:

- Petequias, púrpura (confluencia de petequias), equimosis (sangre extravasada proveniente de un vaso, que afecta a piel y mucosas): cuando se producen espontáneamente reflejan una alteración de vasos y/o plaquetas.
- Hematoma (extravasación que ocupa e infiltra el tejido subcutáneo o un músculo): propio de hemorragias del compartimiento plasmático (coagulopatías), si obedecen a un trauma mínimo o son espontáneas; pueden también ocupar espacios anatómicos y resbalar por fascias en casos de lesión de algún vaso importante; se crea entonces un "hematoma a tensión".
- Hemorragia. Es importante saber determinar si la alteración de la hemostasia es debida a un defecto capilar y plaquetario, o es consecuencia de un defecto de la coagulación, para lo cual nos fijaremos en una serie de datos que se exponen en la tabla 3.13.

#### 3.3.4.3. Gravedad, localización y causa desencadenante de la hemorragia

##### 3.3.4.3.1. Gravedad de la hemorragia

Puede apreciarse mediante la presencia de uno o varios de los signos y síntomas siguientes:

- Volumen de sangre perdido importante.
- Síntomas neuropsíquicos presentes en el sujeto consciente: sensación de mareo, de vértigo o de gran cansancio, sed, malestar, etc.
- Signos cardiovasculares: taquicardia, hipotensión.
- Signos cutáneos: palidez de piel y mucosas -explorar sobre todo la conjuntiva-, enfriamiento de las extremidades.

##### 3.3.4.3.2. Localización de la hemorragia

Las hemorragias bucales deben diferenciarse del sangrado proveniente de otras zonas:

- De las fosas nasales. La epistaxis o hemorragia de origen nasal se exterioriza normalmente por las narinas aunque también puede irse hacia detrás a la zona bucofaringea.
- Del tubo digestivo (esófago, estómago) por vómitos hemorrágicos o francas hematemesis.
- De las vías respiratorias (laringe, tráquea, bronquios). Dan lugar a la expectoración de sangre; ésta puede ser mínima -esputo teñido de sangre- o abundante -hemoptisis-. En muchas ocasiones se acompaña de esfuerzos de tos.
- Si la hemorragia es abundante, el diagnóstico no suele ser difícil, pero cuando la cantidad es mínima, se plantean diagnósticos diferenciales complicados.

SIGNOS CLÍNICOS	DEFECTOS DE LA COAGULACIÓN	DEFECTOS CAPILARES Y PLAQUETARIOS
<b>Hemorragias en heridas superficiales</b>	Rara vez es excesiva.	Con frecuencia es profusa.
<b>Tiempo de inicio de la hemorragia después de la lesión</b>	Con frecuencia está retrasada varias horas: "hemorragia secundaria".	Habitualmente es inmediata.
<b>Efecto de la presión sobre la zona hemorrágica</b>	La hemorragia se inicia nuevamente cuando se deja de ejercer presión.	La hemorragia suele detenerse permanentemente, después de efectuar presión.
<b>Síntomas hemorrágicos más frecuentes en los pacientes graves</b>	Hemorragias articulares y vasculares, subcutáneas.	Hemorragias gastrointestinales, epistaxis y metrorragia, en mucosas, púrpuras, equimosis Afectación rara de músculos y articulaciones.
<b>Tipo de vaso</b>	La coagulación es el proceso más importante en el control de la hemorragia en los vasos más grandes.	La constricción y la función plaquetaria son los mecanismos más importantes en el control de la hemorragia de los pequeños vasos.

**Tabla 3.13.** Características clínicas diferenciales entre las hemorragias producidas por defectos capilares y plaquetarios, y por defectos de la coagulación.

### 3.3.43.3. Causa desencadenante de la hemorragia

Las causas desencadenantes que pueden determinar la hemorragia pueden ser:

- Heridas o desgarros vasculares, u otras causas mecánicas.
- Fallos en los mecanismos de regulación de la hemostasia.
- Modificaciones del régimen circulatorio. Si en condiciones normales el flujo sanguíneo de los tejidos bucales es superior al de otras zonas del organismo -por ejemplo la piel- en condiciones patológicas puede existir una hiperemia que facilite la hemorragia. Este estado de hiperemia local puede encontrarse en condiciones muy diversas: en la inflamación fisiológica subsecuente a una intervención quirúrgica, en infecciones de carácter agudo pero también en tejidos afectados por una infección crónica -granulomas, quistes, osteitis-, en tumores benignos con marcado componente vascular -angiomas, hemangiomas-, y en tumores malignos. También deberíamos incluir en este apartado las hiperemias funcionales -hipertensión arterial- que pueden ser estables o transitorias como las que se dan durante el acto quirúrgico.

### 3.3.5. CRIBAJE ANALÍTICO: DETECCIÓN DEL TRASTORNO

Debe realizarse un estudio analítico de la hemostasia en todos los pacientes que han de ser intervenidos quirúrgicamente bajo anestesia local y que presenten la más leve sospecha de existencia de alteraciones de la hemostasia; dicho estudio será obligatorio cuando la cirugía que se vaya a efectuar requiera anestesia general, sea cual sea la condición física del paciente.

¿Qué pruebas debe solicitar el odontólogo ante un presunto trastorno de la hemostasia? Dejando de lado si puede o no solicitarlas, lo que sí debe saber es interpretarlas y verificar que estén en su totalidad. Otro punto a tener en cuenta es controlar cuándo se efectúan ya que algunas deberían hacerse el mismo día (el tiempo de protrombina en anticoagulados) mientras que en otras se puede ser más laxo. Estas son las pruebas que consideramos que deberían hacerse y sus valores normales:

- Recuento de plaquetas: discrepancia importante de valores normales: entre 140.000 a 400.000/mm<sup>3</sup>.
- Tiempo de sangría: existen diferentes métodos y por tanto diferentes valores normales. Más fácil es la prueba de Duke (sangrado hasta un máximo de 5 minutos) pero también más inexacta. Según Ivy (manguito de presión arterial hinchado a 30 mmHg), la hemorragia es anormal cuando supera los 6 minutos (aunque para algunos debería considerarse patológico a partir de 9 minutos).

- Tiempo de protrombina (TP): 12-15 segundos. Necesita siempre ser comparado con un valor testigo pero se considera anormal si supera los 15 segundos. Explora las vías de la coagulación extrínseca y común.
- Tasa de protrombina: 80-100% (se trata del porcentaje referido al valor del TP testigo que se tomaría como 100).
- Ratio de protrombina: 0,8-1,2 (resultado del cociente entre el TP problema dividido por el TP testigo).
- índice de trombotest: 5-20% es el porcentaje de mantenimiento; detecta además de los factores II, VII y X de la coagulación (como el TP), el factor XI (que también se altera por los anticoagulantes orales) y las PIVK (proteínas inducidas por ausencia o por los antagonistas de la vitamina K).
- Tiempo de tromboplastina parcial (tiempo de cefalina) (TTP): 25-35 segundos; el tiempo que se considera normal puede variar según el laboratorio que efectúa la prueba por lo que es indispensable que también se ofrezca el valor testigo. Explora las vías de la coagulación intrínseca y común.
- Tiempo de tromboplastina parcial activado (al añadir caolín) (TTPA): 25-35 segundos; se valora según tiempo testigo pero generalmente se considera patológico si excede de 35 segundos.
- Tiempo de trombina (TT): 9-13 segundos; se considera anormal por encima de 16-18 segundos. Es indicador de un aumento de la fibrinólisis.
- Fibrinógeno: 250-450 mg/100 ml.

### 3.3.6. EVALUACIÓN DEL RIESGO

#### 3.3.6.1. En relación a los diversos tratamientos odontológicos

##### 3.3.6.1.1. Procedimientos de bajo riesgo

- Profilaxis supragingival (tartrectomía).
- Restauraciones sencillas sin preparación subgingival.
- Tratamientos endodóncicos que no sobrepasen el ápice.
- Anestesia intraligamentosa e intraseptal.

##### 3.3.6.1.2. Procedimientos de riesgo moderado

- Profilaxis subgingival (curetaje subgingival).
- Restauraciones que incluyan una preparación subgingival.
- Exodoncias convencionales.
- Tratamientos endodóncicos que sobrepasen el ápice.
- Anestesia infiltrativa.

### 3.3.6.1.3. Procedimientos de alto riesgo

- Técnicas quirúrgicas, periodontales e implantológicas, que incluyan el levantamiento de un colgajo, o la eliminación de hueso alveolar, o que sean extensas en superficie (más de 2 dientes).
- Anestesia troncales (o técnicas profundas).

### 3.3.6.2. En relación al estado del paciente

Está en función de varios parámetros:

- Severidad del trastorno de la hemostasia (tipo de proceso y situación actual): se valorará con las pruebas de laboratorio.
- Otras alteraciones orgánicas acompañantes o presentes de forma casual (estadios ASA).
- Edad.
- Presencia actual de inflamación o infección (por aumento de la fibrinólisis local).

### 3.3.6.3. Valores límites de las pruebas de laboratorio

De hecho, siempre debemos valorar las cifras mínimas de estas pruebas de laboratorio que debemos exigir para efectuar nuestro tratamiento odontológico. Evidentemente las que regirán nuestra conducta son las pruebas de hemostasia pero no hay que olvidar también otras que son esenciales, que forman parte del cribaje general y que pueden estar alteradas.

## 3.3.7. NORMAS GENERALES DE TRATAMIENTO

### 3.3.7.1. Prevención de las complicaciones hemorrágicas

Creemos que con todo lo expuesto es posible prevenir las complicaciones hemorrágicas en los pacientes con enfermedades de la hemostasia, que están bajo tratamiento y controlados por su hematólogo. Debemos tener un correcto conocimiento de la discrasia sanguínea que padece el paciente, y mantener la más amplia colaboración con el hematólogo, al cual haremos partícipe de nuestros planes de tratamiento. Así, éste procederá a preparar al paciente, lo que normalmente consistirá en realizar una terapéutica sustitutiva administrando crioprecipitados, concentrado de factor IX, etc. según la patología de que se trate.

Como decíamos al principio, existirá un grupo de pacientes en los cuales va a ser el odontólogo quien realice el diagnóstico, que deberá hacerse -por supuesto- antes de efectuar cualquier maniobra terapéutica que produzca sangrado; no obstante, la desidia en el estudio de los pacientes hace muy frecuente el accidente hemorrágico que deberá ser atendido de urgencia por el Servicio de Hematología, donde ya se diagnosticará la alteración de la hemostasia. Una correcta anamnesis y la práctica de una analítica de rutina hace que podamos diagnosticar estas alteraciones de la hemostasia antes de iniciar cualquier intervención quirúrgica; en este caso, remitiremos al paciente para un estudio más especializado y su tratamiento subsiguiente, aplazando nuestra intervención hasta que este punto esté solucionado.

Todos los pacientes con trastornos de la hemostasia van a requerir cuidados especiales:

- En el preoperatorio, con la finalidad de optimizar su estado de salud bucal y mejorar al máximo posible los déficits de su hemostasia.
- En el intraoperatorio, nuestra actuación quirúrgica sufrirá una serie de modificaciones a fin de ser lo más atraumática posible.
- En el postoperatorio, minimizando en lo posible las consecuencias que puedan derivarse del trastorno de la hemostasia existente.

### 3.3.7.2. Normas de profilaxis bucodental

Es fundamental que este tipo de pacientes cuiden especialmente su salud bucodental, de forma que pueda prevenirse, o en todo caso des-

cubrirse precozmente, cualquier tipo de patología bucal: periodontopatías, caries, etc., para así controlar las causas que puedan conducir a futuras exodoncias, o a la aparición de gingivitis, periodontitis, u otra patología de la mucosa bucal que pueda motivar una futura hemorragia.

Para una correcta profilaxis nos parece imprescindible hacer revisiones periódicas (cada 6 ó 8 meses), y enseñar sobre los cuidados elementales de la boca y su higiene (técnicas de cepillado, material adecuado, etc.), normas dietéticas, etc.

Dentro de las normas elementales de higiene de la cavidad bucal, es importante tener en cuenta la necesidad de realizar tartrectomías -preferentemente manuales para mejor control de posibles lesiones gingivales y periodontales- de forma periódica, como medio de eliminar la placa bacteriana y favorecer la salud periodontal.

### 3.3.7.3. Adecuación de la técnica quirúrgica

Respecto a cada una de las fases operatorias de cualquier técnica de Cirugía Bucal pueden darse unas normas de profilaxis:

- Premedicación. Es discutible aunque hay quien ha preconizado un tratamiento ansiolítico/sedante con fármacos u óxido nitroso basándose en el hipotético incremento de la fibrinólisis que se produce por motivos emocionales.
- Anestesia. En principio siempre que se pueda será preferible tratar al paciente de forma ambulatoria y por ello emplearemos anestesia local; ésta debe hacerse mediante técnicas infiltrativas. Es todavía más segura la técnica intraalveolar -en especial en la mandíbula-. Las técnicas regionales como los bloqueos troncales deben estar formalmente proscritos puesto que se carece de la barrera ósea protectora que suponen las corticales en la técnica infiltrativa. Además la hemorragia motivada por la lesión de un vaso, si se produce en una zona profunda, puede ser difícil de detectar y de cohibir, tanto es así que en los pacientes con un trastorno grave de la hemostasia, la anestesia troncal del nervio alveolar inferior puede tener incluso un riesgo vital.
- Solución anestésica. No hay preferencias en cuanto al anestésico local aunque en principio será mejor siempre emplearlo asociado con un vasoconstrictor eficaz como la adrenalina.
- Técnica quirúrgica. Obviamente será lo más atraumática posible. Las manipulaciones quirúrgicas deben ser cuidadosas con movimientos no bruscos, y procurando en lo posible conservar las corticales óseas y evitar los desgarramientos mucosos. La experiencia del cirujano se demuestra muy significativa en estos casos.
- Procedimientos hemostáticos. Comprenden desde actos físicos tan simples como la compresión hasta la posibilidad de utilizar materiales y fármacos específicos que favorecerán la hemostasia.
- Sutura. Existen tres corrientes de opinión respecto a la colocación de puntos de sutura después de una extracción dentaria:
  - Ser lo más atraumático posible puesto que el hecho de suturar ya predispone a la hemorragia, y por lo tanto sólo estará justificado si se ha levantado un colgajo.
  - Colocar puntos de aproximación de los bordes para evitar que escape el material de hemostasia que se ha colocado en el interior del alvéolo. En los pacientes más delicados, como son los hemofílicos, se propone suturar con seda con aguja cilíndrica atraumática, más que usar materiales de sutura reabsorbibles.
  - Levantar un colgajo mucoperiosteico por vestibular -y eventualmente también por lingual- con el fin de obtener un cierre primario. Stajic, en un estudio sobre 215 exodoncias en hemofílicos, recomienda esta última opción ya que el cierre primario no afecta directamente a la hemostasia pero sí que consigue una

mejor protección del coágulo, y por tanto existirá un menor riesgo de hemorragia postoperatoria.

- Sistemas adhesivos. Pueden ser sintéticos como los cianoacrilatos que tienen el inconveniente de su mala biocompatibilidad, o biológicos como el sistema adhesivo de fibrina humana.
- Protectores de la herida. Muchos autores recomiendan estos protectores para los casos difíciles, como los hemofílicos, puesto que si la extracción no ha sido muy traumática va a ahorrarnos la sutura; otros sólo los emplean cuando concurren todavía situaciones más concretas, como por ejemplo cuando hay anticuerpos contra el factor VIII. Pueden ser férulas de material acrílico, o también cemento quirúrgico (óxido de zinc-eugenol), que se mantienen *in situ* gracias a estructuras metálicas que se suspenden mediante la colocación de brackets en dientes adyacentes. Es importante que no rebasen la mucosa móvil, y se retiran entre los 7 y 14 días para asegurar que la hemostasia haya sido completada.
- Frio local. Es aconsejable colocar frío local, de forma discontinua, cada 10 minutos durante las primeras 24 horas.
- Enjuagues. Los enjuagues con colutorios no se recomendarán nunca ya que provocan el desprendimiento del coágulo y mayor sangrado; los que contienen antifibrinolíticos serían la excepción de dicha regla si bien siempre deben efectuarse de forma no violenta.
- Dieta. Se recomienda reposo y dieta líquida durante los 3 primeros días, y blanda durante una semana.

### 3.3.7.4. Utilización de fármacos

#### 3.3.7.4.1. De aplicación tópica

- Adrenalina al 1:1.000. Puede dar lugar a manifestaciones sistémicas aunque no graves; es útil para controlar el sangrado de capilares y arteriolas pero no para hemorragias importantes ya que fácilmente es lavada y arrastrada fuera de la zona hemorrágica. Hay que vigilar el efecto de rebote y posibles necrosis tisulares.
- Astringentes. Existen dos tipos de astringentes:
  - Soluciones acuosas de sales de metales pesados: cloruro de aluminio, sulfato férrico, cloruro de zinc, sales de plata.
  - Soluciones acuosas de sustancias naturales como el ácido tánico.
 Todos ellos actúan desnaturalizando y precipitando las proteínas; esto da lugar a una masa semisólida que obstruye mecánicamente la luz de los vasos. Tienen una baja penetrabilidad por lo que su acción estará limitada a la superficie de contacto. Son cáusticos y pueden provocar quemaduras de los tejidos blandos; algunos de ellos continúan siendo utilizados para conseguir una retracción gingival.

#### 3.3.7.4.2. De administración sistémica

#### Fármacos que actúan sobre la hemostasia primaria

No tienen ninguna aplicación ni terapéutica ni profiláctica en cualquier hemorragia bucodentaria.

- Aminaftona (Capilarema®): protector de la pared capilar con cierto efecto vasoconstrictor.
- Carbazocrom (Cromoxin): disminuye la fragilidad capilar.
- Etamsilato (Dicinone, Hemo 141): facilita la adhesión capilar.

#### Fármacos que actúan sobre la coagulación

- Hemocoagulasa (Reptilase): se trata de estimuladores naturales de la coagulación que tienen una acción sólo por vía parenteral aunque no se ha demostrado ninguna utilidad para hemorragias bucales. Pueden causar fenómenos anafilácticos e inducción de coagulación intravascular diseminada (CID).

- Vitamina K: tarda como mínimo 24 horas en normalizar el TP; por lo tanto en caso de urgencia hay que recurrir a otras soluciones (plasma fresco, preparados comerciales que contengan complejo protrombinico o factores dependientes de vitamina K). Las dos formas que encontramos disponibles son la vitamina K1 o fitomenadiona (Konakion), y la vitamina K3 o menadiona (Kaergon).
- Protamina: es el antagonista de la heparina pero de uso estrictamente hospitalario.
- Desmopresina: es un derivado de la arginina-vasopresina, que actuaría aumentando el nivel del factor VIII por lo que está especialmente indicada en los déficits de factor VIII. Su uso es hospitalario por vía intravenosa aunque últimamente también se ha empleado mediante espray por vía nasal.

#### Fármacos que actúan sobre la fibrinólisis

Son los fármacos antifibrinolíticos: en el estado español hay comercializados los ácidos epsilon alfa aminocaproico (EACA) y tranexámico (AMCHA). El EACA puede administrarse por vía endovenosa o por vía oral; su aclaramiento es rápido por lo que debe darse a grandes dosis y a intervalos frecuentes. El AMCHA no presentaría este inconveniente, por ser de 3 a 6 veces más potente. Así al requerir dosis más bajas, infiere una mayor seguridad.

Ambos presentan una buena absorción oral, consiguiendo niveles plasmáticos máximos a las 2 horas; sus semividas difieren: AMCHA 80', EACA 90-120'. Se sabe que el EACA tiene una buena difusión tisular.

- EACA (Caproamin Fides, Hemocaprol): para su uso por vía sistémica se aconsejan 12-24 gramos diarios en casos de hemorragias severas; también se ha empleado como profilaxis de hemorragias en intervenciones quirúrgicas menores (adenoides, amígdalas, hemorroides) con una dosis de 0,5-1 g cada 8-12 horas.
- AMCHA (Amchafibrin, Tranexámico Labaz): para éste, la dosis ante hemorragias graves es sensiblemente menor: 3-6 g.

Sin embargo, en Odontología, la utilización habitual de ambos es tópica (irrigaciones, enjuagues) para lo que se disuelven al 5%; obviamente, en esta indicación concreta, nunca deben ingerirse.

#### 3.3.7.5. Administración de factores de coagulación

Es importante conocer que existe un cierto riesgo de transmitir enfermedades víricas -en concreto hepatitis (HBV y HCV), SIDA (HIV)- con productos biológicos (crioprecipitados, factor VIII, transfusiones de plasma fresco, etc.). Además de estos productos, que sólo deben ser administrados por el Servicio de Hematología correspondiente y que se administran por vía parenteral, existen otros que están disponibles sin este requisito -son de aplicación tópica-, y que el cirujano bucal puede utilizar si lo cree conveniente.

##### 3.3.7.5.1. Fibrina

Se trata de esponjas a base de fibrina de origen bovino (Hemofibrine).

##### 3.3.7.5.2. Trombina en polvo

Se obtiene a partir del plasma bovino. La trombina en polvo (Toplastin Roche) se inactiva en un pH ácido; este pH se consigue tras la irrigación con soluciones anestésicas o tras la aplicación conjunta con otros materiales de hemostasia (sobre todo celulosas pero también colágenos). Esto en parte puede obviarse utilizando una solución de bicarbonato sódico al 0,5% con EACA para embeber estos materiales de hemostasia. La gelatina no presenta estos problemas; algunos como



Dechy y Lagier, han utilizado conjuntamente trombina (100 U M) y un antibiótico aminoglucósido como la frameticina (0,025 mg), ambas diluidas en 1 cc de solución isotónica de cloruro sódico, aplicando todo ello sobre una esponja de gelatina.

La trombina en polvo es útil en pacientes que presenten déficits de factores de la coagulación como el tratado con dicumarínicos, aunque hay quien la critica por su efecto poco duradero. Es difícil de manipular en hemorragias francas: el polvo es arrastrado y la solución se pierde, por lo que siempre hay que aprovechar la presencia de materiales de hemostasia que puedan actuar como matriz.

### 3.3.7.5.3. Sistema adhesivo de fibrina

También llamado cola de fibrina, está comercializado con los nombres de Tissucol® y Beriplast. Se basa en la transformación fisiológica de fibrinógeno en fibrina bajo la acción de la trombina. Su origen humano conllevó problemas de contagio de hepatitis; actualmente, entre otras medidas preventivas, se pasteurizan sus componentes, siendo la posibilidad de transmitir material infectante remota.

Está constituido por factores, que normalmente están presentes en la hemostasia pero ahora en mayor concentración. Sus componentes son:

- El "pegamento": fibrinógeno, factor XIII -estabilizador del coágulo de fibrina-, fibronectina, y aprotinina que es un inhibidor de la fibrinolisis.
- El "catalizador": trombina de origen bovino, y una solución de cloruro cálcico.

Ambos componentes se mezclan mediante un dispositivo especial (Sistema Duploject®) (figura 3.7) y a una temperatura superior a la ambiental; con ello se obtiene una malla de fibrina, que se forma directamente sobre la superficie donde se aplica -por ejemplo en el interior de un alvéolo si se quiere prevenir la hemorragia tras una exodoncia-.

Si se usa una concentración "alta" de trombina, se logra un rápido endurecimiento -en 10 segundos- y un mejor efecto hemostático; si es "baja", el fraguado se obtiene a los 30-60 segundos, y se consigue una mejor adaptación.

Es un método que raramente ocasiona problemas a nivel local, tolerándose muy bien ya que de hecho se obtiene un coágulo prácticamente fisiológico; su reabsorción es completa, y permite una buena cicatrización al acelerar la vascularización y la formación de granulación.

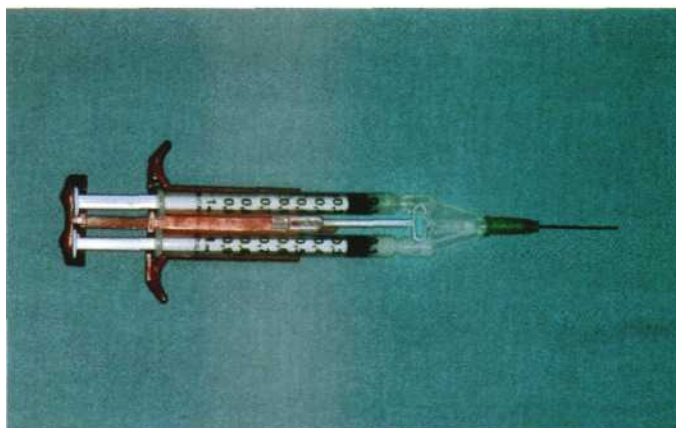
Los resultados obtenidos son buenos en pacientes con defectos de la función plaquetaria, pero sobre todo para los que siguen una terapia anticoagulante ya que así no deben suspender su medicación habitual. No obstante, a los hemofílicos no les ahorra la administración de concentrados de factores.

### 3.3.7.6. Empleo de materiales de hemostasia

También se les ha llamado procoagulantes tópicos. Su procedencia, en principio, es animal o vegetal, y no forman parte -por sí mismos- de los elementos que actúan, de forma fisiológica y habitual, en la hemostasia del ser humano. Por tanto, el antes descrito sistema adhesivo de fibrina, no puede ser considerado *sensu strictu* como un material de hemostasia.

Al permanecer durante un tiempo considerable -hasta ser completamente reabsorbidos- en el interior de los tejidos del organismo, deben superar una serie de requisitos como que:

- No contengan elementos nocivos.
- No sean citotóxicos.
- No sean pirogénicos.
- Sean biocompatibles.
- Tengan un mínimo efecto antigénico.



**Figura 3.7.** Dispositivo para la aplicación del Sistema Adhesivo de Fibrina.

- Produzcan una reacción tisular mínima.
- Se reabsorban y biodegraden rápida y totalmente.
- Sean fácilmente adaptables en el interior del alvéolo.
- Se adhieran bien a las paredes del alvéolo.
- Sean expansibles en contacto con la sangre.
- Sean lo suficientemente consistentes para ocluir los pequeños vasos sanguíneos.

Un agente hemostático local debe estimular la formación del coágulo provocando una reacción mínima de rechazo por cuerpo extraño. Generalmente inducen un cierto efecto de retardo de la cicatrización y de la osificación, si bien éstas acaban por completarse cuando el material es eliminado de forma espontánea. El uso de estos materiales está contraindicado ante la presencia de infección local puesto que impedirían el drenaje del exudado purulento.

Su mecanismo de acción, en relación a la hemostasia, es todavía mal conocido; en términos generales, actúan aglutinando las plaquetas (se ha mencionado que si el número de plaquetas no es suficiente el comportamiento de estos materiales es ineficaz), estabilizando los filamentos de fibrina que constituirán el coágulo, y ocluyendo físicamente los pequeños vasos nutricios alveolares.

Disponemos de estos cinco tipos de materiales:

#### 3.3.7.6.1. Gelatina

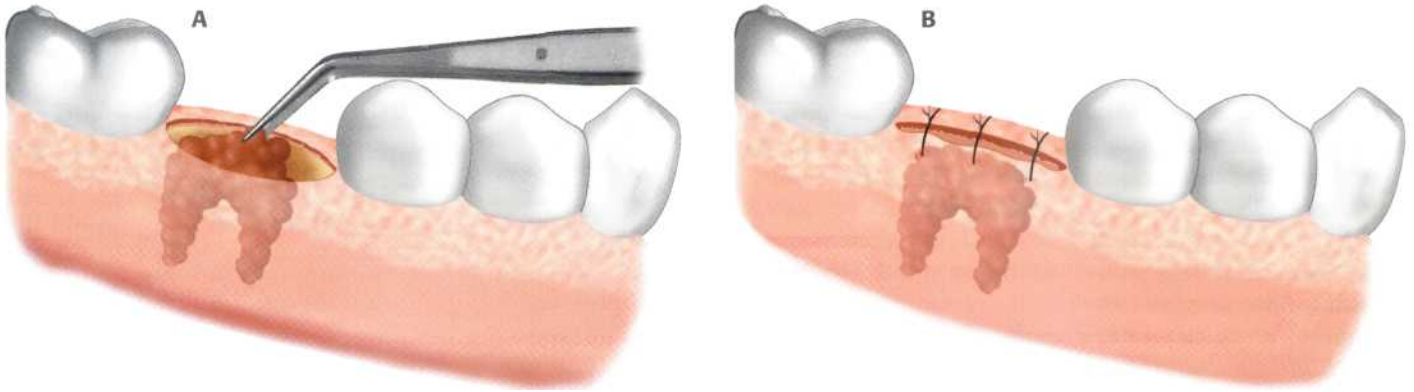
Se presenta en forma de láminas esponjosas insolubles en agua (Gelfoam, Espongostan Film, Gelastypst Sine, Gelita); presenta la ventaja sobre los demás que puede impregnarse con trombina. Su procedencia es animal, y se reabsorbe a las 4-6 semanas aunque para algunos la reabsorción total se conseguiría a los 120 días. Retarda la reparación ósea pero sin efectos a largo plazo; también provoca una respuesta inflamatoria transitoria. Para un fácil manejo, recomendamos sobre todo no humedecerla antes de colocarla *in situ*.

#### 3.3.7.6.2. Celulosa

Este material, de procedencia vegetal, se presenta de dos formas: celulosa oxidada y celulosa oxidada y regenerada.

La celulosa oxidada (Oxigel) tiene el inconveniente -respecto a la forma oxidada y regenerada- de que se adhiere más a nuestros guantes, y que induce más interferencias con la reepitelización.

La forma oxidada y regenerada, presentada en forma de redes o mallas (Surgicel), es de uso más frecuente. Su mecanismo de acción no está completamente claro, pero parece que al saturarse de sangre se convierte en una masa gelatinosa que favorece físicamente la formación del coágulo; además existe una afinidad con la hemoglobina para formar un coágulo artificial.



**Figura 3.8.** Taponamiento de un alvéolo con un agente hemostático local y posterior sutura de la encía.

Ambos tipos de celulosa, en contacto con el suero salino que proviene de la irrigación del campo operatorio, proporcionan un medio ácido que inactivará la trombina; por tanto, si se quiere añadir trombina tópica, deberá utilizarse una solución de bicarbonato sódico con EACA, para modificar dicho pH. También puede impregnarse con polvo de colágeno, tal como recomiendan Herrin y Boyd, para el tratamiento post-exodoncia de los pacientes con hemofilia A.

La celulosa oxidada produce una reacción inflamatoria más intensa que la esponja de gelatina, y su reabsorción espontánea es muy lenta. Además retarda la reparación ósea y la cicatrización epitelial, probablemente por el descenso de pH que provoca. El efecto negativo sobre la cicatrización epitelial puede minimizarse si sólo se empaqueta la región del tercio apical del alvéolo; entonces, la zona de fibrina que queda por encima de la celulosa oxidada es una zona ideal para la expansión de los fibroblastos y para la proliferación en la superficie del epitelio.

### 3.3.7.6.3. Colágeno

Generalmente, hasta la actualidad, el colágeno que se ha utilizado es de procedencia bovina. Se presenta de formas diversas -polvos, gel, fibras, esponjas, apósitos, etc.- aunque en Cirugía Bucal son preferibles las formas de apósitos texturados blandos y flexibles que pueden fijarse mediante sutura y pueden retirarse con cierta facilidad.

En nuestro ámbito se comercializan distintos preparados:

- Polvo (Avitene): se trata de microcristales que, para fines exclusivamente hemostáticos, presentan el inconveniente de su fácil dispersión, con la consiguiente pérdida, y una considerable pegajosidad a las superficies húmedas.
- Esponjas (Hemocollagene, Hémarcol, Cilindros de colágeno Pierre Rolland, Hemostop): respecto a la hemostasia, dicha presentación es interesante porque su forma de malla permite el atrapamiento de plaquetas.
- Apósitos (Lyostyp, Novacol, Hematex, Collatape): una de sus ventajas teóricas es que permite ser retirado, acción posible gracias a que ha creado una interfase de gel que impide la reiniciación de la hemorragia.

Su efecto hemostático se debe a que las fibras de colágeno -en especial las de las formas texturadas- forman una red que atrapa, concentra y facilita la agregación de las plaquetas; así se inicia la cascada de la coagulación que, cuando la hemostasia es normal, acabará con la formación del coágulo. Al mismo tiempo, la fracción acuosa de la sangre contribuye a formar un gel de colágeno al entrar en contacto con el apósito; conforme la compresa absorbe más agua, las fibras de colágeno se hincharán y formarán un gel uniforme que se adhiere al área afectada, y de esta forma se crea un cemento vascular eficaz.

La adhesión a las superficies del campo supera a la de los preparados de celulosa y a la de las esponjas de gelatina. Así pues, en las hemorragias óseas su eficacia es óptima ya que contacta de forma muy íntima con las bocas de los vasos óseos de pequeño y mediano calibre.

En principio tiene una buena reabsorción, y la respuesta inflamatoria por cuerpo extraño que produce es de poca importancia; el retraso de la osificación que ocasiona tiene poca trascendencia clínica. Sin embargo, también deberá colocarse en profundidad para que no interfiera con la cicatrización epitelial (figura 3.8).

Algunos autores destacan el papel hemostático del colágeno en ciertos déficits de la coagulación y en los pacientes heparinizados; no obstante, debe recalarse que la hemostasia no es posible sin la presencia de plaquetas en número suficiente.

### 3.3.7.6.4. Compresas de alginato cálcico

En nuestro país no se han comercializado las compresas de alginato cálcico (Kaltostat, Artroplast). Se trata de una compresa no tejida cuyo principal constituyente es el alginato cálcico. Las fibras de alginato cálcico liberan iones calcio que estimulan la coagulación, pero además se intercambian con los iones sodio del plasma para formar un gel.

Tiene buen precio y posee la ventaja de que no reinicia la hemorragia cuando se quiere retirar, pero tiene los mismos inconvenientes de biocompatibilidad de la celulosa oxidada y regenerada.

### 3.3.7.6.5. Cera de hueso

La cera de hueso (Bone Wax W 180 Ethicon) está indicada como material hemostático cuando el origen de la hemorragia es óseo. Básicamente está compuesta por cera de abeja y otros componentes que varían según las firmas comerciales (aceite de almendra, ácido salicílico, etc.); actúa de forma puramente mecánica, sin ningún efecto sobre el mecanismo de la coagulación.

Inhibe la osteogénesis, es reabsorbida muy difícilmente, pudiendo producir reacciones inflamatorias por cuerpo extraño y reacciones por hipersensibilidad.

Para evitar estos efectos se han probado pastas como el Absele que está compuesta por fibrina estabilizada y colágeno soluble (no contiene cera), con buenos resultados en cuanto a su poder hemostático y que origina una reacción tisular mínima.

### 3.3.7.7. Otros métodos: electrocoagulación y láser

Toda consulta dental debería disponer de un electrobisturí puesto que si su utilidad en función de corte puede ser suplida por el bisturí frío, la eficacia para obtener la coagulación de hemorragias de partes blandas está fuera de toda duda.

Los electrobisturís modernos permiten utilizar cuatro tipos de corrientes:

- Corriente totalmente rectificada y filtrada: útil como corte pero sin efectos hemostáticos.
- Corriente totalmente rectificada: permite obtener corte y efectos hemostáticos, aunque éstos son mínimos.
- Corriente parcialmente rectificada: no provoca corte, y en cambio proporciona una hemostasia excelente.
- Fulguración: produce únicamente una coagulación superficial, y es útil cuando no puede aislarse con claridad el vaso sangrante.

Ante una hemorragia de partes blandas el electrobisturí se empleará primordialmente con corriente parcialmente rectificada. La hemorragia se podrá controlar directamente a través del contacto con el electrodo activo (debe ser un electrodo grueso de bola) o indirectamente mediante el paso de corriente a través de una pinza hemostática tipo mosquito con la cual pinzaremos el vaso sangrante.

Para un correcto uso del electrobisturí es imprescindible un minucioso secado del campo quirúrgico lo que se consigue mediante la compresión con una gasa estéril sobre la zona sangrante, maniobra siempre ayudada con la succión obtenida por el aspirador quirúrgico.

Es importante recordar que no debe aplicarse nunca en la proximidad del hueso o del periostio ya que podría producir necrosis óseas.

El láser duro, en sus diferentes modalidades -unas más que otras-, también es eficaz en el control de la hemorragia; su principal inconveniente sigue siendo su coste económico. El láser de CO<sub>2</sub> proporcionará una coagulación estrictamente superficial, provocando un frenado momentáneo del sangrado, mientras que otros de mayor profundidad de penetración -como los de Nd: YAG y de Argón- se consideran más eficaces en cuanto a la resolución de una hemorragia activa. Exigen asimismo que el campo, en el momento de su aplicación, esté lo más exangüe posible.

La mayoría de autores coincide en afirmar que el láser duro cauteriza bien los vasos superficiales de pequeño calibre (diámetro inferior a 1 mm), sellando su luz. Ahora bien, a medida que los vasos aumentan de calibre este efecto es menor, lo que hace aconsejable la utilización de otros métodos para obtener una hemostasia eficaz.

### 3.3.7.8. Pautas ante una hemorragia bucal

Instalaremos adecuadamente al paciente. Si está consciente y su estado general es bueno, podrá estar semisentado o en decúbito lateral en espera de nuestra intervención. Cuando empecemos a trabajar, es más conveniente la posición de Trendelenburg a fin de evitar que se produzca una lipotimia; con el paciente en esta posición hay que aspirar de forma metódica y continuada el contenido de su cavidad bucal. Debe vigilarse estrechamente la posibilidad de que surja una pérdida de consciencia -aunque sea momentánea como una lipotimia- puesto que entonces los reflejos estarán abolidos y podrá facilitarse la aspiración de estas secreciones hacia las vías respiratorias del paciente.

Acto seguido se pasa a efectuar la limpieza de la región sangrante; éste es un gesto imprescindible y que permite asimismo eliminar los coágulos de mala calidad.

Debemos, en primer lugar, establecer si la hemorragia es de causa local o bien general por trastorno de la hemostasia:

- Las hemorragias de causa local son las debidas a la existencia de una lesión o herida de los tejidos ya sea de origen traumático o quirúrgico, y que pueden afectar los huesos maxilares o los tejidos blandos. En términos generales su tratamiento será el propio de la herida.
- Las hemorragias de causa general son las que se producen por alteraciones en alguna de las fases de la hemostasia.

En referencia a los trastornos generales es posible que el paciente presente alteraciones de la hemostasia de carácter constitucional (disminución de uno o varios factores de la coagulación, alteraciones cuan-

titativas y/o cualitativas de las plaquetas, o alteraciones vasculares) o alteraciones de la hemostasia adquiridas (enfermedades como las insuficiencias hepatocelulares, aparición de inhibidores inmunológicos de la coagulación, tratamientos médicos con anticoagulantes o antiagregantes plaquetarios, etc.), u otras alteraciones que favorezcan la hemorragia ya sean de origen cardiovascular (hipertensión arterial), metabólico (diabetes) o endocrinas (hipotiroidismo severo).

En los Servicios de Urgencias suelen llegar a menudo pacientes con alveolorragias postexodoncia en los cuales debe realizarse, en primer lugar, un correcto estudio clínico del paciente:

### Historia Clínica

Averiguaremos todos los datos relevantes como: modo de aparición, duración, características de la hemorragia, tratamientos realizados, etc. Así, podremos encontrarnos con pacientes que han sufrido previamente una extracción dentaria, o pacientes que padecen una hemorragia de forma espontánea (gingivorragia, epistaxis, etc.), o también accidentados que presentan una herida bucofacial.

### Examen Clínico, que constará de:

- Estudio de la zona de sangrado, o examen local. Para ello, examinaremos el coágulo para ver con certeza el o los puntos de sangrado, explorando al mismo tiempo toda la cavidad bucal. Así podremos ver la región de donde parte la sangre: de los labios, de la zona yugal, de la mucosa vestibular, del alvéolo, de la encía, del suelo de la boca, de la lengua, del paladar, de la mucosa nasal, etc.
- Examen General, que evidenciará la importancia de la pérdida sanguínea. Constataremos palidez facial, taquicardia, taquipnea -a veces disnea-, enfriamiento de las extremidades, etc.

La gravedad de una hemorragia dependerá de distintos factores:

- De su intensidad, que puede ser leve, moderada, intensa o grave. El volumen exacto de sangre perdida es a menudo difícil de precisar, especialmente en la cavidad bucal debido a la salivación y a la deglución.
- De su duración.
- De la asociación intensidad-duración.
- De la existencia de alguna patología sistémica concomitante -por ejemplo de una anemia-.

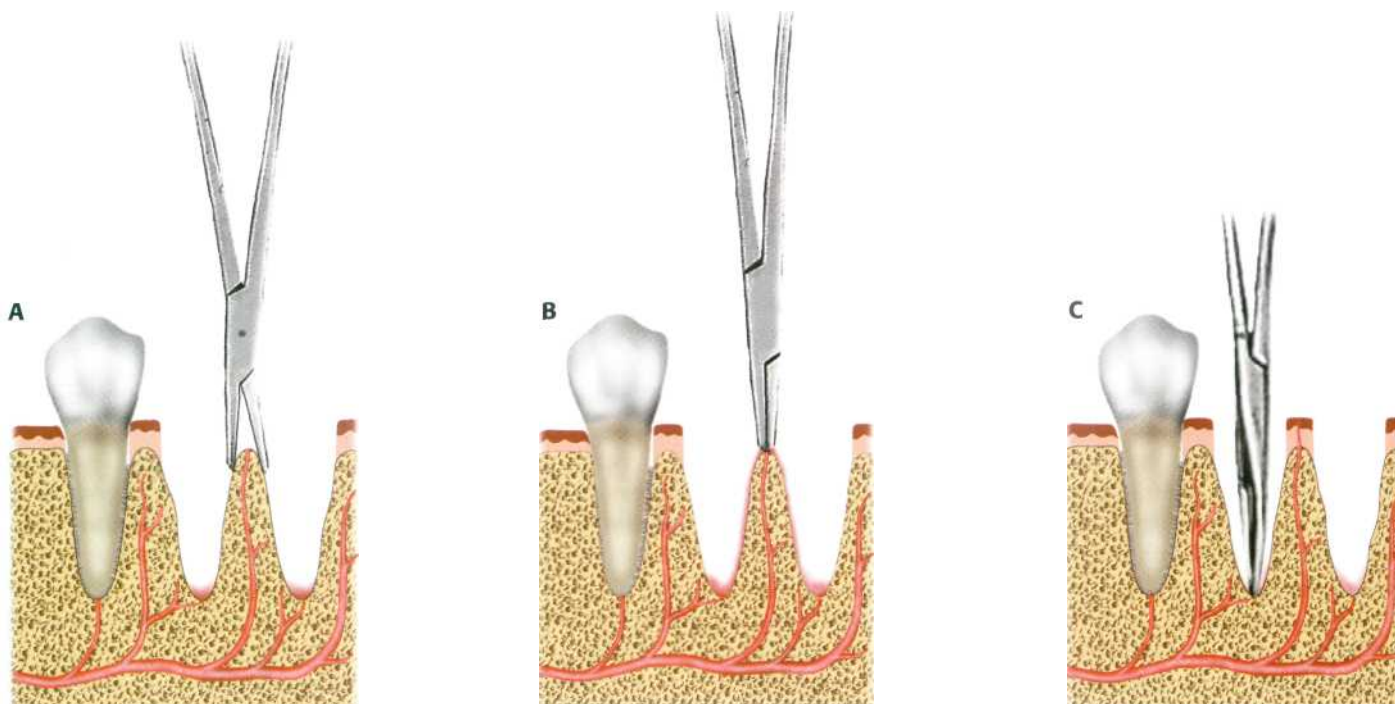
Los signos clínicos permiten habitualmente evaluar la pérdida sanguínea:

- Pérdida sanguínea de 650 cc a 1.000 cc; produce las manifestaciones clínicas secundarias a la hipovolemia: sed, taquicardia, hipotensión, tendencia a la lipotimia por hipotensión ortostática, etc.
- Pérdida sanguínea de 1.000 cc a 1.500 cc, es decir del 25 al 30% del volumen sanguíneo total; en función de la tolerancia individual, aparecerán los signos propios del shock hipovolémico: caída de la presión venosa, hipotensión arterial severa, taquicardia, disnea, frialdad en las extremidades, etc.
- Pérdida de más de 1.500 cc, o sea de más del 40% del volumen sanguíneo total. El shock hipovolémico puede ser incluso mortal, en función de la rapidez de la pérdida sanguínea (hemorragia aguda) y de la eficacia de los mecanismos fisiológicos que reajustan la volemia. Los signos clínicos y la sintomatología dependerán de la cantidad y la velocidad de sangrado; el orden de aparición sería éste:

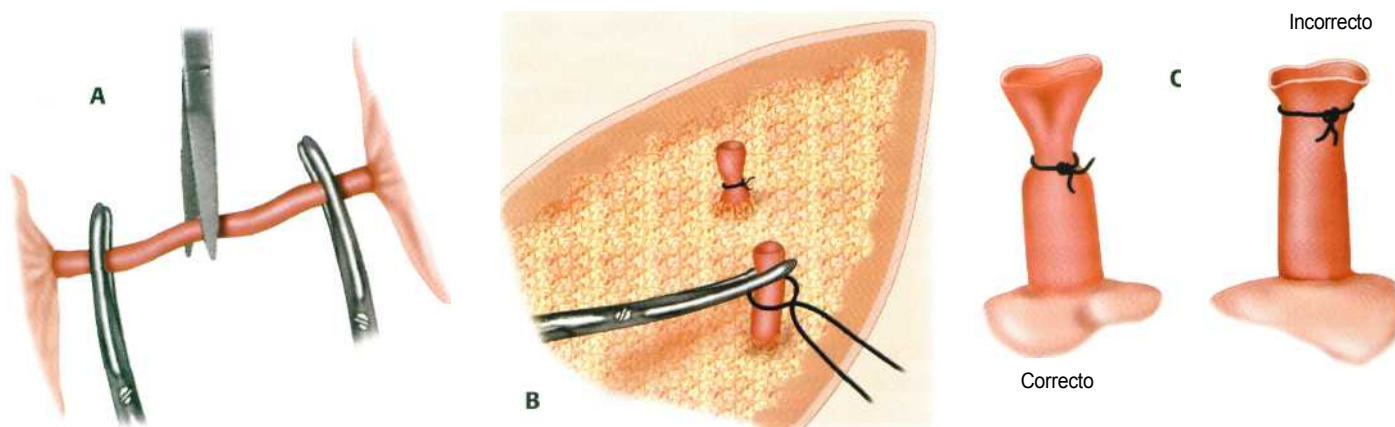
- Neuropsíquicos: sensación vertiginosa.
- Ventilatorios: taquipnea.
- Cardiovasculares: taquicardia, hipotensión arterial.
- Metabólicos: sed.

En este estudio debe incluirse el examen de otras zonas faciales o de las vías aerodigestivas que puedan confundirnos en el origen de la





**Figura 3.9.** Compresión de un vaso alveolar con el portaagujas o una pinza mosquito.



**Figura 3.10.** (A) Disección de un vaso sanguíneo y colocación de dos mosquitos en sus extremos, cortando con tijeras en la zona media. (B) Realización de la ligadura del vaso. (C) Formas de ligar un vaso sanguíneo seccionado.

hemorragia. Así, deberemos descartar causas extrabucales tales como una epistaxis, una hemoptisis o una hematemesis.

### Estudios de Laboratorio

Hay que comprobar el volumen y la gravedad de la pérdida sanguínea, así como las posibles alteraciones de la hemostasia que hayan podido causar el problema. Las cifras del hematocrito y de la hemoglobina pueden mantenerse normales en los momentos inmediatos y hasta en las primeras horas posteriores a la hemorragia.

Una vez descartada la posibilidad de un trastorno de la hemostasia, efectuaremos el tratamiento de las causas locales y de la herida operatoria o traumática, que seguirá los siguientes pasos:

1. Limpieza de la zona sangrante y lavado con suero fisiológico estéril, ayudados por una buena aspiración quirúrgica, y previa realización -si es preciso- de alguna técnica de anestesia locorregional. De esta forma podremos detectar el foco y la causa de la hemorragia:

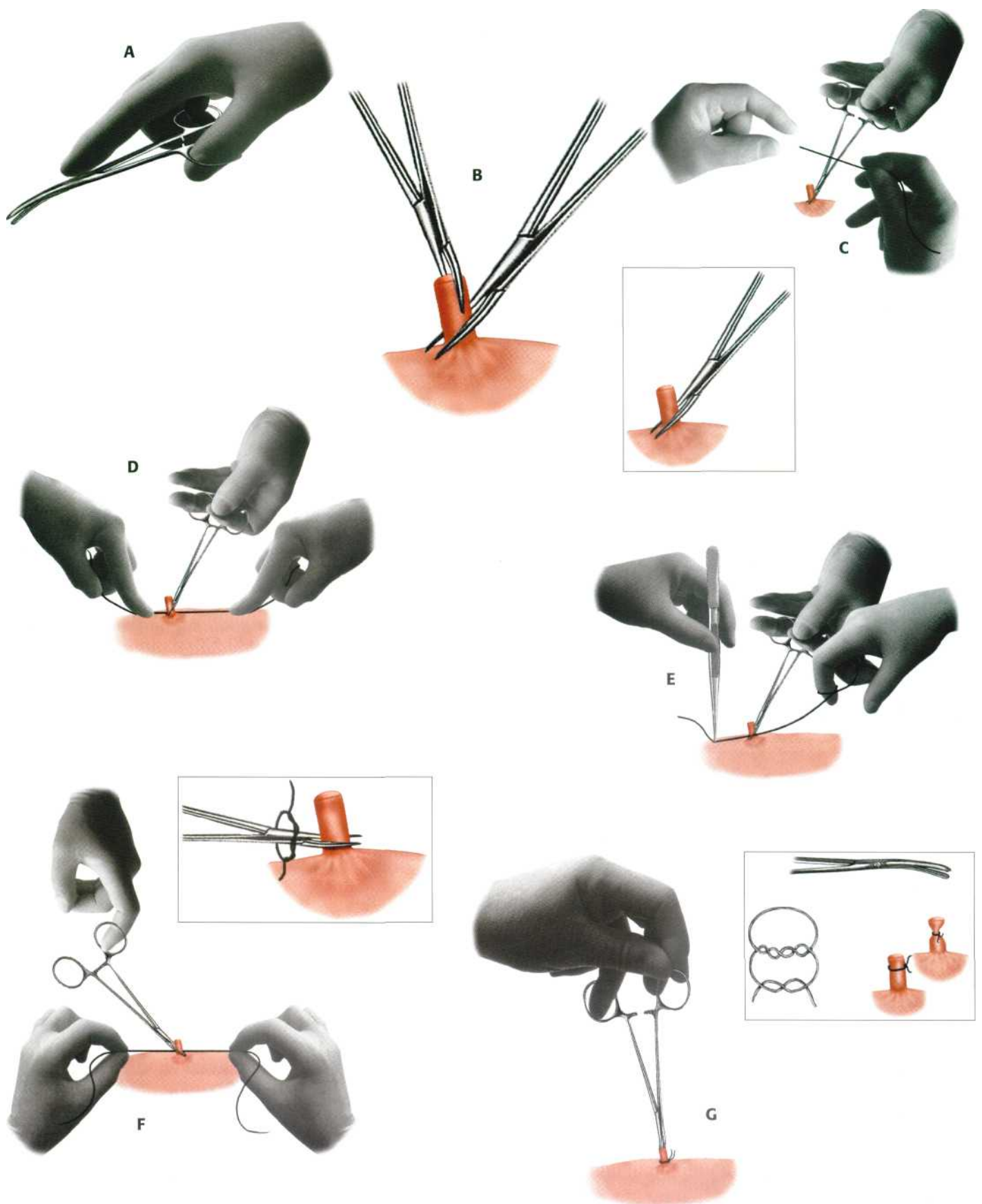- Lesión de la mucosa o de la encía.
- Vaso sanguíneo desgarrado.
- Fractura del hueso alveolar.
- Tejido inflamatorio no eliminado (lesión periapical persistente, quiste, etc.).

2. Una vez conocida la causa, haremos la maniobra pertinente: coagulación o ligadura del vaso sangrante, sutura de la herida de la mucosa, exéresis del fragmento óseo fracturado y posterior remodelado, etc. Si la hemorragia está localizada en el fondo óseo del alvéolo, podemos colocar cera de hueso.

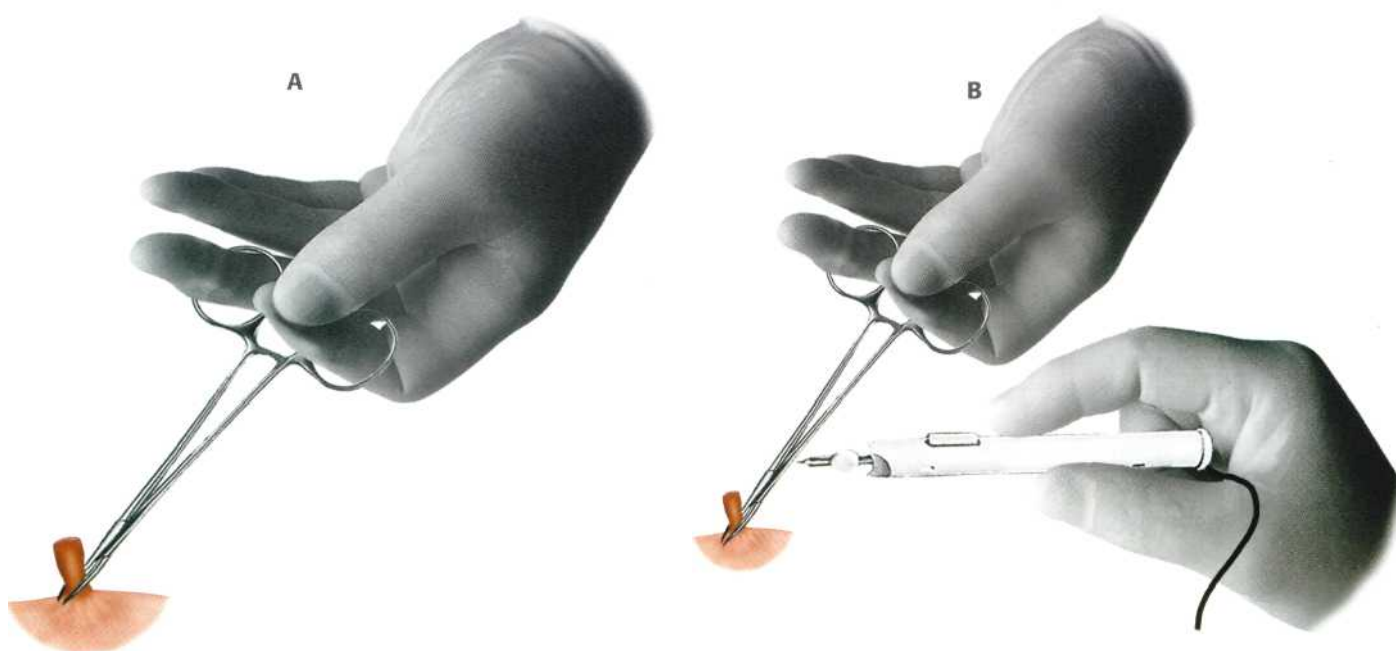
Puede ser aconsejable la compresión local del punto o de la zona que sangra, para limitar la hemorragia. Si esta zona es ósea, podemos hacer la compresión con una pinza hemostática tipo mosquito, o con un portaagujas sobre el espesor del hueso (figura 3.9).

En las figuras 3.10, 3.11, 3.12 y 3.13 podemos observar los distintos métodos de colocación de ligaduras y la utilización del bisturí eléctrico.

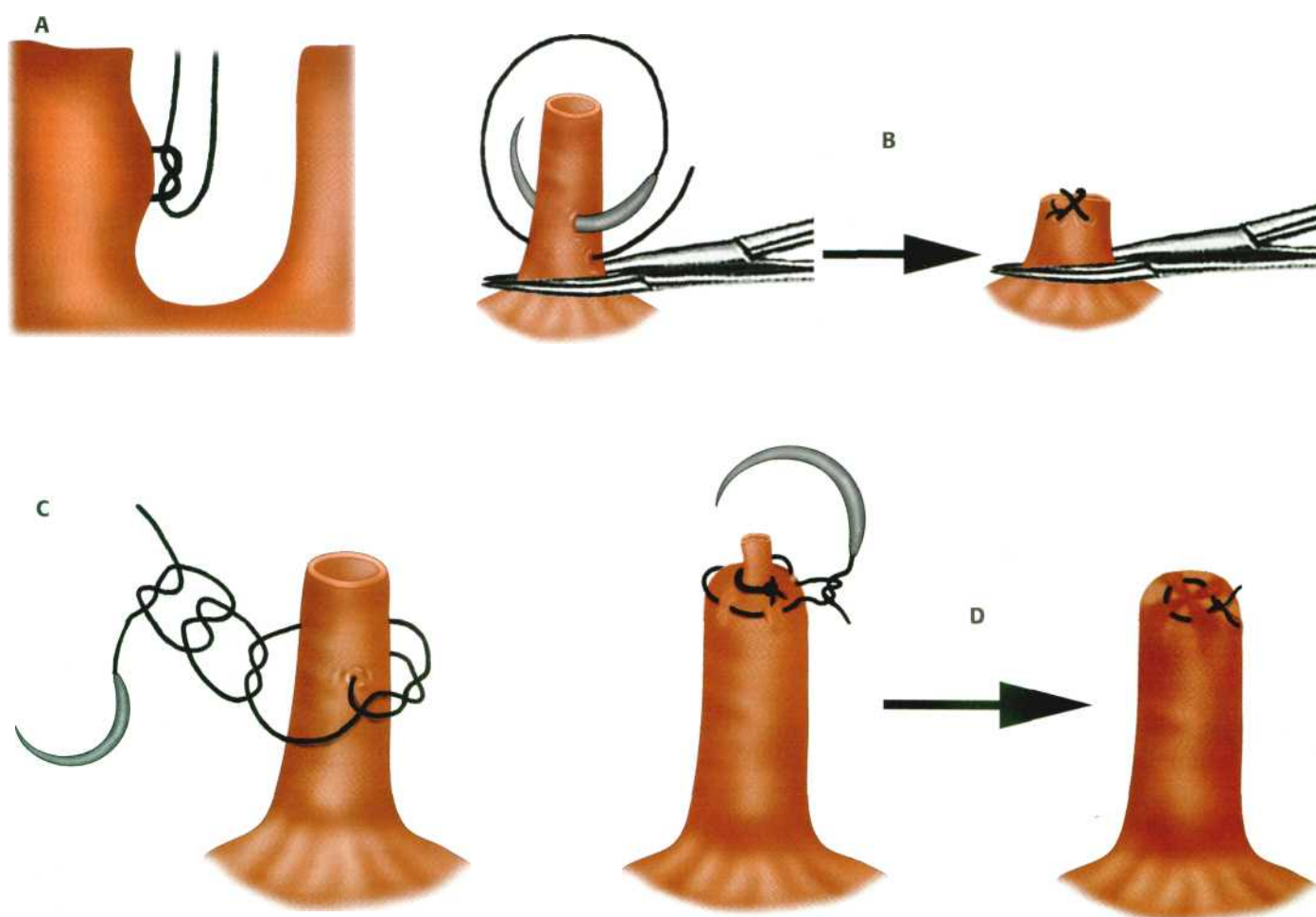




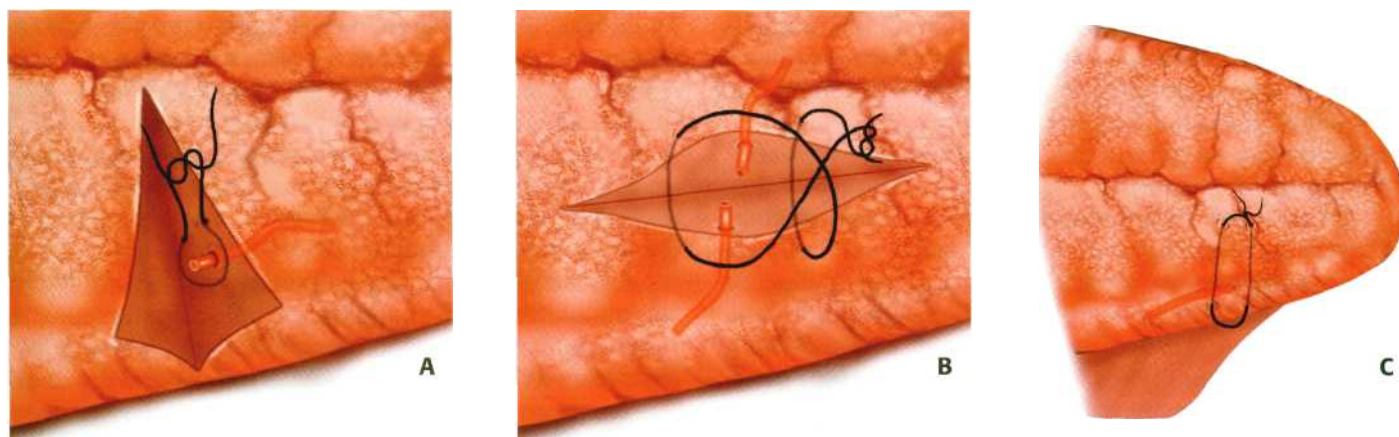
**Figura 3.11.** Método de colocación de ligaduras para hemostasia de vasos sanguíneos visibles macroscópicamente. (A) Localización con pinza mosquito. (B) Una vez localizado el vaso sangrante podemos pasar otro mosquito curvo sin dientes por la base del colocado anteriormente para conseguir una presión mejor. (C) Pasamos un hilo de sutura sin aguja alrededor del mosquito. (D) Deslizamos el hilo, con las manos, hasta la base del mosquito. (E) Colocación del hilo con la ayuda de unas pinzas de disección. (F) Realización de los nudos con las manos. (G) Retiramos el mosquito sin traccionar el vaso sanguíneo ya ligado con los nudos que se ven en el recuadro.



**Figura 3.12.** Utilización del bisturí eléctrico. (A) Se coloca un mosquito pinzando el vaso sangrante. (B) Hacemos 1 ó 2 toques con el bisturí eléctrico, preparado convenientemente y a la intensidad adecuada, sobre la pinza mosquito.



**Figura 3.13.** (A) Profundización de la ligadura en un vaso sanguíneo situado en una cavidad. (B, C y D) Técnicas de ligadura de vasos sanguíneos importantes o cuando conviene reforzarla.



**Figura 3.14.** (A y B) Colocación de puntos de sutura en los tejidos alrededor de un vaso sangrante con el fin de hacer hemostasia. (C) Punto de sutura de colchonero en profundidad, en la lengua, en la zona proximal a la hemorragia.

Si no es posible ligar o electrocoagular directamente el vaso que sangra, pueden colocarse distintos tipos de puntos de sutura calculando la localización probable del vaso sanguíneo del que depende la hemorragia. La aguja se pasa profundamente a través de ambos lados del lugar del sangrado. Esta maniobra puede realizarse en forma de 8, cogiendo los dos bordes de la herida (figura 3.14). En ambos casos se termina anudando adecuadamente los extremos del hilo de sutura.

3. Si se trataba de una alveolorrágica postexodoncia, se procederá a realizar un taponamiento del alvéolo con material hemostático específico. Estos materiales permanecerán *in situ* hasta ser eliminados gracias a su reabsorción espontánea.

Su utilización no puede ser sistemática ya que en cierto modo interfieren la cicatrización y la osificación, provocando además una respuesta inflamatoria transitoria; idealmente, aunque sean reabsorbibles -de forma generalmente lenta-, deberían retirarse si bien en la práctica esto no se hace por lo que siempre es recomendable colocar la menor cantidad posible. No están indicados ante un estatus infeccioso activo.

Otra posibilidad, ya comentada, es la utilización del sistema adhesivo de fibrina (FAS).

El taponamiento alveolar se complementa con la sutura de los bordes mucosos del alvéolo.

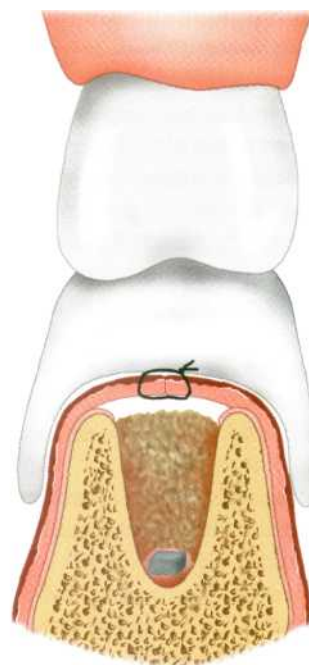
De esta forma se consigue una cicatrización epitelial más rápida y eficaz, y se favorece igualmente la hemostasia de los bordes de la herida operatoria.

Finalmente, se ordena efectuar una compresión local mediante la colocación de una gasa, sobre la herida, que se mantiene apretada cerrando la boca. En ocasiones puede ser útil la compresión extraalveolar utilizando férulas o placas de resina autopolimerizable, de pastas termoplásticas asociadas o no a siliconas, de resinas blandas, de plásticos, etc. (figura 3.15).

4. Si se trata de una hemorragia traumática de los tejidos blandos se realiza la compresión de la zona, con posterior ligadura o electrocoagulación del vaso sangrante, y después se sutura la herida por planos. Si no es posible la ligadura del vaso, se coloca un punto de sutura alrededor de éste, cogiendo un mayor o menor grosor de los tejidos blandos vecinos según nuestras posibilidades. En términos generales, en las hemorragias de tejidos blandos, la conducta a adoptar depende de la eficacia de la compresión local y de las posibilidades de sutura. Si la compresión es eficaz, realizaremos:

- La sutura de las heridas superficiales. Si la herida es profunda, deberá hacerse la sutura en varios planos (el plano profundo se efectúa con hilo reabsorbible).

- En las heridas vasculares debe colocarse una pinza hemostática para asir el vaso sangrante y pinzarlo (clamparlo). Seguidamente apli-



**Figura 3.15.** Método de hemostasia local mixta en un alvéolo postex-tracción.

caremos la electrocoagulación o colocaremos una ligadura con hilo reabsorbible o no reabsorbible dependiendo del grosor del vaso.

- Si la hemorragia es incoercible y no puede identificarse el vaso lesionado responsable de la hemorragia lo más cerca posible del punto sangrante, entonces deberemos actuar a distancia y ligar los grandes vasos -el que alimente la zona sangrante-; esta ligadura "de urgencia" puede hacerse en las arterias carótida externa, lingual, facial o maxilar interna.

Si la sutura o ligadura es de realización imposible a causa de la topografía de la lesión hemorrágica o porque nuestras acciones son ineficaces, debe mantenerse la compresión y remitir urgentemente el paciente a un Hospital dotado y con los especialistas adecuados.

Deberán adoptarse ciertas modificaciones de la actitud general, según la topografía de la hemorragia:

En las hemorragias labiales se recomienda comprimir con los dedos ambos extremos de la herida para anular la irrigación procedente de los vasos coronarios estomáquicos; ello permitirá identificar los vasos sangrantes y proceder a su ligadura o electrocoagulación, y a la ulterior sutura por planos.

Si se produce una hemorragia gingival se recomienda eliminar la placa bacteriana, realizar la electrocoagulación, y hacer compresión local mediante un material que se adapte bien a la región gingival como es el cemento quirúrgico.

Si existe sangrado por una herida lingual deberemos efectuar:

- Ligadura del vaso lesionado (figura 3.11).

- Colocar un punto en profundidad que abarque una zona más o menos extensa que comprenda los vasos que sangran. Este punto en la masa muscular lingual debe hacerse en situación proximal respecto al sentido terminal de la irrigación; por tanto se colocará entre la base de la lengua y el punto sangrante, lo más cerca posible de este último (figura 3.14C).

- Sutura por planos. El plano muscular se suturará con hilo reabsorbible y el plano de la mucosa con seda.

5. Si el sangrado procede de tejidos duros, debemos efectuar también la compresión de la zona, y si ello no es suficiente, colocaremos cera de hueso -la mínima cantidad posible- rellenando los espacios óseos.

6. Una vez yugulada la hemorragia, se remite el paciente, en función de su estado general, a su domicilio o a un centro hospitalario. Es imprescindible hacer un examen analítico de la hemostasia para comprobar la existencia de alguna alteración que pudiera ser la causa o influir en la intensidad y duración de la hemorragia.

7. Si la hemorragia no cesa a pesar de nuestras maniobras locales, se impone la hospitalización para determinar su etiología (estudio analítico) para luego aplicar el tratamiento pertinente y compensar las consecuencias hemodinámicas, reponiendo líquidos o haciendo una transfusión si fuese necesario.

Ante una hemorragia grave que ya ocasiona alteraciones clínicas objetivas, se impone la actuación de un equipo médico especializado, que realizará un tratamiento sintomático a la espera de tener los resultados del examen biológico completo para después efectuar el tratamiento etiológico. Las medidas locales no deben olvidarse y también deben aplicarse adecuadamente.

Si el paciente presenta una anomalía conocida de la hemostasia, el tratamiento local también es esencial. El tratamiento general corrige, por su parte, la patología detectada, lo que exige una colaboración eficaz entre el odontólogo y el hematólogo.

La existencia de una hemorragia importante o la aparición de repercusiones sistémicas graves hacen necesaria la instauración de un tratamiento general asociado a los cuidados locorreccionales ya descritos.

El tratamiento general consistirá en la administración de sangre, o de productos substitutivos, para compensar la pérdida hemática; para ello, buscaremos una vía venosa en el pliegue del codo o antebrazo, y colocaremos una aguja o catéter de grueso calibre, a través del cual se procederá a la administración de soluciones substitutivas como:

- Polímeros de gelatina (Hemoce, Plasmogel).
- Dextrano de bajo peso molecular (Reomacroder).
- Sangre conservada y otros derivados sanguíneos.

En la mayoría de casos puede restaurarse la volemia con la solución sintética macromolecular que tengamos más a mano; es excepcional recurrir a la transfusión sanguínea.

Una tensión arterial sistólica inferior a 80 mmHg es, para Girard y cols., un indicativo de la necesidad de realizar un tratamiento substitutivo; con éste, se debería recuperar la tensión arterial propia del paciente en menos de 30 minutos. No obstante este criterio es bastante discutible, ya que debe valorarse la caída de la tensión arterial más que no el valor actual puesto que existen individuos hipotensos que pueden perfectamente presentar este valor. La decisión para instaurar un tratamiento substitutivo debe tomarse de acuerdo con la clínica del paciente y del valor del hematocrito.

La cantidad perfundida dependerá del volumen sanguíneo perdido aunque, por regla general, no se suele requerir más de 1 litro de solución macromolecular. Debe vigilarse que no se produzca una hipervolemia por sobrepasar el reemplazo de la pérdida sufrida.

Si debe hacerse una transfusión sanguínea, hay que tener en cuenta que su indicación es criterio del clínico -en este caso el odontólogo- pero que la ejecución corre a cargo del hematólogo; éste debe seguir las reglas de seguridad y las normas médico-legales pertinentes:

- Controlar el grupo sanguíneo y Rh del paciente, y el de la bolsa de sangre a transfundir.

- Prueba de compatibilidad pretransfusional entre la sangre del receptor (paciente) y la del dador (bolsa).

- La sangre a transfundir debe estar correctamente preparada por un Banco de Sangre.

- Investigar posibles aglutininas irregulares.

- En caso de no poderse hacer estos controles previos a la transfusión al ser una situación desesperada, se perfundirá sangre del grupo 0, Rh negativo.

Existen otras alternativas a la transfusión de sangre clásica como son la administración de plasma fresco congelado, o de un concentrado de hematíes.

No obstante, este criterio es bastante discutible ya que debe valorarse la caída de la tensión arterial más que no el valor actual puesto que existen individuos hipotensos que pueden perfectamente presentar este valor. La decisión para instaurar un tratamiento substitutivo debe tomarse de acuerdo con la clínica del paciente y del valor del hematocrito.

### 3.3.8. NORMAS ESPECÍFICAS DE TRATAMIENTO

En todos los pacientes que presenten una alteración de la hemostasia, el tratamiento de ésta debe ser decidido, pautado y controlado por el hematólogo, especialmente en los casos moderados y graves; en ocasiones será necesario actuar en ámbito hospitalario, por ejemplo cuando se hace necesaria la administración de preparados muy específicos como pueden ser los concentrados de factores plasmáticos, o cuando se requieran controles analíticos frecuentes.

#### 3.3.8.1. Trastornos de la hemostasia primaria

##### 3.3.8.1.1. Alteraciones vasculares

Los pacientes con antecedentes de vasculopatías que han ocasionado púrpuras pueden beneficiarse de un tratamiento previo con corticoides -dependiendo de su etiología- que deberá ser indicado por el especialista que lleve el caso; para ser eficaz debe empezar 4-5 días antes de la intervención y proseguir hasta la cicatrización (8 días más con dosis decrecientes). Otros tratamientos como la administración previa de vitaminas C y P han demostrado una eficacia muy relativa e inconstante.

##### 3.3.8.1.2. Trombopenias

Intervenir cualquier paciente con un número de plaquetas inferior a 50.000 células es asumir un riesgo importante ya que el sangrado puede ser de imposible cohibición respondiendo sólo a transfusiones de plaquetas. Si la cifra es inferior a 20.000, es punible cualquier tipo de intervención quirúrgica.

Aunque el tratamiento de las trombopenias es fundamentalmente etiológico, en algunos casos de trombocitopenias esenciales puede lograrse incrementar el número de plaquetas si se administran previamente corticoides a grandes dosis.

En cuanto a las transfusiones de plaquetas, son útiles en las trombopenias de origen central (medular) pero es preferible no utilizarlas en



las trombopenias periféricas, ya que acortan la vida de las pocas plaquetas ya existentes y su eficacia es de pocas horas. No se aconseja su empleo de forma profiláctica ya que la formación de isoanticuerpos puede limitar la utilidad de transfusiones posteriores. También hay que evitarlas en el síndrome hemolítico-urémico así como en la púrpura trombótica trombocitopénica, pues son potencialmente trombogénicas.

### 3.3.8.1.3. Alteraciones de la función plaquetaria

Una toma de 600 mg de ácido acetilsalicílico implica una alteración de la agregación plaquetaria que dura de 4 a 5 días; todos los demás AINEs originan alteraciones de menor cuantía pero algunos son potencialmente más peligrosos que otros (por ejemplo, la fenilbutazona y la indometacina). Sin embargo, si el único defecto de la hemostasia es éste, para algunos sólo habría problemas cuando el tiempo de sangría fuese superior a los 20 minutos.

El bloqueo de la ciclooxigenasa por parte del ácido acetilsalicílico es irreversible y por lo tanto se debe esperar a la formación de nuevas plaquetas que no posean este defecto, lo que implica esperar varios días -de 5 a 9 según opiniones-. En cambio los demás AINEs inhiben la ciclooxigenasa de forma reversible y así, la acción antiagregante dependerá de la dosis tomada, del nivel plasmático alcanzado y de la vida media del fármaco.

Si se sospecha que es debido a la acción de algún fármaco, bastará con suspender la medicación entre 7 y 14 días para esperar una cierta recuperación aunque en casos urgentes puede ser suficiente con 4-5 días.

### 3.3.8.2. Trastornos de la coagulación

#### 3.3.8.2.1. Defectos de la fase I; hemofilia y enfermedad de von Willebrand

Puede cuestionarse la posibilidad de atender en la consulta formas leves de hemofilia que requieran únicamente tratamientos odontológicos conservadores. Hay que recordar que para que exista una hemostasia normal es necesario como mínimo la presencia de un 25% de factor VIII. En principio, en estos pacientes, toda manipulación de riesgo hemorrágico alto o moderado debe hacerse con el paciente hospitalizado.

La extensión y duración de los requerimientos hemostáticos dependerán del trauma tanto de los tejidos blandos como de los tejidos duros -secundario a la agresión quirúrgica-, de que pueda ser inmovilizada la zona intervenida, de la cantidad de factor VIII disponible, de la presencia de anticuerpos antifactor VIII, etc. La hemorragia diferida, que aparece a la semana de la intervención, es corriente en todas las formas de hemofilia, por lo que es importante continuar el tratamiento hasta que la herida esté completamente curada.

Está estrictamente prohibido disecar una vena a un hemofílico. La punción venosa debe realizarse con sumo cuidado pues "el hemofílico necesita sus venas", y en concreto algunas cuya punción representa un riesgo muy importante -como la femoral- siempre deben ser respetadas. Hay que evitar también las inyecciones intramusculares, a no ser que esto vaya precedido de una terapia substitutiva.

La preparación a cargo del hematólogo es obligada, y si es necesario administrar factor VIII, debe saberse que generalmente se efectuará una hora antes de nuestra actuación por lo que la coordinación debe ser exquisita. Aunque las decisiones terapéuticas incumben al hematólogo, conviene saber que la preparación o el tratamiento pueden hacerse con los siguientes productos biológicos:

- Hemofilia A y enfermedad de von Willebrand:
  - Crioprecipitados (cien unidades por bolsa)
  - Concentrados de factor VIII

- Hemofilia B:

- Concentrado de factor IX
- Complejo protrombínico

El plasma fresco sólo se utilizará cuando se carezca de estos productos y en espera de su llegada, entendiendo que sólo tendrá utilidad en problemas menores.

La dosis se calcula de esta forma:

$$\text{Unidades a administrar:} \frac{\text{Peso en kg del paciente} \times \% \text{ deseable}}{\text{K}}$$

siendo K:

- Crioprecipitado o factor VIII: 1,5
- Factor IX o Complejo protrombínico: 1,2
- Plasma fresco: 2

Es conveniente prever un nivel del factor específico que sea suficiente para asegurar que no haya problemas hemorrágicos importantes; lógicamente estos niveles estarán en relación con la gravedad de la situación que se va a suscitar o que ya se ha creado. Así pues, el nivel de factor deseable en las primeras 24 horas será:

- 10-20% en hematomas y heridas superficiales.
- 30-50% en hematomas y heridas extensas y profundas, o en hematomas en lugares de importancia vital.
- 50-80% en caso de cirugía mayor, extracciones dentales, y arteriografías.
- 70% en traumatismos craneales.

De ser necesario, las dosis se repetirán cada 8 a 12 horas en la hemofilia A, y cada 12-24 horas en caso de hemofilia B.

Se han propuesto regímenes terapéuticos diversos, además de la administración intermitente de productos biológicos que hemos descrito. Así, Webster y cols., en 1968, utilizaron la terapia continua por vía endovenosa a fin de mantener niveles estables y predeterminados de antemano de factor VIII.

Biggs y Spooner, en el año 1978, hicieron un estudio controlado en hemofílicos a los que se debía practicar una exodoncia; constituyó dos grupos de pacientes que recibieron factor VIII o IX en el preoperatorio en cantidad suficiente para alcanzar niveles superiores al 50%. A los pacientes de uno de estos grupos, se les administró además EACA (ácido epsilon aminocaproico), 6 g antes de la intervención -por vía endovenosa-, y otros 6 g cada 6 horas -vía oral- durante los primeros diez días del postoperatorio; a los pacientes que formaban parte del grupo control se les administró un placebo. Los resultados mostraron, de forma concluyente, que los que recibieron EACA sangraron menos y requirieron menos aporte del factor específico en el postoperatorio.

Esta medicación con EACA se ha mostrado eficaz puesto que interviene no sobre el defecto de la coagulación propio de las hemofilias sino frenando la fibrinolisis; en estos casos, el EACA -que ha de ser prescrito por el hematólogo- se administra por vía oral, a dosis de 100 mg/kg, cada 6 horas, durante 3-5 días; en la actualidad domina la tendencia de emplear AMCHA -a dosis de 30 mg/kg- en lugar de EACA.

Otro fármaco que puede utilizarse es la desmopresina, a dosis de 0,4 microgramos/kg, con lo que se consigue un aumento de 3 a 6 veces de los niveles plasmáticos de factor VIII, razón por la cual se indica para el tratamiento de la hemofilia A moderada. Su acción empieza a los 30 minutos y es máxima a las 2 horas; sus máximos inconvenientes son su uso hospitalario, la vía de empleo -endovenosa-, y la taquifilaxia que parece inducir.

Como resumen, ante la necesidad de tener que efectuar una extracción dentaria a un paciente hemofílico deben aplicarse las siguientes medidas preventivas:

- Premedicación ansiolítica.
- Anestesia local infiltrativa o intraligamentosa (bloqueos troncales terminantemente prohibidos).
- Avulsión dentaria lo más atraumática posible.
- Hemostasia local minuciosa, con taponamiento intraalveolar con material hemostático reabsorbible (preferiblemente colágeno).
- No suturar.
- Compresión local; pueden utilizarse férulas de acrílico o plástico durante 8-10 días.
- Alimentación blanda y fría.
- Control estrecho y regular (cada día si es preciso) del paciente.

Los pacientes hemofílicos deben ser ingresados en los siguientes casos:

- Cuando deben extraerse varios dientes.
- Si la exodoncia se considera compleja o quirúrgica.
- Cuando la hemofilia es severa.
- Si existen anticuerpos antifactor VIII circulantes.

Evitaremos en lo posible la hospitalización del paciente si éste vive cerca de la clínica dental o si la exodoncia se prevé sin problemas, siempre contando con la premisa de que el odontólogo conozca perfectamente las técnicas de hemostasia. Siempre, en el caso de que el tratamiento sea ambulatorio, si surgen incidentes, debe enviarse el paciente al Hospital.

Además de la imprescindible coordinación hematólogo-odontólogo, debe vigilarse que el paciente tenga unos niveles -antes de la intervención- que sean suficientes. Clásicamente este límite mínimo era del 30-50% pero actualmente se ha rebajado hasta un 5-30%. La vida media del factor, según los diferentes autores, es entre 7 y 24 horas; por ello siempre es necesario hacer una revisión a las 12 horas de la intervención por si hace falta administrar más factor.

Los tipos I y algunos II (formas moderadas y leves) de enfermedad de von Willebrand pueden ser asistidos ambulatoriamente aunque es prudente la administración de EACA o de AMCHA; algunos propugnan también complementarlo con desmopresina.

### 3.3.8.2.2. Defectos de la fase II

#### Hepatopatías

Hay que saber interpretar la analítica de estos pacientes ya que un tratamiento previo con vitamina K puede mejorar el estado de su hemostasia aunque muchos opinan que si hay una colestasis no va a haber ningún beneficio; sin embargo el componente colestásico en una hepatopatía crónica suele ser habitual. En el hepatópata suele haber un deterioro progresivo de sus pruebas de hemostasia que se produce por este orden:

1° TP > 2° TTP > 3° número de plaquetas > 4° fibrinógeno

En las dos primeras fases, el tratamiento previo con vitamina K suele reportar una corrección parcial de dichos valores; se recomiendan para ello 10 mg/día de fitomenadiona (Konakion) por vía oral o intramuscular, preferentemente ésta última ya que evita los problemas de absorción intestinal que normalmente suelen existir. Si la situación es urgente -lo cual no es nuestro caso- podrán administrarse 4 mg de menadiona (Kargon) cada 2 ó 3 horas, por vía intramuscular o preferiblemente endovenosa.

#### Tratamientos con heparina: diálisis

Actualmente el paciente con insuficiencia renal tiene expectativas vitales bastante mejores; se calcula que en EE.UU., en 1995, había 155.000 pacientes en programas de hemodiálisis y 70.000 transplantados; en éstos la esperanza de supervivencia a los 5 años es de más del 60%.

En estos pacientes se suman las alteraciones de la hemostasia propias de la insuficiencia renal con las provocadas por el tratamiento que siguen; suele haber anomalías en todas las fases de la hemostasia muy en especial las que se refieren a la primera fase: fragilidad capilar y alteraciones de número y de la función plaquetaria; además, la existencia de una anemia agrava esta situación.

El paciente con insuficiencia renal grave suele seguir un programa de diálisis lo que conlleva la administración de heparina. La heparina actúa de forma rápida -vida media de 4 horas-, y a las 6 horas quedan niveles de sólo un 6%; a las 24 horas prácticamente será inexistente. Conviene tener en cuenta que, ya de por sí, la uremia da lugar a una alteración funcional de las plaquetas que por otra parte son destruidas por la heparina. Por tanto, es conveniente esperar hasta el día siguiente a la diálisis para efectuar el tratamiento odontológico. Lo que sí es incuestionable es que no debe hacerse el tratamiento odontológico antes de la sesión de hemodiálisis.

#### Tratamientos con anticoagulantes orales

El tratamiento de los pacientes anticoagulados ha cambiado sensiblemente en los últimos 10 años. Varios han sido los motivos que han originado dichos cambios:

- Introducción de nuevos criterios analíticos de control como el INR (Ratio Normalizada Internacional).

Desde 1940 se ha usado el PT (tiempo de protrombina) para el control de los niveles de anticoagulación, considerándose que con una PTR (ratio o proporción del tiempo de protrombina) entre 1,5 y 3,0 podía prevenirse la trombosis.

En la década de los 70 se constató que los resultados de la PT eran dispares según la tromboplastina empleada por el laboratorio; así podían ser equivalentes PTR de 2,0-2,5 -usando tromboplastina poco sensible de origen animal, como pasaba en los Estados Unidos de Norteamérica- con PTR de 4,5-6,0 obtenidas al utilizar tromboplastina muy sensible -de origen humano, en el Reino Unido y varios países de Europa-. Esta discrepancia daba lugar a una difícil intercomunicación -que también nos ha afectado ya que los artículos en los que el paciente estaba regulado mediante la PT son inaprovechables- por lo que, en 1978, la OMS recomendó la utilización del INR (International Normalized Ratio o Ratio Normalizada Internacional).

El INR se calcula elevando el PTR a la potencia ISI. El valor ISI (International Sensitivity Index o índice de Sensibilidad Internacional) depende de la tromboplastina usada en cada laboratorio y toma valor de referencia con la cerebral humana (=1); las empleadas en los Estados Unidos de Norteamérica son menos sensibles, y su ISI oscila entre 1,8 y 2,8.

- Tendencia a reducir los niveles de mantenimiento tras observar la incidencia de hemorragias cerebrales con las pautas "duras"; desplazamiento del acenocumarol en favor de la warfarina.

La constatación de que en los Estados Unidos de Norteamérica se mantenía a los pacientes con valores reales más bajos respecto a los europeos condujo a un endurecimiento de los valores de mantenimiento. Las recomendaciones de 1992 (tabla 3.14) avalan un mantenimiento general con INR entre 2,0 y 3,0 aunque, para las prótesis valvulares mecánicas en pacientes con historia de embolismo sistémico recurrente, el INR debe situarse entre 2,5 y 3,5. También han surgido posturas más duras para estos últimos, para las que el INR debería estar a 4,0 con un rango aceptable entre 3,2 y 5,3 (tabla 3.15).

Sin embargo, actualmente parece haber una vuelta atrás hacia valores no tan drásticos puesto que la incidencia de fenómenos hemo-

PATOLOGÍA	INR	PATOLOGÍA	INR
Profilaxis de trombosis venosa	2,0-3,0	Válvulas artificiales biológicas	2,0-3,0
Profilaxis de embolismo sistémico	2,0-3,0	Fibrilación auricular	2,0-3,0
Válvulas biológicas	2,0-3,0	Enfermedad valvular cardíaca	2,0-3,0
Valvulopatía cardíaca	2,0-3,0	Válvulas artificiales mecánicas	2,5-3,5
Fibrilación auricular	2,0-3,0	Embolias sistémicas recurrentes	2,5-3,5
Embolismo sistémico recurrente	2,0-3,0	Infarto de miocardio recurrente	3,0-4,5
Válvulas artificiales mecánicas (alto riesgo)	2,5-3,5		

**Tabla 3.14.** Valores de mantenimiento del INR según Hirsh y Dalen (1992).**Tabla 3.15.** Valores de mantenimiento del INR según Castillo y cols. (1995).

rrágicos cerebrales es notable con estas pautas -en INR por encima de 4,5-, y también por la posibilidad de efectuar tratamientos combinados con antiagregantes. Litin y Gastineau refieren un promedio anual de hemorragias del orden de 0,6% (fatales), 3,0% (mayores) y 9,6% (mayores y menores) en los tratamientos con warfarina. - No modificación de la pauta de mantenimiento ante un tratamiento odontológico.

Existe una corriente de opinión que preconiza que no debe alterarse el mantenimiento -en especial en pacientes de alto riesgo tromboembólico- puesto que se observó un estado de hipercoagulabilidad que aparecía posteriormente a haber reducido o suprimido el tratamiento anticoagulante.

Siendo el criterio que en la actualidad se suele recomendar no hay unanimidad de opiniones dentro del ámbito médico: en general hematólogos y cardiólogos se muestran más agresivos -en cuanto a la no supresión de la pauta- que internistas y médicos de familia. Por otro lado, según se desprende de la encuesta sobre esta cuestión efectuada por Wahl y Howell, hay un muy notable desconocimiento por parte del estamento médico respecto a la "agresividad" de los tratamientos dentales: por ejemplo, el 59% de los internistas consultados alteraba la pauta con warfarina ante un tratamiento endodóncico convencional, mientras que en el polo opuesto un 50% de los cardiólogos mantenía igual la pauta ante una exodoncia quirúrgica.

Así pues, pueden seguirse tres conductas distintas:

- Mantenimiento de la terapia anticoagulante.
- Modificación de la terapia anticoagulante.
- Substitución del anticoagulante oral por heparina.

Vamos a analizar sucintamente cada una de estas posibilidades:

#### *Mantenimiento de la terapia anticoagulante*

No van a generarse problemas con ratios inferiores a 2,7 -según Mulligan y Weitzel (1989)- en tratamientos de bajo o mediano riesgo. Sin embargo otros autores, como Lippert y Gutshik sitúan el dintel en un INR igual a 4,0. (pero preferiblemente 3,0), enfatizando el uso de medidas locales de profilaxis hemorrágica. Sus detractores, además del riesgo hemorrágico, aducen los efectos adversos -retardo de la cicatrización, aumento de la inflamación- de los materiales de hemostasia. Carmona y Monleón sitúan el límite en un INR de 3,6 proscribiendo cualquier acción por encima de éste; si el INR está entre 2,5 y 3,6, usan el sistema FAS.

La utilización profiláctica del ácido tranexámico ha supuesto una mejora indiscutible para estos pacientes, mediante la irrigación del campo quirúrgico con una ampolla (500 mg) y la compresión durante 20 minutos con una gasa embebida. Después, durante 5 días (ó 2 días después de retirar puntos si los hay), el paciente debe hacer enjuagues con una

ampolla durante 2 minutos, cada 6/8 horas; es importante recordarle que no debe comer ni beber al menos hasta 1 hora después de los enjuagues y sobre todo que no ingiera su contenido.

La duda sobre cuantos días deben durar los enjuagues puede solventarse en parte gracias al trabajo de Declerck y cols. quienes observaron que la máxima hemorragia no solamente ocurría en el mismo día de la intervención sino también en el cuarto día después; esto podría explicarse por un aumento de la actividad fibrinolítica que de hecho también estaría en cierto modo aumentada desde el tercero hasta el sexto día.

#### *Modificación de la terapia anticoagulante*

Existe una corriente de opinión a favor de que se modifique la terapia anticoagulante para no caer en un estado de descoagulación que pueda perturbar tanto el curso de la intervención como el postoperatorio. En este sentido, por ejemplo, Beirne y Koehler estiman que no debería efectuarse ningún tratamiento de cirugía bucal, como por ejemplo una extracción quirúrgica de un cordal, con INR superiores a 4,0. Para otros autores, como Wahl y Howell, el límite estaría en un INR de 3,5, mientras que para Meehan y cols. no debería superar 3,0.

Muchos autores han cuestionado la relevancia del fenómeno de rebote. El artículo de referencia que se suele citar es de Ogiuchi y cols., del año 1985, publicado en el Bull Tokyo Dental Coll. Wahl y Howell citan casos letales originados por este fenómeno de rebote pero publicados en 1952, 1963 y 1968. Por otro lado, hay quien como Butchart califica la práctica de la supresión del tratamiento de "folklórica" más que de "científica". También critican las molestias que la suspensión puede inducir al paciente: necesidad de analíticas, posible confusión en el tratamiento, etc.

Existen asimismo discrepancias sobre cuánto debe durar la supresión; hay que ver las características del anticoagulante empleado: en nuestro país existen comercializados acenocumarol (Sintrom®) -el más usado-, warfarina (Aldocumar®) y femriprocumona (Marcumar®) (tabla 3.16).

De hecho, a efectos prácticos, se estima que la acción terapéutica de los anticoagulantes llega a persistir hasta las 72 horas, aunque tarda en hacer efecto entre 8 y 12 horas siendo máximo a las 36. También hay que tener en cuenta que la respuesta individual es muy variable tanto a nivel interindividual como en un mismo individuo, por lo que se hace necesaria una monitorización periódica de los niveles plasmáticos de estos fármacos.

Una conducta habitual, y hasta hace bien poco no cuestionada, ha sido suspender el dicumarínico 2 días antes y reinstaurarlo justo después de haber finalizado la intervención; es obligado comprobar el TP el mismo día. Se intenta en general situar el INR entre 1,5 y 2,5. Sin embargo, es difícil cuantificar con exactitud el riesgo -magnitud de la hemorragia- con el nivel de anticoagulación; el trabajo de Declerck y cols., sobre exodoncias convencionales a conejos descoagulados no puede, la-

	INICIO DEL EFECTO	SEMIVIDA	EFECTO MÁXIMO	DURACIÓN DEL EFECTO
Acenocumarol	1-3 horas	5-9 horas	36-48 horas	1,5-2 días
Warfarina	3-9 horas	30-40 horas	36-72 horas	4-5 días

**Tabla 3.16.** Principales características del acenocumarol y de la warfarina.

TRATAMIENTO ODONTOLÓGICO	INR>3,0	INR ENTRE 3,0 Y 3,5	INR>3,5
Bajo riesgo	No modificar	No modificar	Reducir
Riesgo moderado	No modificar	Reducir	Suspender
Alto riesgo	No modificar	Suspender	Cambiar a heparina

**Tabla 3.17.** Propuesta de actuación en el paciente en tratamiento con acenocumarol que ha de recibir un tratamiento odontológico, según el riesgo de éste y su mantenimiento (INR).

mentablemente, extrapolarse a la práctica humana. Según estos autores, una corrección parcial del INR que lo sitúe entre 1,6 y 1,8 permite que el riesgo de hemorragia postoperatoria sea mínimo.

#### *Substitución del anticoagulante oral por heparina*

En caso de precisarse una intervención quirúrgica urgente o bien ante un accidente hemorrágico importante, interesará normalizar el tiempo de Quick, ya sea mediante la administración de plasma fresco o de complejo protrombínico -2 ó 3 unidades cada 12 horas- a la vez que se suspende el dicumarínico.

Si hay tiempo de prever esta situación de riesgo elevado -por ejemplo ante un tratamiento agresivo con anestesia general-, la mayoría de autores están de acuerdo en cambiar el dicumarínico por heparina cálcica cada 12 horas; ello implica una descoagulación importante y obviamente una hospitalización durante unas 48 horas como mínimo.

#### *Propuesta de actuación*

Ante tantas opiniones es difícil pretender estar en posesión de la verdad absoluta; por ello, se efectúa una propuesta razonable en la que se intenta tener una postura ecléctica que intente compaginar los intereses del paciente, del especialista médico que lleva el caso -hematólogo, cardiólogo- y los nuestros. De hecho, se ha relacionado el riesgo inherente al tratamiento odontológico, que ya ha sido comentado con anterioridad, con el nivel de mantenimiento que creemos óptimo (tabla 3.17).

### **3.3.9. MEDICACIÓN COMPATIBLE Y FÁRMACOS A EVITAR EN ESTOS PACIENTES**

La selección de los fármacos que pueden emplearse en el tratamiento pre y postoperatorio del paciente con alteraciones de la hemostasia se basa en evitar los potencialmente peligrosos; éstos lo pueden ser por tres motivos:

- Porque interactúan con los que toma el paciente (es el caso de los anticoagulantes orales).
- Porque pueden inducir hemorragias (por ejemplo, a nivel gastrointestinal).
- Porque agravan o descompensan la enfermedad de base (sería el caso de los hepatópatas, por ejemplo).

Vamos a ceñirnos aquí a ofrecer un listado de fármacos a evitar en las situaciones en las que el odontólogo puede verse involucrado con mayor frecuencia. Se ha confeccionado, de forma estricta, siguiendo dos

fuentes (Litin y Gastineau (1995), y Alonso y cols. (1997)); advertimos esto porque en esta cuestión también hay opiniones contradictorias sobre el riesgo de utilizar un determinado fármaco; esto es en parte comprensible porque el efecto variará según la dosis y la vía de administración, y el tiempo que dura el tratamiento. Así por ejemplo podemos ver que la amoxicilina se considera, en principio, un fármaco seguro a este respecto; no obstante, Brandowsky y cols. aportaron un caso clínico de un paciente de 75 años, en tratamiento con acenocumarol, al que se realizaron exodoncias múltiples y en el que el tratamiento prescrito fue en todo momento irreprochable. Tras una pauta de amoxicilina -500 mg cada 8 horas por vía oral- con un INR previo de 3,51, el paciente sufrió, a los 4 días de haber iniciado el tratamiento, una alveolorrágica importante que obligó a practicar tres transfusiones. El INR había subido hasta 9,03, lo que justificaba porque la amoxicilina pudo alterar la flora intestinal. Esto afectó la absorción intestinal -y fisiológica- de la vitamina K. Así pues, sirva este listado como guía, pero en caso de duda será recomendable obtener la opinión -por escrito!- del especialista que lleve el caso;

- Fármacos de los que se tiene una alta evidencia que pueden potenciar a los anticoagulantes orales:
  - Eritromicina
  - Fluconazol
  - Miconazol
  - Metronidazol
  - Piroxicam
  - Fenilbutazona
- Fármacos de los que se tiene alguna evidencia que pueden potenciar los anticoagulantes orales:
  - Ácido acetilsalicílico
  - Naproxeno
  - Sulindaco
  - Ácido mefenámico
  - Flurbiprofeno
  - Ketoprofeno
  - Corticoides
  - Penicilina G (a altas dosis)
  - Ampicilina
  - Cefalosporinas
  - Aminoglucósidos
  - Quinolonas
  - Tetraciclina



- Fármacos que pueden inhibir los anticoagulantes orales:
  - Clordiazepóxido
  - Griseofulvina
  - Barbitúricos
- Fármacos con riesgo potencial de producir hemorragias gastrointestinales:
  - Corticoides
  - Ácido acetilsalicílico
  - Fenilbutazona
  - Piroxicam
  - Naproxeno
  - Indometacina

De todo ello se deduce que habrá una serie de fármacos que se consideran -por exclusión de los demás- más seguros en cuanto a su utilización en este tipo de pacientes. Si bien su prescripción siempre debe ajustarse a las condiciones del paciente, éstos son los fármacos en principio más recomendables:

- Codeína
- Paracetamol
- Diclofenaco

- Ibuprofeno
- Metamizol
- Amoxicilina
- Diacepam
- Triazolam

Como conclusión, podríamos asegurar que un buen conocimiento de estas alteraciones de la hemostasia -y de las enfermedades en las que puede darse- evitaría actitudes abstencionistas; de hecho, éstas son debidas en parte al excesivo respeto que tales afecciones producen. Es cierto que esta patología de base representa evidentemente un riesgo, pero éste quedaría minimizado si se tomasen las medidas oportunas y existiese una estrecha colaboración entre los especialistas implicados.

Finalmente nos interesa recalcar que es más rentable para la sociedad una buena profilaxis de la patología bucal en los pacientes con alteraciones de la hemostasia, dados los elevados costes que la terapia substitutiva -y la posible hospitalización- conlleva. Es pues importante proponer y fomentar este concepto de prevención, sobre todo en las autoridades sanitarias, para así lograr una mejor atención a este tipo de enfermos, y de paso evitar el actual despilfarro económico que representa el no poner en práctica ni la profilaxis ni el diagnóstico precoz de las enfermedades bucales de este grupo de pacientes.



# 4

## Tiempos operatorios en Cirugía Bucal

Cosme Gay Escoda

Toda intervención quirúrgica consta de tres tiempos operatorios básicos: a) Diéresis o incisión de los tejidos, b) Intervención quirúrgica propiamente dicha y c) Síntesis, sinéresis o sutura de los tejidos. No obstante, en su aplicación en Cirugía Bucal distinguiremos los siguientes tiempos:

- Incisión o Diéresis
- Despegamiento mucoso o mucoperióstico para preparar un colgajo.
- Osteotomía u Ostectomía.
- Gesto o maniobra quirúrgica especializada o técnica operatoria propiamente dicha.
- Restauración, limpieza y tratamiento de la zona operatoria.
- Sutura.
- Extracción de los puntos de sutura.

Estos tiempos operatorios y los principios básicos de la técnica quirúrgica no pueden modificarse y deben seguirse estrictamente. No obstante, el cirujano poseerá la habilidad y el conocimiento necesarios para modificar de forma adecuada cualquiera de estos procedimientos ante una eventualidad que así lo exija. No hay que improvisar pero es bueno tener el ingenio necesario para que ante un accidente imprevisto podamos responder con certeza y rapidez.

### 4.1. INCISIÓN DE LOS TEJIDOS

En toda intervención quirúrgica se inicia la secuencia operatoria con la incisión de los tejidos de recubrimiento (piel, mucosa, fibro-

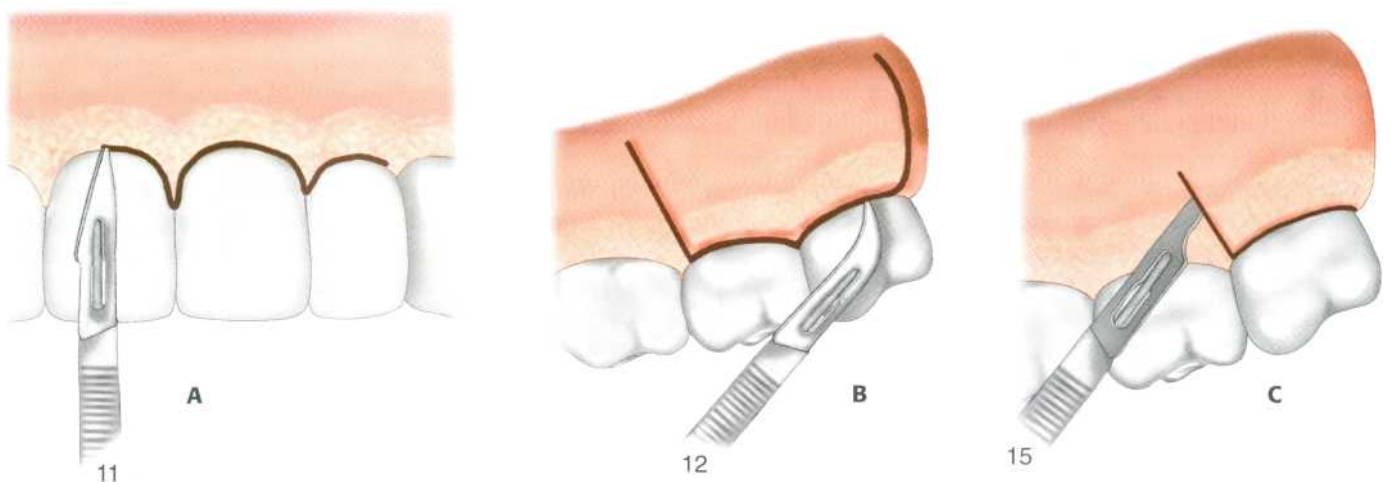
mucosa, etc.) con el fin de conseguir un abordaje correcto para el tratamiento del proceso nosológico en cuestión. En la cavidad bucal puede realizarse la extirpación de tejidos blandos o ser preciso el diseño de un colgajo para abordar los huesos maxilares, lugar donde se ubican distintos tipos de procesos patológicos que iremos estudiando detalladamente.

Así pues, en la cavidad bucal la incisión es la maniobra de abrir por medios mecánicos (bisturí, tijeras) o térmicos (electrobisturí, láser), los tejidos más superficiales para tener acceso a los planos más profundos con el fin de poder ejecutar la intervención quirúrgica indicada.

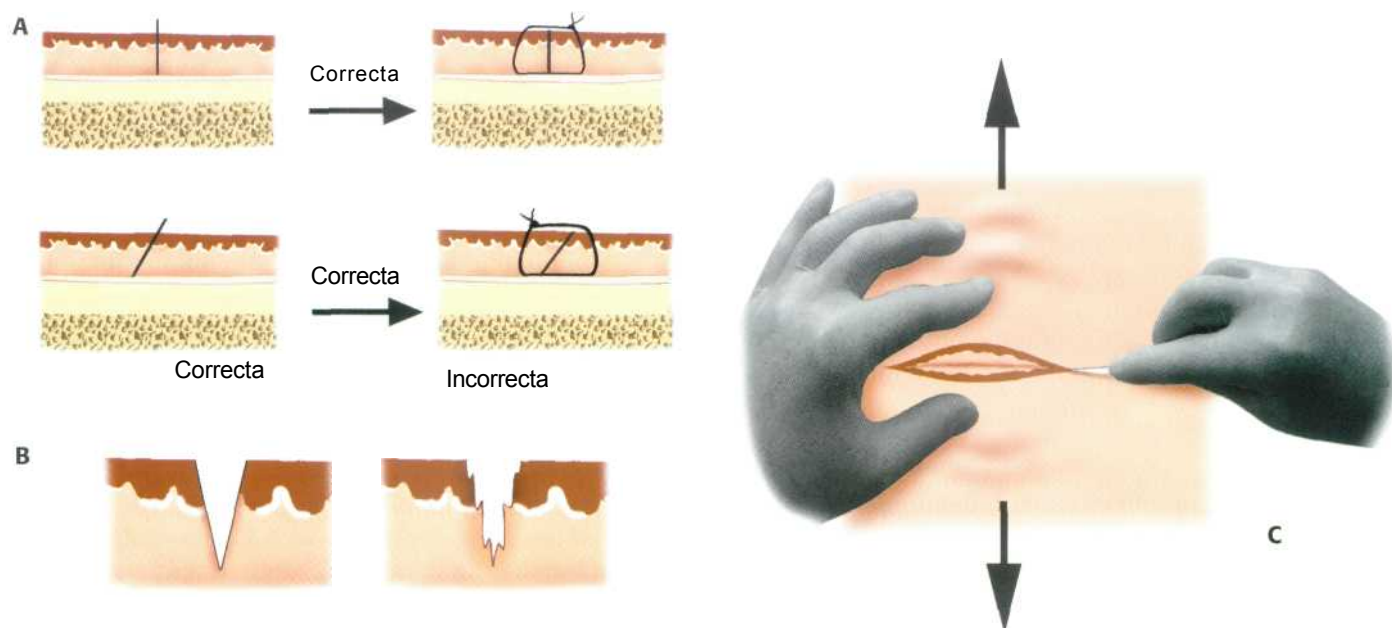
En Cirugía Bucal, habitualmente utilizamos el bisturí con mango del nº 3 y hoja del nº 15, aunque por preferencias personales pueden emplearse otras como, por ejemplo, la hoja del nº 12 que se adapta perfectamente para seguir los cuellos dentarios en las incisiones que discurren por el surco gingival y la hoja del nº 11 que es la más útil para incidir abscesos (figura 4.1). Cuando queramos preparar una incisión que abarque la mucosa y el periostio, el corte debe realizarse hasta el hueso en un solo movimiento y sin interrupciones.

La tijera sólo se usa para hacer incisiones muy concretas como es la resección de fragmentos de encía tras las extracciones dentarias o en otros casos que ya iremos comentando.

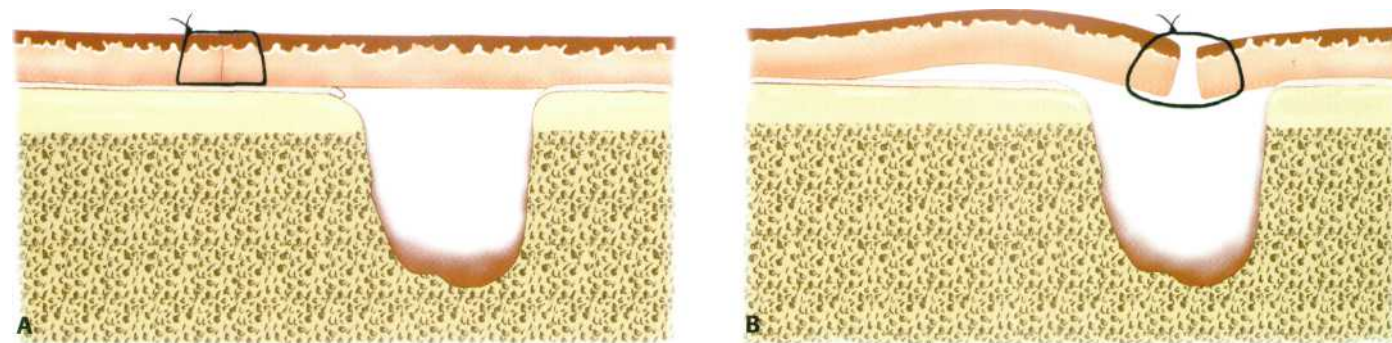
La incisión mediante medios térmicos (electrobisturí o láser) tiene la ventaja de ser exangüe, lo que facilita la visión del campo operatorio. Estas incisiones habitualmente no se suturan y en caso de que lo precisen, deben avivarse los márgenes carbonizados. Son incisiones menos precisas en las que no sólo destruimos el tejido que cortamos, sino que también hay afectación térmica de los márgenes y tejidos colaterales. El



**Figura 4.1.** Trazado de incisiones con un mango de bisturí montado con diferentes hojas (números 11, 12 y 15).



**Figura 4.2.** (A) Incisión correcta si es perpendicular a la superficie. (B) Incisión firme y de un solo trazo. (C) Colocación de los dedos para poner en tensión los tejidos blandos antes de hacer la incisión.



**Figura 4.3.** (A) Incisión bien colocada que al suturla reposará sobre hueso sano. (B) Incisión incorrecta.

electrobisturí es el que mayor daño produce, seguido de los láseres de CO<sub>2</sub> y de Erbium:YAG. Debido a ello, estas heridas siguen un proceso de cicatrización más retardado que las realizadas con bisturí frío o tijeras. Por último, debemos tener en cuenta que con el electrobisturí o con el láser de CO<sub>2</sub> debemos evitar el contacto con tejido óseo, cuando incidamos sobre el periostio.

Los tipos de incisiones que se efectuarán en la cavidad bucal vendrán condicionados por las características anatómicas, y por las peculiaridades de cada tipo de patología y su consiguiente vía de abordaje adecuada.

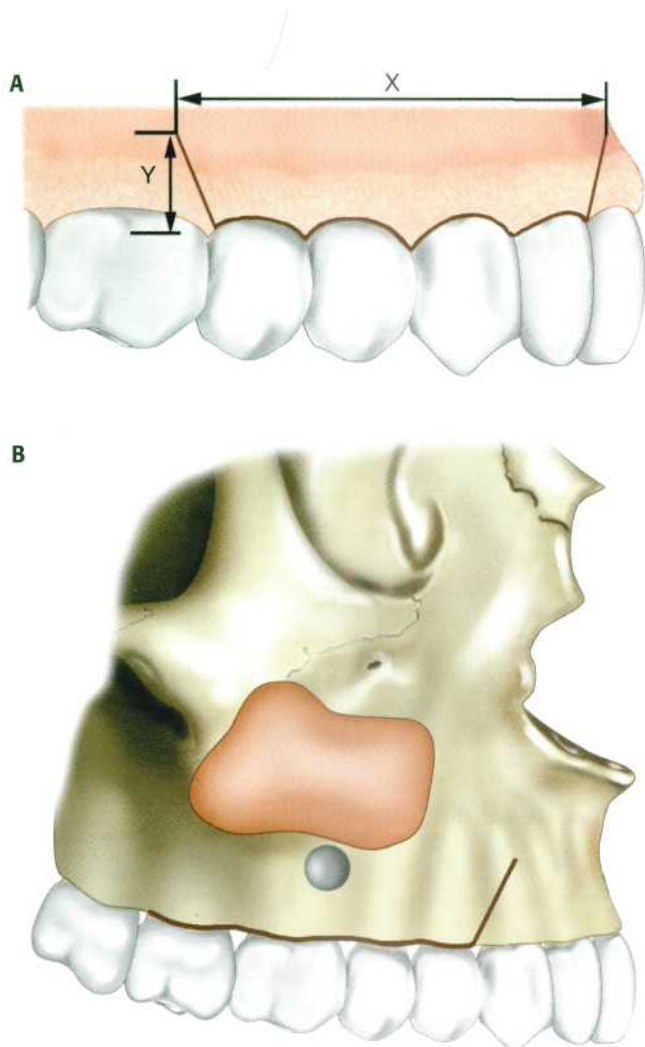
La realización de un colgajo en la cavidad bucal exige el respeto de una serie de normas:

- Conocer perfectamente la anatomía de la región, para evitar así iatrogenia por su desconocimiento.
- Respetar los vasos sanguíneos de la zona, y así no comprometer la correcta irrigación del colgajo. De esta forma, no se provoca la necrosis del mismo.
- La incisión debe efectuarse verticalmente y de un solo trazo sin líneas secundarias. Así se evita la aparición de desgarros o esfacelos que enturbiarían la correcta cicatrización de la herida (figura 4.2A y B). Para ello, el bisturí debe manejarse con firmeza de acuerdo con el plan quirúrgico que tengamos decidido. Asimismo, el tejido blando debe estar en tensión para poder de esta forma hacer una línea de

corte limpia, rectilínea y lo más atraumática posible sin contusiones o cortes secundarios en los labios de la herida operatoria (figura 4.2C). La acción de tensar los tejidos blandos es imprescindible en zonas como las mucosas labial, lingual, yugal y alveolar libre, pero no es necesaria en las incisiones en encía queratinizada o en la fibromucosa palatina.

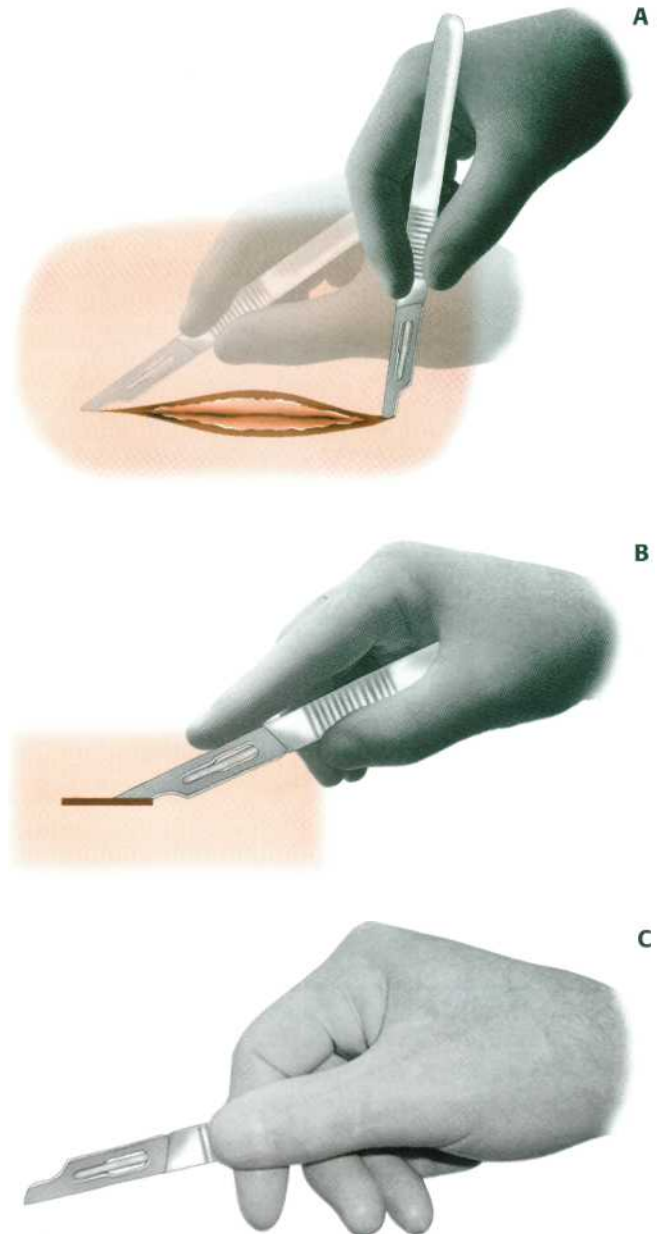
- El colgajo debe estar diseñado de tal manera que las incisiones, al suturarse, reposen siempre sobre hueso sano, es decir, que la línea de sutura esté alejada de la zona ósea perilesional (figura 4.3). Si los puntos de sutura descansan sobre tejido óseo sano, el proceso de cicatrización se desarrollará normalmente. Si no es así, se producirán trastornos de la cicatrización como la dehiscencia de la herida, etc. El colgajo debe pues cubrir en toda la amplitud el campo operatorio.
- La anchura de la base del colgajo, normalmente situada en el fondo vestibular, debe ser siempre mayor que su vértice, lo que evita que existan cicatrices en su base. En el fondo del vestíbulo bucal, hay vasos sanguíneos importantes que deben ser preservados para mantener una base suficientemente ancha que provea una irrigación adecuada y evite los trastornos nutritivos y la necrosis del colgajo (figura 4.4A).
- El espesor del colgajo podrá ser de grosor completo si es mucoperiostio, o de grosor parcial si no incluye el periostio. En este último caso debe respetarse un espesor mínimo de 5 a 6 mm como condición para conservar la viabilidad del colgajo.





**Figura 4.4.** (A) Diseño adecuado de un colgajo trapecoidal. X: anchura de la base, Y: incisiones verticales. (B) Colgajo triangular que permitirá una correcta visualización de la lesión a tratar.

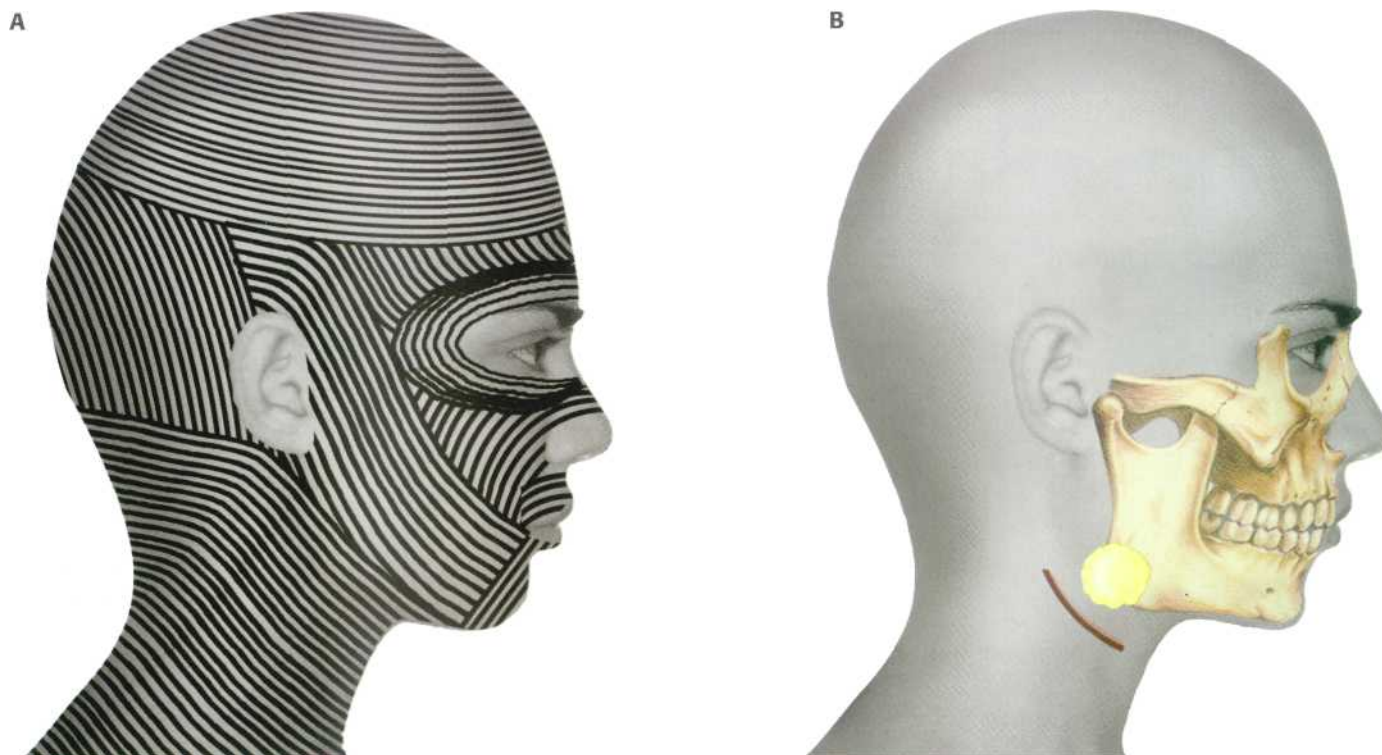
- El despegamiento y la tracción del colgajo será suave pero firme, evitándose así la necrosis del mismo. Debemos huir de producir cualquier tipo de tensión en los tejidos.
- El diseño del colgajo debe permitir una correcta visualización de la lesión a tratar, para ofrecer un campo operatorio amplio y que no ofrezca obstáculos a las manipulaciones quirúrgicas (figura 4.4B). Normalmente suele pecarse por defecto en la exposición del campo operatorio lo que dificulta en gran manera la terapéutica quirúrgica. Esto se traduce en desgarros de los tejidos y posterior formación de esfacelos y necrosis.
- La incisión debe prever la contingencia de un trazado insuficiente y la posibilidad de ser ampliada sin causar un trauma exagerado. Por este motivo recomendamos que las incisiones tengan la longitud adecuada a la intervención a realizar, ya que posteriores extensiones o "segundos cortes" generalmente dejan desigual el margen del colgajo y retrasan la cicatrización.
- El bisturí debe cogerse o tomarse con firmeza y manejarse con suavidad, sin temblores en las manos. En el caso de un cirujano diestro, la mano izquierda o los dedos libres de la mano derecha pueden apoyarse en la cara o en zonas cercanas con el fin de ayudar a que esta acción sea correcta.
  - En las incisiones intrabucales deben efectuarse movimientos más breves y delicados, por lo que se recomienda asir el bisturí en forma de "lapicero" o pinza digital de escritura. Así quedan li-



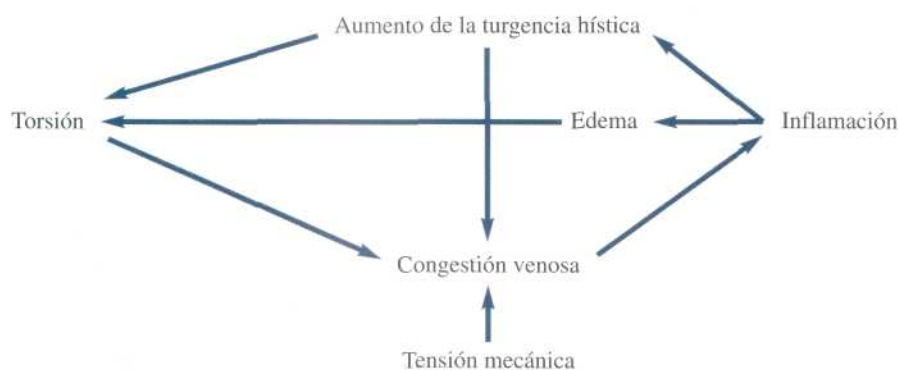
**Figura 4.5.** Formas de coger o asir el bisturí. (A) Pinza digital de escritura o de lapicero. (B) Como cuchillo de mesa. (C) Uso incorrecto del bisturí.

- bres el dedo anular y el meñique para apoyarlos sobre una zona cercana consistente (figura 4.5A).
- Las incisiones en la piel requieren más presión, suelen ser más largas y exigen mayor precisión; éste es el motivo por el que se sujeta el bisturí entre los dedos a la manera de "cuchillo de mesa" (figura 4.5B).
- Las incisiones cutáneas deben realizarse :
  - En los pliegues naturales y arrugas cutáneas (líneas de Langer) o en una zona inmediatamente paralela a ellas.
  - En la línea de inserción del pelo.
  - A lo largo de las uniones cutáneo-mucosas.
  - En las regiones sombreadas (repliegue nasolabial, zona submaxilar, etc.).

Las líneas de Langer son áreas de relajamiento cutáneo que siguen la organización de las fibras colágenas. Así pues, una incisión efectuada paralelamente o sobre ellas permite que la sutura se haga sin tensión y



**Figura 4.6.** (A) Líneas de Langer. (B) Incisión submandibular en una zona de sombra natural.



**Tabla 4.1.** Factores adversos para el aporte sanguíneo de un colgajo.

consigue que la cicatriz quede más estética y disimulada. Las incisiones perpendiculares a estas líneas cutáneas proporcionan un campo operatorio menos amplio y la sutura se tiene que hacer con tensión máxima lo cual favorece la formación de cicatrices antiestéticas (figura 4.6A).

Es necesario cortar el cabello cuando se interviene en el cuero cabelludo. Sin embargo, las cejas no se rasuran ni las pestañas se cortan. En estas zonas la incisión debe realizarse siguiendo una dirección paralela al tallo de los pelos con el fin de no lesionar los folículos pilosos.

Debe quedar bien claro que, en la cara y el cuello, las líneas de elección para las incisiones están justo en los ángulos resultantes de la tensión de los músculos faciales de la expresión, que se transforman posteriormente en arrugas por la pérdida de la elasticidad que ocurre con el envejecimiento. En la proximidad de las zonas de flexión las líneas de elección son paralelas a los pliegues de la piel que se ven claramente en estas zonas (figura 4.6B).

Las exigencias de aporte sanguíneo pueden dictaminar las dimensiones, forma y grosor del colgajo.

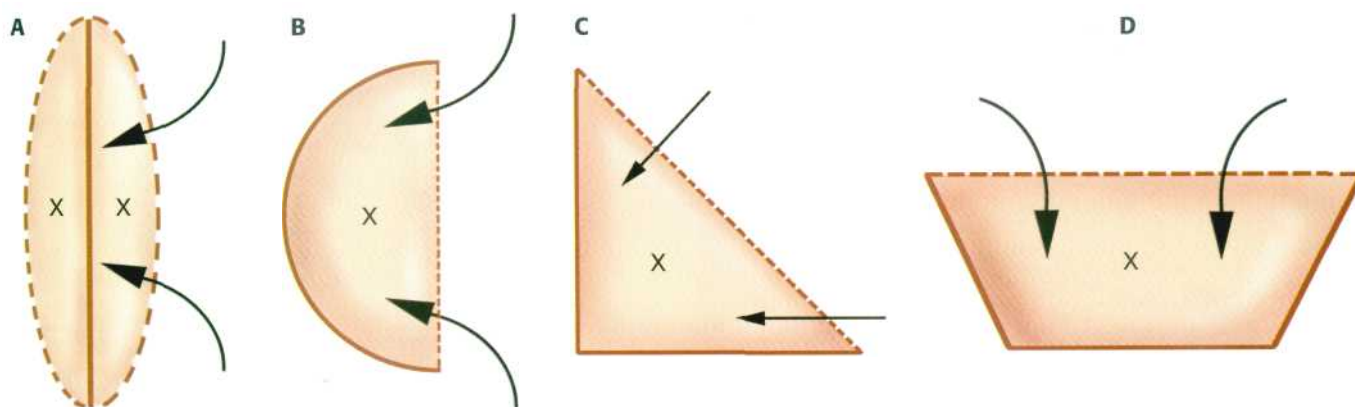
Los colgajos que podemos diseñar pueden ser de tipo axial o contingente.

- Colgajo de tipo axial: Es pediculado y con un sistema arterio-venoso conocido previamente por datos anatómicos.
- Colgajo de tipo contingente: El sistema arterial y venoso carece de disposición axial, y puede presentarse una insuficiencia vascular, por problemas en el retorno venoso y no de afluencia de sangre al colgajo.

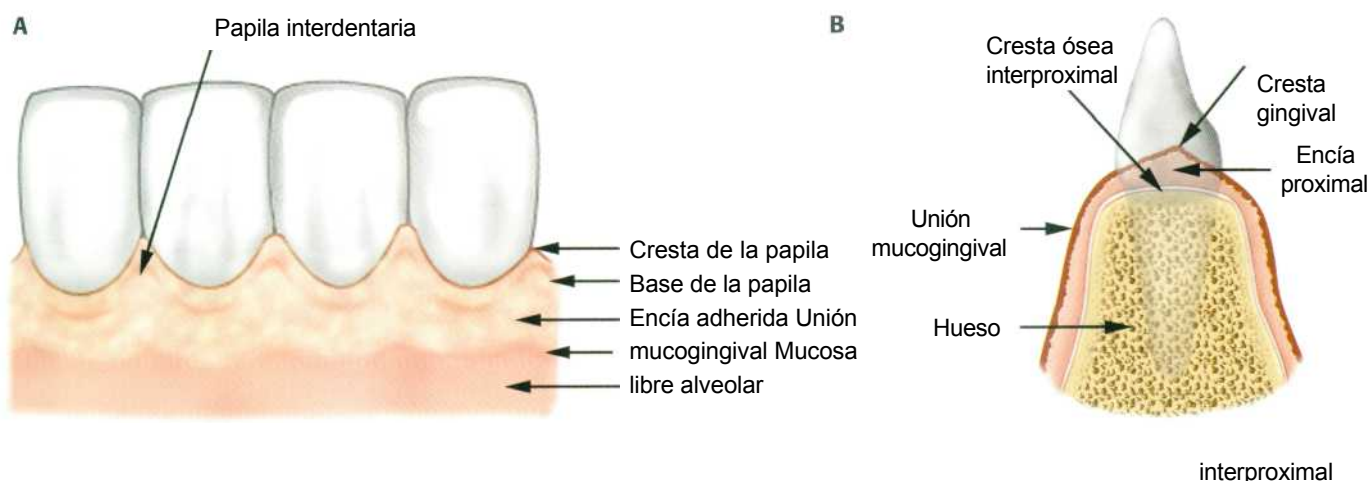
La circulación de un colgajo está influenciada por diversos factores:

- Tensión mecánica. Si es excesiva, dificulta tanto el flujo arterial como el venoso, pero especialmente este último.
- Torsión del colgajo. Provoca congestión vascular en su interior.
- Edema local. Potencia los efectos negativos de la tensión y torsión del colgajo.
- Inflamación local. Esta sobrecarga de las necesidades metabólicas del colgajo pueden hacer insuficiente el aporte sanguíneo.

Todos estos factores suelen actuar de forma conjunta y uno de ellos, normalmente la tensión mecánica, es el desencadenante del círculo vicioso que producirá dificultad circulatoria en el colgajo, cuya expresión final es su necrosis (tabla 4.1).



**Figura 4.7.** Trazado de distintos tipos de incisiones. (A) Lineal o rectilínea. (B) Arciforme o en semicírculo. (C) Triangular o angular. (D) Trapezoidal o poligonal. Las flechas marcan la dirección de los vasos sanguíneos que irrigan el colgajo. El campo operatorio que se obtiene con cada incisión se señala con una X.



**Figura 4.8.** Anatomía de la zona alveolodentaria.

Los colgajos de tipo axial tienen mayor capacidad para hacer frente a estos factores adversos.

Las incisiones pueden ser muy variadas, pero en Cirugía Bucal casi siempre buscamos conseguir un colgajo de grosor completo, es decir en el que el periostio se levante junto con la encía o mucosa bucal, y que cumpla los requisitos de:

- Buena visibilidad.
- Mínima injuria.
- Aprovechamiento máximo de las capacidades de curación del paciente.

Básicamente podremos efectuar incisiones lineales, en forma de semicírculo, o con formas geométricas de triángulo o trapezoidales (figura 4.7). De esta forma podremos diseñar distintos tipos de colgajos que nos darán opción a visualizar adecuadamente el campo operatorio.

Expondremos seguidamente los tipos de colgajos más usados en Cirugía Bucal con sus incisiones pertinentes. Previamente recordaremos la anatomía de la región (figura 4.8).

#### 4.1.1. INCISIÓN A TRAVÉS DEL SURCO GINGIVAL

Se basa en la realización de una incisión en el surco gingival, liberando el tejido subgingival y la papila interdientaria. Así se consigue un colgajo gingival que podrá ser completado con una o dos descargas verticales.

##### 4.1.1.1. Colgajo gingival

Se practica solamente una incisión horizontal ampliada a lo largo de la cresta gingival (incisión sulcular o marginal). Es la clásica incisión

que sigue los surcos gingivales hasta el borde libre, festoneando los cuellos dentarios y seccionando las papilas interdientarias. La incisión debe extenderse hasta cuatro o cinco dientes a ambos lados del área que desea tratarse, y se levanta un colgajo con las papilas y la encía adherida.

Debemos recorrer los cuellos dentarios con la hoja de bisturí siguiendo la forma anatómica del reborde del diente hasta los extremos deseados (figura 4.9A).

En el paladar y en la zona lingual de la mandíbula no suelen hacerse incisiones de descarga verticales ya que las incisiones en los cuellos dentarios y las papilas interdientarias siguen la curvatura de la arcada maxilar y así se produce automáticamente un lado convexo del colgajo consiguiendo el mismo efecto que una descarga vertical. Laskin denomina este tipo de colgajo como "envolvente" y lo realiza en el paladar y en la zona mandibular lingual o vestibular posterior (figura 4.9B). Este colgajo elimina la posibilidad de cortar la arteria o vena palatinas mayores o el nervio palatino anterior en el caso de efectuar abordajes de la región palatina (caninos incluidos, mesiodens, etc.).

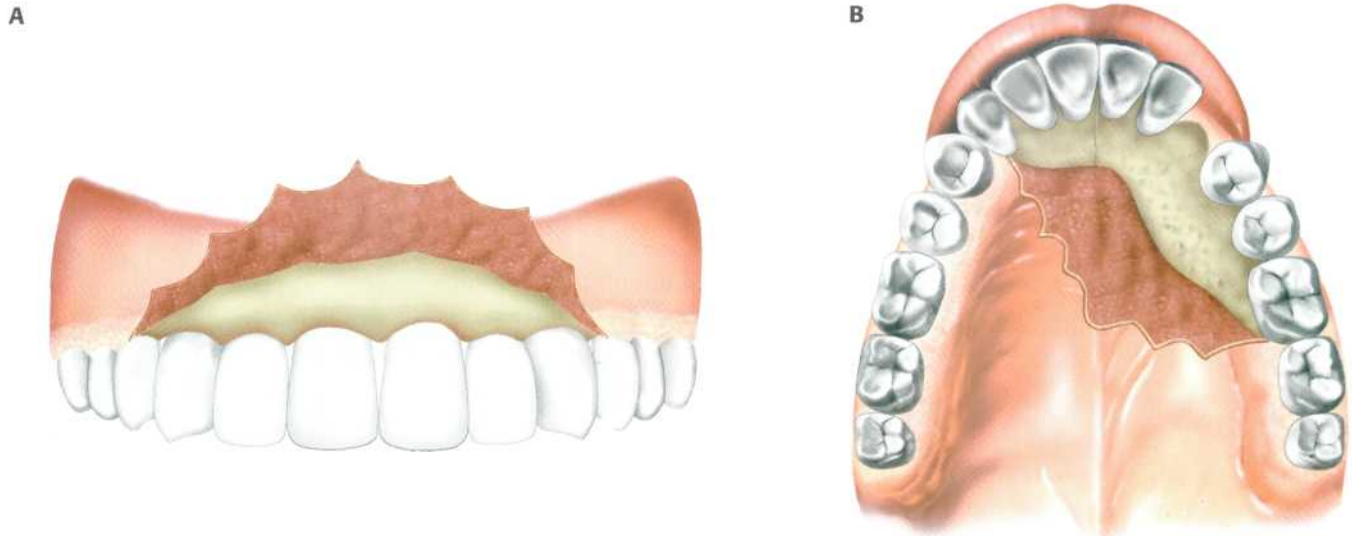
##### - Ventajas.

- Es de fácil reposición, ya que los puntos de referencia son buenos y el colgajo no se desplaza lateralmente.
- Es posible modificar los niveles gingivales en ambas direcciones.
- Puede realizarse una gingivectomía al mismo tiempo.

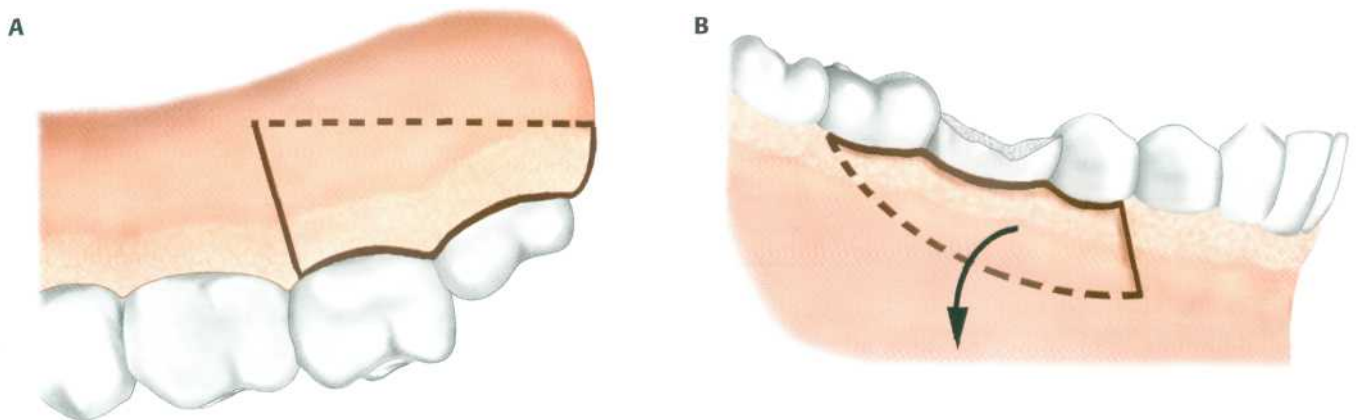
##### - Inconvenientes.

- Es difícil levantar el colgajo.
- La tensión del colgajo suele ser excesiva.





**Figura 4.9.** (A) Colgajo gingival vestibular. (B) Colgajo envolvente palatino.



**Figura 4.10.** (A) Incisión para preparar un colgajo triangular para acceder al tercer molar superior izquierdo. (B) Incisión para preparar un colgajo triangular para realizar la extracción quirúrgica del 4.6.

- Al no existir incisiones verticales de descarga es muy probable que se produzcan desgarros gingivales.
- Existe desinserción gingival (aparato de inserción epitelial), lo que contraindica su uso en pacientes con enfermedad periodontal o con prótesis fija con ajuste marginal gingival delicado.
- La sutura se hace entre los dientes, lo que puede resultar difícil.
- Cuanto más alta sea la zona sobre la que debemos actuar, mayor debe ser su extensión, lo que plantea también problemas anestésicos, ya que el área a anestesiarse es más amplia.
- La visualización y el acceso a la zona radicular es nula.
- Puede resultar difícil la higiene bucal.

#### 4.1.1.2. Colgajo triangular

El colgajo triangular se obtiene con una incisión horizontal a nivel de la cresta gingival (sulcular), unida a una sola incisión vertical de descarga oblicua a la primera, que va desde el surco gingival hasta el fondo del vestibulo. Esta incisión de relajación se hace como mínimo un diente por delante del área quirúrgica deseada. Así la sutura se efectuará sobre hueso sano (figura 4.10).

No se debe hacer la incisión vertical en el eje del diente ya que los resultados estéticos en la zona gingival son muy deficientes. Tenemos

que efectuarla siempre empezando por mesial o por distal de la papila, pero dentro del espacio interradicular de los dientes.

Debe mantenerse la integridad de las papilas interdientarias y así éstas podrán utilizarse para recolocar el colgajo a la hora de la sutura (figura 4.11). Las papilas incluidas en el colgajo deben levantarse sin traumatizarlas en exceso; de esta forma aseguramos un contorno adecuado y se conserva la anatomía del área interdental.

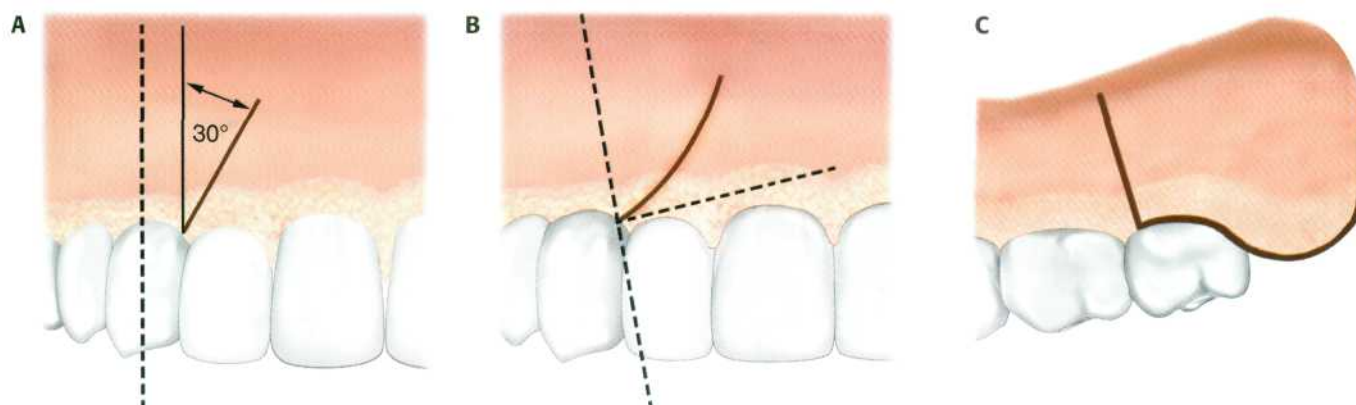
No se deben trazar incisiones verticales ni oblicuas sobre una eminencia radicular (figura 4.12A). Es mejor incidir en la depresión entre dientes adyacentes, donde la mucosa y la encía adherida son más gruesas, tienen mejor circulación sanguínea, ofrecen un mejor tejido para la sutura y son más distensibles al aparecer el edema postoperatorio.

- La incisión vertical debe abrirse hacia mesial unos 25°-45° en la zona anterior, y hacia distal en la zona posterior. Así se forma un ángulo obtuso entre la incisión horizontal y vertical (figura 4.11).

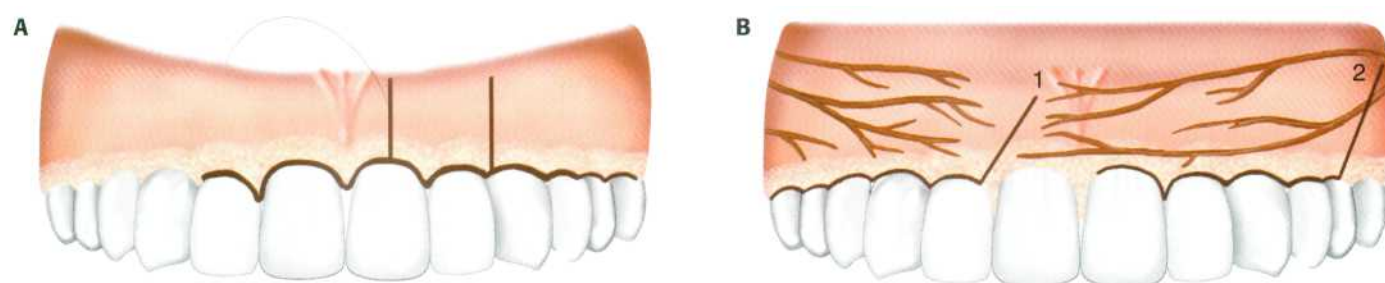
- Hay que evitar las descargas verticales en la región de los frenillos labiales, en la región de la tuberosidad, en el área retromolar, y en las zonas lingual y palatina. Estas incisiones verticales deben estar alejadas, si es posible, de las inserciones musculares (figura 4.12B).

Si la incisión vertical excede el fondo del vestibulo, se puede lesionar la inserción del músculo buccinador lo que incrementa la tumefacción postoperatoria y se produce una pequeña pérdida de la profun-





**Figura 4.11.** (A) Trazado de la incisión vertical de descarga vestibular, en la zona mesial, fuera del eje longitudinal del diente y con una inclinación de 30°. (B) Incisión de descarga vertical de tipo arciforme. (C) Descarga vertical situada un diente por delante de la zona operatoria (extracción quirúrgica del 2.8).



**Figura 4.12.** (A) Descargas vestibulares mal situadas. (B) Orientación del colgajo de acuerdo con la vascularización de la zona. En el lado derecho (1), el diseño es correcto (cirugía periapical del 1.4 y 1.5). En la hemiarcada superior izquierda (2), la incisión es desfavorable (cirugía periapical del 2.3 y 2.4).

didad vestibular especialmente en los pacientes desdentados. En estos casos es mejor sobreextender el colgajo en su longitud anteroposterior en sentido horizontal, más que profundizar en exceso la incisión vertical, particularmente en las áreas edéntulas.

Habitualmente sólo es necesaria una descarga vertical, que se hace por mesial de la incisión horizontal dando un colgajo triangular. Si se precisa una exposición mayor del campo operatorio, en vez de hacer una segunda incisión vertical, se prefiere extender la incisión que pasa por el surco gingival hacia atrás, de modo que el colgajo puede ser más amplio.

Todas las incisiones deben planearse adecuadamente para no dañar estructuras anatómicas importantes como vasos y nervios (nervio mentoniano, nervio infraorbitario, etc.).

#### - Ventajas.

- No existe riesgo de que la incisión cruce la lesión.
- Volver a colocar el colgajo es fácil, puesto que la encía tiene puntos de referencia básicos y es casi imposible la mala reposición lateral.
- Se conserva al máximo la irrigación del colgajo.

#### - Inconvenientes.

- Es difícil iniciar el despegamiento del colgajo.
- No está recomendado en pacientes con enfermedad periodontal, pues al existir arrancamiento gingival de las fibras insertadas, puede provocarse recesiones gingivales y la formación de hendiduras en los tejidos blandos y de bolsas periodontales.
- Igualmente, al producirse la desinserción del tejido gingival, puede conducir a posibles alteraciones de la encía marginal alrededor de las coronas protésicas (exposición de márgenes de coronas).
- Las incisiones vertical y horizontal deben ser largas para facilitar el acceso a los ápices de las raíces largas.

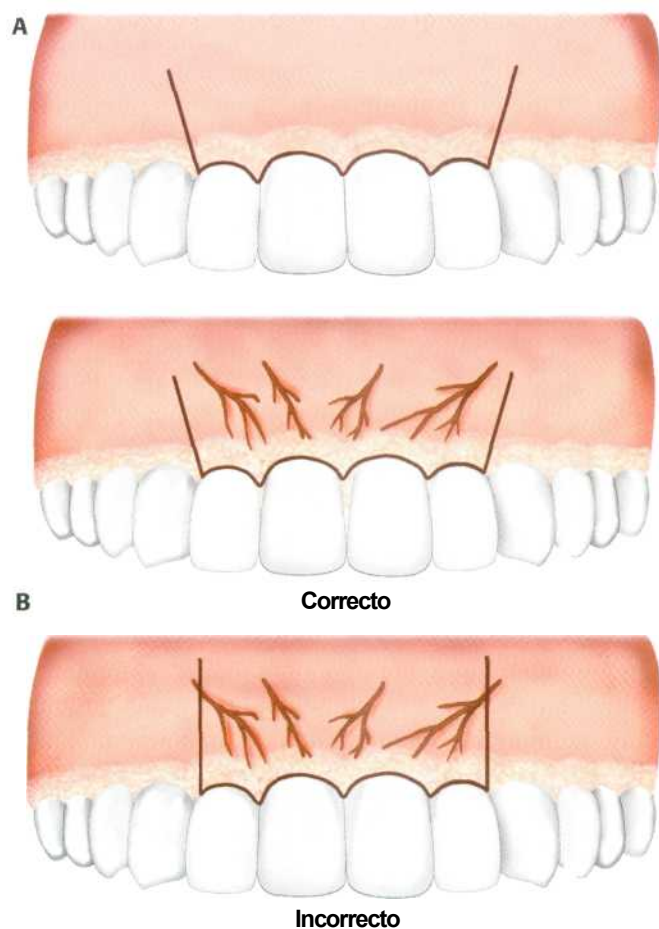
- La tensión del colgajo es mayor, por lo cual las fuerzas de tracción aumentan y son potencialmente lesivas. Esto da lugar a desgarros gingivales frecuentes, sobre todo en el extremo fijo del colgajo.
- La extensión de la incisión vertical hasta el fondo del vestibulo para aliviar la tensión del colgajo, puede provocar hematomas y retraso de la cicatrización.
- La sutura puede ser más difícil debido a que debe hacerse entre los dientes.
- Es difícil mantener una buena higiene bucal.

#### 4.1.1.3. Colgajo trapecoidal

Se realiza una incisión gingival horizontal (sulcular) con dos incisiones verticales oblicuas. Estas descargas verticales se efectúan a cada lado del campo quirúrgico, por lo menos uno o dos dientes por fuera de la lesión, y siguiendo las normas enunciadas anteriormente. Estas descargas deben evitar las prominencias óseas como la canina o estructuras anatómicas mucosas como los frenillos labiales. Deben estar orientadas hacia distal para así conseguir una buena irrigación del colgajo y contactar con la encía a nivel de la zona media comprendida entre la papila dentaria y la máxima concavidad de la encía (figura 4.13).

Este tipo de incisión, que sigue los cuellos dentarios y secciona el ligamento gingivodentario con dos descargas en mesial y distal y realizado en la mucosa vestibular, se conoce clásicamente como incisión de Neumann. Conseguiremos así un colgajo cuadrangular del tamaño que en cada caso se precise (figura 4.13 A).

Se inicia la incisión seccionando la unión gingivodentaria con el bisturí que sigue un recorrido festoneando los cuellos dentarios. Posteriormente se efectúan las descargas verticales por distal y mesial de la zona que se quiere exponer, formando un ángulo obtuso respecto a la incisión horizontal.

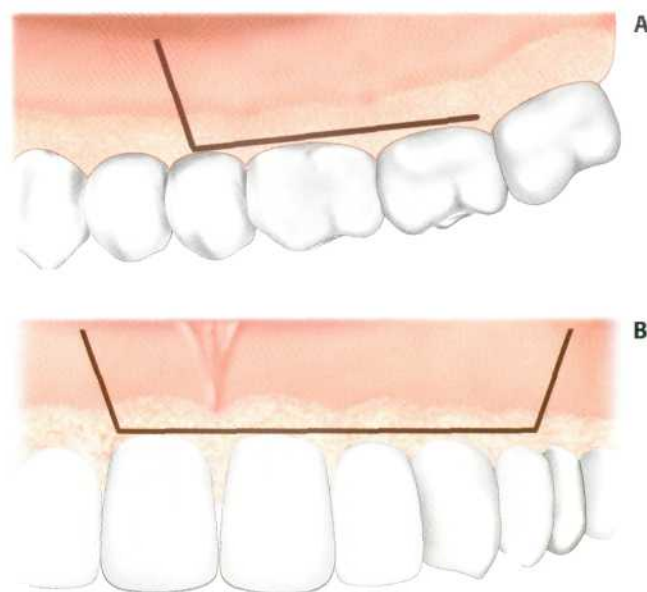


**Figura 4.13.** (A) Incisión para preparar un colgajo trapezoidal. (B) Descargas verticales vestibulares divergentes hacia distal para favorecer la correcta vascularización del colgajo.

Se emplea para exponer superficies amplias del hueso maxilar (quistes, tumores óseos, etc.), para acceder a dientes incluidos por vestibular, como colgajo de traslación o de reposición apical, etc. Puede ser considerada como una incisión derivada de la triangular para los casos en que esta última no permite un campo operatorio adecuado, tal como expone Birn.

Se habla de incisión de Neumann parcial para el tipo de incisión que permite obtener un colgajo triangular, al existir sólo una descarga vestibular. Estará indicada en los casos en que el proceso patológico es muy localizado y se precisa por tanto una menor exposición ósea.

- Ventajas.
  - Da un excelente acceso a todo el campo quirúrgico.
  - No existe tensión del colgajo.
  - Es útil si hay que realizar un legrado múltiple o en caso de existir una lesión muy grande.
  - Dado que las incisiones dejan buenos puntos de referencia, la reposición es fácil.
  - Facilita la visualización de toda la raíz.
  - Esta incisión facilita, si son necesarios, la alveoloplastia y el legrado periodontal simultáneo.
- Inconvenientes.
  - Podemos disminuir el aporte sanguíneo del colgajo lo que puede inducir isquemia y necrosis.
  - Se produce alteración de las inserciones gingivales lo que puede dar lugar a retracciones de la encía, problema que es importante si se ocasiona alrededor de una corona protésica.



**Figura 4.14.** (A) Incisión para preparar un colgajo triangular con la incisión horizontal pasando por la base de las papilas dentarias. (B) Colgajo trapezoidal diseñado con este tipo de incisión horizontal.

- Al existir arrancamiento gingival de las fibras insertadas puede provocarse la formación de hendiduras en los tejidos blandos y de bolsas periodontales. No está recomendado en pacientes con enfermedad periodontal.
- La sutura puede ser más difícil ya que debe efectuarse entre los dientes.
- Es difícil mantener una buena higiene bucal.

En los colgajos triangular y trapezoidal, la incisión horizontal también puede realizarse por la base de las papilas dentarias. Si la papila es sana, recibe vascularización del hueso subyacente, del ligamento periodontal y de la papila del otro lado, y por tanto no se compromete su vitalidad (figura 4.14). En el paciente desdentado o en una zona edéntula, esta incisión se efectúa a lo largo de la cresta del proceso alveolar.

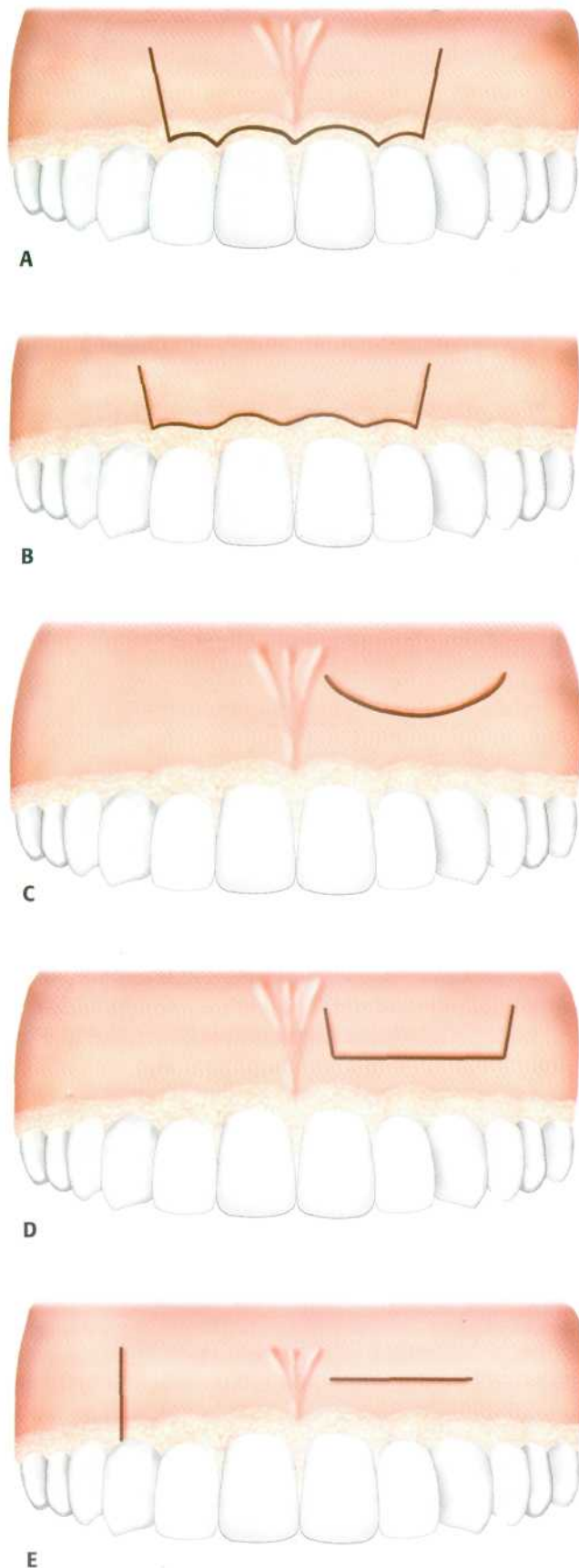
#### 4.1.2. INCISIÓN EN LA ENCÍA ADHERIDA

Se realiza una incisión horizontal a 1-2 milímetros del reborde gingival, con lo cual dejaremos un pequeño fragmento de encía adherida con las papilas dentarias incluidas. Esta incisión puede ser lineal o seguir las ondulaciones del margen gingival, y se complementa con una o dos descargas verticales consiguiendo así un colgajo triangular o trapezoidal (figura 4.15A). Fue descrito por Vreeland en 1982.

- Ventajas.
  - La reposición del colgajo no necesita ser tan precisa.
  - Suelen existir menos problemas de dehiscencias y fenestración.
  - Es una buena opción en caso de que los dientes lleven una corona o estén en relación con una prótesis fija.
  - Es fácil mantener una correcta higiene bucal.
- Inconvenientes.
  - El tejido gingival remanente es fino y es muy fácil desgarrarlo.
  - No puede efectuarse cuando hay problemas periodontales.
  - Este tipo de colgajo es de diseño y trato difíciles por lo que tiene indicaciones muy contadas.

#### 4.1.3. INCISIÓN SEMILUNAR MODIFICADA

El colgajo semilunar modificado de Luebke-Ochsenbein (1974) es un colgajo trapezoidal, en el que una incisión horizontal ondulada o rec-



**Figura 4.15.** (A) Incisión en la encía adherida con dos descargas verticales vestibulares (Vreeland). (B) Incisión paramarginal para preparar un colgajo semilunar modificado. (C) Incisión para preparar un colgajo semilunar (Partsch). (D) Incisión en mucosa libre alveolar en forma de U. (E) Incisiones lineales (vertical u horizontal).

tilínea en la encía adherida (a 3-5 mm del reborde gingival), es decir, cerca ya del límite con la mucosa libre alveolar, se une a dos incisiones verticales lineales o arciformes (figura 4.15B).

- **Ventajas.**

- La incisión y la elevación del colgajo son técnicamente sencillas.
- Una vez preparado el colgajo se consigue un buen acceso a los ápices dentarios.
- No altera la encía marginal, de modo que no se lesiona la inserción epitelial. Se evitan así las posibilidades de recesión gingival, detalle muy importante en pacientes con problemas periodontales o si existen coronas protésicas.
- Da buena visibilidad del campo quirúrgico y su accesibilidad es excelente.
- Se requiere una fuerza mínima para retraer el colgajo.
- La incisión tiene buenos puntos de referencia, por lo que es fácil volver a colocar el colgajo.
- Es una incisión muy estética, principalmente en los sectores anteriores, ya que la cicatriz en encía adherida es poco visible.
- El paciente puede mantener una buena higiene bucal.

- **Inconvenientes.**

- Un error al evaluar el tamaño de la lesión patológica puede conducir a que la incisión cruce el defecto óseo.
- Los ángulos del colgajo, donde las incisiones verticales se unen con la horizontal, pueden necrosarse o desprenderse.
- Las inserciones musculares y los frenillos pueden representar un obstáculo anatómico y obligarán a modificar la incisión horizontal.
- Si la incisión se hace demasiado cerca del margen gingival libre, pueden producirse hendiduras u otras alteraciones periodontales.
- Al hacer dos incisiones verticales (colgajo trapezoidal), la irrigación del colgajo es siempre menor.
- La sutura puede ser difícil debido a que la aguja ha de pasar desde el colgajo hasta la encía adherida.

El colgajo semilunar modificado está indicado cuando hay problemas periodontales o en pacientes con coronas protésicas en los cuales la retracción gingival podría dejar al descubierto la raíz.

#### 4.1.4. INCISIÓN SEMILUNAR

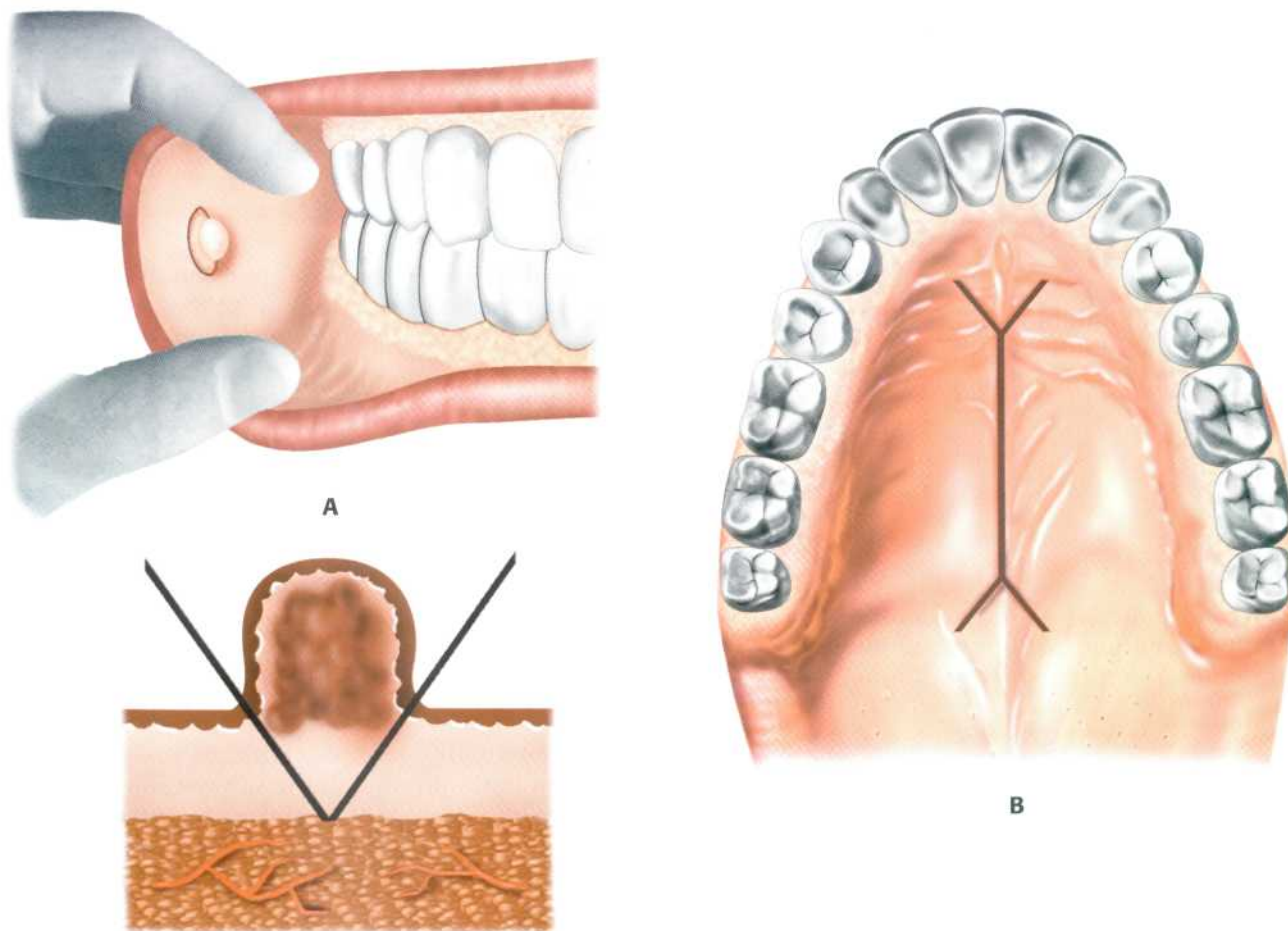
Se realiza una incisión horizontal curvilínea, con la porción convexa orientada hacia la zona gingival. Esta incisión en media luna puede hacerse a cualquier nivel de la mucosa bucal, aunque para favorecer el acceso a la lesión, se hace cerca de la zona operatoria, por lo menos en el diente adyacente al diente a tratar (figura 4.15C).

La incisión semilunar, en ojal o de Partsch, tiene la forma que su nombre indica, es decir, de semiluna de mayor o menor radio según las necesidades de la patología a tratar. En el maxilar superior, la concavidad de la semiluna se orienta hacia arriba y en la mandíbula, esta concavidad mirará hacia abajo.

Este tipo de incisión se efectúa en la mucosa libre vestibular tanto del maxilar superior como de la mandíbula, y raramente en la fibromucosa palatina (figura 4.15C).

Se debe efectuar un corte limpio, único y firme con la mucosa en tensión y con la profundidad adecuada al tipo de colgajo que quiera obtenerse. Si deseamos un colgajo de grosor completo, deberemos llegar hasta el periostio, es decir, cortando en profundidad sobre el hueso maxilar subyacente. Este tipo de incisión nos da un área oval como campo quirúrgico para nuestras manipulaciones.





**Figura 4.16.** (A) Incisión en huso para la exéresis de tumoraciones de tejidos blandos (mucosa yugal). (B) Incisión en doble Y para el abordaje de un toras palatino.

La incisión semilunar se indica principalmente en la cirugía periapical, para la extracción de restos radiculares profundos y en la exéresis de quistes o de otros tipos de lesiones localizadas en la zona del fondo del vestibulo bucal.

El colgajo no debe tener ángulos agudos, ya que tienden a esfacelarse por mala circulación y esto ocasiona fibrosis cicatricial excesiva. Siempre realizaremos curvas suaves en el diseño de este tipo de colgajos.

Los bordes redondeados de esta incisión facilitan tanto la reposición como la sutura del colgajo, aunque distintos autores proponen modificaciones de su diseño. Por ejemplo Sailer y Pajarola prefieren descargar con un ángulo agudo porque les facilita la reposición exacta del colgajo (figura 4.15D).

La incisión elíptica o en huso se emplea para la exéresis de tejidos blandos. Son dos incisiones curvilíneas o en semiluna que se unen en ángulos agudos.

- Ventajas.
  - La incisión y la elevación del colgajo son sencillas.
  - Esta técnica reduce al máximo el área a anestesiarse.
  - No se altera la encía marginal ni la inserción epitelial.
  - Una vez levantado el colgajo tenemos acceso directo a la zona patológica.
  - El paciente puede mantener una buena higiene bucal.
- Inconvenientes.
  - La poca extensión de este colgajo proporciona una visibilidad y un acceso reducidos, lo cual implica una mayor dificultad en las maniobras quirúrgicas.

- Un error en la evaluación del tamaño de la lesión puede hacer que la incisión cruce el defecto óseo.
- Dado que la incisión está en la mucosa bucal o alveolar libre, la hemorragia es mayor.
- Las inserciones musculares y los frenillos constituyen obstáculos anatómicos que obligan a modificar el diseño.
- Al no existir puntos de referencia para recolocar el colgajo, cuando éste se sutura puede quedar a tensión en un lado y formar bolsas en el otro.
- Como la incisión y la línea de sutura afectan la mucosa libre alveolar, que se desplaza con los movimientos normales del labio, no es raro que se produzcan alteraciones en la cicatrización.

#### 4.1.5. INCISIÓN LINEAL

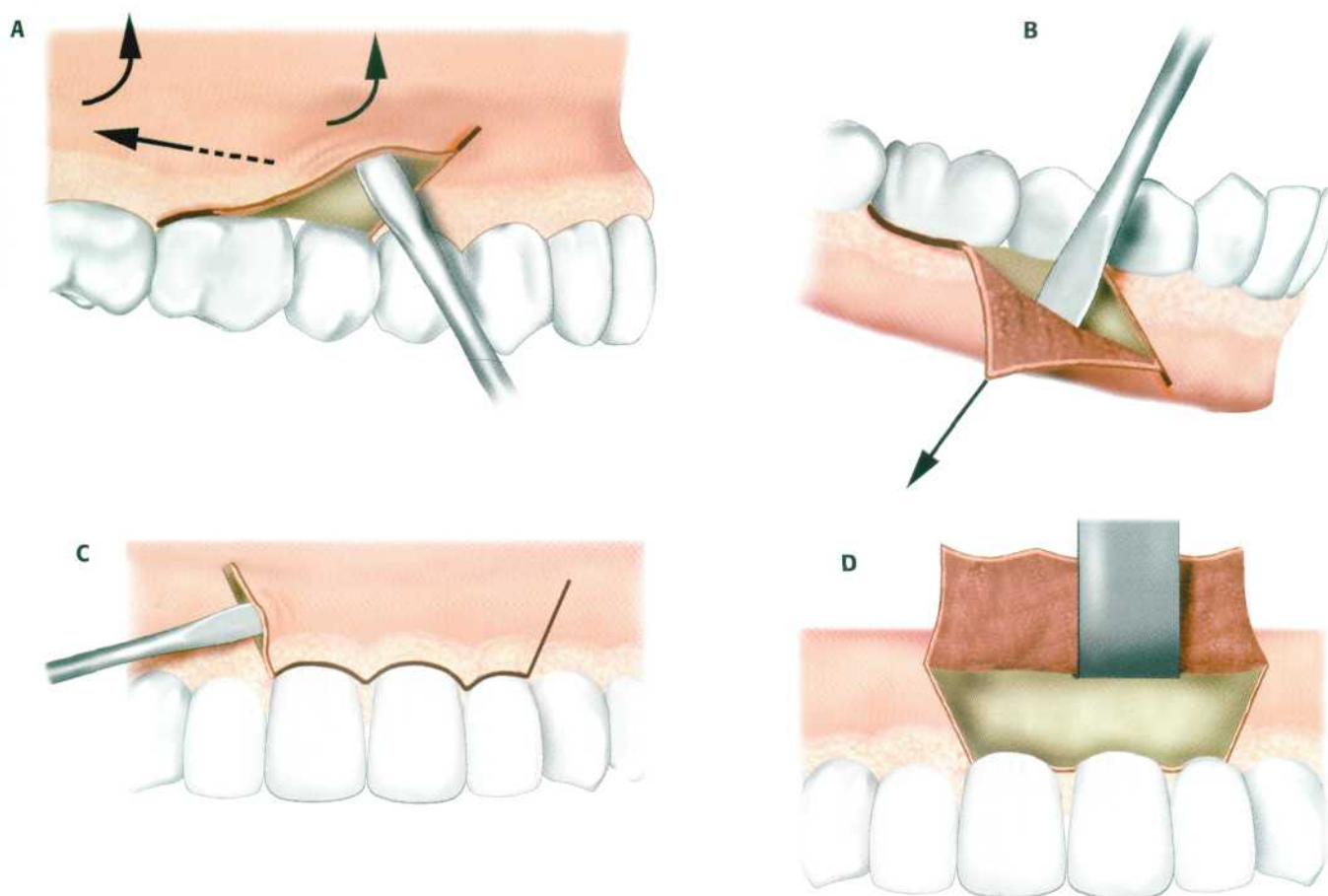
Se hace una incisión en línea recta en la mucosa vestibular o lingual, fibromucosa palatina, mucosa gingival, etc., que situaremos más o menos cerca de la zona a tratar (figura 4.15E).

Normalmente se efectúan paralelas al eje longitudinal dentario (verticales), huyendo de la papila dentaria pero perpendicular a aquél y en la zona de mucosa libre alveolar. También pueden hacerse de forma horizontal aunque se consideran desfavorables. Podría indicarse de forma excepcional en abordajes directos de dientes incluidos, cirugía periapical, etc., y se usa habitualmente para desbridamientos de abscesos.

Esta incisión es de uso excepcional ya que con ella obtenemos un campo operatorio muy pobre.

Autores como Eskici (1975) proponen el abordaje de las lesiones periapicales mediante la realización de una incisión vertical en la zona





**Figura 4.17.** Distintas fases del despegamiento del colgajo mucoperióstico (grosor completo).

interproximal inmediatamente adyacente al diente a tratar. Este diseño es de ejecución muy simple pero tiene desventajas tan importantes como que la incisión quedará encima del defecto óseo operatorio, lo que la descalifica totalmente para la cirugía periapical.

Al comentar cada técnica quirúrgica, especificaremos el tipo de incisión a utilizar, que será alguna de las comentadas, una combinación de ellas (incisión en huso, incisión festoneada-lineal, etc.) o una incisión peculiar (incisión en doble Y, en bayoneta, etc.) (figura 4.16).

## 4.2. DESPEGAMIENTO MUCOSO O MUCOPERIÓSTICO PARA PREPARAR UN COLGAJO

Las incisiones limitan un fragmento de encía adherida, mucosa libre alveolar, fibromucosa o periostio que se denomina colgajo. En la cavidad bucal, es la porción de mucoperiostio limitada por dos o más incisiones o la superficie de una incisión arqueada.

Es preciso que, al reponerse en su sitio, el colgajo conserve su vitalidad y readquiera sus funciones.

El despegamiento mucoperióstico o mucoso debe ejecutarse de forma cuidadosa y atraumática, manipulando los tejidos blandos con suavidad para no producir necrosis tisular, lo que induciría alteraciones de la cicatrización.

Cuando la incisión es mucoperiostica, se preparará un colgajo de grosor completo mediante el despegamiento con periostótomo (Freer, Mead, etc.) o legra. Este instrumento se apoya contra el hueso y levanta el periostio de su inserción ósea. En ocasiones deben legrarse las inserciones musculares que existan en la zona y despegarlas del hueso,

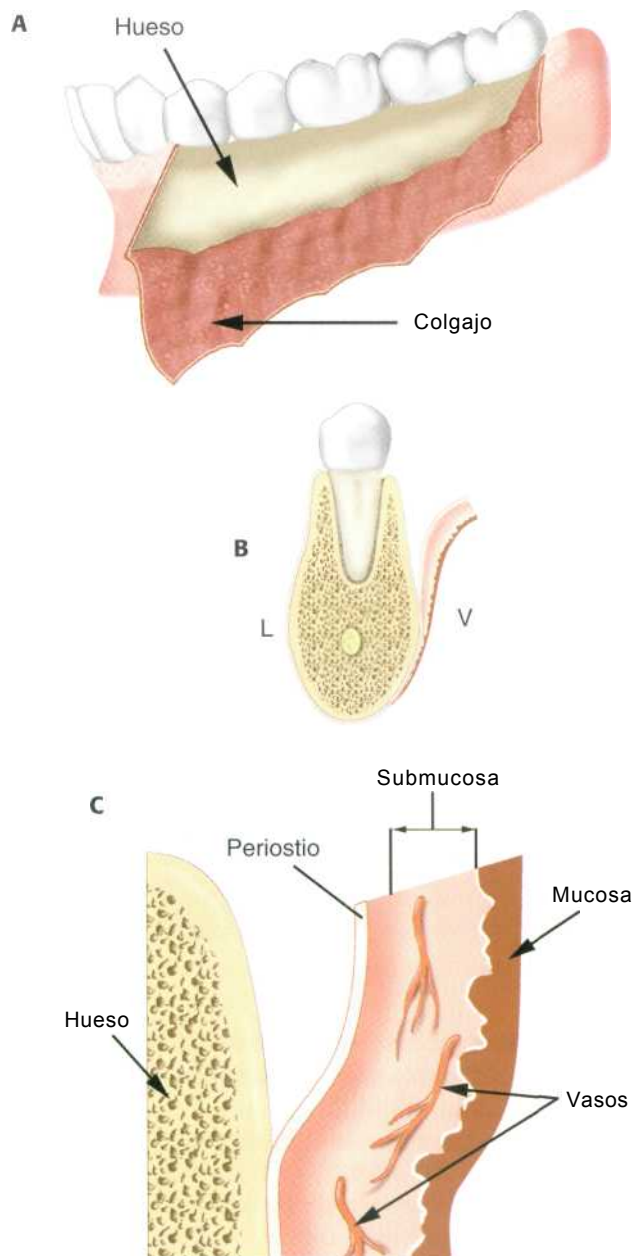
para así liberar adecuadamente el colgajo. La disección debe ser atraumática y se inicia en el margen gingival, desprendiendo en primer lugar la encía adherida (figuras 4.17 y 4.18).

El arrancamiento de frenillos o inserciones musculares no representa ningún problema estético, ni funcional; por ello siempre que se encuentren estos músculos o tejidos fibrosos, deben elevarse formando parte del colgajo.

La facilidad para levantar un colgajo varía de manera considerable; por ejemplo, el mucoperiostio de la zona anterior del paladar es difícil de elevar debido a que el tejido es denso y grueso, así como a la rugosidad del hueso palatino. En contraste, el tejido blando que cubre la línea media del paladar o la zona lingual de la mandíbula se desprenden rápida y fácilmente.

El periostótomo debe usarse de la siguiente forma:

- Aplicar el extremo romo más amplio del instrumento, insinuándolo entre los labios de la incisión entre el mucoperiostio y el hueso, empujando en la encía adherida y en el ángulo que forman las incisiones horizontal y vertical (figuras 4.17 y 4.19).
- La concavidad del periostótomo debe estar orientada hacia el hueso para evitar el desgarrar o la perforación del colgajo. La parte convexa se coloca contra el colgajo.
- Deben ejecutarse tres movimientos: empujar, levantar y retirar. Normalmente hacemos también movimientos de lateralidad muy cuidadosos (figura 4.17).
- El periostótomo o legra se coge como si fuese un lápiz, y en nuestros movimientos lo giramos sobre su eje mayor (figura 4.17).
- Los instrumentos plásticos de Odontología conservadora pueden ser útiles para elevar y despegar las papilas interdientarias.

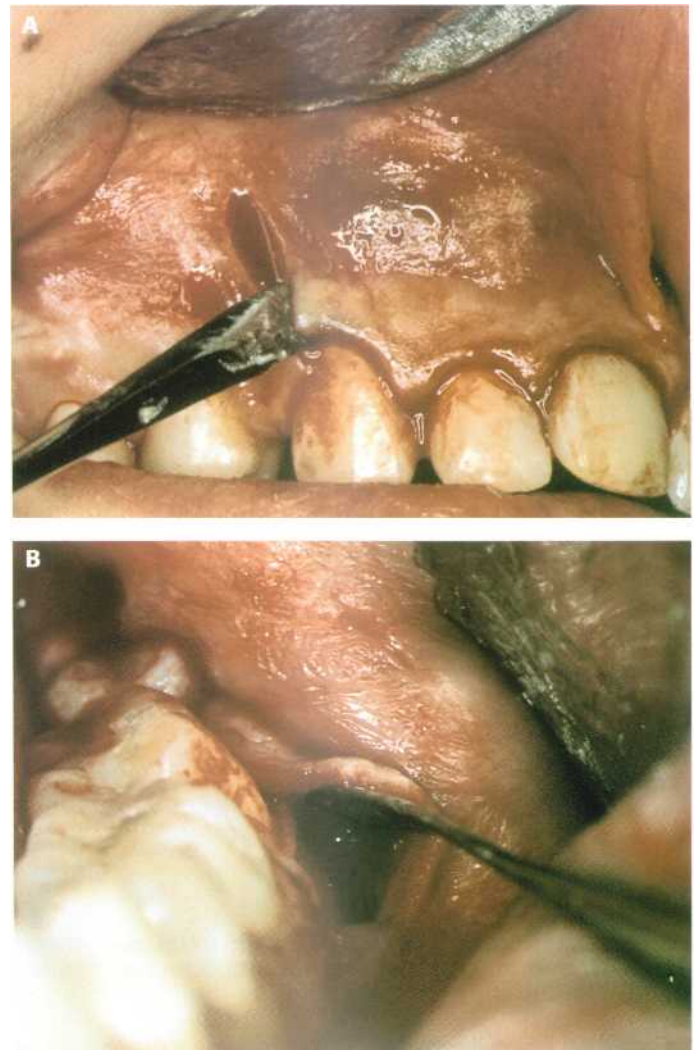


**Figura 4.18.** Despegamiento de un colgajo de grosor completo triangular vestibular en la mandíbula, con detalles de la disección entre el hueso maxilar y el periostio.

El desprendimiento del colgajo debe hacerse en toda la extensión necesaria y sin desgarros o perforaciones accidentales que perjudicarían su aporte sanguíneo y favorecerían la aparición de complicaciones postoperatorias (dolor, infección, etc.). Los planos musculares de poco volumen y extensión de la cavidad bucal (zona mentoniana, zona incisivo-canina superior, etc.) deberán desinsertarse mediante la legra o periostótomo dejando al descubierto la superficie ósea (figura 4.18).

Si la incisión no es suficientemente profunda, el colgajo no podrá ser elevado y el hueso estará cubierto por restos de periostio, el cual deberá ser seccionado con el bisturí antes de realizar otros intentos para levantar el colgajo. Si se han separado la capa mucosa y el periostio de forma incorrecta, se retrasará el proceso de cicatrización.

A menudo es más difícil levantar un colgajo mucoperiostico en una zona edéntula que en una zona con dientes (figura 4.20A). En todos los casos debemos ser muy respetuosos con el periostio ya que será nues-



**Figura 4.19.** Despegamiento del colgajo mucoperiostico. (A) Aplicación del periostótomo en el ángulo formado por la descarga vertical y la incisión sulcular. (B) Levantamos y retiramos el colgajo mucoperiostico.

tra garantía de que al recolocarlos con su integridad anatómica conservada facilitará la curación ósea. En esta época en que la regeneración ósea guiada "está de moda", que mejor membrana que el periostio del propio paciente.

En las lesiones grandes con proliferación de tejido de granulación fuera de la zona ósea y con fistulas, se presentan adherencias al tejido submucoso. Asimismo la fibrosis resultante de una inflamación crónica puede dificultar la elevación de un colgajo, y resulta complicado definir un buen plano de disección; en estos casos se pueden producir perforaciones del colgajo, que comprometan el riego sanguíneo del tejido más distal.

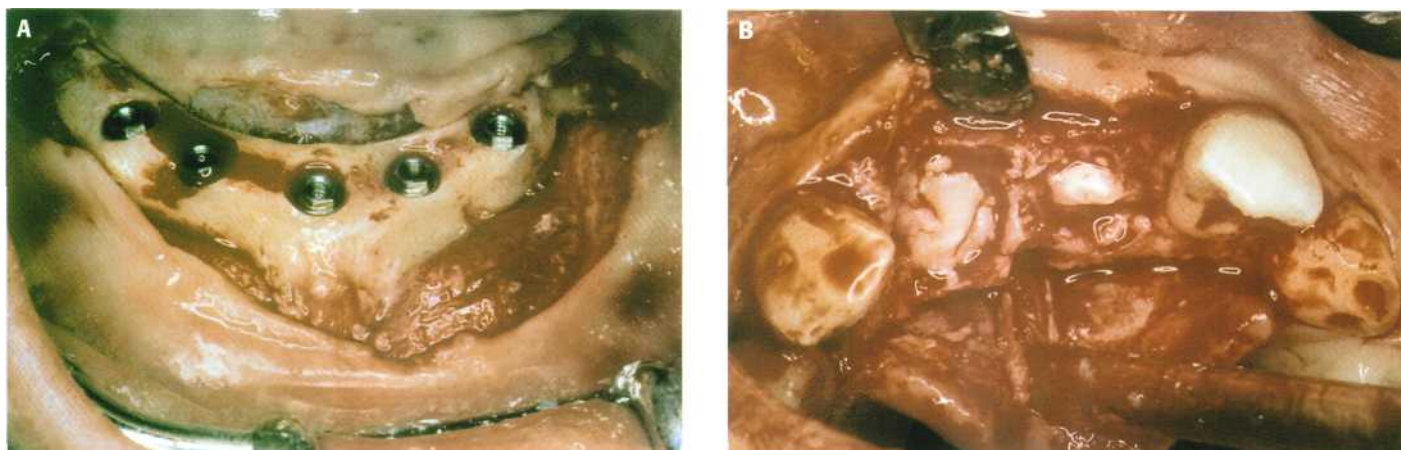
Si la unión hueso-periostio es muy estrecha, o bien si la mucosa está muy adherida a planos profundos patológicos, por haber sufrido un proceso inflamatorio, deberá utilizarse el bisturí o las tijeras finas.

Los agujeros de drenaje de las fistulas están rodeados por tejido fibroso y granulomatoso inflamado y esto favorece la posibilidad de agujerear cualquier colgajo que atraviesen. Debe intentarse, si es posible, que la fistula esté dentro de la línea de incisión para evitar la perforación del colgajo y eliminar el tejido patológico.

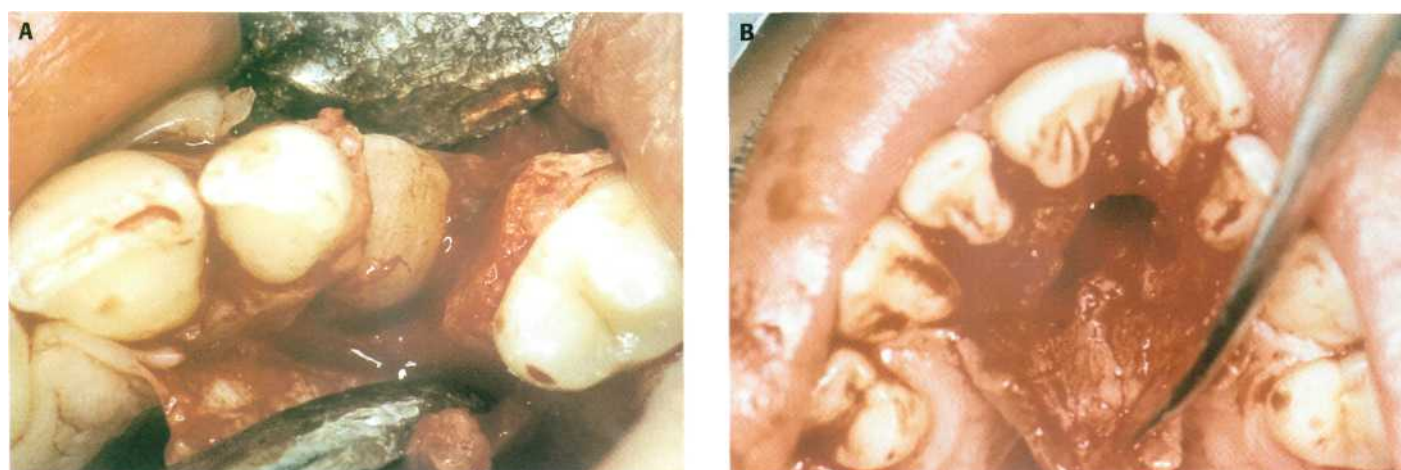Si se producen perforaciones o el trayecto fistuloso queda incluido en el colgajo, deberán suturarse adecuadamente.

Las exóstosis o protuberancias óseas pueden interferir la elevación uniforme del periostio, por lo que a veces debemos cambiar la angula-





**Figura 4.20.** (A) Incisión en la cresta alveolar en un paciente desdentado; preparación de un colgajo vestibular y lingual para colocar implantes osteointegrados. (B) Incisión sulcular por vestibular y palatino para obtener un colgajo gingival vestibular y un colgajo envolvente palatino.



**Figura 4.21.** Preparación de un colgajo envolvente palatino. (A) Para fenestrar un canino superior incluido. (B) Para extraer un mesiodens incluido.

ción o la dirección de trabajo. Las exóstosis deben eliminarse antes de recolocar el colgajo.

Es conveniente no levantar el colgajo más allá de la zona que exige un campo operatorio adecuado, ya que siempre existe cierto grado de reabsorción ósea y de pérdida de inserción gingival.

Los problemas anatómicos relacionados con la elevación del colgajo se refieren a los paquetes vásculo-nerviosos del agujero mentoniano, del conducto nasopalatino y del foramen palatino posterior. Estas áreas deben evitarse siempre que sea posible, y es necesario disminuir al máximo las fuerzas que se apliquen en ellas. La lesión del nervio nasopalatino no suele representar un gran problema, no así la lesión de los nervios mentoniano o del palatino anterior, que darán lugar a la aparición desde una sensación de hormigueo o quemazón hasta la insensibilidad parcial o total. Cuando se prevé una intervención complicada, debemos advertir al paciente de la posibilidad de que se presenten estos problemas (figura 4.21).

En ocasiones puede estar indicada la preparación de un colgajo de grosor parcial, con disección por encima del periostio, para separar éste de la mucosa. Este tipo de colgajo presenta más problemas ya que se desorganiza la irrigación y la innervación de este tejido. El campo operatorio es más sangrante, el aporte sanguíneo del colgajo es pobre y la curación es más lenta y dolorosa.

Cuando se hacen incisiones alejadas del hueso subyacente, no se incide el periostio sino solamente la mucosa. Después se procede a la di-

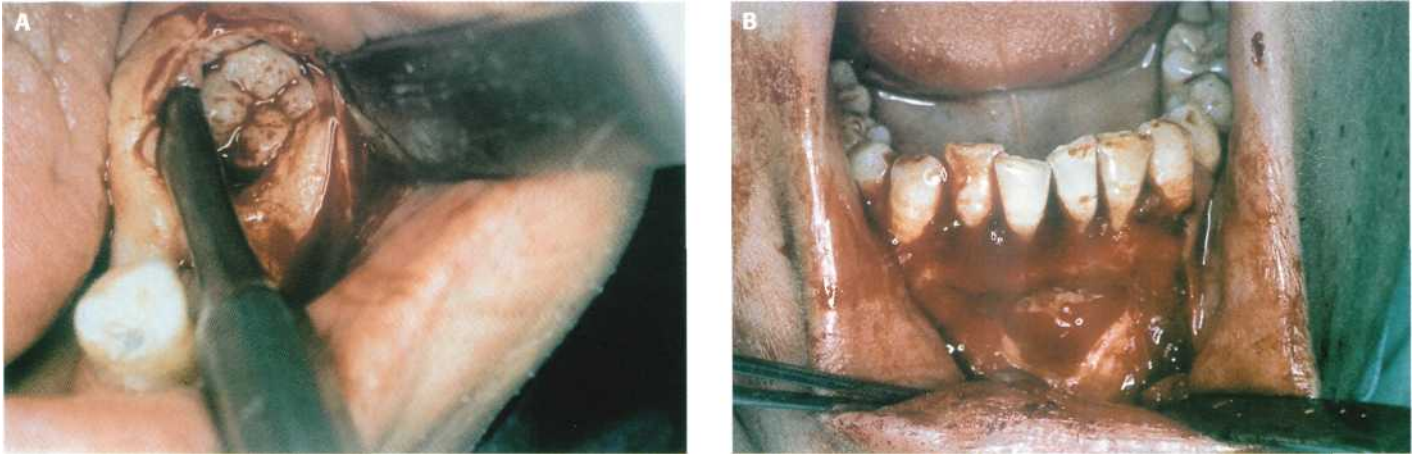
sección roma con tijeras, con el periostótomo de Freer, el mango del bisturí o el dedo del cirujano, con el fin de preparar un colgajo mucoso.

Después de efectuar una incisión como vía de abordaje para llegar a planos más profundos, puede realizarse la disección por desgarramiento de los tejidos o seguir una técnica atraumática y ordenada para acceder a la lesión patológica con la disección anatómica por clivaje. Este tipo de disección exige buenos conocimientos de anatomía y una técnica depurada a fin de ir exponiendo ordenadamente los diferentes planos de fuera hacia dentro e ir disecando las estructuras anatómicas importantes sin lesionarlas. Se utilizan para ello las tijeras de disección, curvas o rectas, de punta fina o roma del tipo Metzembaun.

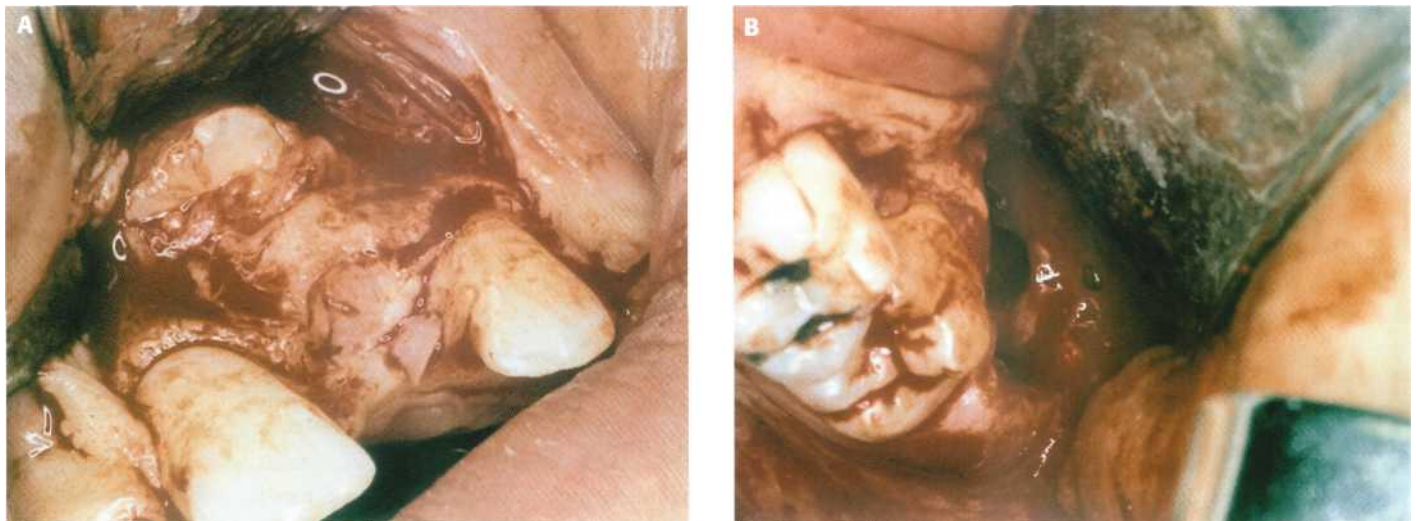
La sucesiva exposición de las capas tisulares y estructuras anatómicas con las tijeras o con el bisturí es menos traumática que la disección roma, pero la primera técnica exige conocimientos anatómicos muy precisos.

El corte suele ser necesario para descubrir la línea de despegamiento o clivaje entre las capas, permitiendo así la separación fácil hasta que se expone otra línea de despegamiento. Se corta esta capa y se disecciona hasta encontrar la siguiente. Así se llega de forma ordenada y atraumática a la zona patológica.

El colgajo, una vez liberado, debe mantenerse con un separador romo con el objeto de no traumatizarlo y evitar así tirones y desgarros de los tejidos blandos. Esta acción debe ser firme y estable pero sin ejercer excesiva tracción, que en todo caso será aliviada periódicamente sin retirar el instrumental (figura 4.22).



**Figura 4.22.** Colocación de los separadores de Farabeuf o de Langenbeck para separar los colgajos y permitir la buena visibilidad del campo operatorio. (A) Exodoncia del 4.8. (B) Cirugía periapical de los incisivos inferiores.



**Figura 4.23.** Separador de Minnesota apoyado sobre el hueso, protegiendo el colgajo y facilitando la visibilidad del campo operatorio. (A) Fenestración del 2.1. (B) Exodoncia del 2.8.

Para mantener los labios de la herida operatoria apartados o para proteger los colgajos, deben colocarse los separadores. De este modo se evita que sean heridos o traumatizados y que se interpongan en las maniobras operatorias.

El separador o retractor de Minnesota, junto con los Farabeuf y los Langenbeck son los más usados en los procedimientos de Cirugía Bucal, aunque algunos autores también utilizan el gancho retractor de Gillies. El depresor de lengua es muy útil para una correcta manipulación en la zona lingual y palatina (figura 4.22).

El extremo del separador o retractor debe estar en contacto firme con la superficie ósea por debajo del periostio. Así no se daña el colgajo; nunca debe apoyarse sobre los tejidos blandos. El mango del separador debe desplazar la mejilla o los labios para facilitar la visibilidad del cirujano y hacer cómoda su manipulación. El ayudante suele manejar los separadores con la mano derecha, dejando la mano izquierda para sujetar el aspirador quirúrgico (figura 4.23).

El separador debe utilizarse para retraer los tejidos blandos de manera suave, pero con firmeza y seguridad para que el cirujano tenga un acceso visual directo al campo quirúrgico. No hay que traumatizar los tejidos, por ejemplo no pellizcar los labios. Los separadores no deben estorbar al profesional y no deben colocarse en zonas que pueden provocar náuseas al paciente. La retracción continua del colgajo disminuye

el flujo sanguíneo al mismo; por lo tanto, cuando no es necesario separar los tejidos, debe suspenderse la tracción lo que permitirá una mejor irrigación.

El colgajo gingival no tiene elasticidad; por tanto no se deforma y puede lograrse su reposición exacta en el área de la que fue reflejado. Cuando está implicada la mucosa libre alveolar, se podrá tirar, contraer y deformar el colgajo.

Un colgajo mucoperióstico que ha sido reflejado cuidadosamente, presenta menos tendencia a la dehiscencia y a las anomalías cicatriciales, a la hora de recolocar y suturarlo.

### 4.3. OSTEOTOMÍA U OSTEOTOMÍA

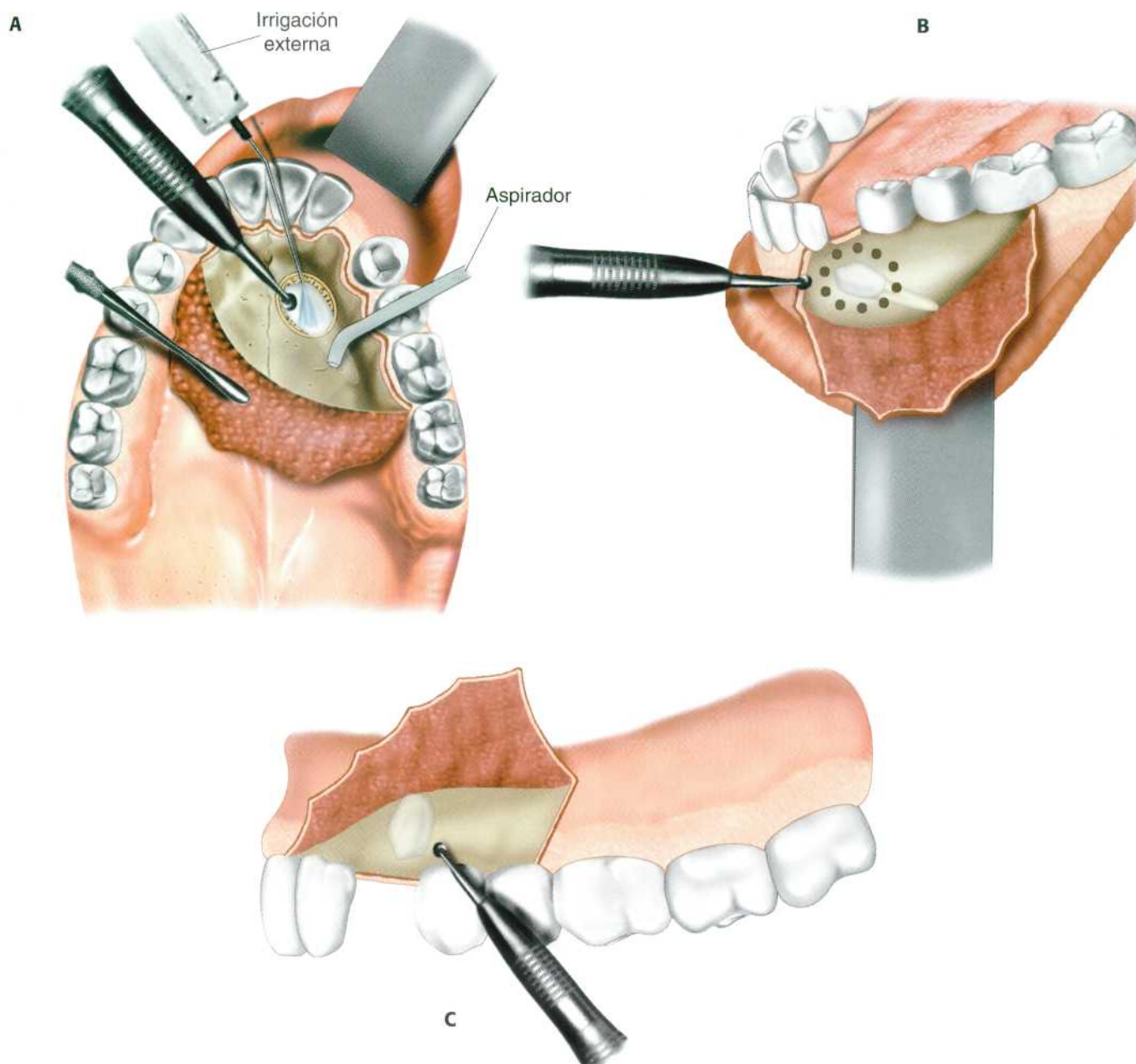
Cuando se levanta un colgajo mucoperióstico se expone el hueso maxilar, y en la mayor parte de las técnicas de Cirugía Bucal debe efectuarse el corte o la exéresis ósea, con el fin de eliminar o retirar el hueso que cubre el objeto de la intervención quirúrgica.

Así pues podemos realizar:

- Osteotomía: Corte o sección del hueso.
- Osteotomía: Eliminación o exéresis del hueso.

Estas acciones pueden hacerse mediante el uso de cuatro tipos de materiales o instrumentos.





**Figura 4.24.** Osteotomía con material rotatorio (micromotor, pieza de mano y fresa redonda de carburo de tungsteno del n° 8).

#### 4.3.1. MATERIAL ROTATORIO

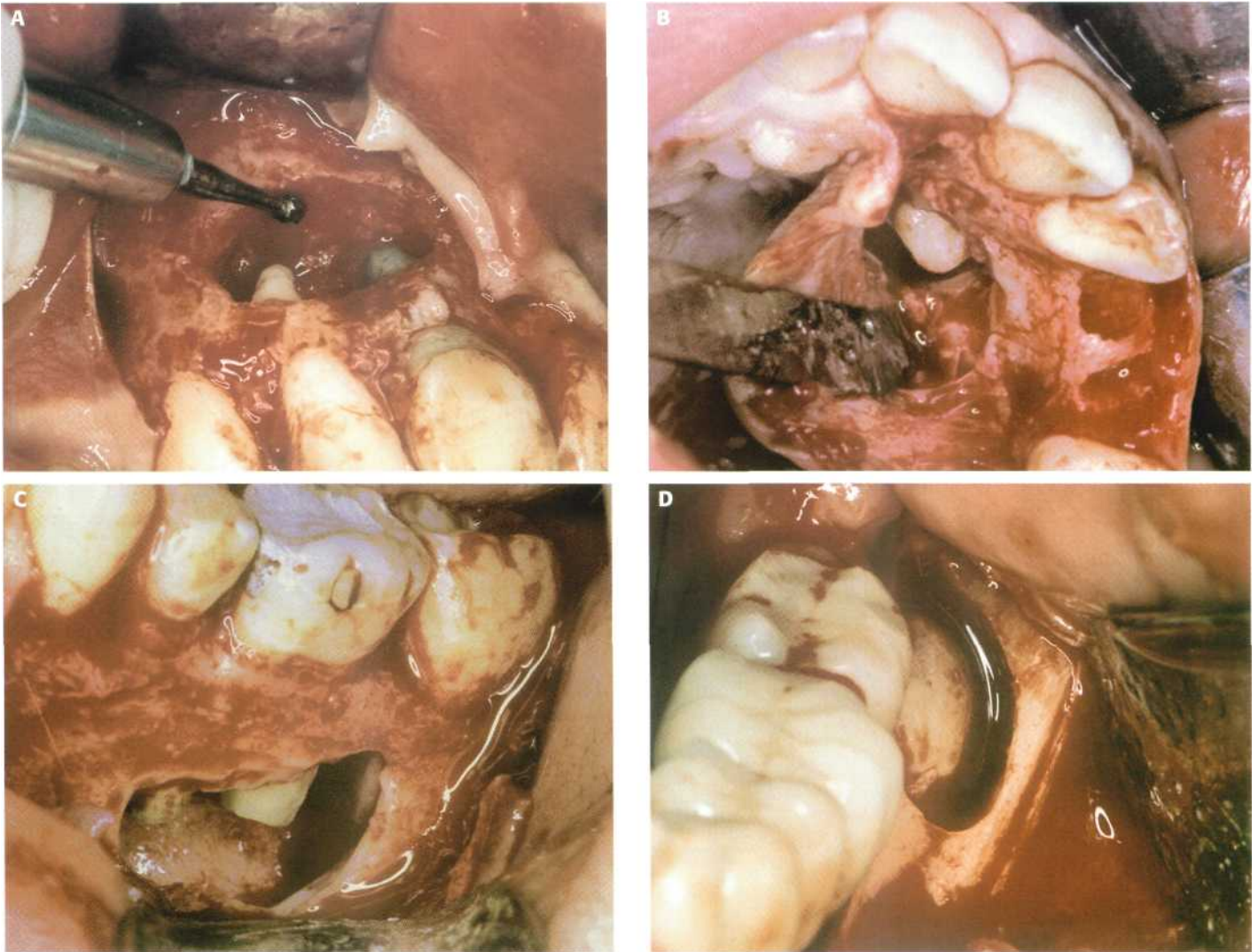El empleo del material rotatorio (pieza de mano o contraángulo con fresas de distintos tipos) es el que preferimos para efectuar las osteotomías y ostectomías, aunque en casos especiales abren el camino a otros instrumentos (pinza gubia, escoplo, etc.). La pieza de mano y la fresa redonda de carburo de tungsteno del n° 8 son el instrumento ideal para efectuar este tipo de gestos quirúrgicos (figura 4.24). Algunos autores prefieren las fresas más gruesas y en espiral. En casos especiales (osteotomías maxilares), pueden utilizarse otros sistemas como las sierras oscilantes, etc.

Cuando deba fresarse el hueso maxilar, debemos levantar adecuadamente el periostio, para no lesionarlo con la fresa giratoria. La realización de osteotomías u ostectomías por lingual debe ser muy cuidadosa, ya que el porcentaje de complicaciones y secuelas en esta zona es más elevado. El fresado óseo debe practicarse a pocas revoluciones, intermitentemente y con una fresa que corte adecuadamente.

El ayudante realiza la irrigación del campo, dirigiendo un chorro de suero fisiológico o agua destilada estéril sobre la zona donde fresamos el hueso. Simultáneamente, con la cánula de aspiración evacuaremos los líquidos, sangre y detritus presentes que impiden una correcta visión del campo quirúrgico (figura 4.24A).

Para facilitar la acción de corte o de exéresis ósea la pieza de mano debe desplazarse en la misma dirección del giro de la fresa, que normalmente sigue el mismo sentido de las agujas del reloj. De esta forma la acción de la fresa es más eficaz (figura 2.38).

Un chorro constante debe bañar la fresa mientras corta, evitando así su sobrecalentamiento y que se atasque, lo que hace indispensable un buen aspirador quirúrgico durante todo el procedimiento (figura 4.24A). El ayudante colocará el extremo de la cánula del aspirador en la zona más baja del campo operatorio procurando no tapar la visión del cirujano ni tocar la fresa que gira. No debe usarse el aspirador como separador o para extraer fragmentos sólidos (hueso, encía, dientes, etc.) de la herida.



**Figura 4.25.** Ostectomía con material rotatorio. (A) Ostectomía de la cortical externa durante la cirugía periapical de los incisivos superiores del lado derecho. (B) Ostectomía de la cortical palatina durante la fenestración y la reubicación de un canino superior incluido. (C) Ostectomía de la cortical externa en el curso de la cirugía periapical de un molar inferior. (D) Ostectomía mesial, vestibular y distal en la exodoncia del 3.8.

La irrigación consigue evitar el atascamiento o embotamiento de la fresa lo que disminuiría su poder de corte, y refrigera el hueso evitando el recalentamiento óseo y la posibilidad de necrosis con la formación de secuestros.

La irrigación puede ser interna (incorporada en el instrumental rotatorio) o externa (efectuado por el ayudante con una jeringa), recordando que en los fresados óseos profundos hay que reducir la temperatura también en la superficie (figura 4.24).

Cuando cortamos tejido dentario, la irrigación es aun más necesaria ya que la producción de calor es mayor y se taponan o embota la fresa más rápidamente.

La fresa debe girar a un máximo de 40.000 revoluciones por minuto (r.p.m.), ejerciendo poca presión y durante cortos periodos de tiempo. La velocidad recomendada en cirugía ósea oscila alrededor de las 20.000 r.p.m. Con velocidades mayores, la irrigación constante no consigue sus efectos, especialmente la correcta refrigeración del hueso. Esto aumenta significativamente el porcentaje de complicaciones como, por ejemplo, el índice de aparición de alveolitis seca tras una extracción quirúrgica. Con una velocidad de rotación de 500 a 1.000 r.p.m. nos aseguramos la ausencia de daños térmicos y una curación ósea perfecta.

La pieza de mano proporciona mejor visión y vibra menos que el contraángulo (figura 2.34). Normalmente utilizamos las fresas redondas

de carburo de tungsteno del n° 8 pero si conviene una menor ostectomía o una línea de osteotomía pequeña empleamos las del n° 6. Las fresas redondas de acero de los números 20 al 30 son útiles para remodelar el hueso sin eliminar gran cantidad de tejido óseo (figura 2.35).

Para nosotros, el material rotatorio permite cortar o eliminar el hueso de forma precisa, su uso es cómodo, y en ocasiones podremos completar el trabajo con instrumentos manuales como la pinza gubia o las pinzas sacabocados (figura 4.25).

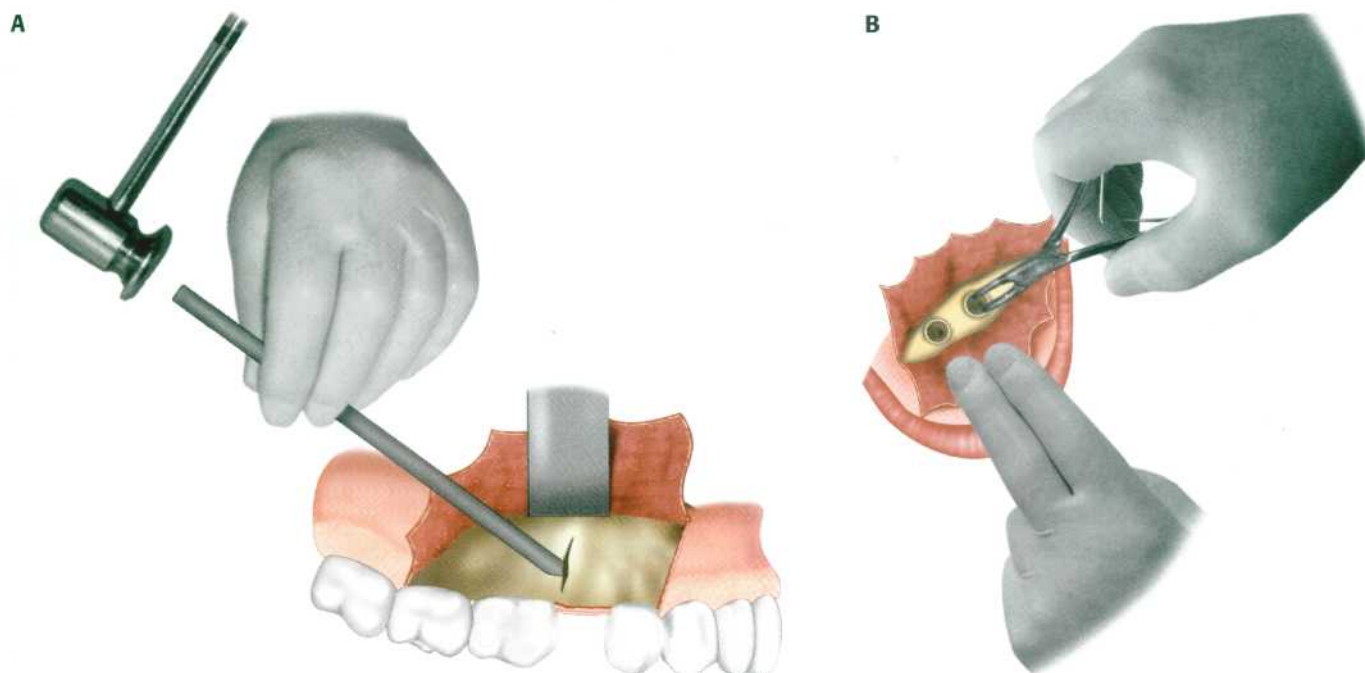
Para Howe la eliminación ósea con fresa es más lenta y poco higiénica. Por ello se debe garantizar con irrigación que la fresa se conserve fría. Sin embargo, acepta que es una técnica precisa, conveniente y útil.

El excesivo calor durante el fresado conduce a la necrosis ósea (45-47 grados centígrados durante 30 segundos) siendo las causas más frecuentes: excesiva velocidad, fresa poco cortante, excesiva presión, fresa demasiado grande e insuficiente irrigación en profundidad o en la superficie.

#### 4.3.2. ESCOPLA

El escoplo había sido de uso frecuente en Cirugía Bucal tanto para la sección ósea (osteotomía) como para la resección (ostectomía). Se usan los de bisel simple o doble, y los de media caña. Podemos emplearlos a presión manual o a golpes de martillo (figuras 2.25, 2.26 y 2.27).





**Figura 4.26.** (A) Osteotomía con escoplo y martillo. (B) Aplicación de la pinza gubia.

Autores como Ries Centeno y Asanami los siguen recomendando aunque para nosotros sólo son útiles en casos muy especiales y específicamente para completar algún tipo de odontosección o de osteotomía.

El escoplo y el martillo permiten una gran precisión en la resección ósea o en el trazado de la línea de osteotomía y tienen la ventaja de no producir calentamiento del hueso, pero presentan el inconveniente de que resultan muy desagradables para el paciente consciente. Así pues, la osteotomía con escoplo y martillo, bajo anestesia local, suele ser una experiencia desagradable, agotadora e incómoda para el paciente especialmente si éste es pusilánime o aprensivo. Esto se evita usando la pieza de mano y las fresas.

Un escoplo con buen filo es un método rápido y nítido para quitar el hueso joven y elástico. Pero Howe remarca igualmente que su uso está contraindicado en hueso esclerótico y en una mandíbula delgada y atrófica.

El hueso maxilar superior es más poroso que la mandíbula; en el primero, el cráneo funciona como contrafuerte para los golpes del martillo. Todo ello hace que el uso de escoplo y martillo sea más fácil en el maxilar superior que en la mandíbula (figura 4.26A).

Los tejidos blandos peribucales imposibilitan en ocasiones el uso de escoplos en zonas concretas de la cavidad bucal.

Algunos cirujanos muy entrenados en el uso del cincel, lo recomiendan como el método más limpio y rápido para eliminar hueso. No obstante, la mayoría de autores utiliza material rotatorio como el medio más eficaz, aunque puede combinarse su uso con los escoplos y las pinzas gubia.

#### 4.3.3. PINZA GUBIA

Con la pinza gubia o cizalla, eliminamos hueso mediante una acción de corte, y se puede utilizar con corte lateral o frontal (figura 4.26B). La pinza gubia de corte frontal terminal actúa como un sacabocados (acción de mordedura) y se emplea para agrandar defectos óseos existentes u osteotomías iniciadas con escoplo o material rotatorio como por ejemplo la eliminación de láminas delgadas de hueso compacto durante la excavación de una cavidad ósea quística, o para recortar proyecciones óseas agudas.

La pinza gubia de corte lateral es idónea para recortar fragmentos de las corticales óseas, por ejemplo en las alveolectomías, para resecaer hueso de bordes cortantes, crestas óseas, espículas de hueso que emergen a la superficie, etc. Se hace una eliminación controlada de hueso con mínima fractura o lesión del resto de tejido óseo.

Este instrumental debe tener las hojas de corte limpias y afiladas. Se recomienda un empleo cuidadoso ya que se pueden eliminar importantes cantidades de hueso rápidamente. Tiene que usarse con una acción nítida de corte y no con movimientos de torsión o de enroscado ya que esto provocaría la fractura del hueso en vez de su sección.

La gubia es el instrumento menos traumático de los comentados, y por tanto debería utilizarse tanto como fuera posible aunque su campo de aplicación es muy limitado porque su acción es menos precisa (figura 2.23).

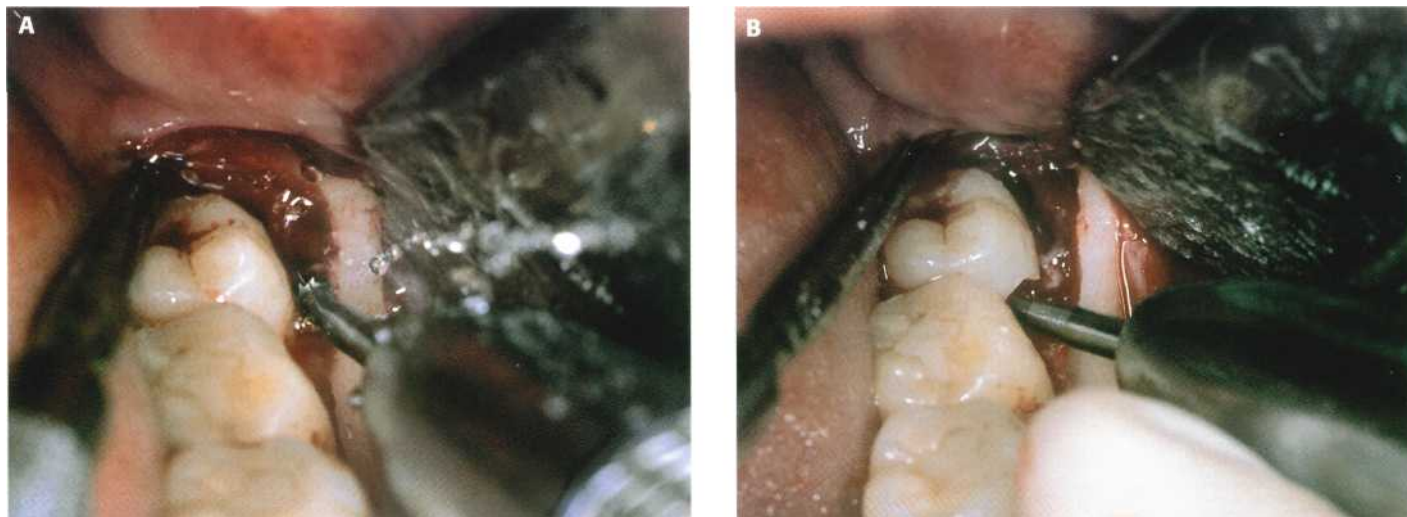
La cirugía ósea con escoplo o gubia no presenta problemas atribuibles a daños térmicos, pero requiere más experiencia y sólo puede emplearse en casos seleccionados.

#### 4.3.4. LIMA DE HUESO

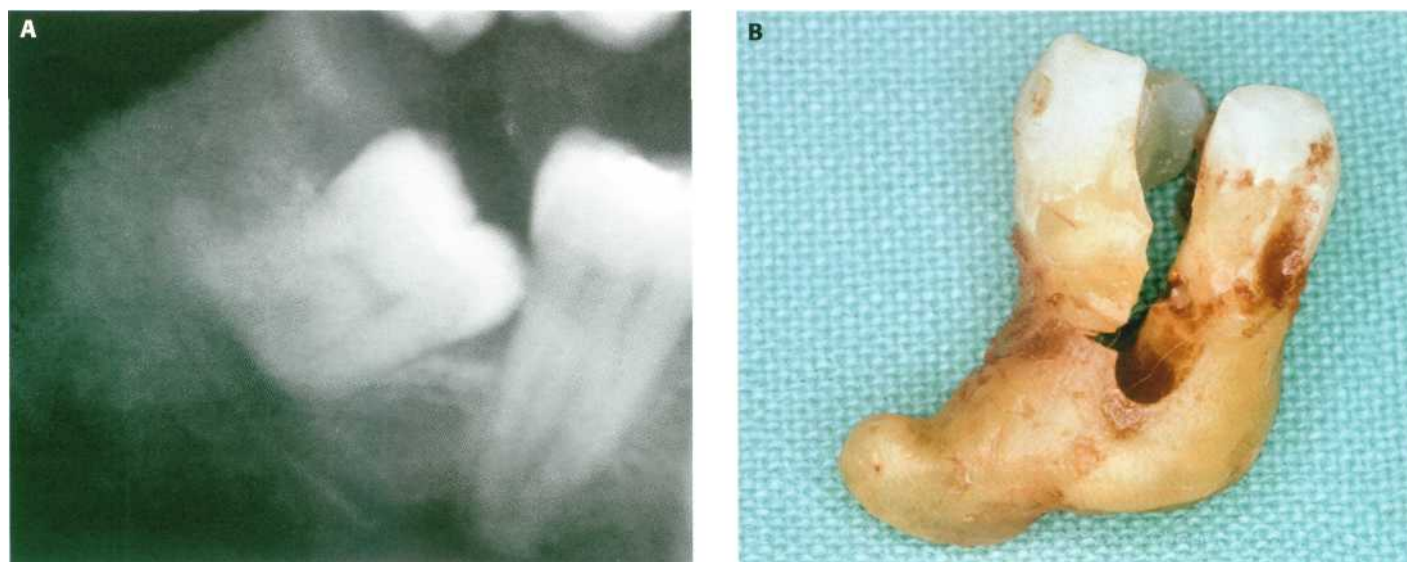
La lima de hueso se utiliza también para el recorte o regularización final de un borde óseo, ya sea de forma primaria o después de emplear la pinza gubia. Nosotros recomendamos siempre su utilización después de usar la gubia (figura 2.24).

El limado cruzado debe evitarse ya que tiende a fracturar el hueso frágil o que carezca de soporte. Los surcos de la lima deben limpiarse con gasa mojada o con una esponja. Así se favorece un corte adecuado y se evita que los fragmentos de hueso se desparramen por la herida operatoria. Al terminar su empleo, debe irrigarse profusamente el campo quirúrgico consiguiendo así un aseo cuidadoso y muy efectivo.

En la mayoría de intervenciones de extracción de dientes incluidos, se presenta el dilema entre hacer grandes osteotomías o efectuar la odontosección del diente. Está claro que debemos ser conservadores con el hueso del paciente y en cambio nos inclinaremos por la división dentaria, ya que es indiferente extraer el diente entero o en dos, tres o más fragmentos (figura 4.27).



**Figura 4.27.** Extracción quirúrgica de un tercer molar inferior incluido. (A) Osteotomía mesial, vestibular y distal. (B) Odontosección en el cuello dentario.



**Figura 4.28.** Odontosección de un tercer molar inferior. (A) 4.8 en mesioversión y con las raíces "en gancho". (B) Odontosección siguiendo el eje longitudinal del cordal.

La odontosección suele efectuarse con motor convencional y con fresas redondas o de fisura de carburo de tungsteno o de diamante. Es una técnica más lenta y que produce muchos más desechos, pero permite hacer el corte en la posición que deseamos y deja una sección o espacio amplio que facilita la manipulación para la extracción de los fragmentos del diente dividido (figura 4.28).

La turbina sólo debe emplearse para realizar odontosecciones en los casos en que no hayamos preparado un colgajo, y nunca para hacer osteotomías u osteotomías. En todo caso deberemos extremar la irrigación con suero fisiológico con el fin de evitar el recalentamiento de los tejidos duros. Es conveniente vigilar que este instrumento no proyecte aire para no provocar enfisemas.

La odontosección con escoplo no se puede hacer en un diente luxado de su alvéolo, pero si está enclavado en su receptáculo óseo y se tiene experiencia, es un método rápido y de corte nítido. Tiene el inconveniente de que no proporciona espacio para la manipulación y que en ocasiones no es posible efectuar las líneas de sección en la zona indicada por problemas de acceso.

A veces es bueno combinar las dos técnicas, empezando la odontosección con la fresa para terminarla con escoplo, aprovechando así las ventajas de ambos métodos.

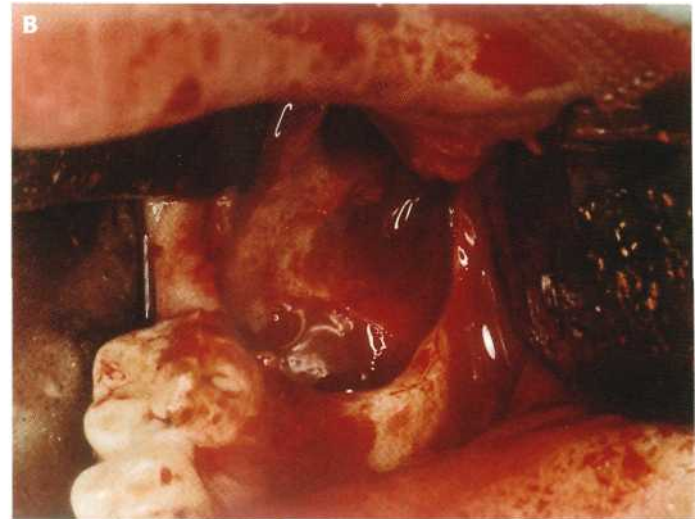
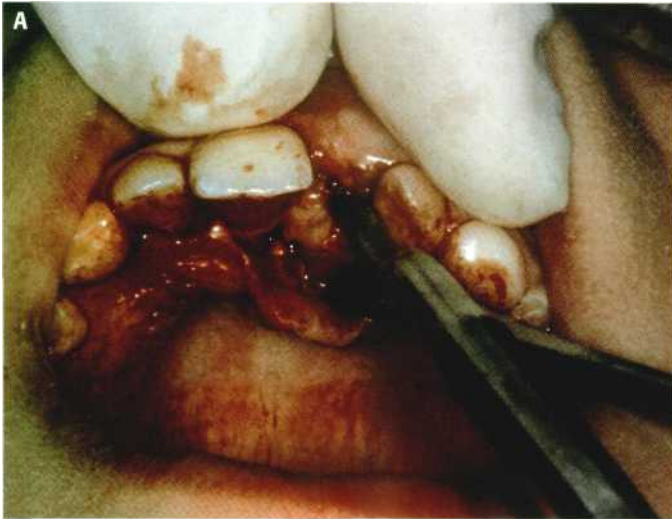#### 4.4. TÉCNICA OPERATORIA PROPIAMENTE DICHA

La intervención quirúrgica propiamente dicha consistirá en la exéresis, plastia, restauración, evacuación, etc., que el proceso nosológico exija y que será descrita en las correspondientes patologías que son subsidiarias de ser tratadas mediante las técnicas de Cirugía Bucal.

Este apartado ocupa la mayor parte del tiempo de cada intervención quirúrgica y aquí lo mencionamos escuetamente ya que será tratado ampliamente en cada caso concreto (figura 4.29A). No obstante, casi siempre va precedida y se sigue de los tiempos operatorios que estamos comentando.

Al levantar el colgajo, se seccionarán ramas vasculares terminales, pero que dado su pequeño tamaño no plantearán ningún problema. Cuando se seccionan vasos más grandes durante la intervención qui-





**Figura 4.29.** (A) Técnica operatoria propiamente dicha. En este caso se trata de la extracción de un mesiodens; los dedos de la mano izquierda controlan la posible repercusión de la fuerza aplicada con el botador sobre los incisivos superiores. (B) Control del sangrado después de finalizar la exéresis de un quiste folicular y la exodoncia del 3.8 incluido.

rúrgica, primero aplicamos presión digital durante 5-10 minutos y, cuando es visible y accesible, colocamos una pinza hemostática tipo mosquito curva sin dientes y procedemos a la ligadura del vaso con seda o poliglactina (Vicryl® Rapid) de 3/0 ó 4/0. El electrobisturí puede resultar también muy útil para conseguir una buena hemostasia.

Toda arteria o vena cortada debe ser ligada, ya que la pérdida de sangre en estas circunstancias es muy rápida. Las pinzas hemostáticas tipo mosquito o de Halsted sirven para tomar o asir solamente el vaso seccionado. No deben incluirse otros tejidos vecinos ya que serían traumatizados y podría inducirse su necrosis.

El bisturí eléctrico detiene la hemorragia ya que la electrocoagulación quema el extremo de los vasos sangrantes, deteniéndose la salida de la sangre. En los vasos arteriales que no sean pequeños, existe el peligro de que esta escara coagulada pueda desprenderse fácilmente. Podemos aplicarlo directamente sobre el tejido sangrante o a través del mosquito con el que tenemos pinzado el vaso.

En las hemorragias capilares se recomienda la presión local o bien el taponamiento mediante gasa. Si se prolonga, al finalizar la intervención quirúrgica se substituirá la gasa por material hemostático reabsorbible (colágeno, gelatina, etc.). Si sucede en una cavidad ósea, preferimos utilizar cera de hueso.

Las gasas o compresas que se usan en los procedimientos quirúrgicos bucales y durante el postoperatorio se recomienda que estén humedecidas con suero fisiológico o agua destilada estéril antes de colocarlas en la boca (mojadas y escurridas). El uso constante de gasas secas traumatiza los tejidos y causa abrasiones de la mucosa ya que arranca el epitelio superficial.

Con las gasas secas podemos secar el campo operatorio efectuando presión sobre el punto sangrante lo que facilita la hemostasia espontánea o permite localizar rápidamente el vaso que sangra.

Con las gasas húmedas con suero fisiológico a una temperatura cercana a la corporal, podemos efectuar compresión sobre cualquier zona bucal. Hay que evitar colocar las gasas en zonas que desencadenen náuseas a los pacientes.

Es imprescindible recordar que si existe sangrado del colgajo o de cualquier otra zona operatoria, debe localizarse su origen y controlarlo adecuadamente antes de suturar, siguiendo las normas y técnicas descritas en el capítulo 3. Una hemostasia cuidadosa evitará una tensión ex-

cesiva del colgajo y la formación de hematomas (figura 4.29B). Estos suelen infectarse lo que induce la necrosis del colgajo.

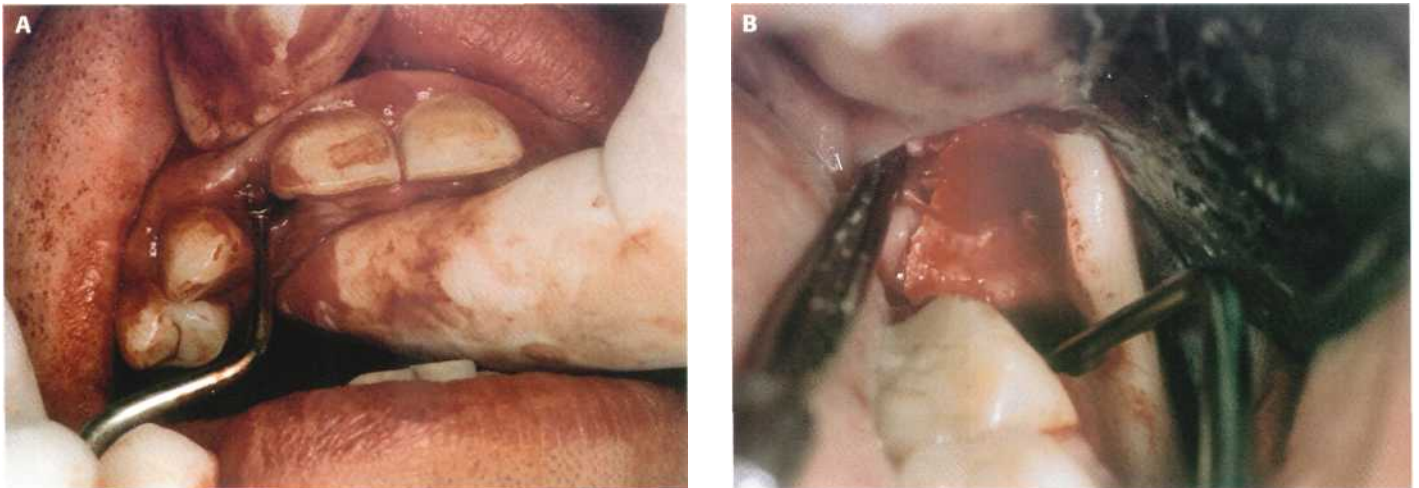
#### 4.5. RESTAURACIÓN, LIMPIEZA Y TRATAMIENTO DE LA ZONA OPERATORIA

Una vez finalizada la intervención quirúrgica propiamente dicha, aunque se limite a una simple extracción convencional, deberá ejecutarse una serie de acciones con el fin de dejar un campo operatorio limpio y en óptimas condiciones para posteriormente cubrirlo con los tejidos blandos al realizar la sutura.

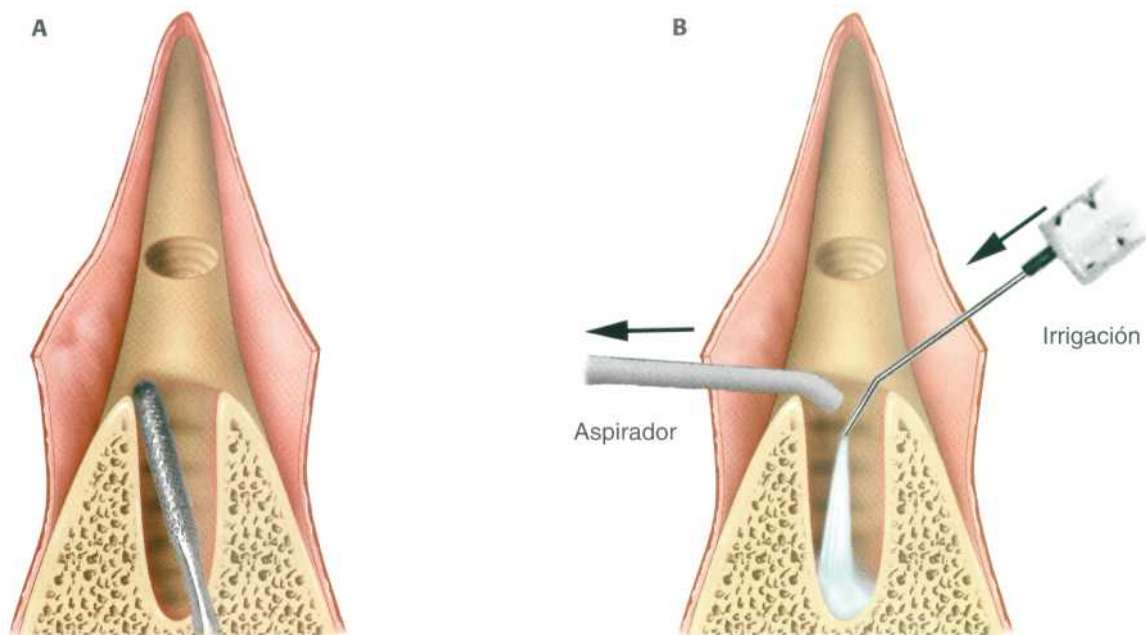
Los gestos indispensables a efectuar son:

- Eliminar todos los restos de tejidos patológicos (granulomas, quistes, etc.) con cucharillas de legrado (figura 4.30).
  - Retirar los cuerpos extraños de la herida quirúrgica (fragmentos dentarios, de hueso, etc.) con las curetas rectas o acodadas (figura 4.30).
  - Regularizar con material rotatorio con fresa redonda de acero de los números 20 al 30 o con lima de hueso las crestas rugosas y los bordes óseos afilados. Esto permite que el colgajo descanse sobre un lecho no irritante (figura 4.31 A).
- Las zonas de hueso que han sido traumatizadas por cualquier tipo de material (botadores, fórceps, etc.) pueden necrosarse a menos que su superficie se regularice y se limpie correctamente, eliminando las espículas y bordes óseos que puedan lesionar la mucosa (figura 4.32).
- Realizar una hemostasia cuidadosa y eficaz (figura 4.32).
  - Eliminar los fragmentos de tejidos blandos cuya vascularización sea comprometida; pueden recortarse con tijeras o bisturí (figura 4.33).
  - En último lugar, debe irrigarse el campo quirúrgico de forma muy abundante con agua destilada o suero fisiológico estériles, para arrastrar y expulsar las virutas y espículas de hueso y cuerpos extraños cuya presencia interferiría la cicatrización normal. Esta acción debe ser especialmente cuidadosa en el fondo de la herida, formado por el hueso maxilar y el colgajo mucoperiostico (figura 4.31B).

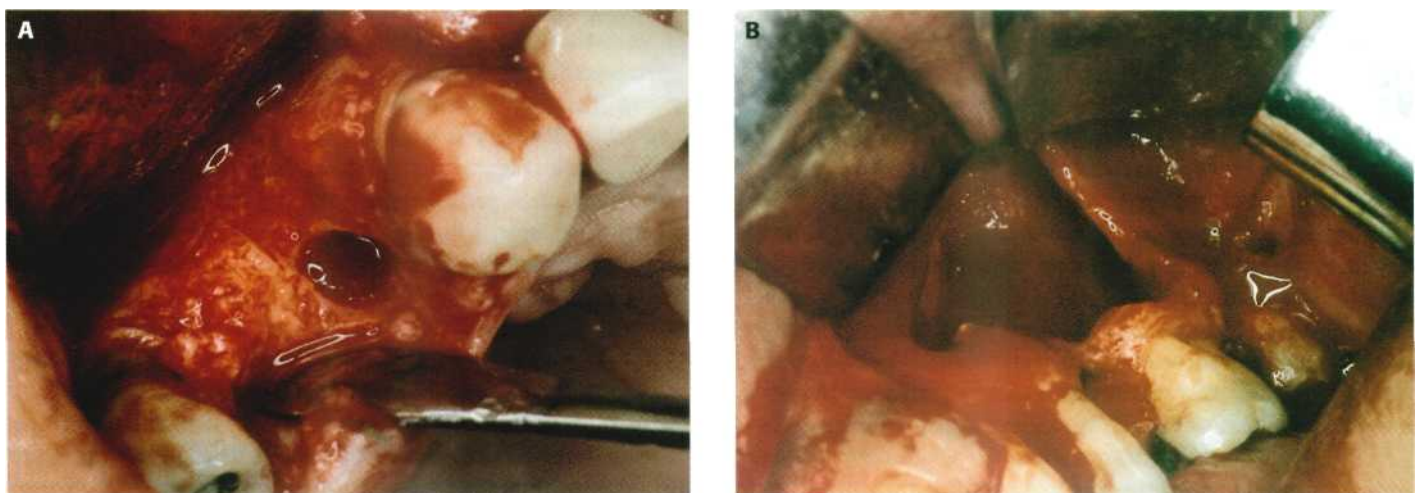
En casos concretos que iremos mencionando, el tratamiento de la cavidad ósea exigirá el uso de medicamentos (terapéutica de la alveolitis seca), la colocación de gasas con medicamentos (taponamiento con gasa impregnada en bálsamo de Perú), el uso de drenajes de goma o de gasa, la colocación de prótesis especiales en la zona operatoria, etc. Pero



**Figura 4.30.** Legrado con cucharillas acodadas. (A) Legrado alveolar después de la extracción del 1.2. (B) Legrado de la cara distal del 3.7 después de la extracción del 3.8.

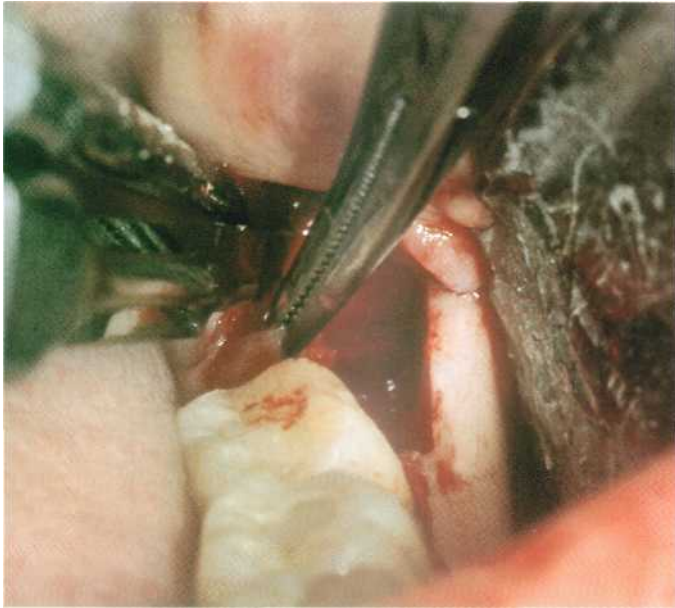


**Figura 4.31.** (A) Regularización ósea con lima de hueso. (B) Irrigación profusa del campo operatorio.



**Figura 4.32.** (A) Regularización ósea tras la extracción de un resto radicular (1.5). (B) Hemostasia cuidadosa de la zona quirúrgica (cirugía periapical del 2.4 y 2.6).





**Figura 4.33.** Exéresis de tejidos blandos después de la extracción del 3.8. Tejido de granulación situado en la cara distal del 3.7 y resección con bisturí del margen no cruento del lado lingual de la herida quirúrgica.

en principio, las cavidades óseas resultantes no deben rellenarse con medicamentos, taponamientos u otros materiales biológicos, aunque en ocasiones podrá indicarse el relleno con gasas hemostáticas reabsorbibles (colágeno, etc.) si existe sangrado, con materiales fosfocálcicos (hidroxiapatita, HTR, etc.) o hueso de banco o autólogo para potenciar la regeneración ósea, etc. (figura 4.34).

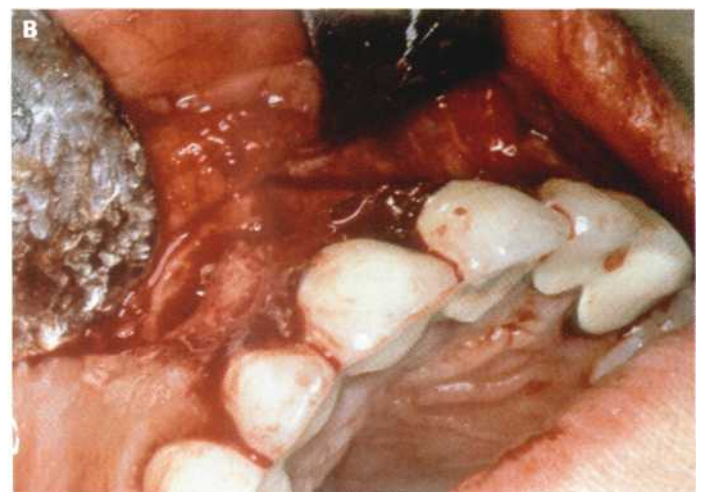
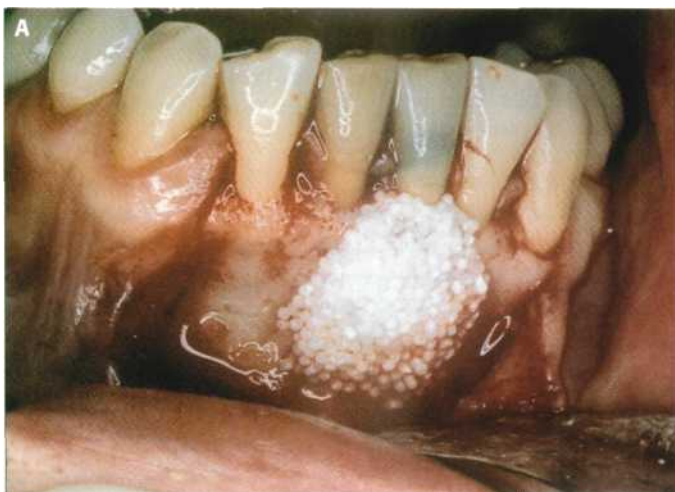Una vez finalizada la limpieza del campo operatorio debe realizarse el cierre de la herida quirúrgica por primera intención mediante sutura, evitando que se cierre mediante la formación de tejido de granulación (segunda intención).

## 4.6. SUTURA

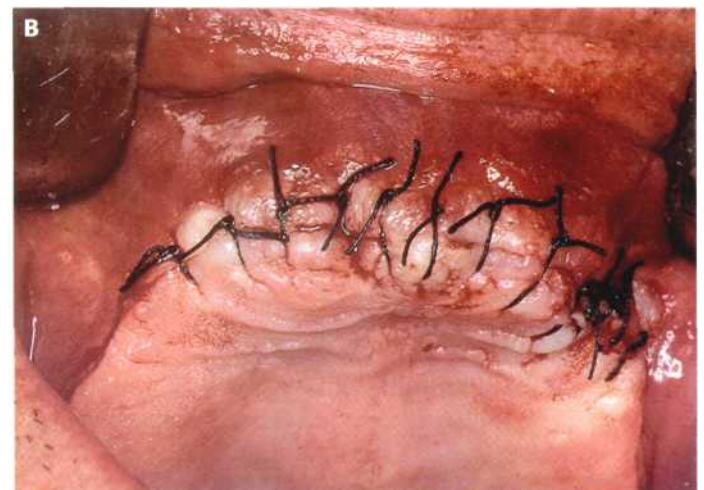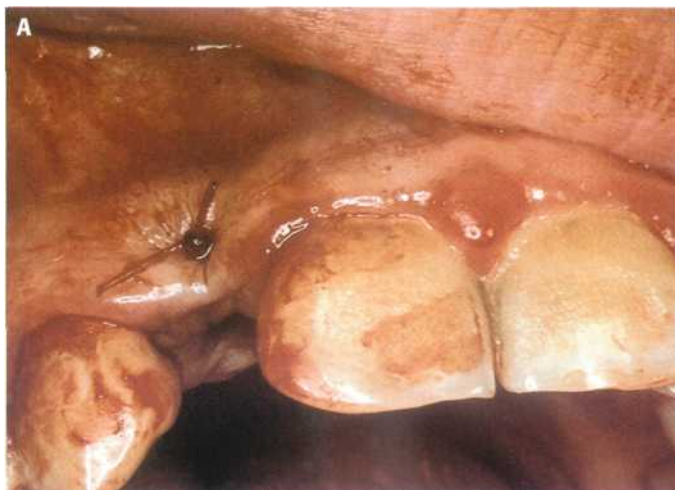### 4.6.1. PRINCIPIOS GENERALES DE LA SUTURA EN CIRUGÍA BUCAL

La sutura consiste en la reposición de los tejidos blandos que están separados debido a un traumatismo o una acción quirúrgica. Se realiza como último paso de cualquier técnica operatoria.

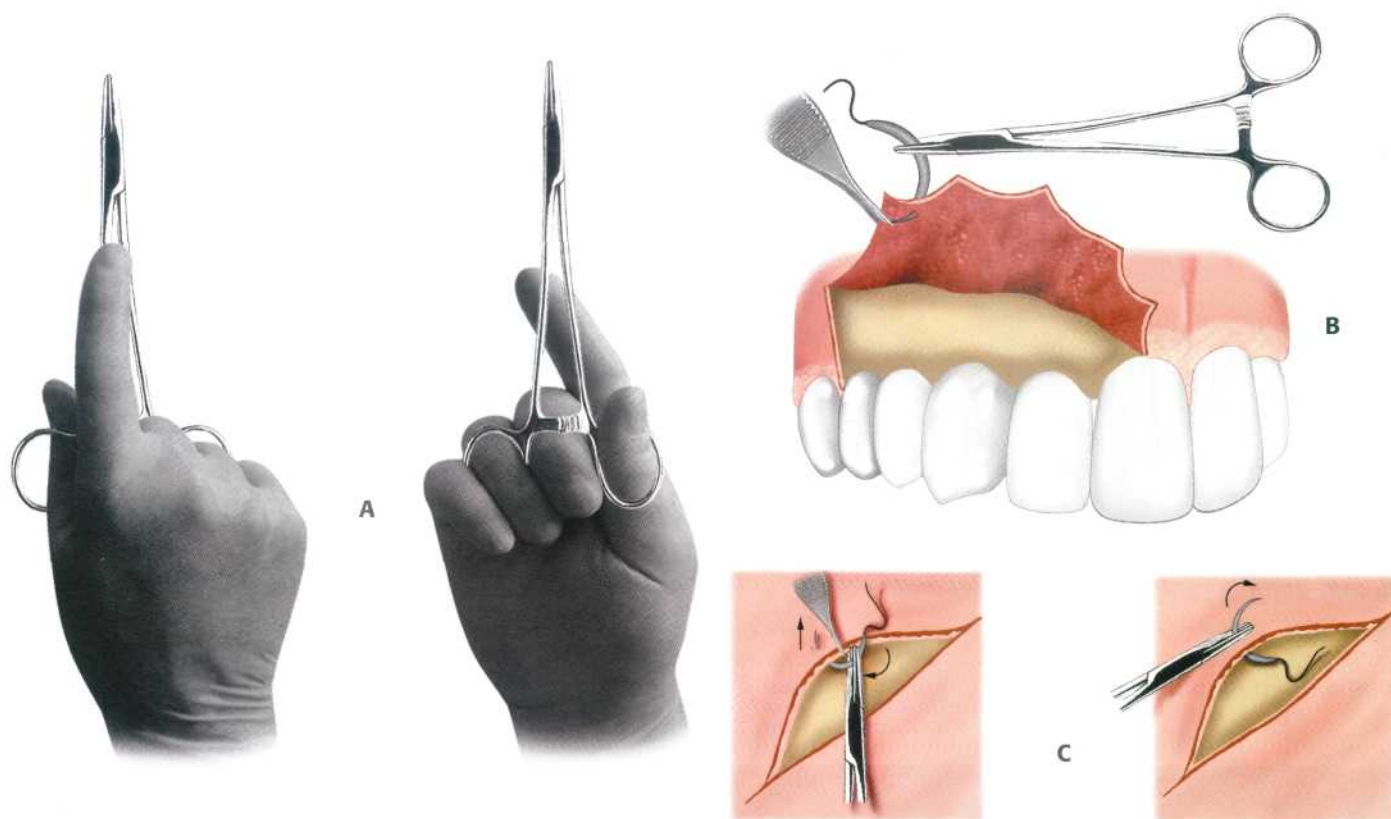
En Cirugía Bucal debe efectuarse la sutura ante cualquier herida operatoria, incluso tras una exodoncia convencional. Por tanto debe olvidarse la opinión de que la sutura está reservada a grandes intervenciones quirúrgicas (figura 4.35).



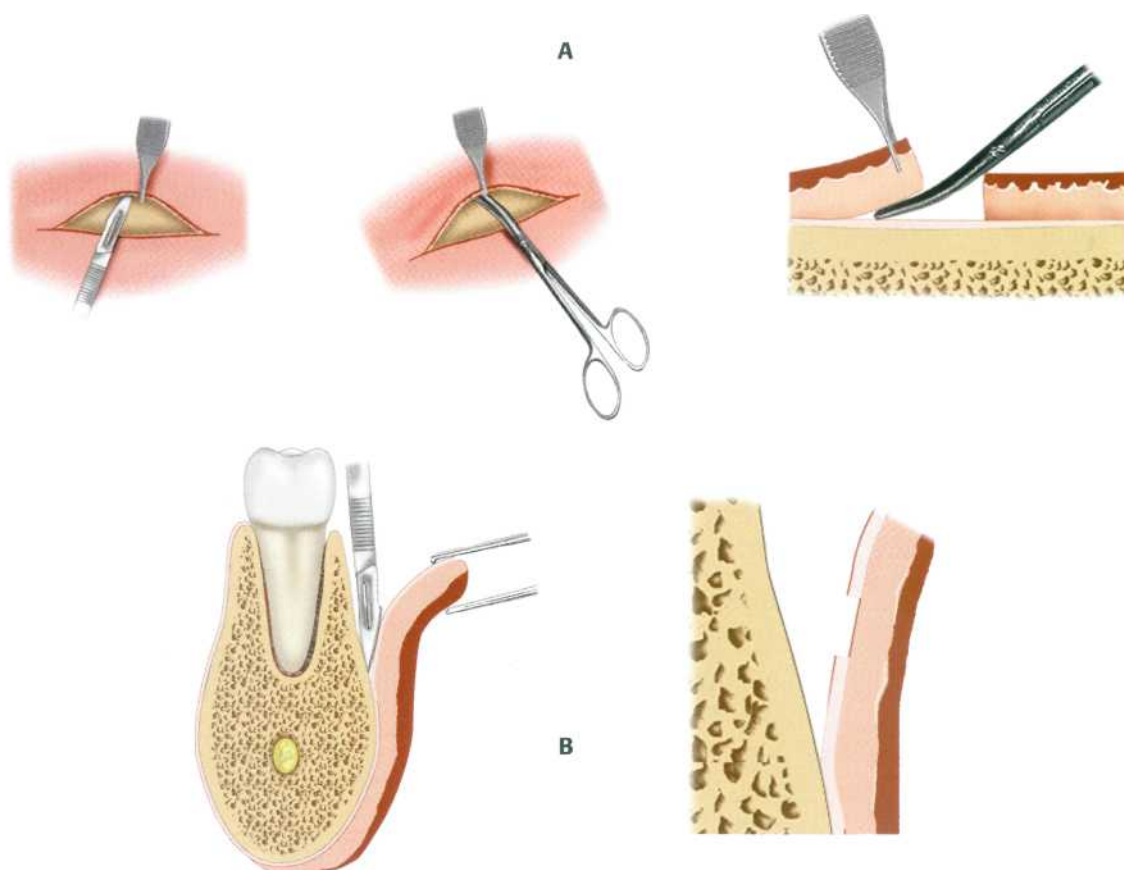
**Figura 4.34.** (A) Colocación de material de regeneración ósea (HTR) para rellenar la cavidad ósea resultante de la cirugía periapical y la pérdida de cortical externa producida por un quiste radicular. (B) Empleo de una membrana reabsorbible de colágeno en la zona incisal superior.



**Figura 4.35.** Sutura después de la exodoncia. (A) Extracción del 1.2. (B) Extracción de los restos radiculares de los incisivos superiores

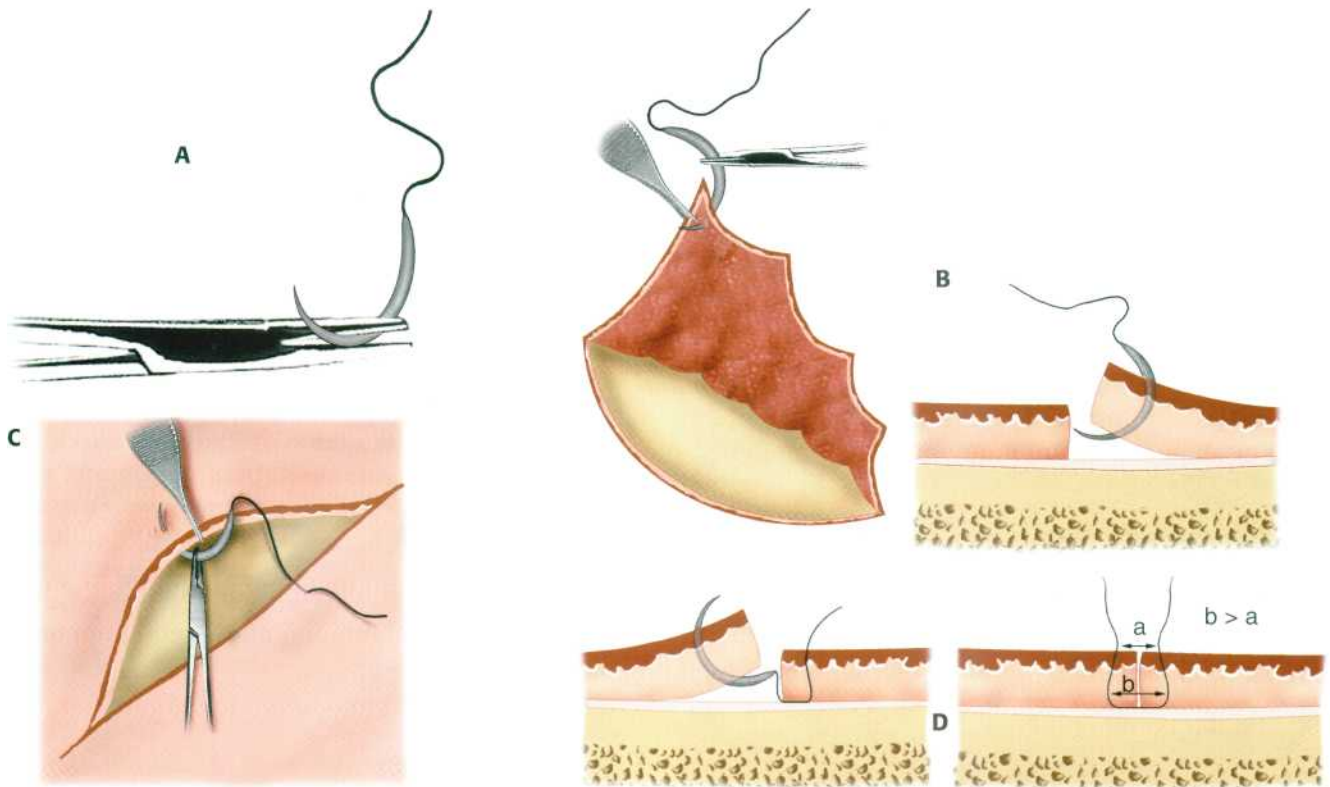


**Figura 4.36.** (A) Forma correcta de coger o tomar el portaagujas. (B) Colocación del primer punto en el ángulo del colgajo. (C) Inserción de la aguja en un borde de la herida y su posterior extracción con el portaagujas siguiendo la curvatura de la aguja.



**Figura 4.37.** (A) Liberación de los bordes de una herida con el bisturí o con las tijeras. (B) Incisión horizontal en el periostio del fondo del vestíbulo para liberar el colgajo (maniobra de Rehrmann).





**Figura 4.38.** Secuencia de la colocación de un punto simple. (A) El portaagujas coge o toma la aguja en el centro de su arco. (B) Pasamos la aguja por uno de los bordes de la herida. (C) Después de extraer la aguja, la volvemos a montar en el portaagujas y la pasamos por el otro borde de la herida. (D) Punto simple que coge más tejido en la profundidad que en la superficie.

Los bordes cruentos de la herida operatoria, fruto de la incisión, deben adaptarse uno al otro consiguiendo un afrontamiento perfecto, sin tensión, con una adaptación óptima de los diferentes planos y preservando siempre la correcta irrigación de los labios de la herida.

La sutura, al unir los bordes de la herida, asegura su curación o cicatrización por primera intención, además de favorecer una buena hemostasia. Asimismo esto repercute en la exigencia de un menor cuidado postoperatorio por parte del paciente y del odontólogo.

Los objetivos de la sutura son:

- Reposicionar los tejidos en su lugar original o colocarlos en alguna otra posición deseada.
- Conseguir una coaptación de los bordes de la herida absolutamente precisa y atraumática, volviendo a unir los tejidos que fueron separados previamente en la incisión y durante el resto del acto operatorio.
- Eliminar espacios muertos, donde podrían acumularse líquidos o sangre y servir como medio de cultivo para los microorganismos.
- Controlar el exudado desde el hueso alveolar, proteger el coágulo en la zona cicatricial y los bordes gingivales.

Las suturas en la cavidad bucal juegan un papel hemostático y cicatricial evidente, y queda en un segundo plano la valoración estética. En otras regiones, y especialmente en la cara, el factor estético adquiere un valor predominante que condicionará la técnica de sutura.

La historia clínica del paciente debe incluir datos sobre la posible tendencia a formar cicatrices de tipo queloide. El cirujano deberá valorar este posible riesgo. La raza negra parece estar más predispuesta a ello.

Con la sutura reponemos el colgajo a la situación inicial, colocando los puntos siempre de la parte móvil (colgajo) a la parte fija (zona no intervenida). Los primeros puntos son los de los ángulos de la incisión y los últimos, la sutura de las descargas verticales. Normalmente efectua-

mos puntos sueltos y sólo en casos especiales hacemos sutura continua (figura 4.36).

Debemos intentar conseguir un contacto borde a borde de los labios de la incisión. En ningún caso, tenemos que traccionar o estirar los tejidos con una tensión excesiva que los desgarrará, y se perderá entonces el cierre deseado (figura 4.37).

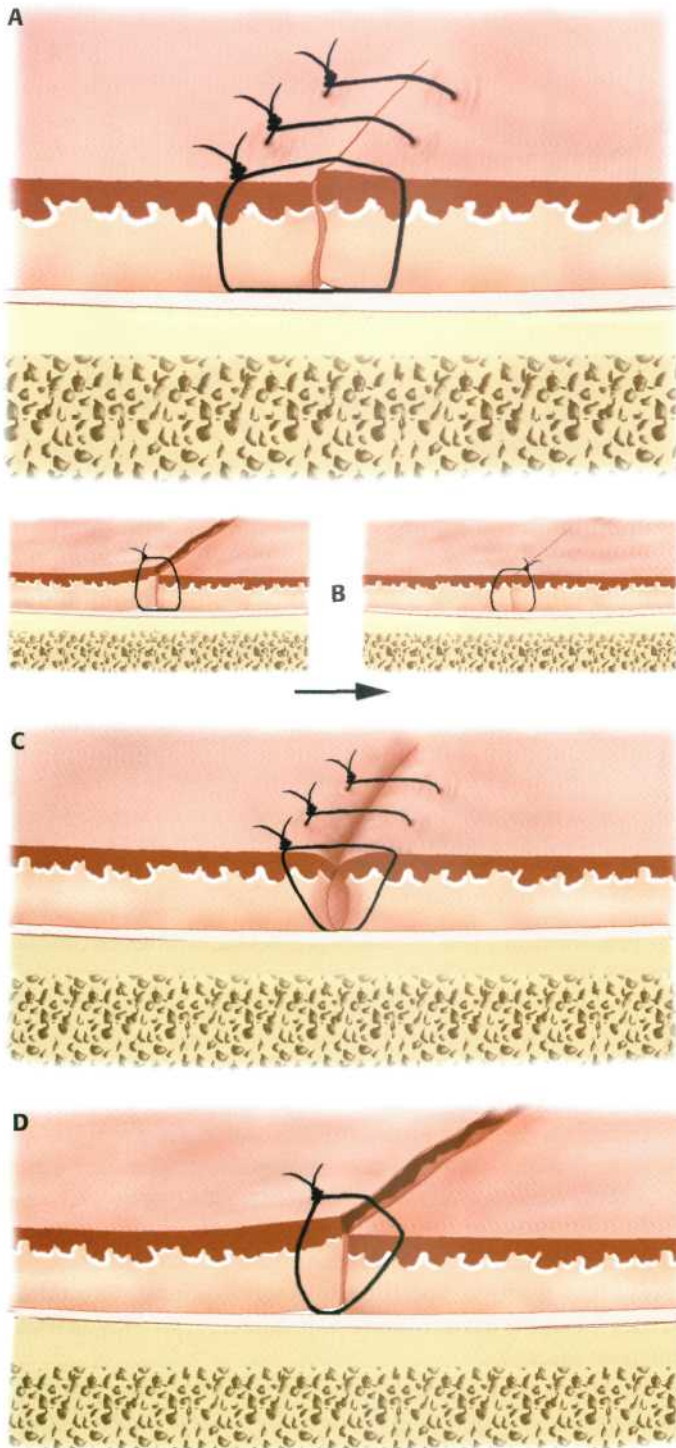
El cirujano debe estar en una posición confortable y relajada, con los codos apoyados contra el cuerpo o sostenidos de tal manera que el movimiento quede limitado solamente a la muñeca y los dedos. La estabilidad de esta postura permite movimientos más suaves y precisos. La sutura debe ser un proceso extremadamente preciso si se quiere obtener un buen resultado, especialmente en heridas o incisiones cutáneas faciales, y exige el uso de materiales de sutura, agujas e instrumental quirúrgico adecuados.

Los puntos de sutura deben coger más tejido de la zona profunda, para conseguir así la ligera eversion de los bordes de la herida. Si no actuamos así, puede producirse la inversión de los bordes, lo que inducirá problemas de cicatrización (figura 4.38).

La sutura debe incluir todo el grosor de la mucosa bucal, y las agujas deben atravesar espesores iguales en ambos lados y ser equidistantes de la línea de incisión. La sutura es más precisa cuando los bordes unidos son del mismo grosor (figura 4.39).

Al suturar una incisión o herida, sus bordes deben ser verticales para obtener la mejor cicatriz; por este motivo, las incisiones deben ser efectuadas verticalmente. Sin embargo, no pocas veces uno de los bordes de la herida queda más elevado, y el lado más bajo debe levantarse ligeramente mediante la manipulación del nudo en este lado de la herida o cogiendo previamente un espesor menor de tejido en ese mismo lado (figura 4.39).

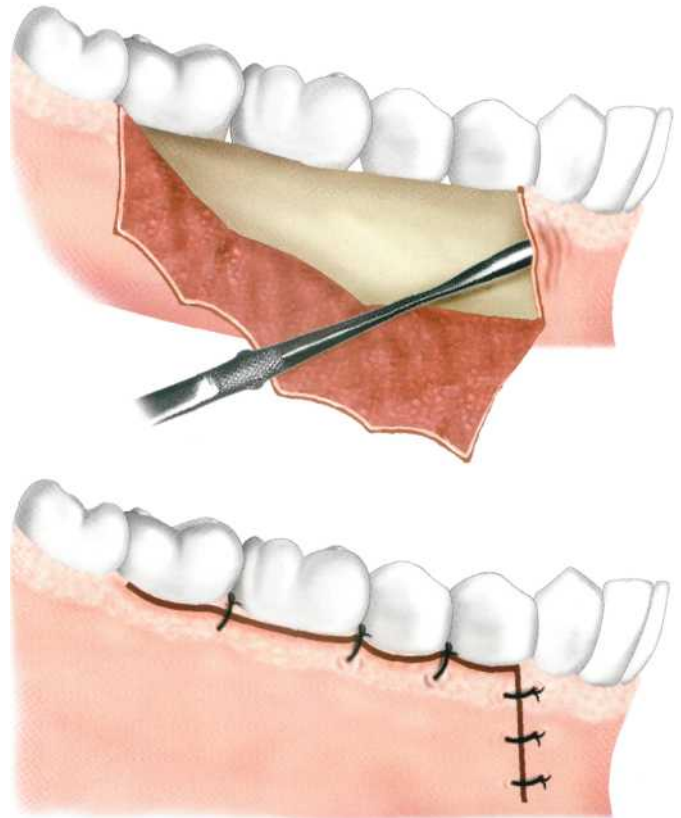
Deben tomarse ciertas medidas para evitar que exista tensión entre los bordes ya que la sutura en estas condiciones acarreará problemas de



**Figura 4.39.** (A) Ajuste incorrecto de los bordes de la herida. (B) Situación correcta del nudo con ajuste fino de los labios de la incisión. (C) Si cogemos o tomamos más tejido de la superficie que de la zona profunda se produce la inversión de los bordes de la herida y aparecen espacios muertos. (D) Punto de sutura a distinto nivel en cada borde de la herida, lo que favorece una aposición incorrecta.

cicatrización. Podemos realizar la sección del periostio en la base del colgajo (maniobra de Rehrmann), la liberación de los bordes con bisturí o tijeras, el uso de plastias en Z, etc. (figura 4.37).

Aún son actuales las afirmaciones de Halsted: el material de sutura no debe ser más fuerte que el tejido mismo; son mejores las suturas finas múltiples que unas pocas burdas.



**Figura 4.40.** Disección con periostótomo de una zona de encía adherida para permitir el paso de la aguja de sutura.

El material de sutura (seda, nailon, ácido poliglicólico, etc.) y el tipo de agujas que empleamos ha sido ya comentado en el capítulo 2, variando según el caso y las preferencias del profesional. No obstante, en cada técnica operatoria indicaremos las variaciones que puedan existir respecto al criterio general de utilizar sutura atraumática con aguja redonda C16 de seda trenzada (no reabsorbible) o ácido poliglicólico (reabsorbible) de 3/0. El ácido poliglicólico será preferible cuando se prevea poca colaboración del paciente o un grado elevado de dificultad para retirar los puntos.

En determinadas ocasiones pueden usarse otros materiales como la fibra de poliéster trenzado, el polietileno, el lino o el nailon monofilamento, y otros grosores que suelen oscilar entre el 2/0 y el 7/0. Cuanto más fina sea la sutura, mejores serán los resultados estéticos.

El Dexon® (ácido poliglicólico) y el Vicryl® (poliglactina) son buenos materiales de sutura ya que tienen las ventajas del monofilamento de nailon, pero además son dúctiles y fáciles de anudar. Deben evitarse los hilos de sutura monofilamentos sintéticos que son rígidos (Mersilene®, Prolene®) ya que sus cabos sueltos son molestos para el paciente y pinchan los tejidos adyacentes.

La piel de la cara se sutura con seda o material sintético monofilamento de 5/0 ó 6/0.

Las agujas que solemos emplear son las curvas de media circunferencia, cilíndricas de 16 mm de diámetro (C16) y atraumáticas. En ocasiones concretas escogemos las agujas triangulares, y/o de diámetros variados que suelen oscilar entre C12 y C20. Es excepcional el uso de agujas rectas y sin el hilo de sutura montado (sutura traumática).

El instrumental que se precisa para la sutura es un portaagujas, una pinza de disección y tijeras curvas de punta roma.

La aguja curva se toma con el portaagujas en el centro del arco y se perfora cada uno de los dos labios de la herida. No se debe coger nunca



la aguja por su punta o por la zona de unión del hilo con la aguja (figura 4.38). Al coger o asir la aguja o el hilo, el portaagujas debe ser cerrado convenientemente, dejándose oír el cierre de cremallera del instrumento.

Hay que tener cuidado de no presionar la punta de la aguja contra el hueso ya que se produciría la rotura o doblamiento de ésta.

La aguja se monta en el portaagujas con las manos, pero posteriormente debe manejarse exclusivamente con las pinzas y el portaagujas. Al realizar los nudos podemos manipular el hilo de sutura con las manos ya sea para hacer nudos, sólo con ellas, o con la ayuda del portaagujas. La acción de tensar el nudo con los dedos le confiere un mejor control de la tensión, evitando desgarros; además podremos movernos mejor dentro de la cavidad bucal, ya que sus características anatómicas obstaculizan el uso de instrumental dentro de la boca.

Como la aguja que empleamos es curva, se debe mover en círculo. La muñeca debe, pues, adaptarse a esta característica de tal manera que la inserción y la tracción de la aguja se efectúen en la dirección de su curvatura.

Siempre debe pasarse primero la aguja por el labio o borde de la incisión que es móvil, es decir, la del colgajo despegado. A fin de cuentas vamos a reponer el tejido a su lugar de origen y por tanto una vez cogido el colgajo, pasaremos la sutura por los tejidos fijos o no levantados en la intervención. Para Howe, una excepción a esta práctica habitual sería la sutura de un colgajo mucoperióstico lingual mandibular.

La maniobra se ejecuta en dos tiempos en cada labio de la herida; en el primero la aguja atraviesa el colgajo y aparece entre los labios de la incisión; de allí el portaagujas coge la aguja nuevamente y le hace terminar el recorrido. Se vuelve a montar la aguja y se realizan estos dos tiempos en el otro borde de la herida (figura 4.38). Cuando se está aprendiendo a suturar, es mejor pasar cada labio de la incisión con movimientos por separado. Cuando se tiene experiencia, se pueden atravesar ambos bordes en un solo movimiento.

La pinza de disección inmoviliza el tejido cuando la aguja pasa a través del mismo, procurando en todo caso que el traumatismo sea el menor posible y que no deforme o desgarre el colgajo.

Después que la aguja penetra en el tejido, debe emerger por el otro lado en tal medida que las puntas del portaagujas puedan cogerla adecuadamente, nunca por su punta ya que podría ser doblada o rota con gran facilidad.

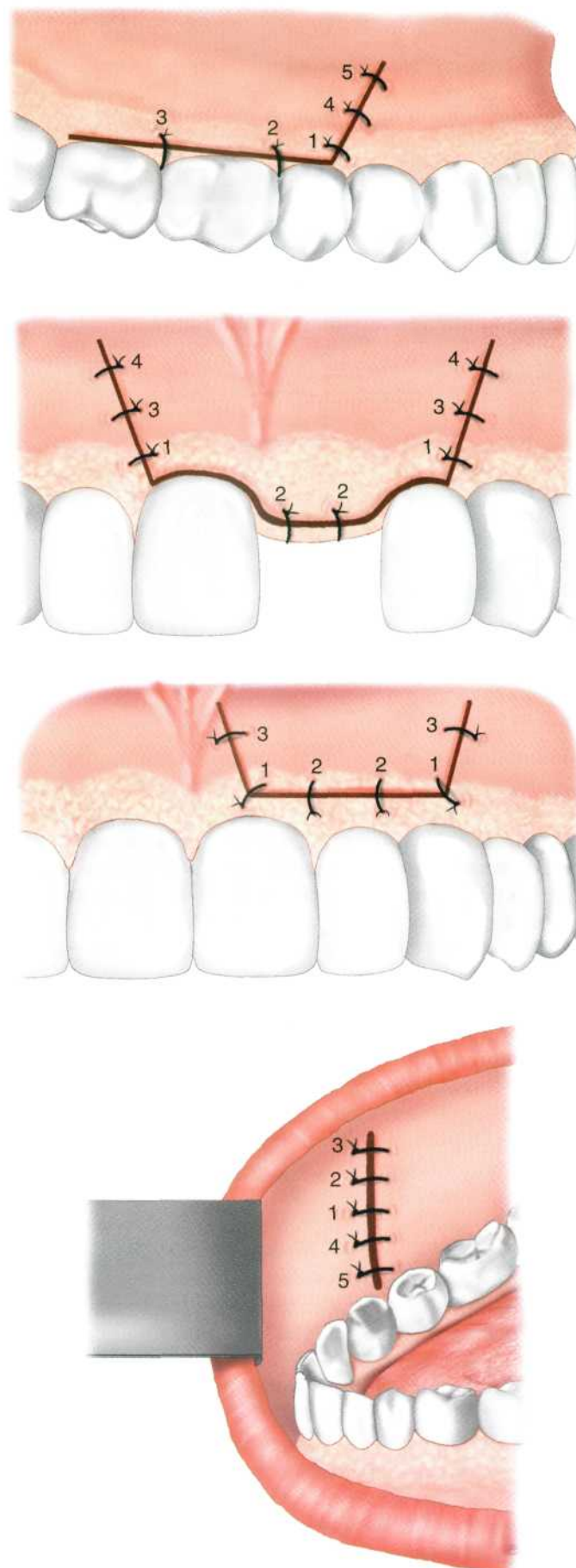
La aguja se hace pasar en ángulo recto (perpendicular) con respecto a la superficie de los tejidos y a unos 2 a 5 mm de los bordes de la incisión (figura 4.38B).

Cuando deben afrontarse las papilas vestibulares con las palatinas o linguales, recomendamos iniciar el punto partiendo de vestibular hacia la cara palatina o lingual, procurando que el nudo quede en el vestíbulo. Iniciamos el punto pasando el hilo por la base de la papila vestibular y pasando la aguja a la zona palatina o lingual sin tocar los tejidos gingivales. Se monta la aguja en sentido inverso pasando el hilo por la papila palatina o lingual y vamos de regreso al vestíbulo pasando por debajo del punto de contacto. Con los dos extremos o cabos del hilo, efectuamos los nudos correspondientes en la zona vestibular (punto en 8). Ries Centeno prefiere iniciar la sutura en la región palatina o lingual y terminarla en la cara vestibular.

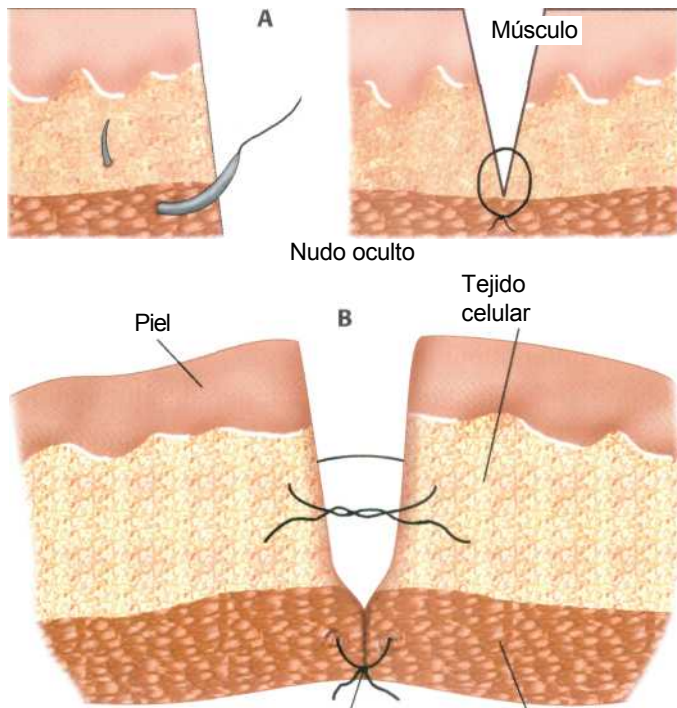
En ocasiones es difícil pasar la aguja por una zona de encía adherida; en estos casos se recomienda hacer una disección limitada con el periostótomo, levantando un pequeño colgajo mucoperióstico (figura 4.40).

Si una vez colocados los puntos, el colgajo mucoperióstico no adquiere la posición deseada al ejecutar la tensión de los extremos del hilo, se debe retirar la sutura para volver a realizarla en un sitio más adecuado.

Para que los bordes de la herida se afronten debidamente, hay que colocar los puntos en el orden señalado en los ejemplos de la figura 4.41.



**Figura 4.41.** Secuencia correcta en la colocación de puntos de sutura en diferentes tipos de incisiones de uso habitual en Cirugía Bucal.



**Figura 4.42.** (A) Sutura subcutánea con el nudo situado en la profundidad. (B) Sutura de los distintos planos de una incisión cutánea cervical o facial.

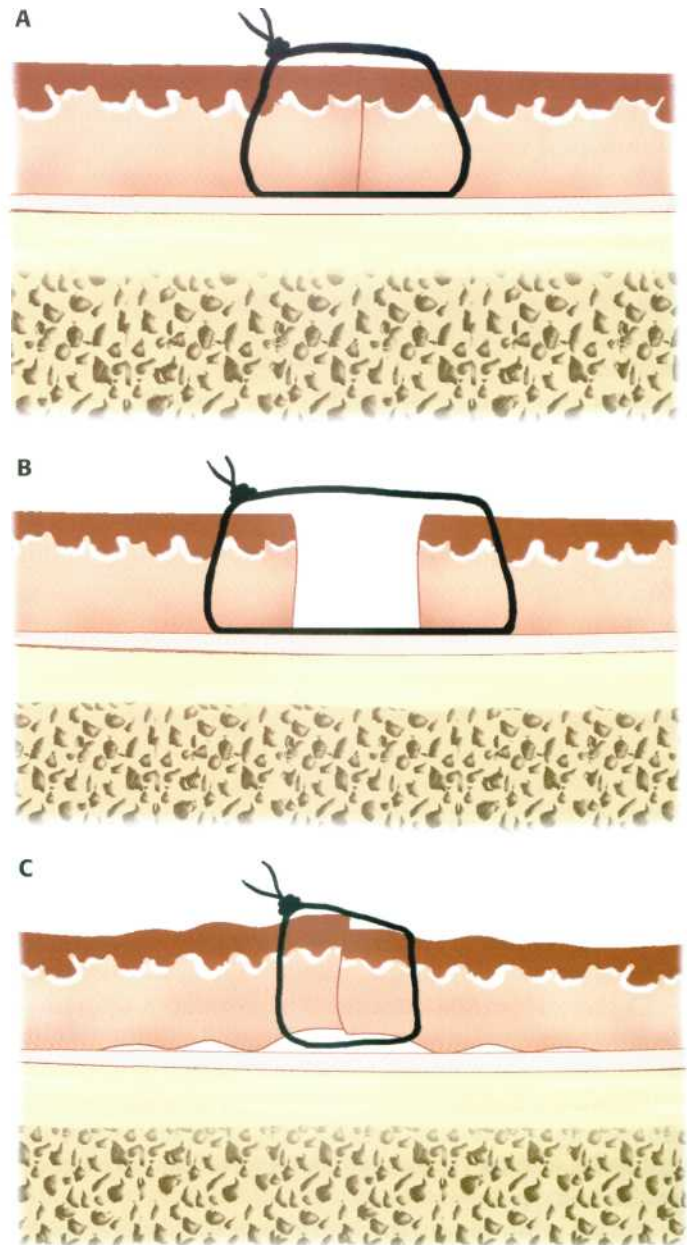
Destacamos que primero se suturan los ángulos del colgajo. Una vez reposicionados éstos con los puntos de referencia de los extremos o ángulos de las descargas (reconstruir el margen gingival), se continúa con la sutura de la incisión horizontal, prefiriendo ir desde distal hacia mesial. Finalmente se suturan las descargas verticales de coronal a apical.

En los tejidos blandos del cuerpo humano y especialmente en la piel, se encuentran distintos planos o capas, de espesor destacable. Esto condiciona la necesidad de suturar los planos uno a uno afrontándolos adecuadamente. Si la herida es profunda, existirán varios planos: piel, tejido celular subcutáneo, aponeurosis, músculo, etc. Esto motiva la necesidad de cerrar por planos para prevenir la formación de espacios muertos y para unir los tejidos incididos con el fin de que cierren más rápidamente. Utilizamos sutura reabsorbible (ácido poliglicólico, etc.) de 3/0 ó 4/0.

En la sutura del plano subcutáneo, se recomienda realizar puntos en los que el nudo quede en profundidad evitando que los cabos de los hilos se proyecten a la superficie. Para ello, el paso inicial de la aguja se hace de abajo hacia arriba, y el segundo paso desde la superficie a la profundidad del tejido. Las suturas o puntos profundos discontinuos de ácido poliglicólico (Dexon®) eliminan los espacios muertos lo que previene los hematomas, y permite afrontar adecuadamente los distintos planos de la herida (figura 4.42). Su capacidad para eliminar tensión y así prevenir la dehiscencia es dudosa. En las heridas que comunican la cavidad bucal con las fosas nasales o el seno maxilar, se recomienda usar suturas profundas reabsorbibles, rechazando los materiales no reabsorbibles ya que en el caso de una probable infección actuarían como cuerpo extraño, retardando una correcta cicatrización.

En la cavidad bucal, no encontraremos este espesor de tejidos blandos, lo que condiciona que la aguja deba introducir el hilo de sutura unos milímetros alejado del borde de la herida. Si no se ejecuta esta acción, se producirá el desgarro de la mucosa bucal al fraccionar el material de sutura o al dar tensión a los nudos (figuras 4.43 y 4.44).

Los hilos de sutura para afrontar los labios de la herida deben asegu-  
rarse con nudos ya sean simples (una sola vuelta) o dobles. Normal-



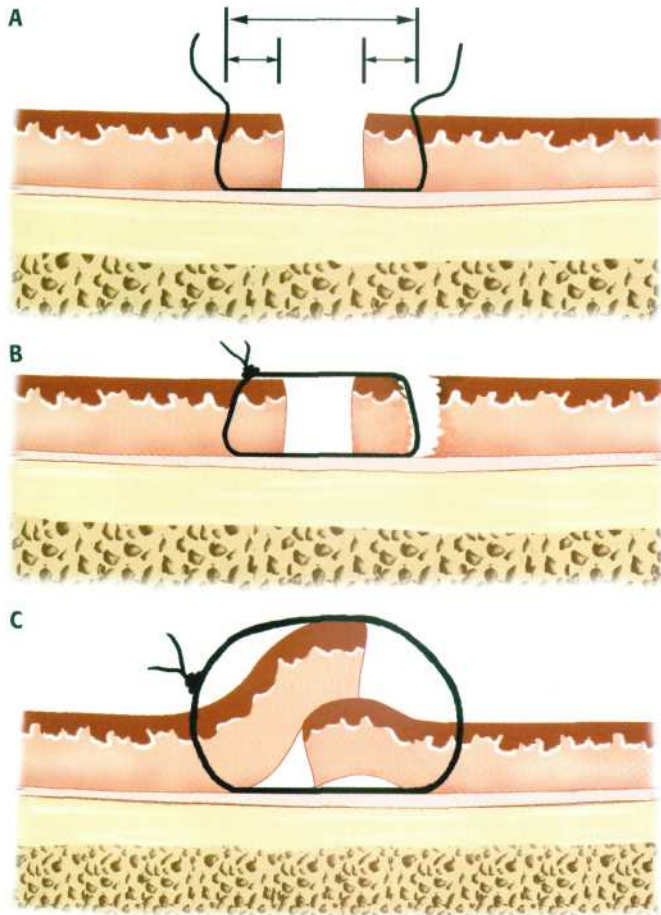
**Figura 4.43.** Grado de afrontamiento de los labios de la incisión. (A) Correcta. (B) Demasiado laxo. (C) Demasiado apretado.

mente efectuamos un primer nudo doble y después uno o varios simples, aunque otros autores hacen nudos simples uno detrás de otro o primero uno simple y después uno doble, o siempre nudos dobles (figura 4.45).

Para la realización de los nudos puede utilizarse el propio portaagujas. Una vez pasado el hilo por los labios de la herida, se coge el extremo del cabo que tiene la aguja con los dedos índice y pulgar de la mano izquierda y se coloca encima del portaagujas haciendo dar al hilo dos vueltas a su alrededor. Se abre el portaagujas y se toma el cabo libre, se estiran los dos extremos ajustando el nudo a los tejidos. A continuación se repite una o dos veces más este gesto dando una o dos vueltas al hilo sobre el portaagujas y se cierra el nudo en sentido contrario. Pueden darse las vueltas del hilo en sentido contrario a las primeras y luego cerrar el nudo en la misma dirección. Esta acción que parece banal, es fundamental para que el nudo no se deshaga, ya que si no haremos un nudo corredizo que se aflojará con gran facilidad (figura 4.46).

Si se hacen nudos de una sola vuelta alrededor de la parte activa del portaagujas, deben anudarse en direcciones opuestas al nudo anterior;





**Figura 4.44.** Punto de penetración del hilo respecto al margen de la incisión. (A) Correcto. (B) Demasiado cerca: desgarro. (C) Demasiado lejos: abombamiento de los bordes.

esto puede significar que se crucen las manos. También podemos formar el bucle de hilo en dirección opuesta dando la vuelta de hilo en dirección contraria como vemos en la figura 4.47. Si efectuamos nudos simples (sólo una vuelta), como mínimo lo repetiremos 3 veces para que no se deshaga el punto de sutura.

Podemos anudar los hilos de sutura con las manos, efectuando las distintas fases esquematizadas en las figuras 4.48 y 4.49. Los nudos efectuados con las manos también pueden ser simples o dobles.

El nudo debe tensarse preferentemente con los dedos de ambas manos, evitando una tensión excesiva que, al igual que dejar los puntos excesivamente sueltos, favorecería la mala cicatrización de la herida.

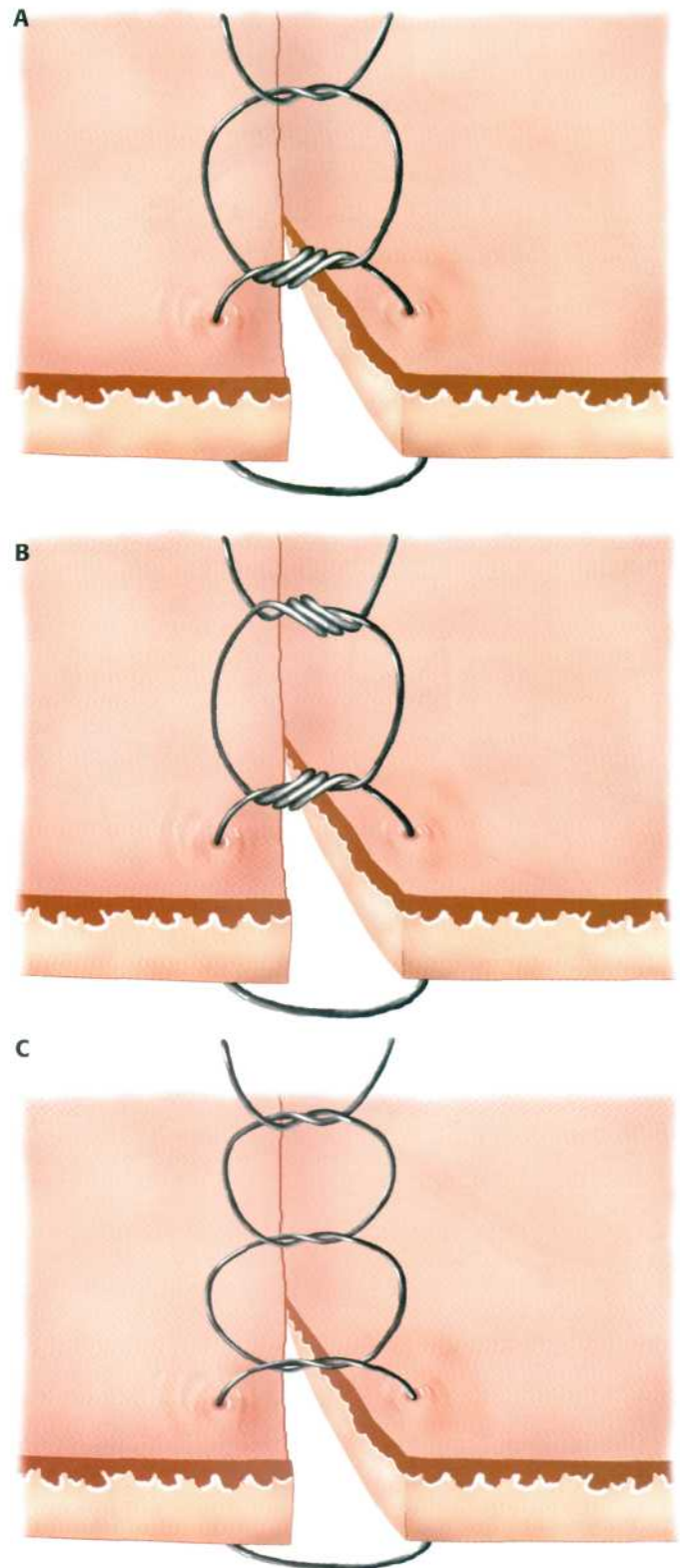
Se recomienda que el nudo quede siempre en el lado vestibular, ya que en esta zona no molestan tanto al paciente y además es más fácil retirar la sutura.

El material de sutura deberá cortarse con tijeras curvas de punta roma tipo Mayo, tomando los dos extremos del hilo y dejando cuando menos 4 mm más allá del nudo aunque procuraremos que el extremo de hilo sobrante sea de 0,5 a 1 cm. Esto ayuda a asegurar la integridad del nudo y que no se mueva o desate fácilmente.

Después de suturar una herida, se forma un ligero edema que debe tenerse en cuenta al anudar los puntos. Si la sutura está demasiado tensa, cortará los tejidos y dejará marcas poco estéticas. La tensión correcta de la sutura impedirá la palidez de los tejidos que sujeta.

#### 4.6.2. TÉCNICAS DE SUTURA

La sutura puede ser discontinua o continua.

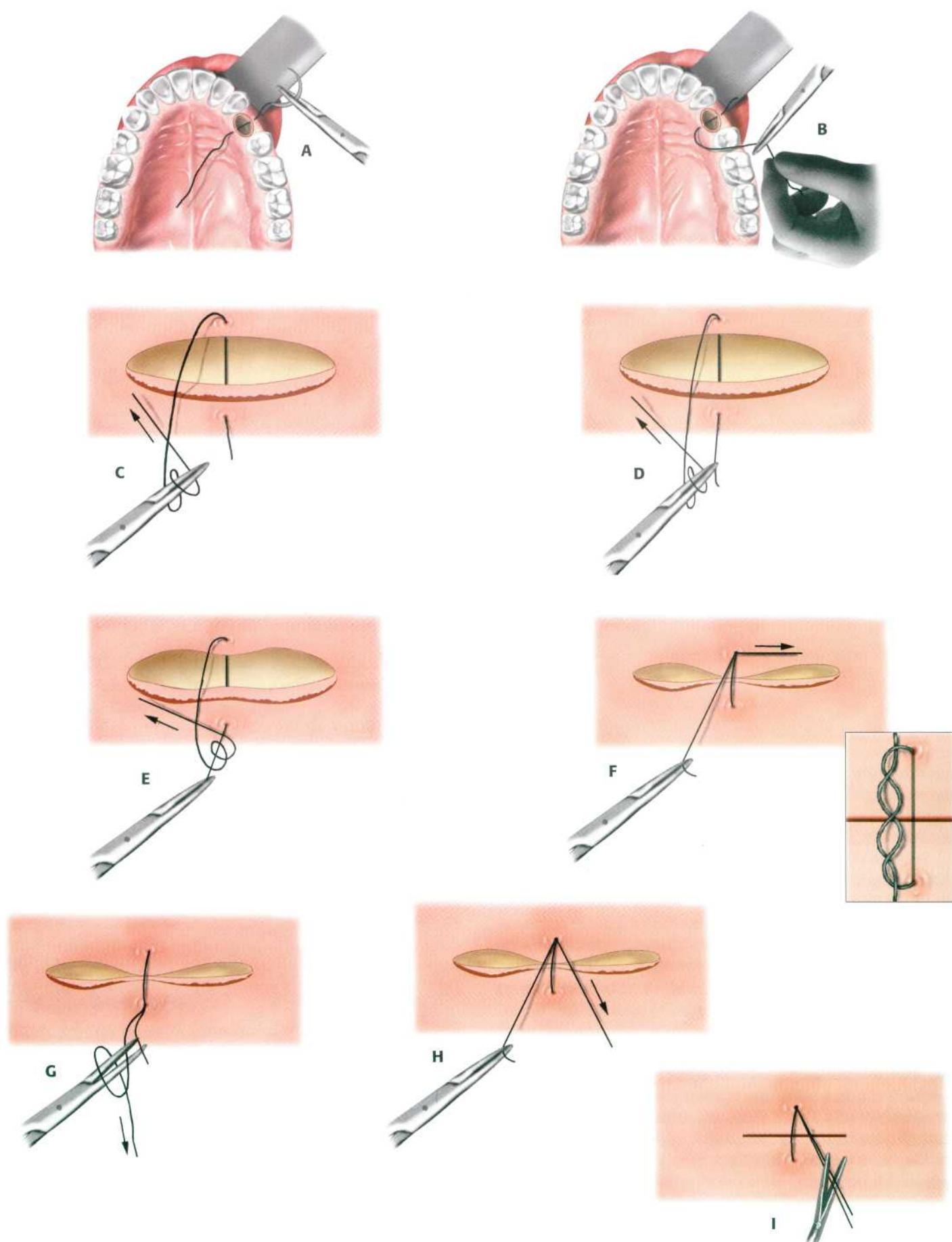


**Figura 4.45.** (A) Nudo doble y después un nudo simple. (B) Nudos dobles repetidos dos veces. (C) Nudos simples repetidos uno detrás de otro (mínimo 3).

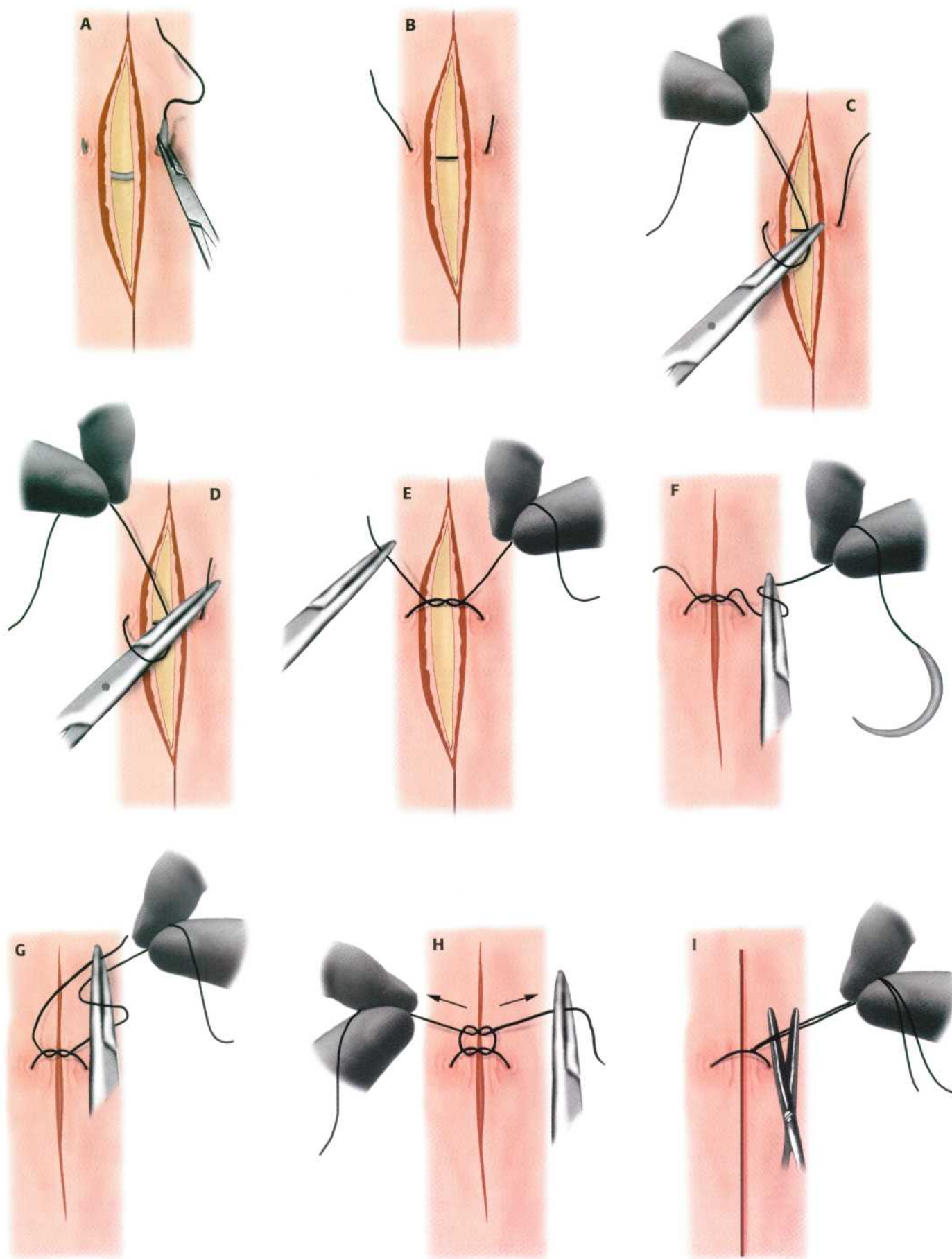
##### 4.6.2.1. Sutura discontinua, interrumpida o de puntos sueltos

Consiste en efectuar puntos independientes uno de otro, fijados con un nudo cada uno de ellos y a una distancia media de 0,5 a 1 cm entre ellos.

Es el método más utilizado en Cirugía Bucal, tanto para incisiones pequeñas como en grandes colgajos.

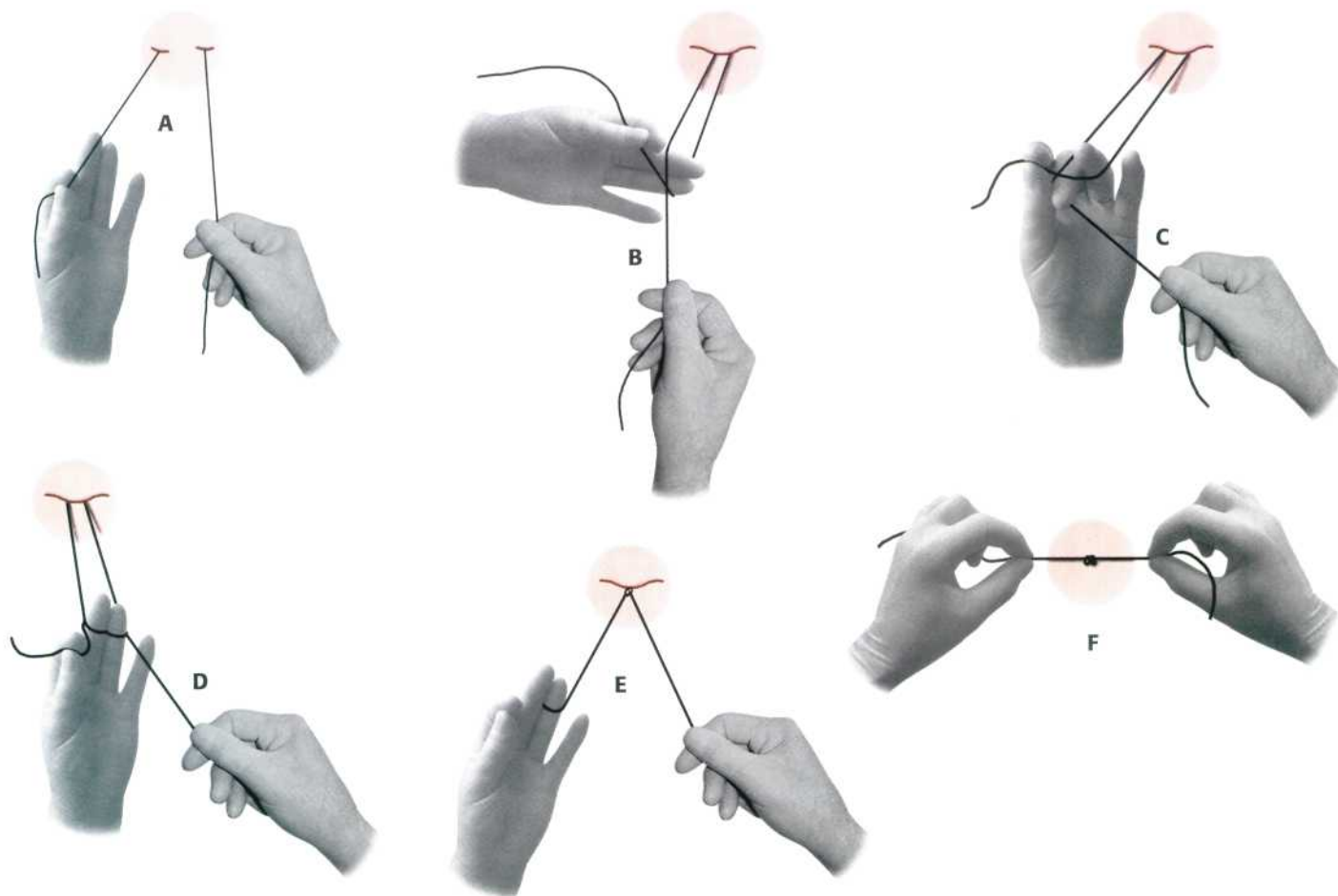


**Figura 4.46.** Nudos efectuados con el portaagujas. El primer nudo es doble, es decir con dos vueltas de hilo en el extremo activo del portaagujas. El segundo nudo es simple, por tanto con una sola vuelta de hilo.

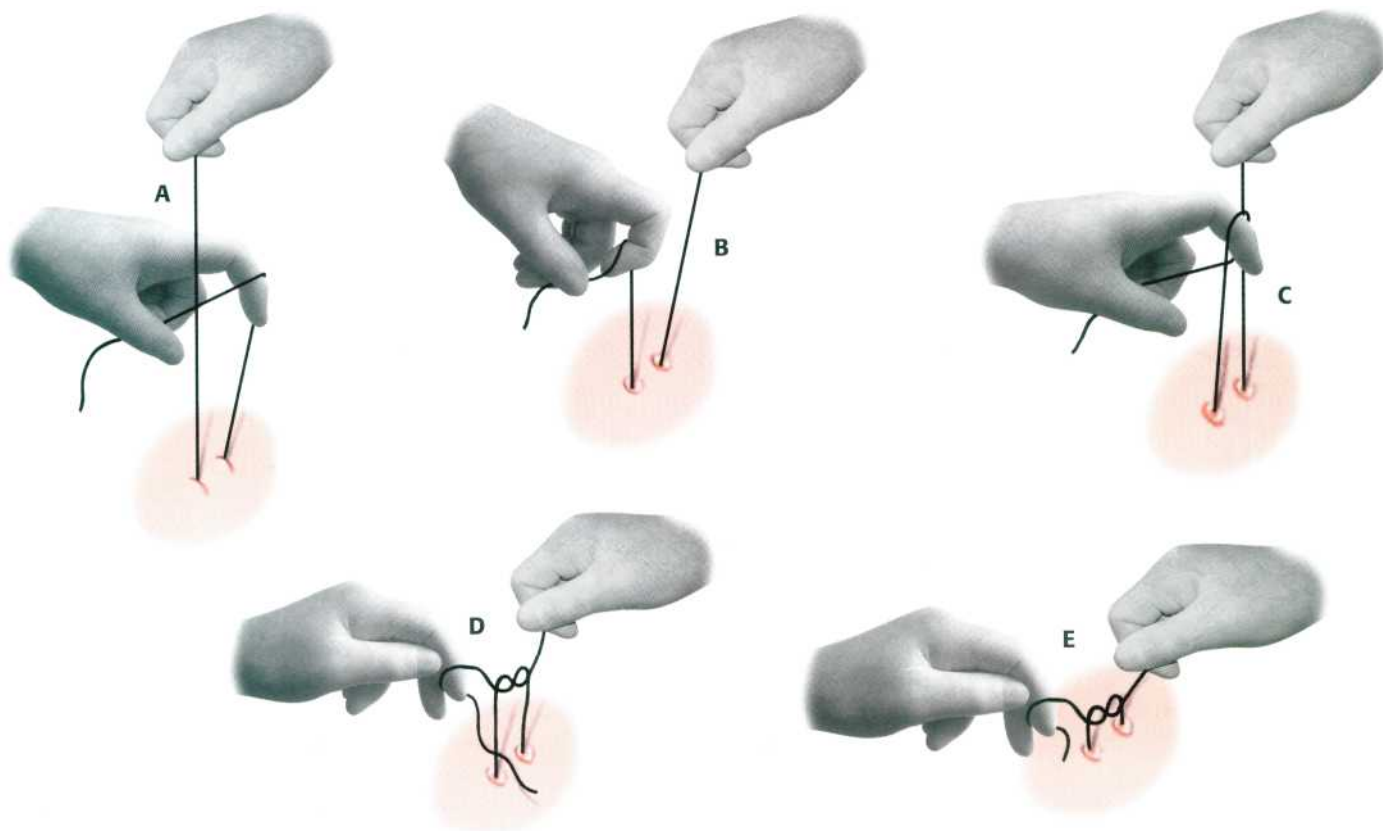


**Figura 4.47.** Anudado instrumental de la sutura efectuando siempre una sola vuelta de hilo en el extremo activo del portaagujas. Como mínimo debe repetirse la acción tres veces. La vuelta del hilo puede realizarse por dentro o por fuera del hilo que tiene la aguja.



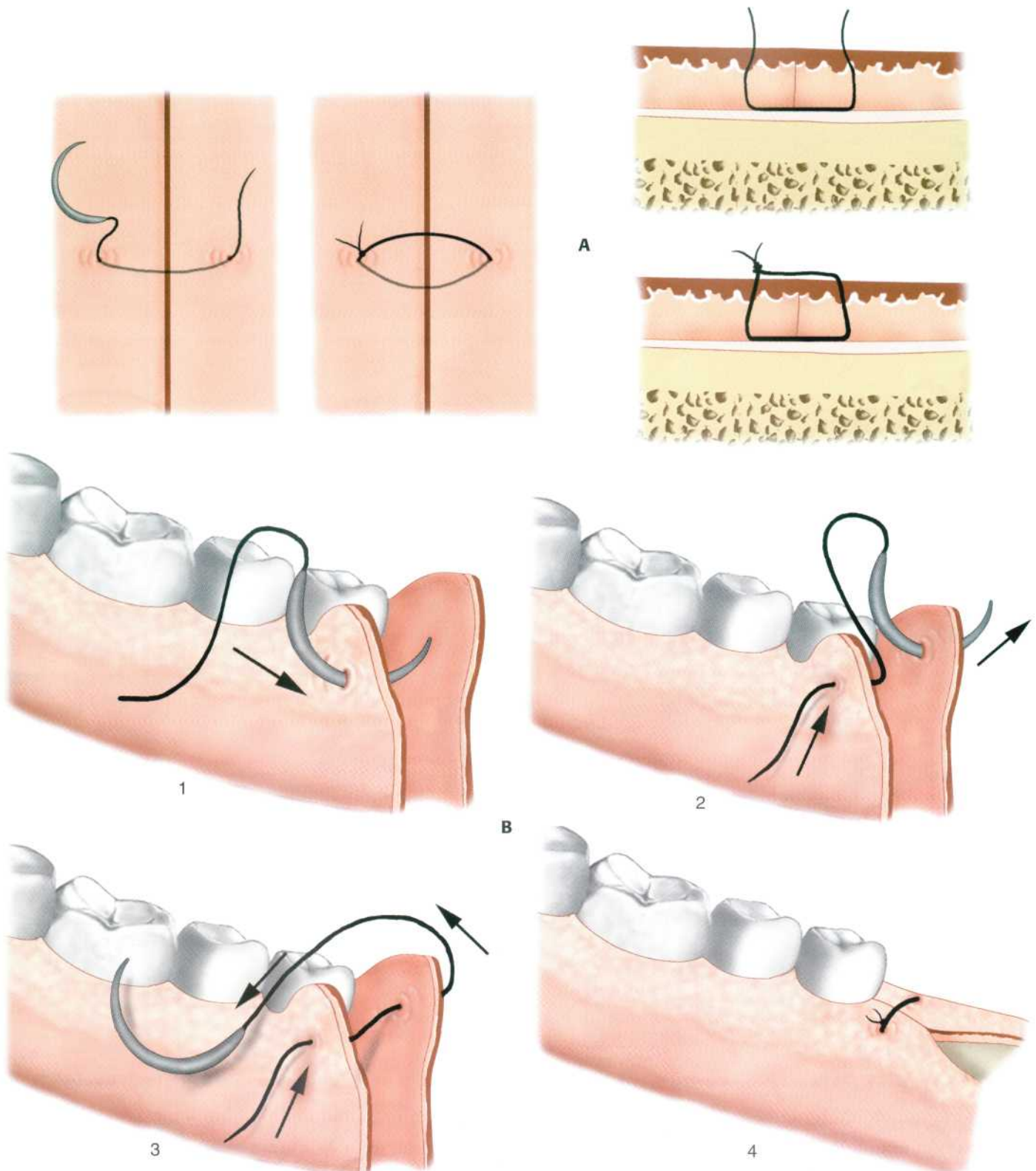


**Figura 4.48.** Nudo con una mano. Para obtener un nudo seguro, debe repetirse esta secuencia al menos tres veces, o hacer dos nudos dobles.



**Figura 4.49.** Nudo con dos dedos. Esta técnica utiliza fundamentalmente la acción del dedo índice.



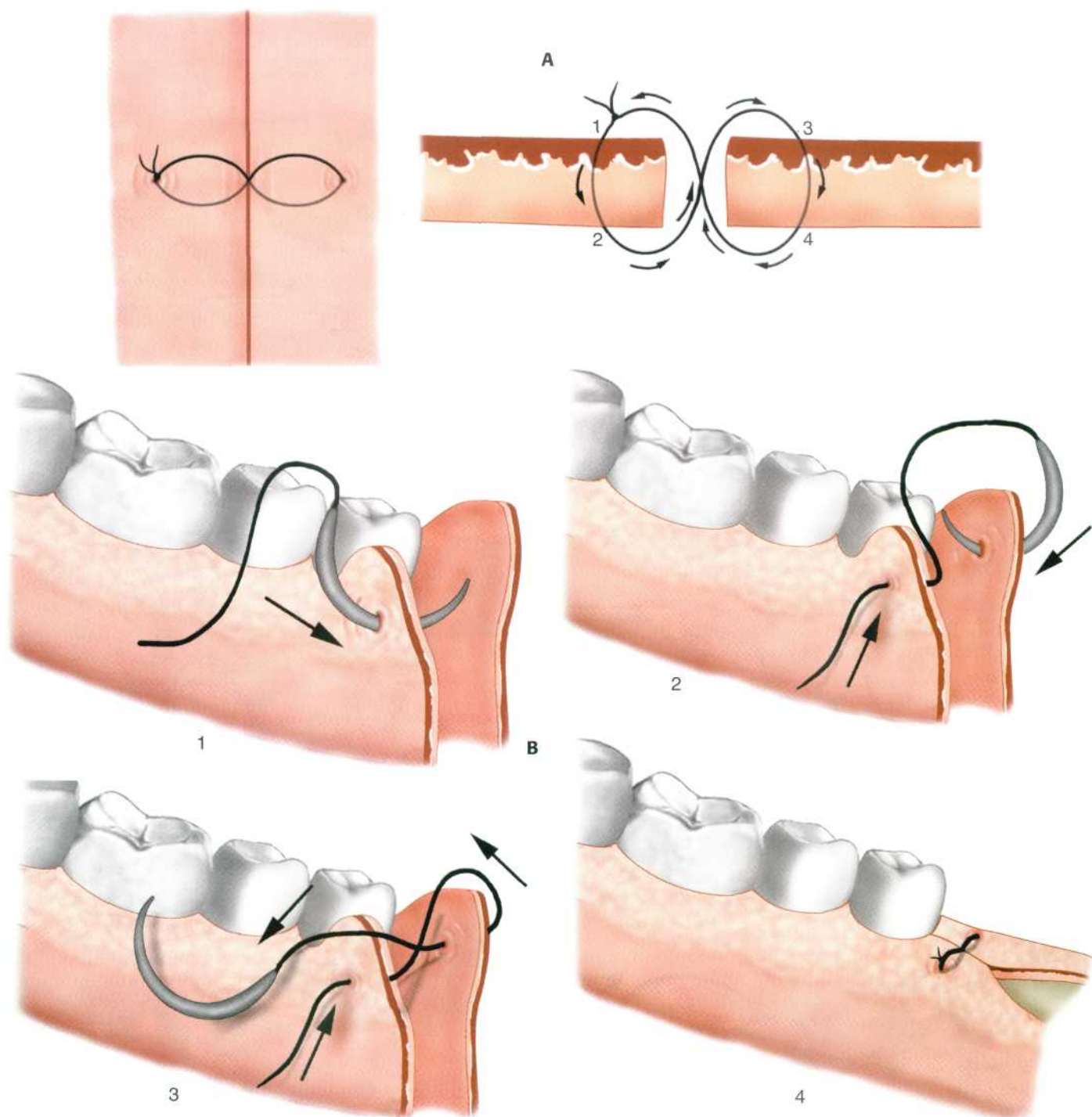


**Figura 4.50.** Punto simple. (A) En una zona edéntula o en la mucosa bucal. (B) Secuencia de la colocación de un punto simple en la papila interdentalia.

#### - Punto simple

Con las pinzas de disección sujetamos uno de los bordes cruentos de la herida quirúrgica e introducimos la aguja montada en el portaagujas en todo su grosor y a unos 4 a 8 mm del borde; retiramos la aguja y la remontamos para introducir nuevamente desde la profundidad hacia la superficie, siempre con el mismo espesor, en la misma línea, equidistante del borde, y con la curvatura adecuada. Siempre debe cogerse

más tejido de la profundidad que de la zona más superficial. Finalmente se toma el hilo de sutura con la mano izquierda y con el portaagujas en la mano derecha se efectúan los nudos necesarios hasta aproximar los labios de la herida. Apretamos el nudo con el portaagujas o con las manos y lo dejamos sobre uno de los lados de la incisión (figura 4.50). Este punto simple puede anudarse, ya sea haciendo cada vez sólo una vuelta de hilo alrededor del portaagujas, dando siempre dos vueltas



**Figura 4.51.** Punto en 8. (A) En una zona edéntula o en la mucosa bucal. (B) Secuencia de la colocación de un punto en 8 en la papila interdentalia.

de hilo, o como preferimos nosotros primero hacer dos vueltas y luego repetir una o dos veces nudos con una sola vuelta de hilo.

Una modificación del punto simple es el punto en 8, en el cual la aguja pasa de vestibular a palatino/lingual cogiendo la encía vestibular y después de cambiar la dirección de la aguja, la pasamos de palatino/lingual a vestibular cogiendo sólo la encía palatina/lingual (figura 4.51). Este punto en 8 es de gran utilidad para afrontar la papila palatina, levantada en un colgajo envolvente palatino/lingual, contra la papila vestibular (figura 4.52). - Punto de Blair-Donati

El punto se realiza como un punto simple, pero en este caso existe un doble recorrido en el mismo plano transversal pero en distinta profundidad uno de otro.

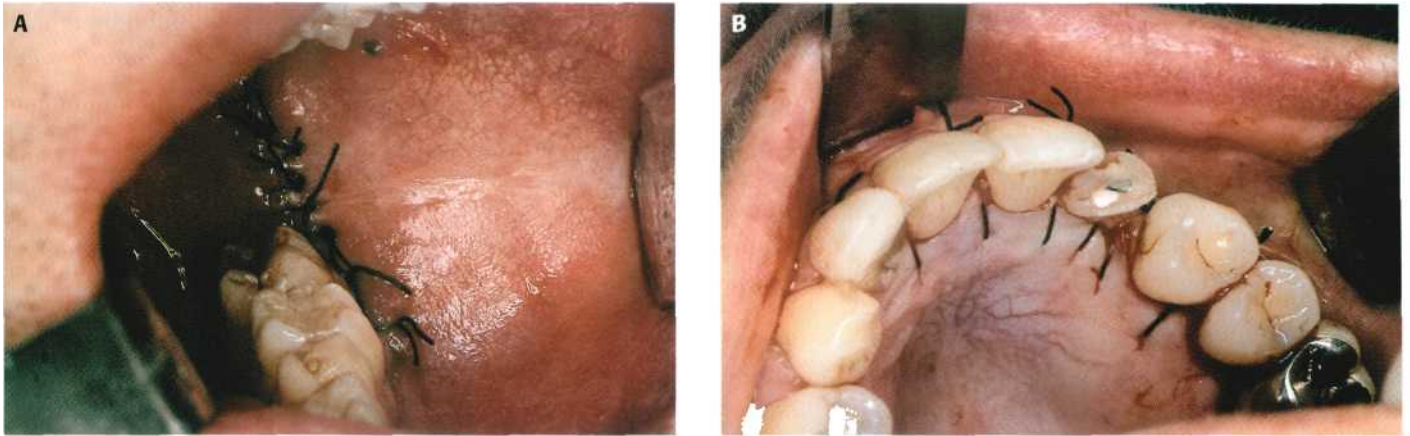
El recorrido es "cerca-cerca y lejos-lejos" respecto a los bordes cruentos; el segundo recorrido se hace a mayor profundidad que el primero. Se practican finalmente los nudos de la forma descrita anteriormente (figura 4.53). El recorrido puede ser también "lejos-lejos y cerca-cerca".

Birn y otros autores denominan también este punto "colchonero vertical". Es un punto en vertical que se utiliza cuando es necesaria cierta tensión en los bordes de la herida (figura 4.54).

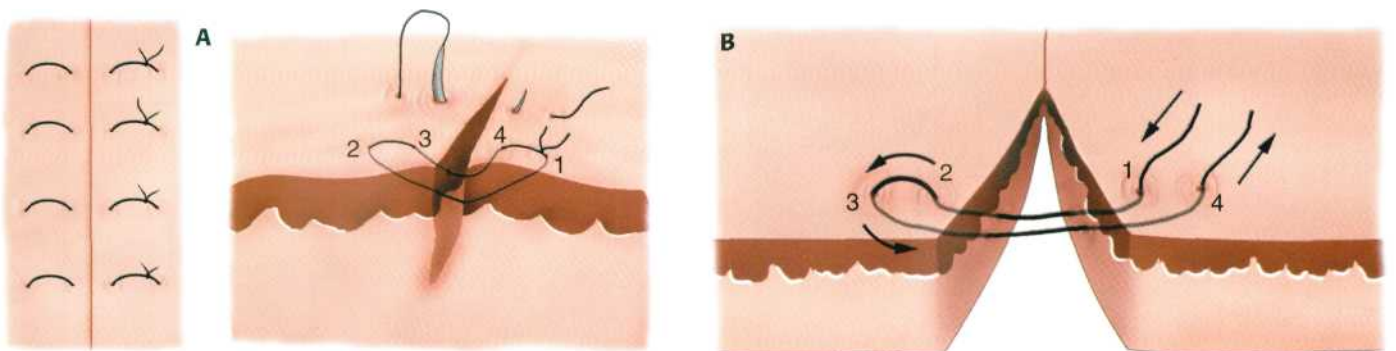
El punto de Ebahi es una modificación en la que la relación de la colocación del punto con respecto a los labios de la incisión es de "lejos-cerca y cerca-lejos" (figura 4.55A).

Estos puntos aguantan mucho más que los simples, pero al soportar mayor tensión y colocar mayor superficie de hilo sobre la piel, dejan más cicatriz que aquéllos.

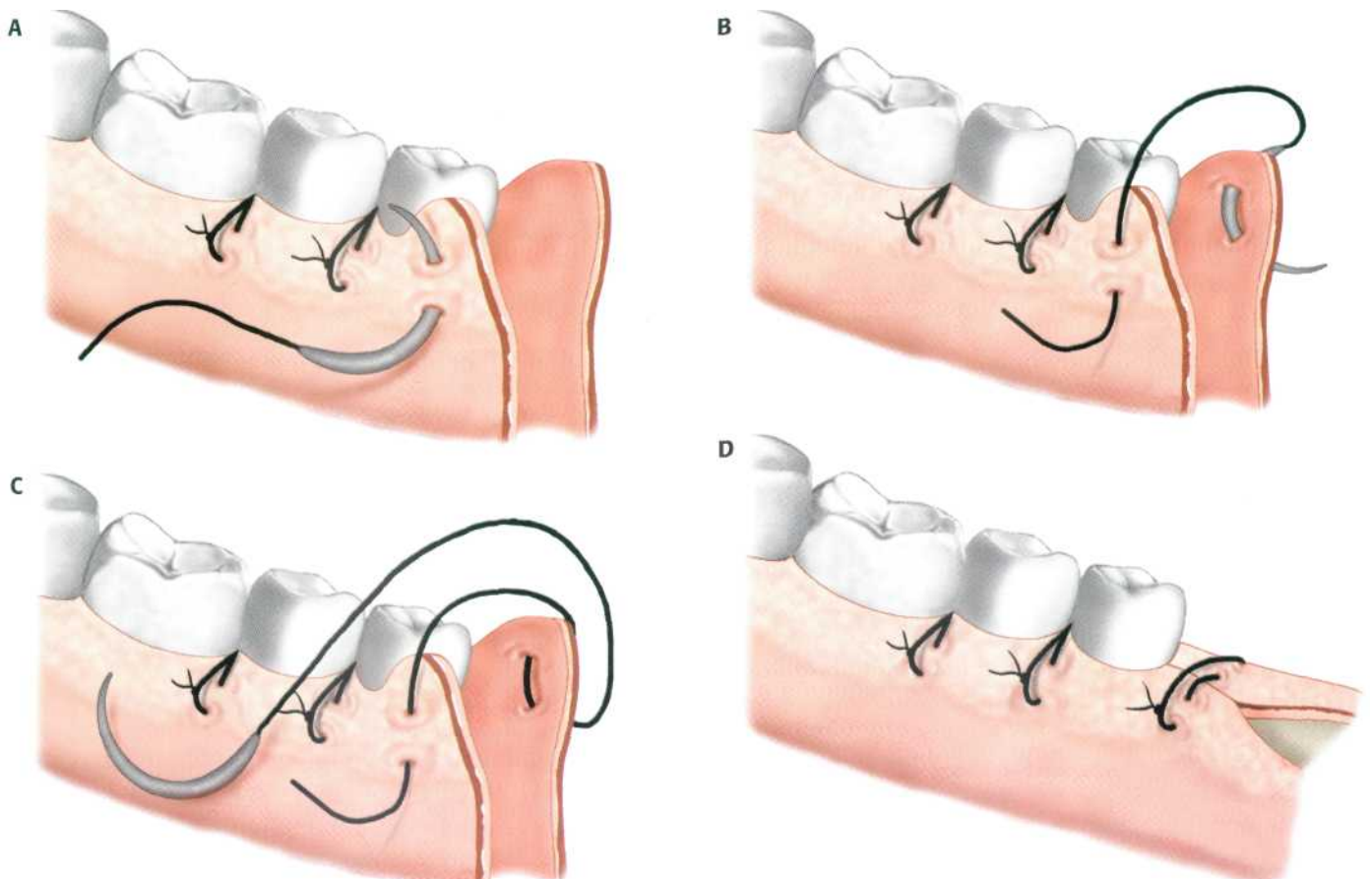




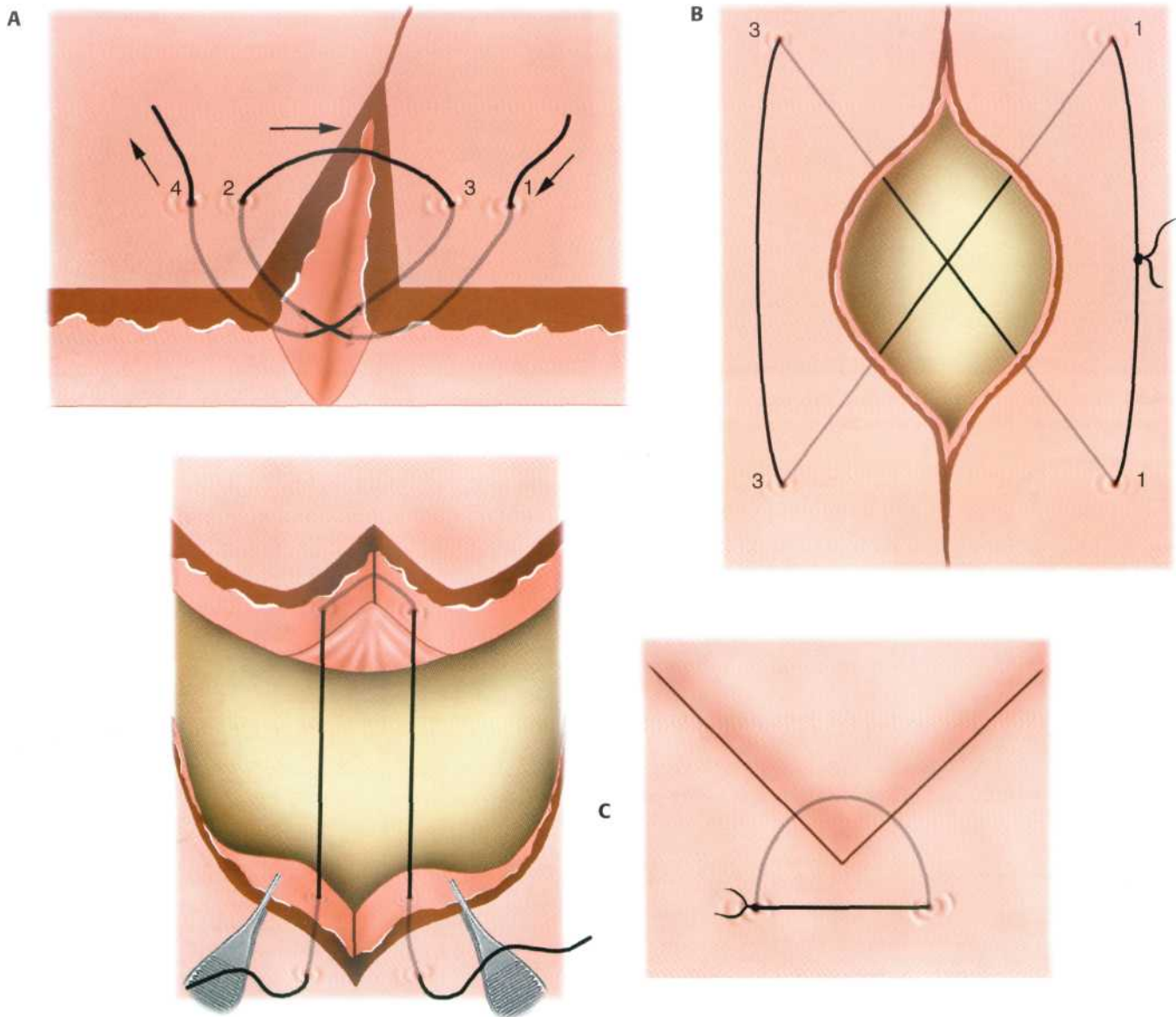
**Figura 4.52.** Puntos simples para el cierre de la incisión efectuada para hacer la exodoncia quirúrgica del 3.8. (B) Puntos en 8 en la sutura de la incisión sulcular palatina realizada para hacer la extracción de un canino incluido (2.3).



**Figura 4.53.** Punto de Blair-Donati. (A) Recorrido lejos-lejos y cerca-cerca. (B) Recorrido cerca-cerca y lejos-lejos.



**Figura 4.54.** Secuencia de un punto de colchonero vertical en la papila interdental (lejos-cerca y cerca-lejos).



**Figura 4.55.** Puntos de sutura discontinua de interés en Cirugía Bucal. (A) Punto de Ebahi. (B) Punto en X. (C) Sutura de tres márgenes para afrontar el ángulo de un colgajo.

#### - Punto de colchonero

Es un punto de doble recorrido a distinto plano transversal pero en el mismo plano horizontal.

Su realización es muy sencilla, ya que consiste en poner un punto simple como ya se ha descrito, pero a continuación se efectúa otro del mismo tipo en sentido contrario y a 3 ó 5 mm más arriba o abajo que el anterior (figura 4.56).

Birn denomina este punto de colchonero horizontal o punto en U, indicando su mejor virtud, como la de evitar que los bordes de la herida se invaginen hacia su interior (figura 4.57). Al mismo tiempo, al aumentar la superficie de contacto entre los labios de la herida favorece la cicatrización. Para Waite el punto de colchonero también puede ser de dos tipos: horizontal o vertical.

Cualquiera de estos puntos sueltos pueden realizarse en todas las posibles técnicas de Cirugía Bucal, aunque al describirlas detalladamente remarcaremos las preferencias o las mejores indicaciones de cada uno de ellos (figura 4.58).

La sutura discontinua o interrumpida necesita más tiempo que la sutura continua, pero tiene dos ventajas importantes:

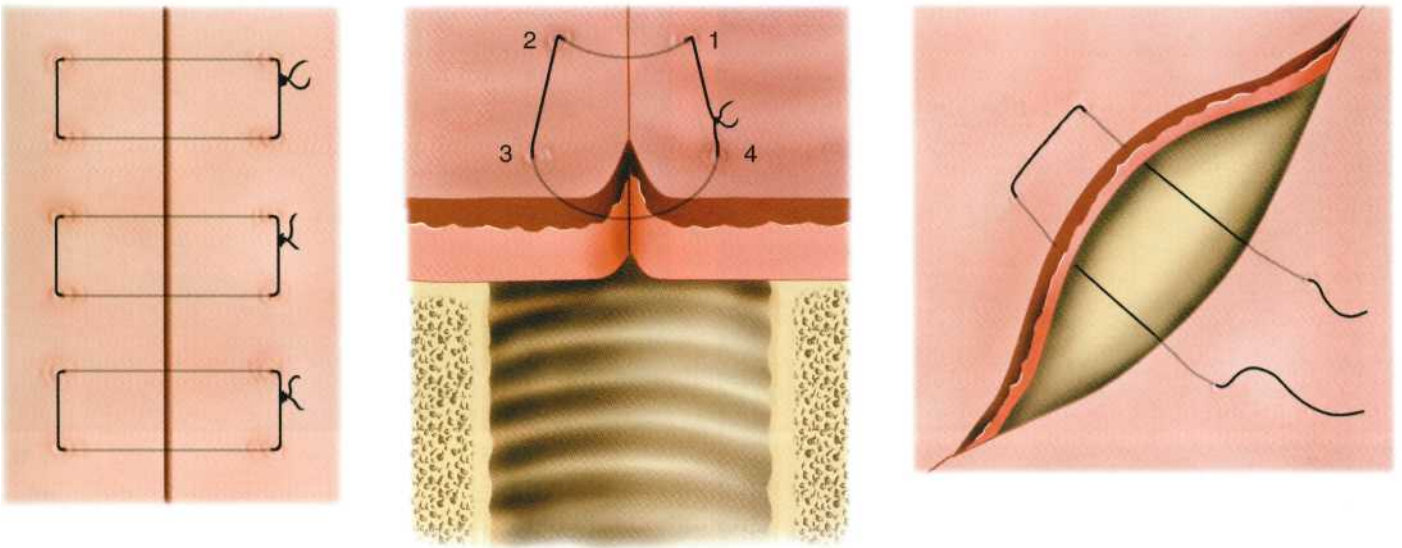
- Si se desata un punto de una sutura discontinua o si se arranca del tejido, sólo se perderá el soporte de ese punto. Si esto sucede en una sutura continua, se pierde el soporte de toda la línea de sutura.
- La sutura interrumpida ejerce tensión en una sola dirección, mientras que la sutura continua ejerce tensión lateral y sobre los bordes de la incisión, con lo que cualquier movimiento en la línea de la sutura puede desgarrar la herida.

En casos especiales, puede ser preciso no pasar los hilos por el lado palatino, o debemos evitar una papila pequeña o friable, etc.; en estos casos indicaremos los puntos esquematizados en las figuras 4.59, 4.60, 4.61, 4.62 y 4.63.

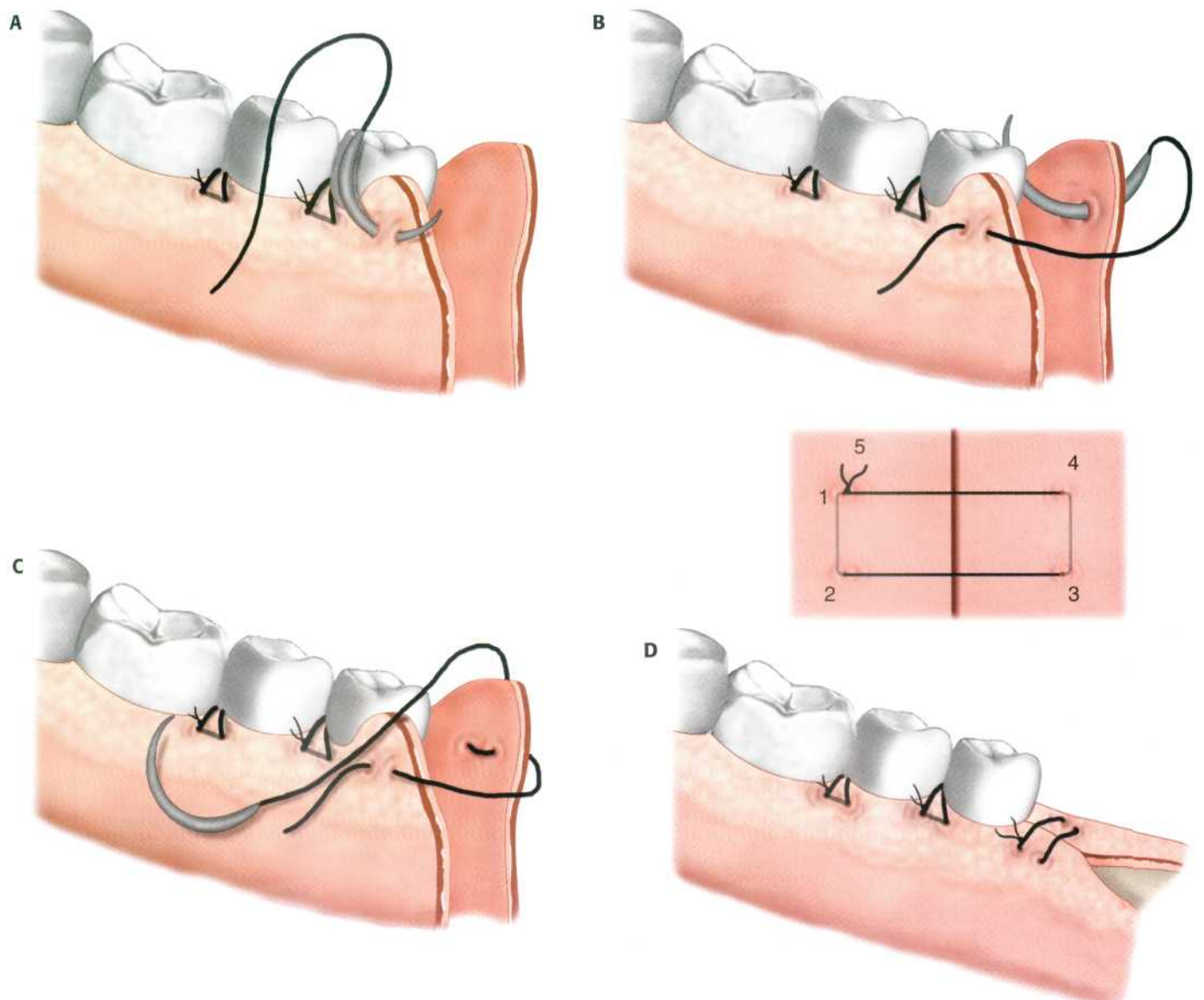
#### 4.6.2.2. Sutura continua

Este tipo de sutura se utiliza en grandes incisiones o desgarros de la mucosa bucal (zona yugal, labial, etc.) y en la sutura de las incisiones sobre la mucosa alveolar en técnicas quirúrgicas preprotésicas e implantológicas. En la piel se indica su uso con mucha más frecuencia, por las dimensiones de las incisiones y el ahorro de tiempo que significa no anudar cada punto.

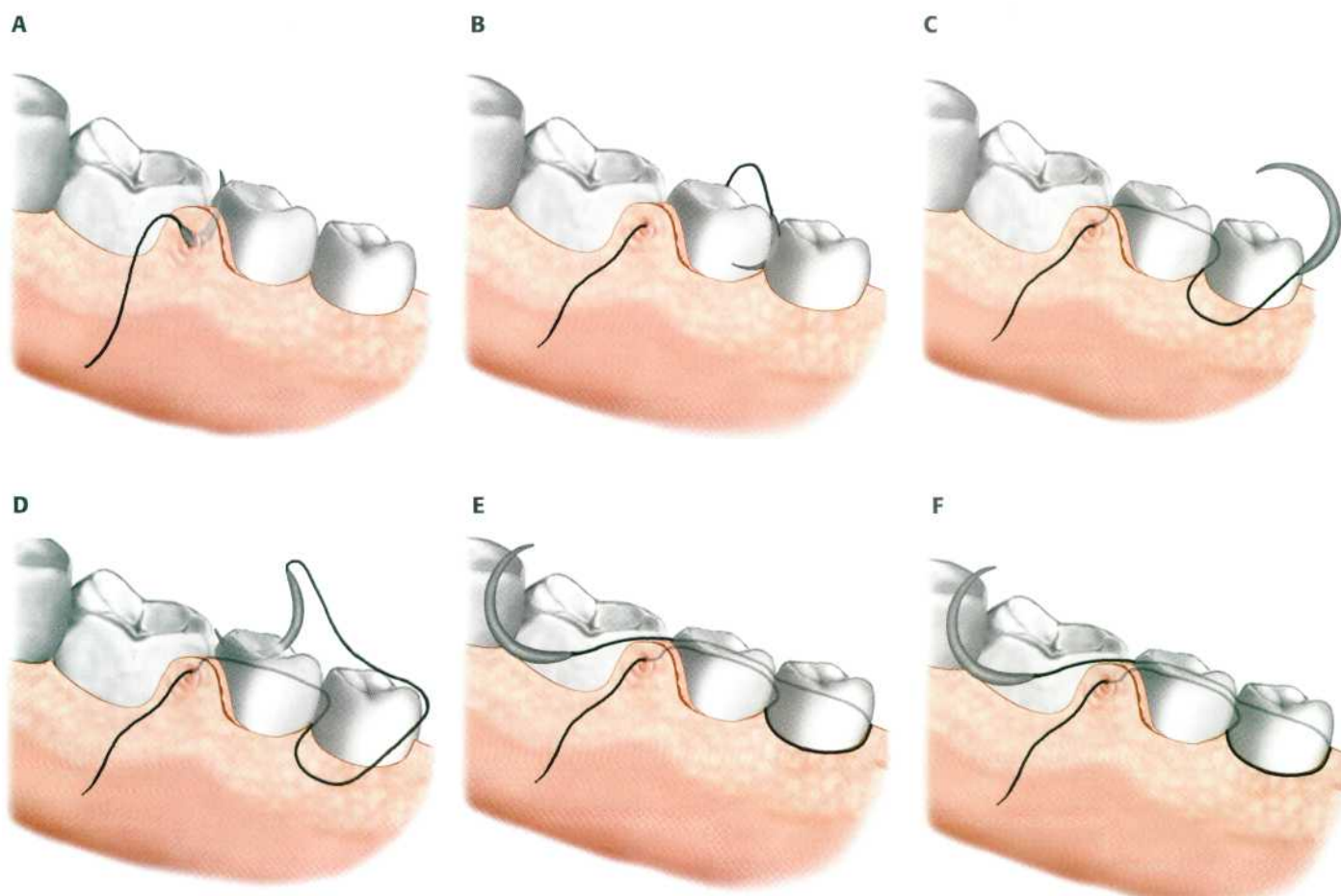
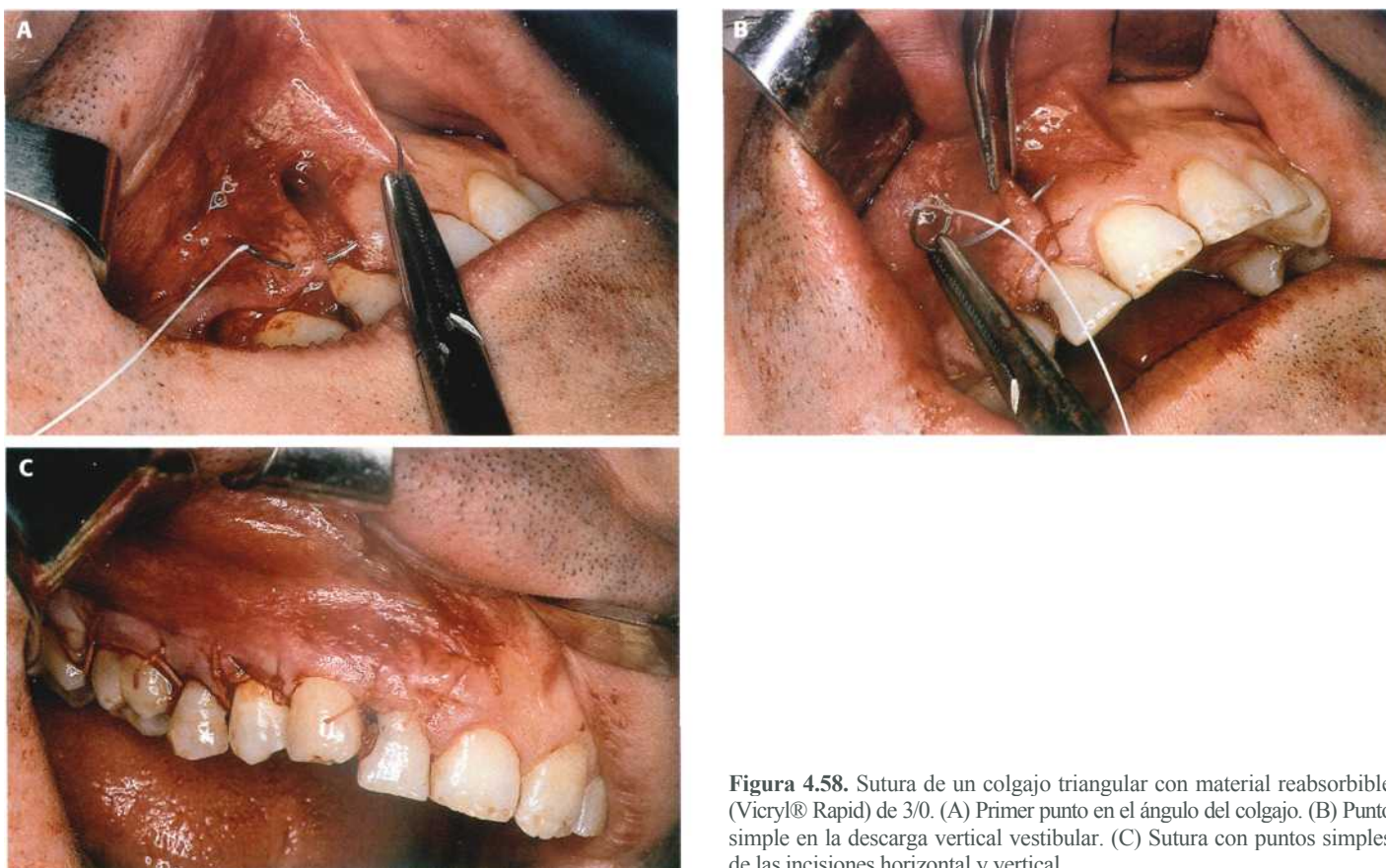




**Figura 4.56.** Punto de colchonero horizontal.

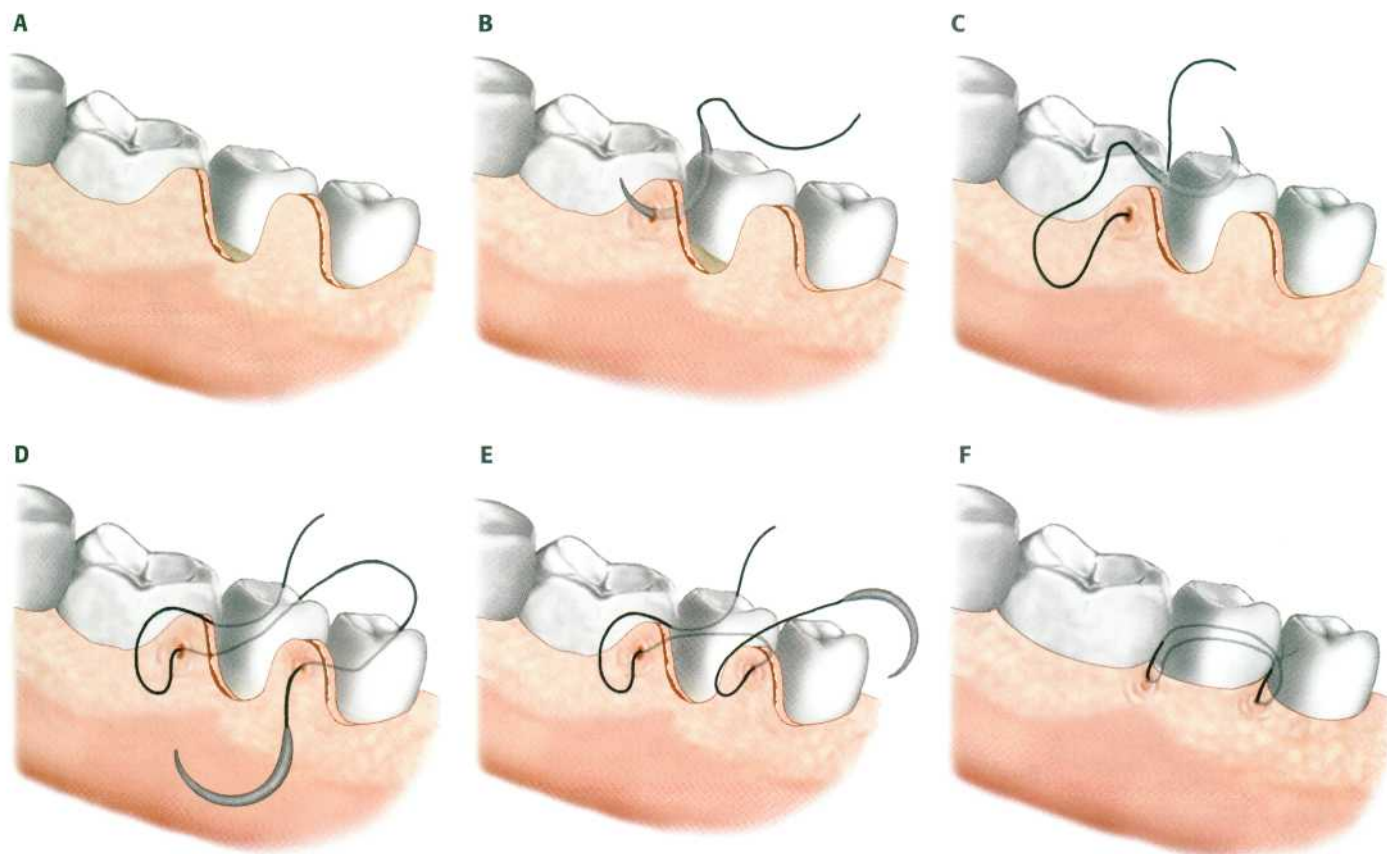


**Figura 4.57.** Secuencia de una variante del punto de colchonero en la papila interdentaria (punto en U).

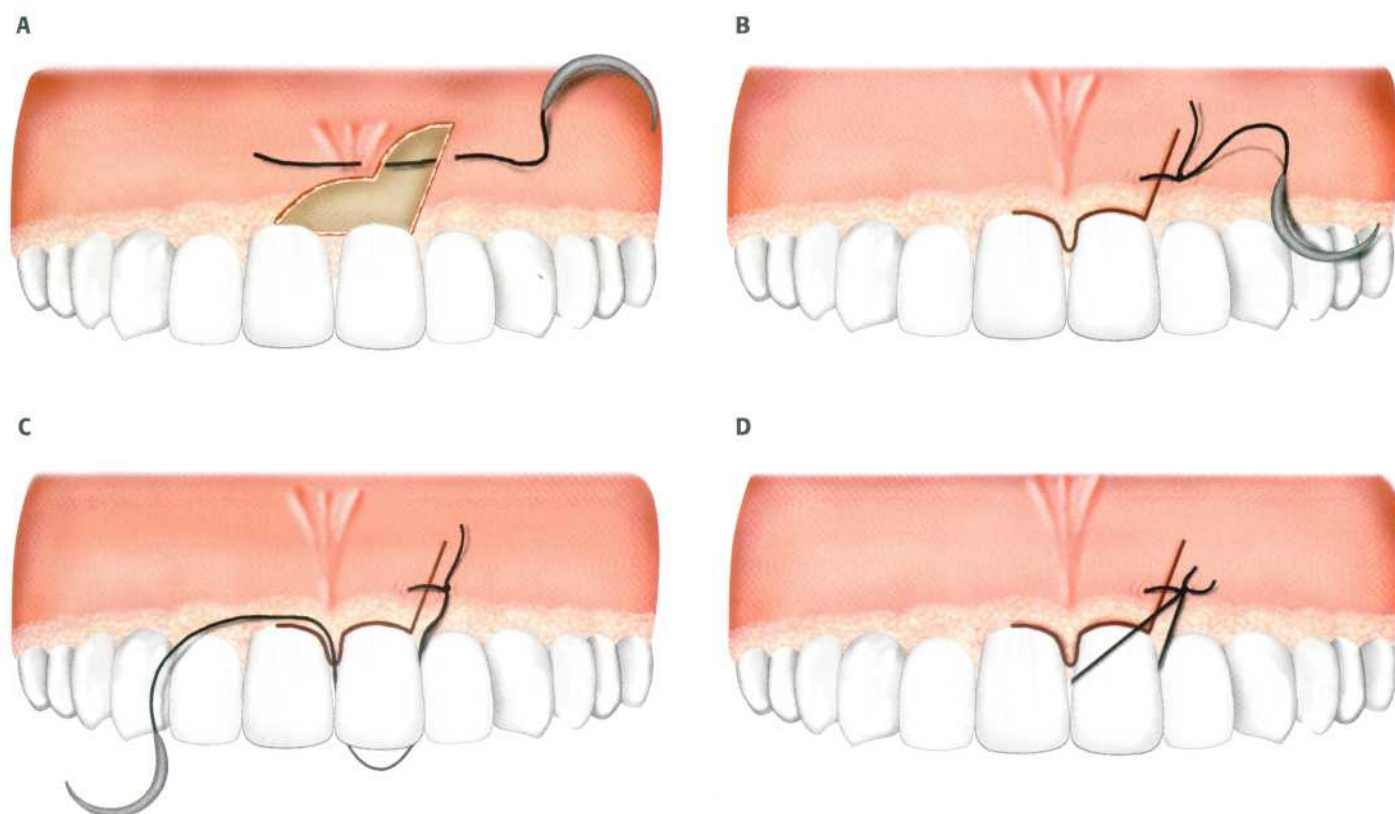


**Figura 4.59.** Sutura de la papila interdentalia con apoyo en el diente vecino.

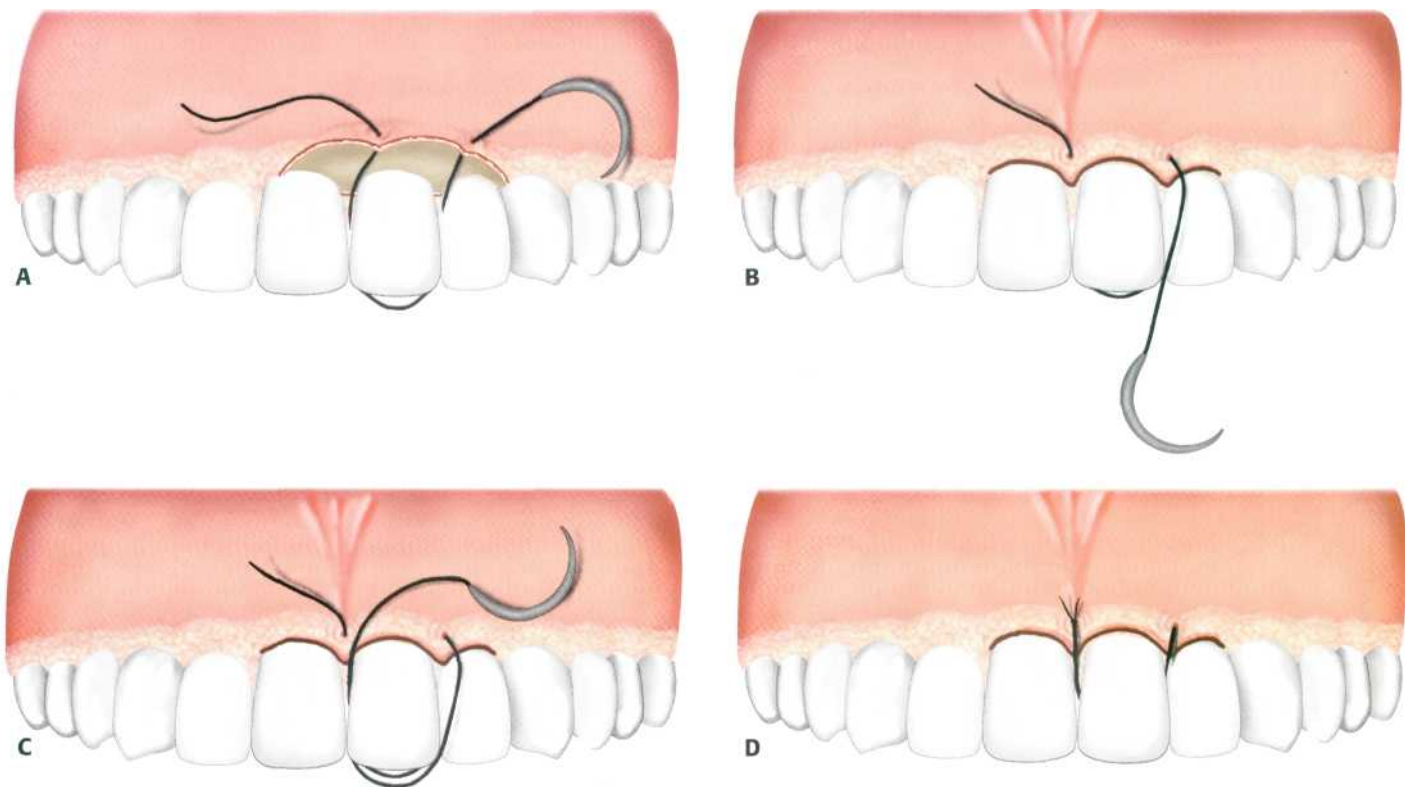




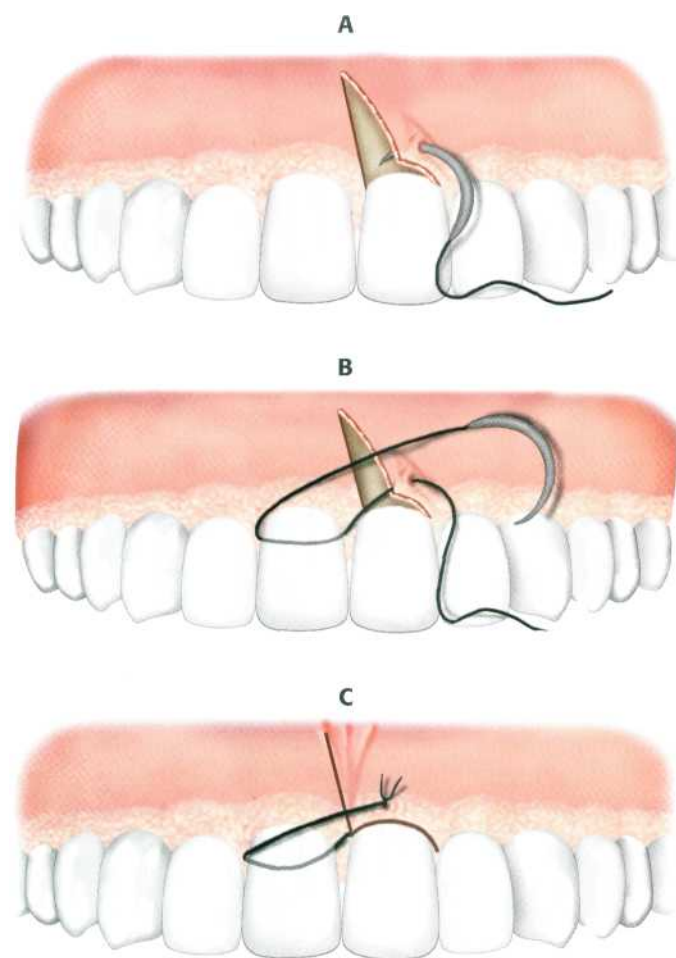
**Figura 4.60.** Sutura de dos papilas alrededor de un solo diente.



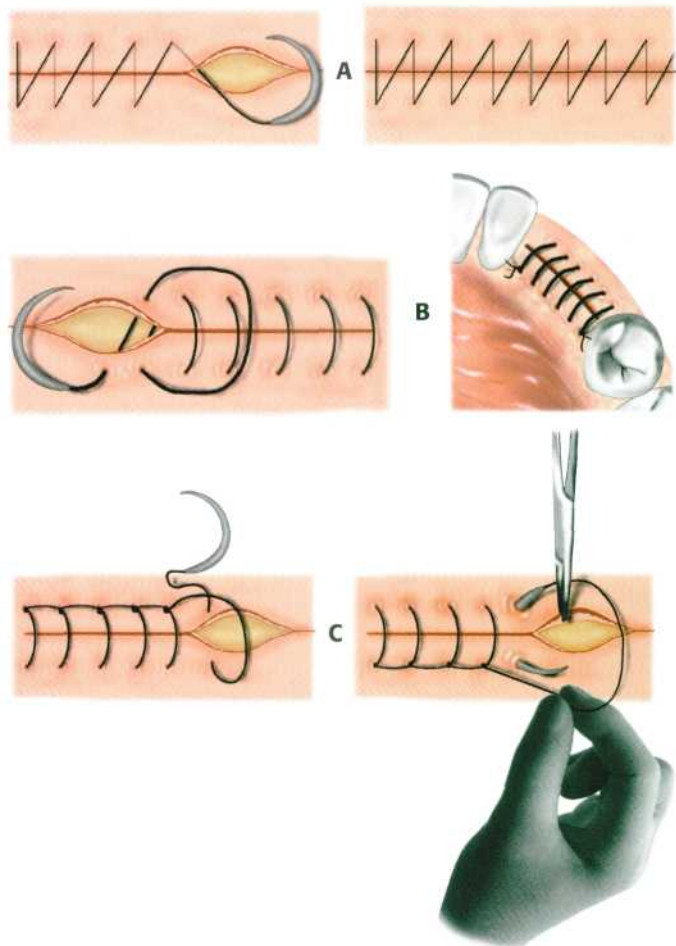
**Figura 4.61.** Combinación de puntos de sutura. Primero se coloca un punto simple que se anuda. Posteriormente se pasa la sutura a través de los espacios interdientarios sin penetrar en la encía.



**Figura 4.62.** Sutura simultánea de dos papilas interdientarias.

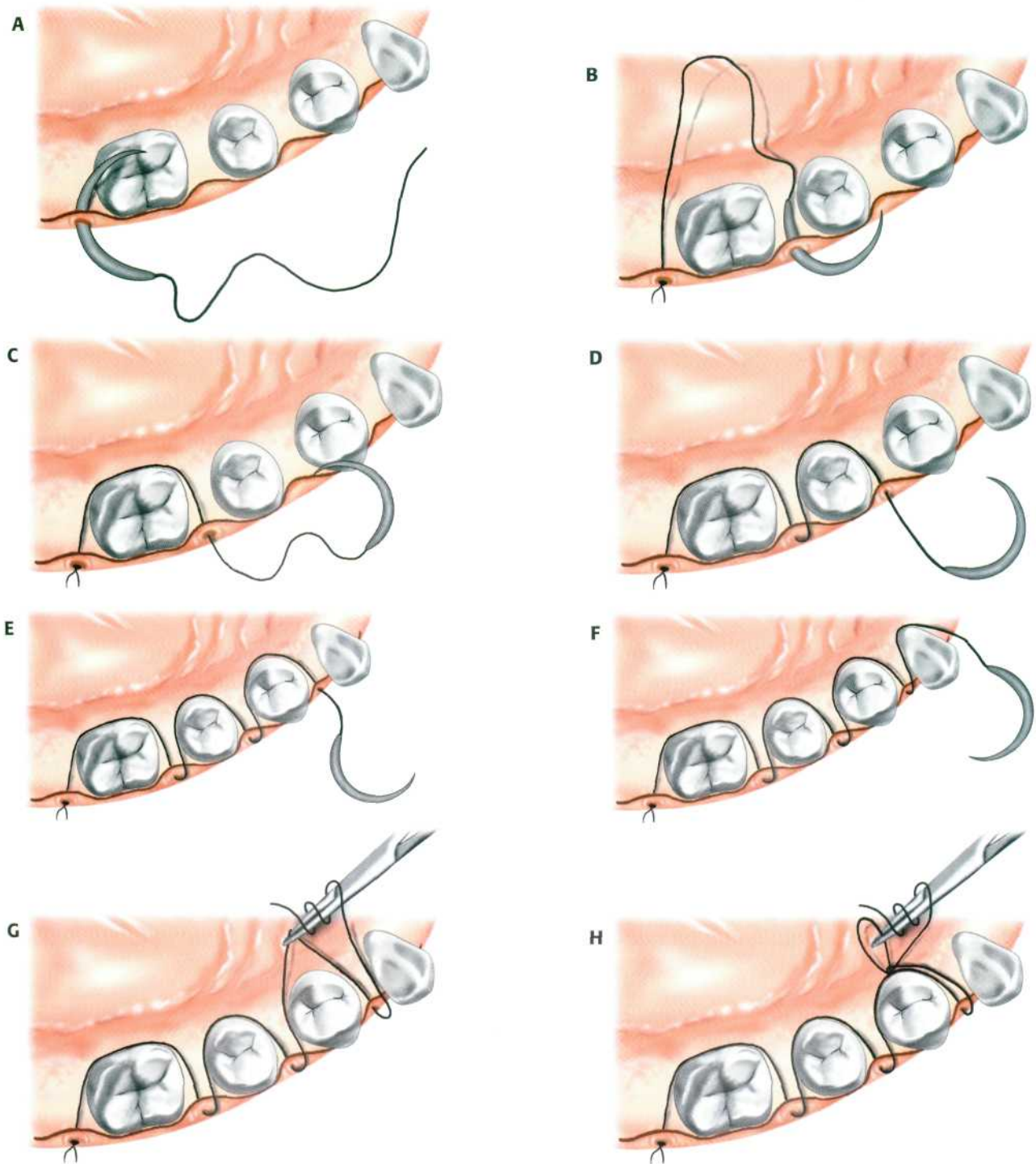


**Figura 4.63.** Técnica para suturar el ángulo de un colgajo con una papila pequeña o friable.



**Figura 4.64.** Sutura continua. (A) Simple oblicua. (B) Simple paralela. (C) Entrelazada o en ojal.





**Figura 4.65.** Secuencia de una sutura continua interdientaria.

#### - Sutura continua simple

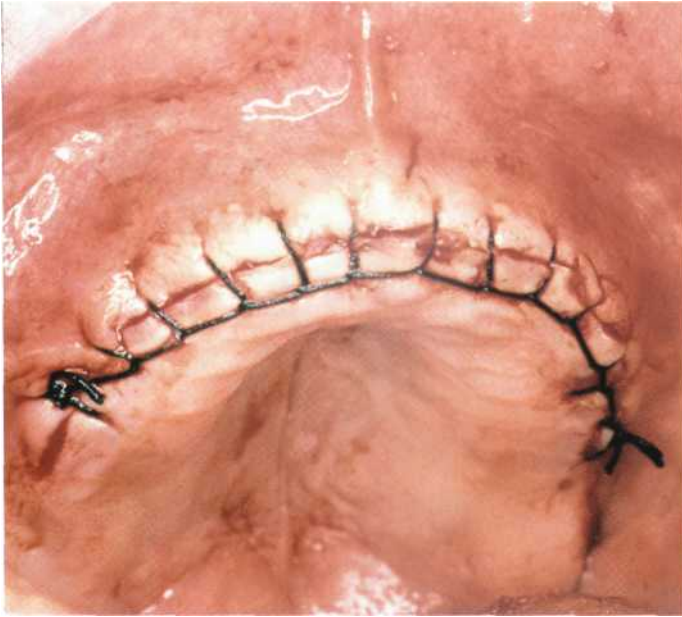
Se coloca primero un punto simple como ya hemos expuesto, se anuda y se secciona el extremo libre que no tiene aguja. Tomando nuevamente la aguja se van colocando puntos simples separados entre sí unos 5 a 10 mm, se tracciona el hilo en cada pasada con el fin de aproximar los bordes crueros, repitiendo los puntos sucesivamente hasta llegar al otro extremo de la incisión. En este momento se coloca el último punto con los bordes de la incisión bien afrontados y se anudan los dos extremos del hilo.

La sutura continua simple tiende a elevar la herida.

Los puntos pueden efectuarse perpendiculares a la incisión o con una cierta inclinación; en este caso, serán oblicuos respecto a los bordes

de la herida aunque siempre serán paralelos entre sí siguiendo el eje del primero que se coloca (figura 4.64A y B). - Sutura continua entrelazada o en ojal

Se inicia colocando un punto suelto en un extremo de la incisión; a continuación se introduce la sutura por los dos bordes de la herida y al sacarla por el segundo de ellos, se pasa la aguja por detrás del hilo que entra por el primer borde, se tensa y se inicia otra vez la maniobra a unos 5-6 mm del punto anterior, repitiendo la secuencia hasta llegar al otro extremo de la incisión. Debe procurarse tensar el hilo en cada momento para afrontar correctamente los labios de la herida. Al final de la incisión se anudan los hilos como si se tratara de un punto suelto simple (figuras 4.64C y 4.65).



**Figura 4.66.** Sutura continua entrelazada para el cierre de una incisión sobre la cresta alveolar de todo el maxilar superior (cirugía implantológica).

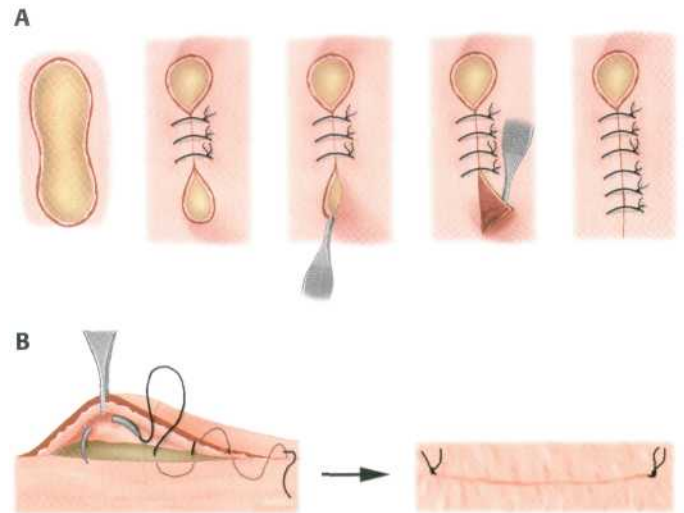
La sutura continua entrelazada tiene la ventaja de no elevar la herida, y una doble vuelta en cada punto la convierte en una sutura reforzada. Por ello, cuando hay tensión en una herida se recomienda la sutura continua con el uso previo de suturas profundas de material reabsorbible.

La sutura continua entrelazada para el cierre de incisiones largas disminuye el tiempo operatorio (figura 4.66).

Este tipo de sutura puede estrangular los bordes de la herida si está excesivamente apretada. Existe no obstante un grave inconveniente y es que, si falla la sutura en alguno de sus puntos, se pierde la efectividad y acción de toda ella.

#### 4.6.2.3. Otros tipos de sutura

- Sutura de tres puntos. Se emplea cuando tiene que suturarse el ángulo de un colgajo triangular. Evita su necrosis y consigue la reposición correcta (figura 4.55C).
- Punto capitoné. Se usa en Cirugía Bucal para mantener unido un colgajo o injerto al plano profundo. Así se evita que se despegue del lugar donde está depositado y se facilita una correcta evolución. Consiste en hacer un paquete de gasa compresivo que es atravesado por varios hilos que son pasados por los planos profundos, y que inmovilizan el paquete con una adaptación perfecta a estos planos.
- Puntos de pliegue. Se emplean para conseguir un pliegue natural como sería el surco nasogeniano. Consiste en la realización de un punto en U horizontal que invagina los bordes de la herida.
- Sutura con cosedoras manuales de grapas metálicas. En la cavidad bucal no tiene aplicación, pero puede ser útil en la sutura cutánea, aunque en la región facial donde el factor estético es tan importante, se contraindica su empleo.
- Cuando se sutura una herida oval o circular por haber efectuado una exéresis en huso, la cicatriz resultante será mayor que la lesión original y en cada uno de sus extremos puede aparecer una "oreja de perro". Se debe suturar la herida partiendo de la línea media hacia cada extremo, y cerca de ellos se producirá una elevación acentuada por existir exceso de tejido. Esta elevación u "oreja de perro" se escinde por la base de uno de sus extremos y se obtiene



**Figura 4.67.** (A) Eliminación y sutura de una "oreja de perro". (B) Sutura intradérmica.

un pequeño colgajo, eliminando el tejido suficiente hasta que se pueda obtener un correcto afrontamiento de los bordes de la herida (figura 4.67 A).

Cuando es necesario reforzar la sutura cutánea, pueden emplearse varios métodos:

- Sutura dérmica profunda de tensión.
- Vendaje adhesivo, elástico y contra la tensión, atravesando la línea de sutura.
- Vendaje compresivo.
- Sutura intradérmica continua. En las heridas cutáneas puede utilizarse esta técnica con el fin de mejorar los resultados estéticos. Puede dejarse de 10 a 12 días sin originar marca alguna. Se emplea sola o combinada con puntos sueltos de piel; en este último caso absorbe la tensión de la herida, liberando por tanto de ella a los puntos simples (figura 4.67B).

En las incisiones cutáneas de la cara, se puede colocar encima de los puntos de sutura un vendaje compresivo con el fin de unir los tejidos blandos, disminuir el edema, minimizar la hemorragia capilar y evitar el hematoma. Este tipo de vendajes debe ser controlado frecuentemente con el fin de evitar la estasis y la tumefacción de la zona operatoria, lo que anula los nefastos efectos de una presión excesiva.

No todos los colgajos se recolocan en su lugar de origen; así, cuando se pretende realizar alguna plastia, por ejemplo, para cerrar una comunicación bucosinusal, deben deslizarse e ir a ocupar otras regiones. En estos casos el colgajo debe tener una base suficientemente ancha para asegurar su irrigación sanguínea.

En este capítulo no trataremos en profundidad de los colgajos que pueden usarse para cubrir pérdidas de sustancia y que basándose en los principios ya comentados podrán ser, de acuerdo con McGregor, de:

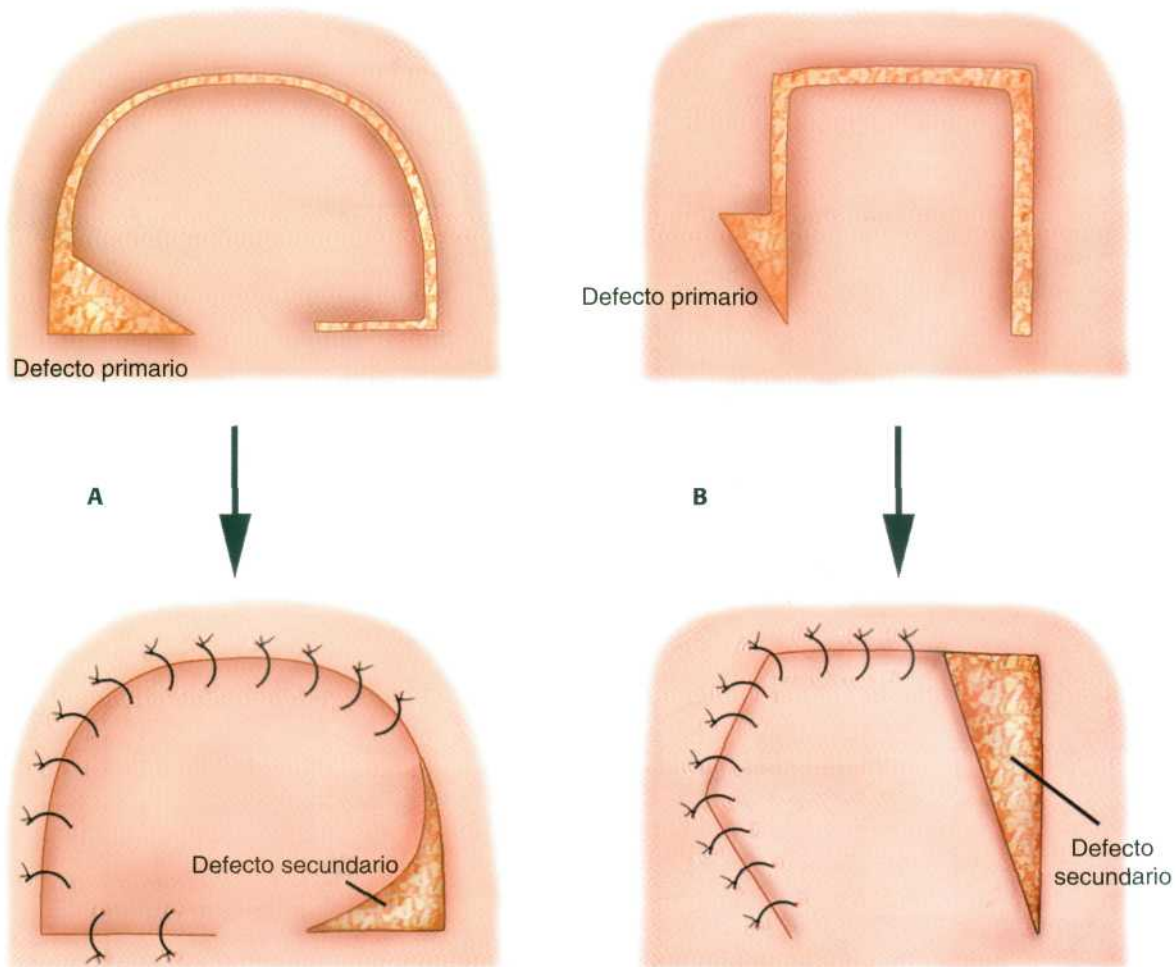
- Rotación.
- Transposición.
- De aplicación directa.

Los colgajos se clasifican según sus características vasculares en:

- Pediculados. Colgajos de tipo axial o de tipo "contingente".
- Libres. Con o sin microsuturas vasculares.

Los colgajos pueden implicar desplazamientos de tejidos de lugares más o menos cercanos dividiéndose en:

- Colgajos locales (son los de rotación o transposición).
- Colgajos a distancia.



**Figura 4.68.** (A) Colgajo de rotación. (B) Colgajo de transposición.

En los casos en que exista pérdida de substancia, por efecto traumático o por ser requisito operatorio, no podrá conseguirse la perfecta coaptación borde a borde de los labios de la herida, a menos que realicemos colgajos a distancia o de rotación, coloquemos injertos cutáneos o utilicemos técnicas microquirúrgicas de transferencia de tejidos blandos. Tras la aplicación de estas técnicas complementarias, ejecutaremos la sutura que hagamos normalmente (figura 4.68).

Las áreas que no pueden ser suturadas y que por tanto deberán curar por segunda intención, son extremadamente dolorosas hasta haberse producido la granulación de la herida. Para evitar el dolor, proteger la herida y favorecer la formación de tejido de granulación, colocamos encima distintos tipos de apósitos como los cementos quirúrgicos que combinan algún fármaco (analgésico para aliviar el dolor local) con otras sustancias que producen un fraguado tipo cemento (óxido de zinc, resinas en polvo, cementos de policarbonato, barniz de teflón, etc.). Los retiraremos a los 3-7 días de su colocación.

#### 4.7. EXTRACCIÓN DE LOS PUNTOS DE SUTURA

Los puntos deben retirarse tan pronto como sea posible, y esto depende de muchos factores: grado de tensión, localización, línea de la herida, etc.; por tanto no puede establecerse una pauta común del plazo para quitar los puntos. No obstante, en la cavidad bucal como norma general se retiran los puntos de sutura de los 5 a 7 días después de la intervención quirúrgica. Este intervalo puede oscilar entre los cuatro días y las dos semanas según las eventualidades postoperatorias que hayan existido.

Durante la extracción de los puntos, debe recordarse que la fuerza de unión de la herida es mínima y puede ocurrir una dehiscencia a la menor provocación.

Con una buena luz, tijeras finas y afiladas que corten por la punta o con el extremo triangular de un bisturí, y unas pinzas finas de disección que cojan correctamente, podremos proceder a la retirada de los puntos. Cortamos el hilo a ras de la superficie de la piel o la mucosa. Así al tirar del hilo, no se llevará ningún desecho o detritus al interior de los tejidos al sacar el cabo cortado, y se evitará el riesgo de contaminar la herida (figuras 4.69 y 4.70).

Normalmente a la semana de la intervención quirúrgica, se retiran los puntos de sutura no reabsorbibles o los reabsorbibles que no han caído. Se pueden eliminar antes si producen algún tipo de irritación o ulceración por decúbito, hipertrofias de tejidos blandos, etc.

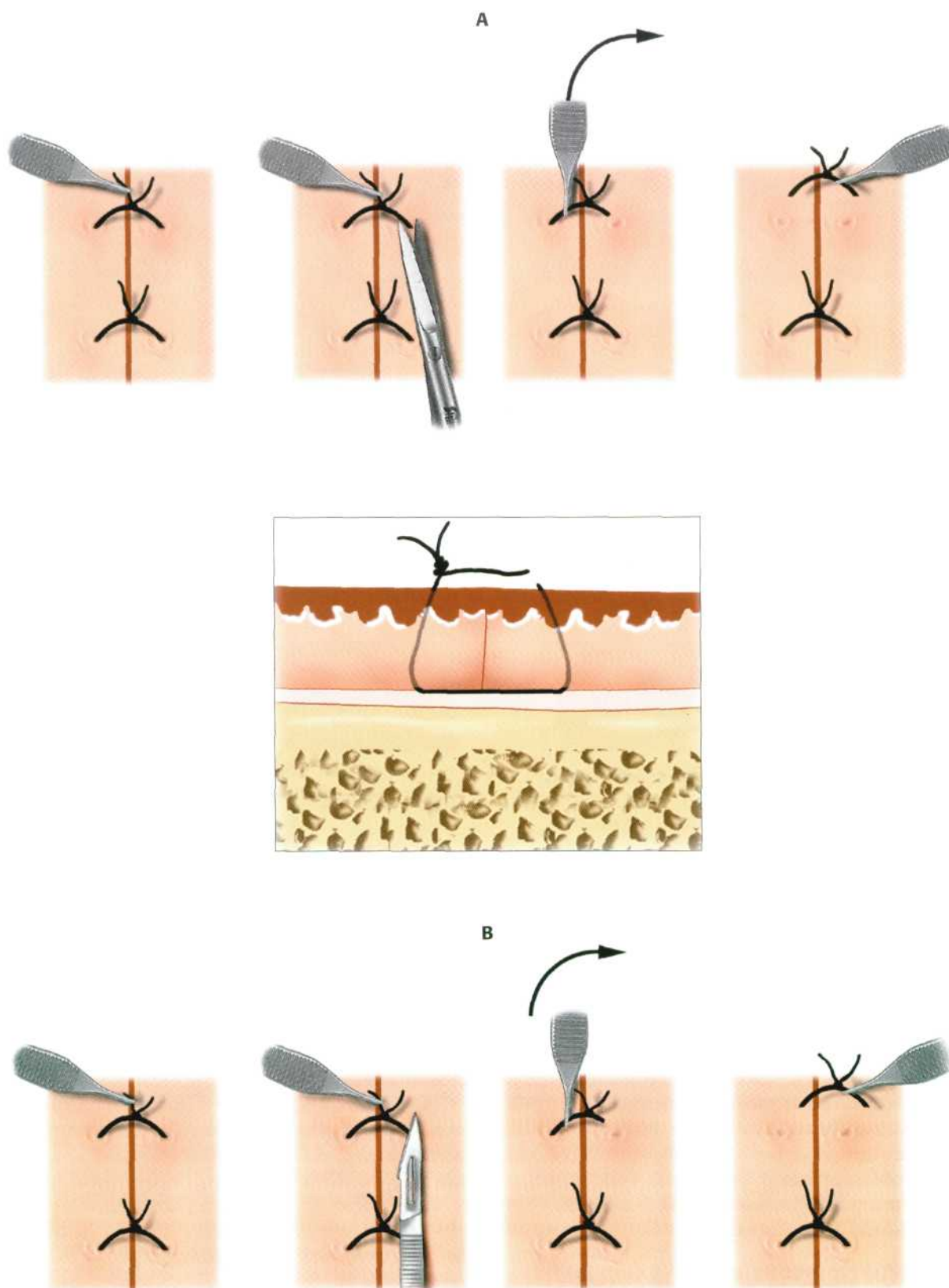
Para retirar los puntos de sutura puede seguirse la pauta siguiente:

- Limpiar los extremos del hilo con un antiséptico, tipo clorhexidina, si se cree posible que se produzca el paso de un hilo infectado a través de la herida.

- Se traccionan los cabos del hilo con pinzas y se corta con unas tijeras inmediatamente por debajo del nudo; nos llevamos el punto de sutura hacia el lado seccionado.

El hilo de sutura una vez cortado debe retirarse siempre en dirección hacia la herida. El profesional debe mantener fijos sus codos y trabajar con muñecas y dedos para que no existan temblores y se pueda proceder delicadamente. El paciente debe estar cómodo y quieto para que la línea de sutura quede completamente inmóvil.





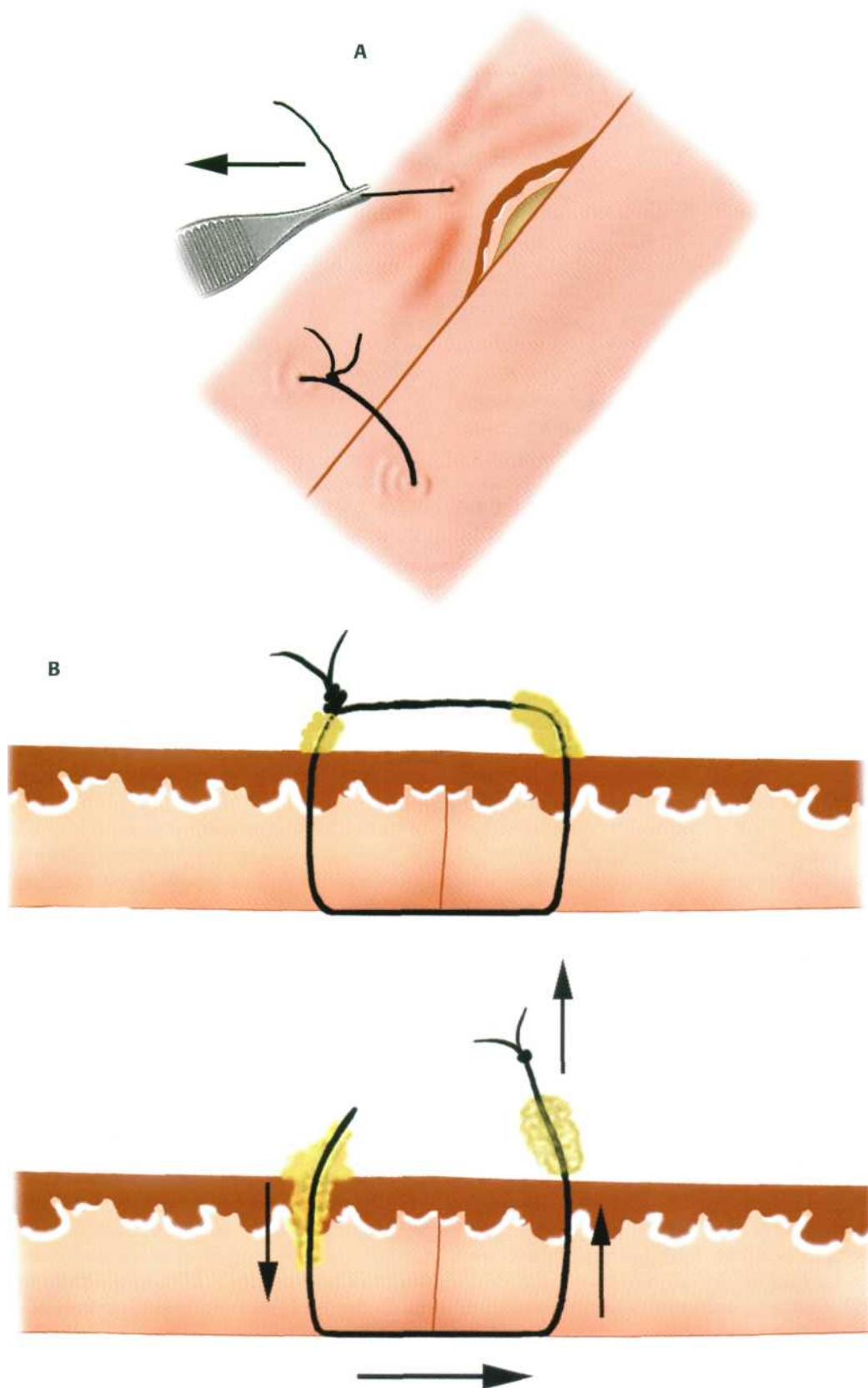
**Figura 4.69.** Extracción de los puntos de sutura. (A) Con tijeras. (B) Con bisturí.

Al cortar los puntos, el ayudante o el cirujano deben colocar el dedo índice sobre la bisagra de las tijeras para obtener la máxima estabilidad. Asimismo para evitar lesiones iatrogénicas de los tejidos blandos (labios, lengua, etc.), las tijeras se deben abrir y cerrar en sentido vertical

y no horizontalmente. Si las tijeras son curvas, su extremo debe mirar hacia fuera, controlando así la acción que hacen sus puntas.

En las heridas cutáneas de ciertas regiones faciales, al tener que retirar los puntos lo antes posible (de los 3 a los 5 días), para mejo-





**Figura 4.70.** Formas incorrectas de retirar los puntos de sutura. (A) Produciendo la dehiscencia de la herida. (B) Contaminando la herida.

rar el resultado estético, podemos dejar la herida sin fuerza, de manera que un brusco movimiento de tensión podría causar su dehiscencia. Para evitar esta eventualidad, se recomienda quitar los puntos de forma alterna a los 3 días y el resto a los 5 días, y dar soporte

a la herida después de retirar los puntos, mediante la colocación de esparadrapo micropórico (Steri-Strip®) durante 1 ó 2 semanas. Actuando de esta forma, se obtienen resultados estéticos muy satisfactorios.



## 5.1. ANESTESIA Y CONTROL DEL DOLOR EN CIRUGÍA BUCAL

La supresión de todo tipo de dolor, como es obvio, es imprescindible hoy día para realizar cualquier intervención de Cirugía Bucal. Existen diferentes posibilidades para conseguir este objetivo; su selección dependerá básicamente de la magnitud del acto quirúrgico que se quiera efectuar y de las condiciones físicas y psíquicas del paciente.

El dolor se puede controlar de forma directa, es decir, eliminando la causa, o de forma indirecta bloqueando la transmisión de los estímulos dolorosos. En esta segunda opción deberán interrumpirse las vías nerviosas que transportan el estímulo a nivel central; esta interrupción, que puede ser transitoria o permanente, puede efectuarse a diferentes niveles y con diversos métodos; en la práctica odontológica interesa que el efecto sea reversible, pero que permanezca como mínimo mientras dure el tratamiento.

De forma coloquial generalmente se habla de "anestesia local" o de "anestesia general" para indicar que el paciente estará "despierto" o "dormido" en el transcurso de nuestra actuación odontológica; esto no deja de ser una imprecisión, puesto que actualmente disponemos de un amplio número de técnicas para conseguir el control del dolor.

De forma más precisa, puede hablarse de técnicas que mantengan, o no, consciente al paciente; recordemos que el paciente consciente es aquel que tiene los reflejos protectores intactos, que mantiene la actividad respiratoria de forma automática, y que es capaz de responder racionalmente a preguntas y órdenes que se le hagan, es decir, que coopera con nosotros.

El principal escollo de esta diferenciación es que, con determinadas técnicas, los límites no son siempre lo suficiente claros; así, por ejemplo, con la sedación endovenosa una de las premisas es mantener el estado de consciencia, pero éste se puede perder -de forma no deseada- debido a una respuesta idiosincrática, puesto que no todos los individuos reaccionan similarmente a dosis iguales.

Como remarca Trieger, cada paciente es una personalidad única con necesidades específicas; nuestra obligación será adaptar el método de control del dolor al tipo de paciente, no someter sistemáticamente los pacientes a la técnica que nosotros dominemos más.

### 5.1.1. ANALGESIA FARMACOLÓGICA

Es aquella con la que conseguimos controlar el dolor mediante el uso de fármacos específicos conocidos genéricamente como analgésicos; dentro de éstos distinguimos los analgésicos narcóticos -mayores y menores- y los no narcóticos, la mayoría de los cuales también tendrán un efecto antiinflamatorio (AINE). Su utilización y sus efectos son sistémicos, hecho que los diferencia de los "analgésicos locales"; esta ter-

minología de "analgésicos locales" para designar a los "anestésicos locales" no deja de tener su razón y de hecho es empleada así en diversos tratados.

### 5.1.2. ANESTESIA LOCORREGIONAL

Hacemos aquí mención de las técnicas que consiguen básicamente la abolición de la sensibilidad dolorosa -y de otras, al mismo tiempo, como la térmica- de una determinada zona del organismo; cuando ésta es limitada hablamos de anestesia local, mientras que cuando es más extendida -implicando la zona inervada por un determinado tronco nervioso- entonces se emplea el término de anestesia regional. Los fármacos de uso común para este fin son los anestésicos locales, cuya utilización y acción están topográficamente restringidos; si con ellos se observan efectos sistémicos, aparte de no ser deseados, son potencialmente peligrosos.

Según su empleo clínico, clasificamos los anestésicos locales en dos grandes grupos:

- Con fines terapéuticos. Ya sea para eliminar el dolor durante el tratamiento quirúrgico o para disminuir el dolor agudo o crónico.
- Con fines diagnósticos. Para diferenciar los dolores bucofaciales y las neuralgias típicas y atípicas.

### 5.1.3. SEDACIÓN

La terminología que acompaña a la sedación es confusa, especialmente porque un mismo término adquiere significados distintos según el país donde se considere: así, a decir de Coulthard y Boyle, en Estados Unidos de Norteamérica se describe una "sedación profunda", que en Europa equivaldría ya a una "anestesia general ligera", ambas alejadas de la técnica de "sedación consciente", que como ya indica su nombre tiene como premisa el mantenimiento permanente del estado de consciencia del individuo.

En síntesis, un determinado tipo de sedación debería venir definido en primer lugar por su nivel, es decir distinguiendo de entrada entre sedación consciente y sedación profunda; ello debería complementarse añadiendo a continuación las características de la técnica, o sea, precisando la vía de administración y la sustancia empleada para conseguir la sedación. En términos muy generales, y siguiendo a D'Eramo tendríamos dos grandes opciones:

#### 5.1.3.1. Sedación consciente

Los reflejos protectores son normales o están mínimamente alterados; el paciente, que conversa con nosotros, mantiene lógicamente la capacidad de responder a nuestras órdenes, y además conserva espontáneamente la actividad respiratoria. Este estado se consigue habitualmente con la inhalación de óxido nítrico o bien mediante fármacos -hoy día

predominantemente benzodiacepinas- administrados por vía oral, rectal o endovenosa.

El midazolam es una benzodiacepina de acción rápida y de vida media corta que en los últimos años está ganando una gran aceptación cuando se usa para conseguir una ansiólisis o una sedación consciente en pacientes de corta edad o poco cooperadores. Considerado como de mayor potencia respecto al diazepam -que sería la benzodiacepina de referencia-, este fármaco tiene una actividad hipnótica, anticonvulsivante, relajante muscular, sedante, ansiolítica y produce además una amnesia anterógrada. Evidentemente estos efectos se van a conseguir según la dosis administrada, y como todo este tipo de fármacos las altas dosis pueden implicar tanto una pérdida de consciencia como una depresión respiratoria; otros efectos adversos menos frecuentes incluyen agitación, hiperactividad, euforia, etc. La gran ventaja del midazolam (Dormicum®) es su fácil administración que puede hacerse por la vía oral clásica pero también por otras como la transmucosa -rectal o intranasal, ambas de interés en odontopediatría- y sobre todo la endovenosa. Esta última permite una administración progresiva (titulación) con lo que se puede conseguir un estado óptimo de sedación, pero sobre todo su importancia radica en que los estados adversos de sobredosis -sobredosis- pueden revertirse de forma rápida con la utilización de un antídoto específico como es el flumazenil (Anexate®).

En la actualidad también se dispone de otro fármaco -que no es una benzodiacepina- como el propofol (Lipuro Braun®) cuyas ventajas son perfectamente similares a las del midazolam. Su inicio de acción es igualmente rápido y su vida media es muy corta, lo que permite una recuperación todavía más rápida y en este caso de forma espontánea. De uso exclusivo por vía endovenosa, su administración puede hacerse mediante bolos intermitentes o por infusión continua. Se trata de una alternativa interesante a considerar respecto a las benzodiacepinas puesto que la rapidez de la recuperación del estado de sedación no depende estrictamente de la profundidad de la sedación que se ha alcanzado, y además de significar un costo inferior, ocasiona pocos efectos residuales sobre la función cognitiva; probablemente su único inconveniente radique en el dolor local en el punto donde se inyecta.

#### 5.1.3.2. Sedación profunda

El nivel de consciencia está realmente bastante deprimido, hasta el punto que puede llegar a perderse; en este estado puede haber una pérdida parcial o total de los reflejos protectores, así como de la actividad respiratoria espontánea; también puede perderse la capacidad de responder a órdenes verbales o a estímulos físicos. Se llegaría a dicho estado gracias a la administración de fármacos por vía endovenosa.

#### 5.1.4. ANESTESIA GENERAL

En la anestesia general se obtiene ya una pérdida de la consciencia; comprende toda una serie de técnicas que han de ser practicadas obligatoriamente por un médico anestesiólogo. Si bien en la mayoría de los casos la anestesia general implica el requerimiento de un quirófano y de una sala de recuperación donde se tendrá una vigilancia del paciente anestesiado -durante unas horas-, en determinadas ocasiones se efectúan técnicas en las que este período de vigilancia queda fuertemente reducido, hablándose entonces de anestesia general ambulatoria.

No entraremos en una discusión conceptual sobre qué se entiende por anestesia general, puesto que sus límites con determinadas técnicas de sedación profunda no siempre son suficientemente claros. Por ejemplo, la "anestesia disociativa" que se logra con el clorhidrato de ketamina permite obtener un estado de sedación importante en el que la analgesia es excelente; el individuo, que permanece inmóvil, muestra una total indiferencia con el medio que le rodea, y después evidencia

una amnesia de lo que ha sucedido. En esta técnica no hace falta realizar la intubación traqueal, rasgo que la diferencia de la anestesia general profunda, donde ésta es obligada.

#### 5.1.5. OTRAS ALTERNATIVAS

Hay toda una serie de técnicas que se consideran como alternativas a los métodos de anestesia clásicos; tal es el caso especialmente de la acupuntura y de la hipnosis; requieren una formación específica y casi siempre, más que una alternativa, suponen un complemento.

En todas las técnicas debemos valorar tres aspectos: relajación, analgesia e hipnosis; dependiendo de cada caso indicaremos la metodología adecuada potenciando más o menos cada uno de ellos.

### 5.2. PRINCIPIOS DE LA ANESTESIA LOCORREGIONAL EN ODONTOLOGÍA

#### 5.2.1. CONCEPTO E INDICACIONES DE LA ANESTESIA LOCAL Y DE LA ANESTESIA REGIONAL EN ODONTOLOGÍA

La diferencia entre ambos conceptos es básicamente de extensión de la zona anestesiada: en la anestesia regional la zona insensibilizada corresponde al territorio de inervación de un nervio o de alguna rama importante -colateral o terminal de este nervio-. En cambio en la anestesia local la acción del fármaco se hace a unos niveles totalmente periféricos, ya sea sobre los propios receptores o sobre las ramificaciones terminales más pequeñas.

La anestesia locorregional está indicada cuando es deseable o necesario que el paciente permanezca consciente manteniendo una ausencia de sensibilidad tanto de los dientes como de las estructuras de soporte de los mismos. La anestesia locorregional debe ser siempre la técnica de elección, ofreciendo las siguientes ventajas:

- El paciente permanece consciente, y por tanto capaz de colaborar.
- Existe una distorsión mínima de la fisiología normal del paciente.
- Su morbilidad es mínima y su mortalidad muy excepcional.
- El paciente puede salir inmediatamente por su propio pie de la consulta.
- No es necesario disponer de personal especialmente entrenado.
- Comprende técnicas fáciles de aprender y ejecutar.
- El porcentaje de fracasos es muy pequeño.
- No supone un gasto adicional para el paciente.

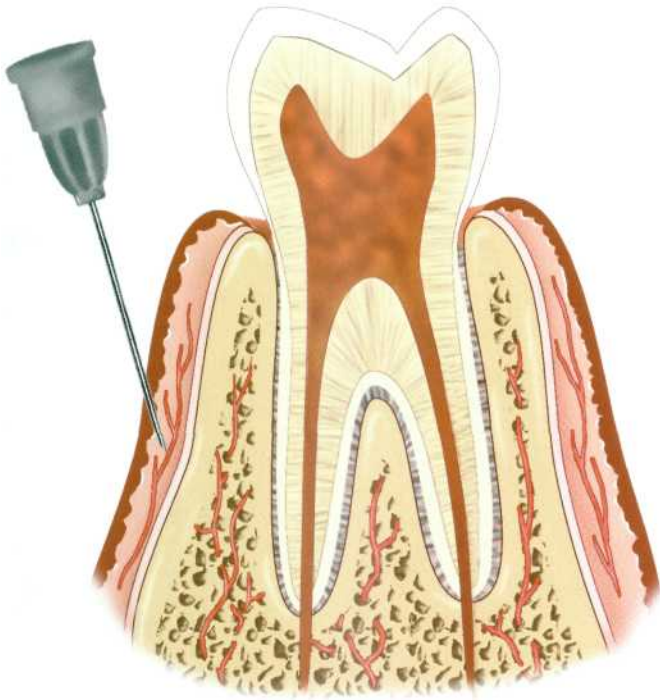
Aun presentando todas estas ventajas, existen una serie de inconvenientes en su aplicación:

- El paciente, por miedo o aprensión, puede rehusarla.
- Posibilidad de alergia a alguno de los componentes de la solución anestésica.
- Los pacientes de corta edad, que todavía no tienen la capacidad de razonar, no tolerarán dichas técnicas.
- Cuando exista un déficit mental importante, la cooperación será imposible.
- En determinadas técnicas quirúrgicas traumáticas -y largas- la anestesia conseguida va a ser insuficiente.
- Pueden haber anomalías anatómicas o de otro tipo que hagan imposible o dificulten la práctica de la anestesia locorregional.
- Ante procesos infecciosos agudos, dichas técnicas suelen considerarse como "no indicadas".

#### 5.2.2. VARIEDADES DE ANESTESIA LOCORREGIONAL

La anestesia locorregional puede obtenerse bloqueando la transmisión a diferentes niveles; ello posibilita que se hable de variedades o tipos de anestesia locorregional.





**Figura 5.1.** Anestesia submucosa superficial.

#### 5.2.2.1. Tópica

Algunos anestésicos locales aplicados sobre los tegumentos -en especial las mucosas- tienen la capacidad de atravesarlos y actuar sobre las terminaciones sensoriales.

#### 5.2.2.2. Infiltrativa

En esta modalidad, el anestésico local se inyecta alrededor de las terminaciones nerviosas o de aquellas fibras nerviosas terminales que no son macroscópicamente identificables; es la típica "anestesia local" y recibe, de forma complementaria, otros nombres que responden a la topografía donde se deposita el anestésico local.

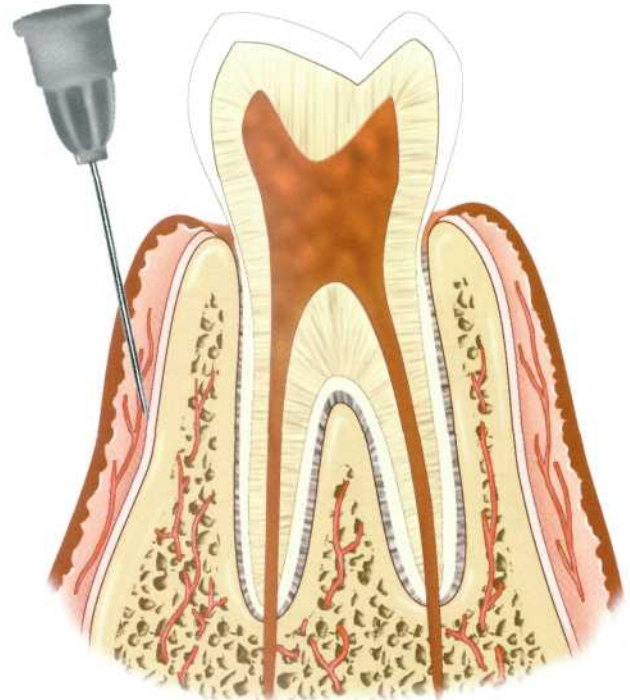
#### 5.2.2.3. Bloqueo de campo

Se obtiene cuando se impide la propagación de los impulsos de las fibras nerviosas terminales con la condición de que éstas sean macroscópicamente identificables. En ocasiones, cuando se trabaja sobre partes blandas, suele requerir varios puntos de inyección alrededor de la zona donde se va a intervenir.

#### 5.2.2.4. Bloqueo nervioso

Se consigue cuando la inyección del anestésico local se hace lejos de las terminaciones nerviosas, sea en un tronco nervioso importante -bloqueo troncal-, o en un ganglio nervioso -bloqueo ganglionar-; obviamente el efecto anestésico es muy superior a las técnicas infiltrativas. En la práctica odontológica sólo se practican bloqueos de troncos nerviosos de la segunda y sobre todo de la tercera rama del nervio trigémino.

Ya hemos mencionado que la elección del tipo de anestesia viene condicionada en parte por el acto quirúrgico que se va a realizar, y por el tiempo que creemos que va a ser necesario para llevarlo a cabo. Así, por ejemplo, para hacer un desbridamiento sencillo como en el caso de un absceso botonado, o bien para efectuar la extracción de un diente temporal, será suficiente una anestesia de corta duración como la de contacto; en cambio para hacer la extracción de un diente definitivo ya se requiere una anestesia de mediana duración como es la infiltrativa paraapical, y si se trata de un acto quirúrgico de mayor envergadura y du-



**Figura 5.2.** Anestesia paraapical suprapariostica.

ración se complementará con cualquier tipo de anestesia troncal; tal sería el caso de una quistectomía.

En Cirugía Bucal nos interesa fundamentalmente la anestesia local, que consigue la supresión de la sensibilidad de una zona determinada de la cavidad oral por medios farmacológicos, y la consciencia del paciente permanece intacta.

#### 5.2.3. TIPOS DE ANESTESIA LOCAL EN ODONTOLOGÍA

Va a depender de la topografía -en nuestro caso las estructuras que conforman el periodonto en su concepto más amplio- donde va a depositarse la solución anestésica. Así tenemos los siguientes tipos:

##### 5.2.3.1. Mucosa

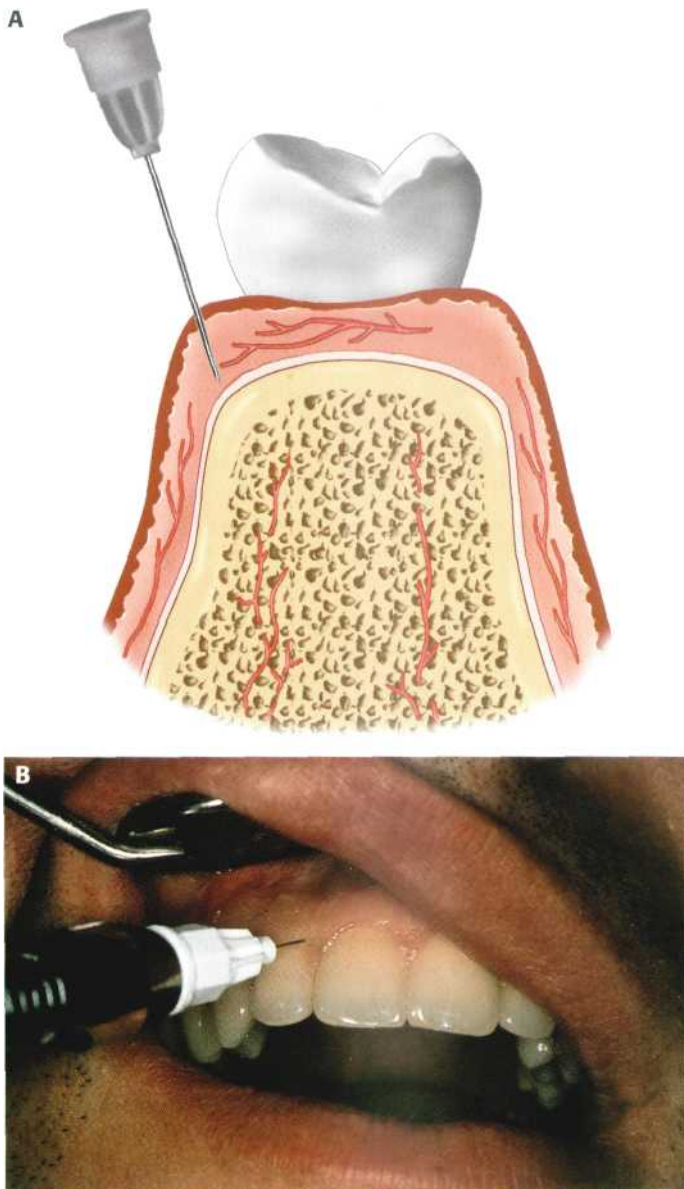
Equivale aquí a la anestesia tópica. Lo ideal sería emplear poca cantidad de anestésico local de baja toxicidad a poca concentración, ya que la absorción a través de la mucosa es una realidad incuestionable; para obviar estos posibles inconvenientes se ha de intentar limitar el área de aplicación -mejor crema que no spray- empleando una torunda impregnada con anestésico.

##### 5.2.3.2. Submucosa

Es la anestesia más superficial que se puede conseguir por punción e infiltración; en la práctica odontológica hay tres variantes bien definidas: submucosa superficial, paraapical suprapariostica y papilar.

La anestesia submucosa superficial consiste en la aplicación del anestésico local justo por debajo de la mucosa (figura 5.1), y se diferencia de la paraapical suprapariostica porque ésta es más profunda; de todas formas, en muchos casos son indistinguibles, sobre todo cuando se realizan en zonas donde el espesor del tejido submucoso es reducido.

La anestesia paraapical suprapariostica es la técnica más empleada en Odontología, y muchas veces se la denomina simple y equívocamente "infiltrativa". El término de suprapariostica indica que el depósito de la solución anestésica se hace entre la mucosa y el periostio, mientras que el de paraapical -mejor que periapical- hace mención al nivel que se pretende conseguir (figura 5.2).



**Figura 5.3.** Anestesia papilar. (A) Esquema. (B) Detalle clínico de la punción en la papila entre los incisivos superiores derechos.

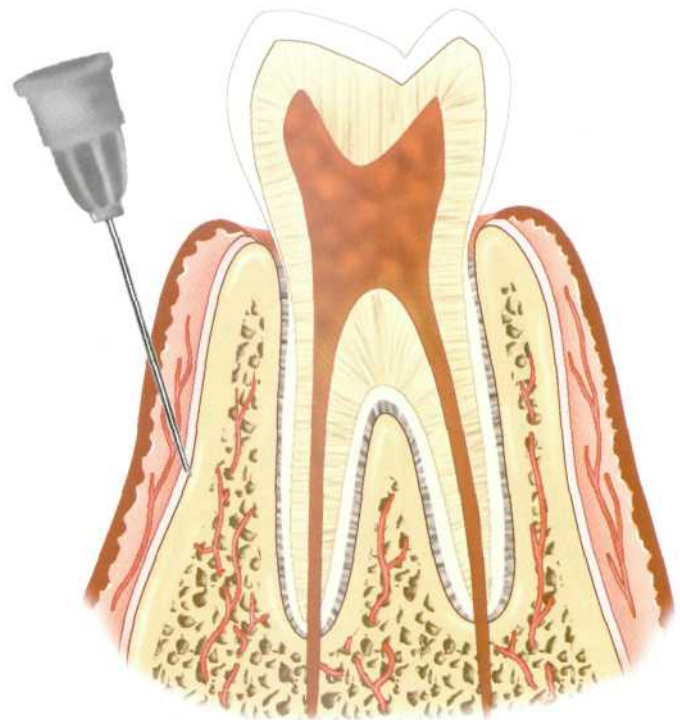
La anestesia papilar es una técnica en la cual se inyecta la solución anestésica directamente en la papila interdental (figura 5.3); además de la anestesia de la propia papila, en algunos casos llega a proporcionar la analgesia suficiente como para extraer un diente temporal que sea móvil.

#### 5.2.3.3. Subperióstica

En esta variante el anestésico local se deposita entre el periostio y la cortical del maxilar (figura 5.4); la lógica distensión del periostio hace que sea una técnica dolorosa y a la vez nada recomendable, ya que no representa ninguna ventaja substancial respecto a la supraperióstica.

#### 5.2.3.4. Intraósea

En este caso la inyección se hace en pleno espesor de la medular del hueso maxilar; el principal problema que supone esta técnica es cómo, con una aguja, se puede atravesar un impedimento tan duro como es la cortical externa. A su vez tiene dos variantes: la Intradiploica, en la que el depósito de la solución anestésica tiene que efectuarse cerca de la situación teórica del ápice del diente que se desea anestesiarse (figura 5.5)



**Figura 5.4.** Anestesia subperióstica.

y la intraseptal; en ésta la inyección se efectúa en el hueso de la cresta alveolar o septo interdentario.

#### 5.2.3.5. Intraligamentosa

La solución anestésica es inyectada en el espacio periodontal (figura 5.6).

#### 5.2.3.6. Intrapulpar

Es un recurso importante pero que requiere tener la pulpa expuesta; consiste en inyectar, con una aguja fina, una mínima cantidad de anestésico local dentro de la cámara pulpar o del conducto radicular (figura 5.7).

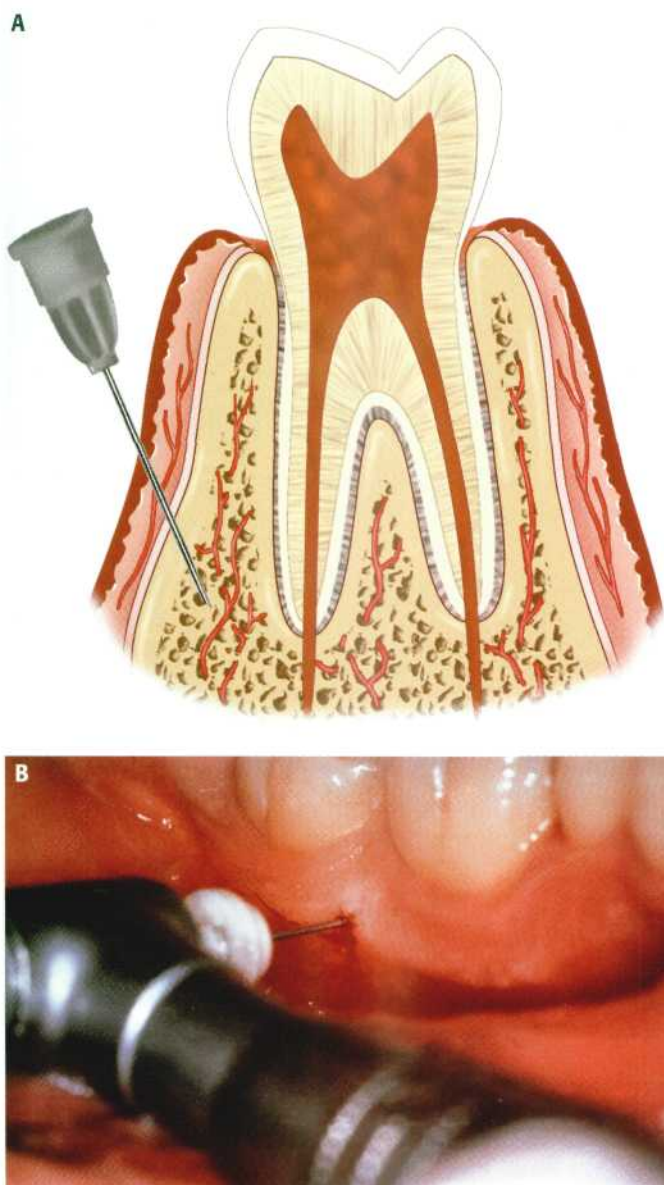
## 5.3. MATERIAL PARA LA ANESTESIA LOCORREGIONAL

Jeringa, aguja y recipiente de vidrio con la solución del anestésico local son imprescindibles para la anestesia locorregional; como es de suponer todo este tipo de material ha sufrido una serie de cambios en relación clara con los adelantos tecnológicos, pero también con las exigencias sanitarias de cada época: hoy día nadie se cuestiona emplear agujas y recipientes que no sean de un solo uso, y ya hay filosofías más estrictas que llegan a proponer la utilización universal de jeringas no recuperables.

Esta disputa conceptual no es fácil de resolver, aunque hemos de admitir que en el fondo se trata de una cuestión de calidad de vida propia de países desarrollados; además debería verse el coste social que esto representa, sopesando los dos platillos de la balanza: por un lado, el gasto real, es decir además del importe del material en sí, el esfuerzo que se necesitará para destruir este material; por el otro, la ganancia que supone la profilaxis, o sea la no transmisión de enfermedades como el SIDA y la hepatitis sérica, con una repercusión socioeconómica de primer orden para nuestra sociedad.

Muchas veces, caemos en el error de no prever las complicaciones que pueden suceder en el curso de nuestra práctica diaria; pensemos que mu-





**Figura 5.5.** Anestesia intraósea. (A) Esquema. (B) Detalle clínico de la técnica intraseptal: perforación de la cortical.

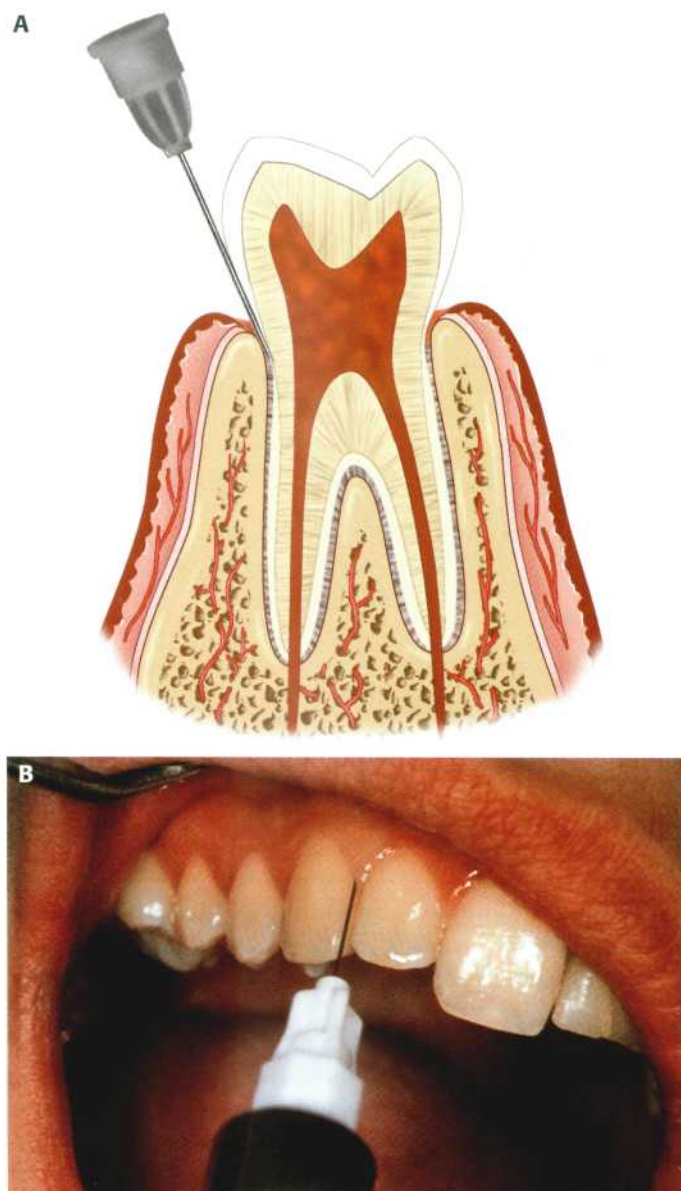
chas de estas situaciones vendrán desencadenadas o al menos relacionadas con la práctica de la anestesia locorregional. Desde un punto de vista estrictamente legal es obligatorio disponer de un material que se considera como el mínimo para hacer frente a las situaciones de emergencia.

### 5.3.1. TIPOS DE JERINGAS

Ha habido, a lo largo de los años, una evolución muy palpable en el diseño de las jeringas, desde las aportadas por los pioneros -Pravaz, Wood-. Actualmente, y de una forma un tanto artificiosa, podemos distinguir dos clases de jeringas; unas que tienen una aplicación casi exclusiva en el campo de la Odontología -aunque también son empleadas por algunos especialistas sanitarios-, y otras que son de uso más general pero que en determinadas situaciones pueden ser perfectamente utilizadas por el odontólogo.

#### 5.3.1.1. Jeringas metálicas para cartucho

Hoy día es imperativo el uso de las jeringas de cartucho (figura 5.8); la evolución de sus prestaciones ha determinado que la gran mayoría de las existentes en el mercado sean de carga lateral -o también de carga



**Figura 5.6.** Anestesia intraligamentosa. (A) Esquema. (B) Detalle clínico de la técnica intraligamentosa para el incisivo lateral superior.

axial posterior, como un rifle- y que tengan un dispositivo que permita aspirar. Huelga decir que al ser metálicas podrán ser esterilizadas en el autoclave después de ser utilizadas para un único paciente.

Una de las ventajas de este tipo de jeringa es su robustez y su larga vida a pesar de recibir los impactos físicos que supone la esterilización repetida al autoclave; el hecho de que sea desmontable permite cambiar una determinada pieza cuando ésta esté deteriorada. Esto suele pasar con los artilugios para aspirar -arpon o hélice-, encargados de la retención del émbolo del cartucho; la solución consiste en cambiar el pistón.

#### 5.3.1.2. Jeringas autoaspirantes para cartucho

La conveniencia de aspirar hizo desarrollar estas ingeniosas jeringas (figura 5.9) que se basan en la elasticidad de los cierres de goma -diafragma o émbolo, según el sistema- del cartucho para conseguir la presión negativa necesaria para obtener una aspiración sin esfuerzo.

En el sistema Aspiject el mecanismo radica en el interior de la punta del cilindro de la jeringa donde hay un pequeño tubo metálico que al chocar con el diafragma permite que se produzca esta aspiración cuando se para de inyectar.

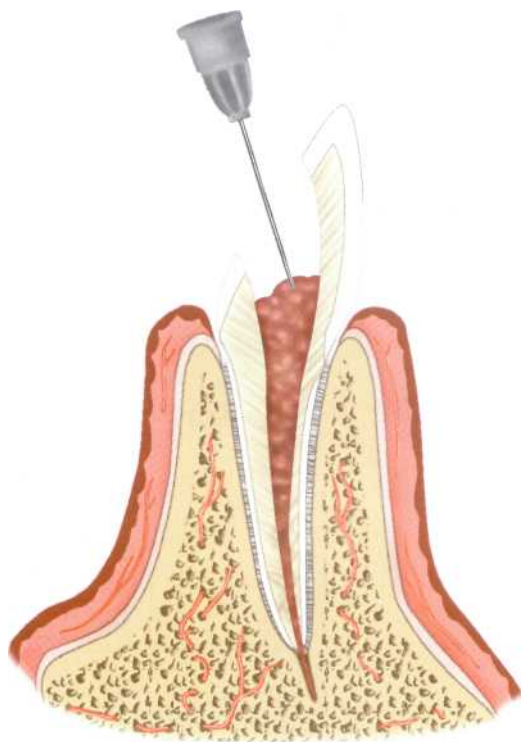


Figura 5.7. Anestesia pulpar.



Figura 5.8. Esquema de una jeringa metálica para cartucho.

#### 5.3.1.3. Jeringas a resorte para cartucho

Algunas jeringas están pensadas para impulsar la solución a gran presión; la fuerza propulsora se genera por un resorte conectado a un gatillo que se acciona digitalmente. La introducción de este tipo de jeringas representó la práctica desaparición de las jeringas tipo Yutil -que no podían incorporar el cartucho- y las Neo Yutil puesto que su manejo era más duro, debiéndose hacer toda la fuerza sólo gracias a la acción del pulgar.

En el mercado encontramos diseños conocidos coloquialmente como "pistolas", ya que recuerdan esta arma; actualmente han quedado superadas por las de segunda generación o tipo "bolígrafo", cuyo manejo es mucho más dúctil y seguro (figura 5.10).

Con este tipo de jeringas no se puede aspirar, y se emplean casi de forma exclusiva para anestésicos intraligamentosos; ésta es la razón por la cual popularmente se las conoce como "jeringas para inyección intraligamentosa". La cantidad que se inyecta es poca -0,2 cc-, motivo por el que para vaciar un cartucho se requerirán unos cuantos impulsos; la aguja que se utiliza es corta o extracorta y de pequeño calibre, como puede ser un número 30.

#### 5.3.1.4. Jeringas de un solo uso para cartucho

Recientemente, motivado por la presión que significa el incremento de enfermedades serotransmisibles, se ha introducido este tipo de jeringa que puede considerarse como "de un solo uso", ya que sólo se recupera la sección o empuñadura que representa el pistón, y se debe de tirar cada vez aguja, jeringa y cartucho, todos ellos incluidos dentro de un largo cuerpo cilíndrico de plástico (figura 5.11).

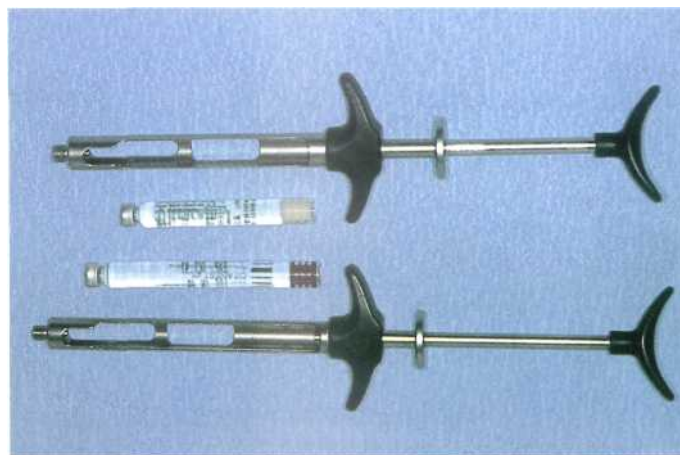

Figura 5.9. Jeringas autoaspirantes para cartucho. Dos formatos de jeringa Aspiject para cartuchos de 1,8 cc y para cartuchos de 2,2 cc.




Figura 5.10. Jeringa Paroject.

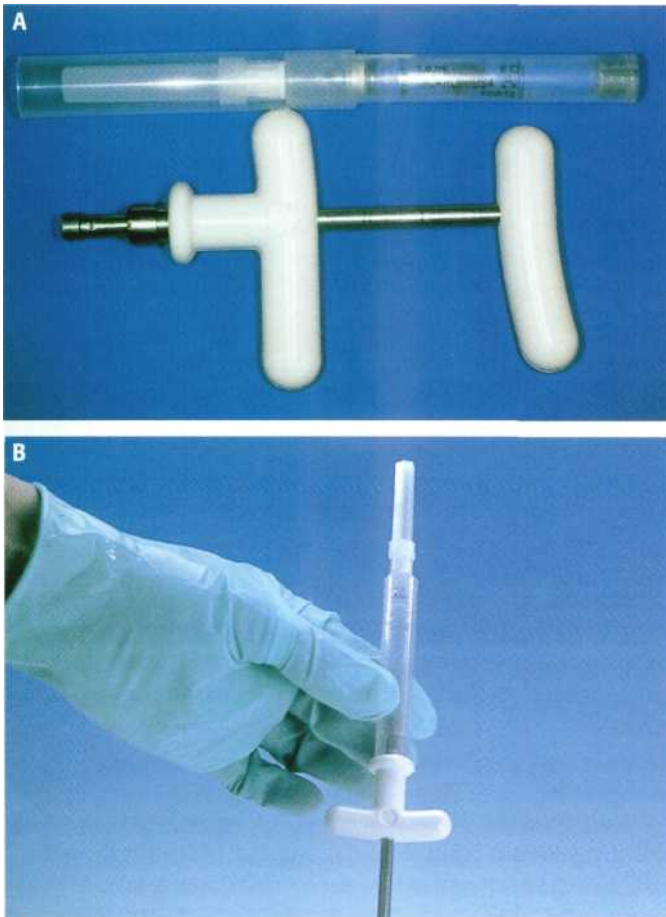
El coste de este sistema es superior al convencional, razón por la que puede discutirse su uso sistemático; de todas formas, su utilización debería ser la norma para todo paciente portador -incluimos los sospechosos no comprobados- de alguna enfermedad infecciosa transmisible.

El interés de este ingenioso sistema es que es casi imposible pincharse con la aguja, ya que ésta queda escondida por el cilindro protector de plástico, que además posee un cierre de seguridad que impide una posterior apertura. Esto evita el pinchazo en dos momentos clave: durante nuestra manipulación, cuando queda la jeringa "abandonada" entremedio de todo el instrumental, y sobre todo cuando se quiere "tapar" definitivamente la aguja.

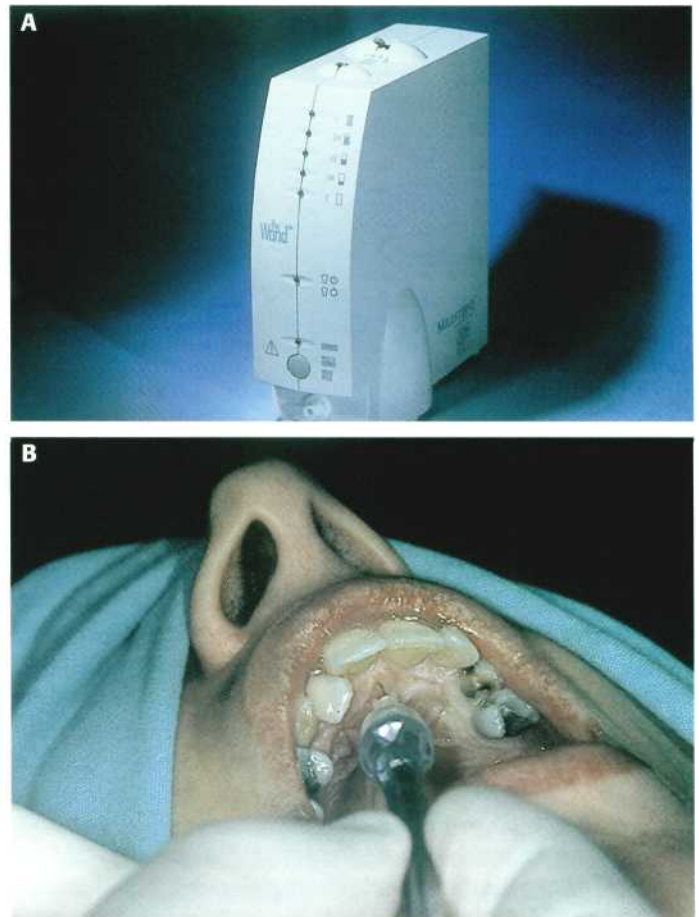
#### 5.3.1.5. Sistema Wand

El sistema Wand (wand podría traducirse como pluma que es la forma que tiene la jeringa de este sistema) empezó a comercializarse de forma tímida en el estado español durante el año 2000, si bien los primeros artículos que trataban del mismo fueron publicados en el año 1998 por Friedman y Hochman. La principal originalidad de este sistema (figura 5.12), es que la solución anestésica es propulsada y regulada por una computadora; con ello se consigue que el flujo administrado sea constante y mantenido a una baja presión siempre en consonancia con la propia resiliencia del tejido sobre el cual se efectúa la inyección. Así pues, la computadora regula, de forma automática, la presión de inyección con lo que el dolor que habitualmente se suele provocar con este acto queda minimizado. Además de esta ventaja, el diseño de este sistema es menos impactante -desde el punto de vista psicológico- que la





**Figura 5.11.** (A) Sistema de un solo uso Inibsa Ject. (B) Final del descenso del cilindro protector.



**Figura 5.12.** Sistema Wand. (A) Sistema de inyección regulado mediante computadora. (B) Aplicación de la técnica en una anestesia infiltrativa palatina.

jeringa tradicional, y se sigue conservando la posibilidad de utilizar los envases tipo carpule, y de poder aspirar previamente cuando la inyección debe practicarse en un territorio profundo. Se ha comprobado que produce realmente un menor impacto psicológico sobre todo en pacientes odontopediátricos (Goodell y cols.), y que ejerciendo movimientos de rotación bidireccional con la jeringa de este sistema - en un bloqueo del nervio alveolar inferior- se llega a obtener una deflexión mínima de la aguja (Hochman y Friedman). Su principal inconveniente es el costo económico que representa el aparato en sí, y muy especialmente el material fungible que se requiere en cada acto anestésico.

#### 5.3.1.6. Jeringas de uso general

Las antiguas jeringas de vidrio han quedado absolutamente desplazadas por las de plástico, que ya se presentan convenientemente esterilizadas y son de un solo uso; las que permiten aspirar, gracias a un dispositivo interno de goma, se conocen como jeringas tipo Luer-Lok y, evidentemente, deben ser las preferidas.

Posiblemente las más cómodas son las jeringas hipodérmicas como las de insulina, aunque tienen el inconveniente de su poca capacidad - 1 cc- y de que la aguja es corta; si bien no las aconsejamos para efectuar técnicas profundas como los bloqueos troncales, sí las recomendamos vivamente para las técnicas de uso más común en la práctica odontológica, como son la paraapical suprapariosteal y la intraligamentosa.

Dejando aparte estas jeringas de insulina, tenemos las jeringas convencionales para inyección intramuscular o endovenosa; la ventaja es que permiten inyectar -sin retirar la aguja- volúmenes mayores, generalmente de 5 cc, que los 1,8 cc de capacidad del cartucho tipo car-

pule; debe decirse que esta necesidad es poco frecuente en la práctica odontológica.

La aspiración con las jeringas del tipo Luer-Lok no es una maniobra fácil, ya que requiere el uso de las dos manos.

#### 5.3.2. AGUJAS ADAPTADAS A LAS JERINGAS DEL SISTEMA CARTUCHO

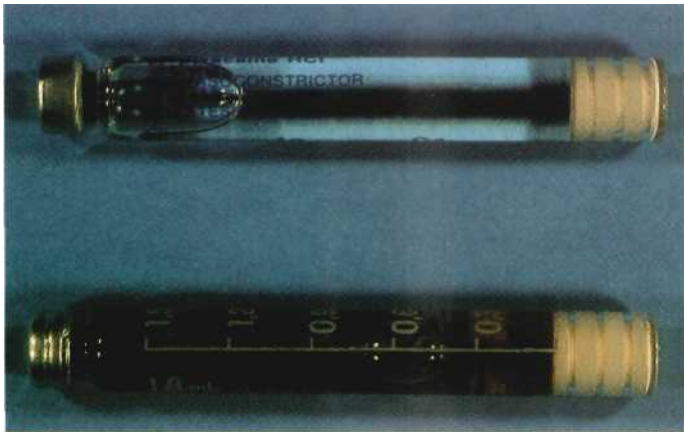
Las agujas dentales para anestesia locorregional en Odontología son las que se adaptan a las jeringas para cartucho, y se diferencian de las de uso convencional en que se acoplan a la jeringa mediante un sistema de roscado; son generalmente de acero inoxidable y vienen envasadas en un envoltorio de plástico o polipropileno. La esterilidad ya viene asegurada de fábrica -por radiaciones gamma o por óxido de etileno- y se conserva mientras no se altere el precinto o se abra la tapa de este envoltorio.

Las agujas modernas son prácticamente irrompibles, tienen un triple bisel en su punta, su parte metálica o caña está lubricada -siliconada-, y deben ser difícilmente deformables -formas non-deflecting-.

Las agujas se suelen definir de esta forma: aG b x c mm, donde "a" indica el número del calibre, "b" la medida en milímetros de este calibre, y "c" la longitud de la parte metálica de la aguja también expresada en milímetros.

No hay uniformidad de criterios por parte de los fabricantes en cuanto a la definición de la longitud de las agujas y sus medidas. Podría admitirse que las agujas largas serían las que tienen entre 31 y 40 mm, las cortas entre 16 y 30 mm, y las extracortas entre 8 y 15 mm.

Las agujas de uso odontológico tienen un calibre entre el 25G hasta el 30G. Cuando aumenta este diámetro externo -calibre de números ba-



**Figura 5.13.** Cambio de coloración en el cartucho inferior; el superior muestra una burbuja de gran tamaño.

jos- también aumenta la fuerza de la aguja y la facilidad de aspiración. Malamed recoge en una encuesta que el calibre 25 es el preferido para los bloqueos troncales, mientras que el 27 lo es para las técnicas de infiltración local. Roberts y Sowray citan que las agujas extracortas de calibre 30 son las que se han de emplear para anestésias intraligamentosas.

### 5.3.3. TIPOS DE ENVASES

El recipiente que se usa habitualmente es un vial de 1,8 cc que recibe el nombre de cartucho aunque popularmente se conoce también con el nombre de carpule; Carpule es la marca registrada por el laboratorio Cook-Waite. No obstante, existe asimismo la presentación -poco útil para nosotros- en forma de ampolla monouso -2 cc- o multiuso -hasta 50 cc-.

Un cartucho consta de 3 partes:

- Tubo cilíndrico de vidrio que contiene la solución anestésica.
- Diafragma de goma que está protegido por una tapa metálica; en él se insertará la parte posterior de la aguja. Si esta parte de la aguja se coloca delicadamente y en posición céntrica se forma un sello estanco a su alrededor que impide el goteo hacia la boca del paciente de la solución anestésica durante la inyección.
- Émbolo que está en el otro extremo del cartucho y en él se inserta el elemento fijador -arpon u otras formas- del pistón de la jeringa; al estar lubricado podrá moverse según la acción que realicemos con el pistón: hacia adelante lograremos una inyección, mientras que si lo llevamos hacia atrás conseguiremos una aspiración.

### 5.3.4. COMPOSICIÓN DE UN CARTUCHO

En el interior de un cartucho puede haber:

#### - Anestésico local

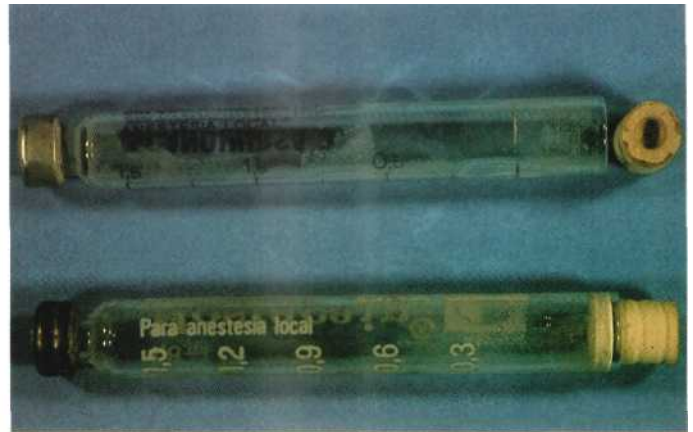
Actualmente reducidos a los de tipo amida; cada anestésico local está en una concentración que no suele variar (a excepción de la lidocaína y la mepivacaína).

#### - Vasoconstrictor

A diferentes concentraciones; habitualmente epinefrina pero también felipresina o norepinefrina.

#### - Agente reductor

Para evitar la oxidación del vasoconstrictor; generalmente bisulfito de sodio; en algunos casos también puede incorporarse el ácido etilendiaminotetraacético (EDTA) en forma de edetato de sodio.



**Figura 5.14.** Extrusión del émbolo después de haber sido colocado en el autoclave.

#### - Conservante

Para mantener la esterilidad de la solución frente a la proliferación de hongos y bacterias; sobre todo metilparaben, pero también otros como timol y caprilhidrocuprienotxin. La necesidad de un bacteriostático, como el metilparaben, es discutible cuando el envase es monouso.

#### - Vehículo

Agua destilada; como es de prever la solución final ha de ser isotónica, calidad que habitualmente se consigue añadiendo una determinada cantidad de cloruro sódico. Por otro lado, si en la solución no hay ningún vasoconstrictor, se añadirá hidróxido de sodio para mantener el pH entre 6 y 7.

#### - Sustancias auxiliares

Aceleradores de la difusión (hialuronidasa, dimetilsulfóxido) e inhibidores de la reabsorción (alcoholes "especiales" y aceites); hoy día han pasado a formar parte de la historia de la anestesia local.

### 5.3.5. NORMAS DE CONSERVACIÓN

Respecto a los cartuchos, la observación de cualquier alteración macroscópica nos ha de conducir a despreciarlos; por una elemental prudencia, esto debería hacerse con todo el lote de cartuchos.


Así pues, el cambio de coloración de la solución anestésica (figura 5.13), la extrusión del émbolo (figura 5.14), la corrosión o la oxidación de la tapa de aluminio por sumergir el carpule dentro de soluciones antisépticas con sales de amonio cuaternario (cloruro de benzalconio) (figura 5.15), etc. Todos estas alteraciones son indicadores indirectos del mal estado del producto.

A veces pueden verse pequeñas burbujas -de 1 a 2 mm- en el interior del cartucho; si son de este tamaño no tienen ninguna trascendencia clínica ya que se trata de nitrógeno introducido expresamente por el fabricante para impedir la oxidación del vasoconstrictor o bien la aparición de hidraminas (figura 5.16) formadas generalmente por un enfriamiento indebido del producto.

En cambio cuando las burbujas son más grandes (figura 5.17) habitualmente son consecuencia de la pérdida de estanqueidad del émbolo; esto se produce cuando, por la razón que sea, ha habido una congelación del cartucho -guardado equivocadamente en el congelador- o bien un calentamiento exagerado de la solución, como la que se produce cuando se ponen al autoclave; en estos casos, se considera que la solución interior ha perdido su esterilidad y por tanto se despreciará sin contemplaciones.



**Figura 5.15.** Corrosión de la tapa metálica que rodea al diafragma.



**Figura 5.17.** Burbuja de gran tamaño; por prudencia no debería emplearse este cartucho.


Debe comprobarse que no existan fracturas o fisuras en el vidrio del cartucho, ya que facilitarían su estallido cuando se aplique la presión de inyección; la caída de fragmentos de vidrio en la cavidad bucal del paciente puede tener obviamente graves consecuencias.

## 5.4. CONSIDERACIONES FARMACOLÓGICAS SOBRE LOS ANESTÉSICOS LOCALES

La anestesia local se puede producir de las siguientes formas:

- Por bloqueo de la despolarización y de la conducción axonal, acción que es ejercida por los anestésicos locales.
- Mediante la aplicación de frío.
- Induciendo una isquemia tisular.
- Haciendo presión sobre los troncos nerviosos.

En la actualidad, únicamente se utilizan los anestésicos locales para conseguir este efecto, y los demás sistemas se consideran complementarios.



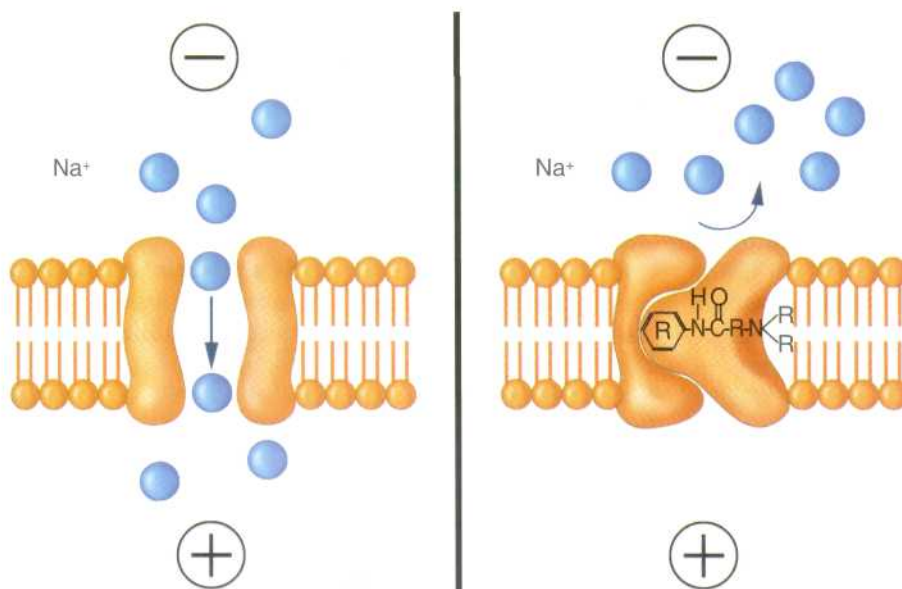
**Figura 5.16.** Presencia de hidraminas tras haber guardado el carpule inferior a una temperatura de 0°C; obsérvese la extrusión del émbolo.

### 5.4.1. MECANISMO DE ACCIÓN DE LOS ANESTÉSICOS LOCALES

Los anestésicos locales son fármacos que, utilizados en concentraciones adecuadas, inhiben de forma reversible la conducción nerviosa cuando se aplican a zonas concretas del organismo. Concretamente actúan bloqueando el inicio de la despolarización y la propagación del cambio del potencial de membrana.

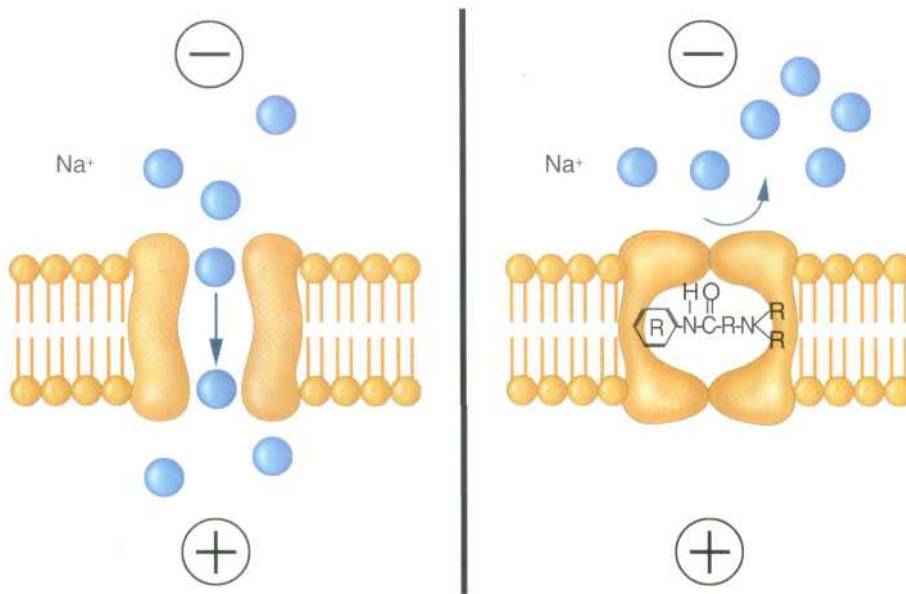
Hay varias teorías para explicar esta acción; una de las más fáciles de entender es la de la "deformación de la membrana". Ésta propugna que los anestésicos locales al penetrar a través de la parte lipídica del axolema provocarían una deformación -por expansión- del interior de la membrana axoplásmica, que tendría como consecuencia la disminución del diámetro de los canales de sodio, con lo que se impediría el tránsito del sodio (figura 5.18).

La teoría actualmente más aceptada es que los anestésicos locales actúan sobre unos receptores específicos que están situados en la propia membrana, concretamente en el interior de los canales de sodio; cuando el anestésico local entra en contacto físico con su receptor, obstruyen el paso, a través de este canal, de los iones sodio en dirección al axoplasma (figura 5.19): así se evita la despolarización y el cambio de potencial. Además, también parece ser que los anestésicos locales compiten con los iones de calcio, cuya misión sería facilitar la permeabilidad de los iones sodio.



**Figura 5.18.** Mecanismo de acción de los anestésicos locales: teoría de la expansión.





**Figura 5.19.** Mecanismo de acción de los anestésicos locales: teoría del receptor específico.

#### 5.4.2. SENSIBILIDAD DE LAS FIBRAS NERVIOSAS A LOS ANESTÉSICOS LOCALES

El anestésico local tiene que atravesar toda una serie de barreras hasta llegar a la membrana de la fibra nerviosa -el axolema-. En el sentido lógico de la propagación del anestésico local, deberá superar: vaina del nervio, epineuro -teniendo en cuenta que éste contiene el sistema vascular intrínseco que reabsorberá parte del anestésico local inyectado-, perineuro, endoneuro, células de Schwann y finalmente la vaina de mielina -cuando la haya-.

En el caso de las fibras mielinizadas, los anestésicos locales sólo pueden ejercer su acción en los nodulos de Ranvier. Se dice que para lograr un bloqueo efectivo de los impulsos deben bloquearse como mínimo tres nodulos de Ranvier o, como menciona Malamed, unos 8-10 mm del trayecto del nervio.

Las fibras mielínicas más sensibles a los anestésicos locales son las más delgadas -A-delta-, ya que son las que presentan más nodulos de Ranvier por unidad de longitud. Así pues, se comprende que la sensibilidad a los anestésicos locales estará más agudizada en las fibras que transmiten el dolor -las amielínicas C y las mielínicas A-delta-, y que si se ajusta mucho la concentración y la dosis de estos fármacos, puede obtenerse el bloqueo de éstas sin afectar los otros tipos de fibras: esto se conoce en clínica con el término de "bloqueo nervioso diferencial".

Si la dosis del anestésico local es suficiente, se observará un bloqueo progresivo de las fibras nerviosas pero con una secuencia determinada; éste es el orden en la pérdida de sensaciones: dolor, frío, calor, tacto, presión, vibración; más tarde la propiocepción -es decir la sensibilidad profunda-; y finalmente la función motora. Este orden -que puede presentar variaciones individuales- se invierte a la hora de la recuperación.

También debe tenerse en cuenta que habrá un efecto distinto en relación a la ubicación de los diferentes haces dentro del tronco del nervio; lógicamente los situados periféricamente se afectarán antes que los más centrales, y esto nos explica que para conseguir un "bloqueo total", es decir de todas las fibras de un nervio, se tendrá que procurar que el anestésico local sea inyectado en cantidad y concentración suficientes, pero además deberá esperarse un cierto tiempo para obtener este efecto total. Esta circunstancia es especialmente trascendente para nervios de más de 1 mm de diámetro, y se hace patente sobre todo cuando se trata de un nervio mixto, es decir a la vez sensitivo y motor.

En este sentido es importante conocer que las fibras situadas más externamente en el nervio inervan regiones más centrales, mientras que

las fibras más internas inervan regiones más periféricas; si cogemos el ejemplo del nervio alveolar inferior, las fibras más externas inervan la pulpa de los molares, mientras que las más internas son las responsables de la inervación de la pulpa de los incisivos.

#### 5.4.3. ESTRUCTURA QUÍMICA DE LOS ANESTÉSICOS LOCALES

La molécula de los anestésicos locales está formada por dos polos: un grupo amino terciario o secundario -hidrofílico- y un núcleo aromático -lipofílico-; ambos están unidos por un enlace tipo éster o tipo amida. Los anestésicos locales son sustancias sintéticas -exceptuando la cocaína-; químicamente todos ellos son bases débiles liposolubles pero inestables; para su conservación se han de transformar en productos estables e hidrosolubles, lo que se consigue haciéndolos reaccionar con un ácido -generalmente el clorhídrico- con lo que se obtiene finalmente una sal, concretamente un clorhidrato. En el envase interesa, por motivos de conservación y para facilitar la inyección, que haya un predominio prácticamente total de formas ionizadas lo que se obtiene con pH ácidos, concretamente de entre 4,5 y 6,0.

#### 5.4.4. ACCIONES FARMACOLÓGICAS DE LOS ANESTÉSICOS LOCALES

Los anestésicos locales se diferencian de la mayoría de los fármacos empleados terapéuticamente en que han de realizar su acción antes de absorberse en el torrente sanguíneo, al que deberían acceder de forma lenta y progresiva de manera que su concentración fuera la más baja posible.

La acción anestésica local se manifiesta sobre toda membrana excitable, es decir, puede actuar sobre cualquier parte de la neurona, sobre cualquier agrupación neuronal -nervios, ganglios, núcleos, áreas- así como también sobre los receptores sensoriales, la unión mioneural y las sinapsis. De esta inespecificidad se puede deducir que tendrán acciones adversas si llegan a concentraciones suficientes en los sistemas nervioso central y cardiovascular. Los anestésicos locales pueden inducir efectos sobre:

##### 5.4.4.1. Sistema Nervioso Central

Sus efectos se resumen en tres fases progresivas: de entrada originarían un efecto excitador que se define como "etapa preconvulsiva" en la que se aprecia una serie de signos -dificultad para hablar, temblores, agitación- y síntomas -cefalea, somnolencia, sensación vertiginosa, trastornos gustativos, auditivos y visuales, desorientación-. A concentraciones superiores ya se entra en la "etapa convulsiva" que clínicamente



se traduce por convulsiones tónico-clónicas generalizadas. Finalmente se llega a una anulación de los centros bulbares que producirá una depresión de las actividades cardíaca y respiratoria.

#### 5.4.4.2. Sistema Cardiovascular

Los anestésicos locales pueden actuar sobre el corazón, los vasos y sus propios reguladores nerviosos, lo que suele pasar inadvertido con las dosis odontológicas habituales. No obstante, cuando la concentración plasmática del anestésico local aumenta significativamente, se observa sobre el miocardio un efecto depresivo ya que disminuyen su excitabilidad eléctrica, su conductibilidad y también su contractibilidad; simultáneamente, sobre los vasos periféricos, los anestésicos locales se comportan como vasodilatadores con lo que el efecto obtenido sería el de una hipotensión. A dosis ya más importantes, podría llegarse a un estado de colapso cardiovascular.

#### 5.4.4.3. Sistema Nervioso Autónomo y Placa Motora

Pueden bloquear los receptores histamínicos, serotoninínicos, etc., y se comportan como curarinizantes por su acción presináptica al impedir la liberación de acetilcolina.

Otras acciones que pueden producir los anestésicos locales son, por ejemplo, la espasmolítica sobre la fibra muscular lisa del tubo digestivo, árbol bronquial, etc.

La posibilidad de aparición de efectos tóxicos indeseables suele estar en relación con la administración de dosis muy elevadas de la sustancia anestésica. Así, la prilocaína a dosis de 600 mg puede producir, en el individuo sano, una metahemoglobinemia a través de uno de sus metabolitos (ortotoluidina). No obstante, con esta cantidad tan desmesurada cualquier anestésico local puede producir efectos secundarios graves, aunque esto no suele suceder nunca en anestesia odontológica ya que no se requieren tales dosis.

Sin embargo la inyección intravascular de anestésicos locales puede desencadenar, con dosis habituales, graves problemas sistémicos. Esta eventualidad se previene inyectando de forma lenta la solución anestésica pero sobre todo efectuando la prueba de la aspiración antes de proceder a la inyección. Para Machtens, una aspiración positiva, es decir hemática, acontece en el 4,8% de las anestesiaciones practicadas en la boca y la cara. De éstas, el 11%, y como causa más frecuente, se produce en la técnica troncal del nervio alveolar inferior.

En nuestra experiencia (Delgado y cols.), tras la observación de 246 bloqueos troncales del nervio alveolar inferior, la obtención de una aspiración hemática positiva puede verse alterada según el tipo de jeringa empleada. Así, se apreció que se conseguía una mayor número de aspiraciones positivas cuando se utilizaba una jeringa para carpule convencional como la Uniject K (5,7%) en relación al uso de otras jeringas autoaspirantes como la Aspiject (1,2%) o las semidesechables tipo Inib saject (2,0%); la diferencia además fue estadísticamente significativa. Además pudo constatarse que el número de aspiraciones positivas no se veía influido ni por la longitud o el calibre de la aguja empleada, ni por la técnica utilizada -bloqueo directo o indirecto-, así como tampoco por las características físicas de los pacientes que se anestesiaran.

La acción de los anestésicos locales depende de varios factores:

- De la cantidad de anestésico local, y únicamente aparecen problemas por baja dosificación. Hay una norma básica: cuando el paciente no nota la hiposensibilidad deseada, no hace falta inundar la zona con cantidades masivas de anestésico local porque el efecto obtenido seguirá siendo el mismo; en esta situación hay que pensar que estamos ante algún impedimento local sea una inervación vicariante y/o complementaria de la zona, o bien un estatus infeccioso, o bien nuestra técnica es defectuosa.

De todas formas cada preparado comercial tendrá unas dosis máximas; tal limitación, como se verá más adelante, vendrá condicionada por la concentración del propio anestésico local y por la cantidad del vasoconstrictor existente en el carpule.

- De la calidad del anestésico local. Históricamente podríamos distinguir 4 períodos en cuanto a la utilización preferente de un determinado tipo de anestésico local. El primero en ser empleado fue la cocaína, que fue desplazada por la procaina cuya síntesis data de 1905. La lidocaína, sintetizada en 1943, substituyó paulatinamente la procaina por sus mejores prestaciones. Actualmente la lidocaína sigue siendo el anestésico local más utilizado a nivel mundial; sin embargo, comparte esta hegemonía con otros anestésicos de la misma familia amida: mepivacafina, prilocaína, articaina, bupivacafina y etidocaína. La introducción de nuevas sustancias que aporten ventajas en cuanto a rapidez de inicio, larga duración, mayor potencia y más seguridad, se ve dificultada por el hecho de que ello implica asimismo un aumento de su toxicidad. Posiblemente la introducción de la ropivacafina suponga un cambio interesante en este aspecto, puesto que sus propiedades se escapan a lo expuesto anteriormente ya que el aumento de la potencia no implicaría, en este caso, un incremento proporcional de la toxicidad. A pesar de todas estas consideraciones, las reacciones por toxicidad no deberían observarse nunca en nuestra praxis ya que es realmente difícil excederse en la administración de una solución anestésica.

#### 5.4.5. CARACTERÍSTICAS FARMACOCINÉTICAS

El anestésico local, una vez inyectado en una determinada zona, es absorbido por los vasos sanguíneos presentes en aquella región: los territorios que de por sí están bien vascularizados -músculos sobre todo- tendrán una breve presencia del anestésico local; lo mismo sucede con los que lo están de forma patológica tales como lesiones angiomasas o áreas inflamadas. Pero también el grado de absorción depende de las propiedades vasodilatadoras específicas de cada anestésico local -lo son todos excepto la cocaína que es vasoconstrictora-. Cuando esta capacidad es importante, es conveniente la adición de un vasoconstrictor, entre otros motivos para prevenir los posibles efectos a nivel sistémico.

A través del torrente sanguíneo, los anestésicos locales llegan a todos los órganos de la economía, especialmente a los mejor vascularizados: cerebro, hígado, bazo, riñones y pulmones; todos los anestésicos locales atraviesan la placenta y la barrera hematoencefálica.

Los anestésicos locales tipo éster son metabolizados por las esterasas plasmáticas -pseudocolinesterasas- y hepáticas, y se produce como metabolito principal el ácido paraaminobenzoico (PABA) que será el responsable de muchas reacciones de hipersensibilidad, en especial cuando ya ha habido algún episodio anterior con otros fármacos de estructura química similar al PABA; existe además una sensibilidad cruzada entre los propios anestésicos locales tipo éster.

Los anestésicos locales tipo amida se metabolizan en el hígado, y la prilocaína también lo hace en los pulmones; ésta da lugar -pero no de forma exclusiva- a un metabolito, la ortotoluidina, cuyo acúmulo puede acarrear una reacción adversa en individuos que presenten ya de por sí anomalías de la hemoglobina.

La excreción se hace por vía renal; los anestésicos locales tipo éster se excretan en un 100% ya metabolizados, mientras que en los de tipo amida un 90% serán metabolitos y el otro 10% el propio anestésico local sin modificar.

#### 5.4.6. CARACTERÍSTICAS FARMACOLÓGICAS

En la práctica clínica, la elección de un determinado anestésico local se hace teniendo en cuenta estas tres características: potencia anes-

Autor	Lipp	Malamed
Lidocaína 2%	3 mg/kg; 300 mg = 8,3 carpules	4.4 mg/kg; 300 mg = 8,3 carpules
Lidocaína 2% + adrenalina al 1:100.000	7 mg/kg; 500 mg = 13,8 carpules	4.4 mg/kg; 300 mg = 8,3 carpules
Mepivacaína 3%	3 mg/kg; 300 mg = 5,5 carpules	4.4 mg/kg; 300 mg = 5,5 carpules
Mepivacaína 2% + adrenalina al 1:100.000	7 mg/kg; 500 mg = 9,2 carpules	4.4 mg/kg; 300 mg = 5,5 carpules
Articaína 4% + adrenalina al 1:100.000	7 mg/kg; 500 mg = 6,9 carpules	7 mg/kg; 500 mg = 6,9 carpules
Prilocaína 3% + felipresina	8 mg/kg; 600 mg = 11,1 carpules	6 mg/kg; 400 mg = 7,4 carpules

**Tabla 5.1.** Dosis máximas y número de carpules permitidos de las soluciones anestésicas más comunes (en el número de carpules también influye la presencia de adrenalina).

	Potencia relativa	Inicio de acción	Capacidad vasodilatadora	Vida media plasmática
Lidocaína	1	2-3 minutos	1	90 minutos
Mepivacaína	0,75	1-2 minutos	0,81	90 minutos
Articaína	1,5	2 minutos	0,5	120 minutos
Prilocaína	1	2-4 minutos		90 minutos

**Tabla 5.2.** Características farmacológicas de los anestésicos locales tipo amida más empleados en la práctica diaria.

tésica, tiempo de latencia -es decir lo que tarda en manifestarse su acción-, y duración de su efecto.

El aumento de la concentración del anestésico local supone incrementar la potencia de la solución, y en cierto modo también su duración; sin embargo esto lleva implícito un aumento todavía mayor de la toxicidad. Por otro lado, la duración de su acción varía substancialmente si se evalúa la de la anestesia pulpar o la que se consigue en los tejidos blandos; no hay una relación proporcional entre estos dos tiempos, cosa fácilmente explicable, por la diferente capacidad de difusión ósea de los anestésicos locales.

Al igual que para la potencia, el inicio de acción puede evaluarse con un calificativo -lento, intermedio, rápido- pero más exactamente según el pKa del anestésico local o bien cronometrando el tiempo, con el inconveniente en este último caso de que dependerá mucho del tejido infiltrado.

En teoría el tiempo de latencia depende del pKa del propio anestésico local -valor que es invariable- y del pH del medio donde se encuentra el anestésico local, tal como indicaría la ecuación de Henderson-Hasselbach. En este aspecto, se ha especulado que el pH de la solución anestésica existente en el interior del carpule podría influir en la instauración de los efectos anestésicos. Por este motivo, Mestre y cols, realizaron un estudio sobre voluntarios sanos, a los cuales se practicó dos bloqueos del nervio alveolar inferior, utilizando dos soluciones de mepivacaína al 3% que tenían un pH distinto -obviamente una en cada lado y de forma extemporánea-. El resultado fue que, desde el punto de vista clínico, no se apreciaron diferencias, por lo que cabe pensar que esta diferencia de pH rápidamente es equilibrada por el propio organismo cuando la solución penetra en el tejido celular submucoso o subcutáneo.

Como todo fármaco, los anestésicos locales también están limitados por su toxicidad que viene reflejada en las dosis máximas toleradas (tabla 5.1). Las recomendaciones en este sentido de dos organismos tan importantes como la FDA (Food and Drug Administration) y la ADT (Accepted Dental Therapeutics) difieren sensiblemente, y las de esta última son más restrictivas; en principio parece prudente confiar en el límite más bajo al ser la boca una zona bien vascularizada y relativamente cercana al sistema nervioso central.

#### 5.4.7. DESCRIPCIÓN DE LOS ANESTÉSICOS LOCALES DE USO COMÚN

Hay diversas formas de clasificarlos atendiendo a su estructura química, características farmacológicas, tipo de aplicación, etc., pero en general se prefiere distinguir dos grandes grupos según el enlace sea tipo éster o tipo amida.

Clínicamente el uso de los anestésicos locales tipo éster ha quedado reducido a la aplicación tópica, para este fin se emplean especialmente la tetracaína y la benzocaína. La procaína no es efectiva tópicamente; su utilización por vía parenteral está prácticamente abandonada a pesar de haber sido el anestésico local por excelencia durante 50 años.

Los anestésicos locales tipo amida son los de uso común en Odontología, por vía parenteral y en presentación con envase tipo carpule; los que podemos adquirir en el mercado español son: lidocaína -también comercializada por vía tópica-, mepivacaína, prilocaína y articaína. La articaína es estructuralmente diferente de los otros anestésicos locales del grupo de las amidas, ya que su anillo es un tiofeno. En la tabla 5.2 pueden verse sus características más relevantes.

Recordemos que estos datos variarán substancialmente en la práctica, afectados tanto por la concentración del anestésico local en cuestión como por la incorporación de agentes vasoconstrictores, por lo que un parámetro que clásicamente se suele valorar en estas tablas como es la duración de los efectos aquí se ha obviado expresamente.

A pesar de ello, tradicionalmente se han diferenciado de una forma un tanto artificiosa los anestésicos según la duración de su acción y su potencia en:

- De corta acción y baja potencia: procaína.
- De acción media y potencia anestésica intermedia: lidocaína, mepivacaína, prilocaína, articaína.
- De larga acción y mayor potencia: bupivacaína, etidocaína, ropivacaína.

#### 5.4.8. VASOCONSTRICTORES Y COMPONENTES SECUNDARIOS DE LA SOLUCIÓN ANESTÉSICA

Con la asociación de un vasoconstrictor se ralentiza la absorción del anestésico local. Así puede aumentarse el efecto anestésico básicamente en relación con la duración de acción pero también en cuanto a

la intensidad del bloqueo. Otro efecto beneficioso es el aumento de seguridad ya que al necesitarse dosis menores de anestésico local disminuimos su potencial peligro tóxico; en el mismo sentido, al ser la absorción lenta y gradual -no masiva-, la concentración hemática del anestésico local nunca llegará a tener niveles tan altos como para que surjan efectos sistémicos. Hay otras ventajas como el hecho de obtener una zona isquémica, lo que es de gran importancia en la mayoría de tratamientos odontológicos y muy especialmente en los quirúrgicos; a esto se debe sumar una facilitación de la hemostasia aunque también se ha descrito la existencia adversa de un "fenómeno de rebote".

La incorporación de estos fármacos entraña un beneficio no despreciable, pero también un cierto riesgo ya que, como es lógico, pueden producir una serie de efectos sistémicos no deseados; éstos básicamente se verán, en forma de excitación a nivel cardíaco, del sistema nervioso central y de la musculatura lisa periférica.

Los vasoconstrictores que se han empleado tradicionalmente pertenecen al grupo de las catecolaminas y el de uso más común es sin duda la adrenalina (epinefrina); también hay comercializada la asociación -concretamente para la lidocaína- con noradrenalina (norepinefrina). En nuestro campo de acción, el efecto más importante se lleva a término sobre los receptores alfa que predominan en el periodonto, mucosa y submucosa bucal, y ocasionan la constricción de la musculatura de las arteriolas y vénulas de la microcirculación local. También se emplean, de forma más excepcional, otros fármacos más selectivos para los receptores alfa -pero menos potentes que la adrenalina- como la levonordefrina y la fenilefrina, ambas no comercializadas para uso odontológico en el estado español.

Prácticamente la mayoría de anestésicos locales que tenemos a nuestro alcance van acompañados de adrenalina a concentraciones que oscilan entre 1:50.000 y 1:250.000; las concentraciones más aceptadas en nuestro ámbito parecen ser las de 1:80.000 y 1:100.000. La acción -a nivel local- de la adrenalina sólo se mantiene durante unos 30 minutos, y es máxima en los 2 ó 3 primeros minutos; se ha dicho que después de los 60 minutos daría paso a una reacción paradójica de hiperemia por vasodilatación.

Si bien es cierto que la noradrenalina a concentraciones altas como 1:20.000 se tiene que considerar peligrosa -actualmente la podemos encontrar al 1:25.000-, a concentraciones más racionales como 1:50.000 se podrá utilizar con una cierta cautela. Presenta también los inconvenientes -a nivel local- de ser una cuarta parte menos vasoconstrictora que la adrenalina y de tener una acción más corta.

En nuestra experiencia, las alteraciones hemodinámicas provocadas por los vasoconstrictores de uso habitual en Odontología -a dosis normales- son poco significativas desde el punto de vista clínico. Así, se realizó un estudio observacional, longitudinal y a doble ciego, en pacientes sanos y adecuadamente monitorizados a los que debía efectuarse la extracción quirúrgica de un tercer molar inferior incluido; como soluciones anestésicas se utilizaron articaína al 4% más adrenalina al 1:200.000, prilocaína al 3% más felipresina al 1:1.850.000, y mepivacaína al 3%. Los valores de las variables registradas (frecuencia cardíaca, tensión arterial y saturación de oxígeno) no sufrieron variaciones significativas respecto a los valores basales; tan sólo cabría mencionar que los pacientes a los que se anestesió con articaína 4% + adrenalina 1:200.000 mostraron una mayor estabilidad de dichos parámetros a lo largo de la intervención quirúrgica (Carrera y cols.).

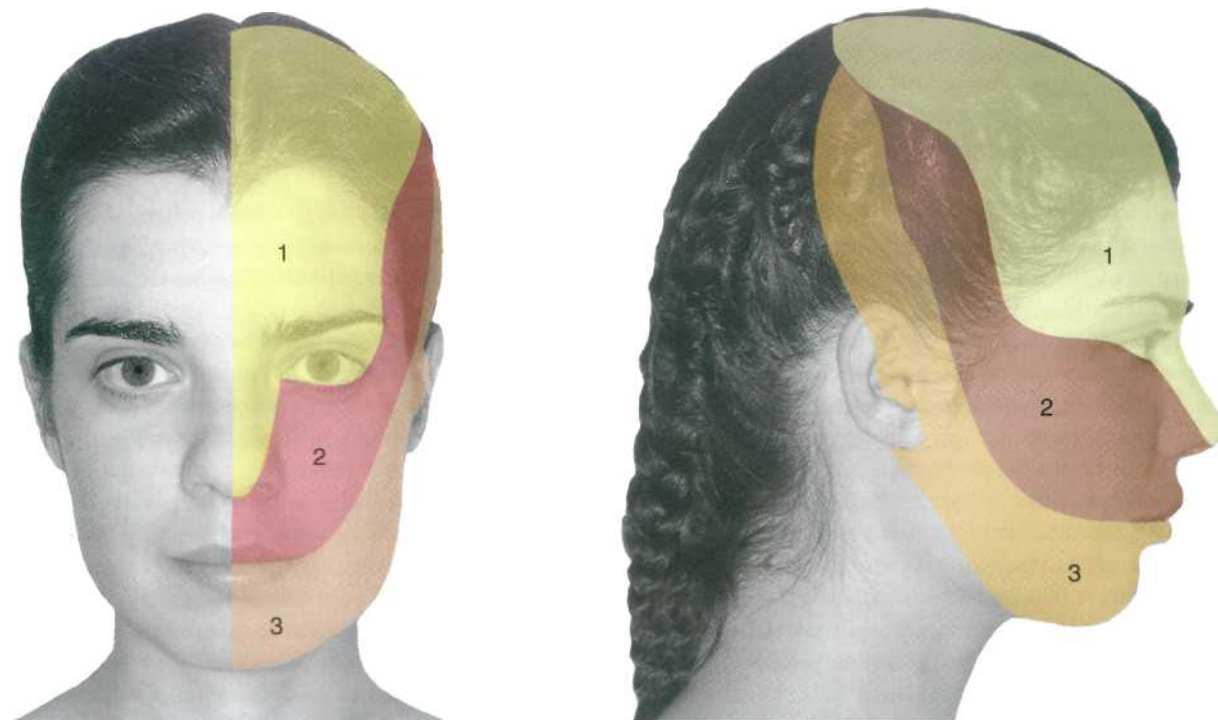En un sentido similar a lo antes expuesto, también se ha mencionado el riesgo, en el paciente diabético, que supone la administración de adrenalina puesto que ésta va a inducir un aumento de la glucemia. No obstante, Martínez Sanz y cols, observaron, en una muestra poblacional -que incluía a individuos sanos, pacientes con tolerancia anormal a la

glucosa y a diabéticos- a los que debía efectuarse una exodoncia convencional, que realmente existía una correlación positiva entre la dosis de adrenalina administrada en la anestesia local y el aumento de la glucemia que se producía; no obstante, el incremento observado nunca fue de tal magnitud como para tener una trascendencia clínica (Martínez Sanz y cols.).

Se ha polemizado mucho sobre la peligrosidad del uso de los vasoconstrictores tipo catecolaminas en determinados pacientes, esencialmente los que presentan patología cardiovascular, y precisando más coronariopatías e hipertensión grave. Por un lado, se esgrime el efecto nocivo sobre las estructuras cardiovasculares de estos vasoconstrictores -casi siempre referido a la adrenalina-; la opinión contrapuesta es que una analgesia local ineficaz genera -por el dolor y por el estrés- una secreción de adrenalina endógena superior a la inyectada con la solución anestésica. De hecho se ha comprobado que la inyección de anestésico local con adrenalina da lugar a alteraciones hemodinámicas al aumentar la frecuencia y el ritmo cardíaco, modificaciones que son más intensas en los individuos que padecen una enfermedad cardiovascular de base; no obstante, estos toleran bastante bien los cambios siempre y cuando la dosis administrada sea moderada. A pesar de todas estas disquisiciones las recomendaciones oficiosas aconsejan no sobrepasar una dosis máxima de adrenalina de 0,2 mg en el adulto sano, y de 0,04 mg en el cardiópata de riesgo; en los raros casos en que quiera emplearse noradrenalina, estas dosis son de 0,34 mg y de 0,14 mg respectivamente.

Para obviar estos peligros imputables a las catecolaminas, los esfuerzos se han centrado en buscar vasoconstrictores de estructura química diferente. Actualmente, en nuestro mercado, sólo encontramos comercializada la felipresina (fenilalanina 2-lisina 8-vasopresina). Esta sustancia no presenta una actividad vasoconstrictora a nivel local tan importante como la adrenalina. Su acción vasopresora se iniciaría de forma más lenta -respecto a la de la adrenalina-; en concreto, tardaría 5-10 minutos en comenzar a hacer efecto para llegar al máximo a los 20 minutos y duraría más, opinión esta última que no hemos podido constatar en nuestra actividad clínica. Otra ventaja es que la felipresina provoca muchos menos inconvenientes sistémicos, sobre todo al no modificar la tensión arterial; tampoco tiene efectos sobre el miocardio ni sobre el sistema nervioso central. Como conclusión, las limitaciones del uso de los vasoconstrictores tipo catecolamina, como la epinefrina -y si se quiere decir de otra forma, las indicaciones primordiales de la felipresina como vasoconstrictor- serían éstas:

- Cardiopatías en general pero sobre todo las isquémicas. Se ha de emplear con cautela la solución anestésica que contenga un vasoconstrictor catecolamínico, en especial cuando el paciente nos relata haber padecido un infarto de miocardio -lapso de prudencia de 6 meses- o cuando existe un trastorno del ritmo cardíaco. Deberán sopesarse debidamente la eficacia de la anestesia y el riesgo que implica el uso del vasoconstrictor; cabe decir que la cantidad que se suele administrar habitualmente de éste raramente va a condicionar una repercusión orgánica. Por tanto creemos beneficioso el empleo, en este tipo de pacientes, de soluciones anestésicas que contengan epinefrina al 1:200.000.
- Individuos con altas concentraciones plasmáticas de catecolaminas endógenas (feocromocitoma) o de hormonas tiroideas (hipertiroidismo primario o secundario); esta última condición patológica es sin duda mucho más frecuente y asimismo peligrosa cuando está descompensada, tanto es así que en tal situación (tirotoxicosis) los vasoconstrictores del tipo catecolamina representan una contraindicación absoluta, ya que podrían precipitar complicaciones cardiovasculares que tienen una mortalidad asociada del 70% de los casos.



**Figura 5.20.** Territorio que inerva el V par craneal. 1. Nervio oftálmico. 2. Nervio maxilar superior. 3. Nervio maxilar inferior.

- Pacientes en tratamiento con sustancias que puedan ocasionar interacciones medicamentosas peligrosas con las catecolaminas -betabloqueantes, antidepresivos tricíclicos, antidepresivos tipo IMAO (inhibidores de la monoaminooxidasa), drogas simpaticomiméticas como cocaína, etc.- que son potenciadas y muy especialmente, en este caso, por la norepinefrina.
- La utilización de un vasoconstrictor durante una anestesia general puede ser problemática ya que algunos anestésicos generales -ciclopropano, halotano, etc.- potencian los efectos del vasoconstrictor tipo catecolamina sobre el ritmo cardíaco.
- Alergia a los propios vasoconstrictores. Se trata de una situación posible pero muy rara, puesto que el vasoconstrictor tipo catecolamina es el elemento menos peligroso, en este sentido, de todos los que componen la solución anestésica. Paradójicamente, hay que tener en cuenta que la epinefrina es un agente beneficioso en el tratamiento de una reacción alérgica.

## 5.5. RECUERDO ANATÓMICO DEL NERVO TRIGÉMINO Y DE SUS PRINCIPALES RAMAS

### 5.5.1. NERVO TRIGÉMINO

Desde el punto de vista práctico, para la anestesia odontológica casi sólo nos interesa conocer las ramas y las terminales del nervio trigémino. El nervio trigémino -quinto par craneal- es mixto ya que tiene dos raíces: una delgada, con función motora, que se incorpora en su totalidad al nervio maxilar inferior, y la otra gruesa, que después de formar el ganglio de Gasser se subdivide en tres ramas: los nervios oftálmico, maxilar superior y maxilar inferior.

La raíz motora proporciona inervación básicamente a los músculos masticatorios, que pueden verse afectados -de forma no deseada- en nuestra práctica anestésica. Remarquemos que hemos precisado "básicamente" puesto que también contribuyen a la inervación motora de los músculos tensores del velo del paladar y del tímpano.

Por su lado, los filetes nerviosos provenientes de la raíz sensitiva transportarán los estímulos procedentes de casi todas las estructuras de la ca-

vidad bucal -a excepción del tercio posterior de la lengua y del paladar blando donde también participa el nervio glossofaríngeo-, de la mayor parte de la cara, y de las articulaciones temporomandibulares (figura 5.20).

El nervio trigémino, como **tal**, nacería en la cara anterior de la protuberancia y después de un trayecto intracraneal, donde recibe el nombre de *plexus triangularis*, da lugar al ganglio semilunar o de Gasser. El ganglio de Gasser se encuentra en un receptáculo de la fosa craneal media conocido como cavidad de Meckel, reposando encima de la cara superoanterior del peñasco del hueso temporal. Sus ramificaciones aprovechan orificios de la base del cráneo para salir de él: el nervio oftálmico gracias a la hendidura esfenoidal penetra en la órbita; el nervio maxilar superior llega a la fosa pterigopalatina aprovechando el agujero redondo mayor, mientras que el nervio maxilar inferior se vale del agujero oval para acceder a la fosa infratemporal.

A nosotros nos interesan básicamente los nervios maxilar superior y maxilar inferior ya que el nervio oftálmico recogerá los estímulos sensitivos originados en estructuras orbitarias, sinusales, nasales y frontales pero no los de la cavidad bucal (figura 5.21).

### 5.5.2. NERVO OFTÁLMICO

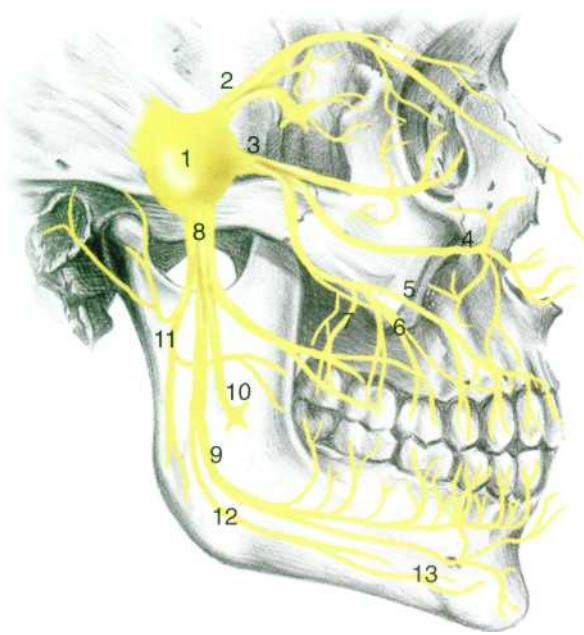
Es exclusivamente sensitivo y, antes de penetrar en la fisura orbitaria, se divide en tres ramas: lagrimal, frontal, y nasociliar o nasal, que inervarán la glándula lagrimal, la piel de los párpados, región frontal y nasal, la córnea, conjuntiva, cuerpo ciliar e iris, etc.

### 5.5.3. NERVO MAXILAR SUPERIOR

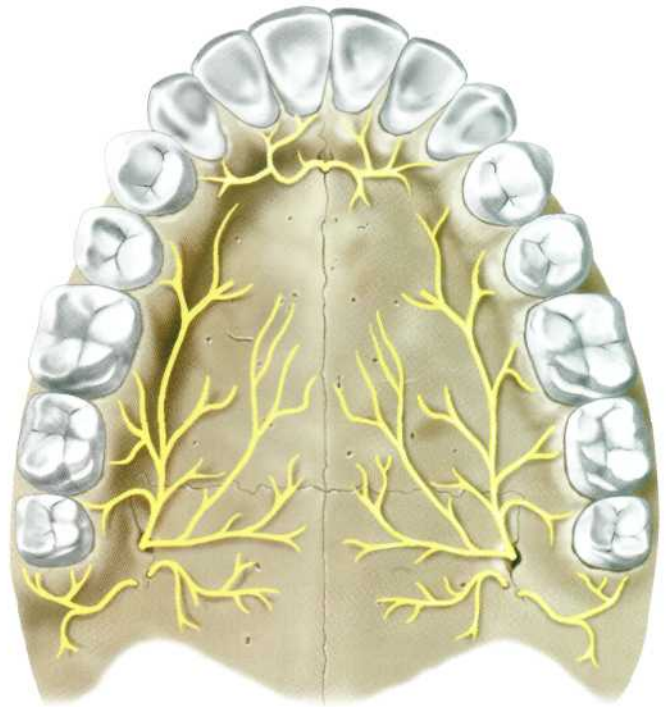Es la segunda rama del trigémino, y tiene una función exclusivamente sensitiva. Una vez llega a la fosa pterigopalatina -que es la parte más superior y posterior de la fosa pterigomaxilar- da la colateral más importante para nosotros que es el nervio esfenopalatino.

El nervio esfenopalatino irá a formar parte, con algunas de sus fibras, del ganglio esfenopalatino de Meckel. Muchos autores mencionan que en realidad son dos o tres pequeñas ramas nerviosas que unen el nervio maxilar superior con el ganglio esfenopalatino y los definen también como nervio o nervios pterigopalatinos.

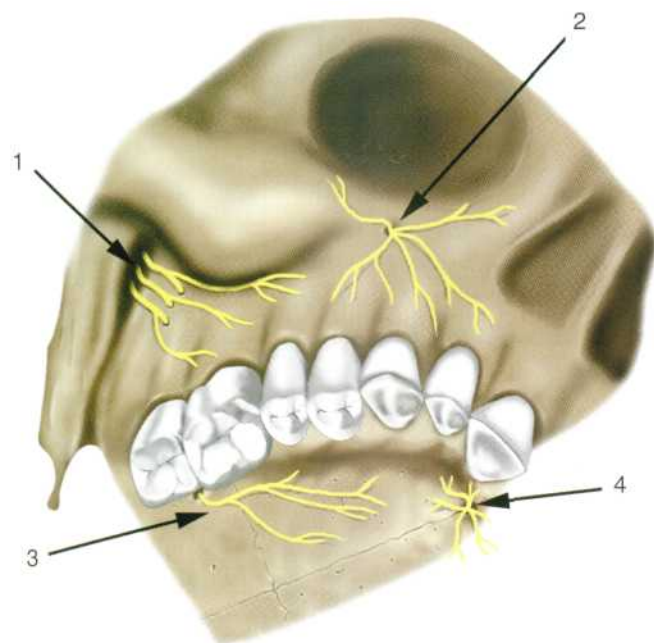




**Figura 5.21.** Nervio trigémino. 1. Ganglio de Gasser. 2. Nervio oftálmico de Willis. 3. Nervio maxilar superior. 4. Nervio infraorbitario. 5. Nervio alveolar superior anterior. 6. Nervio alveolar superior medio. 7. Nervio alveolar superior posterior. 8. Nervio maxilar inferior. 9. Nervio alveolar inferior. 10. Nervio lingual. 11. Nervio bucal. 12. Nervio milohioideo. 13. Nervio mentoniano.



**Figura 5.22.** Nervios palatinos; de delante atrás: nervios nasopalatinos, palatinos anteriores, palatinos medios, y palatinos posteriores.



**Figura 5.23.** Terminales y colaterales del nervio maxilar superior: 1. Nervio alveolar superior posterior. 2. Nervio infraorbitario. 3. Nervio palatino anterior. 4. Nervio nasopalatino.

El nervio maxilar superior sigue después hacia delante, accediendo a la órbita a través de la hendidura orbitaria inferior; ya en este territorio el nervio ocupa el canal infraorbitario del suelo de la órbita y pasa a denominarse nervio infraorbitario.

#### 5.5.3.1. Nervios palatinos

Algunas colaterales del nervio esfenopalatino tienen poca importancia para nosotros -nervios o ramas orbitarias, nervios nasales poste-

riores superior y medio, nervio faríngeo de Böck-, mientras que otras sí tienen interés: nervio palatino anterior, nervio palatino medio y nervio palatino posterior, así como su terminal el nervio nasopalatino (figura 5.22). Estos últimos van a encargarse de la innervación sensitiva de todas las estructuras que conforman el paladar aunque hay que tener en cuenta que no proporcionarán innervación para la pulpa de ningún diente del maxilar superior.

#### 5.5.3.2. Nervios alveolares superiores

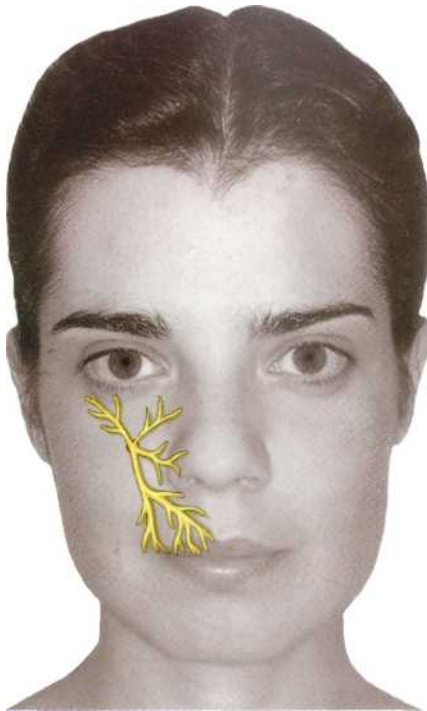Se trata de tres -posterior, medio (que es inconstante) y anterior- colaterales del nervio maxilar superior o de su terminal el nervio infraorbitario; también se describen como nervios dentarios superiores (figura 5.23). Forman un plexo que asegurará la innervación de la pulpa de todos los dientes del maxilar superior, de la mucosa del seno maxilar, y de las estructuras que conforman el vestíbulo del maxilar superior.

#### 5.5.3.3. Nervio infraorbitario

Es la rama terminal del nervio maxilar superior; en su trayecto por el suelo de la órbita, donde la separación con el seno maxilar puede ser papirácea, da las colaterales antes mencionadas, y acaba exteriorizándose a través del agujero infraorbitario y distribuyéndose por las partes blandas de la región anterior de la cara (figuras 5.23 y 5.24) a las que innerva.

#### 5.5.4. NERVIOS MAXILAR INFERIOR

Para algunos, el nervio mandibular es la tercera rama del trigémino; se considera un nervio mixto debido a la incorporación de la raíz motora. Rápidamente abandona la fosa craneal media por el agujero oval, y llega a la fosa infratemporal donde se relaciona con las arterias meníngeas media y menor -ramas de la arteria maxilar interna-, y con el ganglio ótico de Arnold. En esta misma situación, las estructuras del oído medio son bastante próximas, en especial la trompa de Eustaquio.



**Figura 5.24.** Ramificaciones del nervio infraorbitario.

Después de un breve trayecto -2-3 mm- por la fosa infratemporal, se subdivide en dos troncos, uno anterior y predominantemente motor, otro posterior y eminentemente sensitivo (figura 5.25). Los contenidos de estos troncos no para nuestra especialidad son iguales para los distintos autores; nosotros hemos adoptado una concepción, avalada entre otros por Carpentier y López Arranz, que lo describen así:

#### Tronco anterior

Nervios para los músculos temporal, masetero y pterigoideo externo; nervio bucal.

#### Tronco posterior

Nervios alveolar inferior, lingual, auriculotemporal; tronco común para los músculos pterigoideo interno, periostafilino externo (tensor del velo del paladar) y músculo del martillo (tensor de la membrana del tímpano).

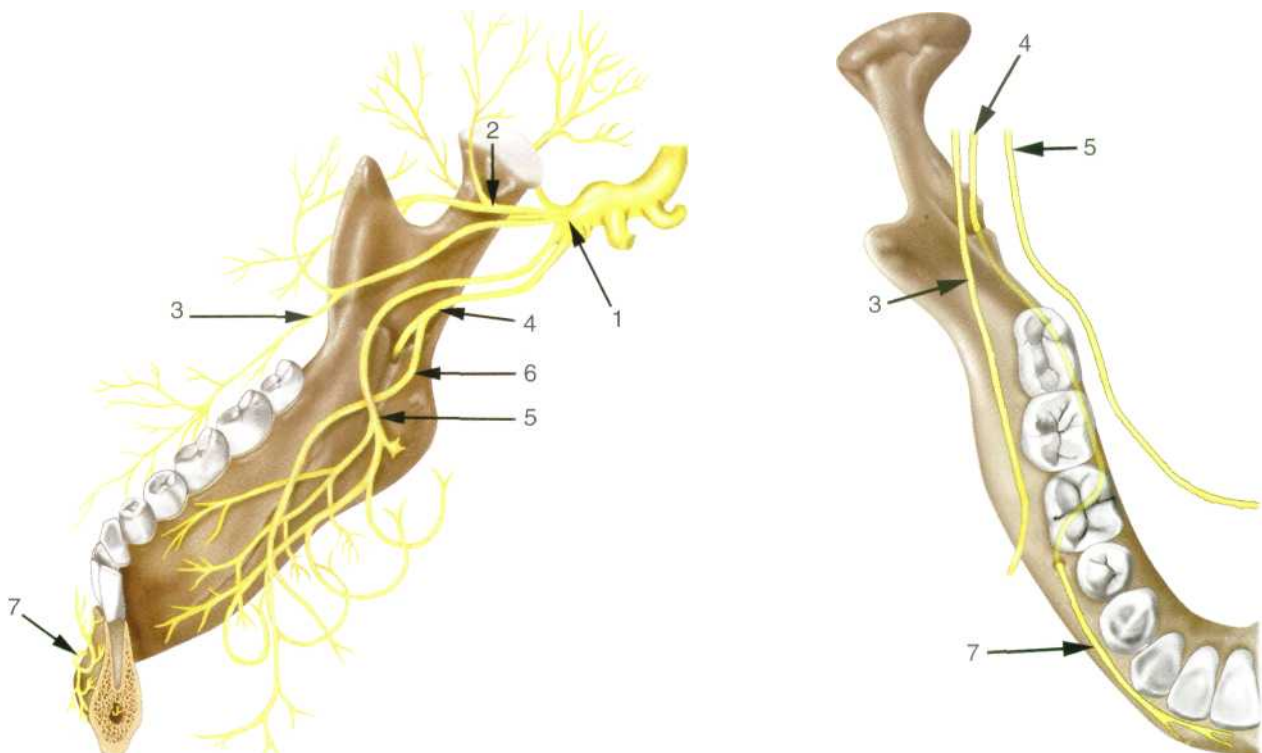
De todos ellos, sin duda alguna, los más importantes son el nervio alveolar inferior -y sus terminales- y el nervio lingual.

#### 5.5.4.1. Nervio alveolar inferior

El nervio alveolar inferior es también conocido con los nombres de nervio dentario inferior y nervio alveolodentario inferior. Antes de hacerse intramandibular, tiene un trayecto hacia abajo y hacia delante, transcurriendo entre la aponeurosis interpterigoidea y el músculo pterigoideo interno -medialmente- y la cara interna de la rama ascendente y el músculo pterigoideo externo -por fuera-. Justo antes de penetrar en el agujero mandibular, emite una colateral que es el nervio milohioideo. Durante su recorrido por dentro del conducto alveolar inferior (para algunos conducto mandibular), va acompañado por los vasos del mismo nombre (figura 5.26).

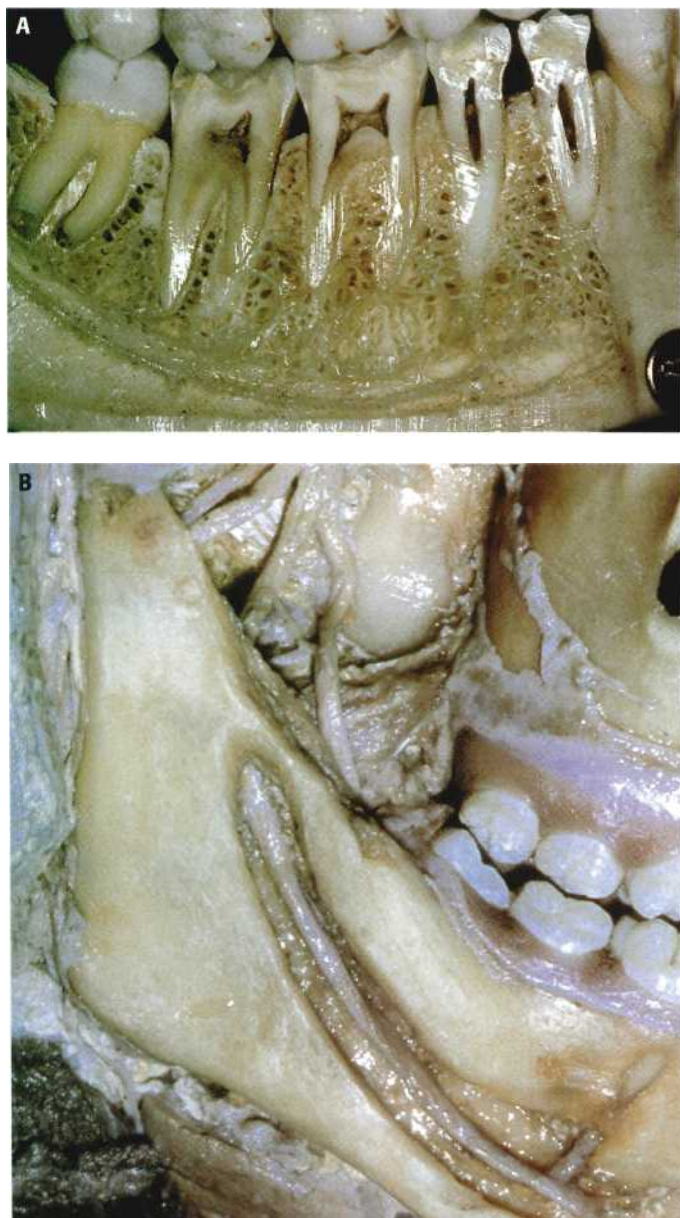Se acepta que el nervio mentoniano es la terminal del nervio alveolar inferior, y se separa de él a nivel de los premolares inferiores; siguiendo el conducto mentoniano, emerge al exterior a través del agujero mentoniano (figura 5.27).

En cambio, el nervio incisivo -también llamado nervio incisivo inferior- no es admitido como una estructura bien definida de forma unánime ya que presenta muchas anomalías morfológicas; para algunos sería más un plexo que un nervio.



**Figura 5.25.** Inervación de la zona mandibular: 1. Nervio maxilar inferior. 2. Nervio temporal profundo anterior. 3. Nervio bucal. 4. Nervio alveolar inferior. 5. Nervio lingual. 6. Nervio milohioideo. 7. Nervio mentoniano.





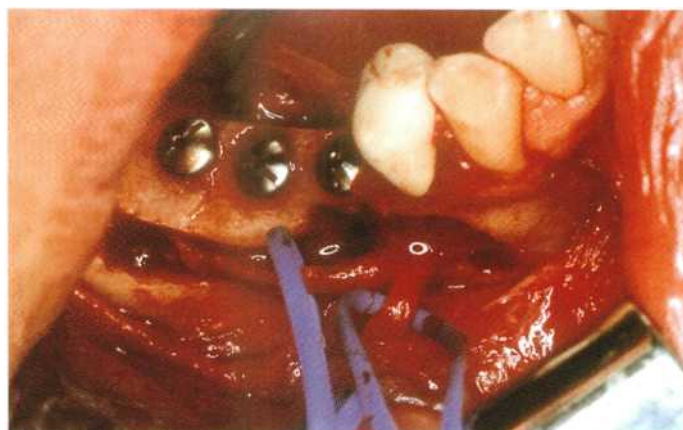**Figura 5.26.** Nervio alveolar inferior. (A) Visión en una mandíbula del trayecto intraóseo. (B) Preparación en material cadavérico.

#### 5.5.4.2. Nervio lingual

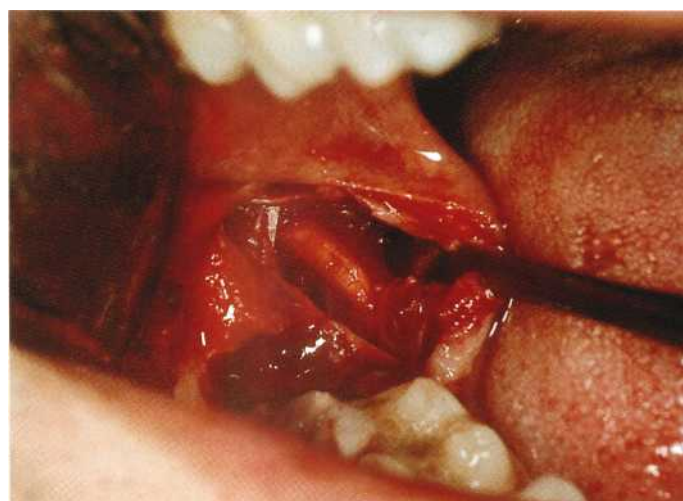Colateral del nervio maxilar inferior, se desprende de éste en la región infratemporal y sigue una trayectoria hacia delante y hacia dentro, describiendo una amplia curva de concavidad superior. En el primer tramo transcurre al lado del músculo pterigoideo interno -paralelamente a sus fibras- estableciendo relación con el nervio alveolar inferior aunque queda siempre más medial y más anterior; cuando llega a nivel del tercer molar inferior, lo encontramos francamente adosado a la cortical interna de la mandíbula (figura 5.28) y a partir de este punto ya se hace más medial (figura 5.29) y más superficial, y entra en la región sublingual -supramilohioidea- donde "va del brazo" con el conducto de Wharton; se acaba distribuyendo por los 2/3 anteriores de la lengua.

### 5.6. REGLAS BÁSICAS GENERALES EN LA ANESTESIA LOCAL

Si bien las medidas de esterilidad están en función del tratamiento a efectuar -estrictas cuando es de tipo quirúrgico- deberíamos intentar



**Figura 5.27.** Visión clínica de los nervios alveolar inferior, mentoniano e incisivo, durante la lateralización quirúrgica del nervio alveolar inferior, intervención que complementaba un tratamiento implantológico.



**Figura 5.28.** Visión clínica del nervio lingual, a nivel del tercer molar inferior.

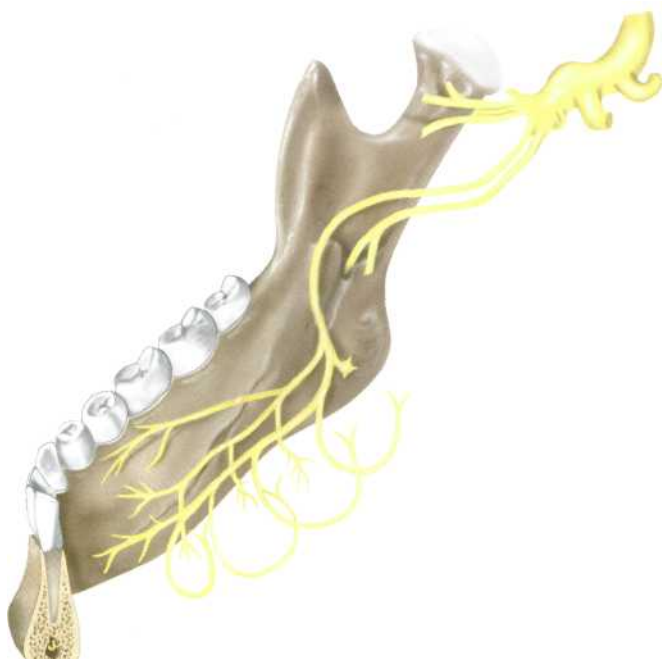
en todos nuestros actos ser cada vez más rigurosos en este aspecto ya que las circunstancias actuales nos obligan a ello. El instrumental necesario se debe mantener fuera de la vista del paciente, tapado con una talla estéril; sobre una pequeña bandeja desinfectada tiene que haber el siguiente material (figura 5.30) ya esterilizado:

- jeringa
- dos carpules
- espejos o separadores
- pinzas sin dientes
- pinza mosquito recta

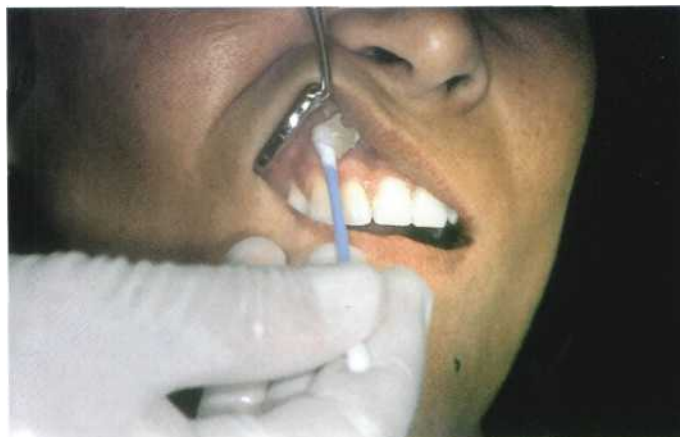El resto del material, como el referente a la anestesia tópica, o las agujas dentro de su contenedor plástico, será servido por el ayudante. A partir de este momento conviene seguir esta secuencia de actos:

#### 5.6.1. POSICIÓN DEL PACIENTE

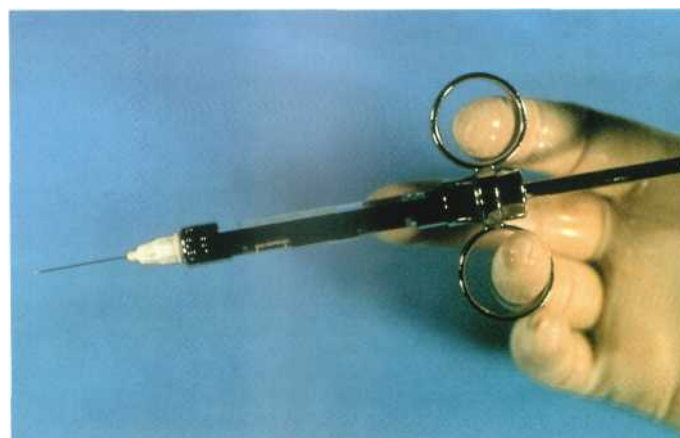
La posición del paciente para el acto de la anestesia locorregional no es la misma que la que se preferirá después para el tratamiento odontológico; por razones de seguridad -que están reñidas con las de comodidad y ergonomía del odontólogo- se colocará el paciente en una posición idónea sólo para el momento de la anestesia. Hay que encontrar una posición equilibrada entre el decúbito supino puro y la semirreclinada.



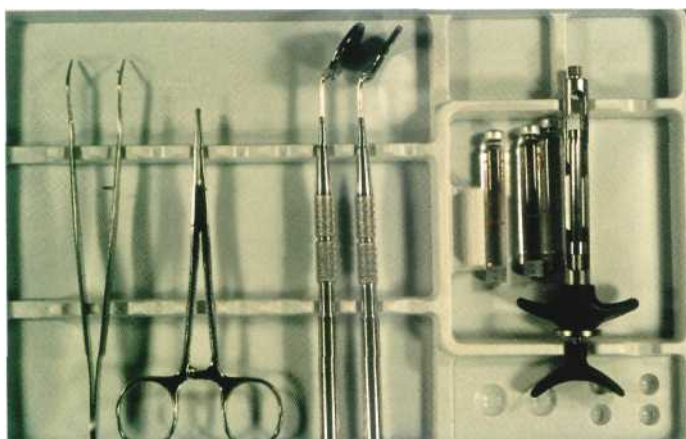
**Figura 5.29.** Nervios lingual y sublingual.



**Figura 5.31.** Aplicación del anestésico tópico mediante una torunda.



**Figura 5.32.** Presión correcta de la jeringa con cuatro dedos y la palma de la mano mirando hacia arriba.



**Figura 5.30.** Bandeja con el instrumental necesario para la anestesia local.

## 5.6.2. LIMPIEZA Y ESTERILIZACIÓN DE LA REGIÓN A INYECTAR

El acto de inyectar supone una ruptura de la mucosa bucal y la vehiculación de gérmenes -que viven saprofiticamente en su superficie- hacia espacios más profundos; afortunadamente estos gérmenes saprófitos son poco virulentos y rápidamente quedan eliminados por las defensas naturales del individuo.

Siempre que sea posible, se debe desinfectar la zona donde posteriormente se inyectará el anestésico local; esto puede realizarse aplicando sobre la mucosa seca, durante sólo 15 segundos, una torunda de gasa o de algodón impregnada bien con 0,5% de clorhexidina al 7% de alcohol, bien con povidona yodada.

Otra posibilidad que se utiliza habitualmente en el preoperatorio de los tratamientos de Cirugía Bucal, es que el paciente se enjuague con clorhexidina al 0,12%, 2 veces al día, sólo los dos días previos para no crear un desequilibrio ecológico de la flora indígena bucal. Si bien se trata de una acción generalmente no empleada, en determinados pacientes

como los inmunodeprimidos y en los que se hace profilaxis de la endocarditis bacteriana, debe ser de ejecución obligatoria.

## 5.6.3. ANESTESIA TÓPICA

A continuación, se hace la anestesia tópica preferiblemente mediante una torunda impregnada de anestésico (figura 5.31). Recordemos que la espera para obtener el efecto anestésico óptimo variará según la presentación; así para el spray hacen falta 2-3 minutos, mientras que para las cremas o geles se necesitan entre 4 y 5 minutos.

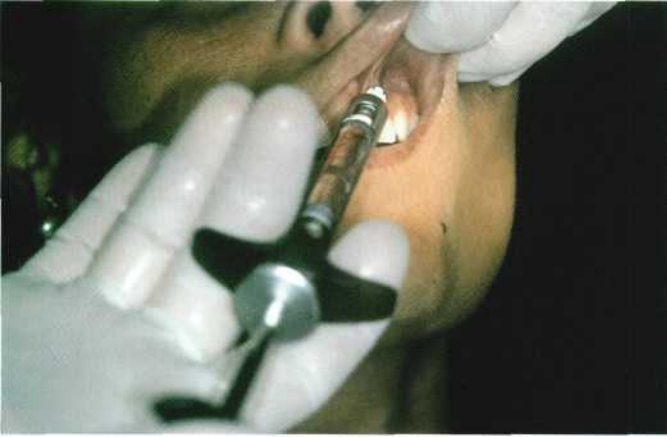## 5.6.4. ANESTESIA PARENTERAL

Una vez transcurrido este tiempo, se pasa a inyectar la solución anestésica; es idóneo tener una buena presión de la jeringa (figura 5.32). El odontólogo tiene que saber el grado de sensibilidad de las estructuras que son atravesadas por la aguja ya que mucosa, músculos y sobre todo periostio son muy sensibles; para obviar esta molestia es conveniente inyectar una pequeña cantidad del anestésico antes de puncionar y atravesar dichas estructuras.

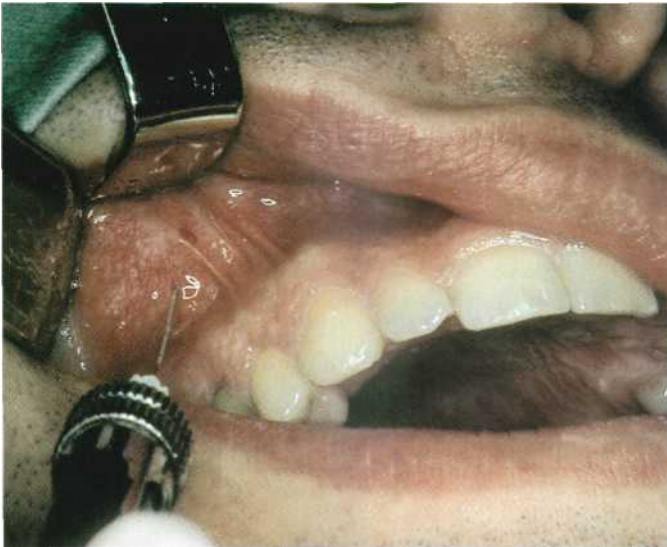Debemos tener, como mínimo, un punto de apoyo sobre el paciente (figura 5.33), ya que el acto anestésico debe hacerse con la máxima precisión posible; este contacto físico lo facilita sensiblemente aunque debe ser brevísimo, prácticamente sólo cuando puncionemos y penetremos con la aguja, y finaliza justo cuando hayamos empezado a inyectar.

Es necesario aspirar antes de inyectar la solución anestésica aunque esta maniobra sólo tiene sentido cuando la aguja ha llegado al punto





**Figura 5.33.** Consecución de puntos de apoyo. La superficie dorsal de los dedos descansa sobre el mentón mientras que el cuerpo de la jeringa reposa sobre el labio inferior.



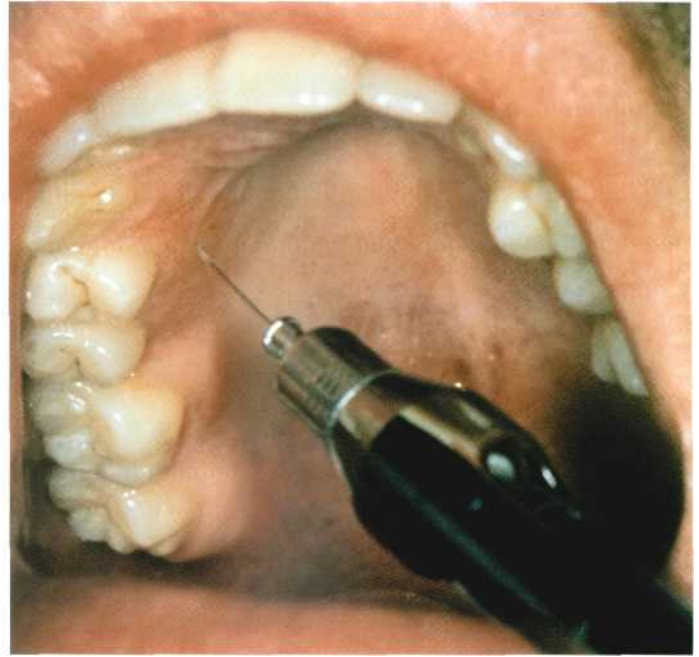
**Figura 5.34.** Anestesia infiltrativa paraapical, vía vestibular, de un primer premolar superior.

final de su recorrido. Si con la aspiración se obtiene sangre en cantidad apreciable, con toda seguridad la aguja estará dentro de un vaso, y por tanto, retrocederemos y volveremos a avanzar para adoptar otra posición que no presente este peligro de inyección intravascular. Debe advertirse que el hecho de no aspirar sangre no nos da una seguridad absoluta de estar fuera de la luz de un vaso.

En cuanto a la cantidad de anestésico a inyectar dependerá, como es lógico, de múltiples factores de los cuales destacaríamos la solución anestésica empleada, la zona del maxilar donde trabajemos, y el tipo de tratamiento odontológico a realizar; queda claro que se requerirá una dosis superior -más del doble- para procedimientos como una pulpectomía o una exodoncia en comparación con otros menos traumáticos como una obturación sencilla.

#### 5.6.5. CUIDADO DEL PACIENTE

No se ha de abandonar al paciente justo después de la inyección del anestésico local; piénsese que los problemas sistémicos de mayor gravedad -por toxicidad de los componentes de la solución anestésica- son de aparición rápida.



**Figura 5.35.** Anestesia infiltrativa paraapical complementaria, vía palatina, de un primer premolar superior.

#### 5.6.6. REANESTESIA

El refuerzo de la anestesia en la misma sesión -reanestesia- se debe hacer dentro de unos límites racionales; si no se logra el efecto deseado después de un segundo reintento, nuestra opinión es posponer la manipulación quirúrgica. Después de un tratamiento adecuado -antibiótico, tranquilizante, etc.- de la situación que se supone que dificulta la acción de la anestesia, la repetición de la anestesia al cabo de pocos días suele tener el éxito deseado.

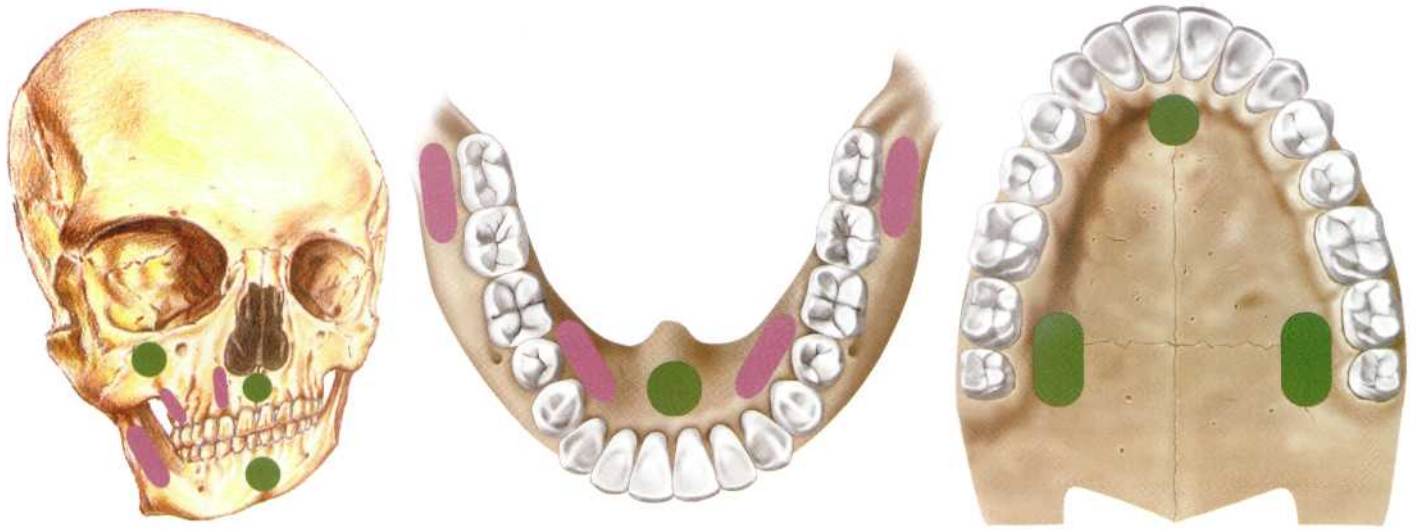Una de las normas de seguridad para no provocar una infección vehiculada por la aguja, es cambiar la aguja cuando se efectúa una reanestesia; este consejo es imperativo cuando hay una clara evidencia de infección, y sobre todo cuando en la reanestesia se quiere hacer una técnica más profunda -por ejemplo un bloqueo troncal- y previamente se ha infiltrado la zona infectada.

#### 5.7. ANESTESIA PARAAPICAL SUPRAPERIÓSTICA

Es la que se utiliza con más frecuencia en la práctica odontológica, y también es conocida como "infiltrativa". Con los anestésicos locales de que disponemos hoy día, se ha convertido en una técnica aparentemente sencilla y sin demasiadas complicaciones, si bien el conocimiento de una serie de detalles anatómicos que podríamos calificar como básicos -tanto de los dientes como de las estructuras vecinas- sigue siendo indispensable.

Con esta técnica se pretende obtener la anestesia de la pulpa dentaria, y la de las estructuras periodontales -ligamento periodontal, hueso, periostio, encía y mucosa-; la anestesia de las estructuras periodontales se obtiene del mismo lado donde se efectúa la infiltración, o sea habitualmente de las vestibulares. Si la anchura del hueso alveolar es poca podrá conseguirse, con la infiltración vestibular, la anestesia de las estructuras linguales -o palatinas- (figura 5.34); si el hueso es grueso se deberá realizar una infiltración doble: vestibular más palatina o lingual (figura 5.35). En ambos casos, será preferible utilizar una aguja corta.

Con la anestesia infiltrativa se pretenden anestesiar las pequeñas ramas provenientes de los plexos dentarios superior o inferior justo an-



**Figura 5.36.** Anestesia infiltrativa supraperiostica paraapical. ■ Zona desfavorable. ■ Zona favorable.

tes de que penetren en el ápice del diente en cuestión. Interesa pues conocer el número y la disposición de dichos ápices; casi siempre la experiencia es suficiente para intuir su posición, pero en otros casos -y sobre todo para el debutante- será preciso establecer su situación mediante una radiografía periapical. También será importante conocer la relación del ápice con el fondo del vestibulo ya que, en principio, el lugar ideal de punción de la técnica infiltrativa paraapical debe estar situado en la mucosa libre o, en su defecto y como máximo, en el fondo del surco vestibular. En el maxilar superior no habrá ningún problema en este sentido ya que todos los ápices -incluido el del canino- están por debajo del surco vestibular. En cambio, en la mandíbula el fondo vestibular coincide con el nivel apical hasta el segundo premolar; a partir de éste, los ápices de los molares quedan por debajo del fondo vestibular. Para algunos autores, el ápice del canino -sobre todo cuando tiene una marcada longitud radicular- también queda por debajo del fondo vestibular.

Los ápices de los dientes mantienen una relación más o menos íntima con las corticales que es el punto donde forzosamente se detendrá la punta de la aguja; la proximidad del ápice con una u otra cortical determinará la vía de acceso que preferiremos para efectuar la punción. En el maxilar superior todos los ápices están más cerca de la cortical vestibular, con la excepción del ápice del incisivo lateral -en un 50% de los casos- y de los ápices de las raíces palatinas de premolares y molares. En la mandíbula, los ápices de incisivos, canino y premolares están más cerca de la cortical vestibular; los ápices del primer molar inferior son equidistantes de las dos corticales, y los de los otros dos molares están más cerca de la cortical lingual (figura 5.36).

La práctica nos indica que en el maxilar superior puede esperarse casi siempre el éxito con la técnica infiltrativa, eventualidad que no sucederá en la mandíbula. En ésta, su utilidad es menor, y está indicada esencialmente en la región incisiva de individuos jóvenes; es más, excepcionalmente estará justificada, como refuerzo, en la cara lingual de la mandíbula.

En este tipo de anestesia hay dos zonas problemáticas:

#### - **Bóveda palatina**

En ella existe una zona constituida por tejido fibroso (rafe medio y franja de 1cm de extensión vecina a los dientes) y otra zona de tejido laxo que corresponde a la superficie entre las dos regiones fibrosas descritas. En la zona fibrosa la punción es dolorosa, difícil, requiere gran presión y por lo tanto traumatiza los tejidos. Así pues, la zona a elegir es la del tejido laxo; no obstante, se recomienda inyectar a la salida de

los nervios palatinos anteriores con lo que se consigue un bloqueo de las estructuras que componen la bóveda palatina (figura 5.37A).

#### - **Zona lingual de la mandíbula**

El espesor de la cortical interna del maxilar inferior dificulta la propagación de la solución anestésica, pero además en esta zona son frecuentes las complicaciones -hematomas, desgarros de la mucosa, etc.-. Este tipo de anestesia sólo estará indicada cuando se intervenga en la zona lingual de los dientes anteriores (figura 5.37B).

## **5.8. ANESTESIA DE LAS RAMAS PRINCIPALES DEL NERVO TRIGÉMINO**

La anestesia de los troncos principales tiene muy pocas indicaciones, porque la anestesia general vence todas las dificultades y es mucho más cómoda para el paciente.

### **5.8.1. ANESTESIA TRONCAL DEL NERVO MAXILAR SUPERIOR**

Con los progresos de las técnicas de sedación y anestesia general, los bloqueos complejos y peligrosos como el del tronco del nervio maxilar superior han quedado plenamente desfasados. Sus indicaciones eran la cirugía extensa del maxilar superior, la presencia de infección importante que impidiera la anestesia de las ramas más periféricas y, por último, los bloqueos con finalidad diagnóstica.

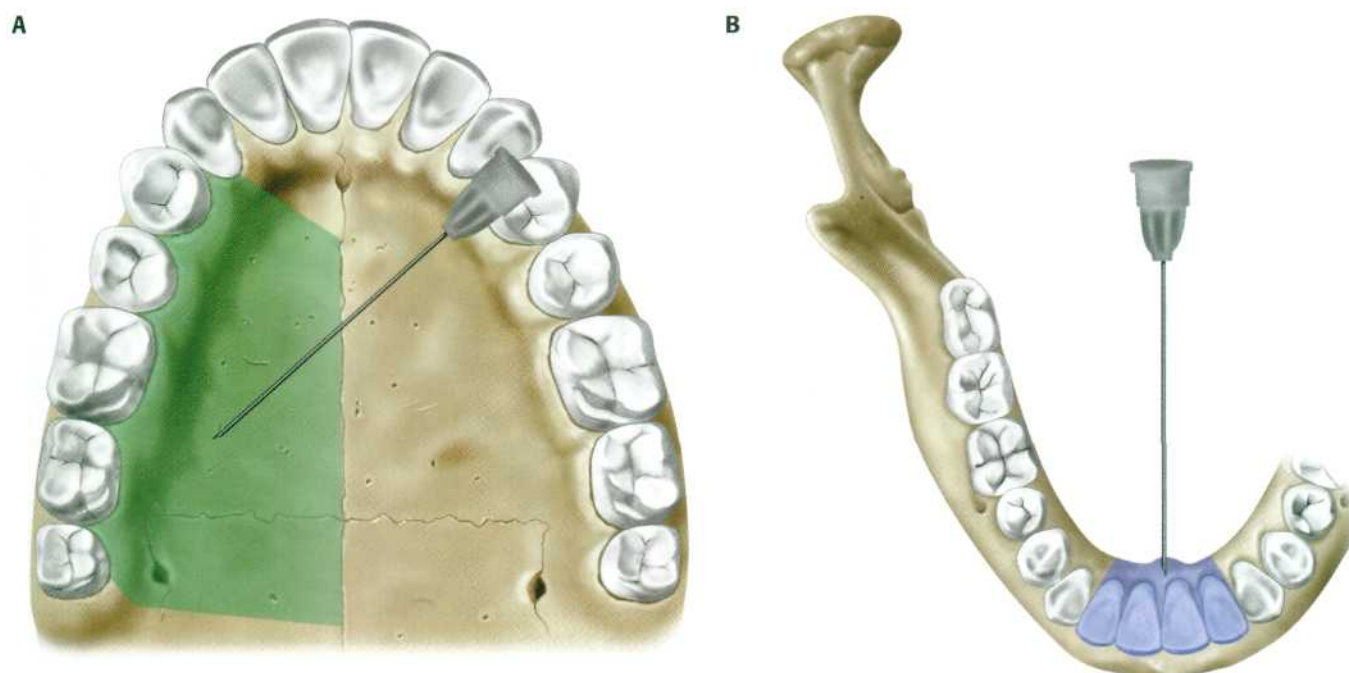
Por este motivo seremos parcos a la hora de referirnos a esta técnica, de la cual hay diversas variantes -intra y extrabucal- según la vía de acceso a la fosa pterigopalatina. Sin embargo, ocasionalmente, surgen partidarios de estas técnicas como ahora Lepere -año 1993- quien además nos recuerda, de paso, que técnicas como las de Gow-Gates o de Akinosi vuelven a ganar aceptación.

#### **5.8.1.1. Vía retrotuberosidad**

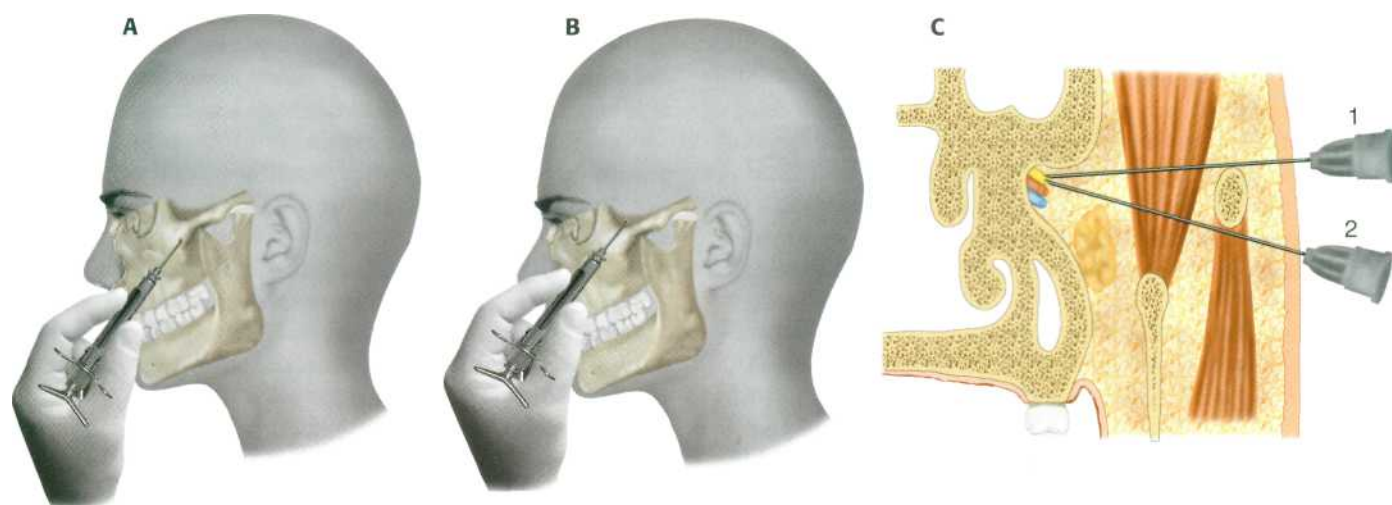
También es conocida como vía hendidura pterigomaxilar y también como técnica de Arthur Smith. Su acceso es intrabucal, y sigue una vía similar a la del bloqueo del nervio alveolar superior posterior pero en este caso se progresa hasta la fosa pterigopalatina, es decir, que la aguja se dirigirá más hacia arriba, adentro y atrás.

Es preferible conocer la profundidad con mediciones pertinentes efectuadas previamente con un calibrador aunque, en principio, la longitud de penetración sería igual a la altura del maxilar superior medida





**Figura 5.37.** Zonas problemáticas para la anestesia infiltrativa supraperiostica paraapical. (A) Bóveda palatina. (B) Zona lingual.



**Figura 5.38.** Anestesia troncal extrabucal del nervio maxilar superior. (A) Vía inframalar. (B) Vía supramalar. (C) Punción para la vía supramalar (1) o la inframalar (2).

como la distancia que hay entre la encía de los premolares superiores y el borde inferior de la órbita; para Donado sería aproximadamente de unos 4 cm.

El peligro de esta técnica es herir la arteria maxilar interna; aun así, Jorgensen la considera como la más segura dentro de los bloqueos del nervio maxilar superior.

#### 5.8.1.2. Vía conducto palatino posterior

Conocida también como técnica de Nevin, en este caso hay que ir a buscar el agujero palatino posterior que está justo por delante del gancho de la apófisis pterigoidea -estructura fácilmente palpable en el paladar blando-. Una vez introducida la aguja en el interior del conducto palatino posterior se ha de penetrar siguiendo el plano sagital; las desviaciones pueden ser fáciles ya que se trata de un conducto con un paso ancho. Así se puede ir a parar al espacio cigomático -a través de la hendidura pterigomaxilar- señal que nos habremos desviado lateral y dis-

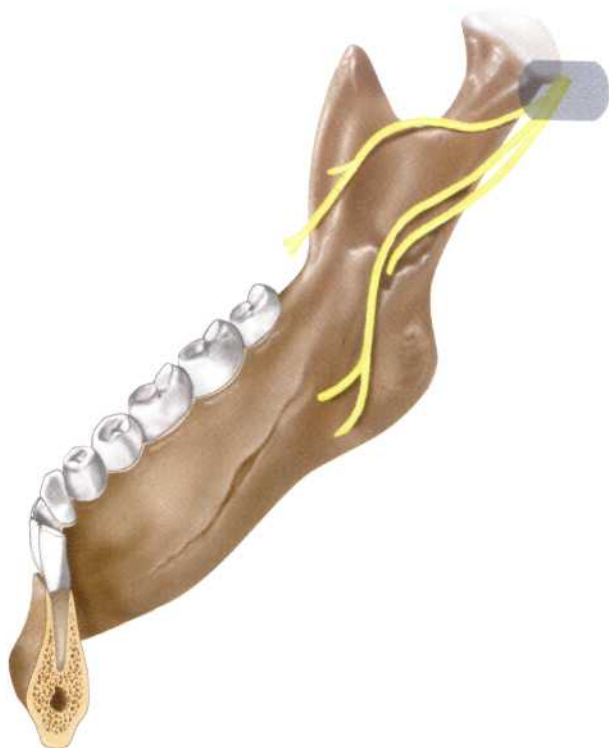talmente; o también podemos sufrir una desviación hacia dentro e introducirnos en las fosas nasales después de atravesar la pared interna de la fosa pterigopalatina.

Esta técnica requiere una abertura forzada de la boca o bien emplear una aguja con un adaptador curvo; si sólo se dispone de una aguja recta piénsese que ésta deberá formar con el plano oclusal un ángulo de 60-70°. El recorrido es de entre 25 y 35 mm; si se fuerza demasiado profundamente la aguja, se puede llegar a la órbita.

Para Figún y Garino, es un método fácil e inocuo pero de resultados inseguros ya que muchas veces no se obtiene la anestesia de la zona anterior del maxilar superior.

#### 5.8.1.3. Vía transcutánea

Para llegar extrabucalmente a la fosa pterigomaxilar, se han descrito unas vías de acceso supra e infracigomática (figura 5.38): la presencia del arco cigomático "protege" el acceso directo, y por tanto estas téc-



**Figura 5.39.** Técnica de Gow-Gates. Señalamos la zona de punción.

nicas tienen en común que lo evitan pasando por encima o por debajo. Así pues se deberá también inclinar convenientemente la aguja durante su trayecto que no puede cuantificarse de forma taxativa: así, para Donado el recorrido sería de unos 5 cm para la vía superior y de 4 cm para la inferior, mientras que para Ginestet serían de 5,5 cm o más; de hecho este autor utilizaba agujas de 6-7 cm de largo y evidentemente de un buen grosor.

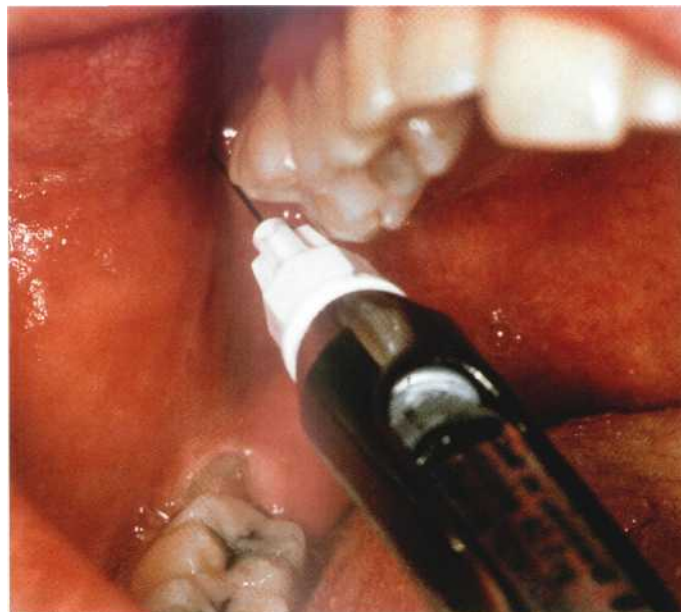La utilización de estas vías extrabucal requiere un buen conocimiento de la anatomía de esta región. Por si esto no fuera suficiente, la no despreciable posibilidad de herir elementos anatómicos importantes -arteria maxilar interna, plexo venoso pterigoideo- puede reportar complicaciones graves. Todo ello ya es claramente indicativo de que el riesgo no está en relación con los beneficios; tengamos en cuenta además que en la línea media la anestesia puede ser incompleta debido a la innervación cruzada.

### 5.8.2. ANESTESIA TRONCAL DEL NERVO MAXILAR INFERIOR

Puede hacerse una verdadera anestesia troncal del nervio maxilar inferior cuando éste se encuentra en la fosa cigomática, sea por vía endobucal o más sencillamente -dentro de la dificultad- por vía extrabucal; por razones obvias hoy día están casi completamente abandonadas. Pero también se puede bloquear, por vía intrabucal, el nervio maxilar inferior en una situación algo más periférica cuando ya está a punto de dividirse en sus principales ramas sensitivas; sólo esta última técnica -de Gow-Gates- presenta una cierta utilidad real para el odontólogo.

#### 5.8.2.1. Técnica de Gow-Gates

Esta técnica, que fue descrita en 1973 por el australiano George Gow-Gates, pretende anestesiarse al mismo tiempo, por vía intrabucal, los nervios alveolar inferior, lingual y bucal; también conseguiría, de paso, el bloqueo de los nervios milohioideo y auriculotemporal. La anestesia del nervio auriculotemporal explica el entumecimiento de las partes blandas de la zona posterior de la mejilla, preauricular y temporal.



**Figura 5.40.** Detalle clínico de la técnica de Gow-Gates.

Sus partidarios aducen una serie de ventajas muy discutibles -menos riesgo de inyecciones intravasculares por ejemplo- cuando en realidad su peligro potencial es clarísimo. Posiblemente el poco éxito y las complicaciones inherentes a todo período de aprendizaje han hecho que esta técnica no se haya prodigado, aunque podemos leer que se enseña en la mayoría de Facultades de Odontología norteamericanas.

Otro efecto beneficioso esgrimido es que las complicaciones por punción del propio tronco nervioso son mínimas ya que aquí la inyección de la solución anestésica siempre se lleva a cabo a una cierta distancia del nervio.

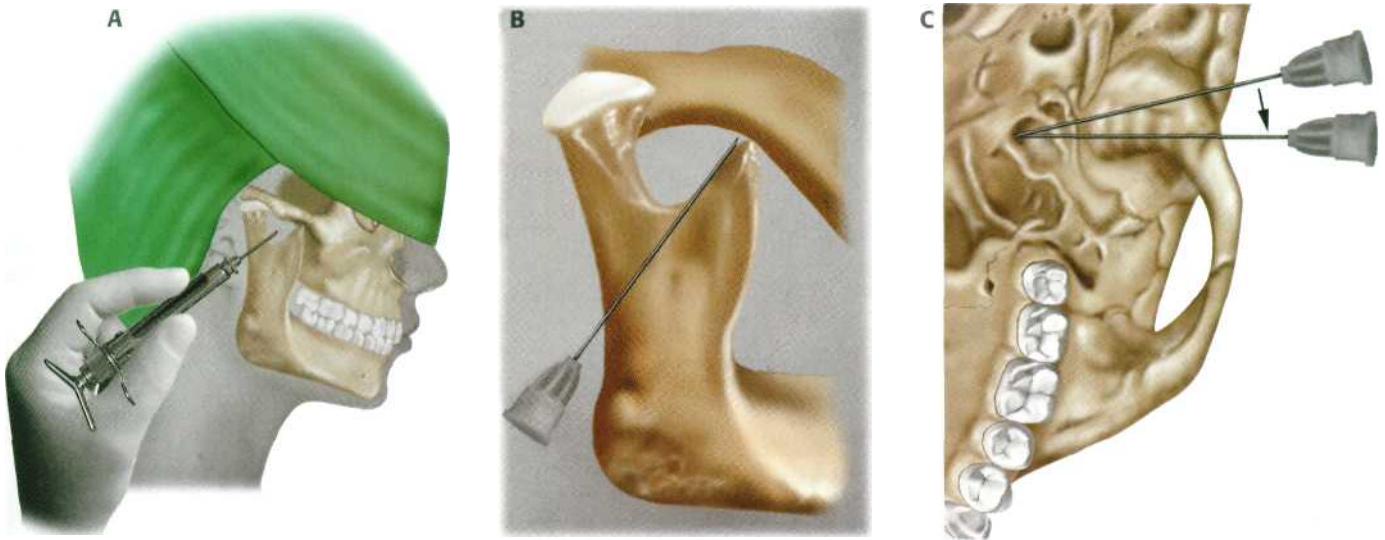
De hecho obtenemos los mismos efectos con la técnica indirecta del bloqueo del nervio alveolar inferior, sin cambiar dos veces la dirección de la aguja; con la técnica de Gow-Gates no hay necesidad de estas rectificaciones ya que se va a buscar un punto -en la cara anterolateral del cuello del cóndilo, por debajo de la inserción del músculo pterigoideo externo- donde aún no se han separado estos tres nervios (figura 5.39).

En este caso las referencias anatómicas son externas como remarca su autor; el cuerpo de la jeringa y la aguja han de seguir una línea imaginaria que va desde la comisura labial contralateral hasta un punto de la oreja que puede ser, según López Arranz, la escotadura intertraguiana. Aquí será conveniente colocar un dedo dentro del conducto auditivo como referencia de la dirección que ha de seguir la aguja; este punto se habrá marcado previamente con un lápiz dermatográfico.

Es evidente que para llegar al punto deseado, el paciente -que estará en decúbito puro o en Trendelenburg- además de abrir la boca de forma muy forzada, ha de situar la cabeza en hiperextensión; uno de los motivos de esta abertura forzada de la boca es que el nervio maxilar inferior se coloca -se acerca al cuello del cóndilo- en una situación más asquible.

La punción de la mucosa bucal se efectúa cranealmente respecto a la del bloqueo del nervio alveolar inferior; la aguja debe quedar apoyada sobre la cúspide mesiopalatina del segundo molar superior homolateral mientras que el cuerpo de la jeringa lo hará sobre la cúspide del canino inferior contralateral (figura 5.40). Una maniobra que nos ayuda bastante es colocar el pulgar -o el índice si el bloqueo es del lado izquierdo- intrabucalmente, apoyándolo a nivel de la escotadura coronoi-dea para poner tensa la mucosa.





**Figura 5.41.** Anestesia troncal extrabucal del nervio maxilar inferior. (A) Vía externa postcoronoidea. (B) Vía de acceso a través de la escotadura sigmoidea. (C) Localización del agujero oval.

El recorrido es de unos 25 mm -aguja larga- y hay que insistir en la obligatoriedad de la aspiración. La cantidad óptima de solución anestésica a inyectar sería de 2,2 cc (volumen de determinados carpules comercializados en el ámbito anglosajón). Malamed recomienda esperar a ver los efectos y, si hay fracaso, reanestesiarse pero ahora sólo con 1 cc suplementario.

Recordemos que se trata de una anestesia por difusión: aquí hará falta esperar un tiempo de latencia considerable, del orden de los 5 a 7 minutos como mínimo para obtener los efectos deseados.

En casi tres cuartas partes de los casos -los estudios proporcionan porcentajes entre el 62 y el 90%- no se consigue la anestesia simultánea del nervio bucal, porque la inyección se efectúa a un nivel más bajo, cuando este nervio ya se ha separado de los otros dos. No obstante, la distancia que separa este nervio bucal queda reducida ostensiblemente cuando se fuerza la abertura de la boca.

Las aspiraciones hemáticas son raras, de un 2% para Malamed; esto se atribuiría a la inexistencia de vasos importantes a lo largo del paso de la aguja. Otra complicación es el trismo debido a la lesión de los músculos pterigoideos interno y también del externo. Se han publicado toda una serie de complicaciones -relacionadas con esta técnica- bien variadas entre las que destacan las oftalmológicas.

Las indicaciones de esta técnica se han de centrar en los fracasos del bloqueo del nervio alveolar inferior, ya que soluciona dos posibles causas: las originadas por la inervación accesoria por parte del nervio milohioideo, y las debidas a ramas aberrantes -perforantes- del propio nervio alveolar inferior que no penetran por el foramen mandibular; esta última eventualidad explicaría algunos fracasos de la anestesia en la región del tercer molar inferior.

Malamed opina que para llegar a dominar esta técnica se debería efectuar de forma sistemática cuando, por la razón que fuere, no se obtiene la anestesia deseada con el clásico bloqueo del nervio alveolar inferior.

#### 5.8.2.2. Técnica transcutánea

En cuanto a la vía transcutánea, se tiene que ir a buscar el tronco del nervio justo cuando emerge del agujero oval de la base del cráneo; una vía a seguir es la infragomática, que tiene los mismos puntos de referencia que el bloqueo del nervio maxilar superior. Sin embargo aquí la aguja, una vez haya contactado con la lámina externa de la apófisis pte-

rigoidea, se ha de retirar un poco para dirigirla -la nueva dirección forma un ángulo de unos 30° con la anterior- sólo 1 cm hacia abajo y atrás (figura 5.41).

No es prudente profundizar más de 5 cm por el peligro de perforar la trompa de Eustaquio, herir los vasos de la región -carótida primitiva- e incluso penetrar en la cavidad craneal a través del agujero oval.

### 5.9. ANESTESIA DE LAS COLATERALES Y TERMINALES DE LOS NERVIOS MAXILAR SUPERIOR E INFERIOR

Se realiza inyectando la solución anestesia de modo que ésta quede en contacto con una rama nerviosa importante; debe procurarse siempre no "tocar" la rama nerviosa, es decir, efectuar una inyección perineural. En su conjunto permiten la anestesia de todas las estructuras que conforman ambos maxilares (figura 5.42).

#### 5.9.1. ANESTESIAS PARA EL MAXILAR SUPERIOR

El nervio maxilar superior es la segunda rama del trigémino. Es sensitivo, y tiene como colateral más importante el nervio esfenopalatino; éste a su vez tiene como colaterales a los nervios palatinos posterior, medio y anterior, y su rama terminal es el nervio nasopalatino. El nervio maxilar superior también da otras colaterales de interés como son los nervios alveolares superiores posterior, medio -que es inconstante-, y anterior; éste ya nace del tramo final donde el nervio maxilar superior recibe el nombre de nervio infraorbitario.

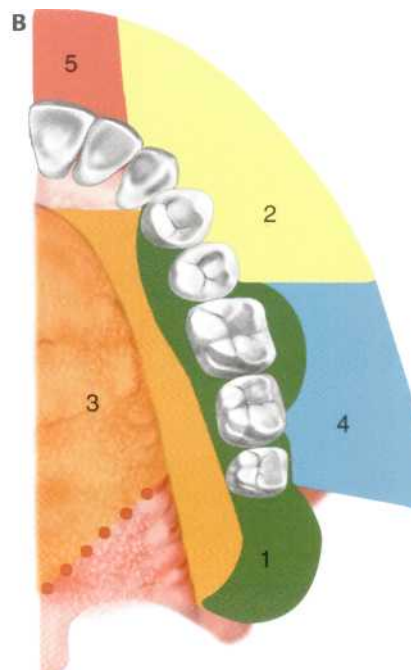
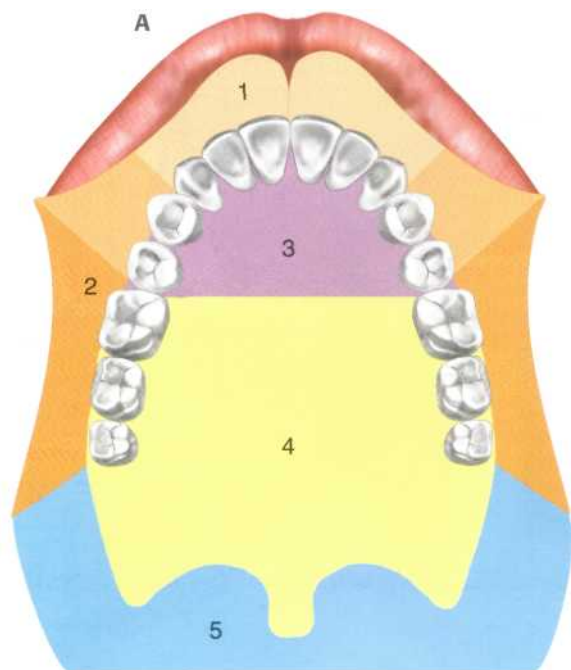
##### 5.9.1.1. Nervio nasopalatino

En realidad es doble ya que se anestesian simultáneamente los nervios derecho e izquierdo que emergen juntos la gran mayoría de veces por un único agujero.

##### 5.9.1.1.1. Técnica básica

El agujero palatino anterior -por donde sale el paquete vasculo-nervioso nasopalatino- está ubicado en la línea media del paladar; coincide con la papila retroincisal o palatina, que está situada unos 5 mm por detrás de los cíngulos de los incisivos centrales superiores.

Hay dos formas de iniciar la punción: una directamente sobre la papila retroincisal (figura 5.43), que es realmente dolorosa, mientras que



**Figura 5.42.** (A) Zonas de anestesia de las colaterales y terminales del nervio maxilar superior:

1. Nervio alveolar superior anterior.  
2. Nervios alveolares superiores posterior y medio.

3. Nervio nasopalatino.

4. Nervio palatino anterior.

5. Nervios palatinos medio y posterior.

(B) Zonas de anestesia de las colaterales y terminales del nervio maxilar inferior:

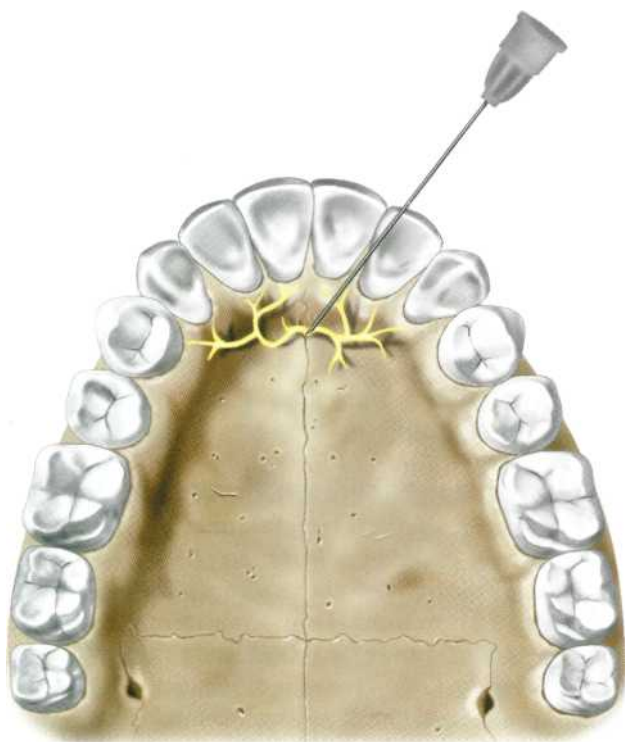
1. Nervio alveolar inferior.

2. Nervio mentoniano.

3. Nervio lingual.

4. Nervio bucal.

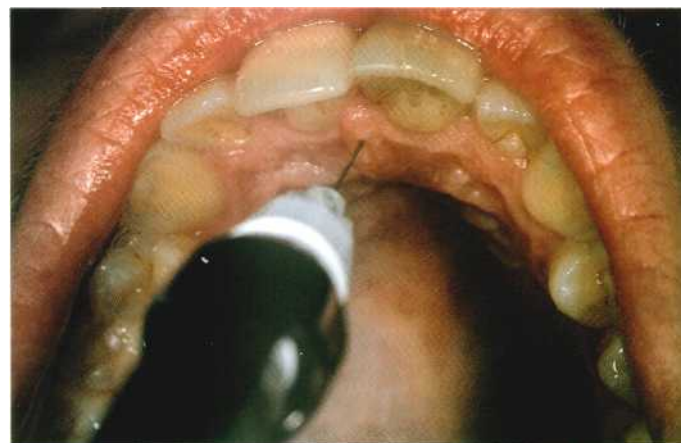5. Nervio incisivo inferior.



**Figura 5.43.** Anestesia del nervio nasopalatino.

la otra es indirecta puesto que en primer lugar requiere la anestesia, desde el vestíbulo, de la papila interincisal. Algunos preconizan la variante indirecta pero en tres tiempos ya que hacen, antes de todo, la anestesia de la mucosa del vestíbulo mediante una infiltración interincisal submucosa por encima de la papila interdental.

Para efectuar esta anestesia de la papila interincisal se debe entrar frontalmente desde vestíbulo, e inyectar sólo 0,1-0,2 cc de la solución anestésica. Se retira la aguja, y se espera un par de minutos hasta constatar que se ha formado una zona isquémica por palatino que interesa la papila retroincisal; a partir de este momento ya podremos proseguir como



**Figura 5.44.** Detalle clínico de la anestesia del nervio nasopalatino.

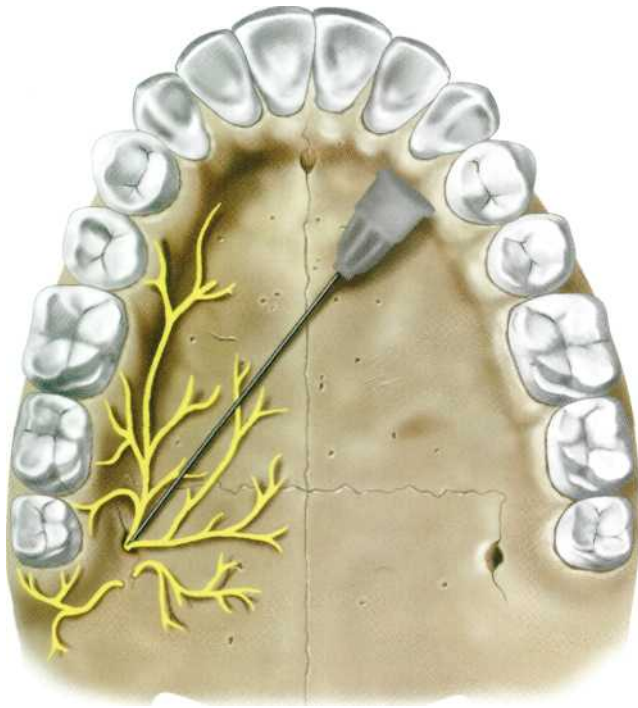
en la técnica directa. Lo que pretende la técnica indirecta es -gracias a la anestesia de la papila interincisal- evitar el dolor vivísimo que supone la anestesia directa de la papila retroincisal.

Cuando se quiera entrar directamente, será imprescindible que el paciente -con la cabeza hiperextendida- abra al máximo la boca ya que la presencia de los incisivos no permite una punción perpendicular a la mucosa; una vez anestesiada la papila retroincisal se profundizará en sentido paralelo al eje longitudinal de los incisivos superiores.

Tanto Salagaray como Malamed aconsejan, a fin de minimizar el dolor de la punción de la papila retroincisal, hacerla de entrada superficial y ligeramente decantada -no en pleno centro- inyectando unas gotas de la solución anestésica; justo después, sin retirar la aguja, ya se podrá penetrar en el interior del conducto.

Jorgensen aconseja quedarse a la entrada del foramen, pero advierte que si el procedimiento tiene que durar un tiempo considerable puede ser conveniente efectuar la inyección dentro del propio conducto, aunque recomienda no sobrepasar los 5 mm (figura 5.44); la cantidad de solución inyectada es de entre 0,25 y 0,5 cc. Sea cual sea la variante técnica, la aguja será corta puesto que el agujero palatino anterior está entre 2 y 4 mm por debajo de la mucosa.





**Figura 5.45.** Anestesia del nervio palatino anterior.

#### 5.9.1.1.2. Estructuras anestesiadas

La anestesia conseguida con la técnica directa -o sea la debida al nervio nasopalatino en exclusiva- afecta el bloque incisivocanino sin llegar al primer premolar, aunque hay quien la limita sólo a los incisivos y, contrariamente otros, como Malamed, se muestran algo más generosos y llevan este límite hasta la mitad mesial del primer premolar. Las estructuras afectadas son exclusivamente del lado palatino: mucosa, periostio y cortical interna; la innervación pulpar queda inalterada.

El paciente nos refiere el entumecimiento de la parte anterior del paladar, y opcionalmente de parte del labio superior si hemos hecho la técnica indirecta en tres tiempos.

#### 5.9.1.1.3. Complicaciones propias

Cuando se efectúa una penetración exagerada -superando los 10 mm- se llega al interior de las fosas nasales con consecuencias poco trascendentes: paso de la solución anestésica primero en la nariz, y después -vía coanas- hacia la faringe que es cuando el paciente lo nota. Difícilmente, aunque Jorgensen lo mencione, esto puede provocar una infección.

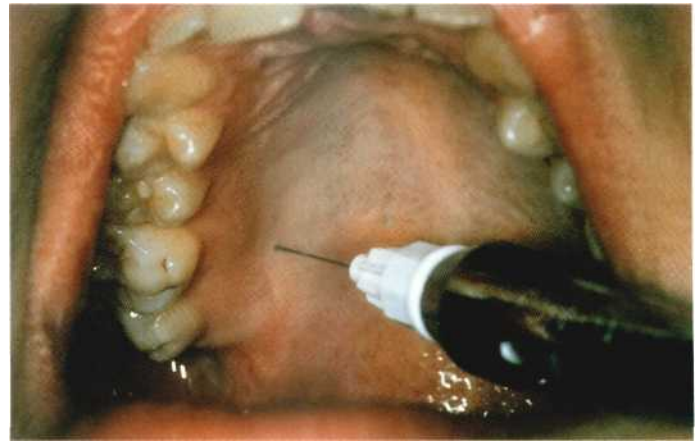
En esta técnica el paso de la solución anestésica a la faringe es bastante frecuente pero no debido a este mecanismo *a retro*; lo más frecuente es que exista un reflujo sobre todo cuando se utiliza la punción lateralizada de la papila retroincisal, ya que la densidad de la fibromucosa no admite demasiada cantidad de solución anestésica.

A pesar de que el nervio va acompañado por los vasos satélites, el porcentaje de aspiraciones hemáticas, según Malamed, es inferior al 1%.

Otras complicaciones que pueden verse son la inflamación residual de la papila interdental -técnica indirecta- que se resuelve espontáneamente en cuestión de días, y posibles efectos de necrosis de la fibromucosa en relación con la punción lateralizada de la papila retroincisal y especialmente con una concentración exagerada de vasoconstrictores en la solución anestésica.

#### 5.9.1.1.4. Indicaciones

No tendrá, por sí sola, ninguna indicación para los tratamientos odontológicos conservadores ni para las exodoncias convencionales porque



**Figura 5.46.** Detalle clínico de la anestesia del nervio palatino anterior.

con ella no se consigue una anestesia pulpar. En cambio, sus indicaciones recaen básicamente en los procedimientos quirúrgicos que afecten la vertiente palatina como gran parte de la cirugía del canino incluido y las fenestraciones de incisivos retenidos. También será útil en caso de exodoncias múltiples, y asimismo para determinada cirugía que utiliza la vía vestibular pero que debido a su envergadura -quistes de la premaxila- tenga una proximidad patente con la cortical interna del maxilar superior.

#### 5.9.1.2. Nervio palatino anterior

En muchos textos se emplea también la terminología de anestesia del nervio palatino mayor -great palatine, grand palatin-.

##### 5.9.1.2.1. Técnica básica

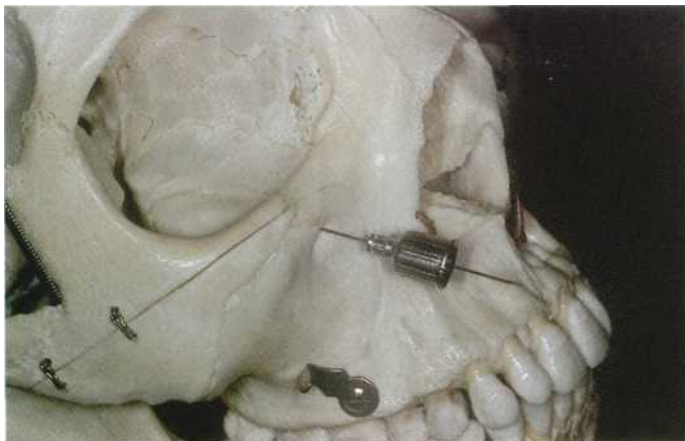
Recordemos que el nervio palatino anterior emerge, conjuntamente con los vasos acompañantes, por el agujero palatino posterior. Pese a que algunos llegan a situarlo gracias a palpar una "ligera depresión" -Lepere se ayuda con una sonda acabada en forma de bola-, generalmente nos guiamos por referencias anatómicas vecinas.

La situación de este agujero palatino posterior suele describirse demasiado adelantada en la mayoría de los tratados en opinión de Roda y Blanton: así se puede leer que este orificio está situado a plomo, respecto a la raíz palatina del segundo molar, en un punto equidistante de la línea media y del borde gingival; para estos autores estaría en un 57% de individuos a nivel del tercer molar y hasta ligeramente distal respecto a éste.

Cuando faltan los molares, podemos imaginar el agujero palatino posterior a 1-1,5 cm por delante del borde posterior del paladar óseo, y a 1,5 cm del rafe palatino. Como veremos después, la precisión de la topografía de este foramen no tiene aquí demasiado sentido porque siempre se va a buscar el nervio en una situación más anterior.

El acceso a esta zona se facilitará haciendo abrir al máximo la boca al paciente quien tendrá la cabeza en hiperextensión. Aun así deberemos entrar la jeringa desde la comisura labial opuesta; el cuerpo de la jeringa quedará apoyado sobre los premolares inferiores contralaterales. La aguja a emplear ha de ser corta, ya que el grosor a atravesar es sólo de unos 2 mm.

Se evitará una inyección demasiado distal -por ejemplo a plomo del tercer molar- pues no interesa anestesiarse los nervios palatino medio y posterior ya que obtendríamos la insensibilización del paladar blando que es bastante molesta (figura 5.45). Por tanto el lugar ideal para la punción suele ser algo más por delante de la emergencia del nervio, como por ejemplo a pico de la raíz palatina del segundo molar o en un punto todavía más anterior que éste (figura 5.46).



**Figura 5.47.** Agujero infraorbitario. Nótese la dirección del conducto.

Es preferible actuar en dos tiempos; primero, anestesia de la mucosa, y cuando se observa que se vuelve blanca (isquemia), se esperan unos 5 segundos, y entonces se profundiza hasta tener contacto con el hueso. Si para la primera fase sólo se necesita una gota, para la segunda con 0,3 cc ya basta y una dosis de 0,5 cc debe considerarse como máxima.

#### 5.9.1.2.2. Estructuras anestesiadas

La anestesia conseguida corresponde a la encía del lado palatino que va desde el primer premolar hasta el tercer molar, además de la fibromucosa, el periostio y el paladar óseo exceptuando la zona de la premaxila que está inervada, como ya hemos dicho, por el nervio nasopalatino.

El paciente nos referirá que nota la parte posterior del paladar como entumecida. Ya hemos mencionado que una punción demasiado posterior conseguirá la anestesia de los nervios palatinos medio y posterior -que inervan úvula y paladar blando-; esto se manifestará clínicamente con molestias transitorias a la fonación y sobre todo a la deglución (figura 5.45).

#### 5.9.1.2.3. Complicaciones propias

La más grave es la hemorragia por punción de los vasos -sobre todo de la arteria- que acompañan el nervio; con una técnica correcta, el porcentaje de aspiraciones positivas según Malamed es inferior al 1%.

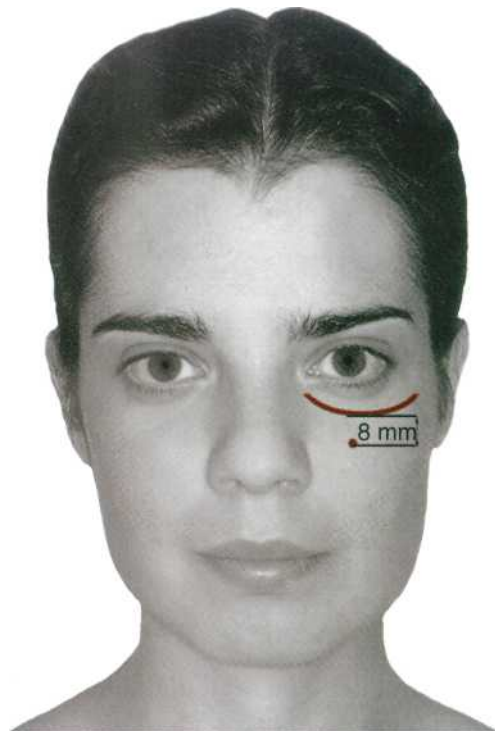
La necrosis de la fibromucosa palatina es otro riesgo inherente a la exageración de la cantidad de solución anestésica inyectada y a su composición demasiado rica en vasoconstrictores.

#### 5.9.1.2.4. Indicaciones

Al no lograrse la anestesia pulpar, no estará aconsejada para las maniobras odontológicas conservadoras ni para la exodoncia. Su interés radica en la cirugía por vía palatina -injertos de fibromucosa, cirugía periapical de raíces palatinas- o aquella que, realizada por vía vestibular y debido a su envergadura afecte la integridad de la cortical palatina, tal es el caso de exodoncias múltiples, la extracción quirúrgica de un resto radicular palatino -con abordaje vestibular-, el cierre quirúrgico de comunicaciones bucosinusales, la cirugía implantológica, etc.

#### 5.9.1.3. Nervio infraorbitario

Existe un cierto confusionismo en torno a las anestias de los nervios infraorbitario y alveolar superior anterior. Desde un punto de vista práctico, y teniendo en cuenta que se debe hacer un tratamiento odontológico, hay que entender la anestesia del nervio infraorbitario como su bloqueo efectuado justo cuando este nervio sale por el foramen del mismo nombre; si se penetra unos 7-10 mm dentro del interior del con-



**Figura 5.48.** Anestesia extrabucal del nervio infraorbitario; se indica el punto de punción.

ducto -otros autores consideran que sólo son necesarios 5-6 mm-, es preferible hablar de anestesia del nervio alveolar superior anterior. El desconcierto se debe a que los efectos, a primera vista, son similares, cosa que no es totalmente cierta. Queda claro que en la inyección en el interior del conducto, se anestesia plenamente, además del nervio alveolar superior anterior, el nervio infraorbitario; en cambio, en la inyección fuera del conducto se obtiene una anestesia plena del nervio infraorbitario pero también una cierta anestesia -más tardía y más débil ya que se hace por difusión ósea- del nervio alveolar superior anterior.

#### 5.9.1.3.1. Técnica básica

Hay una serie de datos anatómicos que permiten situar el foramen infraorbitario (figura 5.47). Según Jorgensen, éstos son:

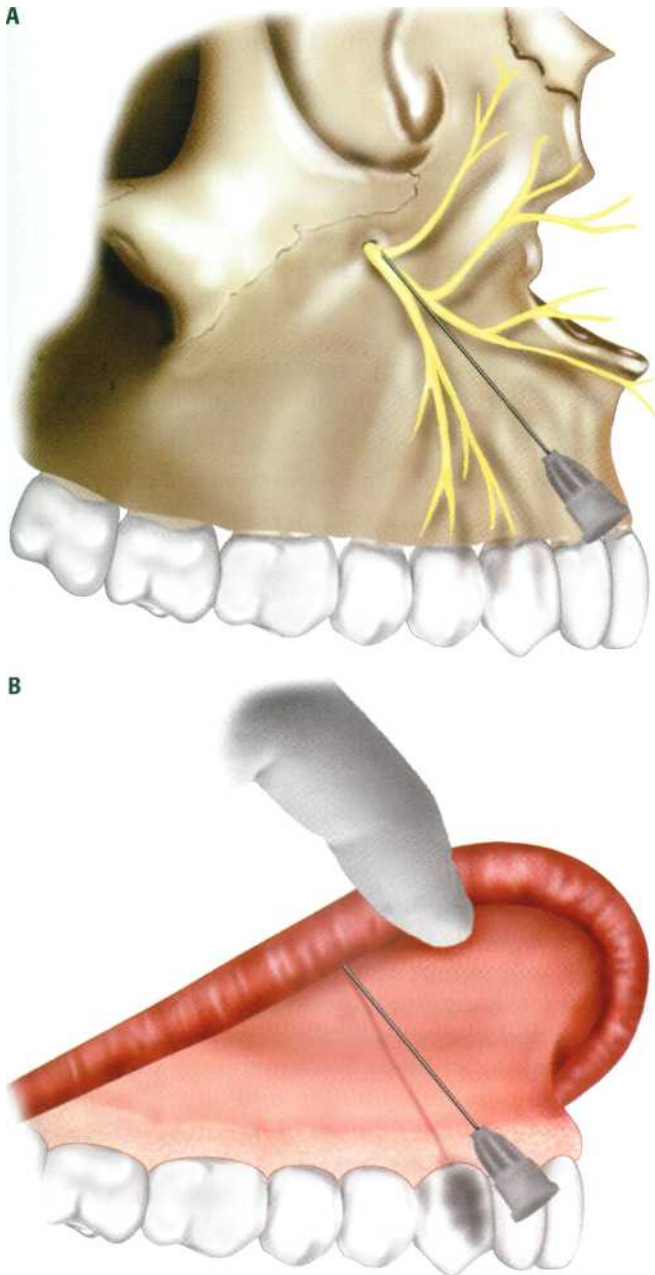
- Está situado en la misma línea del eje del segundo premolar.
- En el punto de unión entre los tercios medio e interno del reborde orbitario inferior.
- Con la mirada fija hacia adelante, está a 1-4 mm por dentro de la línea pupilar.
- Está a 5-10 mm, 8 mm como promedio (figura 5.48) aproximadamente por debajo del reborde orbitario inferior.

Iremos a buscar, como hemos dicho, el nervio a la salida del foramen infraorbitario, en una situación siempre más baja -en la fosa canina- para evitar el riesgo de herir el tronco nervioso y los vasos acompañantes. La punción puede efectuarse por vía cutánea (figura 5.48) o por el fondo del vestíbulo bucal y del ápice del canino. En esta última el recorrido de la aguja suele ser de 1 cm; para algunos no deja de ser una "infiltración paraapical alta del canino" o simplemente "canina alta" según Martineau. La cantidad de solución anestésica a inyectar es de 1,8 cc, o sea un carpule.

#### 5.9.1.3.2. Estructuras anestesiadas

Con esto anestesiaremos las ramas terminales del nervio infraorbitario, es decir los nervios palpebral inferior, nasal lateral y labial superior. La anestesia conseguida es de partes blandas básicamente cutáneas -





**Figura 5.49.** Anestesia del nervio alveolar superior anterior; punción por vía intrabucal.

referida por el paciente como un entumecimiento- pero también de la mucosa bucal que corresponde al vestíbulo de la zona incisivo-canina homolateral, y de la cara interna del labio superior. La piel anestesiada es la del párpado inferior, ala nasal, región nasogeniana y labio superior, siempre del mismo lado. Si la anestesia fuera puramente la de este nervio, no obtendríamos ni analgesia de las estructuras periodontales ni mucho menos la anestesia pulpar de ningún diente, y por tanto no sería útil para los tratamientos dentarios.

#### 5.9.1.3.3. *Complicaciones propias*

Puede generarse una hemorragia y/o un hematoma por la lesión de los vasos infraorbitarios o de los angulares que son su continuación.

#### 5.9.1.3.4. *Indicaciones*

Considerada como anestesia en exclusiva del nervio infraorbitario, no está indicada para tratamientos dentarios conservadores ni para exo-

doncias convencionales. Sus indicaciones caen dentro de la cirugía bucal sea de partes blandas extrabucal -lesiones, benignas o malignas, cutáneas y del labio superior-, sea del vestíbulo -cirugía del frenillo, épulis fisurado-. Muchas veces es conveniente efectuarla cuando se prevé que una técnica quirúrgica sobre el hueso alveolar de la premaxila será de larga duración tal es el caso de la extracción quirúrgica de los caninos incluidos, de fenestraciones o de la cirugía periapical.

#### 5.9.1.4. **Nervio alveolar superior anterior**

##### 5.9.1.4.1. *Técnica básica*

Clásicamente se describen dos vías de penetración: una intrabucal que es más difícil, y una extrabucal o transcutánea que permite una introducción más fácil de la aguja dentro del conducto; esta última es poco empleada por el rechazo psicológico del paciente.

##### **Vía intrabucal**

Describiremos en primer lugar la técnica intrabucal. La acción de la mano izquierda es fundamental ya que el dedo pulgar ha de colocarse ligeramente por encima del punto donde creemos que estará situado el agujero infraorbitario; los dedos índice y medio pellizcan suavemente el labio superior y lo desplazan hacia arriba.

En la técnica intrabucal, una penetración real dentro del conducto sólo puede conseguirse si se introduce la aguja inclinada. Con la boca casi cerrada, el pabellón de la aguja se apoya sobre el incisivo central y la punción debe seguir una dirección posteroexterna; una introducción paralela a los ejes dentarios, desde los premolares -tal como propone Malamed- no permitirá la penetración dentro del conducto sino que sólo se podrá quedar justo en la entrada (figura 5.49 A).

Por tanto, iniciaremos la punción en el fondo del vestíbulo y la dirigiremos en busca del dedo pulgar de la mano izquierda. El recorrido de la punta de la aguja, desde que perfora la mucosa vestibular hasta que llega al orificio infraorbitario, es de aproximadamente entre 1 y 1,5 cm (figura 5.49B).

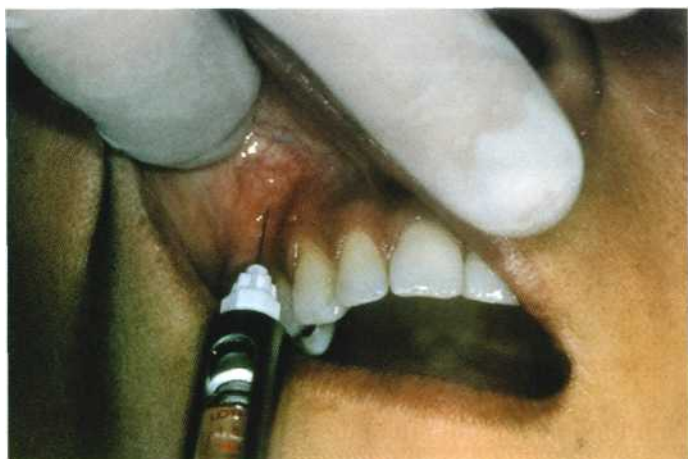En pura lógica, la aguja ha de penetrar en el agujero infraorbitario y transcurrir por su interior como mínimo unos 5 mm, aunque las descripciones anatómicas nos sitúan la separación de ambos nervios -alveolar superior anterior e infraorbitario- a 6-10 mm del foramen infraorbitario. La cantidad de solución anestésica a inyectar es de 1 cc.

Los problemas de la introducción de la aguja dentro del conducto infraorbitario son obvios; por tal motivo, algunos autores aconsejan quedarse justo en la entrada, depositar allí la solución anestésica, y facilitar su penetración gracias a suaves masajes circulares efectuados sobre la piel. Desde un punto de vista conceptual -como ya hemos dicho antes- esta técnica no completada se ha de considerar como una anestesia del nervio infraorbitario pero no propiamente del nervio alveolar superior anterior.

Si se profundiza demasiado o simplemente cuando el conducto carece de techo óseo -muchas veces es más un canal que un conducto-, pasará solución anestésica dentro de la cavidad orbitaria (figura 5.50).

##### **Vía transcutánea**

La técnica extrabucal permite una introducción de la aguja de forma más directa ya que se aplica en la zona cutánea justo por encima del punto hipotético donde tenemos situado el agujero infraorbitario; además la penetración puede hacerse de forma más directa ya que la dirección del conducto infraorbitario es de arriba abajo, y de dentro afuera. Esta oblicuidad que se debe dar a la aguja es más fácil de conseguir por vía transcutánea que por vía vestibular a través de la cual siempre entraremos muy forzosamente.



**Figura 5.50.** Detalle clínico de la anestesia del nervio alveolar superior anterior, empleando la vía intrabucal.

Se necesitará una aguja algo gruesa ya que se debe traspasar la piel y el tejido celular subcutáneo, y hemos de evitar la torsión de la aguja. La longitud de la aguja puede ser inferior a la que se utiliza para la vía endobucal porque el agujero infraorbitario está 0,5 cm por debajo la piel (figura 5.51).

#### 5.9.1.4.2. Estructuras anestesiadas

La anestesia conseguida, además de las estructuras ya comentadas antes para el nervio infraorbitario, interesa los incisivos y el canino homolaterales, y en ocasiones -por inexistencia del nervio alveolar superior medio- los dos premolares y la raíz mesiovestibular del primer molar. Esta anestesia afecta pulpas y periodonto, cortical externa y periostio vestibular de los dientes ya mencionados. Roda y Blanton indican -citando a DuBrul- que el nervio alveolar superior anterior no envía filetes nerviosos al lado contralateral, a diferencia de lo que sucede con el territorio cutáneo que corre a cargo del nervio infraorbitario.

#### 5.9.1.4.3. Complicaciones propias

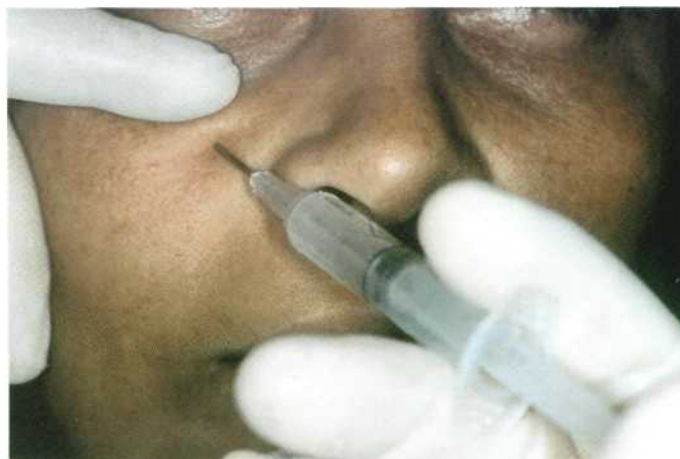En el transcurso de este trayecto se deberá evitar el músculo canino -dolor y posterior hematoma- así como los vasos angulares e infraorbitarios; estos vasos, de calibre considerable, representan la continuación de los vasos faciales. Es lógico pues que su punción origine hemorragias alarmantes y hematomas a tensión espectaculares; Malamed los considera como raros -0,7%-, aunque se ha de tener en cuenta que este autor refiere que se queda justo a la entrada del foramen.

Al ser una anestesia que se efectúa dentro de un espacio óseo cerrado e inextensible es factible que se hiera el nervio, en este caso el infraorbitario; la traducción clínica será en forma de parestesias o disestesias de la zona inervada por éste.

También se ha referido una variada gama de complicaciones oftalmológicas, relacionadas con la falta de techo del conducto infraorbitario, hecho que facilita el paso de la solución anestésica a la órbita. Así se ha descrito diplopia -por desnivelación de la línea bipupilar-, estrabismo por anestesia transitoria del nervio motor ocular externo, etc.

#### 5.9.1.4.4. Indicaciones

Hemos de ser conscientes de la relación beneficio/riesgo de esta técnica. Por tanto, aunque tendríamos excelentes efectos para hacer tratamientos odontológicos conservadores y exodoncias convencionales, la morbilidad potencial la hace desaconsejable. Se reservará pues para actos quirúrgicos de una cierta envergadura como sería el caso de quistes voluminosos que ocupen la premaxila.



**Figura 5.51.** Detalle clínico de la anestesia del nervio alveolar superior anterior.

Dentro de las posibles indicaciones, podemos remarcar su utilidad para la cirugía del seno maxilar -cuando se quiere emplear una vía de abordaje anterior-; debe tenerse presente que inerva, conjuntamente con otros nervios, la mucosa del seno maxilar.

Ya hemos dicho antes que la vía extrabucal se efectúa hoy día muy raramente en Odontología. Posiblemente su única justificación sea la existencia de una infección aguda de la región canina; de esta forma puede conseguirse una anestesia de esta zona sin peligro de facilitar una diseminación hacia otras estructuras vecinas.

#### 5.9.1.5. Nervio alveolar superior posterior

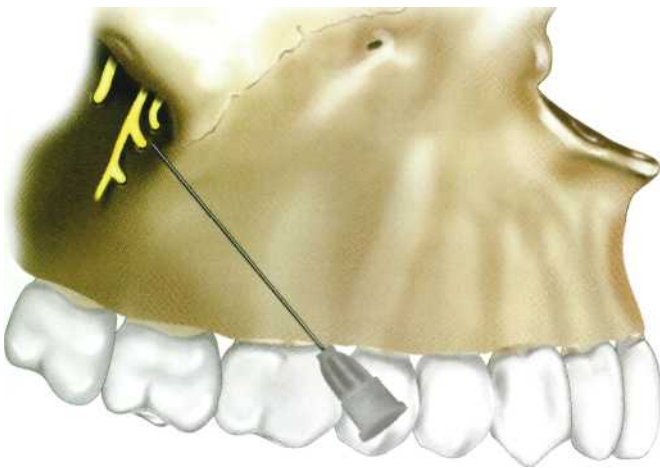
Alien distingue una "infiltración alveolar superior posterior" y un "bloqueo alveolar superior posterior"; la diferencia radica en el punto donde se detiene la aguja: en la "infiltración" queda justo algo por encima de los ápices del tercer molar, mientras que en el "bloqueo" la aguja se hace llegar justo por delante de la fosa pterigomaxilar, en plena tuberosidad, concretamente donde se encuentran los orificios de entrada de los conductos dentarios superoposteriores (figura 5.23). El autor reconoce que la anestesia conseguida es similar aunque con el "bloqueo" los efectos son más predecibles que con la "infiltración" ya que en el primer caso no se necesitará la difusión ósea de la solución anestésica.

Se tiene que hacer otra precisión -como dice Martineau- ya que hay autores que también la denominan "anestesia tuberositaria alta"; no se debe confundir con la "anestesia retrotuberositaria" -que sería ya una anestesia troncal del nervio maxilar superior- puesto que la punta de la aguja no ha de exceder del borde superior de la cara posterior de la tuberosidad del maxilar superior.

##### 5.9.1.5.1. Técnica básica

El punto de inyección son los pequeños orificios denominados foraminas dentarias posterosuperiores que hay en la tuberosidad del maxilar superior; éstas se hallan 2-3 cm por encima del borde oclusal del tercer molar -cuando está bien erupcionado-, y en una situación algo más distal. Para acceder a esta situación, el paciente tendrá la boca casi cerrada del todo, para evitar la interferencia con la apófisis coronoides mandibular; el espejo dental retirará suavemente la comisura labial hacia arriba.

El punto de punción se ha de situar en el fondo del vestíbulo, justo por detrás de la apófisis cigomática del maxilar superior, o sea a nivel del segundo molar. La aguja, que será larga, se dirigirá atrás y hacia arriba, siempre en contacto con el hueso maxilar. La penetración de la aguja es arbitraria ya que no hay tope ni referencia ósea; la experiencia



**Figura 5.52.** Anestesia del nervio alveolar superior posterior.

nos dice que ha de ser algo inferior a los 2 cm, y existen estudios que determinan que la distancia promedio es de 16 mm.

La inclinación de la aguja variará según la altura ósea del maxilar superior. Habitualmente el ángulo formado por la aguja y el plano oclusal es de 45° (figura 5.52), pero Jorgensen menciona que puede oscilar entre 70° y 30° -este último caso sería el de los niños-. Este mismo autor propone utilizar una aguja con adaptador curvo, acción que parece que hace más sencilla dicha técnica, aunque nosotros no compartimos esta opinión.

#### 5.9.1.5.2. Estructuras anestesiadas

La anestesia conseguida afecta los tres molares superiores -a excepción de la raíz mesial del primer molar-; en la práctica, en muchas ocasiones -la mitad como mínimo- también se comprueba la anestesia de esta raíz así como la de los dos premolares, y esto se explica por la inexistencia del nervio alveolar superior medio. Igualmente proporciona anestesia a parte de la mucosa lateroposterior del seno maxilar.

La anestesia lograda es pulpar y periodontal, interesando también mucosa, periostio vestibular y cortical externa. No logra prácticamente ninguna anestesia de partes blandas -no habrá pues sensación de entumecimiento- hecho que juntamente al dolor mínimo que provoca la entrada de la aguja, da lugar a que el paciente muchas veces piense que todavía no se le ha hecho nada.

#### 5.9.1.5.3. Complicaciones propias

Es una técnica donde la aspiración previa a la inyección de la solución anestésica es obligada. Jorgensen explica la peligrosidad de esta técnica por el riesgo de herir estructuras vasculares, concretamente la arteria maxilar interna si se profundiza demasiado, o al plexo venoso pterigoideo si no se desvía suficientemente del plano sagital; en ambas situaciones puede generarse una hemorragia con un hematoma a tensión. Malamed estima que las aspiraciones positivas son de un 3%.

También se admite una posible lesión del músculo pterigoideo externo que se traducirá por trismo y la dificultad para la laterodesviación mandibular hacia el lado afectado.

#### 5.9.1.5.4. Indicaciones

Se trata de una técnica que permite conseguir unos resultados anestésicos óptimos pero que presenta unos riesgos no negligibles; algunos autores la encuentran injustificada ya que los efectos que se obtienen con varias infiltraciones supraperiosteicas son similares y exentos de peligro.

Si bien la anestesia lograda permitiría cualquier tipo de tratamiento odontológico conservador y la exodoncia convencional -en ésta el suplemento palatino es obligado-, parece más lógico reservarla para procedimientos quirúrgicos algo más complejos como la extracción quirúrgica del tercer molar superior, remodelaciones de hipertrofias de la propia tuberosidad, quistectomías, cirugía periapical, cirugía implantológica, etc.

### 5.9.2. ANESTESIAS PARA LA MANDÍBULA

El nervio maxilar inferior es la tercera rama del nervio trigémino; es la más voluminosa y, contrariamente a las otras, es mixta puesto que también conduce filetes motores para los músculos de la masticación.

Aquí nos interesan las principales ramas del tronco posterior, sensitivo, como son los nervios lingual y alveolar inferior; éste acaba bifurcándose en los nervios mentoniano e incisivo inferior. Existe una colateral del nervio alveolar inferior, el nervio milohioideo, cuyo conocimiento es interesante para comprender ciertos fracasos anestésicos en la zona de molares inferiores (figuras 5.25 y 5.53).

Del tronco anterior únicamente nos interesa el nervio bucal -mal llamado nervio buccinador-, que en la literatura anglosajona se denomina nervio bucal largo.

#### 5.9.2.1. Nervio alveolar inferior

Se trata del bloqueo troncal por excelencia en Odontología; prueba de ello es que cuando decimos que hemos efectuado una troncal -"troncular" es el nombre que se ha impuesto popularmente- queda sobreentendido que es del nervio alveolar inferior. Parece ser que la primera anestesia troncal del nervio alveolar inferior fue realizada en Nueva York el año 1884; por Halsted quien empleó cocaína al 4%. Hasta la actualidad se han descrito un buen número de variantes técnicas que, de hecho, pueden resumirse en los métodos directo e indirecto.

Su popularización en nuestro ámbito se hizo conjuntamente con la introducción de las jeringas adaptadas a los carpules y a la comercialización de anestésicos locales de potencia superior a la procaína; su aceptación rutinaria fue tardía -bien entrada la década de los 70- y sobre todo gracias al uso masivo que tuvo dentro del campo quirúrgico.

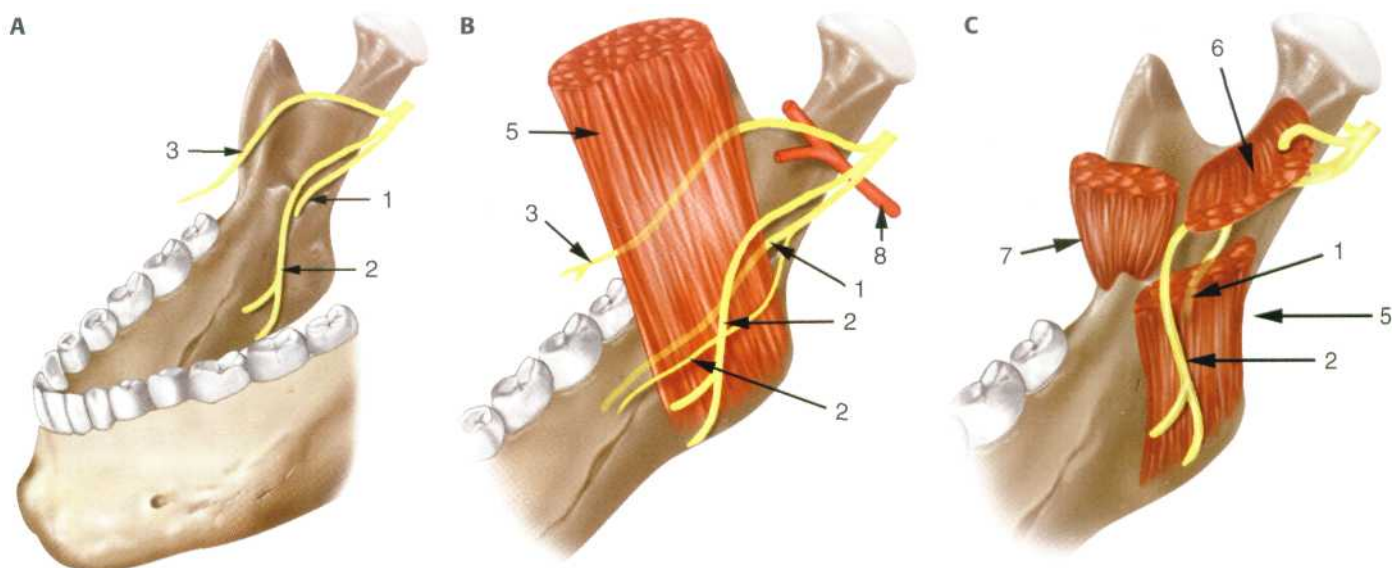
Cuando además de la anestesia del nervio alveolar inferior se pretende también la de los nervios lingual y bucal, algunos autores emplean el nombre de "bloqueo mandibular"; se trata de un término que induce a confusión ya que esto no significa ni que se ha bloqueado el nervio mandibular -algunas de sus ramas sí-, ni tampoco es indicativo del territorio que se ha anestesiado puesto que si se quisiera indicar esto lo más correcto sería calificarlo de "bloqueo hemimandibular".

##### 5.9.2.1.1. Topografía de la región del orificio mandibular

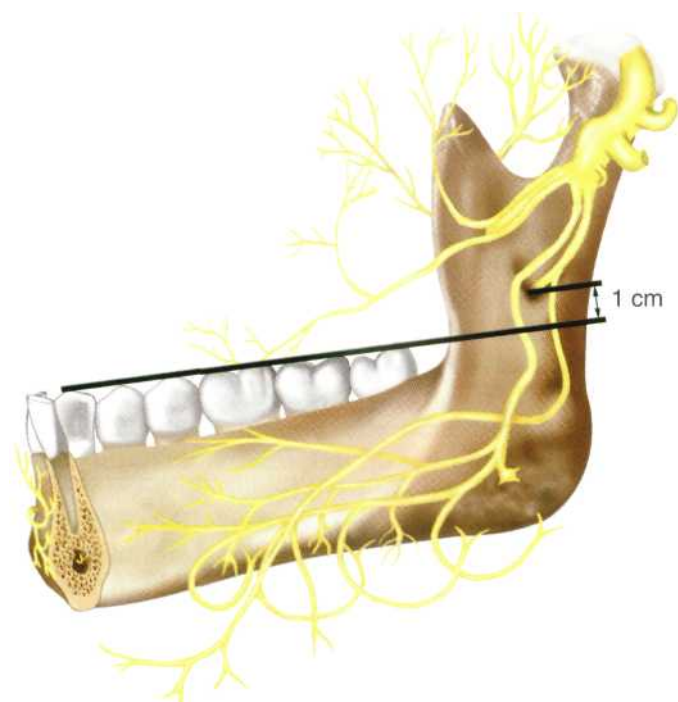
El nervio alveolar inferior (dentario inferior) entra en el interior de la mandíbula por el agujero mandibular; éste está situado en la cara interna de la rama ascendente, protegido delante por la espina de Spix, y se continúa por el conducto alveolar inferior. Realmente no se trata de un orificio brusco -tipo ventana- sino que más bien sería un surco o depresión llamado canal mandibular. Conocer su topografía es imprescindible para conseguir la anestesia troncal del nervio alveolar inferior, aunque también puede irse a buscar el nervio antes -más superiormente- de que penetre en el orificio óseo.

Hemos de ayudarnos de una serie de detalles anatómicos que sean accesibles por palpación, y que nos permitan situar espacialmente este agujero mandibular; estos elementos son el músculo masetero y el ligamento pterigomandibular, pero sobre todo las líneas oblicuas externa e interna, el borde posterior de la mandíbula, y también el plano que for-





**Figura 5.53.** Relaciones anatómicas y ramas del nervio maxilar inferior: 1. Nervio alveolar inferior. 2. Nervio lingual. 3. Nervio bucal. 4. Nervio milohioideo. 5. Músculo pterigoideo interno. 6. Músculo pterigoideo externo. 7. Músculo temporal. 8. Arteria maxilar interna.



**Figura 5.54.** Referencia de la localización de la espina de Spix en un adulto con molares.

man las caras oclusales de los molares inferiores. Veamos los datos que permiten orientarnos:

- El orificio está situado en la mitad de la dimensión anteroposterior, medida ésta desde la línea oblicua interna (cresta temporal) hasta el borde posterior de la rama ascendente mandibular. Esta aseveración puede llevar a confusión según qué referencia anatómica se considere como "borde anterior"; por ejemplo, López Arranz da estas medidas para situar el orificio:
  - 18 mm desde el borde anterior (línea oblicua externa = escotadura coronoidea).
  - 6 mm desde el borde anterior (línea oblicua interna = cresta temporal).
  - 6 mm desde el borde posterior.

- 22 mm desde el borde inferior.
- 12 mm desde el borde superior (escotadura sigmoidea).
- La anchura de las ramas ascendentes medida por delante desde la línea oblicua externa puede variar considerablemente, pero la distancia entre la espina de Spix y la línea oblicua interna es prácticamente igual: 6 mm; esta distancia tampoco se altera con la edad del individuo.
- El orificio está situado en la prolongación de un plano imaginario que pasa por la superficie triturante de los molares inferiores, o ligeramente por encima de este plano oclusal. Sin embargo tanto para López Arranz como para Donado estaría 1 cm por encima del plano oclusal de los molares inferiores (figura 5.54).
- Debe tenerse en cuenta que la posición de la espina de Spix medida desde la cara distal del primer molar varía según la edad debido a los cambios que experimenta la mandíbula -en especial la rama ascendente- en crecimiento. Asimismo también sufre un cambio en el individuo desdentado -en este caso respecto al plano oclusal- causado por la atrofia del hueso alveolar de la mandíbula (figura 5.55).

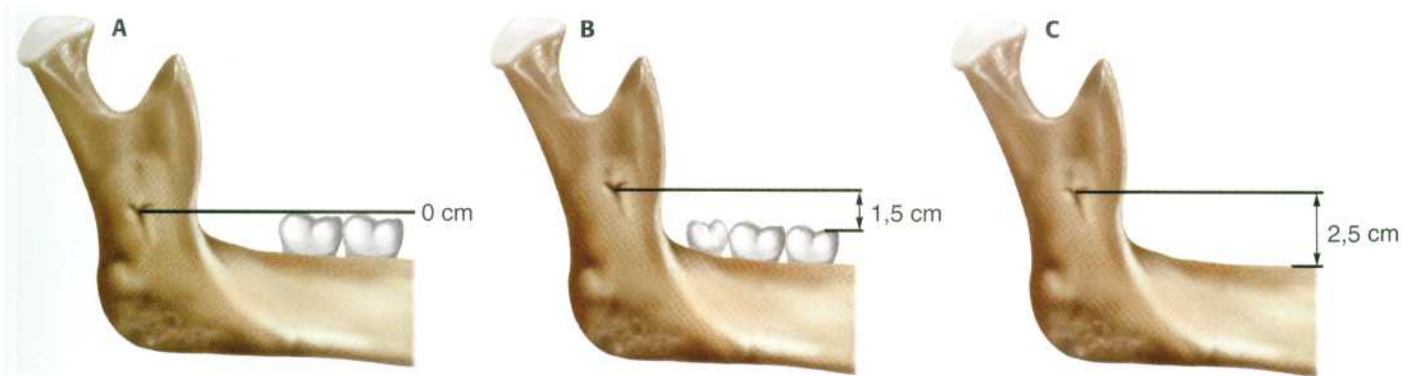
#### 5.9.2.1.2. Técnica intrabucal directa

Es la que practica el odontólogo experto; se ha de ir a buscar directamente el punto donde se inyectará la solución anestésica, que coincidirá con la intersección de unos planos específicos que denominaremos vertical y horizontal. No existe acuerdo unánime para situar este punto teórico, tal como ya hemos podido entrever cuando explicábamos la topografía del agujero mandibular. Hay una serie de detalles que nos ayudan a situar este punto; imaginemos que se debe efectuar la anestesia troncal del lado derecho:

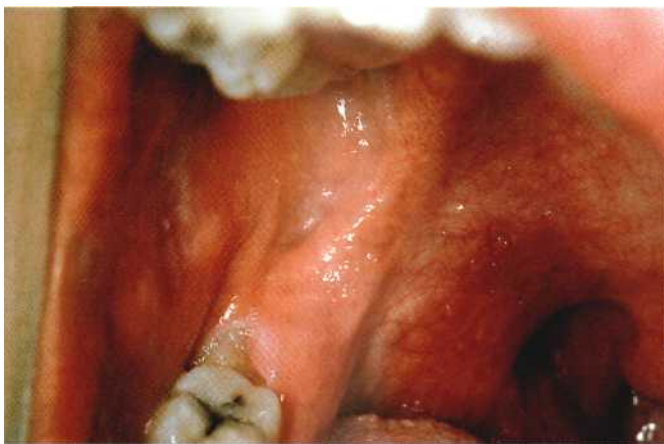#### Para el plano vertical

Según López Arranz, se coloca el índice de la mano izquierda de forma que su borde radial repose sobre el fondo del vestíbulo inferior; su cara dorsal contactará con la superficie vestibular de los molares -o de los premolares si no hay molares-, mientras que su cara palmar se apoyará sobre la mucosa yugal: la uña queda pues encarada a lingual. Se hace avanzar el dedo hasta que, llegando al trigono, toque la línea oblicua interna. La altura teórica del punto de punción se obtiene si prolongamos hacia atrás una línea imaginaria que empiece justo en el medio de la uña.





**Figura 5.55.** Variaciones de la posición de la espina de Spix respecto al plano oclusal de los molares o la cresta alveolar: (A) Mandíbula infantil con dentición temporal. (B) Mandíbula de un adulto con dientes. (C) Mandíbula de un anciano desdentado.



**Figura 5.56.** Detalle clínico de la anestesia del nervio alveolar inferior: foseta pterigotemporal.

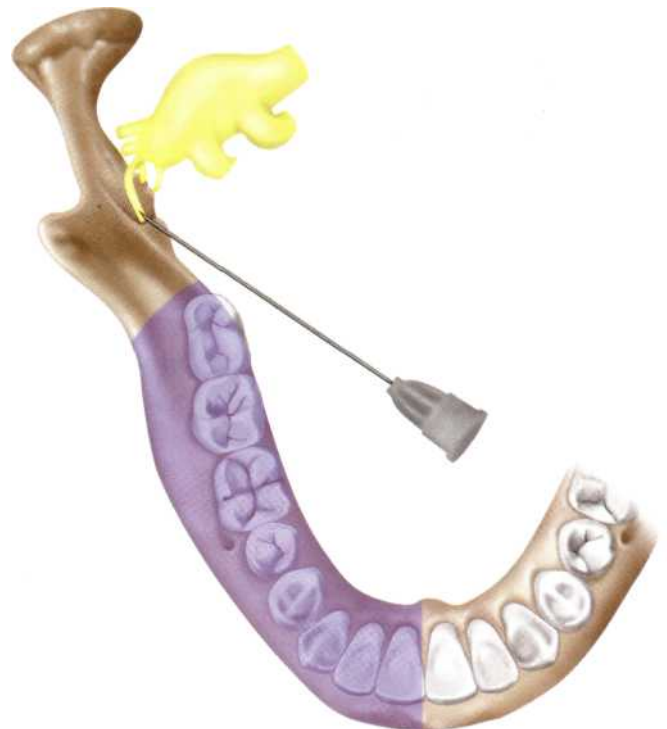Otros como Malamed y Evers y Haegerstam toman como referencia digital la cresta oblicua externa, y como altura no se fían de la uña -difícil de ver si vamos enguantados- sino de una línea imaginaria paralela al plano oclusal de los molares inferiores, que transcurriría entre 6 mm y 10 mm por encima. Nosotros estamos a favor de esta actitud por un motivo puramente de seguridad: cuando más lejos tengamos el dedo de la aguja mejor.

#### Para el plano horizontal

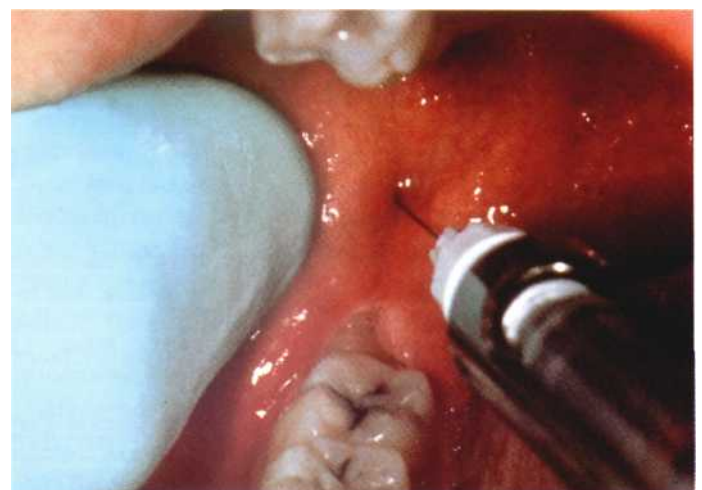
López Arranz va a buscar la depresión o foseta pterigotemporal de Lindsay que se forma lateralmente al ligamento pterigomandibular cuando éste se pone tenso coincidiendo con la abertura forzada de la boca.

Malamed hace el cálculo mental para el punto de inserción de la aguja situándolo entre los 2/3 y las 3/4 partes de la distancia entre el dedo endobucal colocado tocando la cresta oblicua externa y el dedo que está apoyado sobre el borde posterior de la rama ascendente de la mandíbula. Esto sería bastante complicado si no fuese porque este punto coincide con el relieve del ligamento pterigomandibular; de todas formas la punción se hará ligeramente por fuera del ligamento pterigomandibular (figura 5.56).

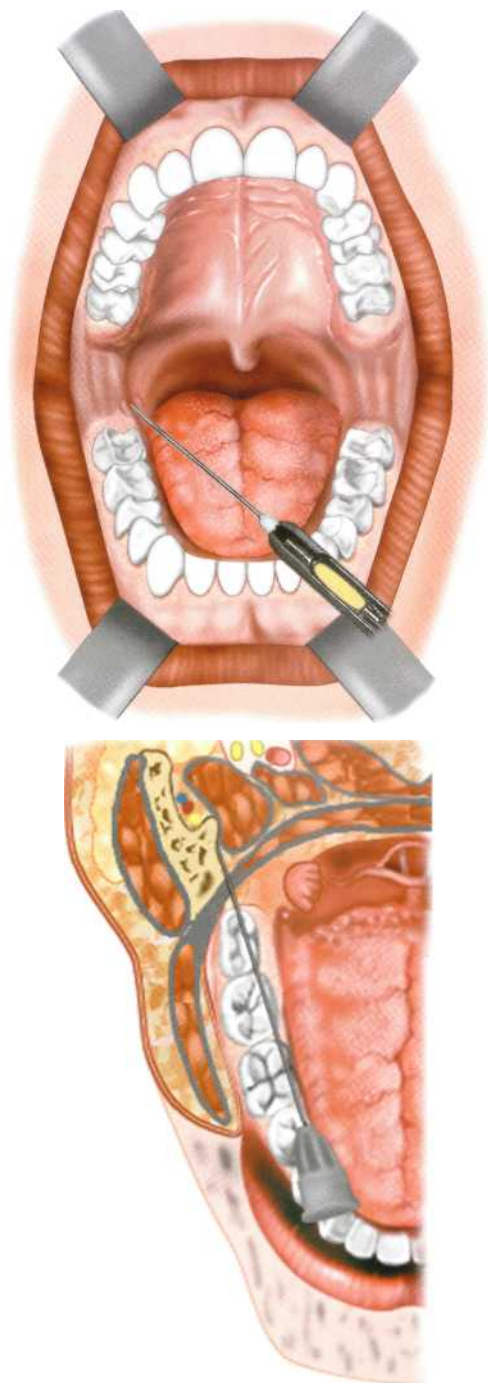
Una vez situada mentalmente la intersección de estos dos planos, debe introducirse la aguja de forma lo más perpendicular posible a la superficie mucosa (figura 5.57); por esto se debe avanzar desde el otro lado, apoyando el cuerpo de la jeringa sobre los premolares contralaterales y desplazando hacia atrás la comisura labial contralateral (figura 5.58). El recorrido de la aguja una vez atravesada la mucosa es de unos 20-25 mm. Hay opiniones ciertamente discutibles que sostienen que la



**Figura 5.57.** Territorio anestesiado mediante la anestesia troncal del nervio alveolar inferior.



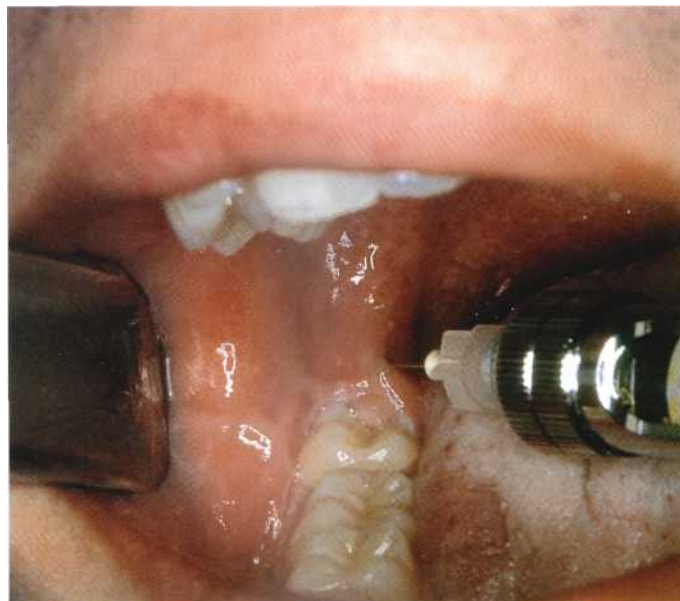**Figura 5.58.** Detalle clínico de la técnica directa del bloqueo del nervio alveolar inferior (troncular alta).



**Figura 5.59.** Técnica directa para el bloqueo troncal del nervio alveolar inferior.

longitud promedio de penetración oscila entre 25 mm y 35 cm, siendo ésta realmente muy exagerada y hasta peligrosa. No obstante debe remarcarse que estas cifras se dan de forma orientativa ya que, como es fácil comprender, las medidas anatómicas son muy variables en relación con la edad, sexo, constitución y etnia del individuo.

Si queremos asegurarnos que estamos en la posición correcta -y no en una situación demasiado medial- se tiene que constatar un contacto óseo; entonces, una vez asegurados, se tiene que retirar levemente la aguja -1 mm-, aspirar e inyectar. Esta maniobra es interesante teniendo en cuenta que hay individuos con variantes morfológicas como es una inclinación



**Figura 5.60.** Técnica troncular directa "baja" del nervio dentario inferior.

de la rama ascendente -respecto al cuerpo de la mandíbula- muy exagerada hacia afuera, que supera los  $135^\circ$  que son normales. En estos individuos hay el riesgo de que con las maniobras normales depositemos la solución anestésica lejos, del "punto diana"; más medialmente, esto ya lo presentimos cuando después de haber profundizado los 20-25 mm reglamentarios no notamos este contacto óseo. La solución es volver a punccionar, con una inclinación más exagerada de la jeringa, es decir intentando que su cuerpo se apoye lo más posterior posible, idealmente sobre los molares contralaterales si la comisura nos lo permitiese (figura 5.59).

Nosotros preferimos hacer el bloqueo troncal del nervio alveolar inferior con la técnica intrabucal directa pero el punto de inyección que utilizamos es más bajo que el recomendado por los autores citados anteriormente. Con esta troncal "clásica o alta" el efecto anestésico es más variable y el tiempo de latencia suele ser de varios minutos, aunque la posibilidad de dañar los troncos nerviosos es muy pequeña. Con la troncal "baja" el efecto anestésico es muy predecible y el tiempo de latencia es de menos de un minuto; en su contra existiría una teórica posibilidad de lesión directa de los nervios alveolar inferior o lingual, aunque en nuestras manos esta complicación es muy rara y en todos los casos reversible. El punto de punción se sitúa siguiendo el plano oclusal del segundo o tercer molar a unos 6-10 mm de la línea oblicua interna (figura 5.60). Si se hace un bloqueo troncal (mandibular) simultáneo de los nervios dentario inferior y lingual el efecto anestésico se suele iniciar con la sensación de hormigueo de la hemilengua.

Es importante saber seleccionar el material para esta técnica. No suele haber demasiada disputa en cuanto al calibre de la aguja, ya que las que son finas se doblan fácilmente, y con ellas podemos quedar realmente alejados del "punto diana", generalmente en una situación demasiado medial. La posibilidad de desviación por torsión de la aguja, aumenta con la longitud del recorrido de la aguja, con el grosor -desarrollo- de la musculatura, y sobre todo cuando la técnica implica cambios direccionales como es el caso de la "técnica indirecta".

Otra disputa conceptual es sobre la longitud de la aguja a emplear; ya hemos remarcado que el recorrido promedio es de 20-25 mm, observación que nos llevaría a preferir una aguja larga, con el peligro que podemos "pasarnos" por detrás del punto diana cuando se la introduce

exageradamente. Este riesgo no existe con las agujas cortas, pero entonces se debe tener presente que la introducción de la aguja tiene que ser prácticamente total, es decir que el pabellón quedará casi tocando la mucosa; en tal situación el peligro queda resumido a una posible fractura de la caña de la aguja puesto que el fragmento sería irrecuperable.

Este itinerario se hace atravesando, en primer lugar, el músculo buccinador, cuya perforación nos permite la entrada dentro del tejido celular laxo que ocupa el interior del espacio pterigomandibular. En muchos casos, se atraviesan también las fibras más anteriores del propio músculo pterigoideo interno. Para evitar esta punción del músculo pterigoideo interno que puede ser una fuente de problemas, Evers y Haegerstam recomiendan desconstruir este músculo, acción que se ha de llevar a cabo justo cuando hayamos puncionado la mucosa: esto se obtiene pidiendo al paciente que reduzca ligeramente la apertura de la boca.

Recordemos que el contenido vascular del espacio pterigomandibular es importante, y por ello estamos obligados a asegurarnos -aspiración !- que la aguja no esté situada dentro de un vaso. Debe decirse que el nervio alveolar inferior "protege" la arteria alveolar inferior ya que ésta queda por detrás de él; en cambio, la vena alveolar inferior queda más asequible a la aguja ya que está situada ligeramente exterior al nervio pero a la misma profundidad (figura 5.59).

La cantidad de solución a inyectar es de un cartucho -1,8 cc-; si hiciera falta, al no haber obtenido los efectos deseados, podrá volverse a efectuar una reanestesia, inyectando otros 1.8cc sin que ello implique ningún tipo de problema.

#### 5.9.2.1.3. Técnica intrabucal indirecta

Se basa en ir siguiendo un trayecto en todo momento pegado a la cara interna de la rama ascendente; los cambios de posición se hacen para salvar los escollos que representan las crestas o prominencias óseas que se van encontrando conforme que la punta de la aguja se acerca a la espina de Spix. Como es lógico, hay numerosas descripciones de esta técnica, con ligeras variantes, todo dependiendo desde donde se hace el primer punto de punción.

Esta técnica indirecta es la que recomendamos para el odontólogo inexperto a pesar de que hay quien la conceptúa despectivamente como "antigua"; a medida que se vaya adquiriendo experiencia en esta técnica, él solo -de forma espontánea- pasará a efectuar la técnica directa que es bastante menos traumática. Debe valorarse que en la técnica indirecta los desplazamientos forzados de la aguja -que ha de ser gruesa para no doblarse- suponen una agresión para los tejidos. Además, es una técnica menos fiable que la directa ya que siempre existe la posibilidad de que la aguja se tuerza, y que por tanto la inyección se efectúe en un punto alejado del deseado.

López Arranz menciona que la técnica indirecta clásica -también conocida como 1-2-3, o "método de la báscula"- fue descrita por Braun en 1905, y que existe también una variante simplificada -técnica 1-2- que fue descrita por Nevin y Auxhausen.

Veamos cómo se desarrollan los pasos de esta técnica (figura 5.61):

- Tiempo 1: el cuerpo de la jeringa reposa sobre la cara oclusal de los molares homolaterales; resbalando hacia atrás se perfora la mucosa y el músculo buccinador hasta chocar con el hueso del triángulo retromolar. El recorrido suele ser de unos 5 mm como máximo.
- Tiempo 2: se lleva la jeringa forzosamente hacia la comisura labial homolateral para salvar el obstáculo que supone la cresta temporal. Se avanza la aguja, paralelamente a la superficie del triángulo retromolar, y cuando se sobrepasa la cresta temporal, hay que detenerse porque ya se ha penetrado en el espacio pterigomandibular. El recorrido de la aguja en este tramo es de 10 mm como máximo.

- Tiempo 3: se lleva la jeringa hacia el lado contralateral, más o menos hasta la región de los premolares. Se la hace resbalar por encima de la cortical interna de la rama ascendente de la mandíbula hasta llegar al obstáculo que representa la espina de Spix. Justo al inicio de este recorrido se inyecta un volumen de unos 0,3 cc para anestesiarse el nervio lingual; una vez llegados a la espina de Spix, se retira la aguja 1 mm, aspiramos para asegurarnos que no se está dentro de ningún vaso, y se inyecta el resto del cartucho. El recorrido de este tramo es de unos 15 mm, con lo que puede verse que la longitud recorrida por la aguja en la técnica indirecta -30 mm- es superior al de la técnica directa; aquí hemos expuesto las cifras que consideramos como máximas y que por tanto raramente deberán sobrepasarse.

#### 5.9.2.1.4. Técnicas extrabucales

Derivan de la descrita por Laguardia en 1940, son de uso excepcional, y tienen como objetivo anestesiarse los nervios alveolar inferior y lingual cuando el paciente no puede abrir la boca, debido por ejemplo a la existencia de trismo, constricción o anquilosis de la articulación temporomandibular. Durante el paso de los años se ha aportado una serie de variantes, con cierto confusiónismo, ya que por ejemplo también se ha incluido dentro de éstas la de Akinosi, cuando ésta es una técnica intrabucal.

Donado refiere que la vía más corriente es la inferior o suprahioidea, en la que la aguja se introduce a nivel del gonión, unos 15 mm por delante del borde posterior de la rama ascendente mandibular, técnica también conocida como de Berg-Klein-Sicher-Kantorowicz. Debe siempre situarse y dibujarse con un lápiz dermatográfico la ubicación teórica de la espina de Spix, ya que a partir de este punto de entrada, la aguja irá ascendiendo lo más enganchada posible a la cara interna de la rama ascendente. El recorrido ideal ha de ser prácticamente paralelo al borde posterior de la rama ascendente de la mandíbula, y no suele exceder de 3,5 cm (figura 5.62).

Otra posibilidad es utilizar la vía retromandibular o técnica de Wustrow. En este caso la penetración de la aguja se hace por dentro de la rama ascendente de la mandíbula.

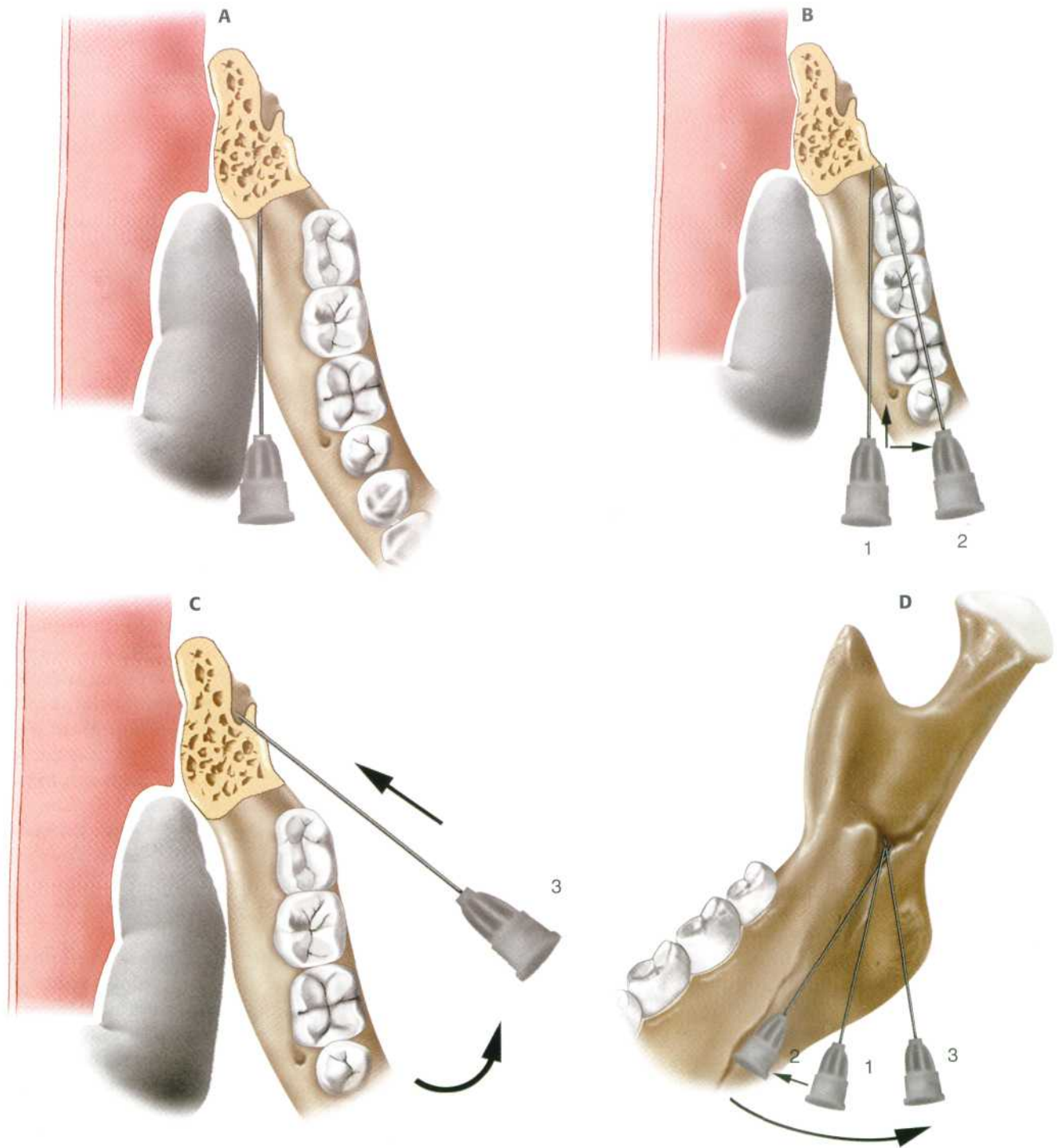
#### 5.9.2.1.5. Estructuras anestesiadas

Se obtiene la anestesia de pulpa y periodonto de todos los dientes de una hemiarca, corticales externa e interna, periostio vestibular y lingual, mucosa vestibular -con la excepción de la mucosa de la zona de molares que va a cargo del nervio bucal- y partes blandas correspondientes al labio inferior y mentón. El paciente siempre nos ha de referir el entumecimiento del labio y mentón, señal inequívoca de la anestesia del nervio alveolar inferior pero mala indicadora de su grado de profundidad.

Según la interesante investigación de Mc Lean y cols., en más de un 90% de los casos se obtenía la anestesia de las partes blandas extrabucales -medida en el labio y en el mentón-, en un 73% la de la mucosa vestibular -más en la zona de premolares, seguida por la de molares, y la que menos la de incisivos-, pero más destacable fue la pobreza de resultados en relación con la anestesia pulpar que se medía con un vitalómetro eléctrico. Los autores hacían un test pulpar cada 3 minutos durante un período total de 50 minutos; observaron que en muchos casos la anestesia pulpar era de inicio tardío -era completa y máxima a los 15 minutos- pero en todos los casos, cuando era efectiva, duraba siempre como mínimo los 50 minutos controlados.

Hay que decir que en esta experiencia la anestesia pulpar de molares fue efectiva en un 55% de los casos, de premolares en un 60%, mientras que en incisivos sólo en un 33%. Esta falta de éxito se explica de diversas formas: inervación contralateral -incisivos-, inervación accesorio -molares-, técnica deficiente, etc. Por tanto, los autores concluye-





**Figura 5.61.** Anestesia troncal del nervio alveolar inferior. Técnica de la báscula ó 1-2-3: (A) Palpación del borde anterior de la rama ascendente de la mandíbula. (B) Fase 1 y 2. (C) Fase 3. (D) Modificación de la secuencia de la técnica de la báscula.

ron que para obtener una eficaz anestesia pulpar en aproximadamente la mitad de los casos nos veremos obligados a suplementar la anestesia troncal, y propugnan en esta situación la práctica de una reanestesia por vía intraligamentosa.

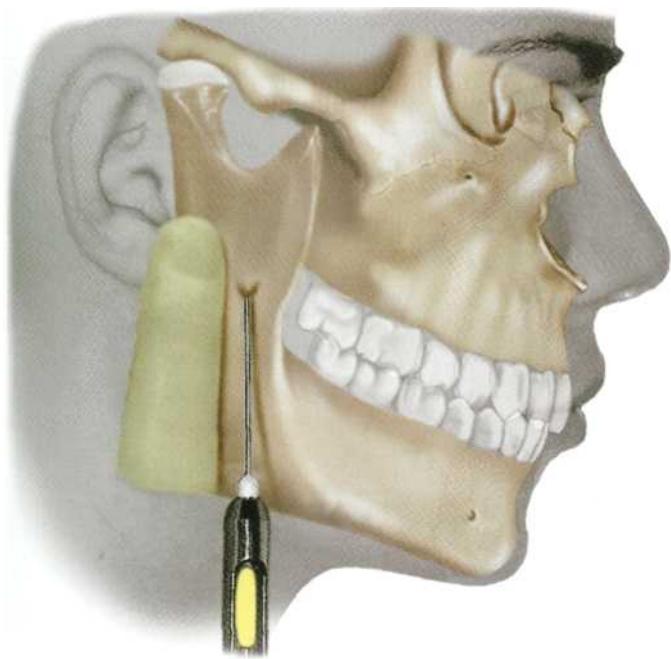De este estudio debe extraerse una enseñanza de importancia práctica: cuando hacemos un bloqueo troncal del nervio alveolar inferior, el éxito no debe valorarse nunca por la anestesia de las partes blandas -que por otro lado es un síntoma precoz- sino por el grado de anestesia pulpar conseguido.

#### 5.9.2.1.6. Complicaciones propias

Probablemente es la técnica anestésica de la que se han descrito más complicaciones de tipo local; las describiremos con detalle en el capítulo 10.

Para Malamed el riesgo de inyección intravascular es el más alto de todas las técnicas anestésicas intrabucuales, cifrándolo entre un 10% y un 15%; aquí el peligro estriba más en la posibilidad de generar complicaciones sistémicas que en la aparición de una hemorragia que se traduciría por la constatación de un hematoma y de trismo.





**Figura 5.62.** Técnica de Berg-Klein-Sicher-Kantorowicz.

Este trismo también puede ser debido al efecto traumático de la aguja o del propio anestésico local sobre el músculo pterigoideo interno. La propagación de una infección desde la cavidad bucal hasta el espacio pterigomandibular presupone que se ha efectuado una técnica poco escrupulosa y por tanto punible.

Por último destacaremos la anestesia -no deseada- de otras estructuras como es el caso de las ramas del nervio facial, especialmente de la temporofacial que dará lugar al signo de Bell, que está causado por una punción demasiado profunda y demasiado alta que ha llegado a hacerse dentro de la celda parotídea.

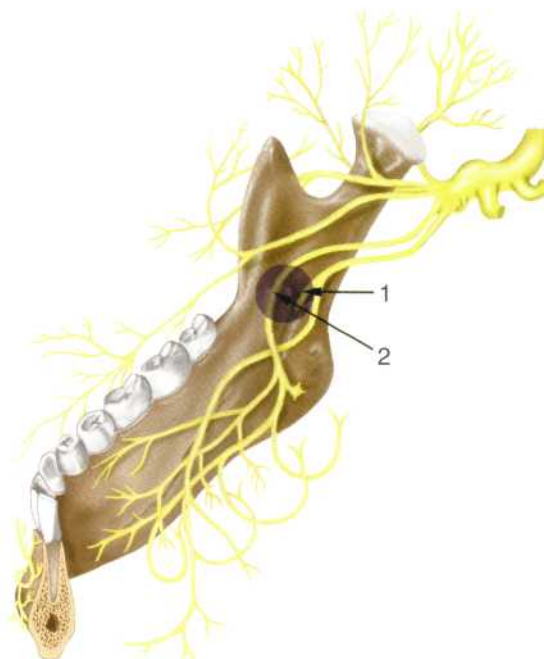
#### 5.9.2.1.7. Indicaciones

El amplio uso de esta técnica ya es indicador de la bondad de sus efectos; en principio la consideramos indicada para cualquier manipulación odontológica, sea conservadora o no, que afecte un diente inferior. Debe matizarse esta generosidad, ya que hay una serie de situaciones que lógicamente nos harán ahorrar esta técnica, como pueden ser: manipulaciones conservadoras y poco cruentas que afecten un solo diente. Como inconvenientes, hay que recordar que en el sector anterior la inervación es cruzada y que algunos individuos toleran bastante mal la sensación de adormecimiento de las partes blandas.

También deben conocerse las limitaciones y las contraindicaciones de esta técnica. Podríamos considerar como "limitación" su uso en el paciente con reflejo nauseoso exagerado, por el peligro de ruptura de la aguja y por las posibles lesiones que pueden generarse durante estos movimientos bruscos e incontrolables.

Una "no indicación" sería la existencia de trismo ya que podemos agravarlo; en el hipotético caso que fuese imprescindible obtener la anestesia de este territorio deberíamos optar por otras técnicas como las de Akinosi o las troncales extrabucales.

Finalmente supone una contraindicación sin paliativos todo trastorno de la hemostasia - de forma flagrante los graves, como la hemofilia- ya que la generación de una hemorragia, en esta zona, es de difícil solución; además disponemos de una serie de alternativas apropiadas a esta condición patológica.



**Figura 5.63.** Anestesia del nervio lingual. Posición del nervio alveolar inferior (1) y del nervio lingual (2).

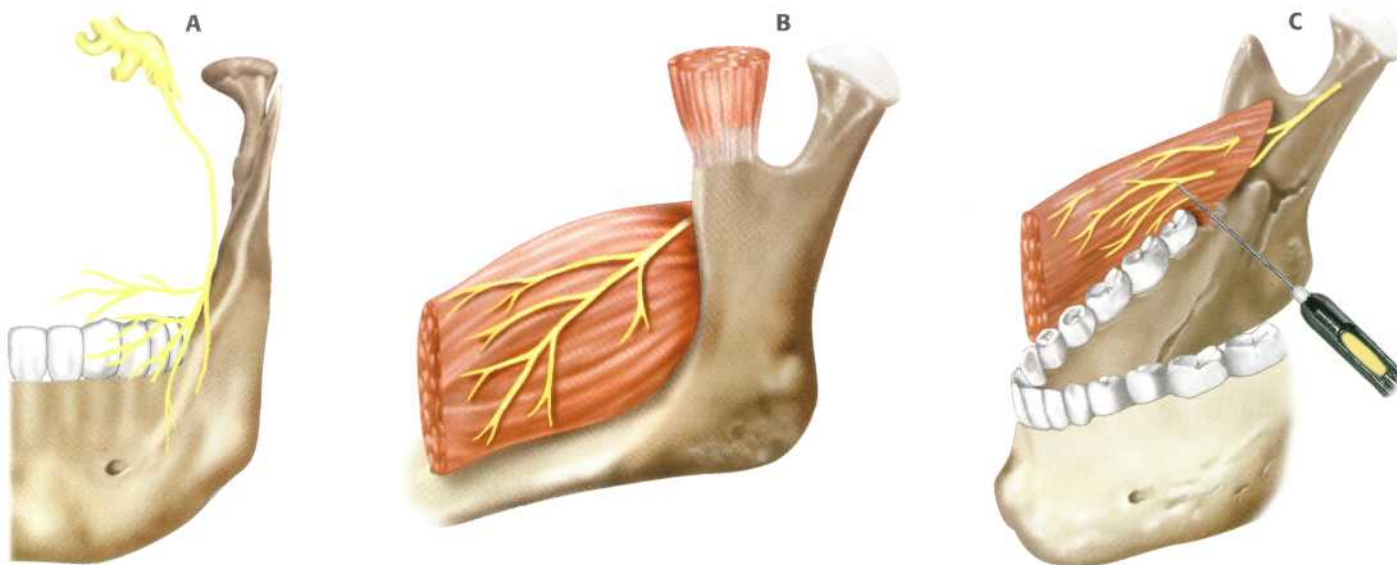
#### 5.9.2.2. Nervio lingual

Muchas veces se hace de manera sistemática conjuntamente con la del nervio alveolar inferior; sin embargo es importante considerar que cuando no es necesaria, la anestesia del nervio lingual representa una molestia para el paciente que se debería evitar. Igualmente, puede darse la situación inversa: se requiere la anestesia del nervio lingual pero no la del alveolar inferior, situación que el odontólogo tiene que conocer y saber resolver.

##### 5.9.2.2.1. Técnica básica

Los diferentes "puntos diana" que se han descrito para lograr la anestesia del nervio lingual, tienen en común el hecho de ser bastante superficiales, a excepción de las técnicas de Akinosi y de Gow-Gates. Desde una situación más central a una más periférica tenemos las siguientes posibilidades:

- En la cara anterior del cóndilo mandibular, en la técnica de Gow-Gates, y más inferiormente con la de Akinosi.
- Justo al iniciar la fase 3 de la técnica indirecta (1-2-3) del bloqueo del nervio alveolar inferior (figura 5.63). Cuando se requiera la anestesia específica de este nervio inyectaremos la cantidad de 1 cc de solución anestésica. Recordemos que el nervio lingual es una estructura más anterior y más medial que el nervio alveolar inferior; por tanto la profundidad de la penetración de la aguja ha de ser inferior -15 mm- y el cuerpo de la jeringa debe quedar apoyado en las caras vestibulares de los premolares contralaterales. También es factible la anestesia por difusión del nervio lingual durante la técnica directa de bloqueo del nervio alveolar inferior. Algunos autores recomiendan guardar una cantidad de 0,3 cc e ir inyectando -una vez hayamos depositado la mayor parte de solución anestésica a nivel de la espina de Spix- mientras se va retrocediendo para retirar la aguja.
- Por debajo del nivel teórico del ápice del tercer molar inferior; para otros autores transcurriría más alto, a sólo unos 5 mm por debajo de la cresta alveolar. Eclécticamente podríamos optar por una situación intermedia -algo por encima de los ápices- y efectuar una inyección poco profunda -submucosa- sin llegar a tocar la cortical interna mandibular. La cantidad a inyectar no debe superar aquí los 0,5 cc.



**Figura 5.64.** Distribución del nervio bucal en el músculo buccinador. (A) Vista frontal. (B) Visión lateral. (C) Punción para la anestesia del nervio bucal.

- En el transcurso de la técnica troncal directa "baja" del nervio al veolar inferior puede también anestesiarse el nervio lingual al inyectar medio carpule mientras se va retirando la jeringa.
- Una vez ya ha abandonado la relación con la mandíbula; no es prudente intentar esta anestesia al no existir referencias anatómicas fiables.

#### 5.9.2.2.2. Estructuras anestesiadas

Se consigue la anestesia de los 2/3 anteriores de la hemilengua, del surco gingivolingual, de la mucosa que recubre la cortical interna, y de la encía (por lingual); recordemos que la inervación en la línea media será doble. El paciente nos refiere el entumecimiento o el hormigueo de la punta de la lengua.

#### 5.9.2.2.3. Complicaciones propias

Improbables, en forma de lesión del propio nervio que ha sido punccionado involuntariamente -en este preciso momento el paciente muestra un vivo dolor referido a la lengua-, aunque ello suele ocurrir más fácilmente durante la variante directa del bloqueo del nervio alveolar inferior. Los síntomas son parestesias, disestesias o hipoestesias linguales. También puede generarse un trismo por lesión del músculo pterigoideo interno, situación ésta ya más propia de un error de técnica.

Debido a su superficialidad, el riesgo de aspiraciones positivas es muy bajo; es más, si la inyección se va haciendo conforme se va retrocediendo, será del todo imposible.

#### 5.9.2.2.4. Indicaciones

No está indicada en manipulaciones dentarias puras ya que no proporciona anestesia pulpar ni periodontal. Sus indicaciones son quirúrgicas sobre la lengua -biopsias, pequeños tumores-, en el espacio sublingual -litectomías del conducto de Wharton, exéresis de ránulas-, y sobre la mucosa de la vertiente lingual de la mandíbula -exéresis de torus, regularizaciones de la cresta ósea lingual, separación de la mucosa lingual durante la exéresis del tercer molar inferior-.

### 5.9.2.3. Nervio bucal

Representa una ayuda muy válida aunque no tiene que ser utilizada de forma rutinaria; a pesar de tener una morbilidad bastante baja, se debe reservar para aquellos casos en que realmente esté indicada.

#### 5.9.2.3.1. Técnica básica

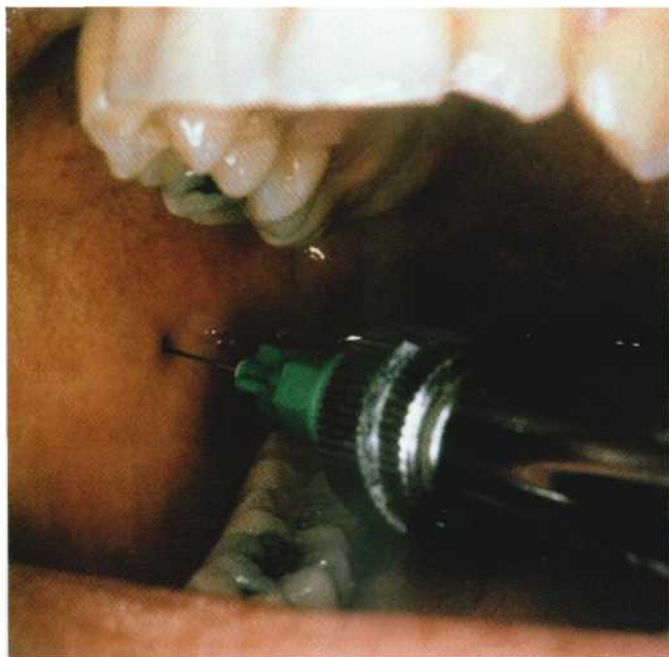El punto de anestesia está en relación a los efectos que se deseen obtener; al cirujano bucal le interesa sobre todo porque inerva la encía y la mucosa vestibular de la región del trigono retromolar y de los molares inferiores, así como la mucosa yugal hasta casi bien cerca de la comisura labial. Los estudios de Hendy y Robinson muestran que la inervación de la encía y de la mucosa vestibular, a cargo del nervio bucal, tiene como límite el punto medio entre el primer molar y el segundo premolar -para Alien también afectaría la zona del segundo premolar-; a partir de éste, la inervación -más anterior- corresponde al nervio alveolar inferior, vía nervio mentoniano.

Los puntos de punción más posteriores lograrán la anestesia de la mucosa de la región de los molares -por vestibular- que en sí tiene bien pocas aplicaciones; una de ellas es la cirugía del cordal incluido. Estos puntos posteriores son:

- La fase 1 de la técnica indirecta (1 -2-3) para el bloqueo del nervio alveolar inferior; la cantidad a inyectar será 0,3 cc.
- Hay autores que prefieren ir a buscarlo en el punto donde cruza el borde anterior de la rama ascendente (figura 5.64). Aquí el nervio es muy superficial, encontrándose 1 mm por debajo la mucosa. El borde anterior de la rama ascendente es fácilmente palpable. La altura teórica es 1 cm por encima de la cara oclusal del tercer molar mandibular aunque hay autores que lo sitúan más alto, a nivel de la superficie oclusal de los molares superiores cuando el paciente tiene la boca bien abierta. La cantidad también es de 0,3 cc.
- También se obtienen los mismos efectos infiltrando submucosamente el fondo de saco vestibular de la región de los molares inferiores; con ello se anula la conducción sensitiva de sus pequeñas ramificaciones terminales, sin posiblemente tantas elucubraciones. En este caso, al ser una zona más difusa, se requerirá más cantidad de solución anestésica, pero sin exceder 1 cc.

Con los puntos de punción más anteriores -ya directamente sobre la mucosa de la mejilla- se obtendrá la anestesia básicamente de la región yugal; en este caso se recomiendan los siguientes puntos:

- Para López Arranz, 1 cm por debajo y por detrás del conducto de Stensen.
- Más anteriormente, se toma como referencia la línea alba, y si ésta no está bien definida, se utiliza una línea imaginaria que estaría justo en medio de los planos oclusales superior e inferior (figura 5.65).



**Figura 5.65.** Detalle clínico de la anestesia del nervio bucal.

En todos los casos, igualmente para las punciones más posteriores, el nervio bucal es muy superficial, y será suficiente con practicar una infiltración submucosa, a unos 5 mm de profundidad, con una aguja corta.

#### 5.9.2.3.2. Estructuras anestesiadas

Ya hemos dicho al principio del apartado anterior qué estructuras inerva; recordemos que no tiene ninguna participación en las inervaciones pulpares. El paciente puede notar la sensación típica de entumecimiento en la mejilla pero que no llega al labio tal como algunos autores pretenden. Esta confusión puede explicarse, según Vreeland y cols., por la cantidad de solución anestésica administrada: se ha observado que, en un bloqueo troncal puro del nervio alveolar inferior, al incrementar el volumen inyectado también se consigue anestesiar en cierta medida el nervio bucal.

#### 5.9.2.3.3. Complicaciones propias

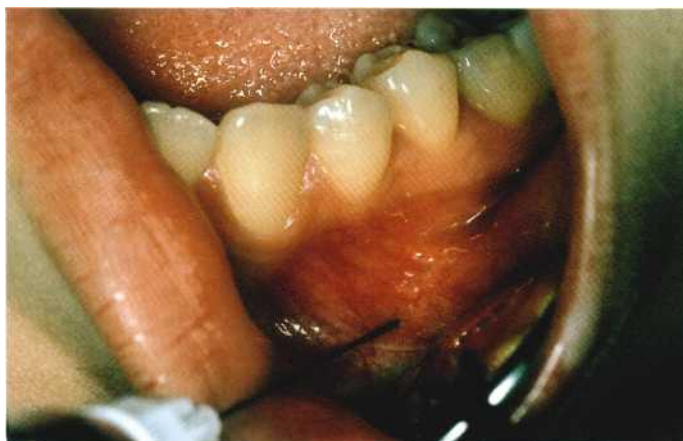Es una técnica agradecida en cuanto a efectividad, pero dolorosa cuando se practica en la mejilla. Pueden originarse, en esta situación, pequeños nódulos residuales dolorosos y de lenta solución, probablemente subsidiarios a la génesis de pequeños hematomas.

El riesgo de aspiración hemática es bajo, de un 0,7% según Malamed; existe el posible riesgo de puncionar los vasos faciales, hecho que se minimiza -sobre todo en los individuos con poco pániculo adiposo- si se tiene la precaución de palpar el latido de la arteria facial.

#### 5.9.2.3.4. Indicaciones

Al no intervenir en la inervación pulpar, consecuentemente no estará indicada en los tratamientos dentarios conservadores, aunque representará una ayuda considerable para técnicas que supongan una acción cruenta sobre los tejidos blandos, resumida a la encía vestibular de los molares inferiores: nos referimos a procedimientos periodontales como curetajes, y su retracción para la preparación de tallados subgingivales, eliminación de caries del cuello dentario, colocación de matrices, etc.

De todas formas, las principales indicaciones recaen en la cirugía: la más frecuente es la extracción quirúrgica del tercer molar inferior,



**Figura 5.66.** Detalle clínico de la anestesia del nervio mentoniano.

pero también tiene validez para la exéresis de lesiones de la mejilla -leucoplasias, nódulos fibrosos, mucocelos, etc.-.

#### 5.9.2.4. Nervio mentoniano

Recordemos de entrada que el nervio alveolar inferior se divide en dos terminales, el nervio mentoniano que proporciona filetes sensitivos para la mucosa y la piel del labio inferior y del mentón, y el nervio incisivo inferior que inerva las estructuras periodontales de la región incisivo-canina y las pulpas de estos dientes. Aquí se suscita la misma polémica conceptual que para los nervios infraorbitario y alveolar superior anterior. Habitualmente se hace la anestesia del nervio mentoniano, o sea por fuera del conducto mentoniano, y de paso -por difusión ósea- se obtiene una cierta anestesia del nervio incisivo. La anestesia del nervio incisivo inferior, propiamente dicha, se conseguirá únicamente cuando se introduzca la aguja dentro del agujero mentoniano, lo cual no es muy aconsejable.

##### 5.9.2.4.1. Técnica básica

El nervio mentoniano, una vez ha emergido por su foramen, tiende a hacerse superficial y a exteriorizarse hacia la mejilla; por tanto cuando deseemos bloquear este nervio lo haremos puncionando el fondo del vestíbulo, siempre por fuera y por delante de su foramen de salida. Así pues, iremos a buscar este nervio a la altura del primer premolar o entre las raíces de los dos premolares (figura 5.66). Será suficiente una profundidad de penetración de unos 5 mm ya que la difusión del tejido submucoso es excelente; la relajación muscular -boca entreabierta- facilita la punción.

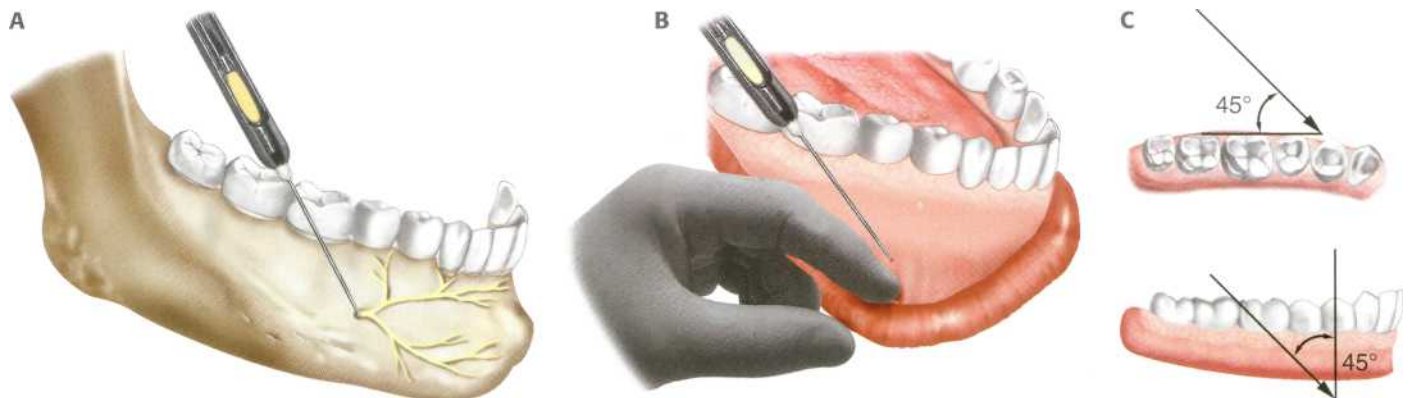
En este caso no hay que ir pegado a la cortical vestibular sino que la punción puede hacerse en el fondo de saco vestibular; la utilización de la aguja corta ahora es idónea.

Hay autores que han descrito la variante extrabucal de esta técnica, que en nuestra opinión no está justificada ya que no representa ninguna ventaja respecto a la vía intrabucal; aunque el paciente no pueda abrir la boca -que sería una de las indicaciones teóricas- los labios pueden llegar a separarse manualmente lo suficiente para permitir esta anestesia. Posiblemente la mayor parte de veces se pretende, por vía extrabucal, la anestesia del nervio incisivo que sí, al menos en teoría, puede tener una cierta justificación.

##### 5.9.2.4.2. Estructuras anestesiadas

El paciente nota de forma muy clara el adormecimiento del labio inferior y del mentón.





**Figura 5.67.** (A) Ramificaciones terminales del nervio mentoniano. (B) Punción para anestesiarse el nervio incisivo. (C) Dirección de la aguja para efectuar una punción correcta dentro del conducto mentoniano.

#### 5.9.2.4.3. Complicaciones propias

El porcentaje de aspiraciones aquí es alto: 5,7% según Malamed; el principal riesgo lo representan los vasos que acompañan el nervio.

También puede producirse la anestesia transitoria de los filetes nerviosos de la rama marginal del nervio facial: al paciente se le queda la "boca torcida" -boca de chanfre- cuando se le hace sonreír o enseñar los dientes.

#### 5.9.2.4.4. Indicaciones

Al no proporcionar una buena anestesia pulpar ni periodontal, en principio no estará indicada para manipulaciones dentarias conservadoras, aunque puede ser útil en tratamientos periodontales superficiales como curetajes.

Sus principales indicaciones vuelven a ser quirúrgicas, sea sobre el vestíbulo -vestibuloplastias, exéresis de épulis fisurado inferior-, sobre el labio inferior -mucocelos, leucoplasias, nódulos fibrosos- o sobre lesiones de la piel del mentón.

En todas estas indicaciones representa una ventaja relativa respecto al bloqueo del nervio alveolar inferior -que obviamente consigue los mismos efectos-, como el de evitar la sensación, ahora no deseada, debida a la anestesia del nervio lingual que no siempre puede evitarse cuando se hace el bloqueo del nervio alveolar inferior.

#### 5.9.2.5. Nervio incisivo inferior

Se utiliza en contadas ocasiones por dos motivos: primero porque implica una entrada muy problemática dentro del agujero mentoniano, y luego porque las intervenciones de la región incisiva inferior requieren el bloqueo bilateral de dichos nervios. De hecho, como ya hemos comentado, también se obtiene en cierta medida un bloqueo anestésico del nervio incisivo inferior cuando se practica la anestesia del nervio mentoniano.

##### 5.9.2.5.1. Técnica básica

Se han descrito dos variantes según la vía utilizada, la intrabucal y la extrabucal, esta última descrita con motivo de la dificultad para penetrar dentro del conducto por vía oral; recordemos que el conducto mentoniano sigue una dirección hacia afuera, hacia arriba y hacia atrás (figura 5.67). La topografía exacta del agujero mentoniano se debería determinar en cada caso mediante una radiografía periapical. Los estudios anatómicos nos muestran que su situación más frecuente es: - Relación muy estrecha con el ápice del segundo premolar (53%); entre los dos premolares (32%); posterior al segundo premolar (14%).

- En cuanto a la profundidad, estaría a unos 15 mm del cuello del segundo premolar o bien a unos 7 mm de la basilar de la mandíbula. De forma no tan numérica, se sitúa justo por debajo del ápice del segundo premolar.

#### Vía intrabucal

Para acceder dentro del conducto mentoniano la aguja ha de seguir un camino de detrás hacia delante, con una angulación teórica de 45°, abierta hacia distal, respecto al eje del segundo premolar. Esta inclinación queda reducida sólo a 15° por el impedimento que supone la comisura labial (figura 5.67). Por este motivo interesa obtener la máxima flacidez de las estructuras perilabiales, razón por la que la boca del paciente debe estar entreabierta.

La penetración de la aguja se hará prácticamente en el fondo del vestíbulo lo más posteriormente posible, aunque la comisura labial y los dientes superiores impiden generalmente pasar del segundo premolar. Aunque quisiéramos, es prácticamente imposible adentrarnos en el interior del conducto, y así se consigue una penetración de unos pocos milímetros; concretamente la penetración ideal debería ser de 10 mm, y en la práctica nos hemos de conformar, en el mejor de los casos, con sólo 6 mm.

El riesgo de herir el nervio mentoniano y los vasos acompañantes es sumamente alto, y ésta es una de las razones que desaconseja esta técnica.

Interesa, por razones de maniobrabilidad, emplear una aguja corta. La cantidad de solución anestésica suele ser de 1 cc. Muchos autores recomiendan quedarse justo a la entrada del conducto, y hacer un ligero masaje para favorecer la difusión de la solución anestésica dentro del conducto.

El agujero mentoniano queda muy superficial -a veces a nivel de la cresta alveolar- en los desdentados que han sufrido una atrofia importante del hueso mandibular; en estos individuos, generalmente ancianos, será mucho más fácil practicar esta técnica.

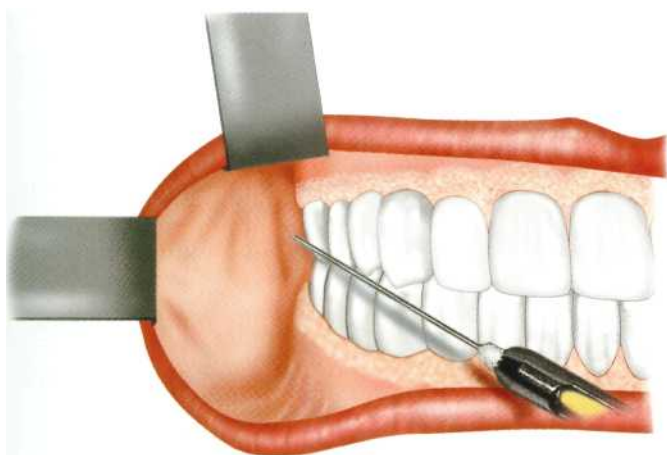
#### Vía extrabucal

Con la vía transcutánea se superan los problemas que representan la dirección y la angulación del conducto pero sus indicaciones son limitadas, y han quedado reducidas al diagnóstico y/o tratamiento paliativo de neuralgias de este territorio.

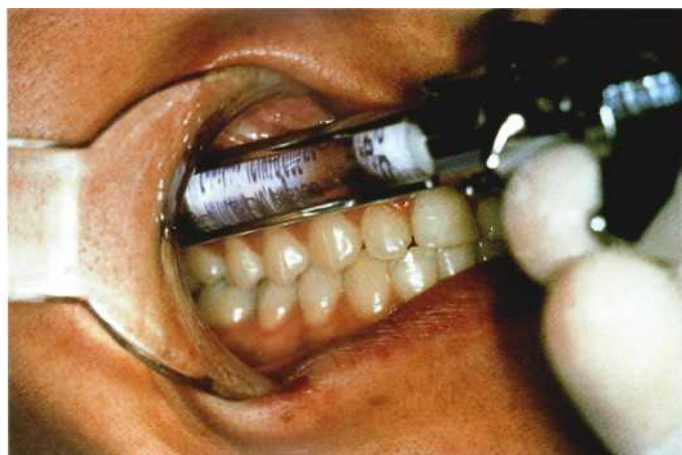##### 5.9.2.5.2. Estructuras anestesiadas

Advertimos que no se debe confundir los efectos anestésicos sobre el nervio mentoniano -partes blandas- con los del nervio incisivo -por





**Figura 5.68.** Técnica de Akinosi.



**Figura 5.69.** Detalle clínico de la técnica de Akinosi.

ejemplo sobre las pulpas de los incisivos inferiores-, y que la obtención de lo primero no significa que se haya obtenido también lo segundo. Además insistimos en que la inervación de las estructuras de la línea media es doble: homolateral y contralateral.

El paciente siempre nota el síntoma propio de la anestesia del nervio mentoniano, es decir, el adormecimiento del labio, cuando de hecho los efectos anestésicos propios del nervio incisivo inferior afectan pulpa, periodonto, corticales externa e interna, periostio vestibular y lingual, así como la encía vestibular pero no mucosa libre -ésta pertenece al nervio mentoniano- de la zona que va del incisivo central hasta el primer premolar, ambos inclusive.

#### 5.9.2.5.3. *Complicaciones propias*

El riesgo de aspiración hemática es importante; es más creíble el 5,7% dado por Malamed aquí que cuando lo menciona para el nervio mentoniano. El peligro de punción de los vasos dentro del conducto es relevante, y de aquí la fácil presentación de hematomas.

También corremos el riesgo de herir el nervio que está dentro del conducto -el nervio mentoniano-. Su repercusión se verá en forma de parestias, disestesias o hipoestesias que afectarán el mentón y muy especialmente el labio inferior; esta última representará un trastorno muy importante para la vida de relación del paciente.

#### 5.9.2.5.4. *Indicaciones*

A pesar de tener efectos sobre los dientes y el periodonto se debe proscribir para manipulaciones dentarias conservadoras ya que se obtienen los mismos beneficios que con la anestesia troncal del nervio alveolar inferior, pero con mayor riesgo.

Sus indicaciones pueden quedar limitadas a procedimientos quirúrgicos sobre la región incisivo-canina, como por ejemplo, la exéresis de quistes, fracturas alveolodentarias, y quizás también se le podría otorgar un cierto interés en cirugía implantológica bucal.

#### 5.9.2.6. *Anestesia simultánea para varias ramas del nervio maxilar inferior*

Se reduce a las tres de máximo interés -alveolar inferior, lingual y bucal-, aunque también puede incorporar el nervio milohioideo.

##### 5.9.2.6.1. *Técnica de la báscula (1-2-3)*

Aprovecha los movimientos de la variante indirecta (1-2-3) o de la báscula del bloqueo del nervio alveolar inferior. En el movimiento 1 se consigue el bloqueo del nervio bucal, al inicio del 3 el del nervio lingual, y al final el del nervio alveolar inferior. Se tiene que repartir el con-

tenido del cartucho de forma proporcional al interés que representa cada uno. Nuestra propuesta es 0,2, 0,4 y 1,2 cc respectivamente; a veces -dependiendo del tratamiento en cuestión- van a requerirse dosis mayores y por lo tanto será necesario inyectar dos cartuchos.

#### 5.9.2.6.2. *Técnica de Akinosi*

Fue descrita el año 1977, por este autor nigeriano; con una eficacia de un 95% -según su propulsor- permite con una sola inyección la anestesia de los nervios alveolar inferior, lingual y bucal, además del milohioideo (figura 5.68). Se efectúa con la boca cerrada para evitar la interferencia de la apófisis coronoides, y en máxima relajación muscular (figura 5.69). La otra ventaja sería que permite una anestesia odontológica en caso de trismo o anquilosis temporomandibular.

Sus detractores encuentran como principal defecto el alto riesgo de lesión vascular, ya que tanto la arteria maxilar interna como el plexo venoso pterigoideo quedan cerca, aunque Malamed menciona un porcentaje de aspiraciones hemáticas de un 10%, es decir inferior a la del bloqueo troncal del nervio alveolar inferior.

De hecho no fue Akinosi quien propuso primero esta técnica sino Vacirani, en 1960, según la revisión hecha por Alantar y cols.; para este autor, la aguja penetraría lo más paralela posible a la encía marginal de los molares superiores (figura 5.68), pasando entre la tuberosidad del maxilar superior y la rama ascendente mandibular para quedar situada a 0,5 cm por encima del foramen mandibular. La profundidad de penetración sería de 1,5 cm, y la punta de la aguja quedaría situada en pleno espacio pterigomandibular. El efecto anestésico se conseguirá por la difusión de la solución anestésica, y por tanto, se deberá esperar unos 5 minutos como mínimo para obtenerlo; la cantidad a inyectar es de 1,8 cc.

Akinosi, a diferencia de Vacirani -según Alantar y cols.-, hunde la aguja entre 2,5 y 3 cm, sin tampoco tener ningún tipo de referencia ósea. Posteriormente a Akinosi, se han referido ligeras variantes de las que destacaríamos las de Small y Waters quienes recomiendan que la aguja ha de penetrar con una ligera angulación de 15° respecto al plano sagital -o sea de lateral hacia medial- para así seguir la angulación de la rama ascendente. También es interesante la aportación de Dewitt quien aconseja hacer una diducción mandibular -hacia el lado donde se quiere anestesiar- para facilitar el paso de la aguja; este mismo autor preconiza inyectar el cartucho en dos tiempos: la mitad a 3,5 cm de profundidad, y el resto a 2,5 cm.

No hay unanimidad sobre los resultados de la técnica de Akinosi. Alantar y cols. mencionan un bajo índice de efectividad -60%- y la reservarían sólo para cuando haya un fracaso con la técnica directa con-

vencional. Sisk encuentra un éxito total de un 80% pero advierte que un 20% de los casos se han de suplementar anestesiando el nervio bucal, y cita el hipotético beneficio de cara a los pacientes aprensivos a los que no les gusta abrir la boca.

El trismo -lesión del músculo pterigoideo interno- y la parálisis transitoria de la rama temporofacial del nervio facial representan otra posibilidad de complicaciones.

## 5.10. OTROS TIPOS DE ANESTESIA EMPLEADOS EN ODONTOLOGÍA

Las técnicas anestésicas que generalmente emplea el cirujano bucal son por punción, y casi siempre la anestesia de alguna colateral -o terminal- de los nervios maxilar superior o inferior, complementada con una anestesia infiltrativa de la región donde va a trabajar. Las demás técnicas por punción -intragingival, papilar, intrapulpar, intraósea- tienen un interés más odontológico que quirúrgico, y por lo tanto va a utilizarse menos frecuentemente.

No obstante, hay también otras técnicas anestésicas que no requieren una punción, y que eventualmente también pueden ser usadas en Cirugía Bucal.

### 5.10.1. ANESTESIA POR CONTACTO

Es la que realizamos sobre la superficie de las mucosas. La sustancia anestésica puede aplicarse de diversas formas:

- Enjuagues bucales de una solución que contenga el anestésico.
- Pastillas que se dejan disolver en la boca.
- Vaporizaciones de un aerosol.
- Aplicación puntual de una presentación farmacéutica sólida (pellets) o semisólida (gel, pomada, ungüento, etc.).

En la práctica cotidiana, su uso habitual tiene como objetivo lograr una hiposensibilidad de la mucosa bucal con lo que evitamos el dolor propio de la punción. Obtenemos un beneficio relativo ya que el dolor motivado por la progresión de la aguja hacia estructuras más profundas se nota con la misma intensidad; no obstante, también hay que contar con el efecto psicológico que suele ser eficaz sobre todo cuando el paciente es pusilánime. Asimismo puede utilizarse para aliviar el dolor bucal (aftas, úlceras por roce de prótesis, etc.), y para mitigar el dolor postexodoncia. En estas indicaciones interesará que el anestésico tópico pueda aplicarse de la forma más puntual posible.

Existen contrariamente otras circunstancias en las que es preferible una aplicación difusa. Por ejemplo para desensibilizar la mucosa bucal y así facilitar la toma de impresiones o la realización de radiografías intrabucales en pacientes con excesivo reflejo de vómito; en otros casos -estomatitis durante la radioterapia- pueden servir para facilitar la alimentación del paciente. En esta forma de aplicación debe tenerse en cuenta la cantidad y el número de aplicaciones puesto que va a haber una absorción -más o menos importante- a través de la mucosa con el consiguiente paso del anestésico local hacia el torrente sanguíneo. También es importante advertir y vigilar que el paciente no trague el producto administrado; dejando de lado que suelen tener mal sabor y que va a quedar una sensación desagradable de cuerpo extraño en la faringe, la absorción que se produce en esta zona permite alcanzar unos niveles plasmáticos del anestésico comparables a los que se obtendrían tras una inyección endovenosa.

Tradicionalmente se han usado los anestésicos locales de la familia éster, como la cocaína y más modernamente la benzocaína y la tetracaína. No obstante son preferibles, por su mayor seguridad, los preparados a base de lidocaína.

Debe también respetarse el tiempo de latencia, que variará según la presentación galénica. Se considera que en forma de aerosol hay que esperar unos 2 ó 3 minutos, mientras que en las preparaciones semisólidas sería algo más -entre 4 y 5 minutos-. Su efecto siempre es corto.

Con las presentaciones odontológicas tópicas, el anestésico local no tiene efecto cuando se aplica sobre la piel, debido a la presencia de su capa córnea. Si se quiere obtener esta penetración transcutánea, debe recurrirse a las EMLA (eutectic mixture of local anesthetics, o "mezcla eutéctica de anestésicos locales"); se trataría de una crema formada por una mezcla equimolar de lidocaína y prilocaína.

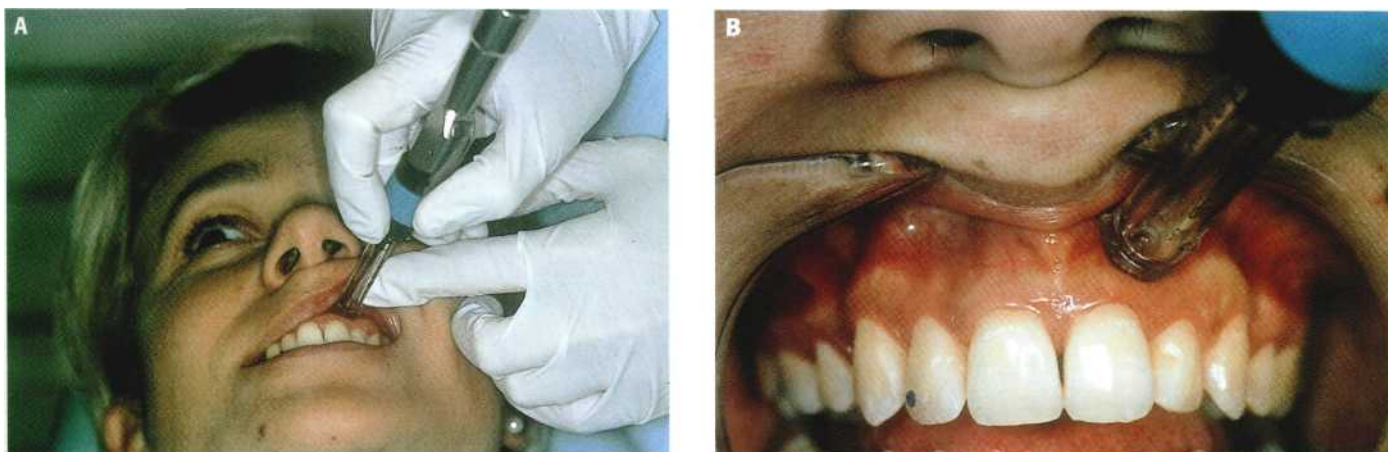
La forma no-ionizada del anestésico local es insoluble en agua y capaz de atravesar la piel; en la crema oleosa que forma la EMLA los anestésicos locales están mayoritariamente -80%- en forma no-ionizada. Si además, puede conseguirse que la capa córnea de la piel esté más hidratada de lo habitual, lo que se obtiene con un vendaje oclusivo o con un parche, la permeabilidad para la EMLA aumenta. Todo ello es válido para la piel intacta pero también para las mucosas.

Su principal inconveniente es que tarda en ser efectiva unos 60 minutos. Este tiempo puede reducirse cuando se aplican energías eléctricas -electroforesis- o físicas como los ultrasonidos; en este último caso hay ensayos satisfactorios empleando no la EMLA sino una solución acuosa de lidocaína al 2%.

En 1997, Taware y cols. publicaron el primer artículo sobre la aplicación clínica en Odontología de los parches adhesivos de lidocaína. Se trata de una nueva formulación galénica -todavía no comercializada en el estado español- consistente en un sistema bioadhesivo que se activa por la saliva, y en el que la liberación del anestésico local -lidocaína- se produce de forma progresiva. Estos parches deben pegarse en la mucosa libre vestibular o en la fibromucosa palatina, acción que no siempre es fácil. Una vez enganchados, la acción anestésica empieza a notarse entre los 2 a 3 minutos, alcanzando su máximo a los 15 o 20 minutos y durando alrededor de unos 45 minutos. Parece ser una buena alternativa para ser utilizada por otro tipo de profesionales que no están capacitados legalmente para efectuar anestésicos por punción como son los higienistas dentales, presentando la ventaja de que reducen el riesgo de generar infecciones cruzadas; asimismo no implican un incremento de la ansiedad y no suponen ningún riesgo para el paciente que sufre un trastorno de la hemostasia. Se trata de un sistema seguro ya que las reacciones por sobredosis de anestésico local son prácticamente imposibles puesto que la cantidad de anestésico local que contiene el parche es poca -los niveles plasmáticos que se alcanzan son muy inferiores respecto a la técnica de infiltración por inyección convencional- y además, una vez que se ha finalizado el tratamiento odontológico puede retirarse el parche con lo que la absorción a nivel sistémico cesa por completo. Sus inconvenientes son la dificultad en pegar el parche cuando el espacio disponible es pequeño -vestíbulo corto- o hay falta de saliva; por otra parte, la calidad de la anestesia conseguida no es suficiente como para efectuar tratamientos agresivos tipo exodoncia.

### 5.10.2. ANESTESIA INFILTRATIVA SIN PUNCIÓN

Las tecnologías que posibilitan efectuar inyecciones sin aguja están teniendo actualmente un desarrollo importante ya que sobre todo permiten evitar -correctamente utilizadas- la transmisión de enfermedades serotransmisibles potencialmente graves tales como las hepatitis B y C y el SIDA; no hace falta decir que ello tiene un interés patente en ámbitos o comunidades donde estos procesos están presentes de forma epidémica. Además de representar una ventaja obvia en evitar la transmisión de estas infecciones de paciente a paciente, también hay que resaltar el aspecto preventivo referido a los profesionales de la salud que



**Figura 5.70.** (A) Inyector a presión sin aguja sistema Inyex®. (B) Aplicación de la anestesia infiltrativa sin punción por distal del diente que se desea anestesiar.

están en contacto con estos pacientes y que por lo tanto tienen un elevado riesgo de infectarse. Hoy día, entre estas tecnologías que evitan la utilización de agujas, los diferentes sistemas de inyector a presión -traducción del término anglosajón "jet injector"- ocupan el lugar cuantitativamente más destacado ya que son empleados con distintos fines (programas de inmunización masiva en el tercer mundo, administración de insulina en diabéticos, etc.). En Odontología su introducción se ha basado esencialmente en el miedo que buena parte de los individuos muestran hacia todo tipo de inyecciones; esto es un hecho perfectamente establecido sobre todo cuando la inyección debe hacerse en la cavidad bucal y está relacionada con la actividad propia del odontólogo (Sout-hard y Hoogstraten).

Diversos estudios, efectuados a base de encuestas, permiten observar que el miedo a ver la aguja es prácticamente similar, en muchos individuos, al hecho de notarla (Hakeberg y Berggren); en alguno de ellos se refiere que hasta un 36,1% de los encuestados sufren ansiedad referida a las inyecciones efectuadas en la boca (Mellor).

Los primeros inyector a presión -sin aguja- parece ser que fueron contruidos en Francia durante el siglo XIX si bien su introducción en clínica empezó hacia 1940. A partir de este momento un inyector a presión, de nombre Hypospray, ya fue introducido comercialmente con el objetivo de que los pacientes diabéticos pudiesen inyectarse la insulina ellos mismos (Voelker); este mismo aparato fue empleado por Margetis y cols. en el año 1958 para conseguir anestesia local en Odontología. Después de esta primera aportación ha ido surgiendo aparatología similar, siempre con modificaciones para intentar solventar los problemas existentes, pero teniendo en común el hecho de estar diseñados para que el producto (anestésico local) esté en forma líquida; recientemente Duckworth y cols. han utilizado un tipo de inyector a presión en el que se vehiculiza el anestésico local en forma de polvo.

No obstante la última innovación en este aspecto la constituye el sistema Inyex® que ha sido comercializado en el estado español durante el año 2001 (figura 5.70). Conviene advertir que si bien en algunos artículos se ha mencionado que los inyector a presión pueden ser utilizados en cualquier zona de la cavidad bucal, una medida lógica de prudencia hace aconsejable su uso sólo en aquéllas en las que se pueda mantener una perpendicularidad estricta de la cabeza del inyector respecto a la superficie mucosa donde queda apoyada. Esto implica que esté indicado sólo en las zonas anteriores, siempre por vestibulo, de ambos maxilares, y muy preferentemente en el maxilar superior que es donde va a obtener mejores resultados.

También hay que mencionar que la calidad de la anestesia conseguida va a ser efectiva sólo en las partes blandas, tanto en mucosa libre como en encía; la anestesia pulpar no se suele obtener de modo eficaz con este sistema, salvo en aquellas regiones -como en la parte anterior del maxilar superior (incisivos, caninos y premolares)- en las que el grosor de la cortical ósea vestibular es mínimo.

Una ventaja clara de este tipo de tecnología es el menor impacto psicológico que provoca, muy en especial si el paciente es aprensivo o dentofóbico. Asimismo se ha utilizado con éxito en niños; Saravia y Bush reportaron que un 75% de los niños, que se habían anestesiado bien de forma convencional con aguja o con un inyector a presión, prefirieron este último. También, estudios controlados -efectuados sobre todo en territorio extrabucal (Zsigmond y cols.) pero también en el ámbito odontológico (Duckworth y cols.)- demuestran que este sistema provoca menos dolor que la inyección convencional hecha con aguja.

No obstante hay que recalcar que quizás la mayor ventaja de este sistema radique en que con él se van a evitar los pinchazos ocasionados por la aguja. No hay que olvidar que esta circunstancia tiene una incidencia verdaderamente importante puesto que se ha considerado que el riesgo de lesiones percutáneas por aguja, en el caso de los dentistas, es de una por año (Kerr y Blank). Además el imperativo de tener que usar guantes -o doble protección en el caso de pacientes portadores de enfermedades serotransmisibles- ha incrementado notablemente este tipo de lesiones (Avery y cols.).

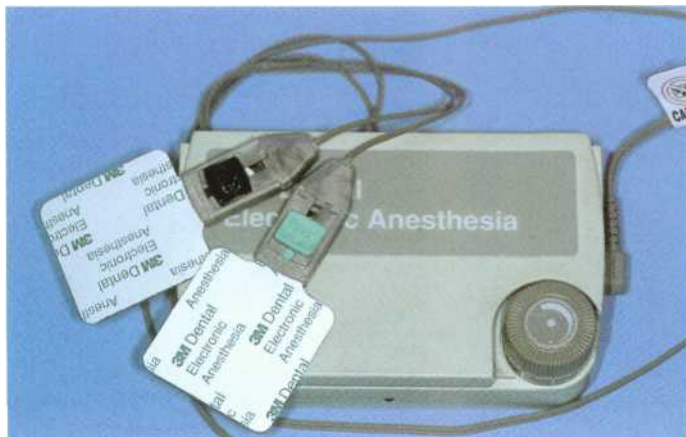### 5.10.3. ANESTESIA POR REFRIGERACIÓN

Hay una serie de antecedentes histórico-culturales en los que se usaba el frío, y también la compresión, para lograr un cierto efecto de hiposensibilidad; en nuestro campo se ha usado en determinadas ocasiones el frío, a nivel local, obtenido tras la evaporación rapidísima de un líquido volátil como el cloruro de etilo o algunos derivados halogenados del etano -diclorotetrafluoroetano (freón 114)- y del metano -diclorodifluorometano (freón 12)-.

Su eficacia es discutible, y prácticamente se reservan para desbridamientos de abscesos cutáneos ya sean muy maduros -a punto de fistularse- o botonados -variedad de abscesos recurrentes muy superficiales-. Su uso endobucal está formalmente contraindicado, y queda restringido a las aplicaciones cutáneas. Hay que vigilar siempre que el líquido, que sale a gran presión, no vaya a los ojos del paciente, que siempre se protegerán.

Otros inconvenientes son que el cloruro de etilo es muy inflamable y que también tiene actividad anestésica general; a su vez los freones





**Figura 5.71.** Sistema de anestesia electrónica 3M.

son considerados como contaminantes de la atmósfera -efecto invernadero- razón por la cual su uso, en este aspecto, acabará por restringirse.

#### 5.10.4. ANESTESIA DENTAL ELECTRÓNICA

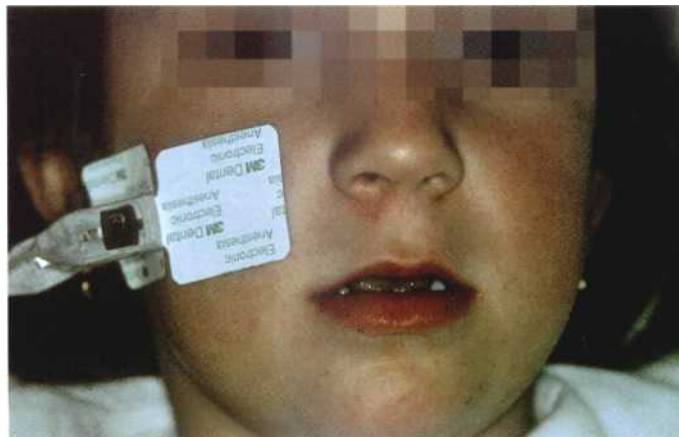Según Schancer y Black la utilización de la electricidad en el campo de la Odontología tiene antecedentes lejanos pues en 1858 Francis ya la había empleado para hacer 164 exodoncias, y en 1859 Garratt, además de efectuar extracciones dentarias, la usaba para el alivio de odontalgias y de las neuralgias trigeminales. La técnica del TENS (Transcutaneous Electrical Nerve Stimulation o "estimulación eléctrica del nervio por vía transcutánea") fue introducida en los años 70 como una técnica no invasiva, poco costosa, paliativa pero no curativa eficaz para el dolor tanto agudo como crónico; en esta última situación debe decirse que hay una acomodación por parte del organismo respecto a los efectos beneficiosos del TENS que pueden obviarse, en cierta forma, variando los parámetros de estimulación. La variante de esta técnica que se aplica a la anestesia odontológica recibe el nombre de EDA (Electronic Dental Anesthesia).

Los dispositivos comerciales (figura 5.71) constan de un generador de impulsos, un amplificador de señal y cables conductores que conectan el sistema a uno o dos electrodos (figura 5.72); se recomienda la aplicación tópica de geles para facilitar la conductibilidad en la zona donde se aplican los electrodos. Variando los parámetros -frecuencia, duración de la pulsación, intensidad- obtendremos diferentes efectos terapéuticos.

Respecto a las acciones analgésica y anestésica, únicamente nos interesa saber que se utilizan intensidades de 20 a 30 mA y frecuencias inferiores a 150 Hz pero superiores a los 15 Hz puesto que con las inferiores a los 15 Hz se pueden producir contracciones musculares; en general, para el dolor agudo se prefieren frecuencias entre 50 y 80 Hz, y para el dolor crónico entre 80 y 120 Hz. El efecto antiálgico obtenido suele ser inmediato pero sólo dura 1 ó 2 horas.

Hay varias teorías que nos intentan explicar el mecanismo de acción de este método, entre ellas la del "control de la puerta de entrada del dolor" ("gate control") así como también la estimulación de las secreciones de endorfinas y de serotonina.

Petersen y cols. refieren que el uso preoperatorio del TENS -por ejemplo en la cirugía del tercer molar- obtiene mejoras en cuanto a la intensidad del dolor y del edema; si continúa aplicándose en el postoperatorio, la necesidad de analgésicos disminuye. Otras aplicaciones del TENS en Odontología han sido la odontalgia y sobre todo el dolor muscular -miofascial- relacionado con la patología disfuncional de la articulación temporomandibular.



**Figura 5.72.** Electrodo colocado para conseguir la anestesia de la hemimarcada superior derecha.

En cuanto a la EDA, su uso ha sido elogiado por diversos autores como efectiva sobre todo en Odontopediatría, en especial para tratamientos conservadores; pero debería verse su valía en procedimientos más agresivos como la exodoncia donde parece tener bastantes limitaciones; así por ejemplo Croll y Simonsen sólo la recomendarían para extracciones de dientes temporales que tuvieran la mitad de la raíz reabsorbida.

### 5.11. LA MONITORIZACIÓN EN CIRUGÍA BUCAL

#### 5.11.1. CONCEPTO DE MONITORIZACIÓN

Anderson y Ackerman definen la monitorización como un conjunto de métodos de observación y de registro de datos, provenientes de la función de diferentes órganos y sistemas, que nos permiten tener una información constante y por tanto poder hacer una evaluación continua bastante exacta del estado físico del paciente. Esta información hace posible una actuación rápida y dirigida de forma consecuente al problema detectado proporcionando así una mayor seguridad a la técnica anestésica que se utilice.

Generalmente la monitorización forma parte importante del procedimiento anestésico complejo, es decir, cuando se emplean técnicas que implican una sedación profunda o una anestesia general, ya que permiten saber en todo momento las fluctuaciones funcionales del individuo hasta que éste recobra su estado normal. Pero hoy día, se está imponiendo una serie de técnicas anestésicas "más blandas" como las sedaciones conscientes que además están indicadas de forma bastante directa en el paciente que presenta alguna patología de base y por tanto de más riesgo anestésico lo que nos lleva a considerar el interés de la monitorización en relación a la Odontología.

#### 5.11.2. INDICACIONES DE LA MONITORIZACIÓN EN ODONTOLOGÍA

La monitorización del paciente obedece a tres causas: 1) el estado físico del individuo, 2) la técnica anestésica que se piensa emplear, y 3) el tipo de tratamiento odontológico a realizar.

Respecto al primer punto, los pacientes que están dentro de la categoría ASA II, ya han de ser candidatos a la monitorización, y obviamente los de las categorías superiores.

Veamos lo que expuso la ASA (American Society of Anesthesiologists), en el año 1986, sobre las precauciones que se han de tener para los pacientes ASA II: la monitorización ha de ser continua por lo que respecta al control de la oxigenación, de la ventilación, de la circulación y de la temperatura corporal. Precisaba que la oxigenación debe estar



monitorizada con un sistema con alarma, y mantener un control visual de las posibles anomalías; recomienda el uso de la pulsioximetría; la ventilación también se debe vigilar con procedimientos rudimentarios como el visual o la auscultación, y resulta de interés la introducción de la capnometría; la circulación ha de estar monitorizada por electrocardiografía, y por mediciones de la frecuencia cardíaca y de la tensión arterial -esta última como mínimo cada 5 minutos-, junto con algunos de estos procedimientos: palpación del pulso periférico, auscultación de los latidos cardíacos, pletismografía o bien pulsioximetría; finalmente la comprobación de la temperatura corporal es recomendable cuando se trata de una intervención quirúrgica de larga duración. Evidentemente no todas estas recomendaciones van a ser válidas para nuestra práctica pero sí algunas de ellas, siempre que concurran alguna de las tres grandes causas que justifican la monitorización en Odontología.

Referente a la técnica anestésica que se pretende emplear, cuando se sobrepasa el límite de la anestesia locorregional pura y se pasa a utilizar de forma simultánea técnicas de sedación -sean cuales sean los fármacos o las vías de administración empleadas- pensamos que es obligatorio monitorizar al paciente; no debería esto llevarnos a confusión sobre la necesidad de monitorizar al paciente cuando lo que se pretende es únicamente una ansiólisis farmacológica -no una sedación- puesto que entonces no hará falta.

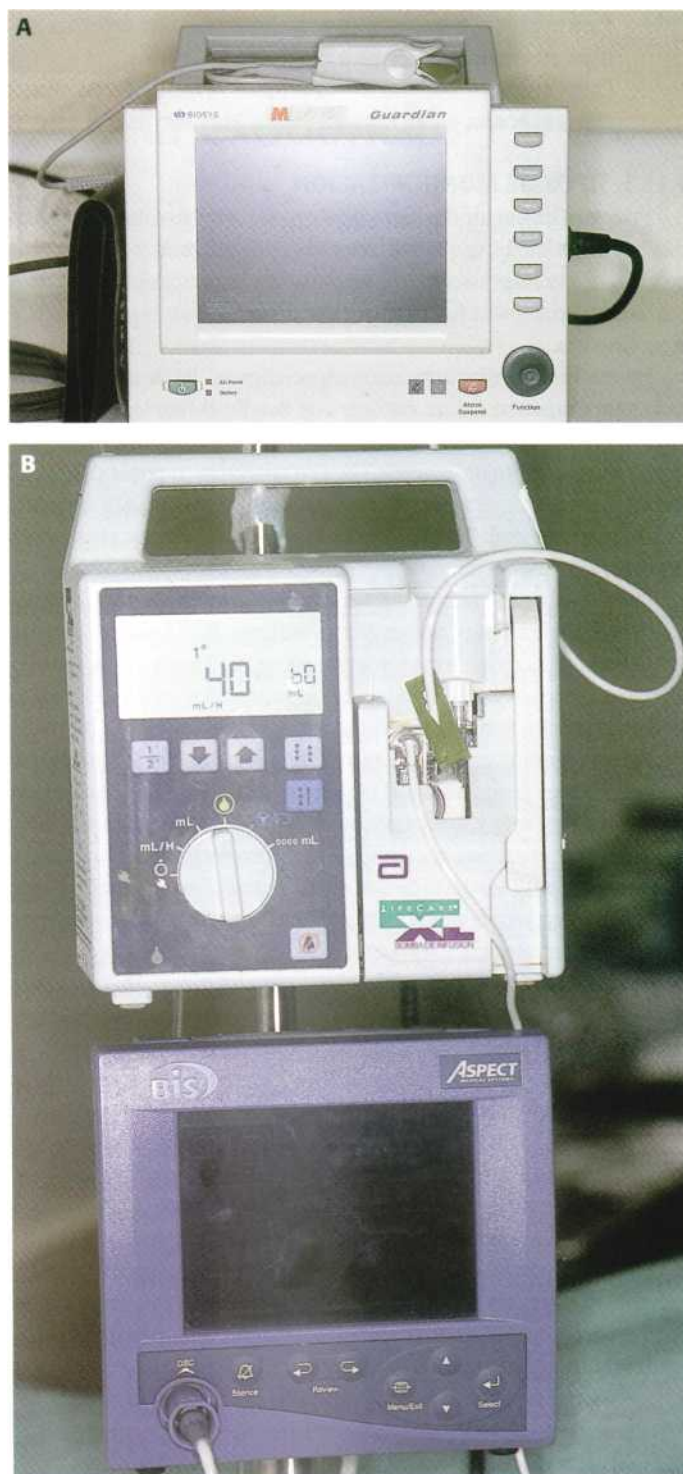Y, por último, la monitorización será conveniente en todas aquellas manipulaciones odontológicas que comporten un cierto traumatismo, como es el caso de las encasillables dentro de la Cirugía Bucal; pero aún deberían hacerse algunas precisiones para situar este umbral: así, por ejemplo, no parece necesario para técnicas quirúrgicas sencillas como la extracción quirúrgica de un cordal submucoso o la cirugía del frenillo labial superior, pero sí en cambio cuando la intervención es traumática o de larga duración; como ejemplo de éstas se pueden dar las extracciones quirúrgicas de un cordal ectópico o de la mayoría de los caninos incluidos por palatino, así como la cirugía implantológica. En cualquier situación, si se tienen los aparatos, la monitorización representa trabajar con una alta garantía de seguridad.

Nosotros recomendamos que los odontólogos especialistas en Cirugía Bucal efectúen sus intervenciones quirúrgicas importantes o complicadas con la colaboración de un médico especialista en Anestesiología y Reanimación, incorporando en su clínica la Vigilancia Anestésica Monitorizada (VAM) que se basa en los siguientes aspectos:

- Adecuar un gabinete dental para Cirugía Bucal disponiendo de los fármacos (adrenalina, corticosteroides, etc.), instrumentos (cánula de Mayo, máscara laríngea, etc.) y materiales (desfibrilador, etc.) que exigen las normativas vigentes.
- Monitorizar adecuadamente al paciente (sistemas circulatorio y respiratorio) (figura 5.73A).
- Administrar los fármacos pertinentes (midazolam, propofol, fentanilo, etc.) con el fin de conseguir el grado de sedación adecuado (sedación consciente).
- Proporcionar la analgesia postoperatoria de acuerdo con la intervención quirúrgica realizada y con la demanda del paciente.
- Conocer los nuevos medicamentos que pueden emplearse en las técnicas de sedación y estar al día sobre los últimos avances en este campo.

En este apartado queremos destacar las siguientes propuestas:

- Utilización de la terapéutica multimodal para conseguir un postoperatorio más confortable. Administramos intraoperatoriamente diferentes medicamentos por vía endovenosa (analgésico -metamizol-, antiinflamatorio -ketorolaco-, corticosteroides -metilprednisolona-, etc.), complementándolo en el postoperatorio con medidas físicas (aplicación local de frío, etc.).



**Figura 5.73.** (A) Monitor para controlar los sistemas circulatorio y respiratorio: frecuencia cardíaca, tensión arterial (máxima, mínima y media), saturación de oxígeno, electrocardiograma y frecuencia respiratoria. (B) Bomba de perfusión continua (superior) y monitor del índice Biespectral (inferior).

Administración de los medicamentos con una bomba de perfusión continua (Propofol 50 ml/hora dependiendo del peso y la edad), que incluso puede ser regulada a demanda del paciente (en cuanto a la necesidad de analgesia) (figura 5.73B). Monitorización de los efectos de los fármacos sedantes administrados al paciente midiendo el estado de hipnosis del cerebro (electroencefalograma) con el índice Biespectral (BIS™).

Para mantener al paciente en sedación consciente debemos trabajar con índice BIS de 65 a 75 (figura 5.73B). Otros sistemas más modernos utilizan la medición de potenciales evocados auditivos para valorar el estado de hipnosis.

### 5.1T.3. TIPOS DE MONITORIZACIÓN

Podemos distinguir dos tipos o categorías. La "monitorización básica" -o de rutina- es la que concretamente nos interesa, y que nos proporcionará una información que se considera imprescindible de cara a conocer las principales funciones vitales del individuo: la circulatoria y la respiratoria.

En cambio, la "monitorización especializada" ha de quedar reservada para cuando se quiera conocer con detalle el funcionamiento de otros órganos o sistemas, y generalmente estará justificada por la presencia de una patología concreta -local o sistémica- o por la complejidad de la propia técnica anestésica. Como es de esperar, esta "monitorización especializada" suele ser más invasiva, más cara y usualmente requiere unas instalaciones hospitalarias.

Puede haber una cierta controversia sobre qué métodos han de integrar la monitorización básica ya que si partimos de la base que durante bastantes años la monitorización -o mejor, la vigilancia- se ha llevado a término con los ojos, con el oído y con el tacto, todos los procedimientos modernos pueden parecer superfluos.

Nuestra opinión es que esta nueva tecnología no ha de reemplazar ni mucho menos la vigilancia del facultativo sino que significa una ayuda a esta tarea fatigante y un complemento valiosísimo a su arte interpretativo de las alteraciones que detecta. A nuestro entender, en la práctica odontológica, en el supuesto de que se utilice una técnica anestésica que no implique una sedación profunda, será suficiente la monitorización de los sistemas circulatorio y respiratorio.

La monitorización básica del sistema circulatorio incluye esencialmente el control de la tensión arterial, y el de la frecuencia y el ritmo cardíacos. Los datos que de ella pueden obtenerse permiten establecer otros parámetros que son interesantes para conocer la magnitud de la respuesta del individuo ante el estrés que sufre.

A su vez la monitorización básica del sistema respiratorio nos ha de permitir responder a dos cuestiones fundamentales:

- ¿El paciente está realmente intercambiando gases?
- ¿Estos gases que intercambia son los adecuados?

En estos momentos la combinación entre la pulsioximetría y la capnografía proporciona datos suficientes y de forma relativamente anticipada, hecho que ha desplazado a los sistemas tradicionales del fonendoscopio situado permanentemente en la región precordial y de la observación dirigida a buscar los signos clínicos propios de la hipoxia o de la hipercapnia. A efectos prácticos, en los procedimientos

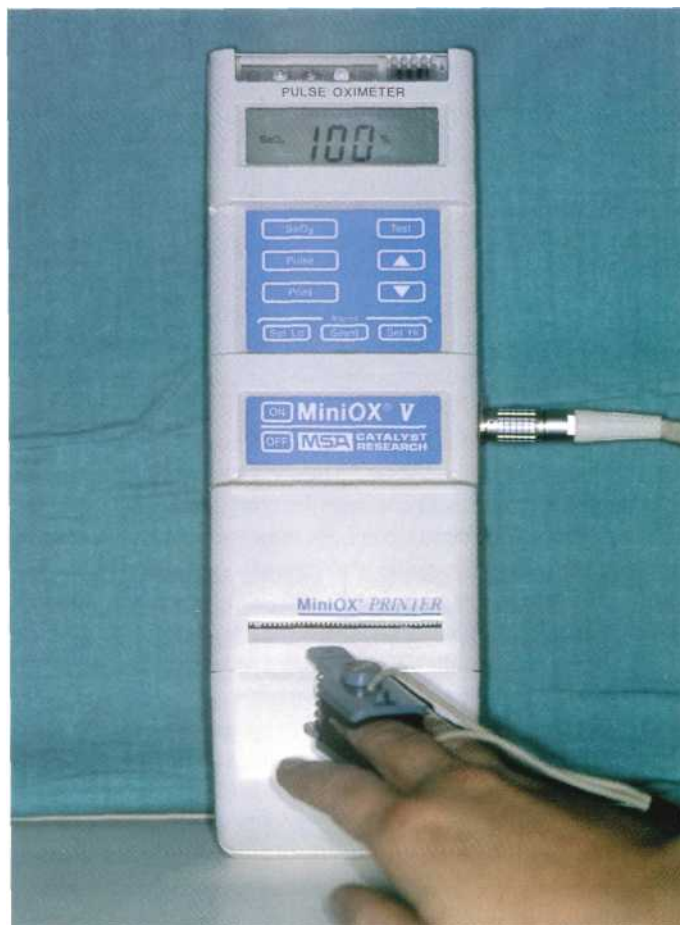


Figura 5.74. Pulsioxímetro registrando la saturación de oxígeno.

odontológicos, será suficiente la aportación de la pulsioximetría (figura 5.74).

La monitorización especializada está compuesta por toda una serie de procedimientos que tienen razón de aplicarse cuando la técnica anestésica es compleja, lo que implica como mínimo una sedación profunda sin intubación y la mayor parte de veces una anestesia general con intubación nasotraqueal.

Resaltemos algunas que no son "invasivas" como el reconocimiento de la temperatura corporal para prevenir hipotermias -sobre todo en los niños- o la rara presentación de una hipertermia maligna; dentro de estas técnicas destaca la monitorización mediante electrocardiografía aunque en la práctica odontológica habitual sólo estará indicada en circunstancias muy excepcionales.

# 6

## Principios básicos de la exodoncia

Cosme Gay Escoda, Leonardo Berini Aytés

### 6.1. TÉCNICA Y CLÍNICA QUIRÚRGICA DE LA EXODONCIA

El procedimiento quirúrgico bucal que se lleva a cabo con más frecuencia es, desgraciadamente, la extracción dentaria.

La terapéutica destinada a extraer el órgano dentario actuará sobre la articulación alveolodentaria (sinartrosis, sinfibrosis o gonfosis) que está formada por encía, hueso, diente y periodonto. La exodoncia es una maniobra cuyo fin es separar estos elementos, desgarrando el periodonto en su totalidad. Frecuentemente para conseguir luxar y extraer el diente deberemos distender y dilatar el alvéolo a expensas de la elasticidad del hueso.

Desde tiempos pasados la exodoncia ha sido un procedimiento muy temido y traumático para los pacientes, y por ello existe un temor o fobia a la exodoncia que es difícil de entender, dado que el odontólogo tiene, en sus manos, modernos métodos de anestesia y herramientas terapéuticas muy diversas y eficaces. En ocasiones, los profesionales consideran la extracción dentaria como una intervención menor y carente de importancia, lo que conlleva muchas veces la aparición de complicaciones graves. La precipitación y la capacitación deficiente son las causas principales de los problemas en la exodoncia.

La exodoncia ideal es la extirpación total del diente o de la raíz dentaria sin dolor y con el mínimo daño de los tejidos circundantes.

#### 6.1.1. EVOLUCIÓN HISTÓRICA

Del primer acto quirúrgico practicado en la cavidad bucal, la avulsión dentaria, tenemos referencias dadas por Baudoin Matsuto y otros autores, resultado de investigaciones realizadas sobre maxilares del período neolítico.

En la antigua Mesopotamia, como refiere Febres Cordero, las Tablas Asirías de la colección Kuyunjik mencionan que un "dentista" aconsejó a su Rey la extracción de los dientes de su hijo, por ser éstos la causa de la enfermedad que padecía. Este concepto de infección focal se anticipa casi tres mil años al expresado por Hunter en 1910.

En papiros egipcios aparecen referencias específicas a distintas enfermedades dentarias con indicaciones terapéuticas para las infecciones consecutivas a la caries y la necrosis pulpar.

En las culturas de la antigua India (libro de los Vedas), imperios Persa y Chino, y en otras altas culturas primarias, prehelénicas o precolombinas, se encuentran referencias de distintos procesos odontológicos y, entre ellos de la avulsión dentaria. La exodoncia se practicaba golpeando directamente sobre la corona o sobre una madera a modo de escoplo, lo que daba lugar a la fractura del diente o de las corticales óseas alveolares.

En la antigua Grecia, Asclepio o Esculapio (1560 años antes de Cristo) ya había construido instrumentos rudimentarios para la exodoncia; tam-

bién se le atribuyen indicaciones precisas sobre la avulsión dentaria que realizaría con una pinza llamada "odontagogo". Hipócrates (460 años antes de Cristo) describe en los libros de la Colección Hipocrática o Corpus Hippocraticum un inmenso caudal de sus saberes médicos entre los que se encuentran muchos referidos a la patología y terapéutica bucal y maxilofacial. En el siglo I, Cornelio Celso en su tratado "De arte medica", hace amplias referencias a la Cirugía Bucal, describiendo por primera vez la importancia de practicar la sindesmotomía.

Galeno dejó un riquísimo legado de obras maestras y doctrinas médicas que fueron indiscutibles durante años y de entre ellas dedicó una atención particular a múltiples aspectos anatómicos, clínicos y patológicos bucomaxilofaciales: tratamientos de las odontalgias, de la erupción patológica del tercer molar, etc.

En el mundo medieval, el pueblo árabe hereda los conocimientos de la antigüedad, los conserva y los enriquece, y después los transmite a la empobrecida civilización de Occidente. Avicena, en el siglo X, en su "Canon" aporta importantísimos conocimientos de Cirugía bucodentaria, al igual que Abulcasis que lo reflejó en su tratado de Cirugía "Al-Tasrif".

Guy de Chauliac en su obra "Chirurgia Magna" (siglo XIV), hace numerosas referencias de la extracción dentaria y considera que ésta debe ser practicada por "doctores". Esta opinión tiene mucho valor en aquel tiempo, ya que desde el medievo este ejercicio o actividad era usurpado por empíricos, charlatanes o barberos.

Andrea Vesalio (1565) describió la patología producida por el tercer molar y propone la intervención quirúrgica con osteotomía para conseguir su exodoncia. En el año 1570, Fabricio d'Acquapendente diseña toda una colección de instrumentos para la avulsión dentaria adaptados a la morfología de cada diente en particular. En su obra "Crisol de la Cirugía" describe las operaciones quirúrgicas que se hacen en la boca.

Ambroise Paré publica en 1572, en París, sus "Cinq Livres de Chirurgie", en los cuales se tratan muchas y variadas cuestiones de Cirugía Bucal y la Odontología en general.

Hasta el siglo XVIII no existen cambios fundamentales en los tradicionales saberes quirúrgicos del Renacimiento y del Barroco, pero al final de este período se inicia la cultura científica propiamente moderna que se acentúa y difunde durante la Ilustración. Esta trascendental renovación se produce gracias a cuatro hechos fundamentales: el avance en el saber anatómico, el impulso de los Reales Colegios, la traducción al castellano de valiosos tratados de Cirugía y de Odontología, y al ejercicio profesional en nuestro país de cirujanos dentistas extranjeros; destacan en número los de nacionalidad francesa, y sobresale de entre ellos Pierre Fayard (1717) dentista de la casa real española.

Pierre Fauchard marca un hito en la historia de la Odontología y en su obra "La Chirurgie Dentiste ou traité des dents" publicada en 1728,



acredita amplios conocimientos médico-quirúrgicos, con aportaciones importantes de técnicas e instrumental de indudable valor para la práctica de la Cirugía Bucal.

Simon Hüllihen (1860), médico-dentista en Estados Unidos, es considerado históricamente como el fundador de la Cirugía Bucal y Maxilofacial; sus múltiples publicaciones dan testimonio de su amplio saber en este campo. Con posterioridad han existido numerosos autores que han aportado sus conocimientos lo que ha permitido un rápido avance de la Cirugía Bucal -que no expondremos por su amplitud y por no ser el motivo de esta revisión- pero sí debemos destacar ciertos hechos fundamentales que se produjeron durante estos años:

- La introducción de la anestesia local cambia substancialmente la práctica y técnica de la exodoncia desde el punto de vista práctico. No obstante, con anterioridad Horace Wells, dentista americano, presentando una sesión que Colton realizaba en Hartford (1844), deduce los efectos anestésicos del óxido nitroso, y se sometió después él mismo a una extracción dentaria.

Posteriormente se estudian y popularizan las propiedades anestésicas del protóxido, éter, cloroformo, etc., y en 1884 Koller comienza la aplicación de los anestésicos locales a base de soluciones de cocaína hasta llegar a las modernas sustancias anestésicas actuales.

- Gracias a un químico, Louis Pasteur, y a sus precursores -dos hombres del siglo XIX, Holmes y Semmelweis-, se describe que la infección es una enfermedad contagiosa. La antisepsia se debe a una gran figura de la medicina, Joseph Lister que con el empleo del ácido fénico, marca un hito en la cirugía.

- La posibilidad de obtener imágenes radiográficas parciales de cada diente o una panorámica de la región maxilar, ofrece desde el punto diagnóstico y técnico una calidad al acto de la exodoncia, desmarcándolo de cualquier manipulación que pueda ser efectuada por una persona no especializada.

### 6.1.2. ESTUDIOS PREVIOS A LA EXODONCIA

La correcta evaluación preoperatoria nos marcará las dificultades que pueden hallarse o las complicaciones que pueden ocurrir, y es por tanto la base del éxito en una técnica de extracción dentaria. Como dice Howe: "El tiempo empleado en una evaluación preoperatoria cuidadosa nunca es desperdiciado".

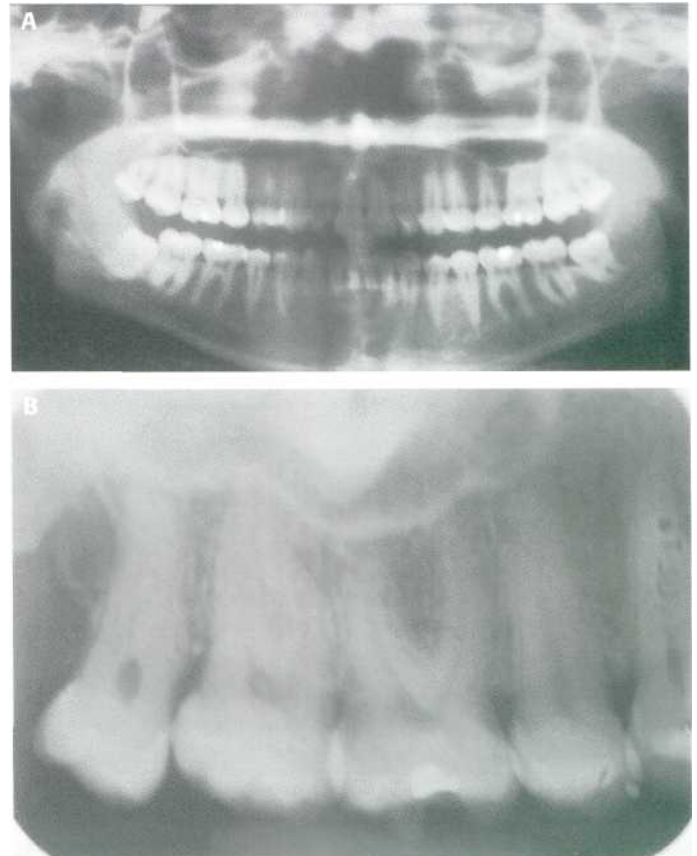
Antes de hacer una extracción dentaria, al igual que cualquier maniobra quirúrgica, deberemos efectuar:

#### 6.1.2.1. Historia clínica del paciente

Es preciso que la anamnesis sea amplia y exhaustiva, profundizaremos y analizaremos cualquier detalle con la finalidad de detectar antecedentes o procesos patológicos sistémicos graves (alergias, enfermedades cardíacas, etc.) que puedan alterar el curso de la exodoncia o incluso llegar a contraindicarla. En el caso de detectar cualquier proceso morboso importante, se debe remitir el paciente al médico especialista, con el fin de estudiar adecuadamente el caso y adoptar la preparación pertinente. En esos casos, hay que solicitar siempre un informe por escrito antes de hacer cualquier gesto terapéutico. Tras estos estudios, se realizará una evaluación detenida de los problemas que presenta cada paciente en particular, y ello nos marcará nuestros gestos quirúrgicos, empezando por el tipo de anestesia que se ha de usar.

#### 6.1.2.2. Exploración de la cavidad bucal

Consiste en efectuar un estudio local y regional de los dientes, periodonto y el resto de estructuras bucales, analizando especialmente los motivos de la exodoncia.



**Figura 6.1.** Estudio radiográfico mínimo. (A) Ortopantomografía (B) Radiografía periapical de los molares superiores (1.6, 1.7 y 1.8).

Valoraremos el tamaño de la boca y de sus maxilares, observando el estado séptico y el nivel de higiene de la boca del paciente.

La accesibilidad del diente y la cantidad de estructura dentaria remanente deben ser tomadas en cuenta. Los dientes con coronas amplias casi siempre tienen raíces largas, mientras que en aquellos que presentan amplio desgaste (bruxismo) las cámaras pulpares están calcificadas y son más resistentes; además su base ósea es densa y rígida y con una cortical externa convexa. Los dientes endodonciados pueden presentar reabsorción radicular y son frágiles.

#### 6.1.2.3. Estudios complementarios

Dependiendo de los hallazgos obtenidos con la exploración local, regional y general, y de los datos de la anamnesis, indicaremos los estudios complementarios adecuados al caso (análisis sanguíneos con pruebas de hemostasia, pruebas de alergia a medicamentos, etc.).

En todos los casos es obligatorio realizar un estudio radiográfico que constará de una ortopantomografía y de una radiografía intrabucal que visualice adecuadamente la zona periapical (figura 6.1). Con ello obtendremos información sobre distintos puntos:

- Estructuras anatómicas vecinas. Situación del nervio dentario inferior, del seno maxilar, del agujero mentoniano o del suelo de las fosas nasales. Estado de los dientes vecinos, eventual presencia de obturaciones en la cercanía del diente a extraer, posición ectópica o inclusión dentaria, etc.

- Estado del diente a extraer. Nos interesará especialmente su morfología radicular aunque también su grado de destrucción y los tratamientos realizados previamente (complicaciones iatrogénicas).

- Estado periodontal. La situación del periodonto es muy importante, especialmente de la zona periapical. En ocasiones puede comprobarse ra-



diológicamente la existencia de una lesión periapical que tendrá que eliminarse, e igualmente puede detectarse la presencia de imágenes radiológicas (radioopacas) que nos avisarán sobre la dificultad de la extracción.

- Estado del hueso. Vigilaremos la estructura y la trabeculación del hueso vecino, controlando la posibilidad de la presencia de patología relativamente común: quistes, dientes incluidos, osteítis, etc., o de otras de etiología menos frecuente pero posibles como la tumoral.

Una buena radiografía permite reconocer cualquier anomalía que puede dificultar la extracción dentaria.

Con un buen estudio preoperatorio del paciente, que incluya todo lo referido anteriormente, se podrá elegir el procedimiento que tenga mayores probabilidades de dar los mejores resultados.

### 6.1.3. POSICIONES Y MANIOBRAS PREVIAS A LA EXODONCIA

Con el fin de facilitar al máximo las maniobras operatorias adecuadas para la exodoncia, el paciente y el profesional deben ubicarse de una forma correcta. En principio, en el sillón dental se puede efectuar cualquier intervención quirúrgica, y especialmente la más elemental, la extracción dentaria.

La posición más óptima para el paciente es estar sentado con la tala torácica formando 90 ó 45 grados con las extremidades inferiores. En ocasiones excepcionales puede colocarse al paciente acostado o en posición de Trendelenburg.

El paciente debe estar ubicado confortablemente en el sillón dental, con la espalda apoyada en el respaldo y con la cabeza colocada cómodamente en el cabezal, pero consiguiendo que ésta quede relativamente fija.

La altura en la que se coloca el sillón y la ubicación del odontólogo varía según la técnica se aplique en el maxilar superior o la mandíbula, y el diente a extraer.

Actualmente se tiende a colocar el paciente en posición horizontal o prácticamente acostado, con el profesional sentado.

#### 6.1.3.1. Posición del paciente

##### - Exodoncia en el maxilar superior

Respaldo del sillón en un ángulo de 45° con el cabezal ligeramente hacia atrás, de manera que la arcada dentaria superior forme un ángulo de 90° con el tórax.

Para obtener una correcta visión y una posición ergonómica del odontólogo se recomienda que la arcada dentaria superior del paciente se encuentre a la altura de los hombros del profesional.

##### - Exodoncia en el maxilar inferior, lado izquierdo

El sillón dental debe estar formando un ángulo recto entre el respaldo y el asiento.

La cabeza del paciente debe estar en el mismo eje de su tronco y a la altura de los codos del profesional.

Para las extracciones inferiores el sillón debe estar tan bajo como sea posible.

##### - Exodoncia en el maxilar inferior, lado derecho

Ángulo de 45° entre respaldo y asiento, con el operador actuando por detrás del paciente y el sillón en una posición inferior.

Si se realiza una presa anterior, el sillón estará más elevado para permitir al odontólogo trabajar desde delante del paciente.

Estas posiciones permiten que el brazo cuelgue de forma laxa de la articulación del hombro y evitan la fatiga asociada a sostener los hombros en una posición alta y poco natural. Las posiciones bajas permi-

ten que los músculos de la espalda y de las piernas del odontólogo intervengan en la operación como ayuda para el brazo.

#### 6.1.3.2. Posición del odontólogo

Para efectuar la extracción de los dientes del maxilar superior, el profesional se coloca a la derecha del sillón dental y delante del paciente; así quedando profesional y paciente frente a frente.

Si debemos actuar en la mandíbula, en la hemiarcada izquierda, nos situaremos a la derecha y delante del paciente. Para trabajar sobre la hemiarcada derecha se recomienda ubicarse detrás del paciente, inclinado por encima de la cabeza del mismo.

A pesar de todo lo expuesto, no existe acuerdo unánime con respecto a la posición del odontólogo y la del paciente durante la intervención exodóncica. Es difícil establecer reglas fijas, aunque queda claro que las posiciones adecuadas del operador y del enfermo contribuyen en gran manera a la destreza y a la facilidad de la intervención; de todos modos, lo que resulta cómodo para un profesional puede no serlo para otro.

El operador no tiene que estar de puntillas, ni debe inclinarse demasiado; tampoco el paciente debe estar en una posición forzada o incómoda. La posición correcta vendrá determinada por la estatura del odontólogo, la estatura del paciente, la región sobre la que se actúa y la dirección de la luz.

#### 6.1.3.3. Posición de las manos

Normalmente la mano derecha está destinada al manejo del instrumental quirúrgico y la mano izquierda colabora en la exodoncia sosteniendo el maxilar, separando los labios o la lengua, etc., proporcionando al operador los estímulos sensitivos necesarios para detectar la expansión alveolar y el movimiento radicular bajo las corticales óseas. Por estas razones, se coloca siempre un dedo sobre la cortical vestibular y/o palatina y lingual que queda sobre el diente, mientras que otro dedo retrae el labio y la lengua. Un tercer dedo, que puede ser el pulgar, guía el fórceps hacia su lugar y protege los dientes del maxilar opuesto contra el posible contacto accidental con la parte posterior del fórceps en caso de que el diente se desprenda súbitamente.

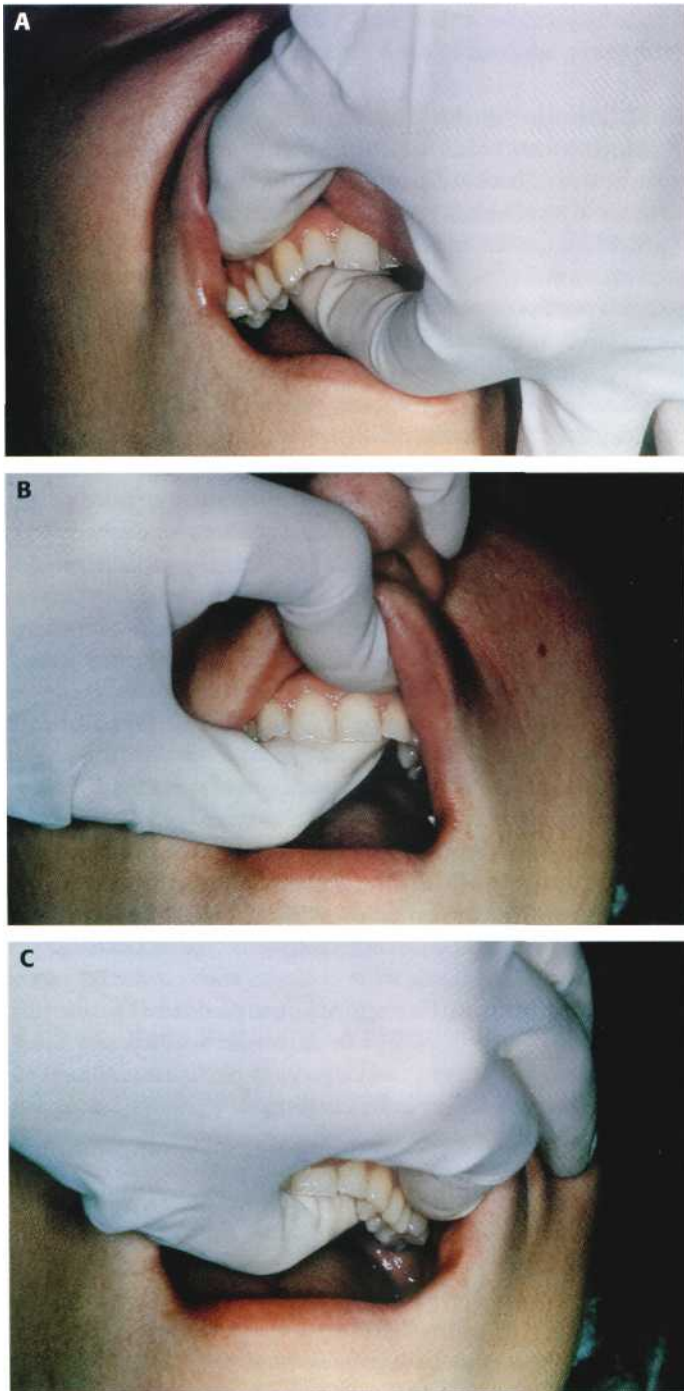
En los individuos zurdos, estas funciones están cambiadas.

En las figuras 6.2 y 6.3 puede observarse la posición de las manos en función del diente a extraer. Esta posición varía según se trabaje en:

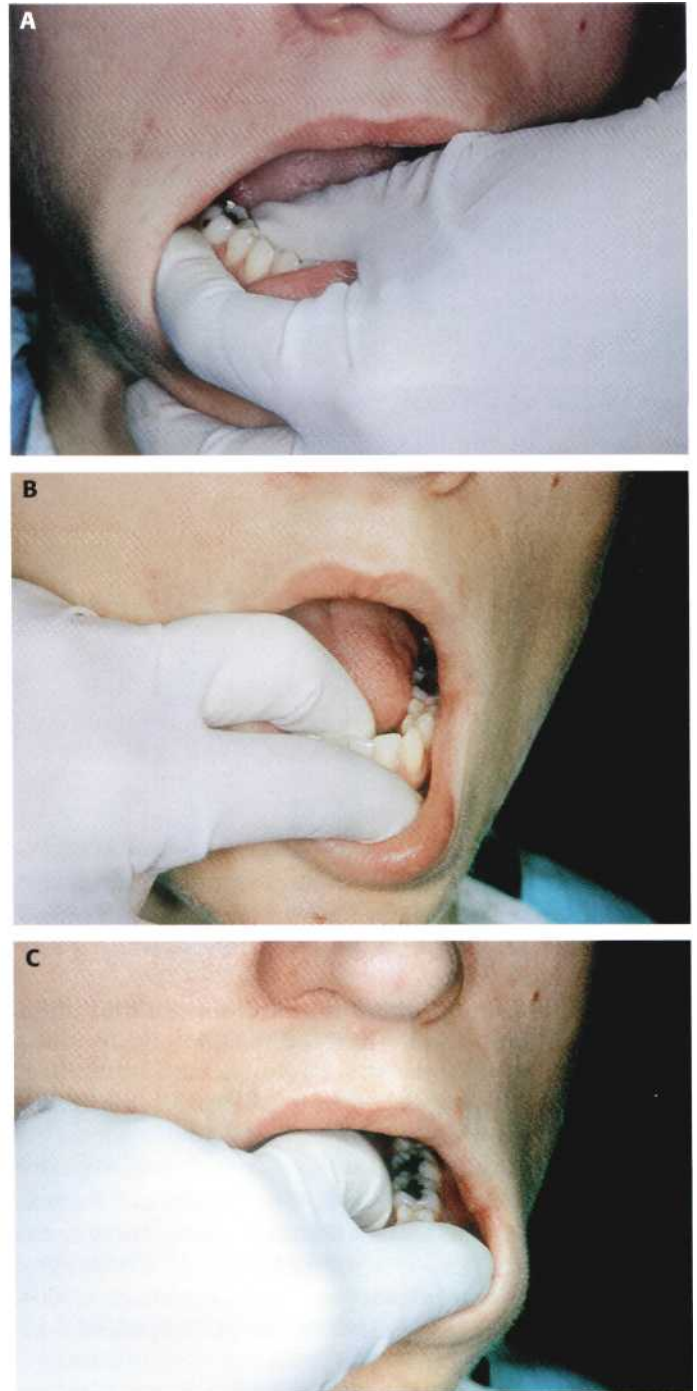
- Zona anterior del maxilar superior.
- Zona de molares y premolares del maxilar superior derecho.
- Zona de molares y premolares del maxilar superior izquierdo.
- Zona anterior de la mandíbula.
- Zona de molares y premolares inferiores derechos.
- Zona de molares y premolares inferiores izquierdos.

La posición de las manos es de gran importancia, puesto que facilita las maniobras quirúrgicas:

- Sosteniendo el maxilar sobre el que se actúa, especialmente en la mandíbula que, por la fuerza que se aplica en la extracción dentaria, puede verse sometida a presiones que luxen las articulaciones temporomandibulares. Para evitar estos problemas de las articulaciones se recomienda colocar un abre bocas o taco de goma que mantenga la boca en una apertura adecuada. Con la mano izquierda debe proporcionarse una fuerza, de torsión igual y opuesta que contrarreste las fuerzas aplicadas mediante el fórceps con la mano derecha.
- Separando los tejidos blandos, evitando así que interfieran con los gestos quirúrgicos y previniendo una posible lesión de estos tejidos por acciones involuntarias con el instrumental de exodoncia.
- Permite un control adecuado del campo quirúrgico y de la fuerza y acciones que ejecuta el operador.



**Figura 6.2.** Posición de las manos durante la exodoncia en el maxilar superior. (A) Zona de molares y premolares derechos. (B) Zona anterior. (C) Zona de premolares y molares izquierdos.



**Figura 6.3.** Posición de las manos durante la exodoncia en el maxilar inferior. (A) Zona de molares y premolares derechos. (B) Zona anterior. (C) Zona de premolares y molares izquierdos.

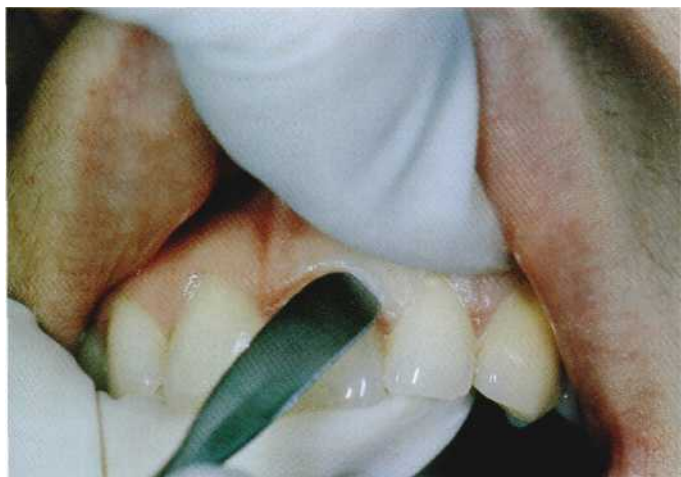Normalmente se precisa la colaboración de un ayudante que maneja el aspirador quirúrgico y los separadores o depresor de lengua, etc., facilitando en gran manera el trabajo del profesional.

#### 6.1.3.4. Maniobras previas

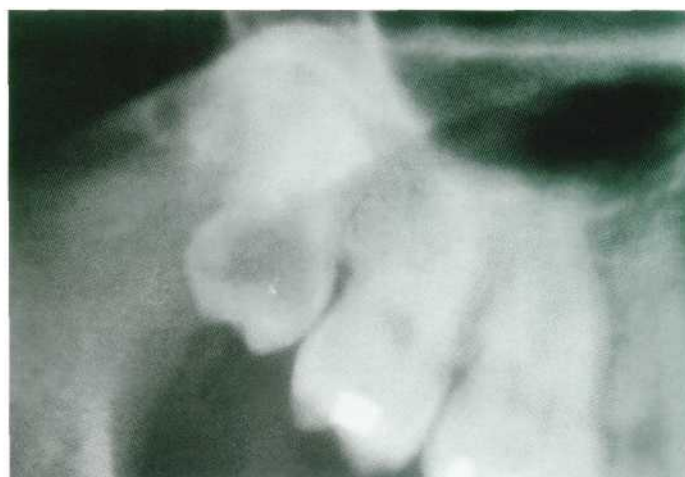##### - Antisepsia del campo operatorio

La cavidad bucal debe estar en las mejores condiciones posibles para evitar complicaciones postextracción; por todo esto se recomienda, si es posible, efectuar previamente a toda intervención quirúrgica: • Tartrectomía.

- Tratamiento conservador de los posibles problemas bucales que existan (tratamiento periodontal, obturación de las caries, endodoncia en las pulpitis o en las necrosis pulpares, etc.).
- Enjuagues o disolver en la boca pastillas de antisépticos tipo clorhexidina, etc.
- Pintar la boca, y en especial el diente a extraer, y la encía y mucosa cercana, con una solución antiséptica (solución de yodo, mertiolate, etc.).
- La cara y el cuello del paciente también pueden ser tributarios de esta limpieza previa.



**Figura 6.4.** Sindesmotomía empleando un periostótomo.



**Figura 6.5.** Caries extensa del 1.8 que indica su exodoncia.

- Retirar de la boca las prótesis removibles. Si el diente a extraer está conectado con otro por medio de un puente, habrá que cortar esta prótesis.
- Colocar tallas estériles que aislen el campo operatorio.
- El odontólogo y su ayudante deben colocarse sus uniformes completos, las gafas protectoras, y la bata y los guantes estériles adecuados.

#### -Anestesia

La exodoncia se efectúa normalmente bajo anestesia locorregional, aunque por motivos especiales puede indicarse, una premedicación farmacológica, una sedación con óxido nitroso o con fármacos por vía endovenosa, o incluso una anestesia general con intubación nasotraqueal. El odontólogo debe analizar las indicaciones y contraindicaciones de cada una de estas posibilidades antes de decidir cuál usar en un determinado caso. Debe darse también posibilidad al paciente de elegir según sus preferencias, dentro de lo razonable y si no existe una contraindicación específica.

La técnica anestésica que solemos usar es la infiltración local de forma periapical en todos los dientes del maxilar superior y en los dientes anteriores de la mandíbula, reservando las anestias troncales para los molares y premolares inferiores. No obstante, puede utilizarse cualquiera de las técnicas anestésicas existentes y que han sido comentadas en el capítulo 5, si existe una indicación que las haga pertinentes al caso.

#### -Sindesmotomía

Es la maniobra que tiene como fin romper y desprender el diente de sus inserciones gingivales. Esta acción puede realizarse con el bisturí, con un periostótomo o con un elevador; incluso pueden utilizarse las puntas o pico del fórceps siempre y cuando estén bien afiladas (figura 6.4).

Con el sindesmotomo se rompen los ligamentos que unen el diente a la encía adherida y a su alvéolo, separando igualmente la encía del campo operatorio. El instrumental utilizado es muy fino y, por tanto, con él no deben efectuarse maniobras que intenten luxar el diente por el peligro de producir su fractura.

La extracción propiamente dicha comienza después de la sindesmotomía, con la movilización del diente o luxación, y con la salida del diente del alvéolo o exodoncia propiamente dicha. Estas acciones se realizan con la ayuda de los botadores y los fórceps.

## 6.2. INDICACIONES DE LA EXTRACCIÓN DENTARIA

Nunca debe menospreciarse el valor o importancia de un diente, ya que su pérdida es siempre lamentable, por motivos ya sean estéticos o funcionales. Los dientes son un componente importante del cuerpo humano, pero esto no obsta para que, en casos concretos y con indicaciones precisas, sea pertinente extraer dientes permanentes o temporales. En todo caso debe recordarse que la exodoncia comporta la mutilación de la boca, por lo que debe indicarse por motivos muy justificados.

Las indicaciones que se han enseñado durante muchos años para la extracción dentaria eran las consideradas como "el fracaso de la odontología conservadora"; esta afirmación es bastante discutible. Igualmente es muy arriesgado decidir cuáles pueden calificarse de relativas o absolutas, puesto que en numerosas ocasiones intervienen múltiples factores a la vez, lo que hace muy difícil y arriesgado ser muy categóricos en las indicaciones.

Con fines didácticos agruparemos las indicaciones de la extracción dentaria en los siguientes grupos:

### 6.2.1. PATOLOGÍA DENTARIA

- Caries que ha destruido total o parcialmente la corona dentaria con afectación pulpar (necrosis pulpar, pulpitis irreversible, etc.) o con otras complicaciones que no pueden ser tratadas de forma conservadora (figura 6.5).

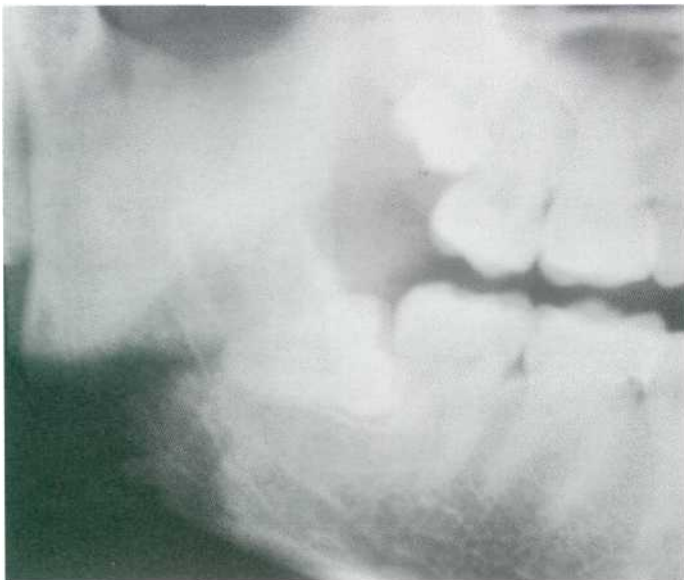- Destrucción del tejido dentario radicular (rizolisis, lesión cementodentinaria, etc.), que impida el tratamiento conservador (figura 6.6).

La terapéutica dental dispone actualmente de numerosos métodos y tratamientos conservadores que disminuyen extraordinariamente el número de dientes que deben ser extraídos. La aplicación correcta de las terapéuticas endodóncicas o incluso quirúrgicas (cirugía periapical) consiguen evitar la exodoncia en numerosos casos.

Si todas las armas conservadoras aplicadas correctamente fracasan, pueden realizarse retratamientos o aplicar otros métodos, y si finalmente el diente se considera irrecuperable, podrá ser extraído.

La extracción de segundos molares con lesiones de caries extensas, efectuada en el momento oportuno, podría prevenir en algunos casos la inclusión de los cordales. Este procedimiento es muy discutido; así, en pacientes de más de 18 años esta acción no es eficaz -y hasta suele ser perjudicial-, y en todos los casos deben tomarse medidas ortodóncicas activas. Los terceros molares superiores son los que más frecuen-





**Figura 6.6.** Rizolisis en la cara distal del 4.7.

temente erupcionarán correctamente, no así los inferiores que suelen quedar incluidos con inclinaciones diversas.

### 6.2.2. PATOLOGÍA PERIODONTAL

Enfermedades periodontales avanzadas que no puedan ser tributarias de las numerosas y eficaces técnicas conservadoras de la periodoncia (figura 6.7).

Para la mayoría de autores, el motivo de extracción dentaria más frecuente es la caries (alrededor del 50%), siguiéndole en frecuencia la enfermedad periodontal con un 40% de los pacientes estudiados y que requirieron extracción.

Para evitar una reabsorción extensa de la cresta alveolar no se debe diferir la extracción una vez que se ha establecido que es imposible salvar los dientes con un tratamiento periodontal (pérdida ósea muy importante, extensión de las bolsas a la bifurcación, movilidad dentaria muy acusada, etc.).

### 6.2.3. MOTIVOS PROTÉSICOS

Pueden existir motivos de extracción razonados en función de la colocación de una prótesis (por su diseño o estabilidad) o de una rehabilitación oral como por ejemplo la existencia de un diente extruido que anula o altera la dimensión vertical, especialmente en los dientes solitarios en la región molar. A veces se extraen dientes muy inclinados o en malposición para facilitar la construcción de una prótesis.

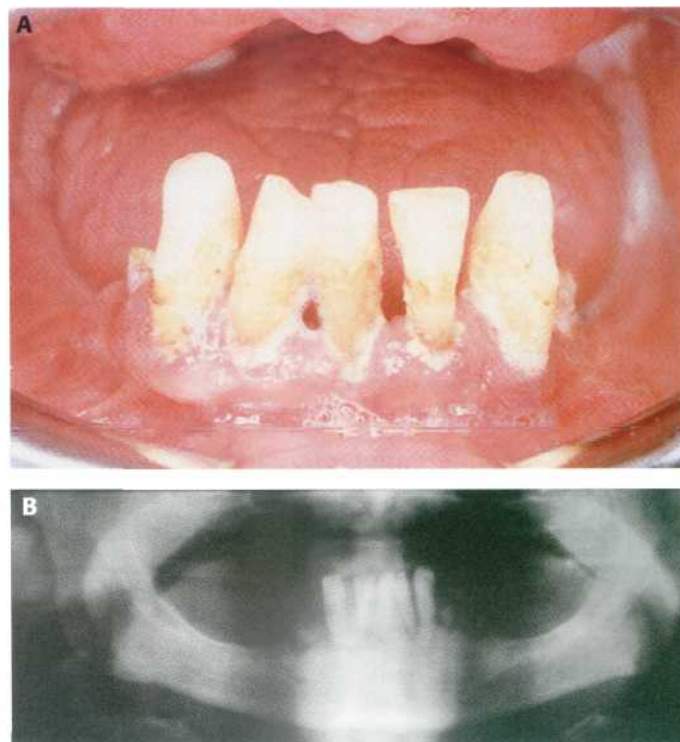
Debe hacerse siempre todo lo posible para conservar los dientes remanentes en un maxilar, aunque a veces se extraen para poder construir una prótesis completa más satisfactoria desde el punto de vista estético.

### 6.2.4. MOTIVOS ESTÉTICOS

Los dientes supernumerarios y ectópicos que producen alteraciones estéticas y funcionales importantes deben ser extraídos, siempre que no sea posible efectuar algún tratamiento conservador. Los dientes supernumerarios casi siempre deben ser extraídos como veremos en el capítulo 15.

### 6.2.5. MOTIVOS ORTODÓNCICOS

Dientes temporales persistentes o sobrerretenidos, dientes supernumerarios o incluso dientes permanentes pueden ser tributarios de exodoncia



**Figura 6.7.** Enfermedad periodontal avanzada que no puede ser tratada de forma conservadora. (A) Aspecto clínico. (B) Detalle de la ortopantomografía.

bajo control de un ortodoncista. Los dientes temporales pueden ser extraídos cuando la edad del paciente, de acuerdo con la cronología de la erupción dentaria, indica su eliminación para permitir la normal erupción del permanente, siempre y cuando se haya comprobado radiológicamente con anterioridad su existencia.

Los dientes supernumerarios normalmente producen alteraciones de la erupción de los dientes permanentes o bien molestan estética y funcionalmente.

En algunas ocasiones el ortodoncista puede indicar la extracción de dientes permanentes (primeros o segundos bicúspides o terceros molares) con el fin de ganar espacio en la arcada, evitar la inclusión del segundo molar, o como medida coadyuvante en la retención del tratamiento ortodóncico.

### 6.2.6. ANOMALÍAS DE ERUPCIÓN

Serán tributarias de extracción las inclusiones dentarias, parciales o totales, que no puedan resolverse con tratamientos conservadores de acuerdo con los criterios y técnicas expuestos en el capítulo 16.

Los dientes que están incluidos en los maxilares deben ser extraídos cuando producen accidentes (inflamatorios, nerviosos, quísticos, tumorales, etc.) o como prevención de los mismos. La exodoncia puede evitarse en aquellos casos en que las técnicas ortodóncico-quirúrgicas puedan ubicarlo en su lugar correcto en la arcada dentaria. Pero si estos tratamientos no logran el objetivo deseado o el diente incluido produce problemas patológicos graves debe extraerse.

Los dientes incluidos en las zonas cercanas a un pilar de una prótesis fija o en un maxilar edéntulo que debe recibir una prótesis implantosoportada tendrán que ser extraídos antes de proceder al tratamiento prostodóncico.

Las pautas de tratamiento de los dientes más frecuentemente incluidos (caninos y cordales) están detalladas en los capítulos correspondientes.





**Figura 6.8.** Patología dentaria y periapical del 4.6 tributaria de tratamiento conservador (endodoncia) que por motivos socio-económicos en muchas ocasiones termina en exodoncia.

### 6.2.7. MOTIVOS SOCIO-ECONÓMICOS

En pacientes que presentan alteraciones de distintos tipos quizá tributarios de tratamiento conservador, por motivos socio-económicos, podrá indicarse la exodoncia cuya finalidad es, por ejemplo, la de evitar los problemas derivados de focos de sepsis evidentes (figura 6.8).

### 6.2.8. TRATAMIENTOS PRERRADIOTERAPIA

Los pacientes que deben ser irradiados en la zona cérvico-facial precisan una preparación adecuada de su cavidad bucal con el fin de prevenir las múltiples complicaciones y secuelas que la radioterapia puede inducir; de entre éstas, destaca la osteorradionecrosis por su frecuencia y gravedad.

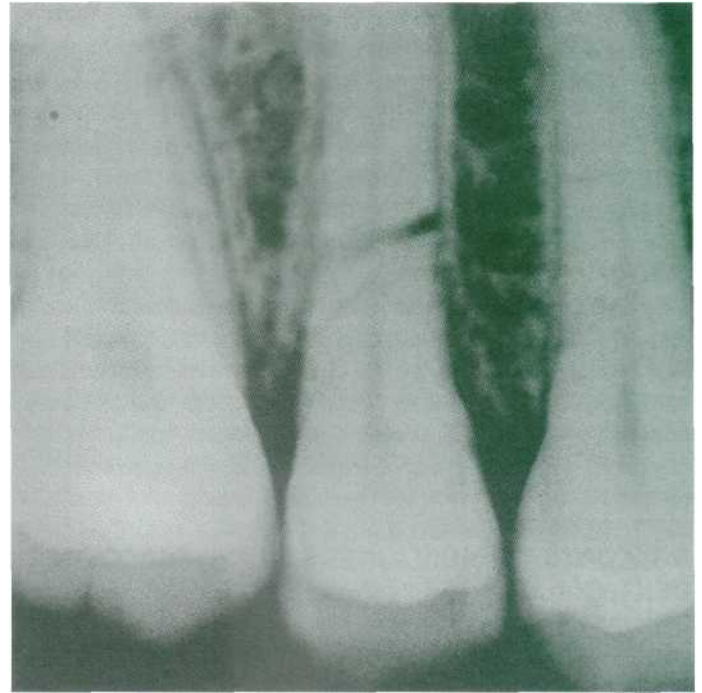En los centros donde se hace un correcto tratamiento oncológico, a los pacientes tributarios de radioterapia en la zona de cabeza y cuello, se les insta con anterioridad un protocolo para evitar estos graves problemas; éste comprende normalmente la extracción de los dientes en mal estado ya que suelen encontrarse bocas muy sépticas. No obstante, siempre que es posible se realizan los tratamientos conservadores pertinentes a fin de conseguir un óptimo estado dentario y periodontal que deberá ser mantenido con una perfecta higiene bucal, fluorizaciones periódicas, etc.

### 6.2.9. INFECCIÓN FOCAL

Ante la existencia de focos de sepsis en pacientes con patología valvular cardíaca puede indicarse la exodoncia, pero siempre habiendo agotado la posibilidad de un tratamiento conservador durante un período de tiempo razonable. Estas exodoncias deben hacerse bajo protección antibiótica, pero existen numerosas pautas; algunas de ellas incluso requieren el ingreso durante unas horas en un centro hospitalario.

En determinados casos de enfermedades de posible etiología focal, como por ejemplo la uveítis, puede indicarse alguna extracción dentaria dentro de una estrategia terapéutica que tendrá muy en cuenta la gravedad del proceso. Otro ejemplo podría ser la alopecia areata que también se ha incluido en este tipo de enfermedades, pero en este caso su posible repercusión no aconseja actuar de forma tan drástica, como en el otro caso comentado, que podría desembocar en una amaurosis.

En todo caso siempre debemos actuar con prudencia a fin de evitar extracciones innecesarias, puesto que algunos autores incluso ponen en duda esta implicación a distancia que representa el concepto de infec-



**Figura 6.9.** Fractura del segundo premolar que motiva su extracción.

ción focal. No obstante, también tendremos que tener presente que toda maniobra quirúrgica, como es una extracción dentaria, produce una bacteriemia de mayor o menor grado, dependiendo de diversos factores: existencia de infección en la zona operatoria, estado general del paciente, importancia de la maniobra quirúrgica a realizar, etc., lo que nos obligará a la cobertura antibiótica adecuada a fin de evitar la colonización, por microorganismos, de distintas estructuras orgánicas con predisposición a este hecho. Esta posible siembra microbiana suele afectar a órganos vitales como el corazón y sus válvulas, produciendo una patología de gran importancia.

### 6.2.10. TRAUMATOLOGÍA DENTOMAXILAR

Casi todos los traumatismos alvéolo-dentarios (luxación, subluxación, avulsión, etc.) pueden ser tratados con métodos conservadores, pero en ocasiones si existe un diente en un foco de fractura de los huesos maxilares, debe indicarse su extracción con el fin de que no interfiera con la formación del callo óseo y pueda producirse una incorrecta consolidación o pseudoartrosis. En estos casos los dientes están flojos y es fácil extraerlos.

No obstante, si el diente que está situado en un foco de fractura no está infectado y es necesario para poder conseguir una correcta estabilización o reducción, no estaría indicada su extracción.

Las fracturas dentarias pueden, en ocasiones, ser de tal gravedad (línea de fractura vertical que afecta a todo el diente, fractura tanto de la raíz como la corona, etc.) que deberá extraerse el diente (figura 6.9).

### 6.2.11. DIENTES AFECTADOS POR TUMORES O QUISTES

Los dientes afectados o en relación íntima con tumores benignos (epulis recidivante) o malignos suelen extraerse al extirpar el tumor. Esta acción debe matizarse en cada caso en relación al grado de implicación o cercanía de dientes, al tipo histológico del tumor y a su grado de malignidad, etc.

Los dientes afectados por granulomas o quistes radiculares que tienen un soporte óseo y/o periodontal inadecuado o que han sufrido una excesiva reabsorción ósea y/o radicular suelen ser tributarios de exo-

doncia. Cuando no es así, se realiza terapia endodóncica y cirugía periapical durante la enucleación del quiste.

Los dientes con quistes foliculares pueden ser marsupializados para favorecer su erupción, siempre y cuando estén en una posición favorable, y tengan la raíz relativamente formada. Si no es así, se procederá a la exéresis del quiste y a la extracción del diente causal.

Aparte de todas las consideraciones e indicaciones descritas, un aspecto crucial es la actitud del paciente. Cuando alguien está muy motivado para conservar los dientes naturales, cualquier procedimiento que los preserve será justificable siempre y cuando tales dientes tengan un soporte óseo adecuado y no se perpetúe la enfermedad o el proceso morboso existente. En el otro extremo están las personas que evitan todo tipo de cuidados y tratamientos dentarios y descuidan su boca. En estos pacientes su actitud hacia la salud bucodental hace que simplifiquemos nuestras acciones, y seamos extraccionistas, constatando que estos pacientes incluso ven ventajas en tener prótesis artificiales completas.

### 6.3. CONTRAINDICACIONES DE LA EXTRACCIÓN DENTARIA

Es también muy comprometido el enumerar posibles contraindicaciones de la exodoncia, puesto que pueden ser relativas o absolutas bajo la influencia de múltiples factores. No obstante es evidente que la extracción dentaria tiene pocas contraindicaciones absolutas cuando es necesaria para el bienestar del paciente, pero en los casos que comentaremos, podría ser juicioso postergarla hasta corregir o modificar distintos trastornos locales o sistémicos. Mientras tanto se puede mantener sin molestias al paciente con la medicación que sea pertinente: analgésicos, antibióticos, etc.

En líneas generales, pueden agruparse atendiendo a la existencia de alteraciones locorregionales o a estados patológicos sistémicos.

#### 6.3.1. ALTERACIONES LOCORREGIONALES

##### 6.3.1.1. Existencia de infección o proceso inflamatorio agudo vinculado al diente a extraer

En estos casos es difícil dar una norma general, puesto que en estos procesos infecciosos odontogénicos intervienen factores locales (estado del diente, grado de infección, etc.), y factores generales (estado del paciente, existencia de posibles trastornos inmunitarios, etc.); todo ello nos obliga a estudiar cada caso de forma particular para decidir la postura a adoptar.

Ante la disyuntiva de proceder a la extracción de un diente implicado en un cuadro infeccioso agudo pueden adoptarse posturas extremas o inclinarse por una actitud más flexible. Así, podemos decidir ser:

- Abstencionistas. Demorar toda intervención hasta que remita el proceso agudo.
- Intervencionistas. Intervenir en cualquier circunstancia.

Estas actitudes están apoyadas por distintas escuelas y especialistas, con argumentos como el esgrimido por Gibaud: "No es a causa de la extracción, sino a pesar de ella, porque fue realizada demasiado tarde, que un proceso dentario ha podido tener graves consecuencias". A esto Axhausen opone su criterio de que la extracción del diente en terreno piógeno, en principio, no debe hacerse.

Creemos de forma general que debe adoptarse una postura flexible, y en principio apoyamos la indicación de exodoncia, siempre y cuando con anterioridad se hayan agotado -durante un tiempo prudencial- todas las posibilidades para enfriar el proceso, y se actúe en todos los casos bajo el tratamiento antibiótico adecuado. Hay que recordar que en cierta forma la bacteriemia postextracción es un factor que puede agravar el problema.

A pesar de todo, los posibles riesgos se ven compensados ante la eventualidad de que la abstención en la exodoncia agrave más el cuadro clínico, aumente las algias y se vea comprometido su estado general, lo que lleva al paciente a procesos y complicaciones graves o incluso al exitus.

Así pues, en los casos graves debemos actuar de forma radical, ya que podemos dominar casi todos los problemas con las terapéuticas farmacológicas utilizadas con criterio científico; además la anestesia general nos proporciona la posibilidad de vencer la dificultad existente en manipular la zona con anestesia local. Estas apreciaciones ponen en evidencia que los pacientes en este estado deben ser atendidos en un centro hospitalario, a fin de poder administrar los antibióticos por vía endovenosa y asimismo poder contar con los medios técnicos y humanos para realizar, entre otras cosas, una anestesia general.

Desde la introducción de los modernos antibióticos no se suele considerar que las infecciones agudas de origen odontogénico sean contraindicaciones francas para la extracción dentaria.

##### 6.3.1.2. Tumores malignos bucales

No se recomienda la extracción de un diente incluido en una neoplasia, puesto que puede alterar la zona del tumor primario, exacerbar su desarrollo, facilitar su diseminación, y además la herida local no curará. Se efectuará la exodoncia, si es pertinente, al hacer la exéresis de la tumoración. A efectos prácticos, el riesgo de una hemorragia es realmente muy importante.

##### 6.3.1.3. Gíngivo-estomatitis úlcero-necrótica de Vincent

Esta entidad nosológica representa un mal terreno para cualquier intervención quirúrgica; la virulencia de los microorganismos se exacerba y aparecen lesiones necróticas y propagación de la infección. Si no existe una necesidad urgente, debe tratarse la gíngivo-estomatitis antes de la cirugía. Otra infección bucal aguda a tener en cuenta es la gíngivo-estomatitis herpética.

##### 6.3.1.4. Tratamiento postradioterapia

Los pacientes que han sido sometidos a tratamientos con radiaciones ionizantes o de altas energías por padecer enfermedades malignas de la región de cabeza y cuello, no son tributarios de ser sometidos a una exodoncia, puesto que ésta puede acarrear con alta probabilidad la aparición de una osteorradionecrosis. Diferiremos la extracción como mínimo 1 año.

En casos excepcionales podría aceptarse esta u otra maniobra quirúrgica sobre los huesos maxilares, pero siguiendo unas pautas o protocolo muy rígidos, que serán estudiados en el capítulo 24.

Así pues, esta contraindicación de la exodoncia no es absoluta y se aplicará tanto a los pacientes que están recibiendo radiaciones del territorio cervicofacial -por padecer neoplasias primitivas de esta región, o por lesiones metastásicas- como en los casos de radioterapia de amplias zonas corporales (TBI o total body irradiation). En este último caso, además del terreno maxilar en posible mal estado, existirá una disminución de las defensas inmunitarias del enfermo.

#### 6.3.2. ALTERACIONES SISTÉMICAS

Existen numerosos cuadros patológicos de afectación de aparatos y sistemas que pueden contraindicar la exodoncia como cualquier otra intervención quirúrgica; estos estados son del dominio del médico generalista o de los distintos especialistas. No obstante, haremos algunas consideraciones sobre distintas eventualidades.

Todo estado de inmunodeficiencia debe valorarse con precaución; así, por ejemplo, la diabetes y otros procesos que se englobarían gené-

ricamente como nefropatías, hepatopatías, etc., presentan, de hecho, un trastorno de la inmunidad que suele complicar el postoperatorio, pero ello no nos exime de efectuar el tratamiento correcto.

**6.3.2.1.** En el caso del paciente diabético, nos debemos interesar por el tipo de terapéutica que sigue, si últimamente está compensado, si las pautas del tratamiento son correctas, si ha tomado la medicación aquel día, que haya comido como siempre, que venga acompañado, etc. En todos los casos prescribiremos una protección antibiótica explicando al paciente con detalle, todas las medidas habituales a realizar en el postoperatorio. En este tipo de enfermo, la única complicación grave que debe prevenirse, es la posibilidad de que presente una hipoglucemia.

**6.3.2.2.** En los otros casos de inmunidad deprimida, nuestra postura debe ser parecida, pero siempre contando con la opinión del médico especialista que controle al paciente (informe escrito). Así, por ejemplo, dentro del contexto de una nefropatía no es lo mismo que el paciente presente una insuficiencia renal grave, y que por tanto esté sometido a diálisis, a que padezca una litiasis renal que, en principio, no debe inducir ningún tipo de complicación. En el caso del paciente que sigue un programa de diálisis, pueden existir problemas de hemostasia -en ocasiones importantes-, propensión a la infección, que sea un posible portador de virus de las hepatitis B o C, etc.; esto aconseja que la pauta antibiótica y otras medidas a efectuar sean controladas por el médico.

**6.3.2.3.** Existen casos de verdaderos trastornos graves de la inmunidad (leucemia, agranulocitosis, SIDA, pacientes en tratamiento con quimioterapia antitumoral, etc.) en los cuales debe conocerse en qué fase se encuentran, cosa que sólo puede decir el especialista en oncología; de acuerdo con éste, se decidirá la conveniencia de efectuar la exodoncia, aunque claro está, siempre hay que tener en cuenta la posibilidad de adoptar algún tratamiento odontológico conservador.

**6.3.2.4.** Dentro del capítulo de las cardiopatías, en primer lugar hay que recordar que los valvulopatas y los pacientes con otros tipos de patología cardíaca deben ser tributarios de profilaxis antibiótica con el fin de prevenir la Endocarditis bacteriana que la bacteriemia de la manipulación quirúrgica puede inducir. Los pacientes que han padecido un infarto de miocardio deben ser tratados con precaución y en principio la exodoncia -al igual que cualquier manipulación dolorosa- debe estar proscrita durante los 3 a 6 meses siguientes al ataque cardíaco, que generalmente habrá sido motivo de ingreso hospitalario. Desconfiar de los casos en que se nos refiere un infarto o crisis cardíacas pasadas en el domicilio. A los pacientes que han sufrido un infarto de miocardio antiguo es conveniente remitirlos a su cardiólogo con el fin de tener una opinión actualizada del especialista y conocer el tipo de tratamiento que siguen, especialmente si toman bloqueantes beta-adrenérgicos. Para minimizar posibles problemas se recomienda utilizar anestésicos sin vasoconstrictores (epinefrina, etc.), y administrar fármacos -si es preciso- para eliminar cualquier situación de ansiedad por parte del paciente. Los enfermos con trastornos del ritmo cardíaco presentan una problemática parecida a los que han sufrido un infarto.

**6.3.2.5.** Otro grupo de pacientes de riesgo son los afectados por trastornos de la hemostasia, en los cuales hay que distinguir distintos procesos o entidades de mayor o menor gravedad, pero todos ellos deben estar bajo control del hematólogo. Existen casos, en principio "no graves", como los pacientes que reciben tratamientos anticoagulantes, por ejemplo dicumarínicos (Sintrom®), que pueden ser sometidos a intervenciones de cirugía bucal, como la exodoncia, en la consulta del odontólogo, pero

no debe tomarse la iniciativa y recomendar la suspensión del tratamiento durante 24 horas -tal como se ha venido haciendo hasta la actualidad- ya que la tasa de mantenimiento es diferente, según cada individuo. El especialista deberá preparar al paciente de forma adecuada, y nosotros extremaremos al máximo las medidas para una hemostasia correcta. Debemos avisar al paciente que, en caso de presentarse una hemorragia, la solución podrá requerir la intervención del hematólogo.

**6.3.2.6.** Un caso curioso dentro de los trastornos de la hemostasia, es el período menstrual; razones ancestrales -más o menos justificadas actualmente por razonamientos científicos (fibrinólisis aumentada)- han "contraindicado" las maniobras quirúrgicas. La cirugía en este estado fisiológico puede realizarse sin ningún peligro, aunque objetivamente en algunas pacientes pueda haber un mayor sangrado, que nunca será de carácter alarmante. A pesar de ello, si la paciente tiene objeciones particulares o el período menstrual le ocasiona algún tipo de problemas, se podrá posponer la exodoncia, según la urgencia del caso.

**6.3.2.7.** Se ha dicho de forma exagerada que la exodoncia estaba proscrita durante los tres primeros meses del embarazo, por razones teratogénicas, y durante el último mes por la posibilidad de inducir el parto. Aunque en principio es recomendable evitar cualquier intervención quirúrgica en estos períodos -porque además del trauma operatorio se deben administrar fármacos (anestésicos, antibióticos, analgésicos, etc.)-, el embarazo, a excepción de ciertos casos particulares, no es una contraindicación para la exodoncia.

La actitud abstencionista podría estar basada en razones médico-legales, pero los trastornos e inconvenientes que para la madre y el hijo provocan el dolor, la infección o cualquier otra complicación de origen dentario son mayores que el acto quirúrgico de la exodoncia.

Cuanto más adelantada está la gestación, menos problemas para la madre y el hijo, aunque siempre debemos recordar los efectos sobre el feto de los distintos fármacos y de las radiaciones ionizantes (no hacer placas radiográficas sin protección, y siempre por motivos muy justificados).

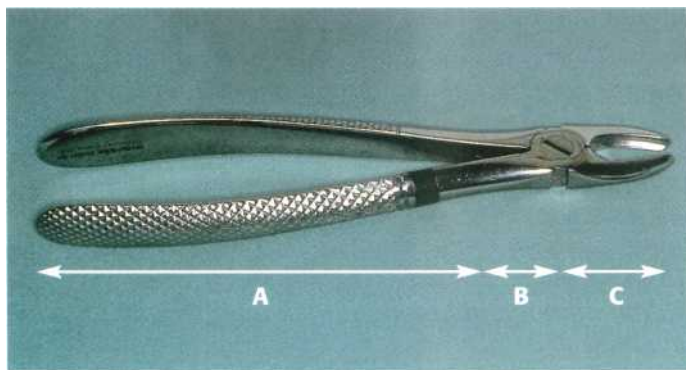
Las contraindicaciones de la exodoncia en las embarazadas se referirán a estados patológicos especiales del embarazo, ante los cuales el ginecólogo será el especialista que colaborará con el odontólogo, con el fin de preparar y dar la conformidad a la oportunidad de la extracción dentaria.

En todos los casos, en las embarazadas deben controlarse previamente a la exodoncia su estado de gestación (ginecólogo), y su estado emocional y hacer pruebas de hemostasia. Con estos estudios se decidirá la conveniencia de esta maniobra quirúrgica, y se escogerán la técnica y la sustancia anestésica a utilizar, así como los tratamientos o medicaciones coadyuvantes pertinentes.

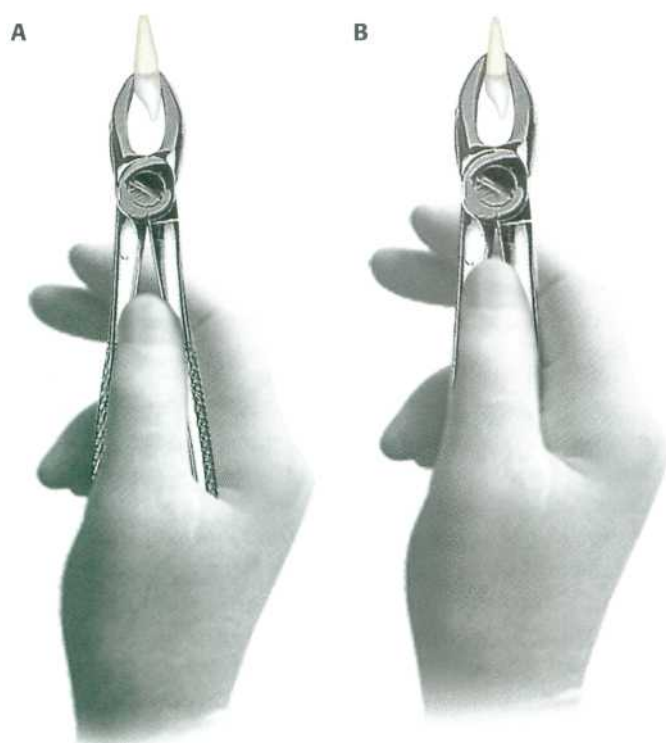
**6.3.2.8.** Las contraindicaciones relacionadas con el mal estado general del paciente pueden ser temporales o definitivas. En este último caso se tratará de pacientes con enfermedades terminales en las cuales cualquier gesto terapéutico puede desencadenar el éxitus. No obstante, con los avances de la terapéutica médica, las contraindicaciones se reducen al mismo tiempo que el número de pacientes en esta eventualidad aumenta día a día, además de que es evidente que sería cruel dejar sufrir a estos enfermos cuando un gesto simple -como es la exodoncia- puede aportar un alivio importante.

## 6.4. INSTRUMENTAL DE EXODONCIA Y SU MANEJO

Nos referiremos en este apartado al instrumental propio de la exodoncia: fórceps o pinzas de extracción y botadores o elevadores.



**Figura 6.10.** Fórceps recto de incisivos superiores. (A) Mango. (B) Zona intermedia o cuello. (C) Parte activa.



**Figura 6.11.** Posición de la mano al coger el fórceps. (A) Para hacer la prensión. (B) Para efectuar los movimientos exodóncicos.

#### 6.4.1. FÓRCEPS

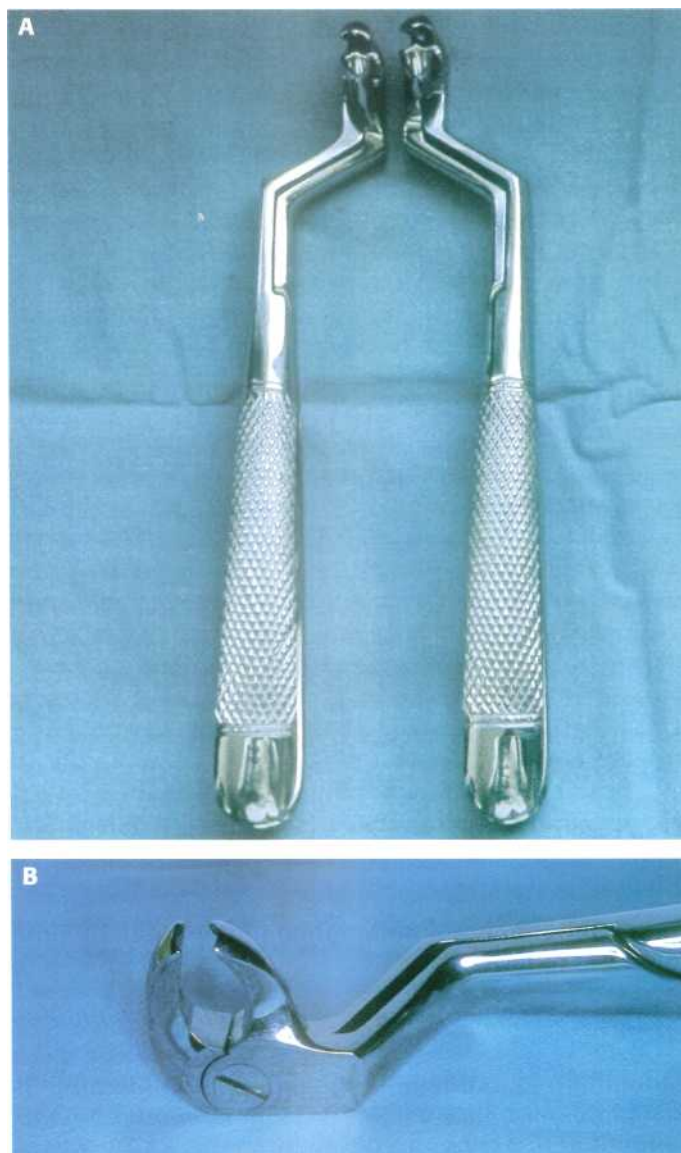
El fórceps es un instrumento para exodoncia basado en el principio de la palanca de segundo grado, con el que se coge el diente a extraer y se le imprimen distintos movimientos con el fin de eliminarlo de su alvéolo. El uso de este instrumento hace posible que el odontólogo sujete la porción radicular del diente y lo disloque de su alvéolo ejerciendo presión sobre él.

El fórceps consta de tres partes (figura 6.10):

- Parte pasiva o mango del fórceps.
- Parte activa, picos, puntas, bocados o mordientes del fórceps.
- Zona intermedia o cuello, constituida por una articulación o charnela que une entre sí el mango y la parte activa.

##### 6.4.1.1. Parte pasiva

Es el mango del fórceps, que tiene dos ramas prácticamente paralelas, con las caras externas estriadas o rugosas para impedir que el instrumento nos resbale de la mano. Existen modelos con estas caras lisas, lo que facilita su limpieza pero dificulta su correcta prensión.



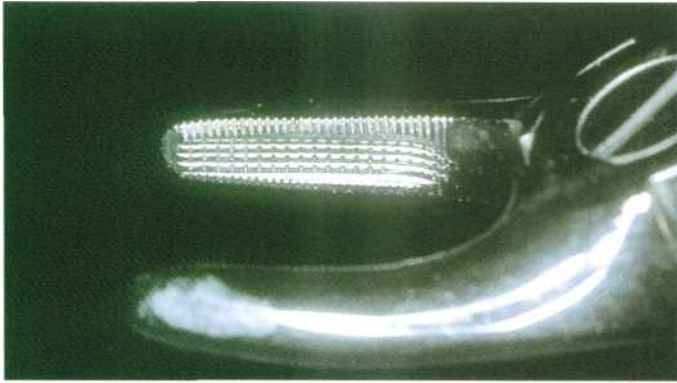
**Figura 6.12.** (A) Fórceps de presa lateral para molares inferiores. (B) Detalle de la acodadura anterior a la charnela intermedia.

Existen numerosos diseños de mangos, pero normalmente o las dos ramas son paralelas o están adaptadas a la palma de la mano. El dedo pulgar se coloca entre ambas ramas para actuar de guía o tutor, es decir que regula y vigila el movimiento y la fuerza a realizar. La posición del pulgar debajo de la articulación del fórceps y la posición del mango en la palma proporcionarán al odontólogo una presión firme y un control fino sobre el instrumento. El dedo meñique es colocado dentro del mango, para controlar la apertura de los bocados del fórceps durante su aplicación. Cuando se coge la raíz, el dedo pequeño se retira del mango (figura 6.11).

La longitud del mango debe ser tal que el fórceps se adapte a la mano del operador, y cuanto mayor sea la distancia entre la articulación de bisagra y la mano del odontólogo, mayor es el movimiento del fórceps dentro de la misma. De esta forma puede disiparse gran cantidad de energía.

Existe una forma especial de mango que presenta una acodadura de unos 45° justo antes de la charnela intermedia. Este peculiar diseño está ideado para salvar la comisura labial y poder efectuar una buena presa lateral tanto para premolares como para molares inferiores. Debido a que la presa lateral debe hacerse siempre desde vestibular, obviamente habrá un fórceps específico para el lado derecho y otro para el izquierdo (figura 6.12).





**Figura 6.13.** Aspecto de la cara interna de los bocados del fórceps.

#### 6.4.1.2. Parte activa

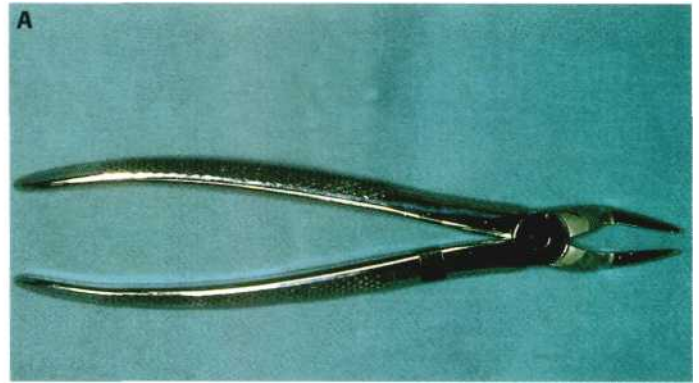
Es el pico o bocados del fórceps. Sus caras externas son lisas y las internas son cóncavas y estriadas para impedir su deslizamiento (figura 6.13).

La forma de los bocados o mordientes del fórceps se adaptan a la anatomía de la corona anatómica pero sobre todo a la del cuello dentario; así, existen fórceps para:

- Unirradiculares. Los bocados podrán ser más o menos anchos dependiendo del diente para el cual están diseñados. Serán amplios y de sección redonda para el incisivo central superior y los caninos superior e inferior; en cambio, serán más estrechos y de sección ovoidal para el incisivo lateral superior, los incisivos inferiores, y todos los premolares tanto superiores como inferiores (figura 6.14A).

- Birradiculares. La parte activa está constituida por un pico en cada lado. Indicado para los molares inferiores y para algunos cordales erupcionados (figura 6.14B).

- Trirradiculares. Un bocado es parecido al de los dientes unirradiculares (lado palatino) y el otro termina en pico o con mordiente en ángulo diedro para adaptarse a las bifurcaciones de las raíces vestibulares de los molares superiores. Dada la asimetría de este fórceps, se com-

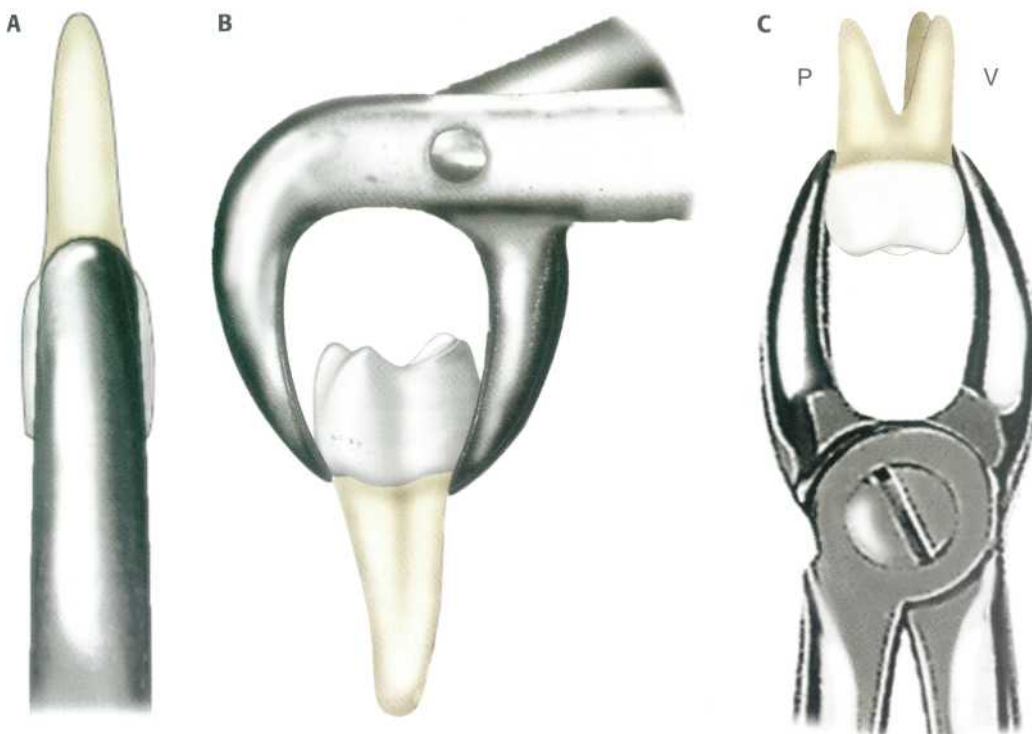


**Figura 6.15.** (A) Fórceps en bayoneta para restos radiculares. (B) Detalle de sus bocados o mordientes.

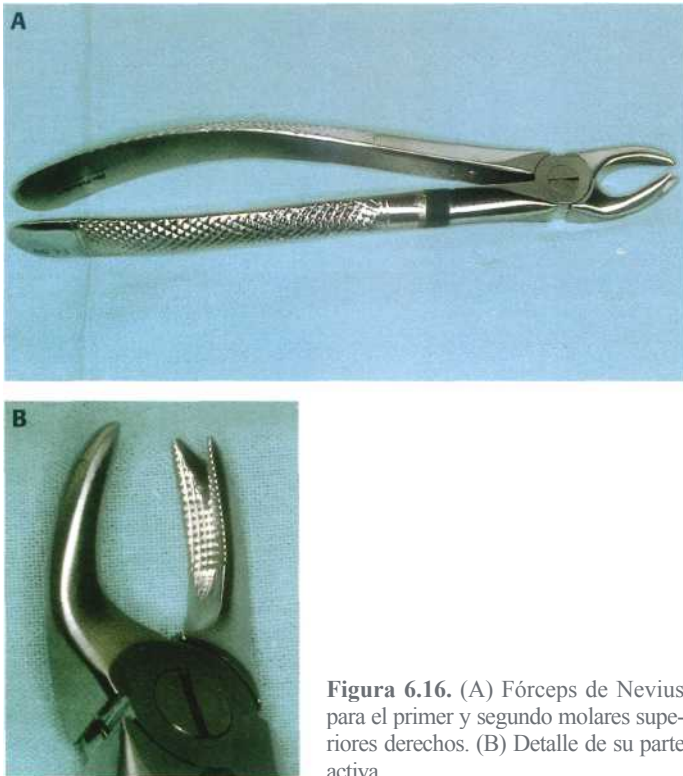
prende fácilmente que existe uno para molares superiores derechos y otro para molares superiores izquierdos. En ocasiones pueden utilizarse para la extracción del cordal superior (figura 6.14C).

También existen algunos tipos de fórceps especiales con unos bocados de diseño característico:

- En bayoneta. Es un fórceps ideado para la extracción de restos radiculares, con forma de bayoneta, es decir, con una zona activa curvada, larga y afilada. Su forma recuerda a la de un fusil con la bayoneta calada (figura 6.15).



**Figura 6.14.** Adaptación de los bocados o mordientes del fórceps a la anatomía de la corona dentaria. (A) En dientes unirradiculares. (B) En dientes birradiculares. (C) En dientes con tres raíces.



**Figura 6.16.** (A) Fórceps de Nevius para el primer y segundo molares superiores derechos. (B) Detalle de su parte activa.

- Physick. Es un fórceps que se aplica en dientes unirradiculares o con raíces fusionadas sin tope dentario posterior, como el cordal superior e inferior, y ocasionalmente en los segundos molares, siempre que éstos presenten las características antes mencionadas.

- Trotter y Nevius. Los fórceps del tipo Trotter y Nevius, de los que existen varios modelos, tienen los mordientes afilados y bifurcados, con el fin de obtener una mejor prensión de los dientes sin corona. Representan un riesgo traumático importante para las partes blandas y las corticales óseas que frecuentemente se desgarran y fracturan y dan problemas en el postoperatorio (figura 6.16).

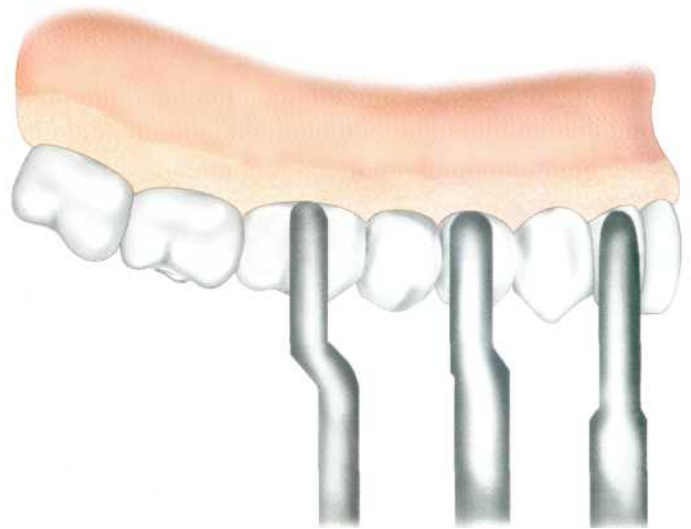
#### 6.4.1.3. Zona intermedia

Hay dos tipos de fórceps: los destinados a extraer los dientes del maxilar superior y los dedicados a los dientes inferiores; su diferencia radica en el ángulo que existe entre las partes activa y pasiva (forma del cuello).

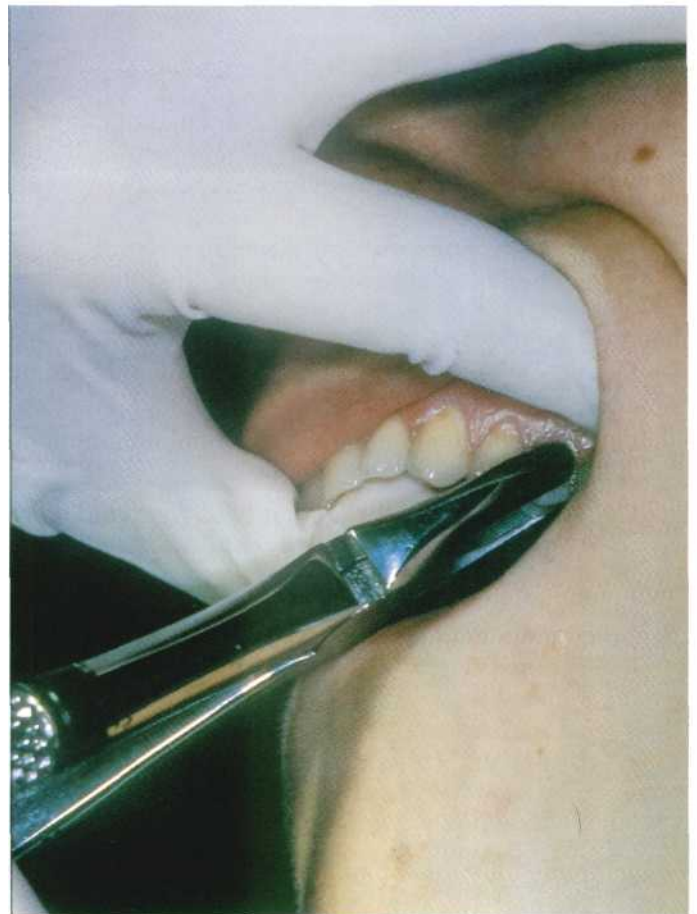
En el maxilar superior los fórceps para los dientes del grupo anterior son rectos, mientras que para los premolares y molares, el mango y la parte activa forman una angulación que no sobrepasa los 45° (figura 6.17).

Como el eje longitudinal de los bocados debe ir paralelo al eje longitudinal de la raíz del diente, los fórceps rectos superiores son fáciles de adaptar en incisivos y caninos, pero cuando deben aplicarse en dientes posteriores superiores, los fórceps adoptan la curvatura adecuada para facilitar una correcta prensión y evitar la lesión del labio inferior y de los incisivos inferiores (figura 6.18).

En la mandíbula este ángulo oscila entre 90° y 110° con la excepción de algunos modelos para incisivos inferiores que pueden tenerlo de 45° (figura 6.19). Así pues, la presa será normalmente lateral, pero en algunos dientes posteriores inferiores, el acceso puede ser difícil para el fórceps (boca pequeña, limitación de la apertura, etc.); entonces se utilizan los fórceps de premolares o molares de presa anterior, los cuales tienen el inconveniente de que con ellos se puede aplicar una fuerza menor que la obtenida con la presa lateral (figura 6.20). Estos fórceps pueden ser útiles para los cordales inferiores.



**Figura 6.17.** Angulaciones entre la parte activa y el mango en los fórceps para extracción de los dientes superiores.

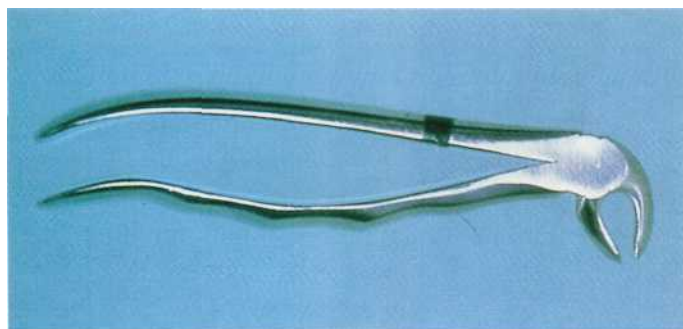


**Figura 6.18.** Fórceps de incisivos superiores aplicado incorrectamente en los premolares. No se consigue una correcta presa y podemos lesionar el labio inferior y los incisivos inferiores.

Estas angulaciones vienen determinadas por la intención de hacer una correcta prensión, sin interferir con otros dientes o los tejidos blandos, principalmente los labios.

En esta zona intermedia o cuello existe la articulación o charnela que une la parte activa con el mango, y que permite la prensión del diente a extraer.






**Figura 6.19.** Férceps para dientes inferiores de presa lateral.

La longitud aproximada de los fórceps es de entre 12 y 20 cm, pero los de la arcada inferior son más cortos, debido a que la parte activa y pasiva forman un ángulo que hace disminuir su longitud total.

El fórceps actúa como una palanca de segundo género; la resistencia está en el hueso alveolar entre la potencia (mano del odontólogo) y el punto de apoyo (ápice radicular). Por tanto, cuanto mayor sea la relación entre la longitud del mango y la longitud de los bocados o puntas, mayor será la palanca ejercida sobre la raíz. Las raíces cónicas de algunos premolares o molares inferiores pueden ser extraídas, con las puntas del fórceps aplicadas sobre ellas, por la acción de cuña.

Existen muchos tipos de fórceps, y con el tiempo han ido surgiendo numerosísimas variantes con diseños de mangos de formas anatómicas mejor adaptadas a la mano del operador o con mango retráctil, y sobre todo, con distintos tipos de parte activa. Los más útiles y prácticos serán comentados a medida que se expongan las técnicas de extracción de cada diente en particular. Existe un juego de fórceps para la dentición temporal, más pequeños y adaptados a la morfología de estos dientes. Asimismo se puede disponer de unas pinzas para dientes temporales que están a punto de exfoliarse. Los fórceps para la dentición temporal son entre un 20 y un 40% más pequeños que los usados para la dentición permanente. En los catálogos de instrumental dental como el de Martin, se pueden encontrar juegos de fórceps de las llamadas forma "Inglesa" y forma "Americana", cuyas diferencias vienen dadas por pequeñas variaciones de diseño.

La elección del fórceps debe efectuarse después de valorar todos los factores que intervienen en los tiempos de la exodoncia y después de un cuidadoso examen clínico del diente.



**Figura 6.20.** Férceps para molares inferiores de presa anterior.

## 6.4.2. TIEMPOS DE LA EXODONCIA CON FÉRCEPS

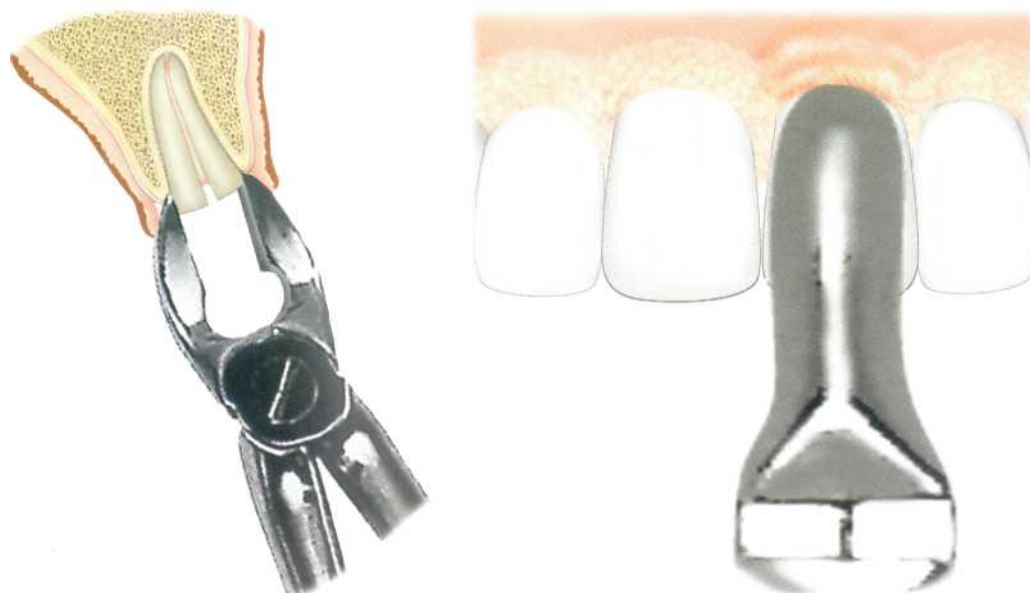La exodoncia requiere varios tiempos quirúrgicos, pero ahora sólo comentaremos las acciones en relación con la aplicación de los fórceps.

### 6.4.2.1. Presión

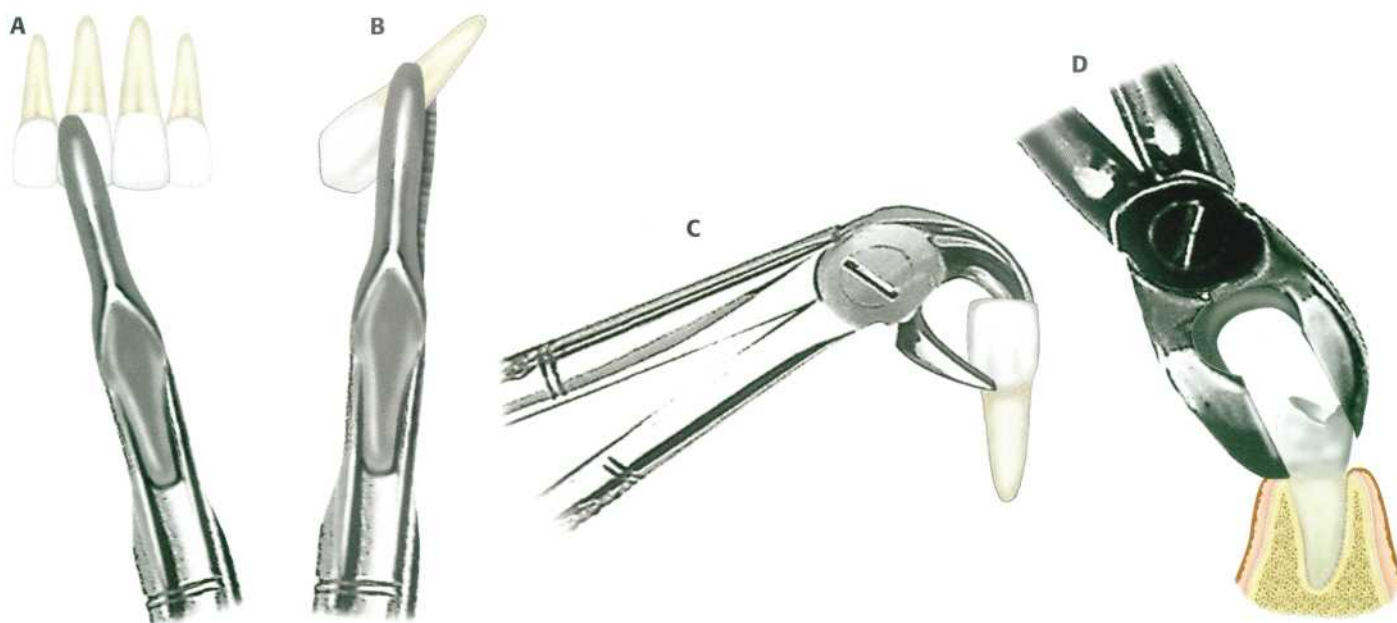
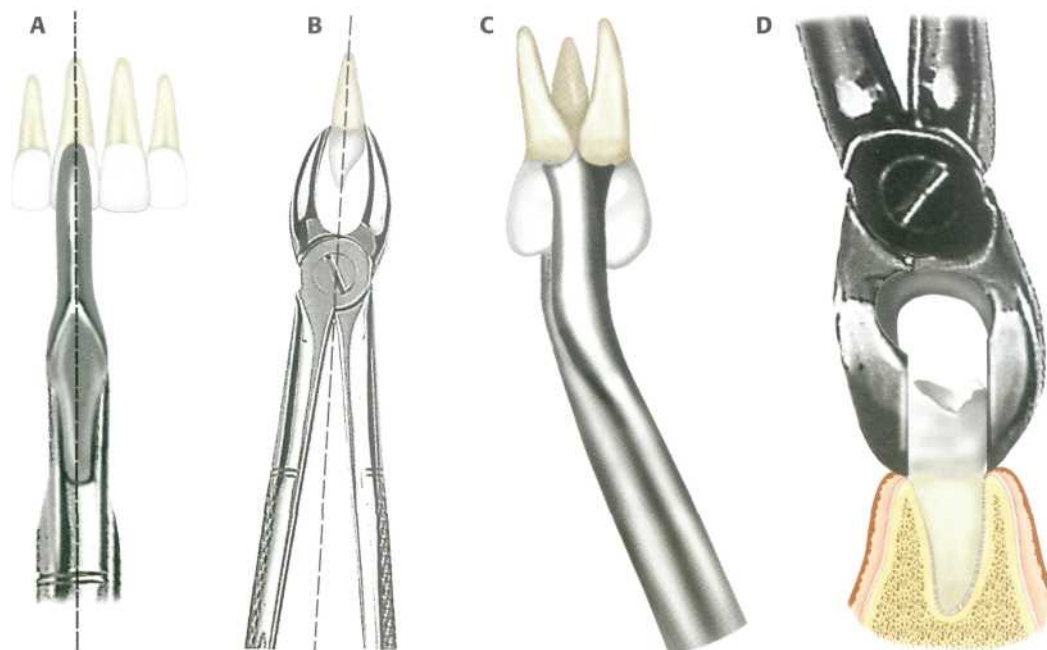
Preparado el diente para la exodoncia, se separan los tejidos blandos con la mano libre; con el fórceps en la otra, se realiza la toma o presión del diente en las superficies vestibular y lingual o palatina, lo más hacia apical posible en la zona del cuello dentario y sin lesionar el hueso alveolar. La forma correcta de utilizar el fórceps se muestra en la figura 6.21. Los bocados o mordientes deben contactar, idealmente, con toda la sección del diente y no con uno o dos puntos solamente, ya que esto repartirá la fuerza en forma no equitativa y puede ser causa de la fractura del diente. En la práctica, la forma y tamaño de las raíces varían tanto que no es posible lograr siempre este fin, y normalmente el contacto se hace en dos puntos. Si sólo existe un único contacto entre la raíz y el bocado del fórceps, la raíz probablemente se romperá cuando se haga la presa. Es mejor y más útil el fórceps con bocados ligeramente estrechos (finos) que los amplios (gruesos).

La corona dentaria no debe intervenir como elemento útil en la aplicación de la fuerza, puesto que si se hace esta falsa maniobra se producirá su fractura. Por tanto debemos seleccionar un fórceps con bocados que no toquen la corona cuando las raíces estén sujetadas.

La parte activa del fórceps debe insinuarse por debajo del borde gingival hasta llegar al cuello dentario y con los bocados adaptados al eje longitudinal del diente (figuras 6.22 y 6.23). Ambas puntas, la externa o vestibular y la interna o lingual-palatina, deben estar colocadas en el



**Figura 6.21.** Bocados o mordientes del fórceps adaptados al cuello dentario lo más apical posible, sin lesionar el hueso alveolar y la encía adherida.



**Figura 6.23.** Prensión incorrecta. (A) Incisivo superior. (B) Canino superior. (C) Incisivo inferior. (D) Premolar inferior.

punto adecuado las dos a la vez; las cerramos ejerciendo fuerza en el mango y con el dedo pulgar entre medio para controlar los movimientos. Los bocados son pues empujados contra el ligamento periodontal. Esto se hace más fácilmente si las puntas están afiladas; el filo de los bocados corta limpiamente las fibras periodontales y permite al dentista sentir el tacto de su trayecto a lo largo de las raíces. Los bocados de los fórceps de acero inoxidable pueden ser afilados con un disco apropiado aplicado al exterior de las puntas.

Es buena práctica el aplicar, primero bajo visión directa, un bocado del fórceps al lado menos accesible del diente, y luego aplicar el otro bocado. Si cualquiera de las superficies vestibular o lingual-palatina del diente están destruidas por caries cervical, el bocado apropiado debe ser aplicado primero del lado careado, y el primer movimiento se hace hacia la caries (figura 6.24).

#### 6.4.2.2. Luxación

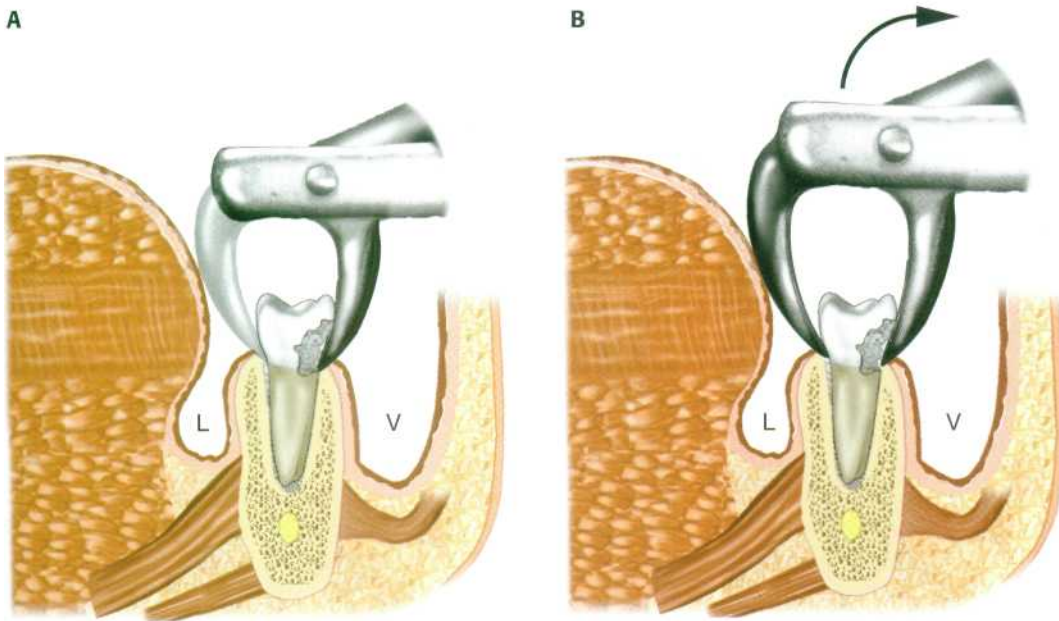
La luxación es la desarticulación del diente, rompiendo las fibras periodontales y dilatando el alvéolo. Esto puede conseguirse mediante la aplicación de distintos movimientos:

##### - Movimiento de impulsión

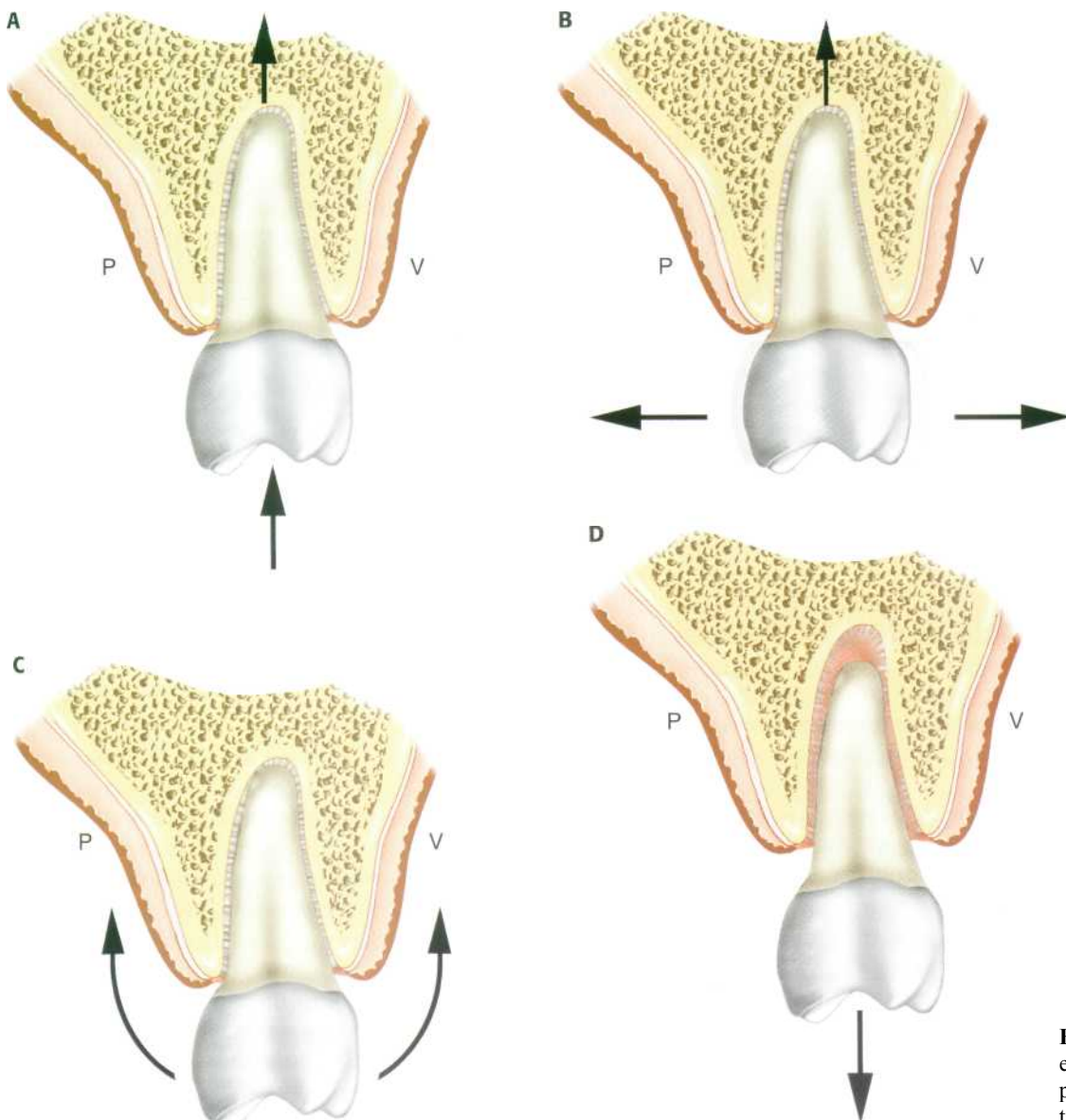
La fuerza impulsiva empieza con la aplicación adecuada del fórceps sobre el diente. Con un movimiento lateral y una fuerza impulsiva suave, los bocados del fórceps se insinúan gradualmente bajo el borde gingival y sobre la superficie radicular, hasta que se alcanza el segmento adecuado. El fórceps jamás debe aplicarse sobre la encía (figura 6.25A).

Después de haber sujetado con firmeza el diente, se mantiene una suave fuerza impulsiva, de manera que se transmita la presión a toda la longitud del diente, como si intentásemos impeler el ápice radicular ha-





**Figura 6.24.** (A) Cuando existe una caries cervical debe colocarse primero el bocado del fórceps en el lado afectado. (B) Primer movimiento de lateralidad hacia el lado de la caries.



**Figura 6.25.** Movimientos en la exodoncia con fórceps. (A) Impulsión. (B) Lateralidad. (C) Rotación. (D) Tracción.

cia el interior del alvéolo. Con esto, convertimos el ápice radicular en el punto sobre el cual se realiza la rotación, hasta que hemos desprendido por completo el diente de su alvéolo. La continuación de esta fuerza tiene otra ventaja: el fórceps se conserva mejor en posición y bajo nuestro control. Sin embargo, esta fuerza aislada no logra desplazar el diente y debe combinarse con las otras que describimos a continuación.

#### - Movimientos de lateralidad

Con estos movimientos vestibulo-linguales o vestibulo-palatinos actúan dos fuerzas. La primera impulsa el diente hacia apical y la segunda lo va desplazando hacia la cortical ósea de menor resistencia (generalmente la vestibular).

Los movimientos de lateralidad oscilatoria o basculación, tienen el límite que da la dilatación del alvéolo. Si nos excedemos se producirá la fractura de la cortical externa. Si esta porción de hueso es muy sólida se producirá la fractura del diente (figura 6.25B).

En ocasiones con sólo aplicar estos movimientos, se logra la exodoncia, pero normalmente debemos hacer varias veces esta acción, con lo que conseguimos la dilatación de las corticales vestibular y lingual o palatina describiendo un movimiento en arco.

#### - Movimientos de rotación

La rotación se efectúa siguiendo el eje mayor del diente. Complementa los movimientos de lateralidad, y consigue la creación de sólo una fuerza de rotación. Al iniciar la rotación o torsión se suspende la presión en sentido apical y se ejerce una ligera tracción (figura 6.25C).

La rotación sólo se puede aplicar en los dientes monorradiculares y de contorno cónico. Si se hace esta acción en un diente con dos o más raíces separadas, éstas se fracturarían, aunque si el diente ya se ha aflojado, una rotación ligera y prudente puede liberarlo definitivamente.

Cuando se usan los fórceps no debe aplicarse una fuerza excesiva ya que se facilita la posible fractura alveolar o del diente mismo. Cuando no se puede luxar el diente, se facilita la exodoncia ensanchando o dilatando el alvéolo con el uso de un botador recto, o realizando la odontosección.

#### 6.4.2.3. Tracción

Es el último movimiento que debe efectuarse y que está destinado a desplazar el diente fuera de su alvéolo. La tracción puede realizarse cuando los movimientos previos han dilatado el alvéolo y han roto los ligamentos. Nunca debe emplearse como único movimiento en la extracción de un diente.

La fuerza que se aplica con este fin es en sentido contrario al de inserción y dirección del diente, y generalmente no es muy potente (figura 6.25D).

El movimiento de tracción se ejerce, después de los de lateralidad o rotación, cuando el diente está en la porción más externa del arco de lateralidad. En ocasiones se inician a la vez los movimientos de rotación y tracción.

La acción en cuña de la parte activa del fórceps introducida entre la raíz dentaria y la pared ósea del alvéolo, hace que el diente se eleve de su alvéolo. Esto sólo sucede cuando el hueso alveolar circundante es lo suficientemente elástico y las raíces dentarias son cónicas (premolas y molares inferiores).

Si la encía se encuentra adherida a su margen gingival, en el momento de extraer el diente se producirá su laceración; por ello el tejido blando debe ser cuidadosamente disecado.

Todos los movimientos que se realizan con los fórceps deben ser dirigidos con tacto y prudencia con el fin de no provocar complicaciones; estas cualidades se van perfeccionando con la praxis quirúrgica diaria.

Debe tenerse presente que la exodoncia con fórceps suele ser la menos traumática, siempre que actuemos correctamente.

La presión que se ejerce sobre el fórceps debe ser firme, suave, controlada y aplicada por el operador moviendo su tronco y la cadera, pero sin mover su codo; los movimientos de muñeca -de supinación y pronación del antebrazo- desempeñan un papel importante, pero menor, durante la extracción con fórceps.

#### 6.4.3. BOTADORES

Los botadores o elevadores son instrumentos que, basados en principios de física, sirven para movilizar o extraer dientes o raíces dentarias ya sea como complemento del fórceps -en las exodoncias convencionales- o como material principal en las extracciones quirúrgicas.

En los elevadores distinguimos tres partes: el mango, el tallo y la hoja o punta.

- Mango. Debe ser adaptable a la mano del odontólogo y tiene diversas formas según los distintos modelos. Puede ser liso o rugoso; en este último caso permite una mejor sujeción por parte de nuestros dedos pero su limpieza -posterior a su utilización- suele ser más dificultosa.

- Tallo. Es la parte del instrumento que une el mango con la hoja o punta. También se denomina cuello o brazo del botador.

- Hoja o punta. Es la zona activa del botador. Puede tener distintas formas, adaptadas al tipo de contacto que deba existir con el diente.

Según la configuración o variaciones entre estas tres partes, se obtienen distintas formas y tipos de elevadores capaces de efectuar fuerzas diferentes en dirección e intensidad.

##### 6.4.3.1. Botador recto

Las tres partes siguen el mismo eje o línea. La punta suele ser relativamente pequeña, en forma de media caña de mayor o menor grosor y diámetro, de forma triangular, etc. (figura 6.26). No son aconsejables los botadores muy puntiagudos o afilados, sino que preferimos una punta roma. La superficie cóncava se aplica hacia el diente que va a luxarse, y la otra cara lo hace al hueso interseptal, el cual constituye el punto de apoyo.

Con el botador recto se consigue una fuerza generalmente hacia **distal**, de poca intensidad. Suele utilizarse en la fase de luxación que ha de preceder siempre al uso del fórceps, especialmente cuando se trata de restos radiculares.

##### 6.4.3.2. Botador en S

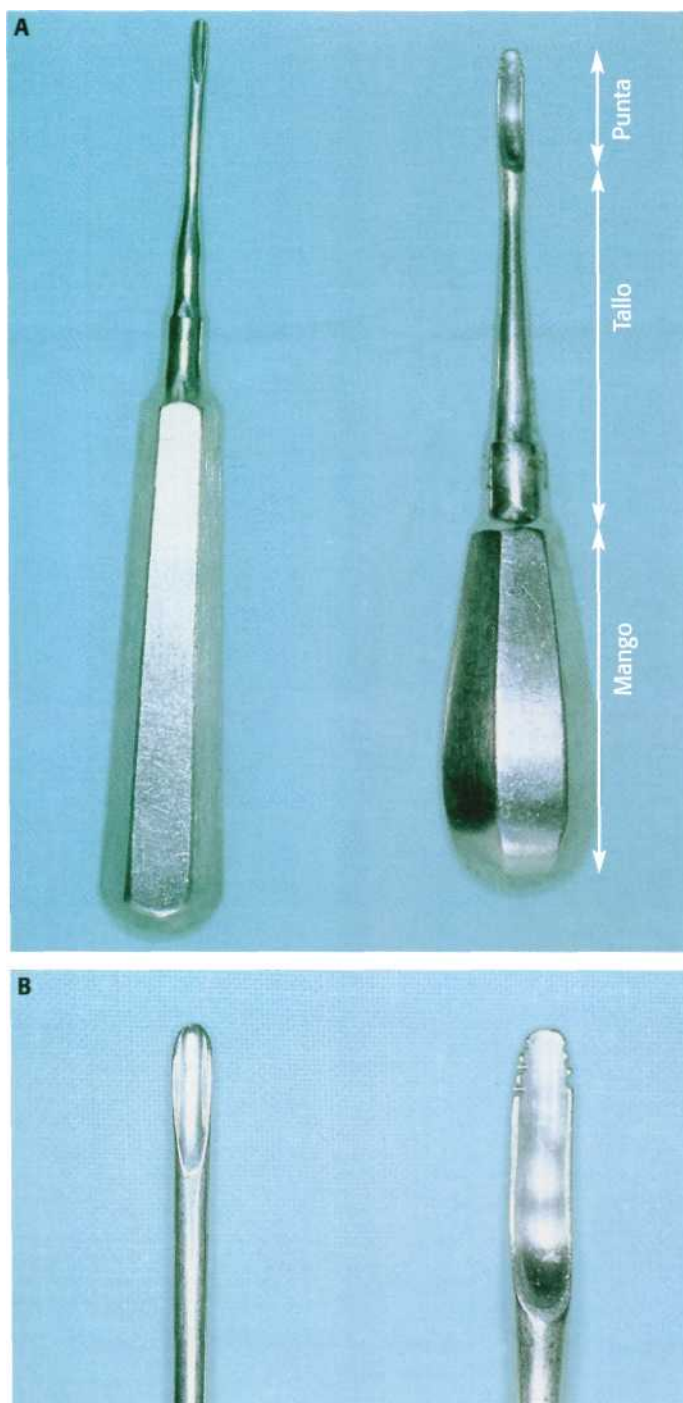
El elevador en S, tipo Flohr, presenta una curvatura en mayor o menor grado en la zona media o en el extremo del tallo, acabando en una punta recta (figura 6.27). Está diseñado para llegar a zonas de acceso más difícil que en el caso anterior, aunque tiene el inconveniente de que la dirección de la fuerza es más difícil de controlar por parte del profesional.

##### 6.4.3.3. Botador en T

El mango y el tallo están dispuestos de forma perpendicular formando distintas angulaciones.

Con ellos puede obtenerse una fuerza potentísima, especialmente en los movimientos de elevación con punto de apoyo o fulcro en el hueso alveolar.

El arquetipo de este tipo de botador, es el Winter, que posee un mango potente y una punta con un ángulo de 90° respecto al tallo. La hoja es triangular y puntiaguda, y por tanto puede ser muy traumática. Debemos ser muy cuidadosos con este botador, buscando que la punta u hoja tengan las dimensiones idóneas para su función. Por ejemplo, el Winter del número 14 se adapta bien a la estructura dentaria y alveolar de los segundos mo-

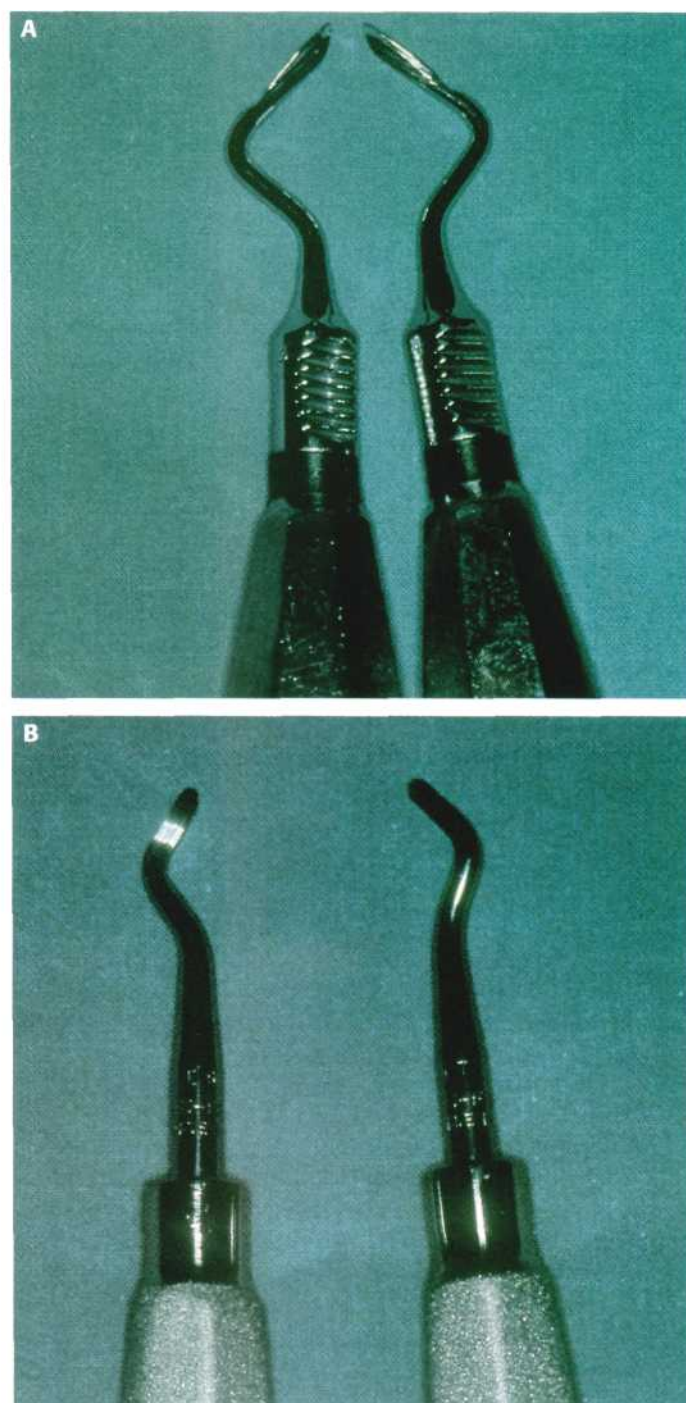


**Figura 6.26.** (A) Botadores rectos. (B) Detalle de su parte activa.

lares inferiores. La fuerza que debe efectuarse tiene que ser moderada ya que este botador permite excesos en su aplicación (figura 6.28).

Los inconvenientes de este elevador parecen superarse con el botador de Pott, que tiene un mango más pequeño y fino, con un tallo más largo que en su extremo tiene una punta encorvada en forma de lengüeta larga y roma que le hace posible el acceso a zonas y rincones no accesibles al Winter, como por ejemplo en la zona del cordal superior (figura 6.29).

Con el elevador de Pott obtenemos una fuerza sensiblemente menor que con el botador de Winter, aunque el primero tiene una ganancia mayor en la mecánica de la palanca. Este hecho puede considerarse favorable, especialmente para manos poco experimentadas o muy vehementes, ya que la exodoncia debe conseguirse con estos instrumentos pero sin



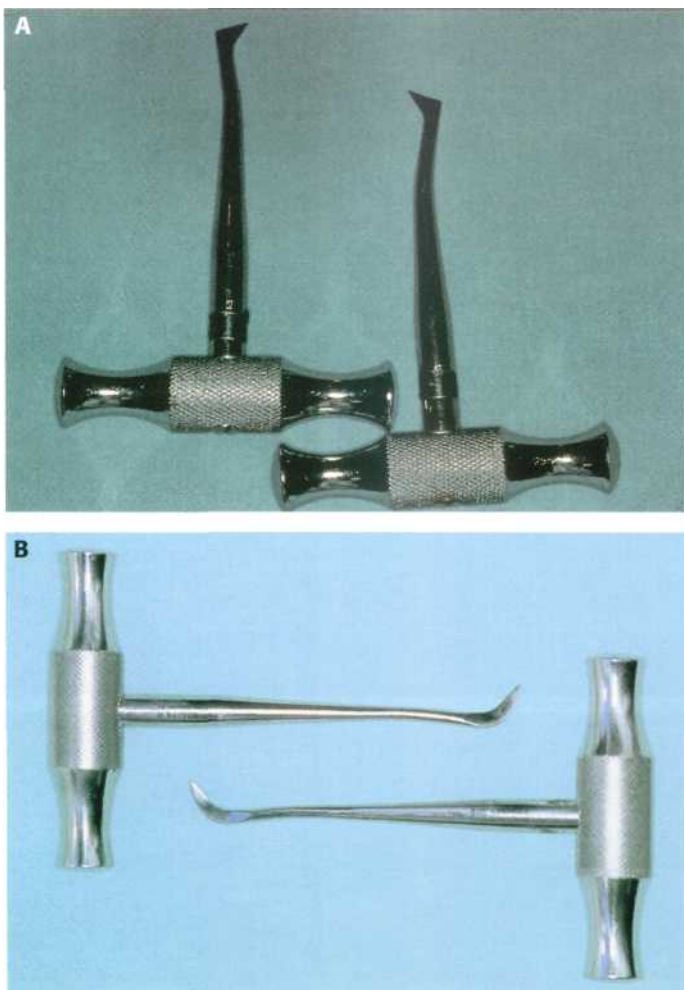
**Figura 6.27.** (A) Botadores en S. (B) Botadores en S tipo Pott.

realizar una fuerza desmesurada que sólo puede inducir a complicaciones graves.

El botador de Winter en este sentido es peligroso, por la potente fuerza que puede transmitir, al igual que el elevador de Lecluse que tiene un mango grande en T, de tallo robusto y punta recta pero amplia. Este tipo de botador no aporta ningún beneficio sino que al contrario es más peligroso que el clásico botador recto.

Existen otros botadores en T, parecidos al elevador de Winter, pero con algunas variaciones como el de Barry en el cual el mango y el tallo no forman un ángulo recto u otros como el elevador de Mead que tiene una curvatura en la parte final del cuello o tallo. De estos elevadores existe uno con la hoja o punta hacia el lado derecho y otro hacia el izquierdo.





**Figura 6.28.** Distintos modelos de botadores de Winter. (A) Parte activa triangular. (B) Punta curvada y puntiaguda.

#### 6.4.3.4. Botador de raíces

Existen botadores con hojas o puntas muy finas especialmente diseñados para la extracción de raíces o ápices, como el botador tipo Heidenbrinck, pero que no tienen una utilidad destacable, ya que son muy frágiles y normalmente requieren, para su uso, un abordaje quirúrgico.

En el mercado existe un extraordinario número de botadores con distintas funciones, pero el odontólogo en su práctica diaria necesita un número muy reducido, por lo que la compra de gran cantidad de ellos siempre acaba resultando poco útil.


### 6.4.4. TIEMPOS DE LA EXODONCIA CON BOTADORES

Los botadores se utilizan aplicando el principio de palanca y cuña para desplazar el diente o raíz a lo largo de la vía de extracción. Éste es el camino a lo largo del cual el diente o raíz se desplazará fuera de su alvéolo con el mínimo de aplicación de fuerza. Esta línea o vía de menor resistencia está determinada principalmente por el patrón radicular.

Las acciones relacionadas directamente con la utilización de los botadores o elevadores son:

#### 6.4.4.1. Aplicación

El botador debe ser colocado en posición buscando su punto de apoyo. Se empuña el instrumento, con el dedo índice a lo largo del tallo, para evitar que el botador se escape de nuestro dominio y pueda lesionar las partes blandas vecinas: lengua, mucosa palatina, zona yugal, etc., y por otro lado así podemos dirigir mejor la fuerza que se ejerce, evitán-

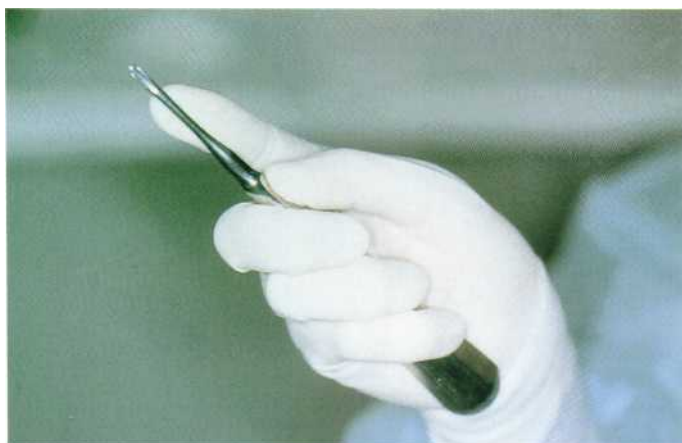


**Figura 6.29.** (A) Botadores de Pott. (B) Detalle de su parte activa.

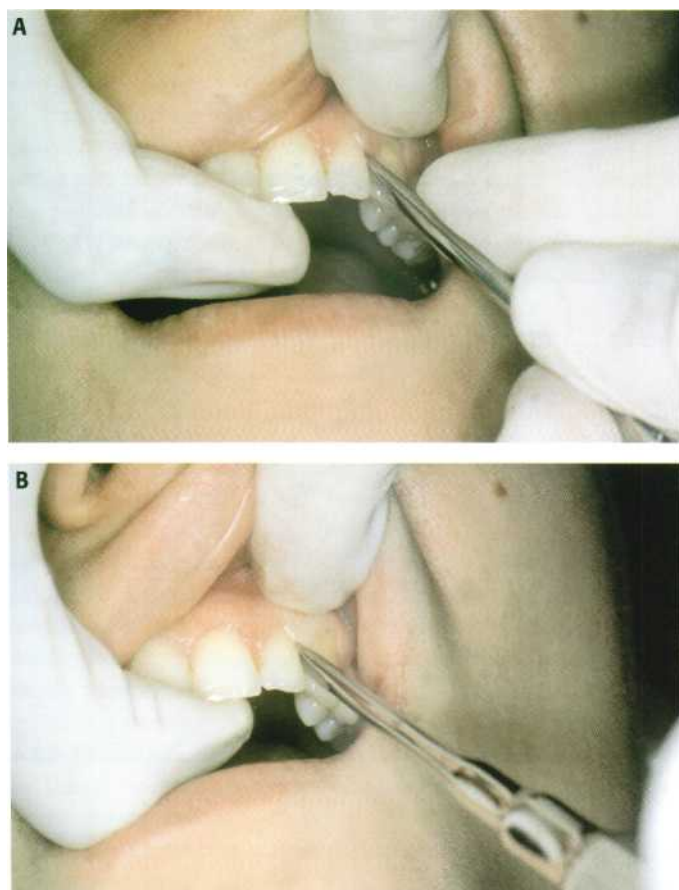
dose de esta manera problemas como la luxación de dientes vecinos o la fractura del diente a extraer (figuras 6.30 y 6.31).

Dependiendo del fin y del principio mecánico a utilizar en la exodoncia, el botador puede aplicarse en distintas ubicaciones. De forma general el elevador se coloca en la zona deseada, y se hace avanzar con movimientos cortos de rotación entre el alvéolo y la raíz del diente hasta alcanzar el punto de apoyo deseado (figura 6.32). El punto de aplicación sobre la raíz dentaria debe estar fuera de una zona descalcificada o careada con objeto de no fracturar la raíz al aplicar la fuerza. Este punto está determinado por la línea o vía de extracción del diente o raíz, es decir, el camino a lo largo del cual éstos se desplazarán fuera de su alvéolo, con la mínima aplicación de fuerza, y que dependerá de su patrón radicular, el cual será diagnosticado previamente en el estudio radiográfico.

El punto de apoyo para la elevación debe ser siempre óseo. El uso de un diente adyacente como fulcro, sólo podrá realizarse si ese diente



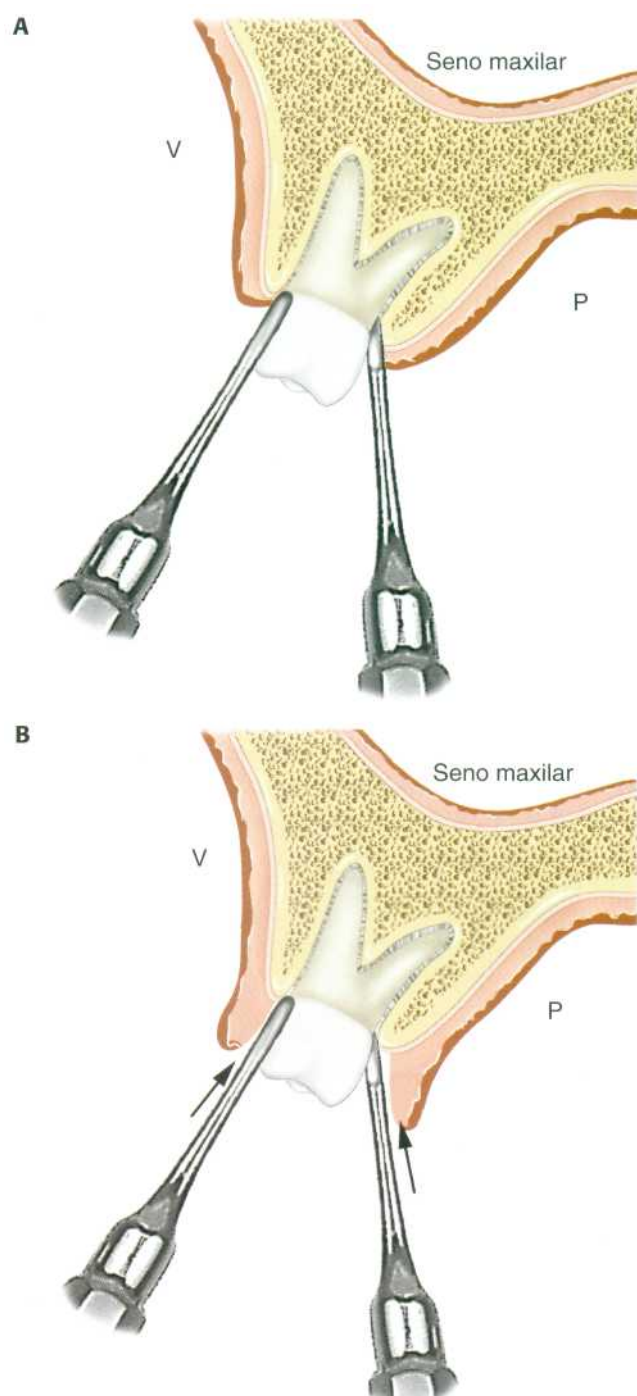
**Figura 6.30.** Forma correcta de coger o tomar el botador recto.



**Figura 6.31.** Aplicación del botador. (A) Forma correcta. (B) Forma incorrecta.

se va a extraer en la misma sesión. Cuando el elevador está aplicado contra el diente, el instrumento es rotado alrededor de su eje mayor, para que la hoja se ajuste sobre el cemento radicular.

Los botadores pueden colocarse por mesial, vestibular, lingual-palatino o distal del diente a extraer. Si la raíz es recta o cónica se moverá hacia arriba y ligeramente hacia lingual-palatino aplicando la fuerza en la superficie vestibular. Si la raíz apunta hacia distal, el elevador debe colocarse en la superficie mesial de la raíz, porque la vía de extracción es hacia arriba y atrás. Si la raíz está dirigida hacia mesial, se emplea la aplicación distal para elevar el diente hacia arriba y adelante de su alvéolo (figura 6.33).

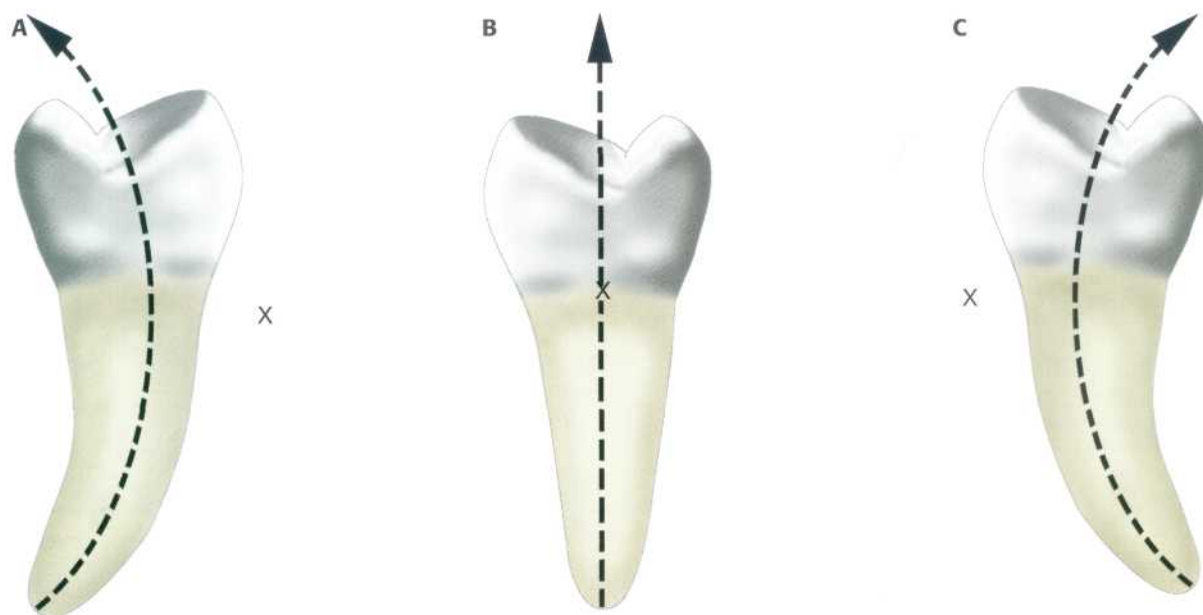


**Figura 6.32.** (A) Aplicación del elevador entre la raíz dentaria y el hueso alveolar. (B) El botador penetra hacia apical por los distintos puntos de aplicación.

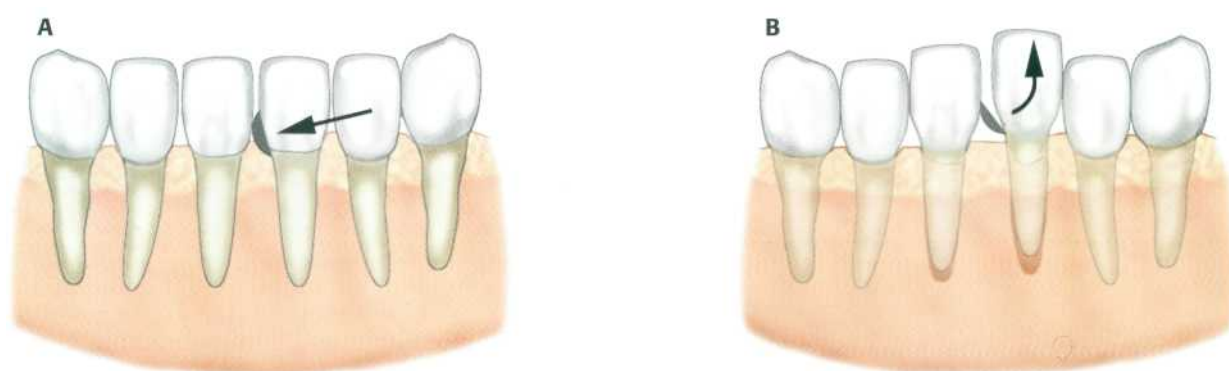
Si se va a extraer un diente situado entre otros dos, no debe apoyarse el elevador en las áreas interproximales, ni debe girarse de modo que pudiéramos ejercer fuerza sobre los dientes adyacentes, desplazando o lesionando el diente mesial o distal a él (figura 6.34). Pero si el diente que se va a extraer es el último hacia atrás, puede apoyarse el elevador entre el borde alveolar y la porción cervical de la corona en la zona interproximal, procurando que al girar el botador, se mueva el mango en dirección apical.

En ocasiones a fin de proporcionar al elevador un buen punto de aplicación en las raíces, se hace una muesca con una fresa en la superficie vestibular de la raíz, con un ángulo de 45 grados con respecto al eje longitudinal del diente (figura 6.35).

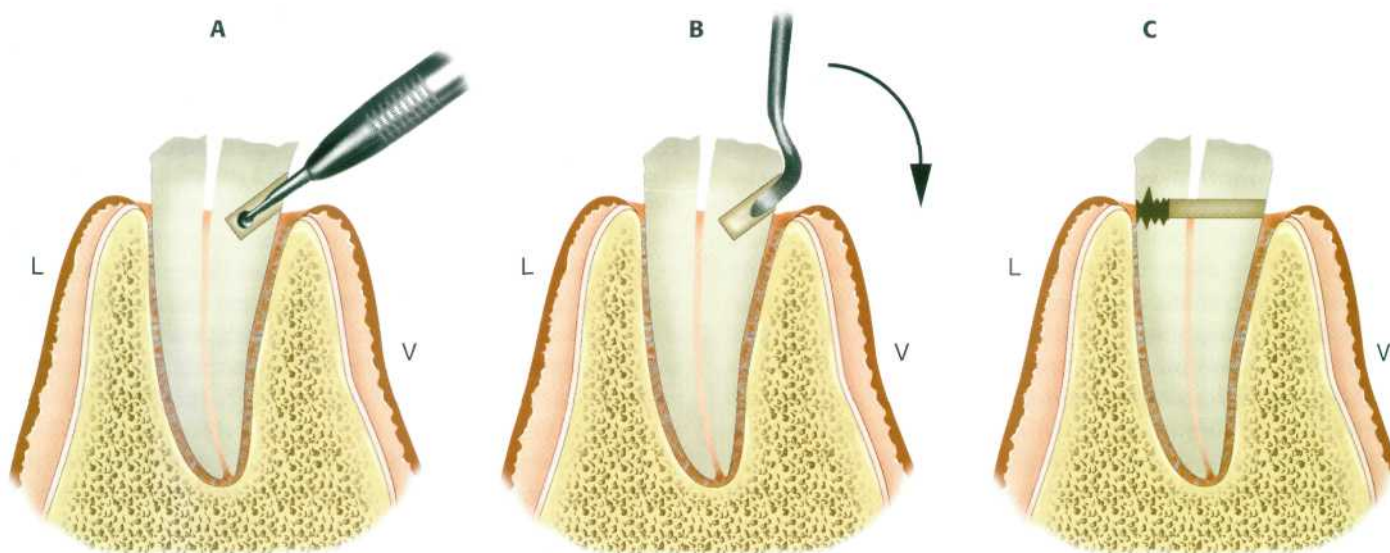




**Figura 6.33.** Puntos de aplicación del botador (X) según la morfología radicular.

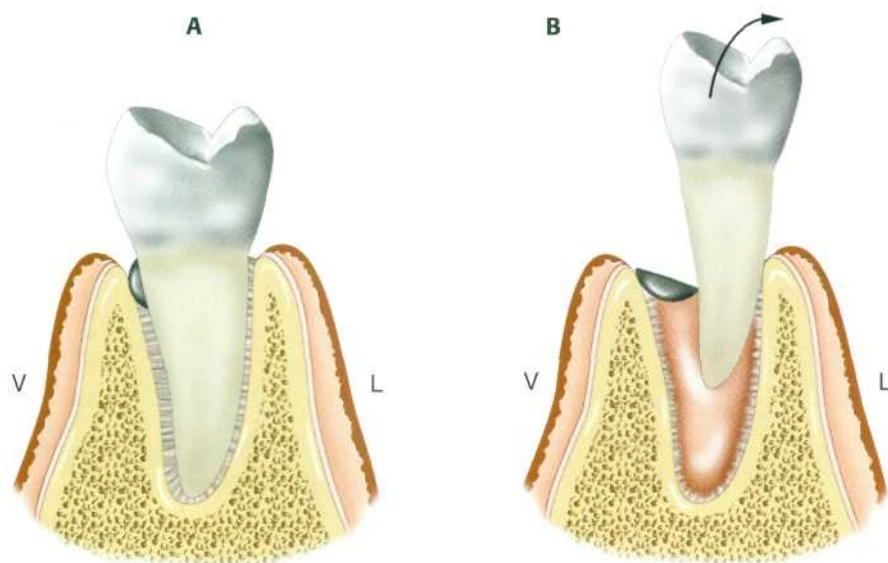


**Figura 6.34.** La aplicación del botador entre los dientes produce el desplazamiento de ambos.



**Figura 6.35.** (A) Realización de una muesca en la raíz. (B) Esta se usa como punto de aplicación de la parte activa del botador. (C) Muesca incorrecta y al aplicar el botador se romperá la raíz.





**Figura 6.36.** Luxación dentaria por acción del botador.

#### 6.4.4.2. Luxación

Una vez logrado un punto de apoyo en el sitio donde hemos aplicado el botador, se efectúan movimientos de rotación, descenso y elevación para así romper las fibras periodontales y dilatar el alvéolo, lo cual permitirá la extracción del diente sobre el que estamos actuando.

Con el botador recto, el diente se luxa haciendo girar el elevador, de modo que su borde más lejano a la superficie oclusal del diente ejerza presión en el mismo (figura 6.36).

La cantidad máxima de fuerza que se aplica al usar elevadores es la que sólo se puede ejercer con los dedos pulgar, índice y medio.

#### 6.4.4.3. Extracción

Continuando con los movimientos de rotación, descenso y elevación en distintos puntos alrededor del diente, se consigue extraerlo de su alvéolo. El botador, además de actuar como brazo de palanca, puede aplicarse como cuña. En este caso el elevador se introduce en el alvéolo dentario, entre la pared ósea y el diente que lo ocupa, y lo desplaza en la medida que la parte activa profundiza en el alvéolo. La raíz va siendo desalojada en la cantidad equivalente al grado de introducción y al tamaño del instrumento.

#### 6.4.5. INSTRUMENTAL PRECISO PARA LA EXODONCIA

Cuando se realiza una exodoncia convencional se precisa del siguiente instrumental:

- Material propio para la anestesia local: jeringa, agujas cortas y largas, carpules de anestésico.
- Sindesmotomo. Existe material diseñado para este uso exclusivo (Chompret), aunque también puede emplearse un periostótomo tipo Freer o los elevadores.
- Juego de fórceps adaptados al diente a extraer.
- Elevadores: un elevador recto y una pareja de botadores en T, tipo Pott.
- Pinza gubia tipo Friedman, que sea fina, para poder actuar sobre pequeños fragmentos de hueso (corticales óseas, septo interradicular, etc.).
- Cureta doble tipo Willinger, Schweickhart, etc., que pueden ser de distintos tamaños, pero normalmente usamos las pequeñas para que así podamos actuar sobre la zona apical y legar un posible granuloma.
- Un juego de separadores tipo Farabeuf.
- Un separador de Minnesota.
- Pinza hemostática de Halsted (Mosquito), curva sin dientes.
- Portaagujas recto, tipo Mayo-Hegar o Crile-Wood (de unos 15 cm de longitud aproximadamente).

- Pinza Adson con dientes o pinza fina de disección con dientes. El portaagujas y las pinzas deben ser del mismo tamaño.
- Tijeras curvas tipo Mayo de punta roma.
- Material de sutura. Seda o sutura reabsorbible (ácido poliglicólico) de 3/0 con aguja atraumática C 16.

Cuanta más experiencia adquiere el odontólogo y mayor volumen de trabajo tenga, más sencillo y estandarizado se volverá su instrumental. Podemos encontrar los dos extremos: profesionales que alardean de poder trabajar con sólo dos fórceps y un par de botadores, y otros colegas que tienen verdaderas colecciones de fórceps y botadores. Debemos encontrar un punto medio, contando con un material básico, naturalmente ampliable según con nuestros gustos y aversiones personales.

#### 6.4.6. PRINCIPIOS MECÁNICOS DE LA EXODONCIA

La extracción dentaria puede obtenerse mediante la aplicación de distintos tipos de principios de la física. Los principios mecánicos de la exodoncia son:

##### 6.4.6.1. La expansión del alvéolo óseo

Esto se logra con los fórceps, elevadores o ambos, utilizando al diente como instrumento dilatador (figura 6.37).

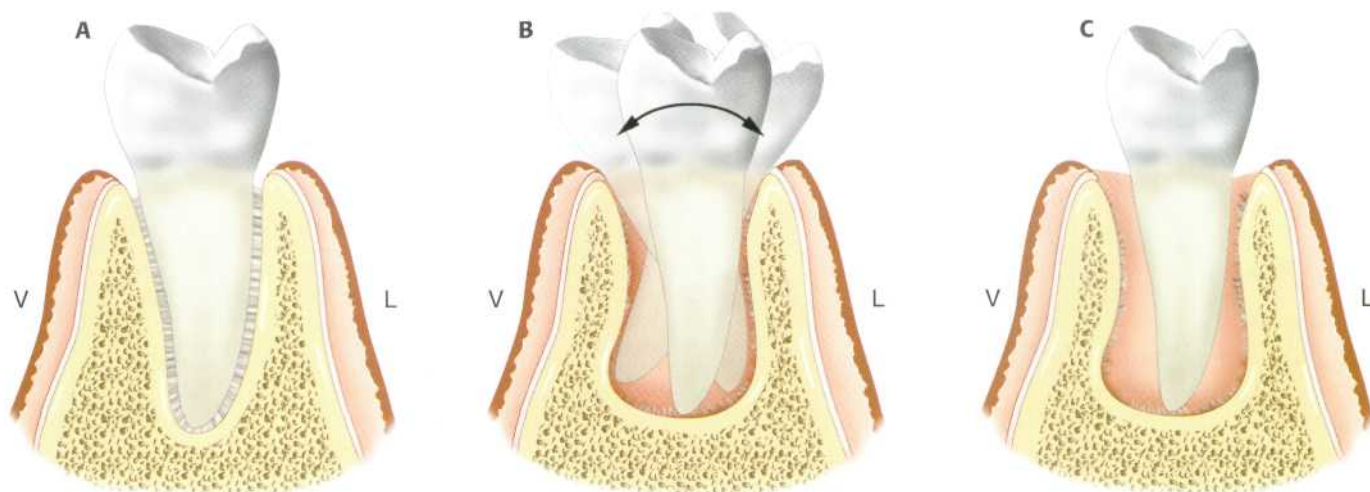
Para poder realizar adecuadamente esta acción expansiva es preciso:

- Que exista suficiente cantidad de diente para poder hacer una buena prensión con los bocados del fórceps.
- El tipo de forma de la raíz debe permitir una suficiente dilatación del alvéolo, y conseguir la completa luxación del diente.
- Esta dilatación del hueso alveolar sólo es posible si es suficientemente elástico. Esta característica es máxima en el hueso del maxilar superior de las personas jóvenes y disminuye paulatinamente con la edad.

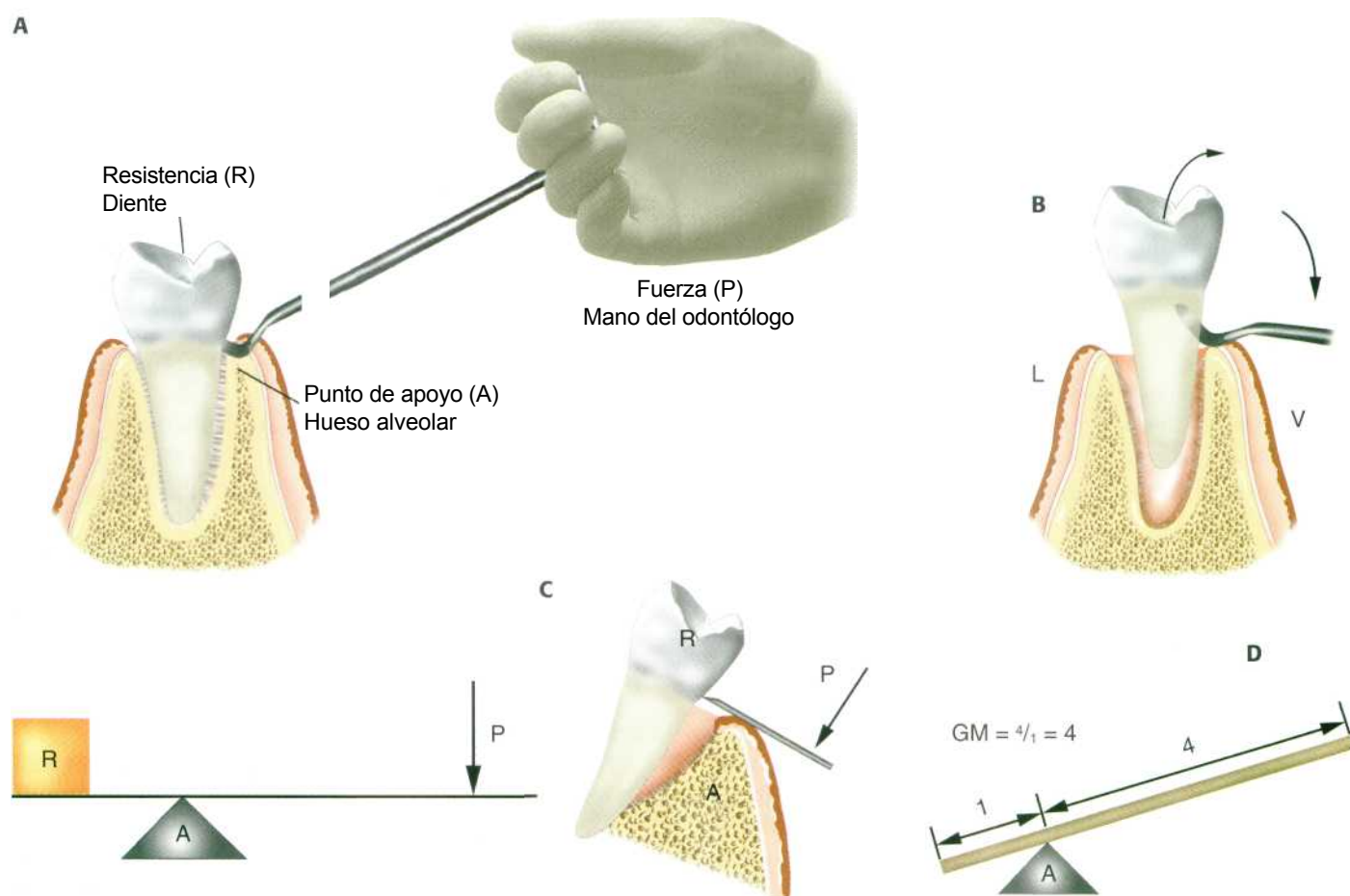
La expansión del alvéolo produce múltiples pequeñas fracturas del hueso vestibular, tabiques interdentarios e interradiculares, etc. Si estos fragmentos óseos conservan su fijación perióstica -que es lo más frecuente-, con la simple compresión pueden ser restituidos al final de la exodoncia. Si éstos han perdido más de la mitad de su fijación perióstica, deben ser retirados ya que su compromiso vascular puede derivar en su necrosis. La aparición de este problema puede producir hemorragia postextracción, cicatrización retardada e infección de la herida.

##### 6.4.6.2. La palanca

La palanca es una barra inflexible, recta, angular o curva, que se apoya y puede girar sobre un punto, y sirve para transmitir una fuerza.



**Figura 6.37.** Expansión del alvéolo óseo.



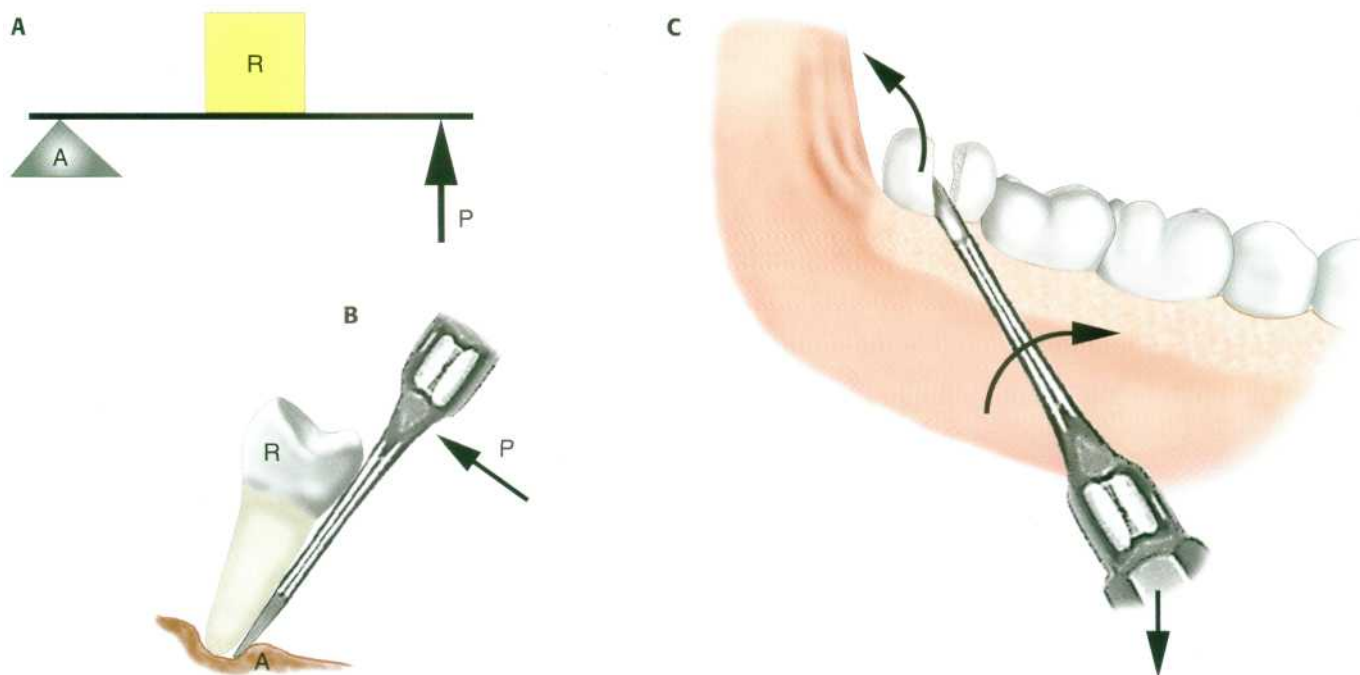
**Figura 6.38.** (A) Elementos que intervienen en la palanca. (B) Botador de Pott actuando como palanca de primer género. (C) Palanca de primer género. (D) Ganancia mecánica con la palanca de primer género.

Es el tipo más sencillo de máquina empleada para cambiar la dirección o la magnitud de una fuerza o de ambas a la vez. Sigue los principios de Arquímedes que se resumen en una de sus frases míticas "Dadme un punto de apoyo y moveré el mundo".

Con el uso de la palanca podemos extraer el diente o raíz fuera del alvéolo a lo largo del plano de menor resistencia. Éste es el principio con que se actúa con los elevadores y se basa en los conocimientos de física siguientes:

La máquina simple llamada palanca consiste en una barra metálica (botador) que se apoya sobre un punto fijo o de apoyo, con la intención de mover un cuerpo que se coloca sobre ella. Potencia es la fuerza que se ejerce en un extremo del botador y la fuerza que se opone a la potencia se llama resistencia (figura 6.38A).

Según la posición de estos tres elementos (punto de apoyo o fulcro, resistencia y potencia), la palanca se denomina de primer, segundo o tercer género o grado.



**Figura 6.39.** (A) Palanca de segundo género. (B) Principio de la palanca utilizando el botador recto. (C) Botador recto actuando como palanca de segundo género.

- En la palanca de primer género, la potencia se coloca en un extremo de la máquina y la resistencia en el extremo opuesto; el punto de apoyo se ubica entre estos dos (figura 6.38).

- La palanca de segundo género es aquella en que la potencia y el punto de apoyo están en sus extremos y la resistencia está ubicada entre ambos (figura 6.39).

- En la palanca de tercer género, la resistencia y el punto de apoyo están en los extremos, y la potencia se coloca entre estos dos.

Los tipos de palanca que tienen aplicación en la exodoncia, son las de primer y segundo grado. En Cirugía Bucal, las palancas utilizadas son el elevador o botador (primer y segundo género) y los fórceps (segundo género).

La potencia es la fuerza que el odontólogo aplica sobre el mango del instrumento y sirve para vencer la resistencia. La potencia de la fuerza destinada a movilizar un diente suele ser siempre moderada variando de acuerdo con la proximidad del punto de apoyo a la resistencia y la longitud del brazo de palanca.

Estas consideraciones son importantes puesto que con la palanca de primer género se obtiene una ganancia o ventaja mecánica muy relevante (figura 6.38D).

$$\text{Potencia} \times \text{Brazo Potencia} = \text{Resistencia} \times \text{Brazo Resistencia}$$

$$\text{Ganancia mecánica} = - \frac{\text{Brazo Potencia}}{\text{Brazo Resistencia}}$$

Resulta evidente que una fuerza pequeña puede vencer una gran resistencia si se coloca el punto de apoyo más próximo a esta última. Por consiguiente, la ventaja mecánica de la palanca depende de la proporción de los brazos.

Los puntos de apoyo o fulcros que pueden utilizarse son el hueso maxilar o los dientes vecinos. El punto de apoyo que se emplea generalmente es el facilitado por el hueso maxilar. El reborde alveolar suele ser fuerte y resistente y permite el apoyo de instrumentos para movilizar un diente erupcionado, una raíz, o un diente incluido. Generalmente el fulcro se realiza en el ángulo mesiovestibular del diente a extraer, pero si las condiciones lo exigen, el botador puede tener aplicación lingual o

palatina, mesial, distal o vestibular. El punto de apoyo no debe estar recubierto de tejidos blandos, que le impedirían actuar o serían traumatizados en el acto operatorio. Por ello la encía debe ser separada previamente.

La extracción de dientes incluidos precisa de la utilización del botador como palanca de primer o segundo género para obtener así un efecto multiplicador de la fuerza útil.

Los restos radiculares de ambos maxilares se extraen con un punto de apoyo en el hueso alveolar. Si se trata de molares con dos o tres raíces, el punto de apoyo puede ser el reborde alveolar o un tabique interradicular.

Cuando el punto de apoyo utilizado son los dientes vecinos, éstos pueden luxarse, especialmente cuando se trata de dientes unirradiculares o bien dientes multirradiculares con raíces cónicas y fusionadas (figura 6.34).

En casos excepcionales, puede aceptarse este fulcro como, por ejemplo, el punto de apoyo en el segundo molar para extraer el cordal inferior, pero en esta eventualidad el segundo molar no puede tener disminuida su integridad anatómica (caries, obturaciones, prótesis, etc.) y sus raíces deben ser fuertes y bien implantadas; en caso contrario, el punto de apoyo no tiene la resistencia física precisa y adecuada.

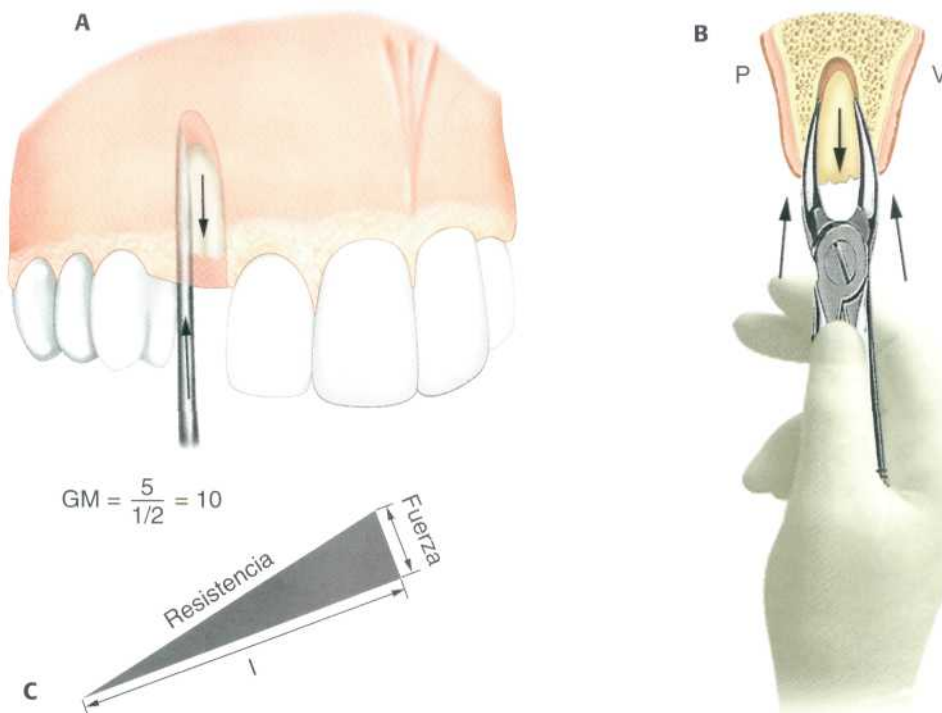
La resistencia es el diente erupcionado, un resto radicular o un diente incluido, y eventualmente en este último caso ha de sumársele el hueso que le cubre o rodea. Son factores determinantes de la resistencia la disposición anatómica de las raíces dentarias, la cantidad de hueso que cubre o rodea el diente, su calidad (disposición de las trabéculas óseas, grado de calcificación), y la edad del paciente. Si eliminamos hueso (osteotomía) o fraccionamos el diente a extraer (odontosección), disminuye considerablemente el valor de la resistencia.

Después de conocer los principios mecánicos de la palanca, estudiaremos la utilización de los botadores como palanca de primer y segundo género.

- Acción del botador como palanca de primer género.

Podemos utilizar el elevador como palanca de primer género cuando el punto de apoyo (hueso alveolar) se ubica entre la potencia y la resis-





**Figura 6.40.** (A) Elevador recto actuando como cuña. (B) Fórceps utilizado como cuña. (C) Ganancia mecánica del principio del plano inclinado como cuña.

tencia. El botador se aplica sobre una de las caras del diente a extraer (la cara mesial, vestibular, etc.), al tiempo que el instrumento se apoya sobre el hueso vecino (mesial, vestibular, etc.), y entonces se ejerce la potencia necesaria con lo que la raíz o el diente será desplazado en el sentido contrario al de la fuerza realizada (figura 6.38C).

Para poder ejercer la acción mecánica con mayor ganancia es muy útil preparar una muesca en el diente a extraer; de esta forma la fuerza expulsiva se realiza en su eje o centro, facilitando su exodoncia. Esta muesca debe hacerse de manera que no debilite en exceso el diente, y procuraremos que esté lo más apical posible. Si esta muesca, donde apoyaremos e introduciremos la punta del botador, fractura el diente, no debemos alarmarnos y proseguiremos con la extracción convencional o quirúrgica del resto radicular que haya quedado.

Esta muesca se realiza con una fresa redonda de carburo de tungsteno del n° 6 u 8 inclinada hacia apical, con motor convencional, y normalmente en la zona dentaria vestibular dando así una vía y un punto de aplicación vestibular (figura 6.35).

- Acción del botador como palanca de segundo género.

En este caso la punta del elevador se introduce en el espacio interdentario, sobre la cresta del hueso mesial, logrando así el punto de apoyo. La potencia se ejerce en el otro extremo del instrumento, movilizándolo el diente en el sentido de la fuerza realizada (figura 6.39).

Para poder utilizar así el botador, debe tenerse un acceso adecuado a la raíz; por ello, esta técnica se suele emplear para extraer raíces enteras, a menos que haya un alvéolo vacío adyacente.

#### 6.4.6.3. La cuña

Los elevadores y fórceps que utilizamos para la extracción dentaria pueden actuar como cuña. La ganancia o ventaja mecánica del principio del plano inclinado como cuña, sigue la siguiente fórmula:

$$\text{Ganancia mecánica} = \frac{\text{Longitud de la parte inclinada}}{\text{Altura de la cuña}}$$

El botador actúa como cuña cuando se introduce en un alvéolo, entre la raíz y la pared del hueso y por su acción de plano inclinado, desplaza el diente en el sentido inverso al de la introducción del instrumento,

Longitud de la parte inclinada

es decir que lo eleva de su receptáculo óseo. Así pues también hace una acción de expansión del alvéolo óseo. El elevador se introduce progresivamente en el espacio hueso-diente ejecutando movimientos de rotación sobre su eje, lo que agranda el alvéolo y por acción de cuña, progresivamente, desplaza el diente hacia afuera (figura 6.40). La extracción se puede completar por este procedimiento o con el uso de fórceps.

Esta técnica se utiliza en ocasiones para extraer pequeños fragmentos radiculares al producir su desplazamiento. Dado el peligro de desplazar las raíces a regiones contiguas (seno maxilar, conducto dentario inferior, etc.), cuando el elevador se emplea como cuña, la punta del instrumento siempre debe ser tan pequeña como el fragmento radicular o más.

#### 6.4.6.4. La rueda

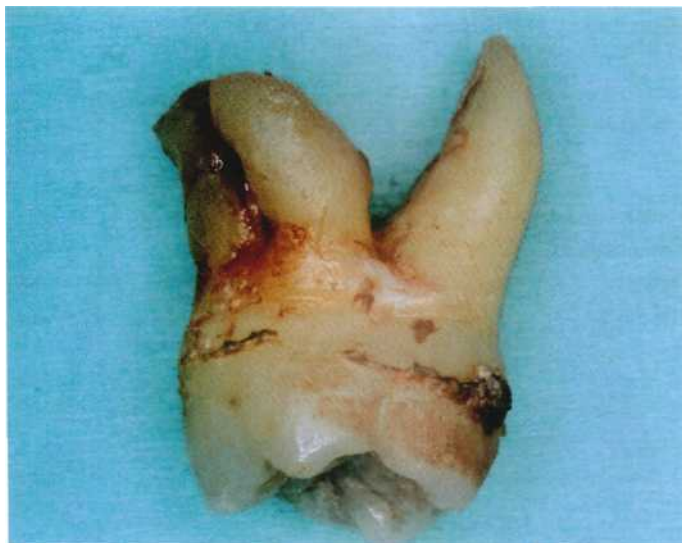Si se coloca la punta del elevador entre un diente y la pared vestibular del hueso y se gira el mango del instrumento con apoyo sobre el reborde óseo en el sentido en que se quiere desplazar el diente, el botador está actuando como una rueda, y por tanto de acuerdo con sus principios mecánicos.

La acción de cuña y rueda se combinan muy a menudo para conseguir la elevación y el giro del diente a extraer.

En numerosas ocasiones, durante la exodoncia con botadores, éstos pueden actuar siguiendo distintos tipos de principios mecánicos; así, por ejemplo, en la extracción de un cordal inferior erupcionado, el elevador introducido entre la cara mesial del molar y el hueso mesial actúa de cuña en un primer movimiento, y posteriormente este mismo instrumento puede desplazarse a otra zona y actuar así como palanca de primer o segundo género.

## 6.5. TRATAMIENTO Y PAUTAS DE CONDUCTA TRAS LA EXTRACCIÓN DENTARIA

El tratamiento y las pautas a seguir después de una extracción dentaria dependen de múltiples factores y, de entre ellos, destacaremos el estado del paciente, la causa que indicó la exodoncia, el estado del alvéolo y las partes blandas vecinas, etc.; así pues, no es posible están-



**Figura 6.41.** Observación del diente para asegurarnos que se ha realizado la exodoncia completa.

darizar una indicación general, y es por tanto preciso adaptarse a cada caso particular.

No obstante señalaremos como procedemos normalmente ante la evidencia de no existir ningún problema especial.

#### 6.5.1. CONDUCTA DEL ODONTÓLOGO

Un vez terminada la extracción dentaria convencional deberemos realizar:

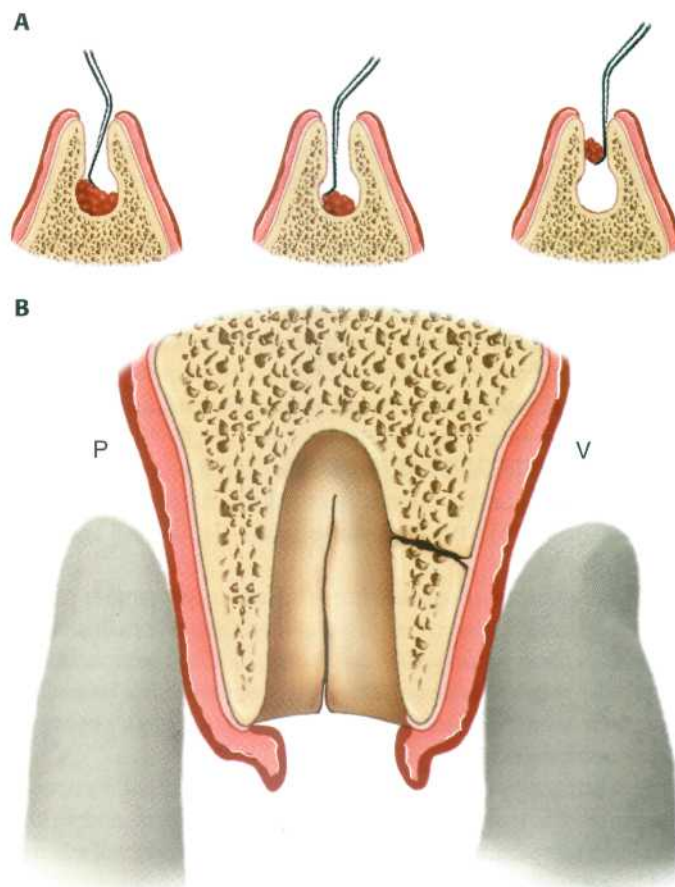
**6.5.1.1.** Reconstrucción y observación del diente, para asegurarnos que se ha efectuado la exodoncia completa. Si existe alguna duda, se hace una radiografía periapical. Es muy importante comprobar que la raíz ha sido eliminada íntegra (figura 6.41). La radiografía postoperatoria debe realizarse antes de introducir medicamentos o gasas hemostáticas en el interior del alvéolo y será de gran valor diagnóstico para visualizar restos radiculares, secuestros o fragmentos óseos, etc.; la comprobación de que el alvéolo está limpio y sano, permite evitar posibles complicaciones y una posible reintervención.

**6.5.1.2.** Revisión del alvéolo, y legrado en todas sus paredes y especialmente en la zona apical, con el fin de verificar que no se deja un granuloma o restos de un tejido patológico. Si existe material suficiente o sospechoso, se remite al anatomopatólogo para su estudio histológico (figura 6.42A).

**6.5.1.3.** Estudiar el estado de las paredes óseas con el objeto de comprobar fracturas de las corticales. Si existe alguna espícula, esquirra o fragmento suelto, debe eliminarse con la pinza gubia, y si las corticales están luxadas pero adheridas al periostio -hecho muy frecuente en los molares- las afrontaremos mediante compresión digital (figura 6.42B). Los fragmentos del septo óseo interradicular deben ser eliminados con la cureta o cucharilla, o incluso en ocasiones con la ayuda de la gubia, a fin de evitar que se produzca un secuestro o una alveolitis seca.

**6.5.1.4.** Inspección de las partes blandas, y solucionar las posibles lesiones que, de forma normalmente iatrogénica, existan en la encía adherida, la mucosa libre, etc.

Si existen tejidos blandos gingivales traumatizados o esfacelados debe realizar su exéresis, aunque esta acción (Friedrich) debe ser muy económica.



**Figura 6.42.** Acciones posteriores a la extracción dentaria. (A) Curetaje de un granuloma apical. (B) Compresión digital de las corticales óseas.

**6.5.1.5.** Constatar que existe un sangrado fisiológico y que se produce la formación de un coágulo normal.

En caso de no observar un correcto sangrado, se estimula ligeramente el alvéolo con la cureta, o con la introducción y el roce de las paredes con la punta de una gasa. En caso contrario, se aplicarán las medidas corrientes de hemostasia, dependiendo de la causa de la hemorragia:

- Lesión de un vaso sanguíneo: coagulación con bisturí eléctrico o ligadura con seda o con sutura reabsorbible.
- Lesión o sangrado óseo: eliminar un posible fragmento óseo suelto, o colocar cera de hueso en la zona ósea sangrante.
- Sangrado en sábana del alvéolo: aplicación y empaquetamiento en el alvéolo de gasa hemostática reabsorbible (colágeno texturado, gelatina, etc.).
- En ocasiones en las partes blandas existe un pequeño vaso sangrante que se evidencia una vez desaparecida la acción vasoconstrictora de la anestesia local. En estos casos se coagula o liga el vaso, o al colocar la sutura, se hace la hemostasia de toda la zona.

**6.5.1.6.** Sutura de las partes blandas (encía adherida) sobre el alvéolo. Con sutura atraumática de seda o ácido poliglicólico de 3/0, C 16 colocamos un punto en X, en U, o dos o más puntos sueltos según la extensión del alvéolo. De esta forma los bordes gingivales se aproximan todo lo posible, protegiendo así el alvéolo y permitiendo la organización del coágulo.

Los puntos se retiran a los 5-7 días. Normalmente no se debe esperar más ya que el hilo de sutura puede convertirse en un material irritante provocando hipertrofias del tejido gingival.

**6.5.1.7.** Se coloca una gasa sobre el alvéolo, y se invita al paciente a morder sobre ella. Debe permanecer en ese lugar una o dos horas, tiempo necesario para la formación del coágulo (figura 6.43).

**6.5.1.8.** Dar la medicación adecuada al caso, normalmente analgésicos y antiinflamatorios no esteroideos, y entregar por escrito todas las normas y recomendaciones que debe seguir el paciente.

Los pacientes que se aparten de la normalidad porque su estado general está comprometido, deben ser tratados conjuntamente entre el odontólogo y el médico de familia, actuando en cada caso de la forma más conveniente, e indicando los medicamentos pertinentes.

Ante la evidencia de la existencia de una complicación postextracción, ésta será tratada de la forma que se expone en el capítulo 10.

### 6.5.2. CONDUCTA POR PARTE DEL PACIENTE

El paciente debe leer, entender y cumplir las normas que se le han entregado (tabla 3.5) y que básicamente son:

**6.5.2.1.** La hemorragia es un fenómeno fisiológico y por tanto es normal que dure unas horas. Es recomendable no enjuagarse la boca durante las primeras 24 horas y efectuar una compresión local con gasa durante 30 minutos. No se debe escupir ni hacer movimientos repetitivos de succión. Estas acciones pueden desalojar el coágulo e interrumpir el proceso normal de cicatrización.

Si la hemorragia es excesiva o se alarga más allá de las 4 horas, debe eliminarse el coágulo -que suele ser voluminoso- enjuagándose con fuerza con suero fisiológico; después de esto, se volverá a colocar una gasa bien situada sobre el alvéolo y la herida quirúrgica durante 10 minutos. Esta gasa, como remedio casero, puede mojarse con té o vinagre, ya que los ácidos tánico y acético favorecen la hemostasia.

Si con estas medidas persiste la hemorragia, el paciente debe acudir a un consultorio de urgencias para ser atendido por un cirujano bucal que actuará de la forma descrita en el capítulo 3.

Si eventualmente continuara el sangrado, se debería ingresar al paciente ante la posibilidad de que exista una alteración o patología de la hemostasia.

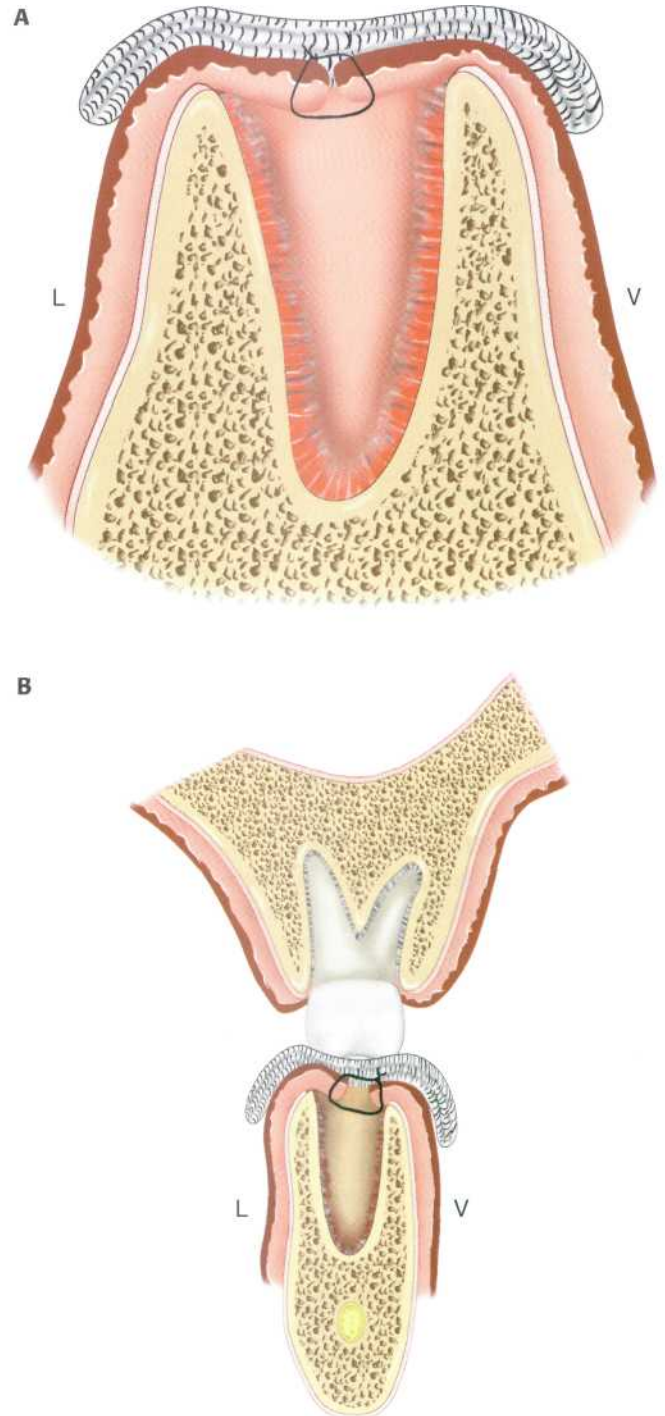
**6.5.2.2.** Existirá una tumefacción local y regional que es normal cuando la exodoncia ha sido traumática o se ha efectuado quirúrgicamente, y que puede durar horas o días.

Para minimizar este inconveniente, puede aplicarse frío localmente -cubitos de hielo en una bolsa de plástico- pero sólo durante las 12-24 primeras horas, a intervalos de 10 minutos, y nunca lo mantendremos más de 20 minutos seguidos. A partir del segundo día, y hasta el cuarto, puede aplicarse calor local, durante 30-60 minutos, cuatro veces al día, con el fin de estimular el proceso inflamatorio fisiológico.

**6.5.2.3.** La equimosis y el hematoma son normales tras técnicas quirúrgicas y también pueden observarse después de exodoncias en sujetos de piel fina, tejidos laxos y ancianos: no obstante, en estos casos debemos asegurarnos de no estar frente a un paciente con una alteración de la hemostasia.

**6.5.2.4.** Debe mantenerse la higiene bucal -que en muchas ocasiones ya no era buena de entrada- con cepillo desde el primer momento, pero evitando lesionar la zona intervenida.

Es conveniente enjuagarse, a partir del segundo día, con suero fisiológico o agua destilada, a ser posible estéril; no es correcto el uso de agua oxigenada o el empleo de otros colutorios que contengan antibióticos o antisépticos. Estos últimos podrán estar indicados si hay



**Figura 6.43.** Acciones posteriores a la extracción dentaria. (A) Colocación de una gasa en el alvéolo. (B) Compresión local sobre la gasa.

evidencia de infección o durante los primeros días post-cirugía, ya que no debemos alterar la flora bucal.

Los enjuagues bucales con solución salina caliente son, para algunos autores, una ayuda a la cicatrización. La solución se prepara disolviendo media cuchara de sal en un vaso de agua caliente, y se recomienda enjuagarse abundantemente después de las comidas y antes de ir a dormir.

**6.5.2.5.** Después de utilizar anestesia local, los labios, la lengua o la zona yugal quedan adormecidas durante dos o tres horas, y pueden ser dañados



por mordedura. Debemos advertir al paciente de este peligro y recomendarle, en estos casos, no tomar alimentos hasta no recuperar la sensibilidad normal. Este peligro de mordedura es especialmente frecuente en niños, por lo que sus padres deben controlarlos adecuadamente durante el postoperatorio inmediato.

6.5.2.6. La medicación habitual se hace a base de analgésicos del tipo que se crea conveniente según el trauma quirúrgico y las condiciones físicas del paciente. El dolor postoperatorio es siempre relativo e impredecible; no obstante, es aconsejable dar una pauta para iniciarla una vez finalizada la intervención o para cuando el paciente llegue a su domicilio. Normalmente se utilizan analgésicos-antiinflamatorios del grupo AINEs, o paracetamol si se cree que el dolor será leve.

No se emplean sistemáticamente ni corticosteroides, ni preparados enzimáticos, ya que no se ha comprobado claramente su utilidad, y además -sobre todo los primeros- pueden inducir efectos colaterales indeseables.

Se deben dar antibióticos en los siguientes casos:

- Pacientes de riesgo, como los valvulópatas o los inmunodeprimidos.

- Cuando existe evidencia de que se está trabajando sobre un terreno con signos de infección activa, es decir, cuando se observa celulitis, flemon o supuración. No es preciso tras el legrado de un granuloma crónico por vía alveolar.

- Cuando la exodoncia ha sido traumática, es decir siempre que ésta se haya convertido en quirúrgica (exposición ósea, ostectomía, etc.).

No obstante la indicación de fármacos tras la extracción dentaria debe adecuarse a cada caso según los datos obtenidos en la historia clínica.

Finalmente, remarcaremos que no se recomienda fumar en el postoperatorio (7-10 días); en ese aspecto, Laskin menciona una mayor incidencia de alveolitis postextracción en los pacientes fumadores, por efecto de la succión repetitiva y la acción local de los múltiples componentes del tabaco y de su combustión.



# 7 Extracción de dientes permanentes en el maxilar superior y en la mandíbula

Leonardo Berini Aytés, Cosme Gay Escoda

## 7.1. EXTRACCIÓN DE DIENTES PERMANENTES

Antes de proceder a la extracción de un diente deben realizarse: una correcta historia clínica, una adecuada exploración de la cavidad bucal, especialmente del diente a extraer y de las estructuras anatómicas vecinas y, dentro de los estudios complementarios, es imprescindible hacer un detallado estudio radiográfico.

El paciente y el profesional adoptarán las posiciones adecuadas al caso, y se iniciará este acto quirúrgico con las maniobras previas a la extracción: antisepsia del campo operatorio y la aplicación de la técnica anestésica pertinente.

Recordaremos brevemente las fases propias de la extracción dentaria, en las que se usan coordinadamente los elevadores y los fórceps, por lo cual se conjugan los distintos tiempos de la exodoncia de cada uno de estos instrumentos.

### 7.1.1. SINDESMOTOMÍA

Se desinserta el diente del ligamento circular del periodonto. Puede realizarse con el sindesmotomo (Chompret), un botador o incluso con el mismo fórceps, pero siempre ejerciendo movimientos muy suaves. El instrumento se introduce en el surco gingival para cortar las fibras que insertan el margen gingival al cuello dentario y las fibras transeptales que pasan de un diente al contiguo. En este momento el diente sólo queda unido al hueso alveolar por el ligamento periodontal. Es conveniente desprender el tejido gingival marginal para que no sea lesionado en las maniobras de luxación y tracción.

Antes de iniciar esta acción debemos comprobar una vez más, que estamos actuando sobre el diente que debe ser extraído.

El sindesmotomo se toma igual que un botador y las manos del odontólogo deben estar colocadas tal como se ha descrito en el capítulo 6.

### 7.1.2. LUXACIÓN

Se ejecuta con el botador o elevador, introduciendo la punta progresivamente en el alvéolo por las caras vestibular y mesial con ligeros movimientos en dirección vestibulo lingual-palatino y con otros muy prudentes en sentido mesiodistal. Debe evitarse ejercer una fuerza desmesurada y movimientos de palanca o de supinación, puesto que en esta fase nuestro objetivo no es la avulsión; si no actuamos así sólo se conseguirá la fractura coronal del diente o la luxación del diente vecino.

### 7.1.3. PRENSIÓN

Debe realizarse con el fórceps idóneo. Este instrumental tiene unas reglas que deben respetarse puesto que en caso contrario se convierte en un rompenueces.

El tipo de fórceps a emplear varía para cada diente, aunque hasta cierto punto la elección depende de las preferencias del odontólogo.

La forma de los fórceps debe permitir una correcta prensión adaptándose al cuello dentario y, de esta manera, poder asir fuertemente el diente. Si los dientes están en malposición, suelen existir problemas en la utilización de los fórceps especializados para cada uno de ellos; en estos casos usamos el fórceps universal.

La estructura de la corona, la integridad de su anatomía, la extensión de la caries, el estado periodontal, etc., serán puntos a considerar en el acto operatorio. Tras una correcta valoración se decidirá la extracción convencional con fórceps tal como describiremos a continuación o nos inclinaremos por otros métodos que estudiaremos en el capítulo 8 (exodoncia con ostectomía, odontosección, etc.).

En esta fase de la extracción existen los siguientes axiomas:

7.1.3.1. La presa mínima es aquella que consigue dos puntos de contacto por vestibular y otros dos por palatino o lingual.

7.1.3.2. Es mejor un fórceps con las puntas estrechas que demasiado amplias, puesto que en este caso la prensión será incorrecta, bailará y se aplicará una fuerza asimétrica y se producirá con toda seguridad la fractura coronal.

7.1.3.3. El eje longitudinal de la parte activa del fórceps debe colocarse paralelamente al eje longitudinal del diente. Esto explica las curvaturas existentes en el diseño de los fórceps de los dientes posteriores de la arcada superior y para todos los inferiores.

7.1.3.4. La presa no debe hacerse sobre la corona, sino sobre el cuello dentario o mejor la raíz. Por ello, se debe seleccionar un fórceps que no toque nunca la corona cuando se haga la prensión. Por ese motivo puede ser difícil hacer presa en un molar con un tubérculo de Caravelli muy marcado.

7.1.3.5. Si existe una gran destrucción coronal, es mejor aplicar primero la punta de la parte más débil y después vamos a realizar la presa en la otra parte. Para Waite, la superficie lingual-palatina suele ser la más débil.

### 7.1.4. TRACCIÓN

Debe realizarse con el fórceps correspondiente, controlando la fuerza que no debe ser exagerada, sino rítmica y constante, no "in crescendo", y sin perder nunca la presa. No hay que efectuar movimientos violentos, repentinos o espasmódicos.

En principio no deben realizarse nunca movimientos de tracción siguiendo el eje mayor del diente, es decir, ápico-coronales.

El movimiento básico de tracción es el vestibulo-palatino o vestibulo-lingual teniendo presente que en este movimiento debe participar todo nuestro cuerpo, evitando mover demasiado el codo.



En determinados dientes monorradiculares y de sección circular pueden realizarse movimientos de rotación, que básicamente se efectúan con nuestra muñeca. De este tipo de movimiento pueden beneficiarse los incisivos y caninos de ambas arcadas y los premolares inferiores. Debe tenerse cuidado de que el movimiento de rotación no haga que los mordientes o puntas de los fórceps lesionen los dientes adyacentes.

Costich encuentra ventajoso, después de la luxación dentaria y con el diente relativamente liberado, permitir que la corona se mueva ligeramente dentro de los bocados del fórceps, de modo que el diente pueda seguir su propia vía de salida a partir del alvéolo en vez de crear una, fracturando innecesariamente el borde alveolar.

Algunos autores suprimirían la fase de la luxación con elevadores o botadores ya que esta acción también la ejecutarían con los fórceps.

### 7.1.5. AVULSIÓN

Esta se consigue cuando la cortical más delgada -generalmente la externa- cede, momento en el cual puede ejercerse una fuerza extrusiva o de tracción al diente.

Concluimos resumiendo la exodoncia, tal como hace Ries Centeno: "Todos los movimientos deben ser efectuados con tal sincronización y armonía que el conjunto de ellos forma un tiempo único cuya resultante es la extracción dentaria".

Estudiaremos a continuación los datos de mayor interés para lograr una correcta extracción de los dientes de ambos maxilares, detallando para cada uno de ellos los datos anatómicos más relevantes, el material de exodoncia específico a utilizar, y finalmente la técnica de la extracción. Creemos que la conjunción de estos conceptos permitirá una visión más unificada y por lo tanto más instructiva.

## 7.2. EXODONCIAS EN EL MAXILAR SUPERIOR

Normalmente se utiliza la anestesia infiltrativa periapical por vestibular para todas las exodoncias del maxilar superior aunque a menudo hay que reforzar la anestesia efectuando una infiltración periapical por palatino; a veces ésta puede reemplazarse por la anestesia del nervio nasopalatino (incisivos y caninos) o el nervio palatino anterior (bicúspides y molares). En ocasiones puede realizarse la anestesia del nervio alveolar superior posterior para los molares o la del nervio alveolar superior anterior para los dientes del frente anterior.

El paciente suele colocarse en posición de Trendelenburg; con una mano se refleja la zona yugal o el labio y se estabiliza su cabeza en el cabezal del sillón dental.

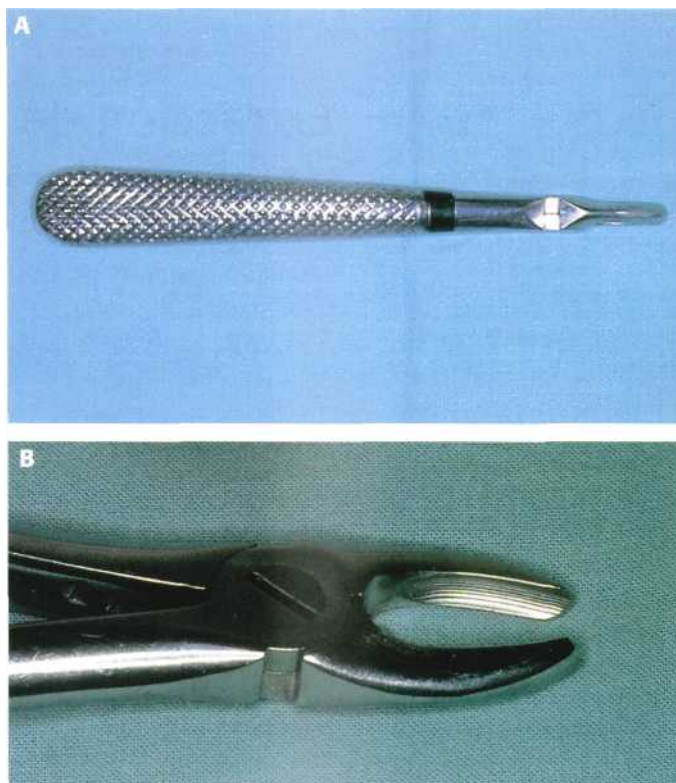
La extracción de dientes superiores suele ser más sencilla, según Berger, por los siguientes motivos:

- El maxilar superior está unido a los huesos faciales y craneales, y no es móvil como la mandíbula.
- Los dientes superiores son más accesibles a las manipulaciones operatorias, y el campo está expuesto con mayor claridad.
- Ausencia de todo acúmulo de saliva o de sangre, que pueda molestar a la visión y manejo en el campo quirúrgico.
- El maxilar superior puede iluminarse más fácilmente.
- El hueso del maxilar superior está formado principalmente por tejido óseo diploico, con lo cual la exodoncia es más fácil que cuando el hueso es compacto como sucede en la mandíbula.

### 7.2.1. INCISIVO CENTRAL

#### Datos anatómicos

La raíz tiene forma cónica, aplanada en sentido mesiodistal. La sección de la raíz a nivel del cuello es elíptica, y es más ancha su porción



**Figura 7.1.** Fórceps de incisivos y caninos superiores. (A) Visión lateral del fórceps. (B) Detalle de su parte activa y de sus bocados o mordientes.

vestibular que la lingual. La raíz normalmente se dirige de abajo arriba y de delante atrás, suele ser muy potente y difícil de fracturar.

El alvéolo dentario es cónico con tejido óseo abundante por palatino y con una cortical vestibular muy fina, que en ocasiones no sobrepasa 1 mm. de espesor. Dada esta escasez de hueso vestibular, la raíz en ocasiones hace prominencia en la cortical externa, transparentándose y apareciendo inmediatamente debajo de la mucosa libre alveolar.

Los dos incisivos centrales están separados por tejido óseo esponjoso y por las fibras transeptales que se extienden hacia la papila palatina interincisiva.

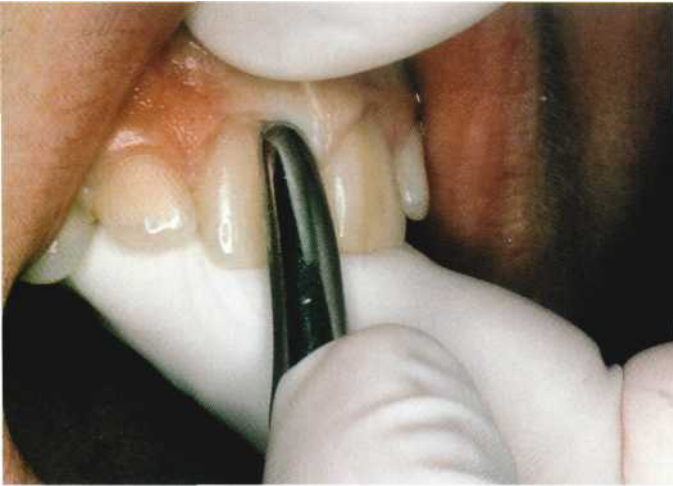En la vecindad del ápice del incisivo central se encuentra el conducto palatino anterior (nasopalatino) y a una distancia pequeña -pero variable-, está el suelo de las fosas nasales. En ocasiones excepcionales, el conducto palatino anterior puede desembocar en uno de los dos alvéolos de los dos incisivos centrales.

#### Material de exodoncia

Para la extracción del incisivo central se utiliza el botador recto (luxación) y el fórceps recto de incisivos, cuyas tres partes o elementos están dispuestos en línea recta. La parte activa es de aspecto rectangular y las caras internas son cóncavas, para adaptarse adecuadamente a las caras convexas del diente (vestibular y palatina). Los bocados o mordientes podrán ser más o menos anchos dependiendo del grosor del cuello dentario donde tienen que hacer presa (figura 7.1).

#### Técnica de la extracción

Se realiza la luxación dentaria mediante el uso del botador recto (figura 7.2), y se prosigue la exodoncia con el fórceps. Para lograr una correcta prensión se introducen las puntas del fórceps por debajo de la encía hasta alcanzar el cuello dentario, apoyando sus bocados íntegramente sobre las caras vestibular y palatina, y en el mismo eje del diente (figura 7.3).



**Figura 7.2.** Extracción de un incisivo central superior. Luxación con el bocado recto.

La luxación puede lograrse inicialmente con elevadores o utilizando exclusivamente el fórceps mediante movimientos de lateralidad y de rotación. Los movimientos de lateralidad se ejercen en dirección antero-posterior o vestibulo-palatino. Primero se realizan hacia vestibular y luego hacia palatino, efectuando siempre una presión en sentido apical. Este movimiento de impulsión apical convierte el ápice en el centro de los movimientos.

Después de este primer movimiento -que puede repetirse varias veces-, se realiza el segundo movimiento que es el de rotación. Se gira sucesivamente hacia derecha e izquierda, combinándolos o alternándolos con los movimientos de lateralidad, hasta lograr el desalojo del diente de su alvéolo. Ello se consigue con un movimiento de tracción ejercido hacia abajo y ligeramente adelante siguiendo el eje radicular del incisivo central (figura 7.4). Debemos recordar que la frecuente inclinación de la raíz hacia distal ofrece una resistencia a la extracción que puede superarse con un esfuerzo suplementario en la tracción hacia el lado distal.

Todos estos movimientos se efectúan de forma sincronizada y armónica, consiguiendo que el conjunto de ellos dé una resultante única que es la extracción dentaria. En la mayoría de ocasiones la extracción del incisivo central suele ser muy sencilla. En la figura 7.5 vemos la posición del paciente y de las manos del odontólogo, así como la colocación correcta de los bocados del fórceps en la extracción de un incisivo central superior.

## 7.2.2. INCISIVO LATERAL

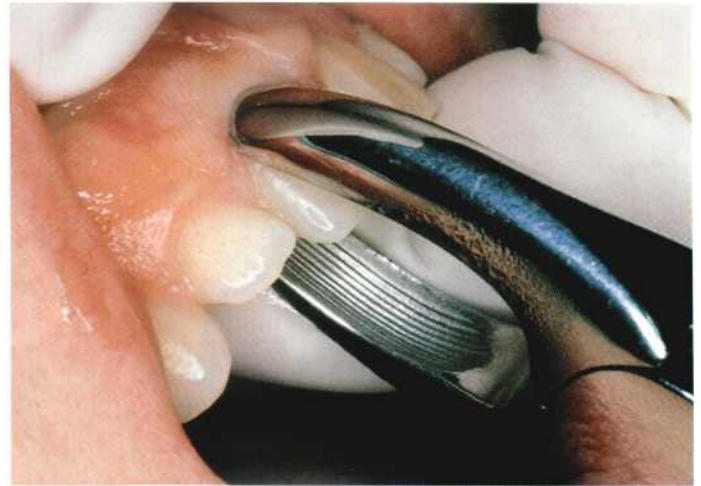
### Datos anatómicos

La raíz es cónica y más aplanada en el sentido mesiodistal que la del incisivo central. Frecuentemente presenta anomalías en la forma y la dirección. El eje dentario está inclinado en dirección palatina; por ello la cortical externa suele ser más gruesa que a nivel del incisivo central y del canino. En cambio, la cortical palatina o interna es más débil y menos espesa.

La región apical suele tener una separación relativamente amplia con referencia al suelo de las fosas nasales. El ápice suele ser fino y curvado en dirección palatina y distal.

### Material de exodoncia

Es el mismo que el descrito para el incisivo central. Algunos autores usan el fórceps en bayoneta, por tener sus bocados más delgados, lo



**Figura 7.3.** Extracción de un incisivo central superior. Presión con los bocados del fórceps.

que evita así la posible lesión del incisivo central. Esta consideración es importante, si el incisivo lateral es ectópico y está colocado sobre el ángulo distal del incisivo central.

### Técnica de la extracción

Es similar a la del incisivo central con algunas variaciones:

El movimiento hacia vestibular no puede ser tan amplio, dada la fragilidad del diente y el mayor espesor de la cortical externa que limitan esta acción. Por contra, el movimiento hacia palatino podrá ser más amplio.

El movimiento de rotación puede ser ejecutado, pero con máxima cautela por la gran frecuencia de anomalías radiculares; aconsejamos por ello realizar repetidos movimientos cortos y de poca amplitud.

Los movimientos de rotación y tracción serán simultáneos una vez conseguida una cierta movilidad, y la avulsión se efectúa con un movimiento hacia abajo y adelante.

La mayor debilidad de la raíz y las frecuentes anomalías radiculares, junto con su inclinación palatal, hacen que el incisivo lateral pueda fracturarse a menudo.

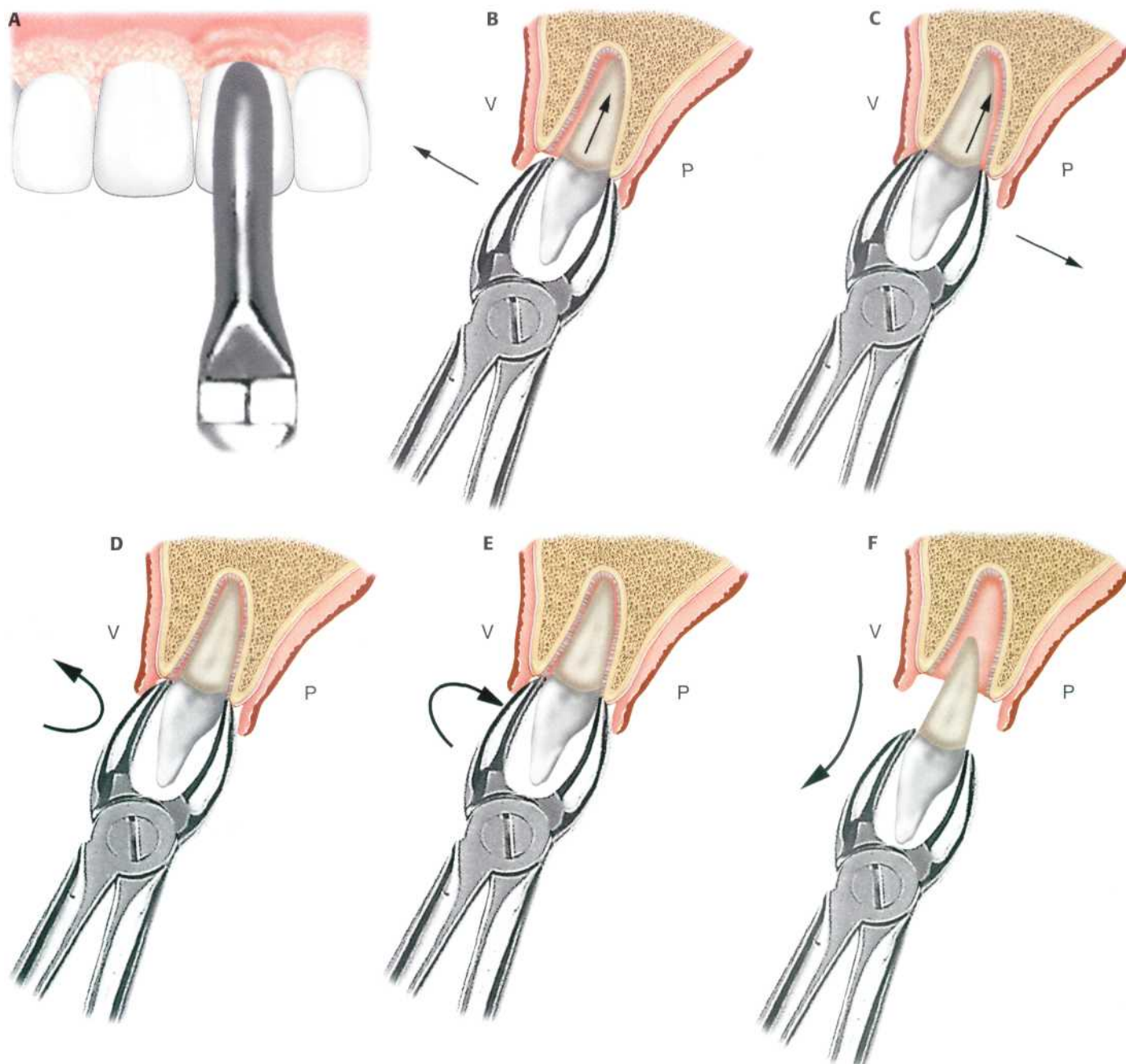
El cuello dentario en ocasiones es tan estrecho, que es débil para resistir la acción de palanca que se ejerce sobre la raíz desproporcionadamente larga y puntiaguda. Por ese motivo se recomienda hacer la presión más allá del borde gingival hasta llegar al borde del alvéolo. Se logra con ello disminuir la acción de palanca sobre la raíz y se relaja parcialmente el ajuste del alvéolo alrededor del cuello del diente. Nunca debe mutilarse el contorno óseo alveolar.

## 7.2.3. CANINO

### Datos anatómicos

El canino tiene una fuerte y sólida raíz, de grandes dimensiones que puede llegar a los 18 mm de longitud; es ligeramente aplanada en sentido mesiodistal y más gruesa en el lado vestibular que en el palatino. El ápice es muy macizo y, aunque en algunos casos podemos encontrarlos con anomalías de forma y dilaceraciones de la región apical, rara vez está bifurcado.

El alvéolo es cónico y aplanado en sentido mesiodistal. La cortical externa es generalmente delgada, y normalmente se produce un relieve vestibular conocido como eminencia canina. La cortical interna suele ser gruesa. La región apical está relacionada estrechamente con el suelo de las fosas nasales o con su pared externa, aunque nunca se comuni-



**Figura 7.4.** Extracción de un incisivo central superior (A) Presa dentaria con los bocados del fórceps. (B) Movimiento hacia vestibular e impulsión. (C) Movimiento hacia palatino. (D) Rotación mesial. (E) Rotación distal. (F) Tracción hacia abajo y afuera por vestibular.

can con el alvéolo. Igualmente puede existir relación con el seno maxilar, especialmente si esta cavidad está muy neumatizada en sentido anterior.

#### Material de exodoncia

El mismo que el descrito para el incisivo central. Berger utiliza con mayores ventajas los fórceps de bayoneta anchos. En este caso, los bocados o mordientes son más anchos, con el fin de adaptarse a la anatomía del cuello dentario. También puede usarse el fórceps de premolares superiores.

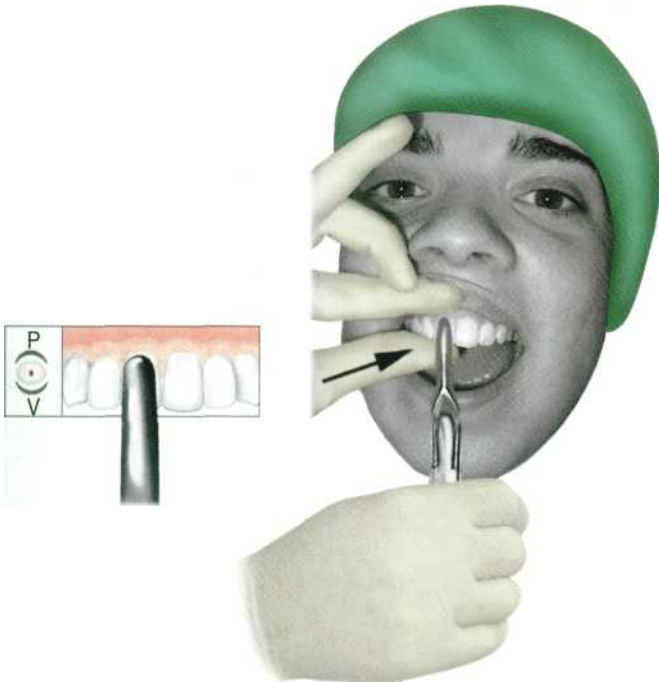
#### Técnica de la extracción

Después de hacer una correcta prensión se inicia el primer movimiento de luxación hacia vestibular (figura 7.6). Esta acción debe ser cuidadosa ya que la cortical externa es de un espesor relativamente pe-

queño, y en ocasiones hasta inexistente. Este hecho y el que la raíz del canino sea de un tamaño considerable hacen que las maniobras bruscas o no bien controladas comporten la fractura, destrucción y pérdida del hueso vestibular, y quedan unos bordes alveolares vestibulizados, cortantes e irregulares. Estos deberán eliminarse al final de la exodoncia con la ayuda de una lima de hueso, una gubia o mediante el remodelado con motor convencional con fresa redonda de acero inoxidable de los números 18 al 25.

El segundo movimiento se efectúa hacia palatino y normalmente puede ser más amplio que el primero. Inmediatamente se inician los movimientos de rotación que, aún siendo muy importantes para la extracción del canino, no tienen que ser muy amplios por el peligro de fracturar el tercio apical que con relativa frecuencia presenta anomalías o dilaceraciones. Para Donado, los movimientos de rotación pueden realizarse en primer lugar.





**Figura 7.5.** Posición del paciente y de las manos del odontólogo en la extracción de un incisivo central superior (el dedo pulgar se coloca por palatino). Detalle de la adaptación de los bocados del fórceps en el cuello dentario.

Cuando, tras los movimientos de lateralidad y de rotación, el canino esté luxado, se ejercerá la tracción hacia abajo y adelante.

Cuando deban realizarse extracciones múltiples, Howe recomienda extraer antes el canino que el incisivo lateral y el primer premolar, por el peligro de fracturar con toda seguridad la cortical externa al debilitarla si son extraídos antes estos dos dientes contiguos.

Es importante evitar la lesión de la eminencia canina ya que influye mucho en el contorno del labio y la expresión del rostro. Por ello, Las-kin recomienda el uso de un botador recto o de un escoplo fino para dis- tender previamente la cortical ósea externa antes de aplicar el fórceps.

#### 7.2.4. PRIMER PREMOLAR

##### Datos anatómicos

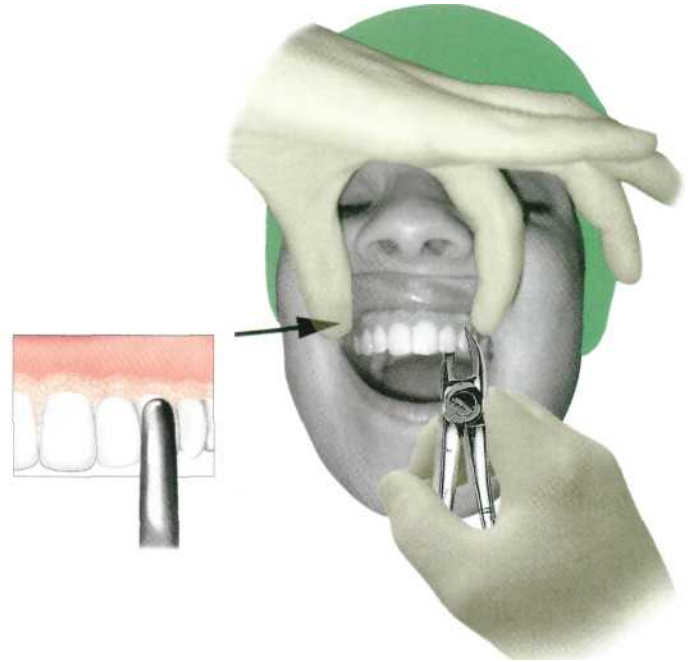
El primer bicúspide tiene generalmente dos raíces -una vestibular y otra palatina- o una raíz única bifurcada en el tercio apical; muy raras veces es triradicular. El tamaño, la forma y las frecuentes dilaceraciones radiculares hacen que las raíces sean casi siempre delgadas, puntiagudas y frágiles. La sección radicular es ovoidea a nivel del cuello dentario y el diámetro menor es el mesiodistal.

El eje longitudinal del diente, en ocasiones, se inclina mesialmente conforme va hacia arriba, y su ápice está más cerca del ápice del canino que del segundo premolar.

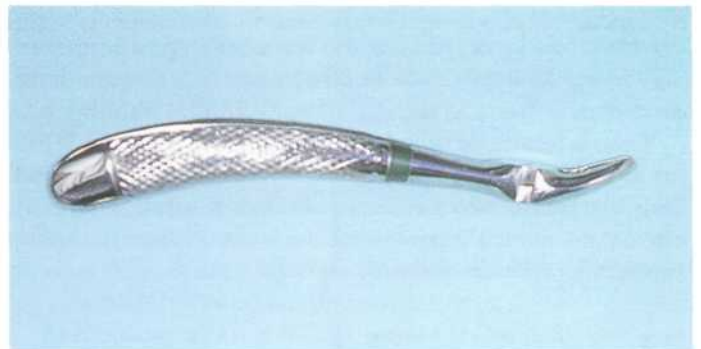
El alvéolo del primer premolar es único, doble o bifurcado, y tiene una relación normalmente estrecha con el seno maxilar. Las corticales óseas del alvéolo son a menudo gruesas, y especialmente la zona vestibular que coincide con la apófisis malar. Otros autores destacan el grosor desproporcionadamente grande de hueso alrededor de la raíz palatina.

##### Material de exodoncia

Puede usarse un botador recto para luxar el diente o utilizar directamente el fórceps de premolares superiores. Este fórceps es ligeramente curvo en su porción activa, para permitir una correcta prensión al cue-



**Figura 7.6.** Posición del paciente y de las manos del odontólogo en la extracción del canino superior izquierdo (el dedo pulgar se coloca por palatino). Detalle de la adaptación de los bocados del fórceps en el cuello dentario.



**Figura 7.7.** Fórceps de premolares superiores.

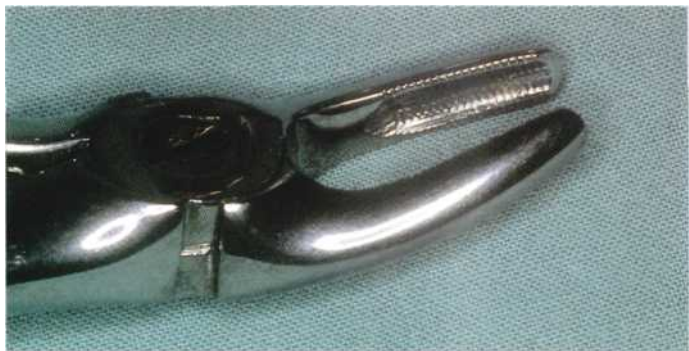llo del diente, salvando los posibles obstáculos que pueden representar el labio y los dientes inferiores. Así pues, la parte activa forma un ángulo obtuso con la parte pasiva o mango (figura 7.7).

Las dos puntas o mordientes se separan entre sí -desde sus bordes a la zona intermedia o charnela- para permitir una correcta visibilidad del diente al aplicarlos al cuello y para no ejercer presión sobre la corona dentaria. Sus caras internas son cóncavas, para adaptarse mejor a las caras convexas de la corona dentaria. Sus dimensiones oscilan entre 5 y 7 mm (figura 7.8).

Si el premolar presenta la destrucción de media corona, suele ser mejor eliminar la cúspide que nos queda para así poder obtener una mejor presa radicular. En estas ocasiones, autores como Berger prefieren usar fórceps de bayoneta gruesos.

##### Técnica de la extracción

La prensión con el fórceps debe realizarse lo más hacia apical que permita el nivel de la cresta alveolar, ya que con ello se vence el ajuste del alvéolo, se disminuye la acción de palanca sobre la raíz y la aplicación del fórceps da lugar a cierto grado de elevación (figura 7.9).



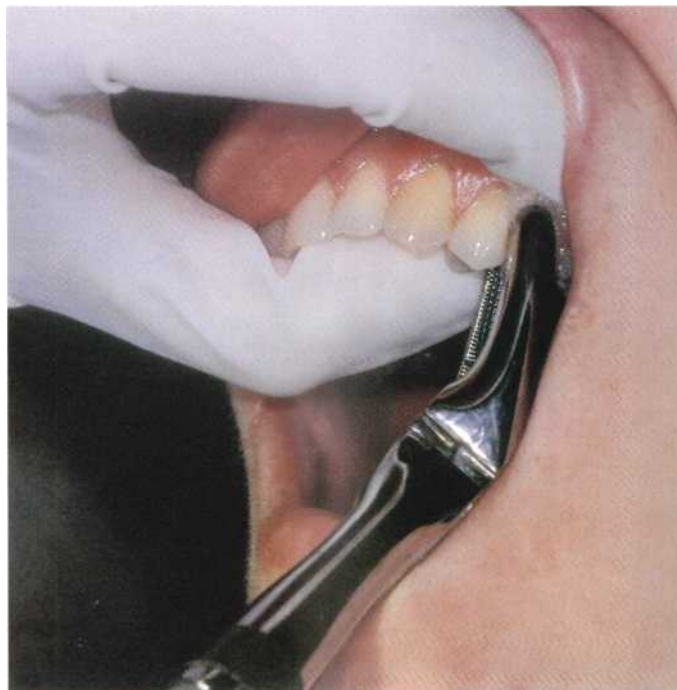**Figura 7.8.** Puntas o mordientes del fórceps de premolares superiores.

Para la extracción del primer premolar deben realizarse exclusivamente movimientos vestibulo-linguales; quedan proscritos los movimientos de rotación (figura 7.10).

El primer movimiento se efectúa hacia vestibular, de forma suave y con impulsión hacia apical; a continuación vamos hacia palatino también con gran lentitud. Repetimos estos movimientos, ampliando el arco de este desplazamiento lateral, guiados por la sensación de resistencia de las paredes óseas y de las raíces del premolar. Si el diente no se desprende fácilmente tras estos intentos, es recomendable usar el botador recto por acción de cuña entre el diente y el alvéolo. Tras estas maniobras, el diente se afloja pudiendo aplicarse el fórceps con menos riesgo de fractura.

Cuando el diente esté luxado, ejerceremos la tracción hacia abajo, afuera y ligeramente hacia delante, procurando que en este movimiento -combinado con los de lateralidad- no se fracture ninguna de las raíces antes de salir del alvéolo. El diente debe retirarse en la dirección de menor resistencia (figura 7.11).

Como la bifurcación radicular puede estar a cualquier altura, la fractura de las raíces se puede producir a cualquiera de estos niveles. Esta fractura se produce muy fácilmente sobre todo si se intenta un movimiento extrusivo hacia abajo sin haber luxado antes el diente o si se efectúan movimientos rotatorios o de torsión.

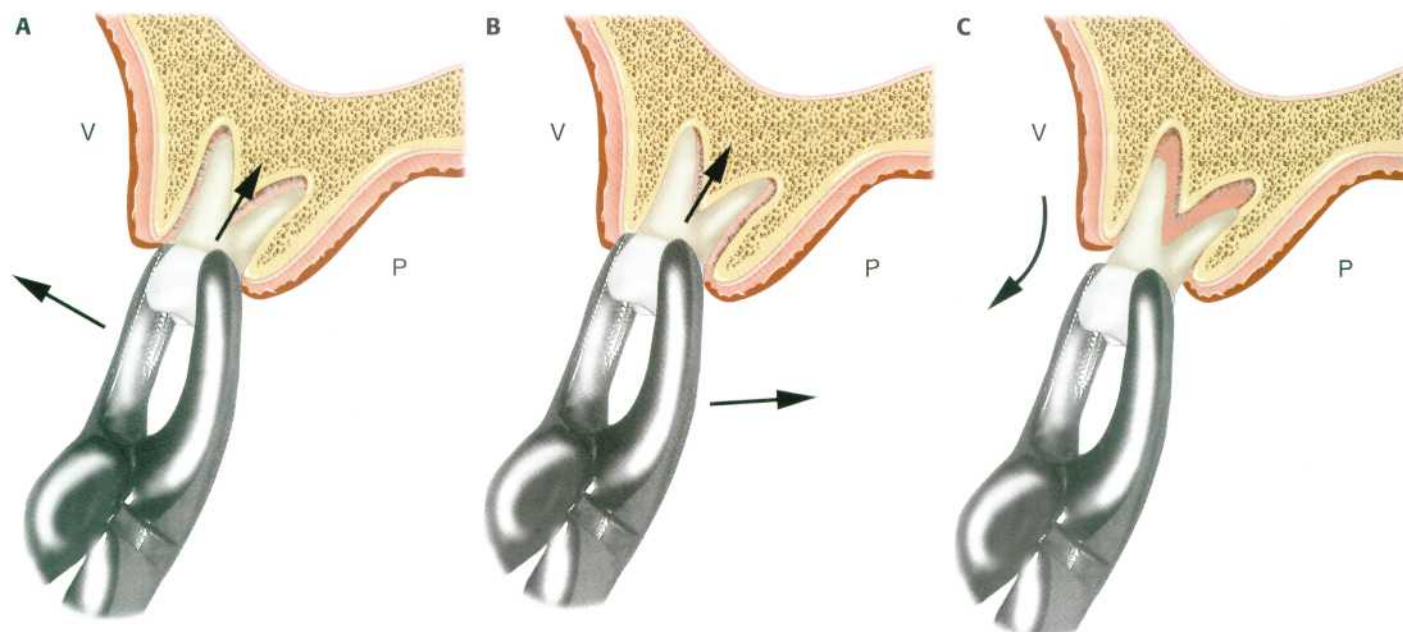


**Figura 7.9.** Presión con el fórceps (premolar superior izquierdo).

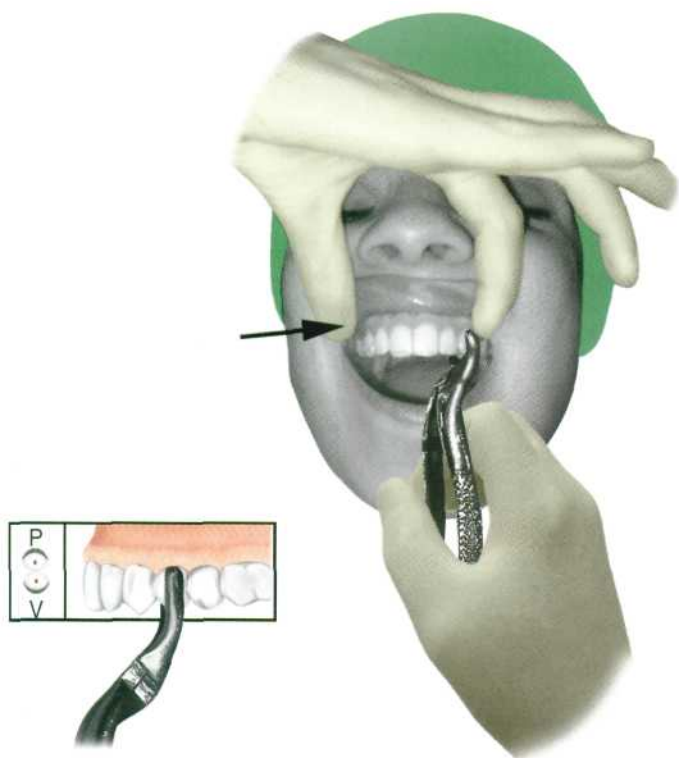
Si el primer molar superior está ausente, los premolares superiores pueden girar distalmente y rotar alrededor de su raíz palatina.

En caso de detectar dificultad en la extracción, siempre es más aconsejable llevar el diente hacia vestibular, ya que así podrá extraerse la raíz palatina que siempre es menos asequible a la hora de retirarla en caso de fractura.

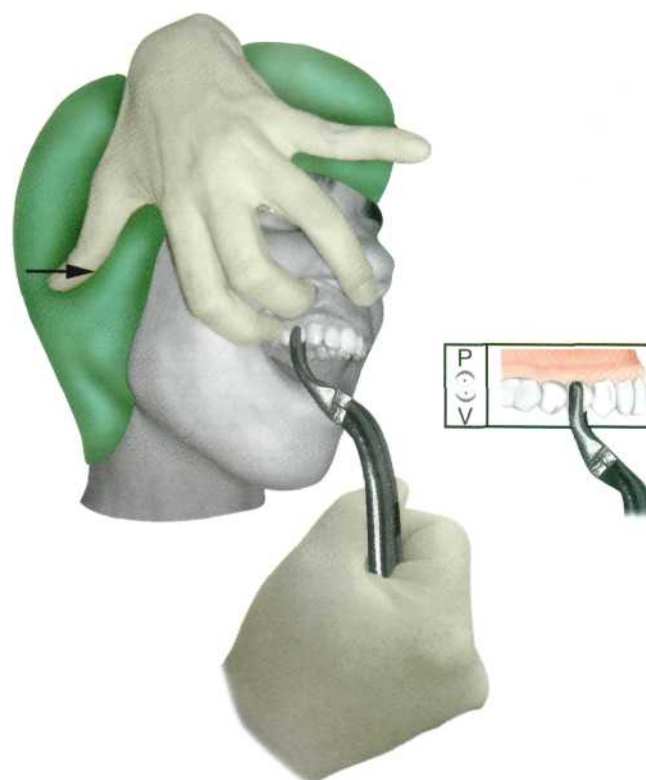
Así pues, estos dientes se fracturan fácilmente si no se manipulan con suavidad y con una técnica correcta. Especialmente frecuente es la fractura de la raíz palatina, propensión que es aún mayor cuando el diente se encuentra en giroversión o ha sido desvitalizado mucho tiempo antes. De todos modos, esto sucede con todos los dientes desvitalizados.



**Figura 7.10.** Extracción de un primer premolar superior. (A) Movimiento de impulsión y hacia vestibular. (B) Lateralidad hacia palatino. (C) Tracción hacia fuera y abajo.



**Figura 7.11.** Posición del paciente y de las manos del odontólogo en la extracción de un bicúspide superior izquierdo con un fórceps de premolares superiores (el dedo pulgar se coloca por palatino). Detalle de la adaptación de los bocados del fórceps en el cuello dentario.



**Figura 7.12.** Posición del paciente y de las manos del odontólogo en la extracción de un segundo premolar superior derecho con un fórceps en bayoneta de premolares superiores (el dedo pulgar se coloca por palatino). Detalle de la adaptación de los bocados del fórceps en el cuello dentario.

### 7.2.5. SECUNDO PREMOLAR

#### Datos anatómicos

Generalmente el segundo premolar tiene una única raíz, que es algo más larga y aplanada mesiodistalmente que la del primer bicúspide. Pero hay excepciones, y algunas veces la raíz es bifurcada. La sección transversal es de contorno ovoide y a lo largo de su eje longitudinal se encuentra un surco, tanto en el lado mesial como en el distal. Las relaciones de este premolar con el seno maxilar son muy estrechas.

La cortical externa suele ser bastante gruesa por coincidir con la apófisis malar.

#### Material de exodoncia

Es el mismo que el descrito para el primer premolar.

#### Técnica de la extracción

Es muy parecida a la empleada para la extracción del primer premolar, aunque al existir una sola raíz el peligro de fractura radicular es menor (figura 7.12).

La magnitud del arco de los movimientos laterales de luxación será menor con el fin de prevenir posibles lesiones del seno maxilar. Aquí pueden realizarse movimientos de rotación. La vía de salida puede ser, según Waite, tanto hacia palatino como hacia vestibular.

Este diente puede presentar problemas en su extracción si se encuentra lingualizado. Si el premolar tiene dos raíces, debe emplearse la misma técnica descrita para la extracción del primer premolar.

Generalmente los segundos premolares superiores son mucho más fáciles de extraer que los primeros premolares porque suelen tener una sola raíz.

### 7.2.6. PRIMER MOLAR

#### Datos anatómicos

El primer molar es un diente trirradicular: una raíz palatina y dos vestibulares, cuya forma y dirección son variables. Generalmente estas tres raíces están separadas aunque en ocasiones -normalmente esto afectará a las raíces vestibulares- están fusionadas entre sí.

La raíz palatina es la más larga, sólida y gruesa de las tres; tiene forma de cono que se dirige hacia palatino, y son muy raras las dilaceraciones apicales.

La raíz mesiovestibular (MV) está aplanada en sentido mesiodistal. Es más corta y delgada que la palatina, y se dirige hacia arriba, adelante y afuera. Las anomalías de forma son frecuentes.

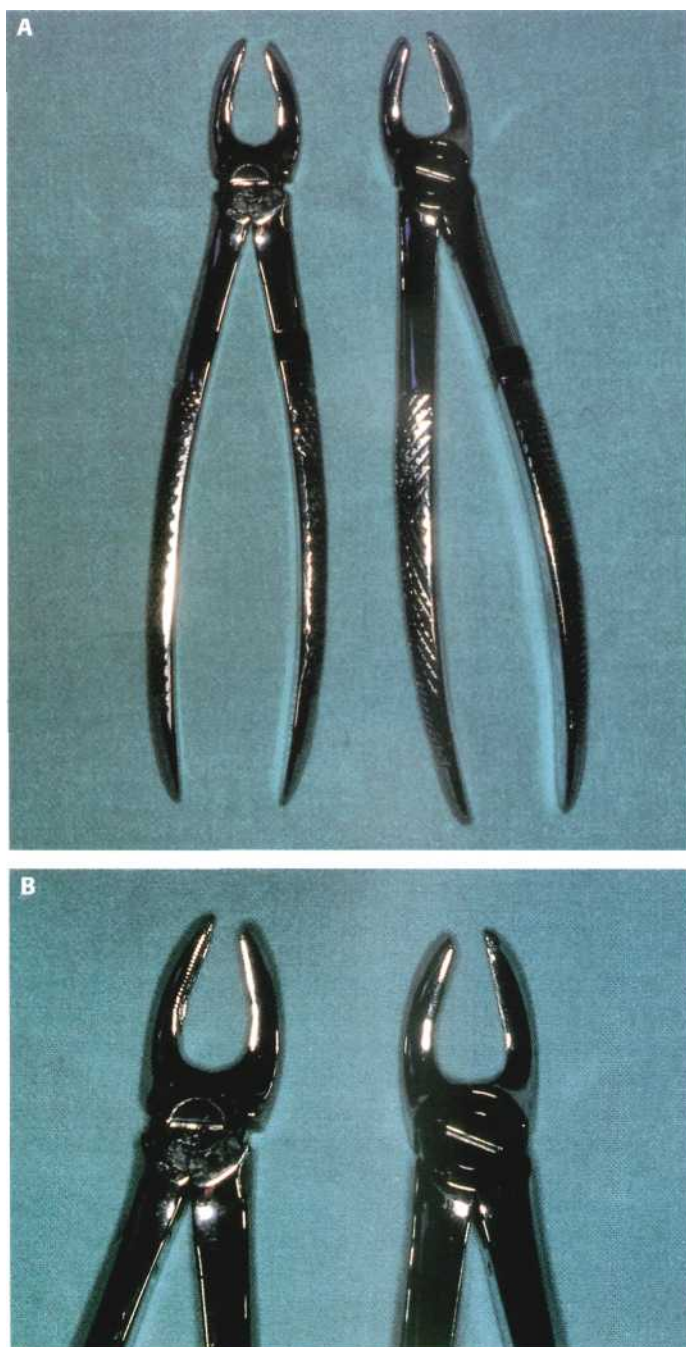
La raíz distovestibular (DV) es más delgada y aplanada que la mesial en el sentido mesiodistal. Su dirección es hacia arriba, afuera y atrás, aunque son frecuentes las anomalías de dirección, los acodamientos y dilaceraciones de esta raíz y de su tercio apical.

A menudo las raíces vestibulares son curvas en dirección distal.

En conjunto, las tres raíces, que generalmente son divergentes, forman una pirámide truncada de base superior, y en el plano apical se forma un círculo de área mayor que el de la zona cervical. Este hecho anatómico explica que para desalojar el diente de su alvéolo, éste debe desplazarse a través de un espacio menor que su base. Para poder hacer esto posible, debemos dilatar el alvéolo suficientemente o se producirá la fractura de la cortical externa o de alguna de las raíces del primer molar.

La forma del alvéolo del primer molar sigue en todo la disposición radicular; es por tanto una pirámide de base truncada formada por tres conos de base inferior, donde se alojan las tres raíces. La dificultad de esta extracción reside en esta retención intraósea que es consecuencia de la divergencia de las raíces.





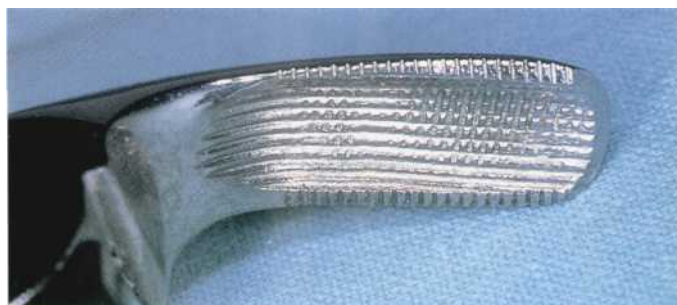
**Figura 7.13.** Férceps de molares superiores. (B) Detalle de su parte activa.

Las caras proximales del alvéolo son los tabiques esponjosos que separan el primer molar de los dientes contiguos. Su espesor es variable, dependiendo de la proximidad de los dos dientes vecinos.


La cortical externa es generalmente de poco espesor, y en múltiples ocasiones las raíces vestibulares hacen relieve en esta cara, pudiendo incluso estar en contacto directo con el periostio. En otras ocasiones, el hueso vestibular es relativamente grueso al formar parte de la apófisis malar del maxilar. La cortical interna es más espesa y con abundante tejido esponjoso. El tabique interradicular es casi siempre espeso, sólido, resistente y de forma piramidal de base superior.

La relación del primer molar con el seno maxilar es muy íntima, pudiendo, en ocasiones, tener sus raíces introducidas en la cavidad del antro y separadas sólo por el periostio y la mucosa sinusal.

Este diente suele ser uno de los más extraídos, sobre todo en edades tempranas, ya que algunos padres creen que se trata de dientes tempo-



**Figura 7.14.** Bocado interno del férceps de molares superiores de forma acanalada para adaptarse a la raíz palatina.



**Figura 7.15.** Bocado externo del férceps de molares superiores con una muesca central para adaptarse a las dos raíces vestibulares.

rales y no se les aplican las técnicas odontológicas preventivas y conservadoras adecuadas, por lo que sufren procesos precoces y extensos de caries.

#### Material de exodoncia

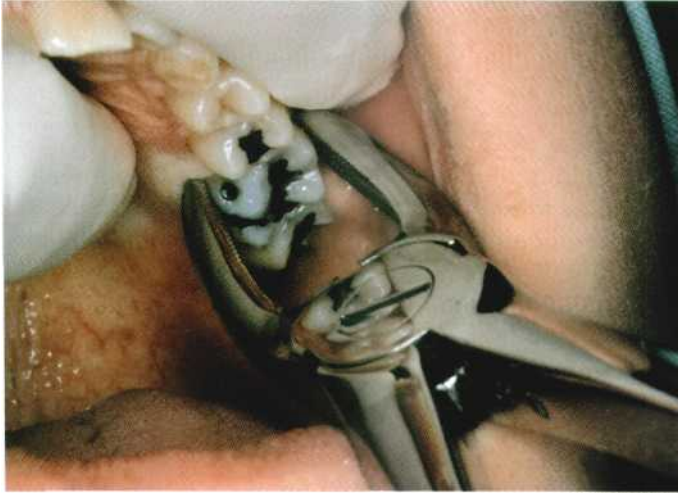Se utiliza el férceps de molares superiores, del cual existe uno para el lado derecho y otro para el izquierdo (figura 7.13). La parte activa presenta una curvatura necesaria para alcanzar con comodidad el lugar donde está ubicado el molar. Las puntas o bocados del férceps son diferentes: el interno es de forma acanalada para acomodarse a la raíz palatina (figura 7.14), y el externo -cuya cara contacta con el diente- se adapta a su anatomía, es decir, presenta una muesca o uña central, que le permite ser aplicada exactamente a la disposición de las dos raíces vestibulares (mesial y distal), terminando en forma de punta de lanza para insinuarse en el espacio interradicular (figura 7.15).

Existen unos férceps de molares superiores igual que los descritos pero con la parte activa en forma de bayoneta; esta forma no permite un dominio perfecto de la fuerza y se produce una pérdida de fuerzas por desplazamiento del punto de aplicación por fuera de la línea del mango del férceps.

#### Técnica de la extracción

Es de gran importancia realizar una correcta prensión para lo cual deben colocarse adecuadamente las puntas del férceps por debajo del margen gingival, adaptando la concavidad de la punta interna a la curvatura de la raíz palatina y la punta externa a la doble curvatura de las 2 raíces vestibulares, procurando que la punta de lanza de este bocado se insinúe entre las raíces (figura 7.16).

La luxación puede iniciarse con botadores rectos y una vez colocado el férceps se ejerce un primer movimiento de lateralidad de poca amplitud para no fracturar la débil cortical externa. El movimiento de luxación hacia vestibular se efectúa haciendo describir al diente un arco cuyo centro es una línea ideal que une ambos ápices MV y DV. Con esta acción pretendemos dilatar la cortical externa.



**Figura 7.16.** Bocado interno del fórceps de molares superiores de forma acanalada para adaptarse a la raíz palatina.

Los movimientos de lateralidad externa, combinados con la impulsión apical, pueden lograr la desarticulación total del diente; en tal caso se realiza la tracción hacia abajo y afuera, aunque en estas ocasiones casi siempre se fractura en mayor o menor grado la cortical vestibular.

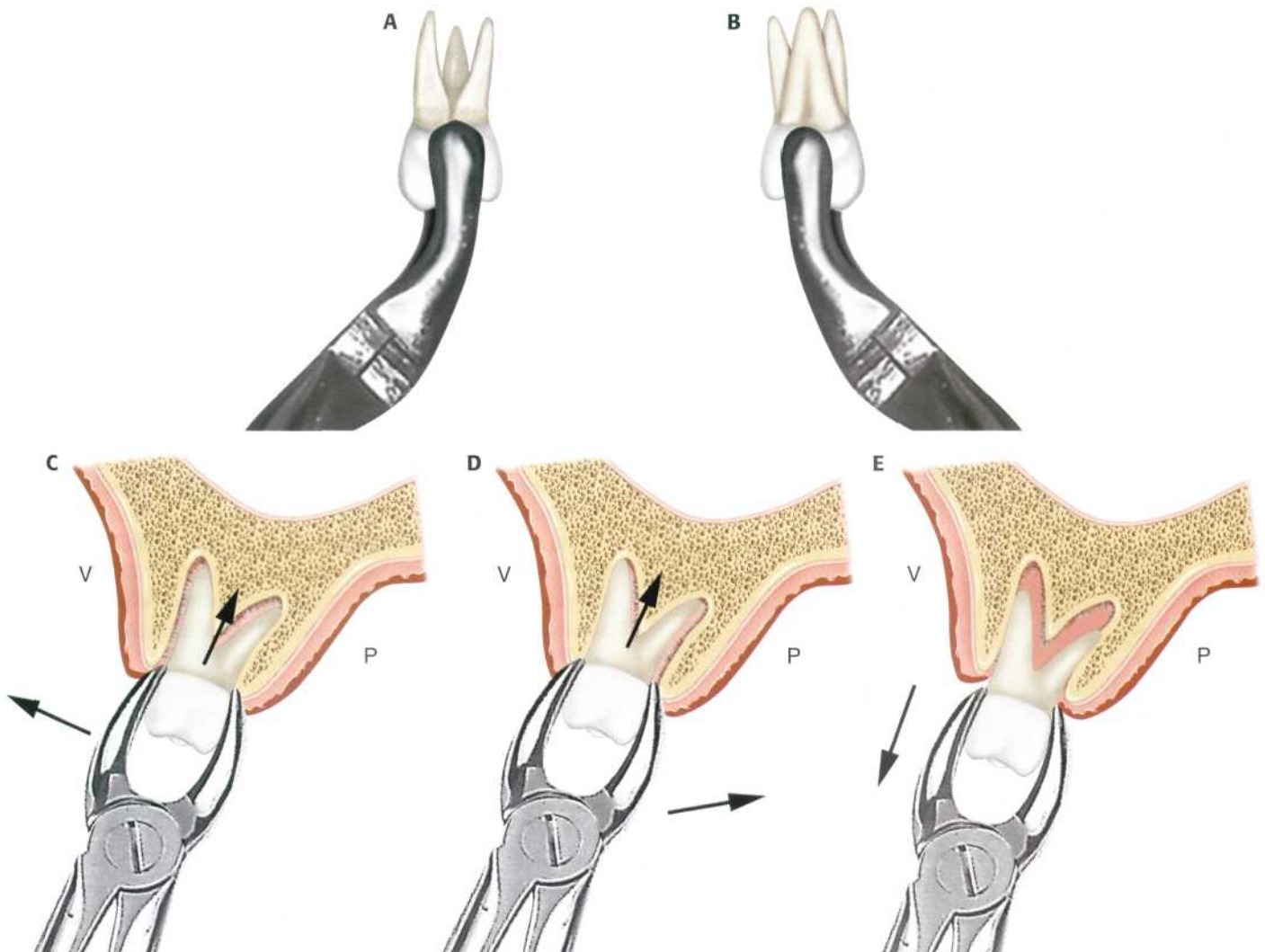
En la mayoría de ocasiones, tras estos movimientos hacia vestibulo, se inician otros movimientos de lateralidad hacia palatino. Estos últimos movimientos describen un arco cuyo centro es su ápice palatino y consiguen dilatar la cortical interna (figura 7.17).

Los movimientos de lateralidad vestibular y palatino deben realizarse de forma sucesiva hasta que el odontólogo perciba la sensación táctil de haber luxado completamente el primer molar, es decir, que se ha conseguido romper la unión alveolodentaria y se ha dilatado convenientemente el alvéolo gracias a la elasticidad ósea.

Cuando existe un grado acusado de luxación, Donado recomienda el movimiento de circunducción, en el cual se describe un recorrido en figura de cono, cuyo vértice es un punto imaginario situado entre las tres raíces.

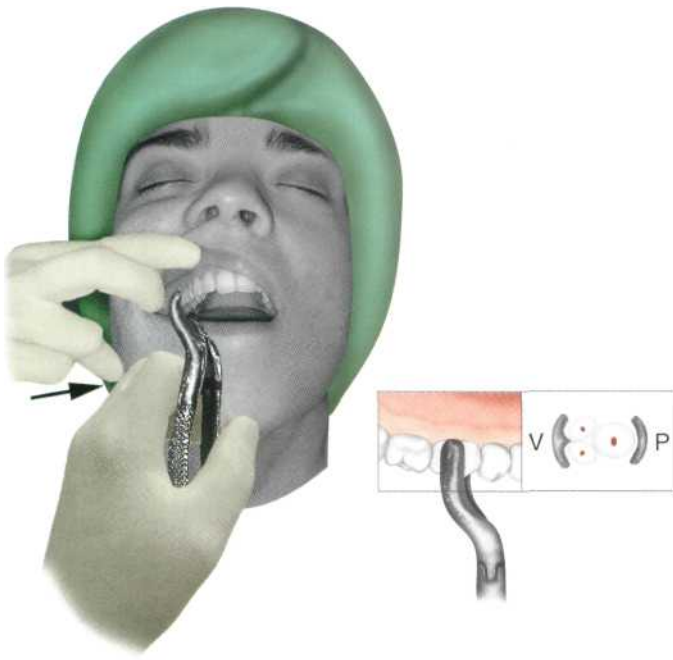
Para terminar la exodoncia, se cambia la presión o impulsión hacia apical por la tracción hacia fuera y abajo consiguiendo desalojar el diente de su alvéolo en dirección vestibular (figura 7.17).

En la extracción del primer molar superior son frecuentes las fracturas de la cortical externa y las roturas de una o varias raíces, especialmente si éstas presentan dilaceraciones. Costich remarca que la raíz palatina forma un ángulo hacia la línea media de aproximadamente 20 grados en relación con el eje longitudinal del diente, razón por la cual si la exodoncia se hace en dirección vestibular, esta raíz sigue un camino recto a partir del alvéolo y por lo tanto, casi nunca se fractura. Las raíces



**Figura 7.17.** Extracción del primer molar superior derecho. (A) Colocación del fórceps en el lado vestibular. (B) Adaptación del bocado o mordiente en la cara palatina. (C) Movimiento hacia vestibular e impulsión. (D) Movimiento hacia palatino. (E) Tracción hacia abajo y afuera con inclinación vestibular.





**Figura 7.18.** Posición del paciente y de las manos del odontólogo en la extracción de un primer molar superior derecho con un fórceps de molares superiores (el dedo pulgar se coloca por palatino). Detalle de la adaptación de los bocados del fórceps en el cuello dentario.

ces vestibulares son más pequeñas y generalmente paralelas al eje longitudinal del diente, de modo que, al extraerlas, las raíces deben dar la vuelta, y por ello, son más propensas a fracturarse.

Cuando existe dificultad para extraer este molar, se recurre a la odontosección (la corona y las raíces se separan con una fresa).

En la figura 7.18 vemos la posición del paciente, de las manos del operador, y la colocación del fórceps y sus bocados o mordientes, dispuestos para la extracción de un primer molar derecho.

### 7.2.7. SEGUNDO MOLAR

#### Datos anatómicos

Diente con tres raíces que frecuentemente se encuentran parcial o totalmente fusionadas o comprimidas. No obstante, las raíces pueden estar separadas como en el primer molar: dos raíces vestibulares (MV y DV) y una palatina. Son más delgadas, endebles y más aplanadas en sentido mesiodistal -sobre todo las vestibulares- y se inclinan o incurvan hacia distal. Otra disposición posible es la fusión de las dos raíces vestibulares y una raíz palatina separada y fuerte. En otras ocasiones las raíces están separadas y convergen y se unen en la zona apical, teniendo un septo óseo interradicular bastante sólido. Como se ve, existe una gran variabilidad en la morfología radicular y también en la corona; esta última en ocasiones impide una buena presa del fórceps. La forma del alvéolo dependerá del número, disposición y dirección de las raíces.

La cortical externa es más gruesa que la del primer molar debido a la presencia de la apófisis malar. La cortical palatina es también más gruesa.

La vecindad del segundo molar con el seno maxilar es muy estrecha. El agujero palatino posterior, con los vasos y nervios que contiene, está relativamente próximo al ápice de la raíz palatina. Es importante recordar todas estas relaciones anatómicas, con el fin de evitar lesionarlas y provocar iatrogenia. La lesión de la arteria palatina anterior es fácil de evitar, pero si acontece puede ser motivo de una importante hemorragia que precisa del tratamiento pertinente con el fin de cohibirla.

#### Material de exodoncia

Se utiliza el botador recto para luxar el molar y los fórceps de molares superiores ya descritos.

#### Técnica de la extracción

Las maniobras de extracción del segundo molar dependerán de la ubicación del cordal y de su posible inclusión. En caso de ausencia de éste, debe estudiarse la zona de la tuberosidad maxilar con el fin de evitar su fractura.

Los movimientos a realizar son iguales a los descritos en la extracción del primer molar aunque deben destacarse algunas particularidades:

- La morfología variable de la corona, a veces de forma irregular, impide una buena prensión.
- La falta de bifurcación vestibular representa también un grave inconveniente para la presa con el fórceps.
- Para Laskin es permisible una torsión moderada.
- La variable anatomía radicular con raíces fusionadas y frágiles favorece su posible fractura.

- La relación tan estrecha entre el segundo molar y el seno maxilar deben hacernos precavidos en la manipulación, si queda algún resto radicular o cuando se legra la zona apical por vía alveolar.

Por lo general el segundo molar superior se extrae con mayor facilidad que el primer molar superior, porque el hueso alveolar opone menos resistencia, y en muchos casos las raíces son rectas, convergen entre sí o pueden llegar a fusionarse cual cono.

### 7.2.8. TERCER MOLAR

#### Datos anatómicos

Este molar presenta más a menudo diversas variaciones e irregularidades en cuanto a su morfología radicular. Generalmente es tri o tetrarradicular si bien no es raro que presente un número mayor de raíces. Suele ser de menor tamaño que los otros dos molares aunque excepcionalmente puede tener un tamaño considerable.

Estas frecuentes variaciones de la anatomía radicular hacen muy importante el estudio radiológico previo, ya que es posible encontrar dilaceraciones, raíces desviadas de su eje normal, curvaturas hacia distal en la zona apical y formas radiculares caprichosas. De todo lo comentado se desprende fácilmente la consideración de la extraordinaria fragilidad radicular de este molar.

La arquitectura alveolar es muy parecida a la del segundo molar, y destaca por distal la presencia de la tuberosidad maxilar.

La tuberosidad maxilar tiene una relativa fragilidad por lo que su fractura y desprendimiento no son rarezas operatorias. Esta eventualidad puede conducir a que en la extracción, este tercer molar salga unido a la tuberosidad y exista el peligro de producir una amplia comunicación bucosinusal.

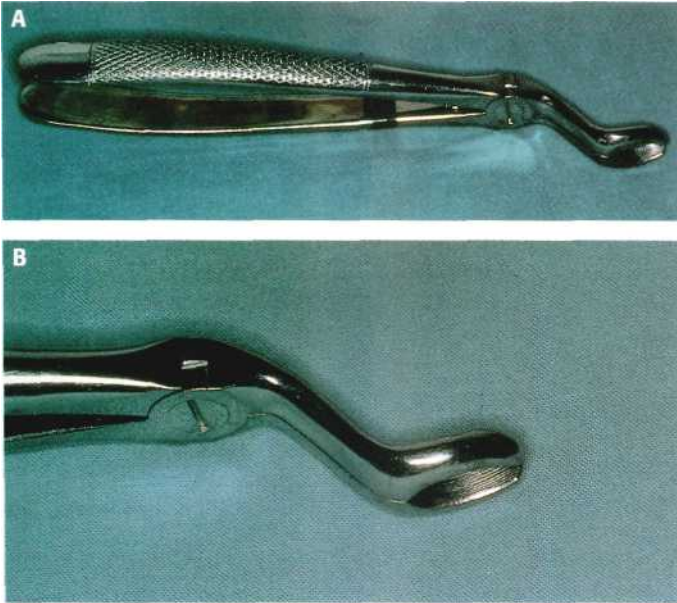
Las relaciones entre el tercer molar y el seno maxilar pueden ser variables pero normalmente la proximidad es muy acusada. Otros elementos anatómicos vecinos son el agujero palatino posterior con su contenido vascular-nervioso y -por vestibulo- los pequeños orificios por donde emergen las ramas del nervio alveolar superior posterior.

#### Material de exodoncia

Para la extracción del tercer molar superior puede emplearse:

- Botador recto, botadores de Winter o mejor aún los elevadores de Pott.
- Fórceps de molares superiores como el empleado para la extracción del primer o segundo molar.





**Figura 7.19.** (A) Férceps en bayoneta para terceros molares superiores. (B) Detalle de su parte activa.

- Férceps de tercer molar superior. El férceps tiene forma de bayoneta, con una curvatura adecuada que facilite la prensión, evitando los molares precedentes y la comisura bucal (figura 7.19). Los mordientes o puntas son de igual morfología, normalmente de forma acanalada, por lo que puede usarse indistintamente para ambos lados (figura 7.20).

- Férceps de Physick. Su colocación es atípica puesto que se sitúa en el espacio interdentario entre el segundo y tercer molar para luxar el cordal hacia abajo y atrás ya que al ir cerrando el mango del férceps se obtiene una fuerza de propulsión hacia distal. Es un instrumento que recomendamos usar lo menos posible ya que casi siempre acarrea la fractura de la tuberosidad del maxilar superior. Este férceps sólo luxa el diente y la extracción debe completarse con el férceps de molares superiores. Es importante colocar la cara convexa de la parte activa del férceps sobre la cara distal del molar en el que nos apoyamos, y la cara cóncava sobre la cara mesial del diente a extraer (figura 7.21). El uso de este férceps es, para Ries Centeno, útil para dientes unirradiculares sin tope dentario posterior como el cordal inferior y en muchas ocasiones el segundo molar inferior.

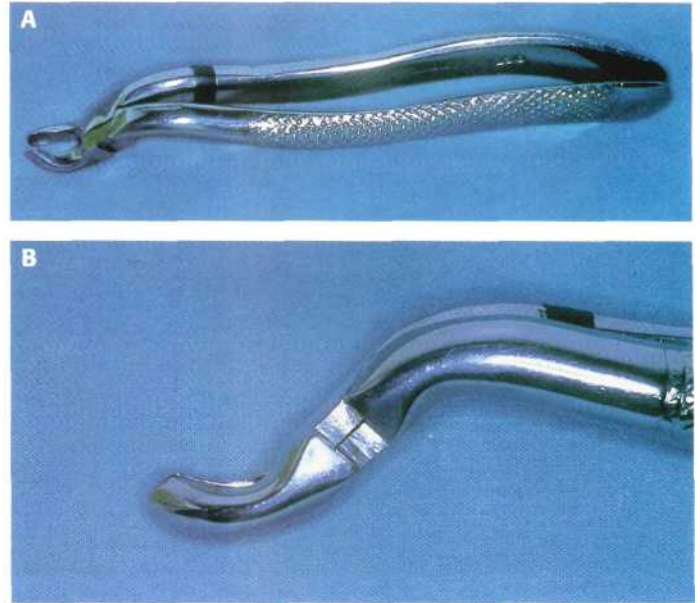
#### Técnica de la extracción

Pueden emplearse los elevadores y los férceps ya comentados, ya sea de forma única o combinada; en esta última opción podemos usar el botador como maniobra previa de luxación del molar, lo que facilitará la extracción ulterior con férceps.

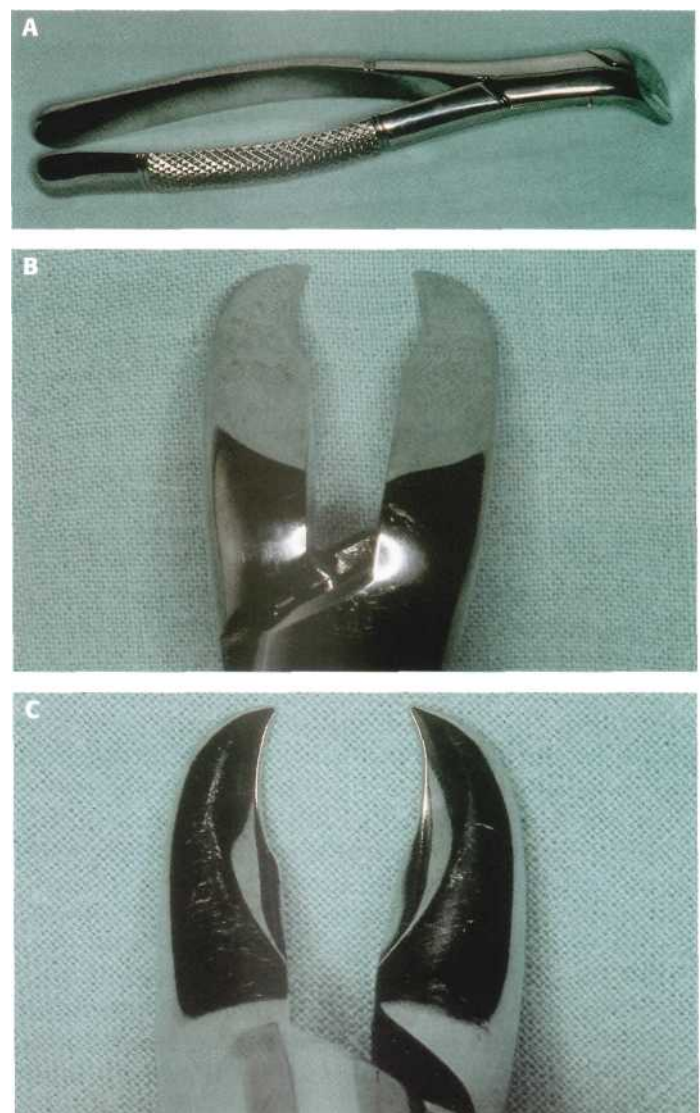
Podemos valernos de los elevadores de Winter o de Pott, colocando su parte activa en el espacio interdentario y haciendo ligeros movimientos de rotación con la cara plana o la punta del elevador dirigida contra la cara mesial del tercer molar.

Con estos movimientos de rotación ya puede conseguirse una relativa luxación que se completa con el uso del botador como palanca con punto de apoyo en el hueso alveolar interdentario y, en casos excepcionales, sobre el segundo molar. Aplicamos entonces una fuerza hacia fuera (vestibular), abajo y atrás, consiguiendo así la exodoncia (figura 7.22). En ocasiones, con estas acciones luxamos el cordal que luego es extraído con férceps.

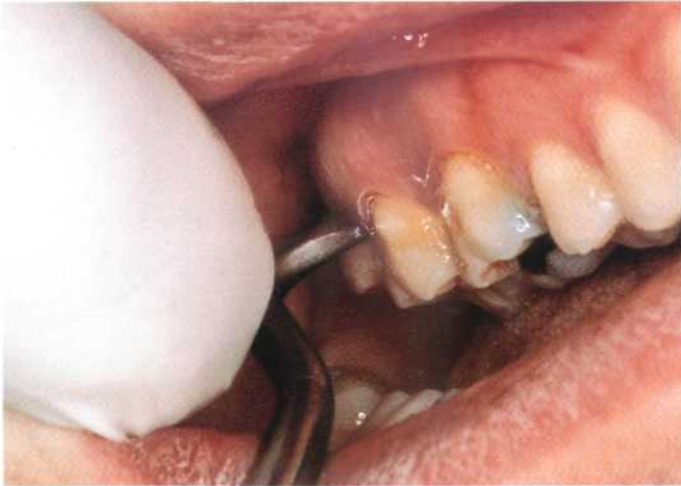
La prensión del férceps se hace con la boca entreabierta, introduciendo el instrumento por vestibular y aplicando los bocados o mordientes al cuello dentario; hemos de procurar que el eje de la parte ac-



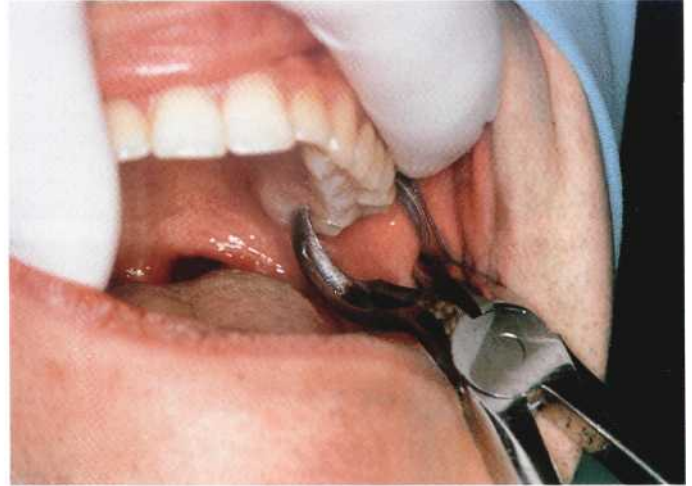**Figura 7.20.** (A) Férceps especial para terceros molares superiores. (B) Detalle de los bocados o mordientes.



**Figura 7.21.** (A) Férceps de Physick. (B) Cara cóncava que se coloca sobre la cara mesial del tercer molar a extraer. (C) Cara convexa que se coloca sobre la cara distal del segundo molar, en la que nos apoyamos.



**Figura 7.22.** Luxación y extracción del tercer molar superior derecho con el botador de Pott colocado en el hueso alveolar interdentario.



**Figura 7.23.** Extracción del cordal superior izquierdo con un fórceps en bayoneta de terceros molares superiores.

tiva coincida con el del diente a extraer (figura 7.23). Si la boca del paciente se abre muy ampliamente, la apófisis coronoides puede interferir el acceso y aumentar la dificultad. Se recomienda igualmente desviar la mandíbula hacia el lado de la extracción, para apartar así la apófisis coronoides del campo operatorio. Si trabajamos con la boca muy abierta, el músculo buccinador adquiere una rigidez que dificulta la retracción de la mejilla.

Si el cordal había sido luxado con botadores o con el fórceps de Physick, generalmente la aplicación de movimientos progresivos de lateralidad hacia vestibular con el fórceps serán suficientes. En caso contrario se aplican movimientos de lateralidad hacia palatino, y después movimientos combinados de lateralidad vestibulo-palatina y rotación.

El movimiento de rotación se aplicará si la morfología radicular lo permite, y se logra llevando el fórceps hacia fuera y arriba, haciendo girar al molar sobre sus ápices. Este pequeño movimiento de rotación se imprime girando la palma de la mano hacia el paciente en la extracción del cordal izquierdo y hacia el odontólogo en la del cordal derecho.

En la etapa final de la exodoncia van a combinarse tres movimientos: lateralidad, rotación y torsión; se inicia la tracción hacia abajo y afuera, y luego se imprime al diente un giro de vuelta de tornillo para así desalojarlo de su alvéolo.

Con todos estos movimientos sacamos partido de la escasez de hueso en la zona distal del diente y la torsión mesial tiende a compensar la curvatura distal de las raíces.

La extracción del cordal superior puede ser muy fácil si las raíces están fusionadas y vestibulizadas, pero si no es así, puede ser difícil. No obstante un grado de dificultad importante viene condicionado por su posición inaccesible.

Se recomienda una correcta sindesmotomía de toda la superficie de tejido blando en contacto con el tercer molar, ya que en caso contrario, es frecuente que se produzca el arrancamiento de la mucosa. La mucosa y la encía tienden a adherirse al diente aun después de haber sido desprendido éste de su alvéolo.

En los cordales con raíces inclinadas hacia palatino y divergentes, es relativamente frecuente que se produzca la fractura de la tuberosidad.

Los terceros molares con inclinación vestibular se suelen extraer con facilidad, al contrario de los que tienen una inclinación distal que suelen fracturarse.

Si aplicamos una fuerza en dirección ascendente, el cordal puede ser desplazado al seno maxilar. La apertura del seno maxilar no es tan frecuente como en el caso de la extracción de los primeros y segundos molares.

### 7.3. EXODONCIAS EN LA MANDÍBULA

Normalmente se utiliza la anestesia troncal del nervio alveolar inferior en la espina de Spix, más una infiltración vestibular. Se recomienda no hacer infiltraciones por lingual. En el sector anterior puede realizarse la anestesia del nervio mentoniano o simplemente la infiltración vestibular de la zona incisal inferior, ya que la inervación sensitiva va a cargo del nervio incisal (terminal del nervio alveolar inferior) con la característica de que cruza la línea media; así pues no bastaría con efectuar el bloqueo troncal del nervio alveolar inferior homolateral sino que también debería hacerse el bloqueo contralateral lo que supondría una gran incomodidad para el paciente.

El paciente se coloca sentado con el plano mandibular paralelo al suelo. Una mano sostiene la mandíbula y separa la mejilla o el labio. Es importante evitar la torsión del maxilar inferior porque podrían lesionarse algunas estructuras anatómicas (cápsula, ligamentos, etc.) de las articulaciones temporomandibulares.

#### 7.3.1. INCISIVO CENTRAL

##### Datos anatómicos

Este diente tiene una raíz fina, larga y delgada, aplanada en sentido mesiodistal y por tanto frágil. El eje dentario está inclinado hacia distal.

El alvéolo es cónico y de corte ovoide, con un diámetro mesiodistal menor que el vestibulo-lingual.

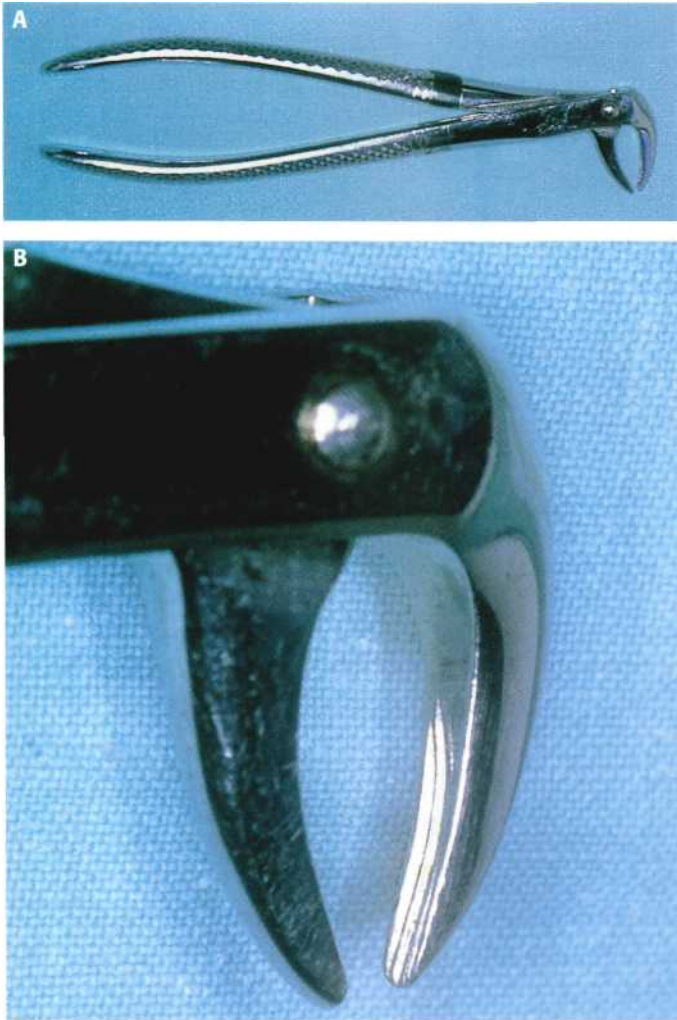
El tabique óseo entre los incisivos centrales es amplio y sólido, coincidiendo con la sínfisis mentoniana. El hueso entre los incisivos central y lateral es más pequeño y débil. La región ósea por debajo del ápice es muy densa y sólida.

La cortical externa es bastante gruesa y sólida y el hueso en esta zona es eúrneo. La cortical interna o lingual suele ser parecida o algo menos sólida que la cortical vestibular y el hueso es menos espeso. Para Biou, la pared lingual es bastante más resistente que la externa. A pesar de todo, estos dientes están enclavados en la porción más esponjosa del maxilar inferior.

##### Material de exodoncia

El fórceps para la extracción de incisivos inferiores tiene una parte activa que forma un ángulo de 90° con el mango, lo que permite colocar fácilmente los bocados o mordientes en el cuello dentario. El mango





**Figura 7.24.** (A) Fórceps de incisivos inferiores. (B) Detalle de su parte activa.

queda horizontal y es donde el odontólogo adapta la mano. El instrumento actúa descendiendo o ascendiendo desde su ubicación horizontal. El diente sobre el que actuamos cambia su eje vertical y describe un arco cuyo centro es el ápice dentario.

Los bocados o mordientes son finos para adaptarse a la anatomía radicular. Sus caras internas no son tan cóncavas como en otros fórceps, sino que se miran como dos caras paralelas (figura 7.24).

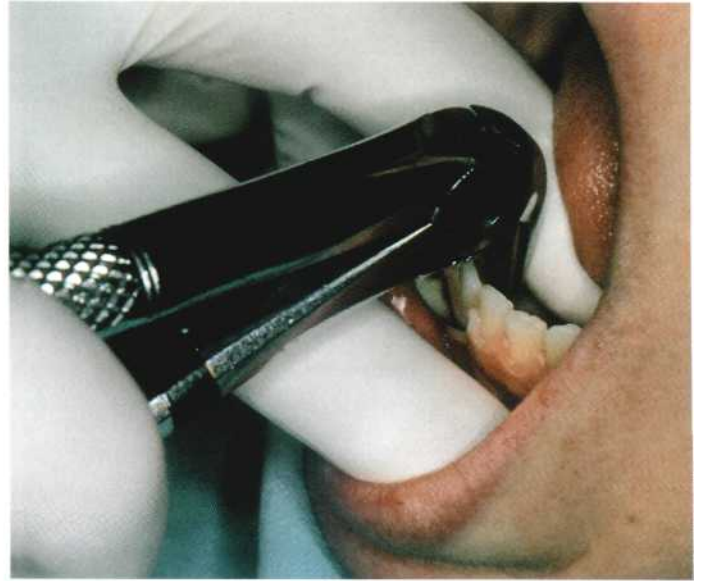
#### Técnica de la extracción

Se realiza la prensión introduciendo los bocados del fórceps por debajo del borde gingival hasta alcanzar el cuello dentario (figura 7.25). Ejerciendo una presión hacia apical o impulsión, se efectúa un primer movimiento de lateralidad de poca amplitud hacia vestibular y otro hacia lingual. Se van repitiendo estos movimientos hasta luxar completamente el diente, aplicando la tracción hacia delante, arriba y afuera, cuando el diente está en su posición primitiva en el alvéolo. Esta acción se ejerce siguiendo el eje de su raíz.

No es recomendable el movimiento de rotación aunque, con reservas, puede aplicarse.

Todos los movimientos deben realizarse con delicadeza y precisión, con el fin de no fracturar la débil raíz o la cortical externa. Es pues, una extracción delicada a menos que existan problemas periodontales en esta zona, por otra parte muy frecuentes (figura 7.26).

Como a menudo los incisivos están apiñados y existe poco hueso interradicular, es fácil que se puedan lesionar los dientes adyacentes; por



**Figura 7.25.** Prensión con el fórceps de incisivos inferiores.

#### Datos anatómicos

ello se recomienda cerciorarse de que las puntas o mordientes del fórceps se ajustan con firmeza y exactitud al cuello del diente y son paralelas a su eje mayor.

Son muy parecidos a los del incisivo central, aunque su raíz suele

#### 7.3.2. INCISIVO LATERAL

ser más delgada y de mayor longitud.

#### Material de exodoncia

Fórceps de incisivos inferiores.

#### Técnica de la extracción

Es superponible a la descrita para el incisivo central aunque en este caso se debe ser más cuidadoso y preciso en los movimientos con el fin de evitar la fractura de la raíz.

La amplitud de los movimientos de luxación es más pronunciada del lado vestibular, dado que existe una mayor resistencia de la cortical lingual.

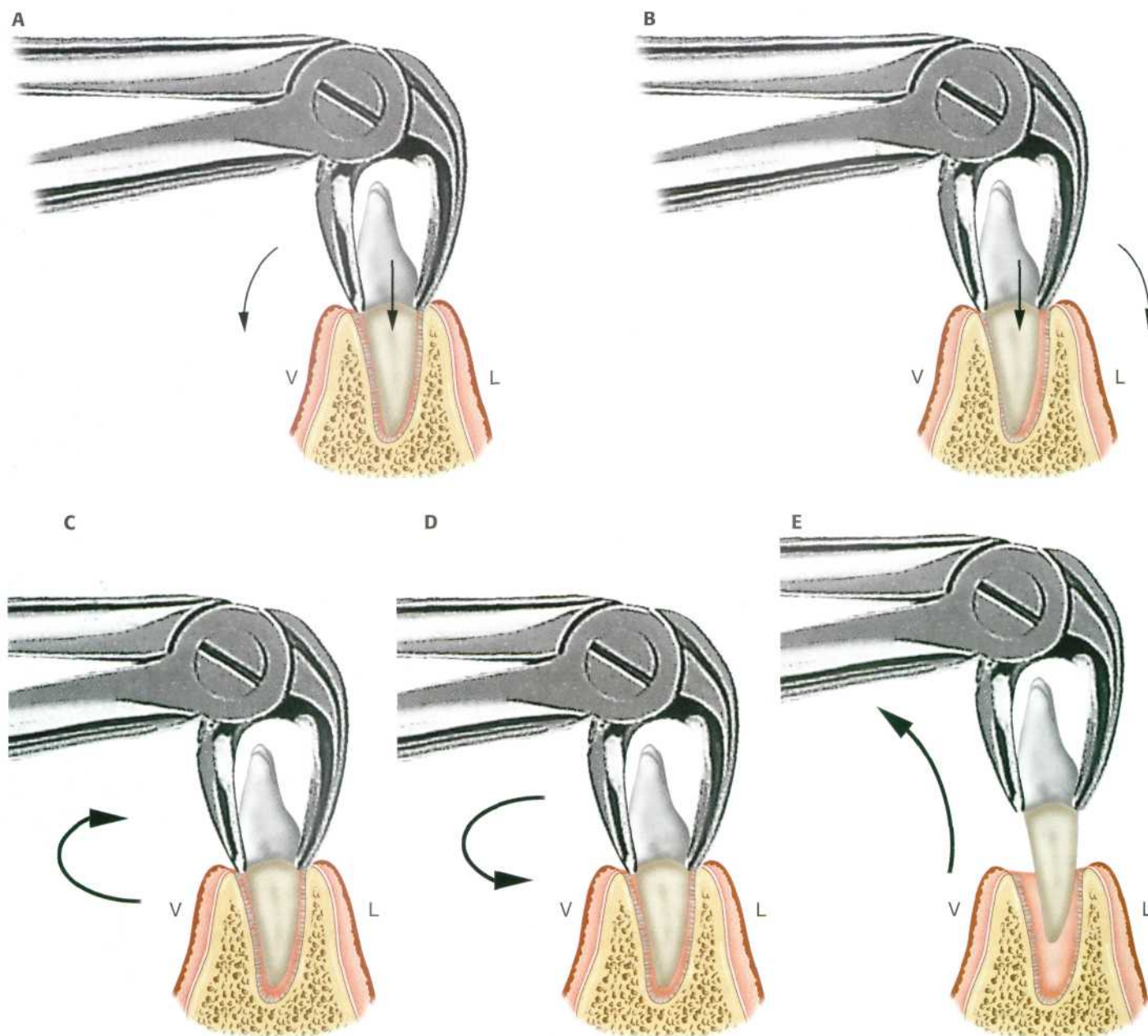
Cuando han de extraerse todos los incisivos inferiores, es recomendable proceder primero a la avulsión de los centrales, porque sus raíces son más cortas y esto facilita la extracción de los laterales. Si hay que extraer sólo uno o dos, existe la posibilidad de desalojar un diente contiguo. A causa de su pequeño tamaño, pueden ser lesionados especialmente si la aplicación del fórceps no se hace con la parte activa paralela al eje longitudinal del diente.

#### 7.3.3. CANINO

#### Datos anatómicos

El canino inferior tiene una raíz de forma cónica con una distancia mesiodistal menor que la vestibulo-lingual. Su corte transversal tiene una forma triangular. Es potente, sólida y maciza. El ápice en ocasiones se encuentra dilacerado (raíz bifurcada). La cortical externa es delgada y en ocasiones la raíz del canino hace prominencia en la cara externa del hueso. La cortical interna es más gruesa y espesa. Los bordes óseos son finos y rodean todo el cuello dentario. El tabique óseo que separa el canino del incisivo lateral es grueso, no así el tabique distal que lo separa del primer premolar y que es generalmente muy delgado.





**Figura 7.26.** Extracción de un incisivo inferior. (A) Movimiento de impulsión y hacia vestibular. (B) Movimiento hacia lingual. (C) Rotación mesial. (D) Rotación distal. (E) Tracción hacia arriba y afuera.

El hueso que rodea el ápice del canino es muy denso y sólido. Así pues, el canino es un diente firmemente implantado en el hueso alveolar, lo que exigirá un gran esfuerzo para lograr su extracción.

#### Material de exodoncia

El fórceps para el canino inferior tiene una parte activa que forma un ángulo obtuso con el mango de aproximadamente  $110^\circ$ . Sus puntas o bocados son amplios y sólidos con el fin de hacer una buena presa dentaria y poder ejercer una fuerza importante. Las caras internas de los mordientes del instrumento son cóncavas, para así adaptarse mejor a las caras convexas del canino.

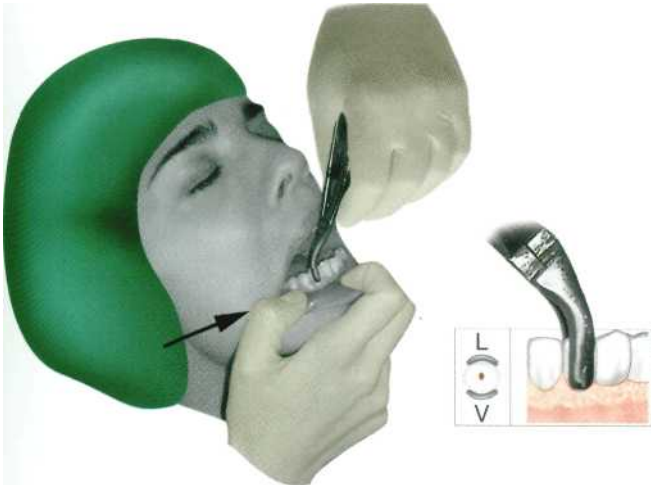
#### Técnica de la extracción

Debe hacerse presa con el fórceps lo más hacia apical que permita el hueso alveolar. Ejecutando una acción de impulsión, se inicia el primer movimiento de lateralidad hacia vestibular, que será moderado dada la debilidad de la cortical externa, aunque lo más amplio que permita

la elasticidad ósea. Se inicia a continuación el movimiento hacia lingual, repitiendo estas maniobras varias veces. Podemos realizar después movimientos de rotación de poca amplitud hacia derecha e izquierda, haciendo girar el diente sobre su ápice según el eje dentario (figura 7.27).

Estos movimientos de lateralidad y rotación se van repitiendo, pero siempre de forma moderada y con poca amplitud; es preferible repetir numerosas veces la acción que aplicar una fuerza excesiva. Cuando se tiene la sensación táctil de que la luxación es suficiente, se realiza la tracción hacia fuera, arriba y adelante, completando así la avulsión. En ocasiones la cortical externa sale adherida al canino.

Este diente suele ser el último en extraerse dado su alto valor protésico y por su resistencia a sufrir caries (autoclisis marcada) aunque puede ser un diente que sufra una importante abrasión -a nivel de su cuello- por cepillado. Por ello no es extraño ver un paciente de la tercera edad al que sólo le quedan los dos caninos inferiores que, por soportar una prótesis removible, están destruidos por los retenedores. En este caso



**Figura 7.27.** Posición del paciente y de las manos del odontólogo en la extracción de un canino inferior izquierdo con un fórceps de caninos inferiores (el dedo pulgar se coloca por lingual). Detalle de la adaptación de los bocados del fórceps en el cuello dentario.

la extracción es delicada, especialmente por el peligro de fractura ósea o del tercio apical de la raíz.

### 7.3.4. PRIMER PREMOLAR

#### Datos anatómicos

El primer bicúspide inferior tiene una raíz única, larga y aplanada en sentido mesiodistal. El cuello dentario es muy débil, lo que unido a la posible destrucción del tejido dentario por la caries, hacen que este diente sea de "alta fragilidad".

Son bastante frecuentes las anomalías de forma de la raíz, especialmente de su tercio apical. La raíz es recta y cónica, y es raro encontrar raíces bifurcadas. El ápice puede estar inclinado distalmente.

El hueso alveolar es denso y sólido, especialmente en su cortical interna, por lo que la elasticidad del hueso de la zona de los premolares es muy limitada. El hueso de las caras proximales es espeso y con un tabique interdentario ancho. La cortical vestibular es la más débil y la más elástica.

La relación anatómica más importante de los premolares inferiores es con el agujero mentoniano y con su contenido: el nervio y los vasos mentonianos. El orificio mentoniano suele situarse entre las dos raíces de los premolares, aunque en otras ocasiones puede estar más cerca de los ápices de uno u otro premolar.

#### Material de exodoncia

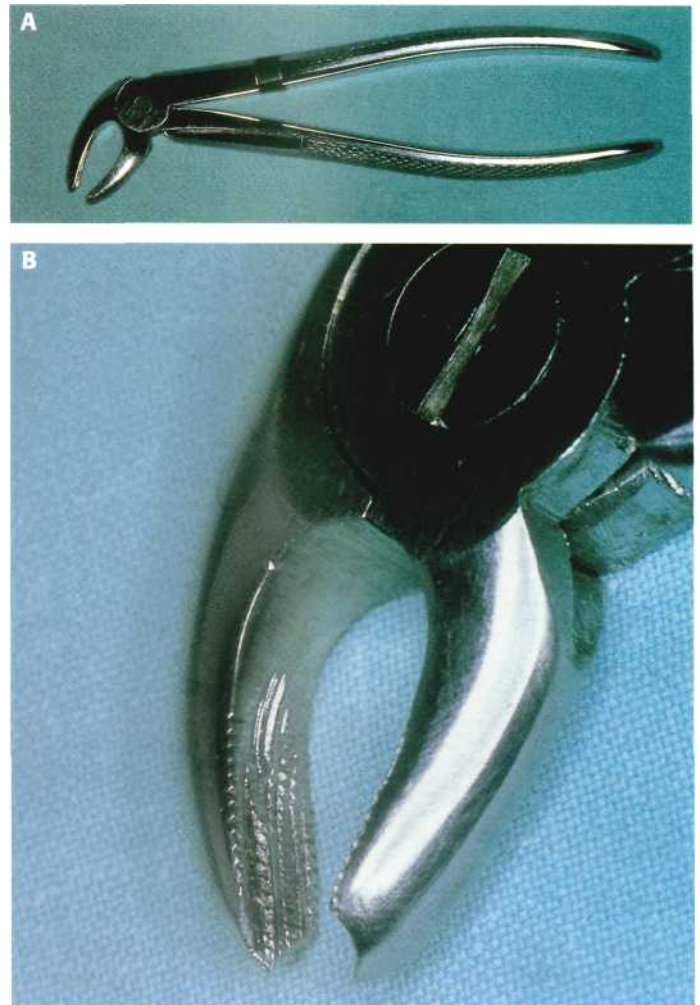
Se usa el fórceps de caninos inferiores o el fórceps de premolares inferiores que son muy parecidos. Estos últimos tienen las puntas o bocados con la forma adecuada para adaptarse al cuello dentario y su parte activa forma un ángulo de  $110^\circ$  con el mango (figura 7.28).

El uso de fórceps está reservado a las extracciones de premolares inferiores con una raíz normal (cónica y recta) y con una integridad relativa de la corona dentaria.

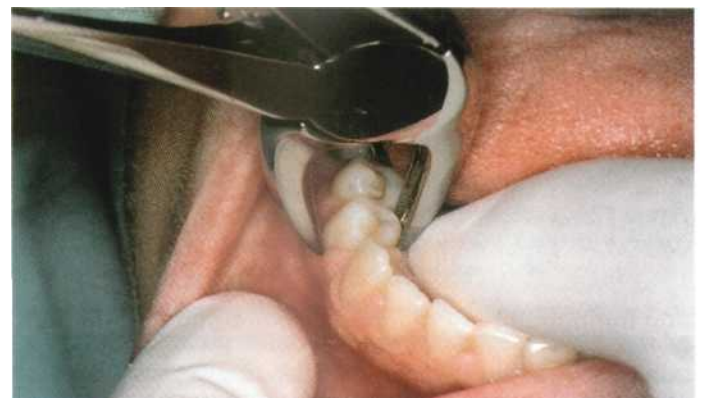#### Técnica de la extracción

Debe realizarse una presa adecuada en el cuello dentario y lo más profunda que sea posible, ya que los movimientos de luxación sólo serán eficaces si se aplican en una zona correcta. Como ya hemos comentado, el peligro de fractura en esta zona es muy alto, especialmente si la prensión no es ejecutada correctamente (figura 7.29).

El primer movimiento es de lateralidad hacia la cortical externa, dibujando un arco de poca amplitud; seguidamente nos movemos hacia



**Figura 7.28.** (A) Fórceps de premolares inferiores. (B) Detalle de los bocados o mordientes.



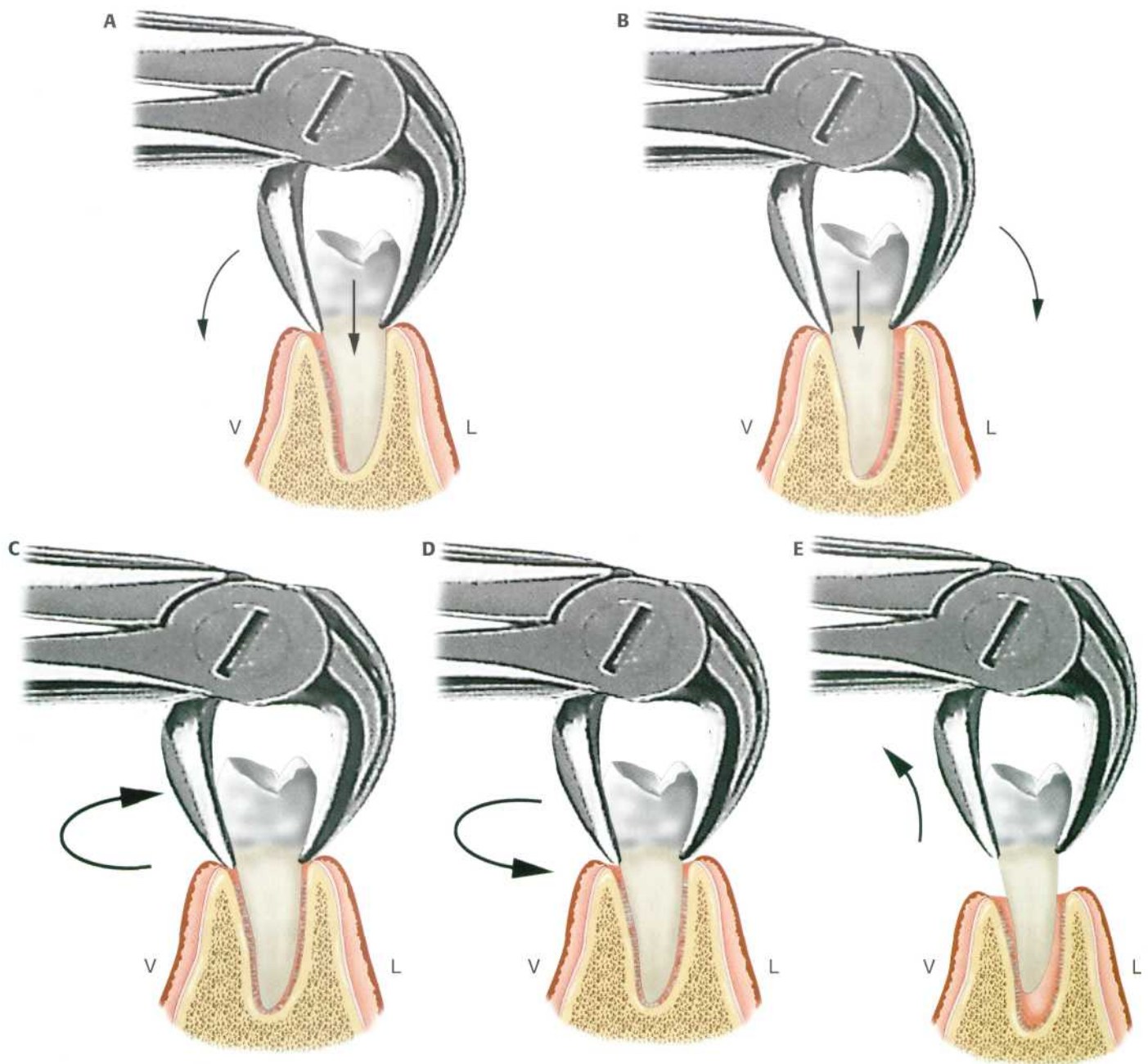
**Figura 7.29.** Prensión con el fórceps de premolares inferiores.

lingual. Estos movimientos de lateralidad vestibulo-linguales se van repitiendo. Los movimientos de rotación son útiles, sobre todo cuando el premolar no está aplanado en sentido mesiodistal.

Una vez que los movimientos de lateralidad y rotación han luxado el diente, se hace la tracción desplazando el premolar hacia arriba y afuera, siguiendo el eje del diente y con un ligero movimiento hacia distal (figura 7.30).

La extracción del primer premolar inferior puede complicarse por la debilidad del cuello dentario, y por la presencia de un hueso denso en la cara lingual, que en ocasiones presenta un torus mandibular.





**Figura 7.30.** Extracción de un premolar inferior. (A) Movimiento de impulsión y hacia vestibular. (B) Movimiento hacia lingual. (C) Rotación mesial. (D) Rotación distal. (E) Tracción hacia arriba y afuera.

La lesión del nervio mentoniano es difícil si no se ha levantado un colgajo, pero su presencia es uno de los motivos por los que algunos autores prefieren los movimientos de rotación a los vestibulo-linguales.

En la figura 7.31 podemos observar la posición del paciente, de las manos del odontólogo, y la situación de los mordientes del fórceps en la extracción de premolares inferiores.

Autores como Berger consideran que los premolares inferiores son los dientes más difíciles de extraer, aunque en la práctica la mayoría de complicaciones vienen como consecuencia de la avulsión de los primeros premolares y molares superiores.

### 7.3.5. SECUNDO PREMOLAR

#### Datos anatómicos

Son muy parecidos a los del primer premolar inferior, aunque su raíz suele ser más grande. La disposición del agujero mentoniano puede variar pudiendo estar más o menos cerca del segundo premolar.

**El material de exodoncia y la técnica de extracción** es igual a lo descrito para el primer premolar inferior.

Howe inicia la extracción con movimientos rotatorios y si nota resistencia a esta "rotación primaria" realiza los movimientos laterales más clásicos. El movimiento rotatorio, excesivo o mal aplicado, puede producir una fractura en espiral de la raíz, dejando un fragmento radicular que es difícil de eliminar.

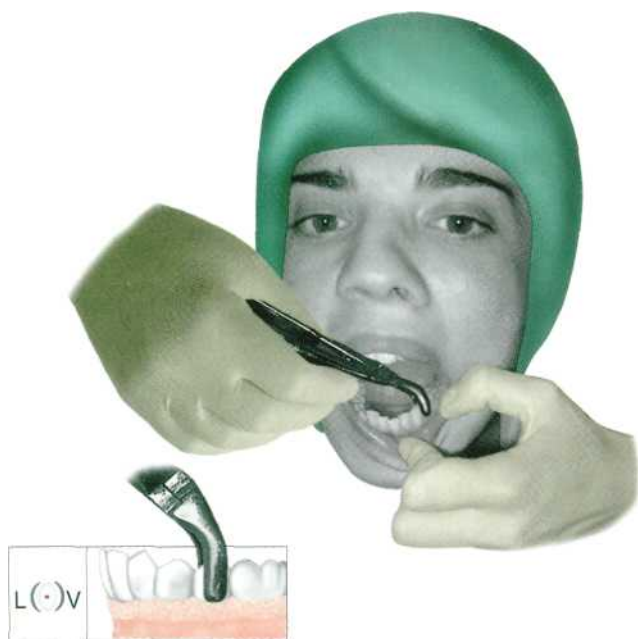### 7.3.6. PRIMER MOLAR

#### Datos anatómicos

Este molar tiene dos raíces, una anterior o mesial, y una posterior o distal. Estas dos raíces varían en su forma, dirección y relaciones. Black afirma que la bifurcación de estas raíces tiene lugar más cerca de la corona que en cualquier otro diente.

La raíz mesial es de forma cónica, con un diámetro mesiodistal menor que el vestibulo-lingual y generalmente más voluminosa. En oca-





**Figura 7.31.** Posición del paciente y de las manos del odontólogo en la extracción del segundo premolar inferior izquierdo con un fórceps de premolares inferiores (el dedo pulgar se coloca por lingual). Detalle de la adaptación de los bocados del fórceps en el cuello dentario.

siones está bifurcada, presentando con relativa frecuencia acodamientos en su tercio apical, desviaciones en su dirección e hipercementosis radicular.

La raíz distal suele ser más larga que la mesial; es cónica y aplanada en sentido mesiodistal. Suele presentar las mismas anomalías que la raíz mesial. Las dos raíces están separadas por un septo interradicular que suele ser espeso y fuerte, pero que varía de forma según las raíces sean paralelas, divergentes o convergentes.

Las raíces del primer molar inferior forman en su conjunto una pirámide cuadrangular de base superior y con el vértice en la línea que une ambos ápices dentarios.

El reborde óseo vestibular es fino y más débil que el lingual.

La cortical externa suele ser delgada y a menudo las dos raíces hacen relieve en ella, principalmente en los dos tercios coronales. Esta cortical externa se va engrosando paulatinamente y en el tercio apical, su grosor es ya considerable, coincidiendo con la zona final de la línea oblicua externa.

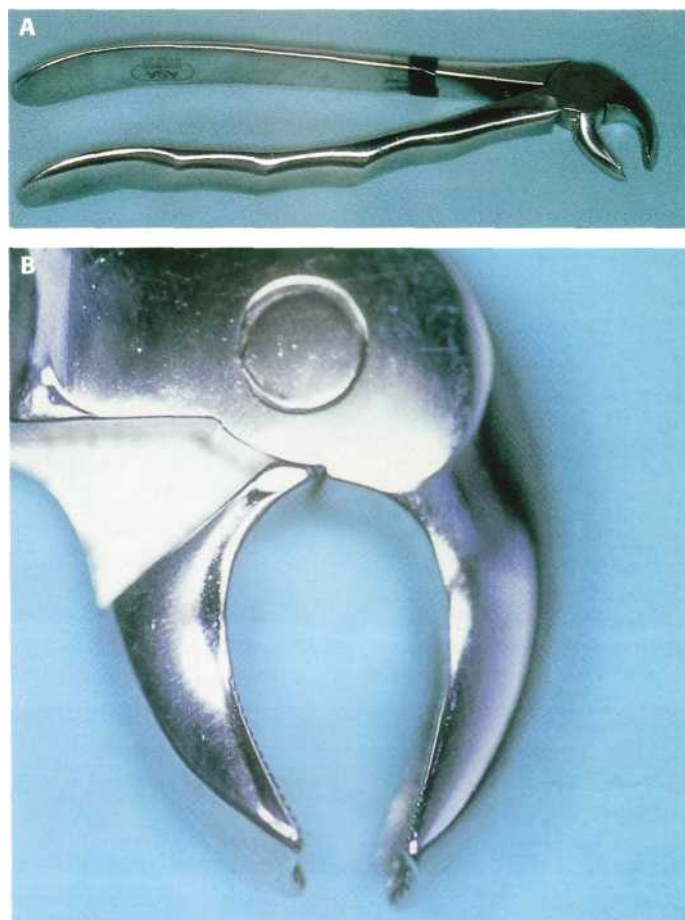
La cortical interna es mucho más gruesa y en su porción inferior está reforzada por el extremo anterior de la cresta milohioidea.

Para la extracción del primer molar inferior es muy importante un examen radiográfico detallado a fin de conocer la forma, disposición, dirección y anomalías radiculares, el grado de calcificación ósea, la trabeculación, y la arquitectura alveolar especialmente del hueso interradicular.

De la valoración de todos estos datos, podremos decidir la extracción convencional con fórceps, la extracción con odontosección, o la extracción quirúrgica con alveolectomía.

La exodoncia convencional es posible cuando:

- La corona esté relativamente íntegra y resistente.
- Las raíces sean rectas, paralelas o ligeramente convergentes o divergentes.
- Las raíces estén fusionadas, con ausencia de hipercementosis.
- La arquitectura ósea sea normal, con un septo interradicular favorable.
- Los pacientes sean jóvenes o de mediana edad.



**Figura 7.32.** (A) Fórceps de molares inferiores de presa lateral. (B) Detalle de su parte activa.

En la extracción de los molares inferiores izquierdos, el odontólogo se coloca enfrente y a la derecha del paciente, mientras que para la extracción de los molares derechos debemos situarnos a la izquierda y detrás del paciente. Estas posiciones pueden modificarse de acuerdo con la conveniencia del operador o de otros muchos factores, pero siempre respetando las normas ergonómicas.

#### Material de exodoncia

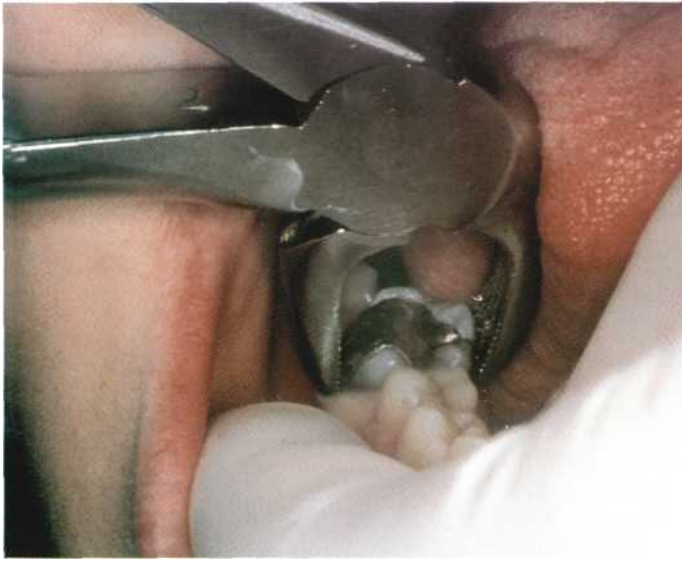Para la extracción del primer molar inferior podemos utilizar tres tipos de fórceps:

- Fórceps de molares inferiores de presa lateral

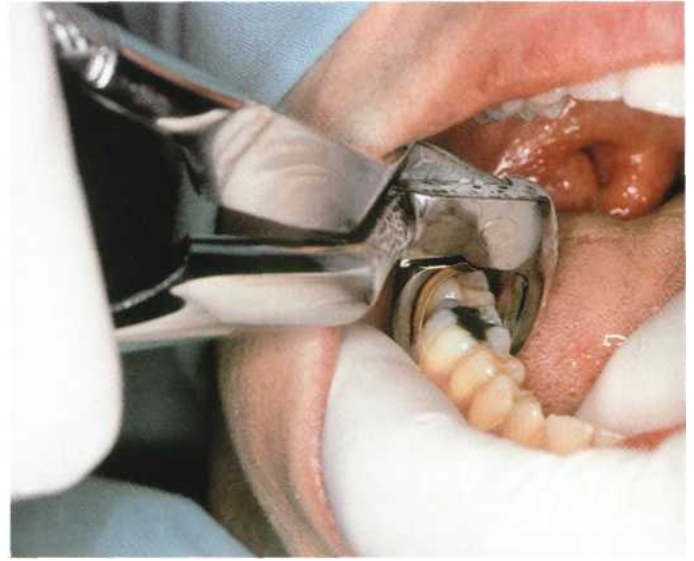En este instrumento las partes activa y pasiva forman un ángulo recto.

La parte pasiva se adapta a la palma de la mano del odontólogo. La parte activa está diseñada para que las puntas o mordientes se adapten al cuello dentario. Las dos ramas son iguales y por tanto el fórceps puede ser usado en ambos lados de la mandíbula. El lado externo de cada punta es convexo y el lado interno es cóncavo. El borde inferior consta de dos vertientes que terminan en ángulo agudo; cada una de estas vertientes, en forma de arco, sirve para adaptarse a la zona de la bifurcación del cuello dentario, mientras que el ángulo agudo se coloca en el espacio interradicular haciendo así una correcta prensión del molar (figura 7.32). Al cerrarse, los bocados o mordientes describen un espacio elíptico, dentro del cual se ubica la corona dentaria que no debe interferir con el instrumento (figura 7.33).


Este fórceps se denomina en "pico de loro" y se utiliza en la extracción de los molares inferiores, con frecuencia tras el uso previo del "cuerno de vaca".



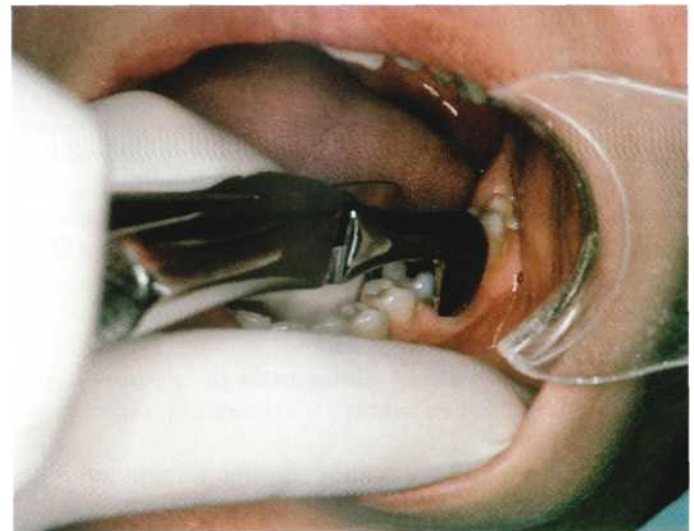**Figura 7.33.** Presión de un primer molar inferior derecho con un fórceps de molares inferiores de presa lateral.



**Figura 7.34.** Presión de un primer molar inferior derecho con un fórceps de molares inferiores de presa lateral con una acodadura para no lesionar los labios.



**Figura 7.35.** (A) Fórceps de molares inferiores de presa frontal. (B) Detalle de sus bocados o mordientes.



**Figura 7.36.** Presión de un primer molar inferior izquierdo con un fórceps de molares inferiores de presa frontal.

Para tener acceso adecuadamente a los molares existen fórceps con una acodadura de unos 45° justo antes de la charnela intermedia. Este diseño especial permite una presa lateral sin lesionar los labios (figura 7.34).

#### - Fórceps de molares inferiores de presa frontal

La forma de sus puntas o mordientes es igual que en el fórceps descrito anteriormente y hacen presa de la misma manera en la cara vestibular y lingual, pero en este instrumento la parte pasiva o mango es paralela a la arcada dentaria. El odontólogo maneja el fórceps desde delante del paciente y haciendo girar la muñeca se producen los movimientos de lateralidad vestibulo-lingual.

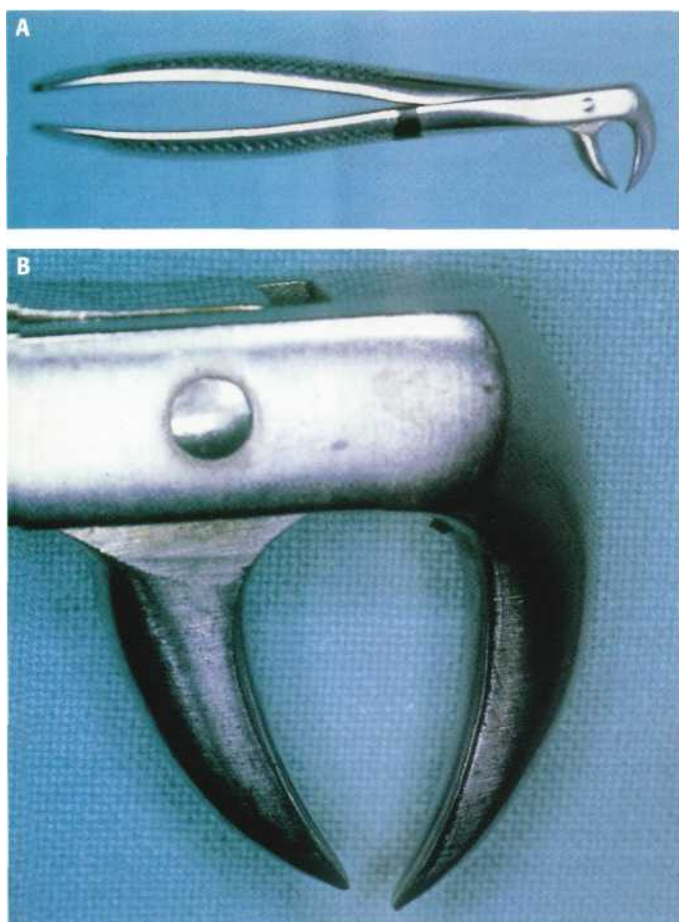
Este fórceps, al igual que el de uso lateral, presenta en sus bocados dos vertientes con una uña o saliente que le da el aspecto de "pico de loro" (figura 7.35).

Algunos modelos de estos fórceps de "pico de loro" -tanto de presa lateral como frontal- no presentan esta uña o saliente en los bocados de su parte activa, lo que dificultará la presa dentaria, y los hará resbalar del cuello del diente.

Suele ser preferible el fórceps de molares inferiores de presa lateral, ya que con la presa anterior se desplazan las fuerzas aplicadas a la extracción del molar. De acuerdo con Ries Centeno, este fórceps sólo estaría indicado en casos de trismo o de apertura bucal limitada (figura 7.36).

- Fórceps de molares inferiores de presa lateral con las partes activas o mordientes puntiagudas y redondeadas que se adaptan a la bifurcación interradicular como un garfio o gancho terminado en punta. Las puntas o picos están diseñados para que sean colocados en la zona de la bifurcación, y al ir cerrando el fórceps lentamente, éstas levantan el diente. Los picos se calzan en la apófisis alveolar, y a medida que los cerramos, se ejerce presión sobre la superficie inferior de la corona (figura 7.37). Si los picos no están bien situados, puede dañarse el hueso alveolar y si resbalan de su posición en la bifurcación, pueden causar daño a los dientes adyacentes. Para reducir al mínimo la posible lesión del borde gingival se recomienda disecar y separar la encía del cuello del diente antes de aplicar el fórceps.





**Figura 7.37.** (A) Fórceps de molares inferiores en "cuerno de vaca". (B) Detalle de su parte activa.

Las dos ramas pueden ser iguales o la rama vestibular puede ser algo más larga; debido a su forma peculiar se denomina "cuerno de vaca". El corte perpendicular al eje de los mordientes debe darnos una superficie en forma de circunferencia. Usar este tipo de fórceps con las ramas de la parte activa iguales o desiguales dependerá de la anatomía dentaria.

La corona dentaria no debe interferir con las ramas del fórceps puesto que sino se aplicaría presión sobre aquella y se fracturaría con toda seguridad. Por ello la parte activa desde su nacimiento en la charnela, describe el trazado, más o menos, de una circunferencia, cuyo diámetro suele ser de 12 a 14 mm.

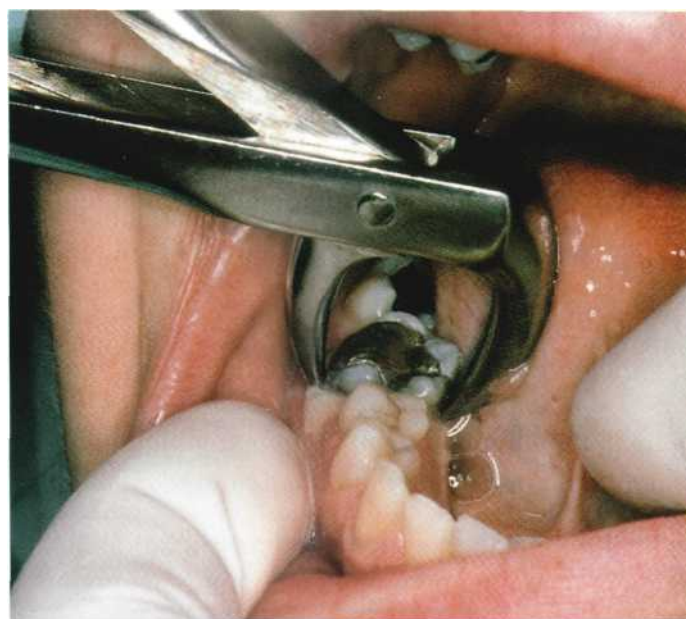La presa ha de ser muy estricta, es decir, las puntas deben estar ubicadas entre las raíces mesial y distal del molar, cerrando lentamente el fórceps para que esta parte activa se deslice entre ellas, actúe como una cuña, y luxe el diente; igualmente se aplicarán movimientos de lateralidad vestibulo-lingual con posterioridad (figura 7.38).

Este fórceps, si no es usado correctamente, produce muy fácilmente la fractura de la corona dentaria o la hemisección del molar separando la raíz mesial de la distal. No obstante, en ocasiones, los primeros molares muy destruidos pueden extraerse de esta manera de forma satisfactoria.

Los fórceps en "cuerno de vaca" no cogen el diente, por lo que existe la posibilidad que si el diente es extraído, se salga de las puntas o bocados y caiga, tal vez a la faringe. Para evitar este peligro, el odontólogo debe colocar sus dedos para controlar la maniobra o, una vez luxado el molar inferior, completar la exodoncia con otro fórceps.

#### Técnica de la extracción

Debe hacerse una correcta prensión introduciendo las puntas o bocados del fórceps hasta que se ubiquen en el espacio interradicular, y las



**Figura 7.38.** Prensión de un primer molar inferior derecho con un fórceps de molares inferiores en "cuerno de vaca".

escotaduras de sus bordes inferiores o la punta del "cuerno de vaca" se adapten a las formas anatómicas de la bifurcación radicular. El fórceps queda con su parte activa paralela al eje del diente y con el mango perpendicular a la arcada dentaria (presa lateral).

Debe conseguirse la luxación dentaria aprovechando la elasticidad de las paredes alveolares; para ello el primer movimiento de lateralidad se efectuará hacia el lado vestibular, describiendo un arco cuyo centro está sobre la línea que une los dos ápices radiculares. Seguidamente nos movemos hacia el lado lingual. Esta secuencia la iremos repitiendo hasta conseguir vencer la articulación alveolodentaria. En este momento realizaremos el movimiento de tracción, dirigiendo el molar hacia arriba y afuera con una inclinación hacia vestibular (figura 7.39).

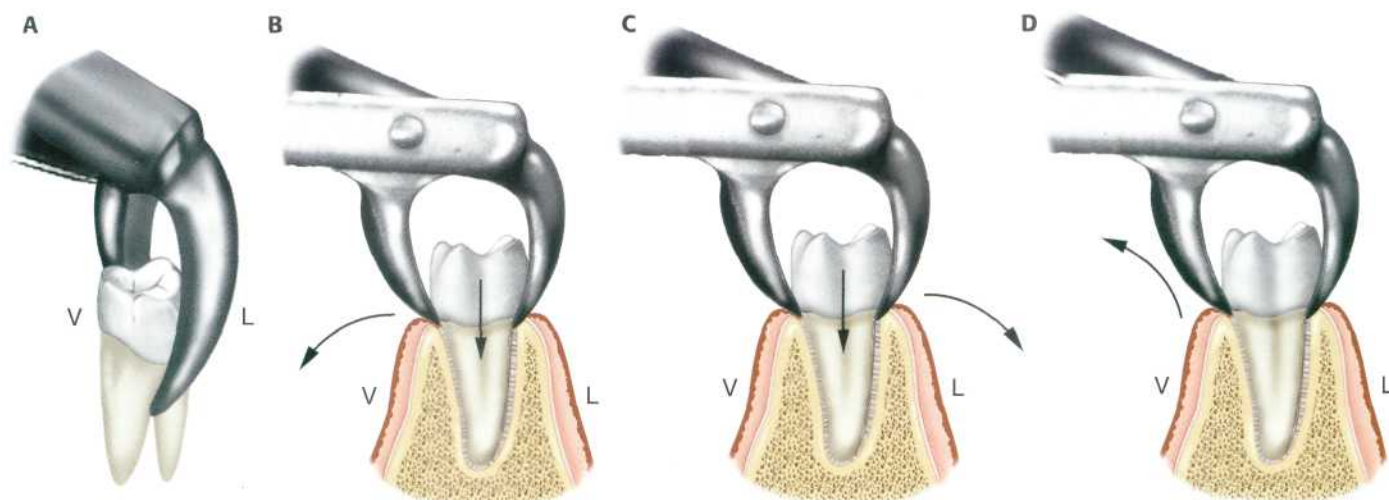
Cuando las raíces son cónicas o fusionadas, con un par de movimientos de lateralidad hacia fuera y de tracción se consigue la exodoncia; en el otro extremo están los casos que exigen repetidos movimientos vestibulo-linguales de amplitud creciente. Pueden realizarse pequeños movimientos de rotación, que tienen como finalidad situar mejor el fórceps entre ambas raíces y favorecer la luxación.

En los casos que utilicemos el "cuerno de vaca" (figura 7.40), al ir cerrando la parte pasiva o mango las puntas de la parte activa se van introduciendo en la bifurcación, con lo que se ejerce una acción de cuña, que luego es complementada con los movimientos de lateralidad, consiguiéndose así la desarticulación alveolodentaria (figura 7.40). Después de extraer el molar debe examinarse y, en su caso, tratar las posibles lesiones producidas en la encía marginal o en el borde alveolar.

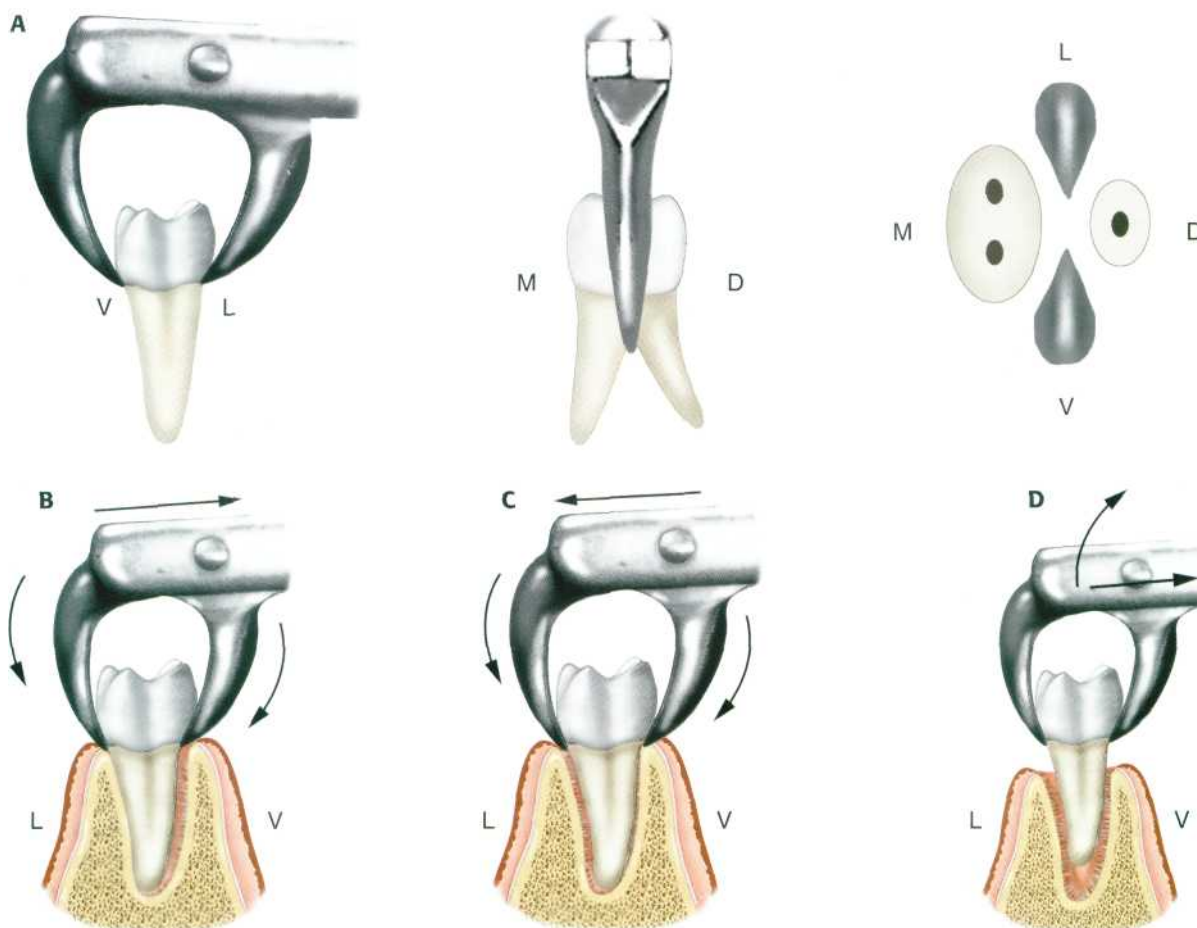
La dificultad de esta extracción viene dada normalmente por la existencia de un gran septo interradicular o en ocasiones por existir dos raíces mesiales. En este caso es casi imposible hacer la avulsión sin fracturarlas ya que la raíz vestibular (VM) suele estar cubierta por una masa de hueso espesa.

El primer molar inferior, en algunas ocasiones, tiene una cortical interna débil y por tanto fácilmente fracturable. Debe pues evitarse la extracción por el lado lingual ya que esta eventualidad daría numerosos problemas: bordes cortantes para la lengua por debajo de la línea de los cuellos dentarios, secuestros óseos, etc. Debe evitarse pues en estos casos la "salida natural" hacia lingual, y en la medida de lo posible debemos llevarla hacia vestibular.





**Figura 7.39.** Extracción de un primer molar inferior derecho. (A) Presión con un fórceps de presa lateral. (B) Movimiento de impulsión y hacia vestibular. (C) Movimiento hacia lingual. (D) Tracción hacia arriba y afuera.



**Figura 7.40.** Extracción de un primer molar inferior izquierdo. (A) Presión de la parte activa del fórceps en la bifurcación interradicular. (B) Cerramos el mango provocando la elevación del molar. Movimiento hacia vestibular. (C) Movimiento hacia lingual. (D) Tracción hacia arriba y afuera.

Cuando existen raíces netamente separadas -o divergentes- se inicia la extracción con el fórceps "cuerno de vaca"; una vez luxado el diente y si se ha perdido la presa, se aplica el "pico de loro". Este último se utilizará desde el principio, cuando las raíces están unidas y por tanto no se pueden introducir los picos o cuernos del fórceps "cuerno de vaca" en el espacio interradicular.

### 7.3.7. SEGUNDO MOLAR

#### Datos anatómicos

Molar birradicular, de disposición y forma muy parecida a la del primer molar. Las raíces suelen ser más pequeñas, más rectas, más cónicas y convergentes, y a menudo están fusionadas con un aplanamiento mayor en sentido mesiodistal.

Las corticales óseas son gruesas y espesas ya que el segundo molar está ubicado entre las dos líneas oblicuas -interna y externa-; esto implica que su elasticidad es muy escasa, lo que nos sugiere la posible dificultad de su extracción.

Es importante constatar la existencia o ausencia del cordal. Cuando el tercer molar está erupcionado, existe un tabique interdentario normal; si está ausente por agenesia o extracción previa, la cara distal del segundo molar contactará con la rama ascendente. Si el cordal está incluido, suele existir una relación más o menos estrecha entre ambos, pudiendo llegar a estar en contacto sin tabique óseo que los separe.

El conducto dentario inferior tiene una relación muy íntima con la zona apical del segundo molar.

#### Material de exodoncia

Es el mismo explicado para el primer molar.

#### Técnica de la extracción

Igual que para el primer molar, aunque en este caso la prensión correcta es más difícil, por el grosor y consistencia de ambas corticales óseas. Se recomienda intentar la movilización del diente con un botador antes de aplicar el fórceps.

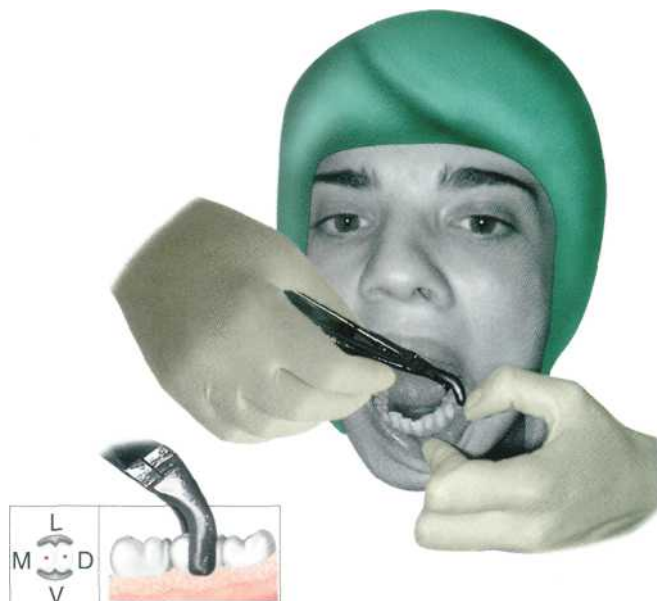Cuando las raíces son convergentes y fusionadas y no existe un cordal erupcionado, el segundo molar puede ser luxado hacia atrás y afuera con la ayuda de un elevador recto o de Pott, o con la utilización del fórceps de Physick.

Si las raíces están separadas, pueden usarse los fórceps de presa lateral ("pico de loro" o "cuerno de vaca"), aunque esta eventualidad es poco frecuente.

Los movimientos de luxación son de igual amplitud del lado vestibular y lingual. La tracción se efectúa del lado vestibular. Se puede realizar un movimiento de rotación ligero si las raíces no están bifurcadas.

Es posible que se produzca la fractura coronal y en este caso deberemos completar la exodoncia con una técnica quirúrgica con osteotomía ya que la inserción ósea es muy profunda y potente.

En la figura 7.41 observamos la utilización correcta de un fórceps de "pico de loro" de presa anterior para la extracción de un segundo molar inferior izquierdo.



**Figura 7.41.** Posición del paciente y de las manos del odontólogo en la extracción de un segundo molar inferior izquierdo con un fórceps de molares inferiores de presa anterior. Detalle de la adaptación de los bocados del fórceps en el cuello dentario.

#### El material de exodoncia y la técnica de la extracción

Cuando el cordal inferior está erupcionado, la técnica de extracción es similar a la descrita para el primer molar, aunque las características de este molar le dan una peculiaridad especial por lo que su exodoncia será tratada en un capítulo especial (capítulo 13).

El cordal inferior erupcionado presenta unas características parecidas a los otros molares inferiores, aunque la dificultad de su extracción es mayor, por la finura de su cortical interna y por la relación más o menos íntima de sus raíces con el conducto dentario inferior. Además su ubicación tan posterior impide el uso del fórceps de presa lateral con la consiguiente pérdida de fuerza en la dirección adecuada. Se emplean botadores rectos o de Pott, y fórceps de molares inferiores de presa anterior o frontal.

Con los elevadores rectos actuamos en el espacio interdentario por debajo de la superficie mesial, luxando de este modo el tercer molar hacia atrás y afuera; la exodoncia se completa con fórceps. Hauteville remarca que esta acción debe ser muy cuidadosa con el fin de no lesionar el diente situado por mesial (segundo molar) y sobre todo por el riesgo de provocar una fractura de la mandíbula.

Sobre la extracción del tercer molar inferior se ha escrito más que sobre cualquier otro diente humano. La mayoría de autores está de acuerdo en considerar que la extracción de este molar es la más difícil y propensa a ocasionar trastornos y complicaciones.

### 7.3.8. TERCER MOLAR

#### Datos anatómicos

El tercer molar inferior es el diente que presenta mayores variedades de forma, tamaño, disposición y anomalías. Normalmente es birradicular, aunque puede tener tres, cuatro y cinco raíces con una disposición más o menos caprichosa. No obstante, existen molares con sus raíces fusionadas y cónicas.

Las características propias de este molar y de la región anatómica en que se emplaza serán ampliadas en el capítulo 12.





## 8.1. EXTRACCIÓN DE RESTOS RADICULARES

La presencia de restos radiculares en los maxilares de nuestros pacientes es un hecho muy frecuente en la praxis diaria, por motivos muy diversos de entre los que destacamos: la poca o nula educación sanitaria de los ciudadanos, la mínima preocupación que muestran las Administraciones Públicas por la salud bucal de sus administrados tanto en sus aspectos preventivos como curativos, etc. Todo ello da como resultado un desinterés generalizado por la salud bucal que hace tan frecuente ver bocas sépticas llenas de restos radiculares. Por tanto, la extracción de restos radiculares constituirá un capítulo muy importante en la práctica diaria de la Odontología actual de nuestro país. No obstante, debemos apurar al máximo la conservación de los dientes de nuestros pacientes, incluso de los restos radiculares ya que en ocasiones la terapéutica dental nos ofrece técnicas conservadoras, que incluyen el tratamiento de conductos, las reconstrucciones coronarias, etc., y se puede optar en casos seleccionados por la extrusión mediante tracción ortodóncica del resto radicular o por técnicas de alargamiento de coronas, para luego efectuar el tratamiento rehabilitador adecuado al caso.

Desde el punto de vista didáctico vamos a considerar los siguientes tipos de restos radiculares:

- Raíces que emergen del proceso alveolar, es decir, que son perfectamente visibles en el examen intrabucal, y que presentan suficiente tejido dentario a la vista para poder realizar una correcta prensión con un fórceps. En este caso también la exodoncia puede hacerse con botadores o de forma combinada (con el elevador se luxa la raíz y la extracción se completa con fórceps).

Estos restos radiculares pueden existir:

- Como consecuencia del proceso progresivo de la caries que ha destruido la mayor parte de la corona dentaria.
- Por tratarse de raíces de dientes fracturados en intentos previos de extracción, en el curso de la misma sesión quirúrgica o por un traumatismo accidental.

- Raíces que están en mayor o menor grado recubiertas por la encía o la mucosa bucal y que no presentan una superficie adecuada para que un fórceps haga una presa correcta y útil. Estos restos radiculares son tributarios de extracción con botadores, con o sin ostectomía (exodoncia quirúrgica o a colgajo), dependiendo de cada caso en particular.

Estos restos radiculares pueden existir:

- Como consecuencia de un proceso de caries tan profundo y avanzado que ha destruido todo el tejido dentario coronal, y las raíces quedan sumergidas en mayor o menor grado en la encía.
- Por tratarse de raíces antiguas originadas después de exodoncias frustradas e incompletas anteriores, raíces fracturadas por debajo

del cuello dentario en el mismo acto operatorio o en fracturas radiculares por traumatismos accidentales.

Los restos radiculares que no sean relativamente recientes pueden ser bien tolerados, ya sea porque se produce una osificación correcta a su alrededor, o bien porque pueden presentar la llamada osteítis expulsiva. Ésta se caracteriza por la existencia de una infección crónica alrededor de las raíces que se traduce por una imagen radiotransparente más o menos amplia que representa el tejido de granulación existente en la zona. En el primer caso será precisa la extracción quirúrgica con la preparación de un colgajo y de un grado variable de ostectomía. En el segundo caso, una vez expuestos los restos radiculares, la extracción es muy sencilla y puede efectuarse con botadores sin necesidad de ostectomía, ya que los restos radiculares están como "flotando" dentro del tejido de granulación característico de la "osteítis expulsiva".

Cuando durante una exodoncia se produce la fractura de una raíz, ésta debe ser extraída, a ser posible, en el mismo acto operatorio. Para ello actuaremos con los fórceps -si es posible hacer una prensión adecuada- o con los botadores o los elevadores, ayudados eventualmente por otras técnicas como la odontosección o la ostectomía.

No se puede hacer un estudio exhaustivo de todas las posibilidades existentes de restos radiculares y de su tratamiento correspondiente pero sí que se pueden agrupar las técnicas a utilizar en:

- Extracción de restos radiculares con fórceps.
- Extracción de restos radiculares con botadores o elevadores.

En la extracción de restos radiculares también pueden ser precisas técnicas de odontosección o la preparación de un colgajo y ostectomía, pero estos pormenores los comentaremos más adelante.

### 8.1.1. EXTRACCIÓN DE RESTOS RADICULARES CON FÓRCEPS

Los restos radiculares que ofrecen una superficie adecuada para hacer una presa correcta con fórceps podrán extraerse de esta forma, evitando así maniobras más complicadas o agresivas para los tejidos bucales.

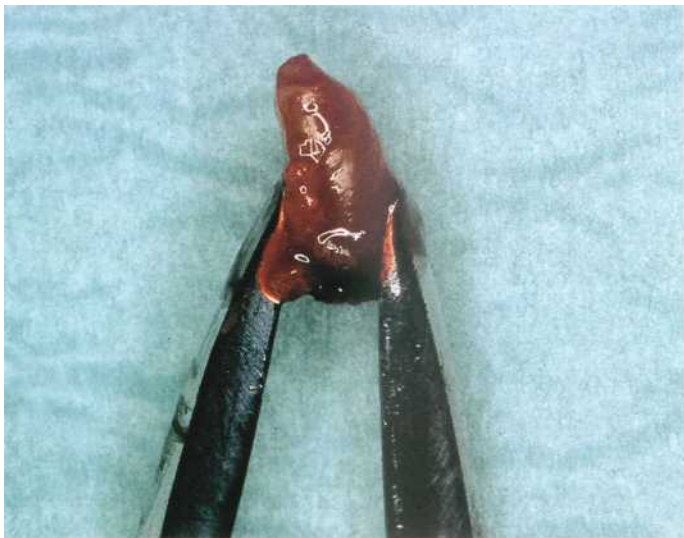#### 8.1.1.1. Indicaciones

El límite que marca la indicación de este procedimiento no es preciso y sólo podrá aplicarse tras un correcto estudio clínico del caso y un completo examen radiográfico; después de ello podremos determinar la técnica a emplear y el instrumental adecuado para ello.

#### 8.1.1.1.1. Estudio clínico

Los restos radiculares que pueden ser extraídos con fórceps sin ninguna maniobra previa son:

- Las raíces de dientes unirradiculares que son visibles a través de la encía o de la mucosa bucal y no presentan malformaciones. Son dientes desprovistos de su corona porque ésta ha sido destruida por un proceso



**Figura 8.1.** Parte activa del fórceps en bayoneta para la extracción de restos radiculares del maxilar superior.

de caries. Las raíces emergen de los alvéolos y no están cubiertas por tejido gingival.

- Las raíces de dientes multirradiculares en los que la caries ha destruido toda la corona dentaria hasta separar las raíces entre sí, individualizándolas perfectamente, pero dejando una parte de estructura dentaria suficiente para hacer una correcta presa.

- Las raíces que quedaron en los maxilares tras una fractura antigua o una exodoncia frustrada y que por un proceso inflamatorio crónico de expulsión se han elevado en su alvéolo hasta permitir la aplicación del fórceps.

#### 8.1.1.1.2. Estudio radiológico

En las radiografías debemos comprobar que estas raíces son rectas, sin curvaturas ni dilaceraciones, y que el hueso alveolar es normal y no existen procesos de hiper cementosis u otros que puedan dificultar la exodoncia con fórceps.

#### 8.1.1.2. Fórceps para la extracción de restos radiculares

Existen dos tipos de fórceps para la extracción de restos radiculares: para raíces del maxilar superior y para raíces de la mandíbula.

##### 8.1.1.2.1. Fórceps para la extracción de restos radiculares del maxilar superior

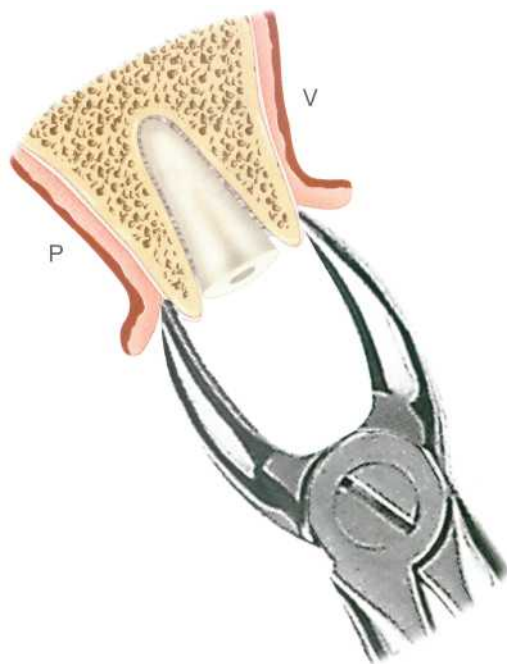
El tipo de fórceps que se utiliza es el llamado en "bayoneta" y puede emplearse para todas las raíces aisladas del maxilar superior.

Estos fórceps tienen forma de bayoneta para adaptarse al cuello de las raíces, especialmente las de los sectores posteriores. La parte activa se acoda en ángulo obtuso y luego se vuelve a enderezar siguiendo un trayecto paralelo al mango o parte pasiva. Los bocados o mordientes se encuentran más o menos próximos y deben adaptarse al cuello de las raíces (figura 8.1).

##### 8.1.1.2.2. Fórceps para la extracción de restos radiculares de la mandíbula

Los fórceps de raíces inferiores tienen las partes pasiva y activa formando un ángulo recto. Los bocados o mordientes son finos y más o menos puntiagudos con el fin de adaptarse a los cuellos dentarios.

Autores como Ríos Centeno también utilizan los fórceps de incisivos inferiores para la extracción de restos radiculares mandibulares.



**Figura 8.2.** Apoyo en hueso alveolar en la prensión con fórceps de un resto radicular de un incisivo superior.

#### 8.1.1.3. Técnica para la extracción de restos radiculares con fórceps

Básicamente es la misma que ya hemos comentado en el capítulo 7 para cada diente, puesto que también en estos casos debe hacerse primero la prensión en el cuello dentario, sólo que ahora la corona dentaria es inexistente. Los movimientos y acciones exodóncicas son iguales. No obstante, existen ciertas peculiaridades que comentaremos seguidamente.

##### 8.1.1.3.1. Incisivos y caninos superiores

Se utiliza el fórceps de incisivos y caninos superiores adaptando los bocados o mordientes lo más profundamente posible en la región del cuello dentario forzando el hueso alveolar, pero sin dañarlo; se permite un pequeño apoyo en la cortical externa.

Otros autores como Laskin hablan de la técnica del "pico abierto". En este procedimiento se hace la prensión de la parte activa del fórceps en el hueso alveolar y no en la propia raíz. Con esta acción se pierde una porción de la apófisis alveolar y, después de su aplicación, debe retirarse cuidadosamente todo el hueso que ha sido aplastado. Para este autor la alternativa entre la técnica del pico abierto y la exodoncia quirúrgica se inclina por la primera. No estamos de acuerdo con esta técnica ya que consideramos que realizar la presa en el hueso alveolar cuando se debe extraer un resto radicular no es correcto (figura 8.2).

La extracción se realiza con movimientos de impulsión, lateralidad (vestíbulo-palatinos y palato-vestibulares) y de rotación con tracción final hacia abajo y adelante.

##### 8.1.1.3.2. Premolares superiores

Se coloca la parte activa del fórceps en profundidad hasta llegar al borde óseo y se realizan movimientos de luxación laterales, hacia fuera y hacia adentro y una tracción final hacia abajo y afuera.

##### 8.1.1.3.3. Primer y segundo molares superiores

Estos dientes tienen tres raíces y su extracción se efectúa separadamente. La prensión se debe realizar siempre ubicando profundamente el fórceps en bayoneta tomando o cogiendo fuertemente la raíz. Así, por ejemplo, en la raíz distal se coloca el mordiente interno en el espacio in-

terradicular situado entre ésta y la palatina, y el mordiente externo en la cara vestibular de la raíz.

Hacer una presa correcta en la cara interna desde la raíz palatina puede resultar en ocasiones difícil, ya que el tejido dentario suele estar muy destruido en esta zona y además el hueso a este nivel suele ser bajo.

En las raíces mesial y distal suele ser suficiente realizar movimientos de lateralidad hacia vestibular, pero si no fuera así, se ejecutan movimientos repetidos hacia fuera y hacia palatino hasta que se perciba la sensación de que la raíz está desprendida y está vencida la elasticidad ósea, momento en el cual se dirige la raíz hacia fuera y abajo con un movimiento combinado de tracción y rotación.

En la raíz palatina los movimientos de luxación se hacen primero hacia palatino, después hacia vestibular y así sucesivamente, hasta el momento de ejercer la tracción hacia abajo y adentro. Pueden efectuarse movimientos de rotación (figura 8.3).

#### 8.1.1.3.4. Tercer molar superior

La disposición y el número de sus raíces hacen que no podamos generalizar este caso. Si existen dos, tres o más raíces y están separadas, se procederá como hemos descrito para los otros molares superiores. En este caso existirá una superficie adecuada para hacer una correcta prensión, ya que si estas raíces están hundidas en el hueso, debe procederse a su extracción quirúrgica.

Si las raíces están unidas, se podrá proceder como si de una extracción convencional se tratara, aunque en este caso existirán grandes posibilidades de que se fracturen las raíces, por lo que sería más adecuado realizar la odontosección o la exodoncia quirúrgica.

#### 8.1.1.3.5. Incisivos y caninos inferiores

La extracción de restos radiculares de incisivos y caninos inferiores exige normalmente procedimientos quirúrgicos, ya que estas raíces son delgadas y muy frágiles, y con la aplicación de los bocados del fórceps sólo se consiguen sucesivas fracturas.

En el caso de que exista suficiente superficie dentaria para hacer una buena presa, colocaremos la parte activa tomando la raíz a nivel del reborde óseo y aplicaremos movimientos de lateralidad hacia vestibular y hacia lingual las veces que sea necesario. Pueden aplicarse movimientos de rotación aunque ya advertimos de sus peligros tanto por una eventual fractura radicular como por la posibilidad de lesionar los dientes vecinos. Una vez luxada completamente la raíz se aplica la tracción hacia arriba y adelante.

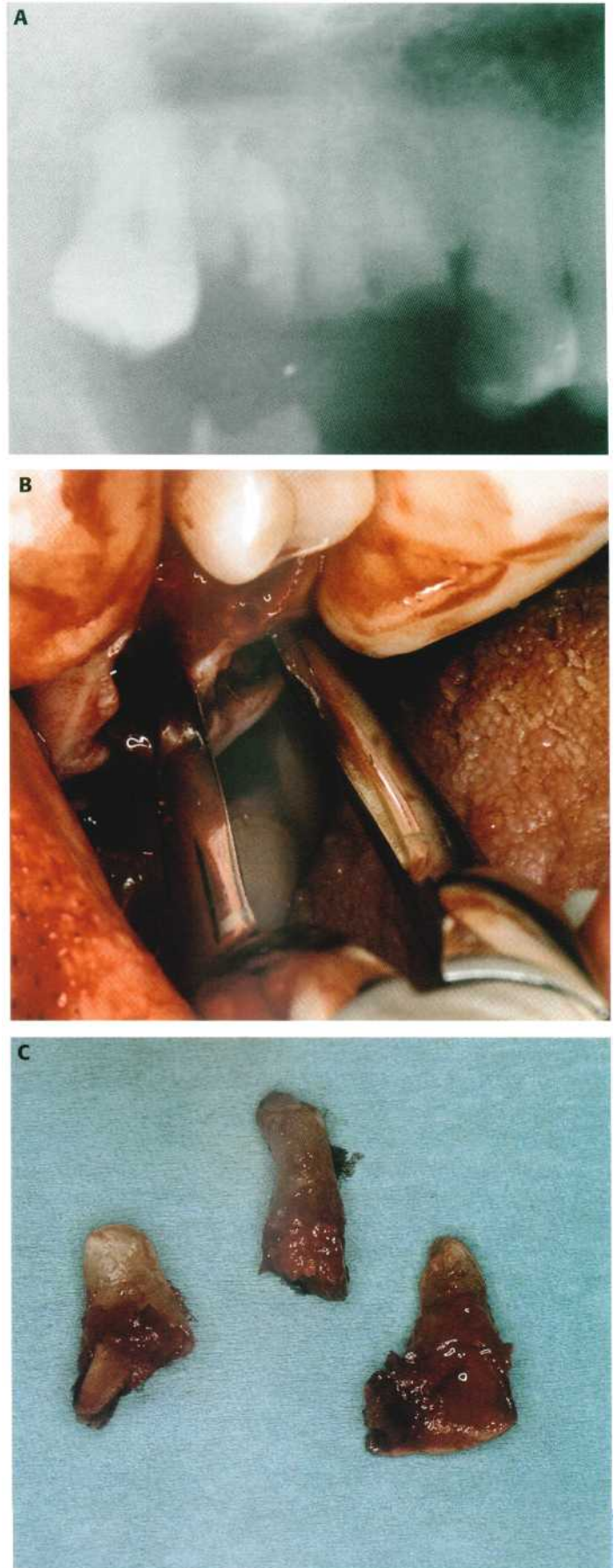
#### 8.1.1.3.6. Premolares inferiores

Realizamos la prensión como siempre y aplicamos de entrada movimientos de lateralidad hacia fuera o vestibular. En caso de no ser suficiente, se insiste con movimientos hacia vestibular y lingual alternativamente pudiendo combinarlos con ligeras rotaciones. Se termina con una tracción hacia arriba y afuera.

#### 8.1.1.3.7. Primer y segundo molares inferiores

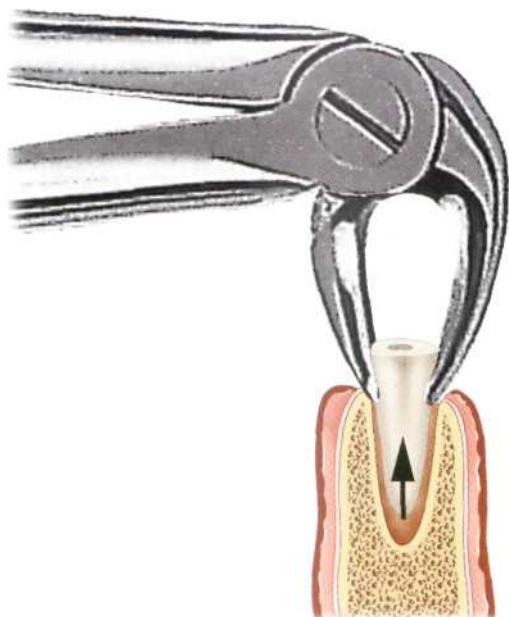Cuando las raíces mesial y distal están separadas, podemos usar los fórceps de raíces inferiores.

Después de una adecuada prensión se imprimen movimientos de luxación hacia vestibular. En caso de no ser suficiente, repetiremos los movimientos hacia vestibular y hacia lingual hasta terminar arrastrando la raíz hacia arriba y afuera (figura 8.4). Las raíces de estos molares en muchas ocasiones no cumplen los requisitos para ser tributarias de la exodoncia con fórceps y deben aplicarse otras técnicas como la extracción con botadores, la odontosección o la extracción quirúrgica con colgajo mucoperiostico.



**Figura 8.3.** Extracción de los restos radiculares del primer y segundo molares superiores (A) Detalle de la ortopantomografía que nos muestra los restos radiculares del 1.6 y 1.7. (B) Extracción con el fórceps en bayoneta. (C) Extracción de las tres raíces completada.





**Figura 8.4.** Presión correcta del fórceps en la raíz mesial del primer molar inferior.

#### 8.1.1.3.8. Tercer molar inferior

Este molar, como ya hemos comentado, tiene unas peculiaridades especiales por lo que será estudiado con profundidad en el capítulo 13.

En ocasiones excepcionales, una raíz de un tercer molar inferior podrá extraerse con fórceps ya que normalmente se precisa la realización de técnicas quirúrgicas.

### 8.1.2. EXTRACCIÓN DE RESTOS RADICULARES CON BOTADORES

Los elevadores o botadores se utilizan normalmente para realizar la sindesmotomía y para luxar el diente a extraer como paso previo al uso de los fórceps. En ocasiones, ésta puede llegar a ser completada con este mismo instrumental que es especialmente útil para la extracción de restos radiculares.

Los botadores suelen aplicarse a la extracción de dientes unirradiculares o multirradiculares si éstos tienen las raíces fusionadas y cónicas (es como si fuera una única raíz).

El uso de los elevadores es interesante cuando se realizan técnicas quirúrgicas, es decir, cuando se levanta un colgajo y se efectúa una ostectomía. Pero vamos a estudiar ahora el uso de los elevadores conservando la integridad del alvéolo y del tejido gingival.

Las indicaciones para la exodoncia con elevadores sin ostectomía previa son:

- Extracciones de dientes monorradiculares, con raíces rectas, sin bifurcaciones ni dilaceraciones y sin cementosis, o de restos radiculares en las mismas condiciones. En este apartado se podrían incluir los dientes multirradiculares que tienen las raíces fusionadas y poco retentivas.

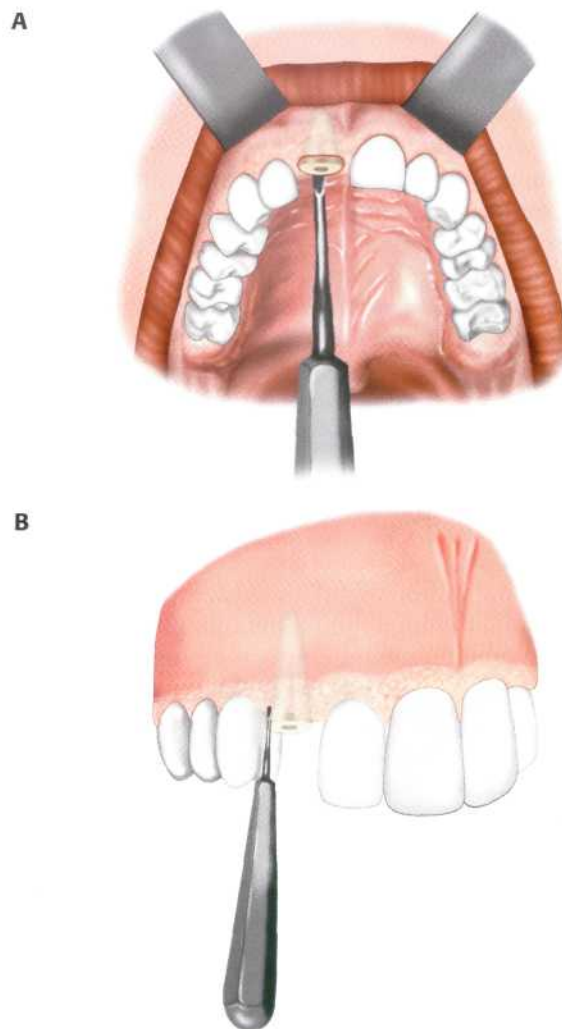
- Extracciones de raíces de dientes multirradiculares que pueden estar ya separadas o cuya odontosección habrá que realizar previamente.

Los tipos de elevadores que pueden utilizarse y los principios físicos que rigen su aplicación han sido ya comentados en el capítulo 6.

#### 8.1.2.1. Extracción de dientes monorradiculares

En estos casos se suelen utilizar botadores rectos, que actuando como palanca consiguen luxar el diente sobre el cual se aplica, pudiendo ejercer también la acción de cuña.

Los tiempos de extracción serán analizados a continuación.



**Figura 8.5.** (A) Elevador colocado paralelo al eje longitudinal del incisivo central superior. (B) Vía de acceso vestibular donde el botador forma un ángulo recto con el eje longitudinal de la raíz.

#### 8.1.2.1.1. Aplicación del botador

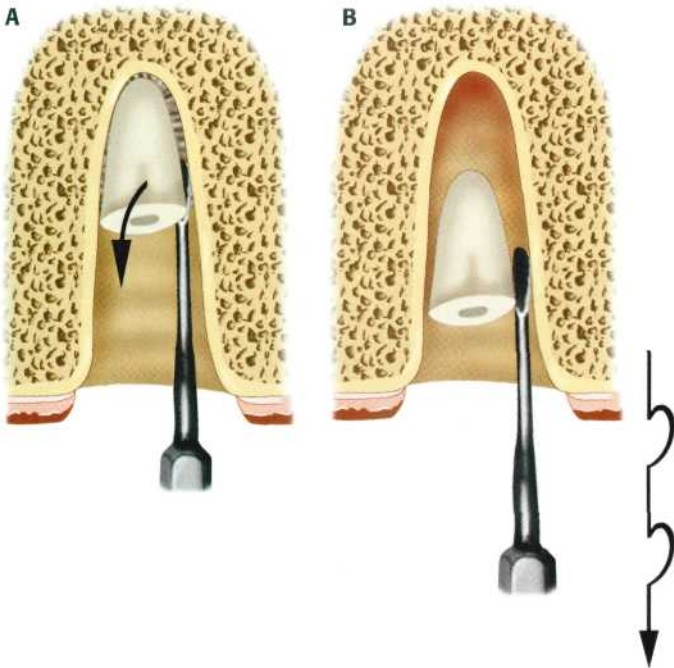
El instrumento se introduce realizando pequeños movimientos de rotación hasta alcanzar el punto útil de aplicación deseada, momento en el cual la cara plana o cóncava de la hoja del botador entra en contacto con el diente.

La meta es colocar el botador entre la pared del alvéolo y el lado más elevado de la raíz, excavando incluso la pared ósea para poder apalancar bien, evitando así el riesgo de aplicar presión sobre el fragmento dentario en sentido apical.

#### 8.1.2.1.2. Luxación

Aplicando el elevador en el espacio periodontal entre la raíz y la pared ósea del alvéolo, éste actúa como cuña, y si realizamos esta acción alrededor de toda la circunferencia del diente a extraer, conseguiremos su luxación. Los movimientos de rotación del botador -hacia la derecha e izquierda- y de impulsión se irán repitiendo hasta conseguir la movilización del diente.

El botador puede colocarse paralelo al eje longitudinal del diente y ejercer movimientos hacia apical con el fin de actuar como cuña o palanca. También se puede situar el elevador recto en el área interdental, en ángulo recto con el eje dentario, con el fin de ejercer la acción de palanca con punto de apoyo en el tabique óseo interdental (figura 8.5).



**Figura 8.6.** (A) Acción de cuña y de palanca de primer género con un botador recto. (B) Extracción del resto radicular.

#### 8.1.2.1.3. Exodoncia

Una vez luxado el diente o la raíz se amplían los movimientos rotatorios y se busca un punto de apoyo para actuar como palanca de primer género. De esta manera se desplaza el diente en la dirección de menor resistencia, que generalmente es hacia mesial o distal, consiguiendo así su avulsión. Cuando la hoja del elevador ha penetrado hasta el tercio gingival de la raíz (acción de cuña), se lleva el botador hacia palatino, y con un punto de apoyo óseo se luxa y elimina la raíz (palanca de primer género) (figura 8.6).

Durante la aplicación de los botadores es muy importante cogerlos adecuadamente y colocar las manos en la forma correcta a fin de controlar las maniobras de extracción y también para evitar posibles escapes del instrumento o movimientos bruscos que podrían producir lesiones iatrogénicas, especialmente de las partes blandas vecinas.

#### 8.1.2.2. Extracción de dientes multirradiculares

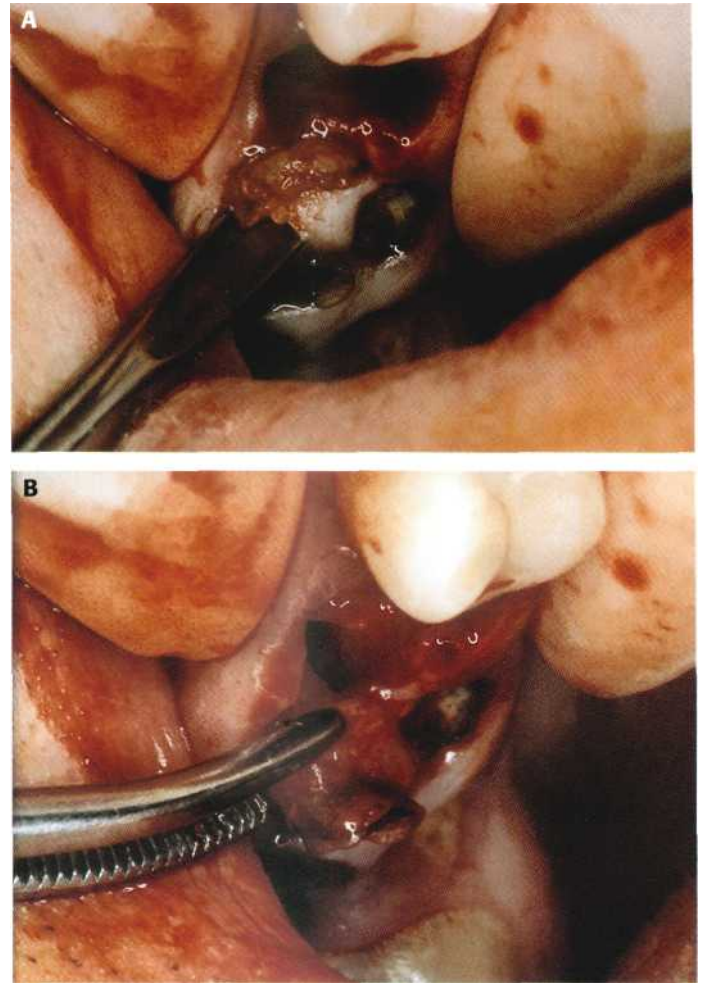
En estos casos se utilizan botadores rectos y en T tipo Winter o Pott; generalmente, su uso está destinado a la extracción de restos radiculares excepto si no tienen las raíces fusionadas y de forma cónica, hecho que sucede a menudo en los cordales superiores e inferiores.

Al intentar realizar la extracción de restos radiculares de un diente multirradicular, como un molar superior o inferior, podemos encontrar dos eventualidades:

- Que las raíces estén separadas entre sí y que, por tanto, cada raíz constituya un elemento único. Cuando las raíces están completamente separadas, puede aplicarse con gran efectividad la acción de palanca de los botadores. La fuerza que se haga con el elevador debe estar bajo nuestro control y la parte activa debe ejercer su presión en la dirección correcta procurando que la raíz siga la vía de menor resistencia.
- Que las raíces estén unidas por una mayor o menor cantidad de tejido dentario.

##### 8.1.2.2.1. Restos radiculares separados en el maxilar superior

Los molares superiores tienen tres raíces y, si éstas están separadas, se empezará la exodoncia por la raíz distovestibular (DV), se seguirá por la mesiovestibular (MV) y se finalizará con la palatina.



**Figura 8.7.** Extracción de restos radiculares separados de un molar superior. (A) Aplicación del botador recto en la raíz MV para luxarla. (B) Avulsión completa de la raíz, que es retirada con una pinza mosquito.

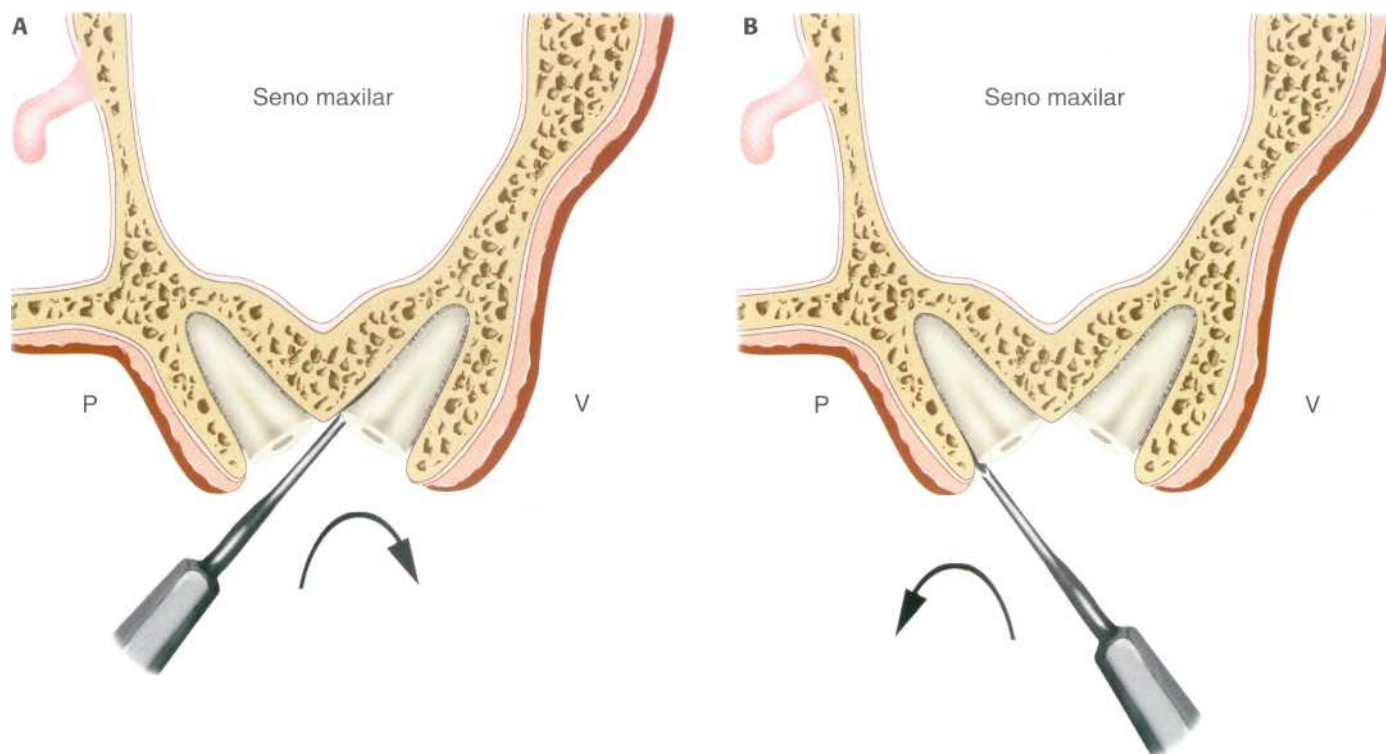
Se coloca el botador en el espacio periodontal entre la cara distal de la raíz DV y la cara mesial del molar contiguo que actuará de punto de apoyo. Iremos haciendo movimientos de rotación de poca amplitud hasta alcanzar el punto de aplicación adecuado. En este momento usaremos el instrumento como palanca, apoyándonos en el borde alveolar o en un diente vecino, que actuará de punto de apoyo o fulcro, y luxaremos la raíz hacia la zona de menor resistencia, que casi siempre suele ser la cara vestibular, con lo que conseguiremos la avulsión completa de la raíz.

Proseguiremos la exodoncia con la aplicación del botador en la cara mesial de la raíz MV realizando las acciones descritas hasta su extracción (figura 8.7).

Una vez conseguida la extracción de las dos raíces vestibulares y con ambos alvéolos vacíos, se extrae la raíz palatina, para lo cual se introduce el botador en el espacio periodontal entre la cara vestibular de dicha raíz y la pared palatina del tabique óseo interradicular. Si la raíz está cubierta total o parcialmente por éste, será preciso eliminarlo con escoplo, fresado o con el mismo elevador, a fin de poder aplicarlo correctamente. Luxamos la raíz hacia el lado palatino accionando el botador como palanca.

Debido a la relación tan íntima que suele existir entre los ápices dentarios y el seno maxilar, se recomienda no aplicar una presión directa sobre la raíz. Es muy importante dar una vía de salida hacia abajo con el fin de no introducir la raíz en el seno maxilar (figura 8.8).





**Figura 8.8.** Extracción de restos radiculares en el maxilar superior (molar en relación con el seno maxilar).

#### 8.1.2.2.2. Restos radiculares separados en la mandíbula

Se inicia la exodoncia por la raíz mesial, para lo cual se coloca el botador entre su cara mesial y el tabique interdentario que lo separa del diente anterior. Usaremos un botador recto de hoja fina, y aplicándole movimientos de rotación ligeros, desplazaremos la raíz hacia distal. Finalizamos la luxación dirigiendo la parte pasiva del instrumento hacia delante con apoyo del tabique óseo proximal, con lo que conseguiremos elevar la raíz de su alvéolo que será posteriormente eliminado. También podemos emplear un elevador tipo Winter o Pott, ya sea colocado entre las dos raíces separadas y con un punto de apoyo sobre una de las raíces, o colocándolo en el área interdientaria proximal.

Una vez completada la extracción de la raíz mesial, y disponiendo de su alvéolo vacío podremos utilizar los elevadores en T de Pott, Winter o Barry. Si no existe tabique interradicular, se introduce la punta del botador en el alvéolo mesial vacío colocando su cara plana contra la pared mesial de la raíz distal, y girando con fuerza el mango, se eleva ésta de su alvéolo. Utilizaremos el botador derecho o izquierdo según el caso y el diente de que se trate. Si hay tabique interradicular, éste deberá ser eliminado con fresa, gubia, escoplo o con el mismo botador para poder así aplicar su punta directamente a la cara mesial de la raíz distal. Seguidamente haremos la extracción de la raíz mesial (figura 8.9).

#### 8.1.2.2.3. Restos radiculares unidos por tejido dentario

Cuando se debe realizar la extracción de unos restos radiculares y las distintas raíces están unidas por una cantidad variable de tejido dentario, deberá procederse primero a la separación u odontosección con escoplo o fresas de fisura o redondas del n° 6. De esta forma transformamos un diente multirradicular unido en dos, tres o más raíces separadas que serán extraídas por los procedimientos ya comentados (figura 8.10).

Por lo tanto, toda raíz no cubierta por la encía o la mucosa bucal puede ser tributaria a la extracción convencional con el material de exodoncia habitual (fórceps de raíces y botadores), pero debemos estar pre-

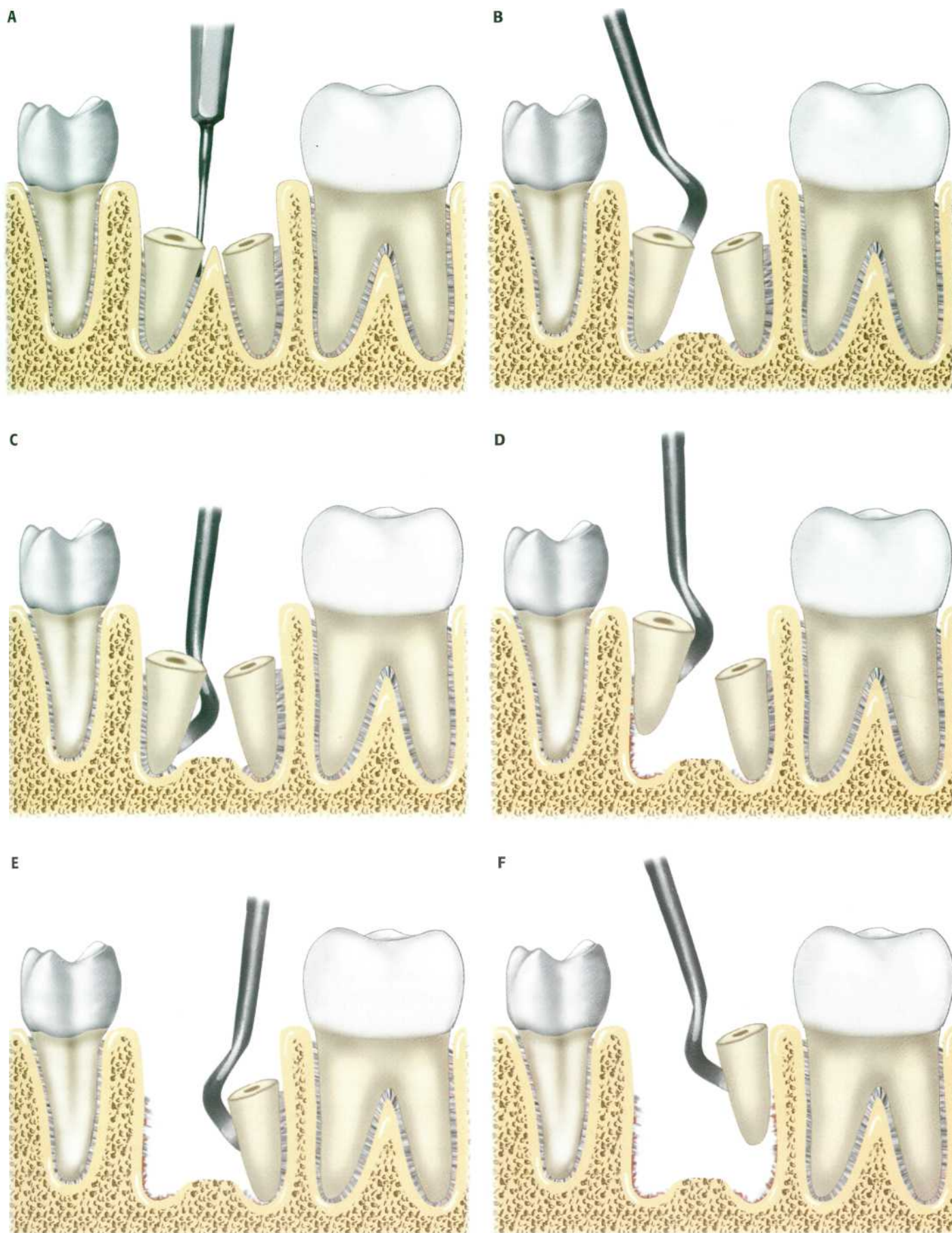
parados y disponer de los medios técnicos e instrumentales para que en cualquier momento podamos pasar a la ejecución de una odontosección o de una técnica quirúrgica con colgajo y ostectomía. En nuestra opinión, debería estar proscrita la utilización de instrumental peligroso como los botadores muy finos tipo Heindenbrinck o el instrumental muy traumatizante del hueso alveolar o de la mucosa como los botadores de Krallenheber o de Lecluse. Estos últimos sin duda consiguen extraer las raíces, pero dejando el campo quirúrgico lleno de fragmentos de hueso que se necrosarán y serán posteriormente fuente de numerosos problemas. Los instrumentos muy finos pueden romperse muy fácilmente, y la presión que con ellos se ejerce sobre la raíz, puede hacer que se desplacen al seno maxilar, al conducto dentario inferior o a los tejidos blandos. Deberán, por tanto, usarse con una técnica muy cuidadosa y con una excelente visibilidad (figura 8.11).

## 8.2. EXODONCIAS COMPLEJAS

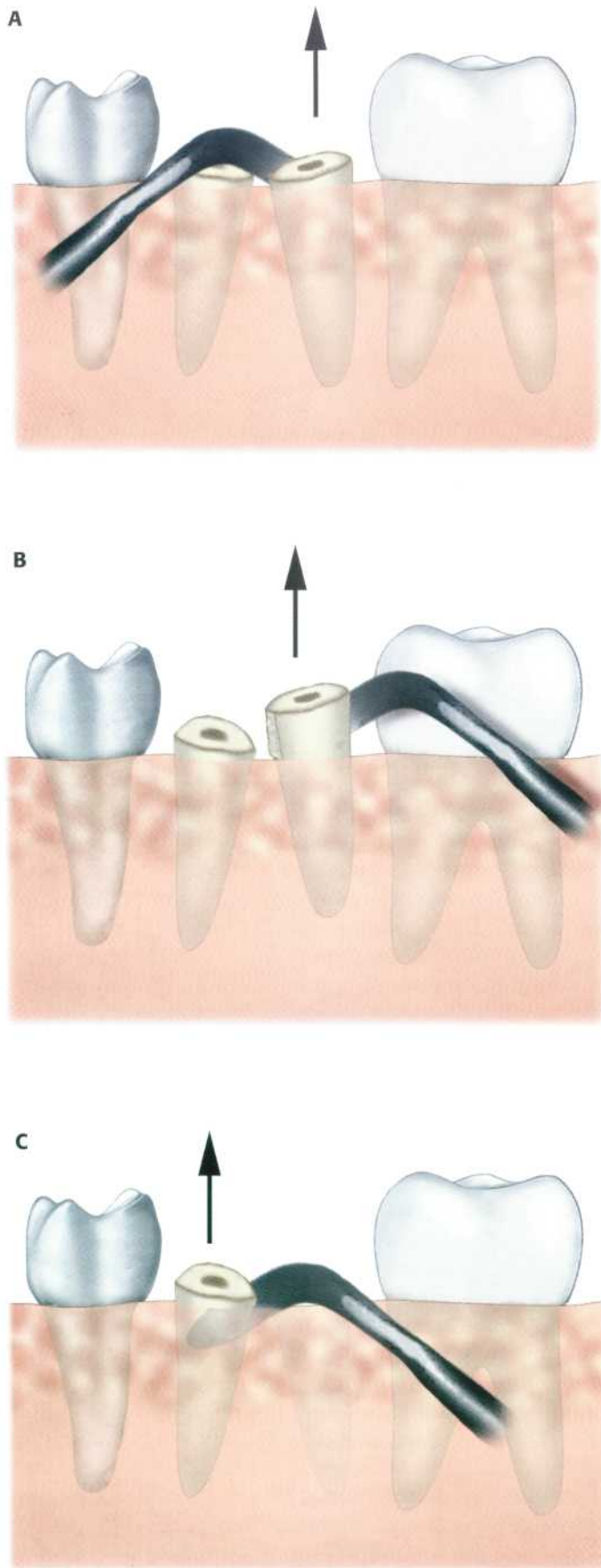
Son aquellas que presentan una dificultad que convierte una exodoncia convencional en una exodoncia con exigencia de medios especiales técnicos, médicos, farmacológicos o de cualquier otro tipo, y que en la mayoría de los casos se traduce en la exigencia de realizar una exodoncia quirúrgica.

El paciente suele declarar en la historia clínica que en ocasiones anteriores se experimentaron contrariedades al realizar la extracción dentaria. Esto debe prevenimos, como dice Howe, de que existe la presencia de algún factor que lo explique (hueso esclerótico denso, hipercementosis de las raíces, etc.). Existirán también señales clínicas de alerta, que si se ignoran, nos llevarán a efectuar intentos imprudentes o ineficaces. Así, el odontólogo que intente la exodoncia convencional, comprobará que no existe respuesta a la fuerza de tracción que siempre debe ser moderada. Las causas que pueden convertir una extracción dentaria convencional en una exodoncia compleja pueden agruparse en 4 categorías:

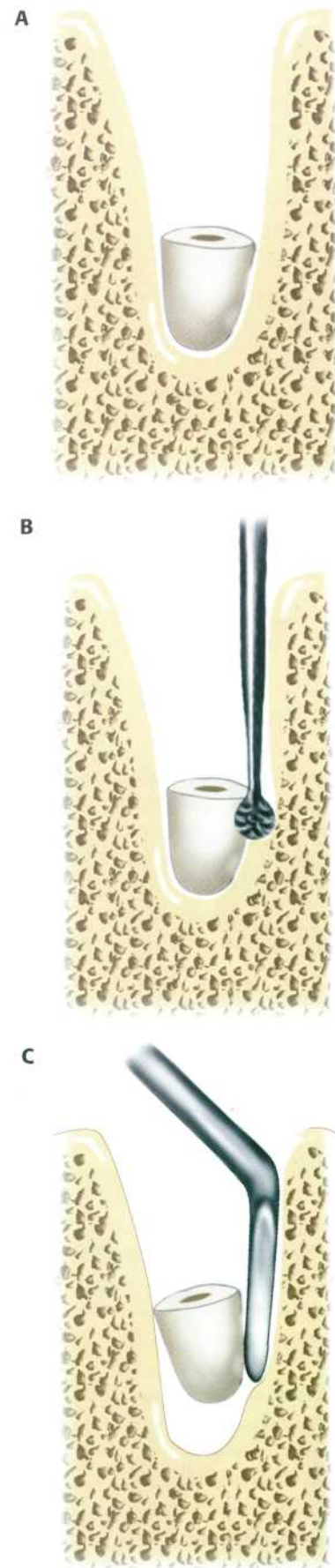



**Figura 8.9.** Extracción de restos radiculares en la mandíbula. (A) Luxación de la raíz mesial y eliminación del tabique óseo interradicular. (B) El botador ha creado el espacio para una correcta aplicación del botador de Pott. (C y D) Elevación de la raíz mesial. (E) Aplicación del botador en la cara mesial de la raíz distal. (F) Extracción de la raíz distal.

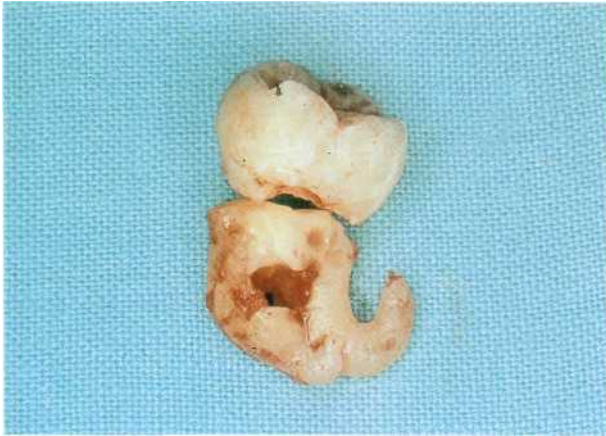

**Figura 8.10.** Extracción de raíces unidas por tejido dentario. (A) Separación de la raíz mesial y distal. (B) Extracción de la raíz distal aplicando el botador en el espacio interdentario distal. (C) Salida de la raíz mesial tras eliminar parte del tabique óseo interradicular.



**Figura 8.11.** Utilización de botadores finos en la extracción de raíces. (A) Aspecto inicial. (B) Fresado de la pared ósea para permitir la aplicación del botador. (C) El elevador se introduce por el espacio creado y se aplica contra la raíz para elevarla de su lecho alveolar.





**Figura 8.12.** Raíces "en gancho" que convierten la exodoncia en compleja.

- Por enfermedad del paciente.
- Por falta de cooperación.
- Exodoncias múltiples.
- Por alteraciones locales.

#### 8.2.1. POR ENFERMEDAD DEL PACIENTE

Dentro de este apartado se incluyen todas aquellas enfermedades que por su gravedad pueden tener un índice de complicaciones elevado y que precisan usualmente de algún tipo de preparación y cuidados operatorios inmediatos especiales.

Con fines didácticos, podríamos distinguir, en esta situación, 5 grupos diferentes:

- Cardiopatías isquémicas.
- Trastornos del ritmo cardíaco.
- Limitación de la apertura bucal.
- Trastornos graves de la hemostasia.
- Alergia a los anestésicos locales.

En los pacientes con este tipo de problemas, se prefiere normalmente hacer la extracción dentaria en un medio hospitalario, en un quirófano, aunque generalmente bajo anestesia local, y con el soporte médico de los distintos especialistas que pudieran estar implicados.

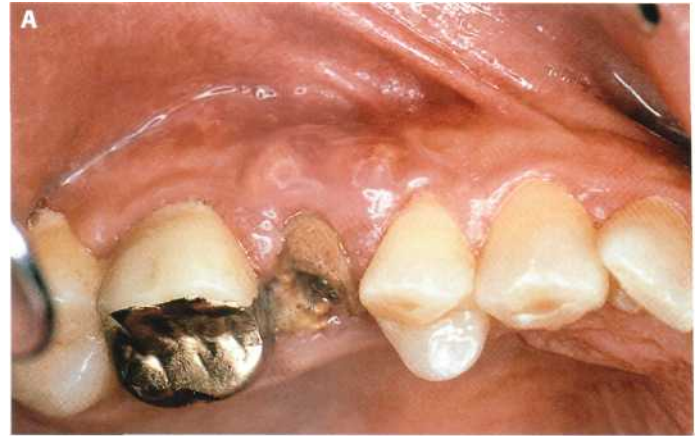El listado de pacientes con enfermedades sistémicas susceptibles a la aparición de complicaciones en la exodoncia y que precisan atenciones especiales no es ahora motivo de comentario ya que ha sido tratado ampliamente en el capítulo 3.

#### 8.2.2. POR FALTA DE COOPERACIÓN

Existen distintas situaciones en las que la falta de cooperación del paciente exige medidas especiales que pueden incluso aconsejar que la exodoncia se realice en un hospital y en un quirófano. El tipo de anestesia a utilizar suele ser la anestesia local, con la ayuda normalmente de otras medidas como la premedicación farmacológica, sedación endovenosa, utilización de óxido nitroso, etc., pudiendo llegar incluso a la indicación de la anestesia general con intubación nasotraqueal, según la gravedad del caso.

La falta de cooperación del paciente aparece en distintos grupos de enfermos entre los que destacaremos los siguientes:

- Disminuidos psíquicos y pacientes con enfermedades mentales.
- Neurolábiles, en especial si son dentofóbicos.
- Reflejo nauseoso exagerado.
- Movimientos involuntarios repetidos tipo coreoatetosis, enfermedad de Parkinson, etc.



**Figura 8.13.** (A) Resto radicular del 1.5. (B) La radiografía evidencia las características del resto radicular (descalcificación de la corona, diente desvitalizado, etc.) y su íntima relación con el seno maxilar.

#### 8.2.3. EXODONCIAS MÚLTIPLES

La necesidad de realizar numerosas exodoncias a la vez en el mismo paciente, exige unos cuidados y técnicas especiales que serán expuestos en el capítulo 9.

Las exodoncias múltiples pueden efectuarse:

- Por separado, de todos los dientes de los que se ha indicado la extracción.
- Por cuadrantes.
- Extracción de los segmentos posteriores en un primer tiempo y con posterioridad se extraerán los dientes anteriores.

En todos los casos se realiza una mínima alveoloplastia postextracción y en la mayoría de los pacientes es recomendable confeccionar una prótesis inmediata.

#### 8.2.4. POR ALTERACIONES LOCALES

Las alteraciones locales son las causas que con más frecuencia dan el adjetivo de compleja a una exodoncia, y los motivos suelen ser:

- Raíces malformadas, geminadas, dilaceradas, etc. (figura 8.12).
- Dientes desvitalizados.
- Dientes rotados (en giroversión).
- Dientes fuertemente implantados de forma idiosincrática.
- Un variado y complejo grupo de lesiones osteoformadoras y cementiformes que aumentan la resistencia del hueso.
- Contrariamente a la situación anterior, una serie de situaciones fisiológicas en parte (osteoporosis, osteomalacia), o francamente patológicas (quistes, tumoraciones quísticas), que debilitarán el hueso maxilar.
- Restos radiculares (figura 8.13).



- Apiñamientos. Los dientes situados fuera de la arcada ponen en peligro la estabilidad de los contiguos, especialmente en los apiñamientos de los incisivos inferiores y de los premolares lingualizados.

- Patología inflamatoria sobreañadida.

Ante cualquiera de estas eventualidades habrá que actuar de una forma adecuada, y ésta suele ser la realización de técnicas quirúrgicas (exodoncia con colgajo y osteotomía) y odontosecciones estratégicas.

En la práctica diaria estas causas pueden ser detectadas en el estudio preoperatorio (clínico y radiográfico), pero es probable que el odontólogo sólo advierta que la extracción va a ser difícil porque nota una resistencia anormal al intento de exodoncia con fórceps. En tales circunstancias debe abandonarse el intento, y una vez estudiado el caso con detenimiento, se realizará un procedimiento quirúrgico reglado que garantice el éxito.

En estas causas que convierten la exodoncia en compleja podemos distinguir tres grupos:

- No hay respuesta a la fuerza aplicada al instrumental de exodoncia (anquilosis, hipercementosis, patología ósea periapical osteocondensante y dientes con raíces incurvadas, anómalas, dilaceradas, con geminaciones, etc.).

- Cuando nuestra fuerza de tracción debe ser inferior a la normal (dientes con grandes restauraciones o desvitalizados, dientes con apiñamiento, alteración de la resistencia ósea, ya sea por la atrofia maxilar fisiológica del anciano, por un problema patológico como la presencia de una lesión quística extensa, fractura reciente, etc.), o por estar manipulando en una zona débil, como puede ser la tuberosidad o el ángulo mandibular.

- Cuando la vía de salida alveolar se prevé difícil (primeros molares superiores o inferiores con raíces muy divergentes, restos radiculares, diente atrapado entre otros dos por migración del diente distal, etc.).

### 8.3. EXODONCIA QUIRÚRGICA

Se denomina exodoncia quirúrgica a la intervención mediante la cual se extrae un diente o una parte del mismo, siguiendo una pauta reglada que consta de las siguientes fases: incisión, despegamiento de un colgajo mucoperióstico, osteotomía, avulsión y reparación de la zona operatoria con regularización ósea, curetaje y sutura.

En ocasiones, no seguimos la secuencia completa, puesto que hay casos en que no es preciso preparar un colgajo y otros donde hay que hacer un colgajo pero la osteotomía es mínima.

La odontosección, que comentaremos más adelante, puede incluirse en esta secuencia operatoria con el fin de facilitar la exodoncia y economizar al máximo la osteotomía o resección de hueso.

Esta intervención se ha denominado de distintas maneras por los diferentes autores por lo que se conoce también como:

- Extracción dentaria a colgajo. Puesto que debe prepararse un colgajo para tener acceso al diente o a la raíz a extraer.

- Extracción dentaria con osteotomía o alveolectomía. Ya que debe realizarse la extirpación del hueso alveolar para conseguir la exodoncia.

- Extracción dentaria complicada o compleja. Por precisar de maniobras quirúrgicas más agresivas que en la exodoncia convencional.

En nuestro país el término más utilizado es el de exodoncia quirúrgica, aunque esto no deja de ser una redundancia, puesto que toda extracción dentaria es quirúrgica. Los otros términos empleados reflejan pasos operatorios de una misma intervención.

La exodoncia quirúrgica debe ser bien conocida por el odontólogo puesto que sus indicaciones son abundantes y en múltiples ocasiones es mejor este procedimiento -en apariencia más agresivo- que una exodoncia convencional prolongada en el tiempo y con destrucción y traumatismo del hueso y de los tejidos blandos.

Este procedimiento consigue un campo operatorio más amplio, con mayor visibilidad y, por tanto, con mejor acceso. Asimismo, la eliminación de hueso u osteotomía consigue dar una mejor vía de salida al diente o raíz cumpliéndose así la "ley del menor traumatismo". Como dice Mead, "la ablación de una parte de la cortical vestibular o lingual, a menudo convierte una operación extremadamente difícil en un procedimiento relativamente sencillo".

Al ser, pues, una técnica relativamente atraumática, el postoperatorio es menos tormentoso y con un índice de complicaciones menor. La cicatrización de la herida operatoria es mejor que cuando se han producido desgarros, aplastamientos, esfacelos, fracturas del hueso alveolar, maceración, etc., de los tejidos con maniobras e intentos repetidos de exodoncia convencional que a menudo resultan, además, infructuosos.

Berger destaca que si el profesional se separa de la rutina, su intervención se mira con sospecha y con cierto grado de temor. El paciente puede tener la impresión de que cuando se practica una incisión o se emplean unos instrumentos no habituales, el caso se está complicando o es grave. Por ello recomienda utilizar los métodos más sencillos e ir aumentando progresivamente la importancia del gesto quirúrgico según la gravedad del caso, dando siempre las explicaciones convenientes. Por el contrario, Costich y White creen que el odontólogo no debe emplear más de 30 segundos en extraer unos restos radiculares no erupcionados sin preparar un colgajo.

#### 8.3.1. INDICACIONES

Las indicaciones de la exodoncia quirúrgica dependen de distintos factores. Destacaremos los que provienen del diente a extraer y de sus tejidos circundantes y los debidos a la preparación técnica y los conocimientos del odontólogo. En este último concepto es relativamente frecuente que la deficiente capacidad del profesional, la falta de instrumental, un mal diagnóstico, las prisas, o una mentalidad poco "quirúrgica" induzcan al odontólogo a elegir una técnica errónea.

La anamnesis y la exploración clínica y radiológica nos proporcionan los datos suficientes para catalogar "a priori" si esa exodoncia debe ser convencional o es difícil y precisa de un procedimiento quirúrgico. En este momento, la primera decisión es valorar la propia capacidad para poder realizar la técnica de forma correcta o si debemos remitir el paciente a un cirujano bucal.

Podemos encontrar en la praxis diaria dientes que deben extraerse por motivos concretos, otros que han sufrido intentos previos de exodoncia fracasados, o restos radiculares de distintos tipos ya comentados antes. De todas estas eventualidades surgirán las indicaciones de exodoncia quirúrgica:

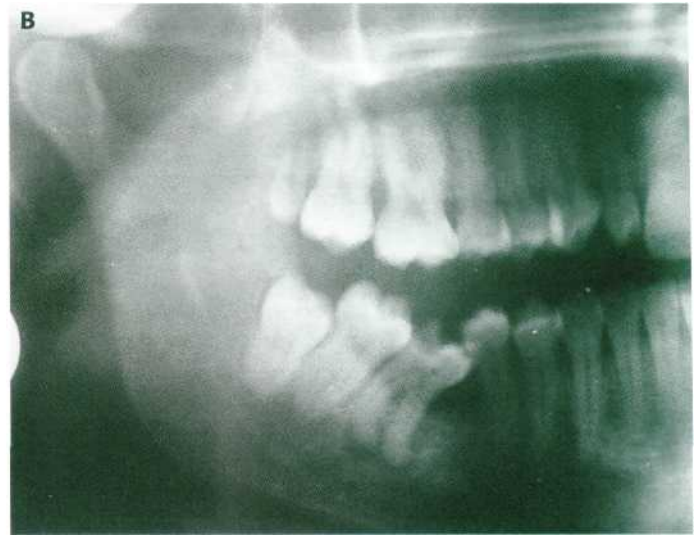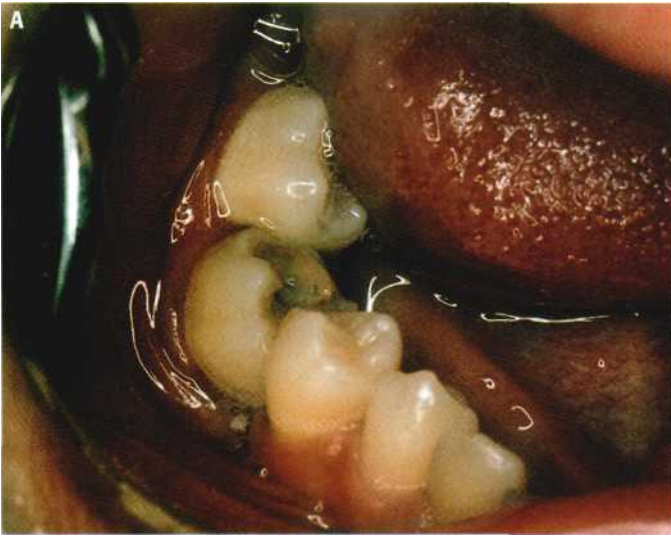- Dientes no erupcionados que están en una posición y situación anómalas. Se trata, pues, de inclusiones ectópicas, heterotópicas o en posiciones diversas.

- Dientes erupcionados con anomalías de posición y situación. Un caso característico sería el primer molar inferior, que al perder parcial o totalmente su corona por un proceso de caries, ha quedado atrapado entre el segundo premolar y el segundo molar, por la mesialización de este último (figura 8.14).

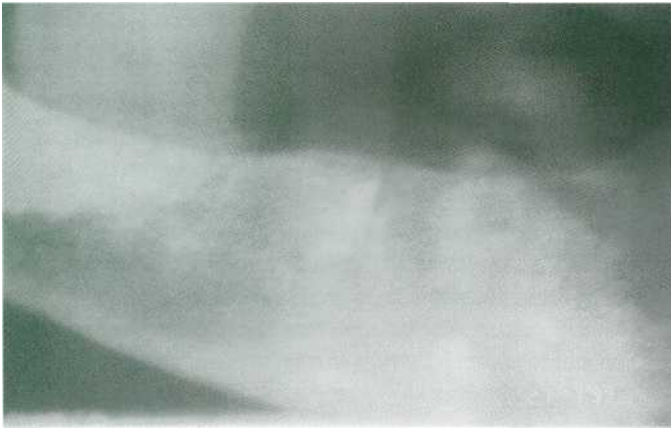
- Dientes portadores de prótesis fijas con coronas que dificultan la prensión o con pernos que debilitan la raíz.

- Raíces dentarias fracturadas a distintos niveles, eventualidad que ha ocurrido durante el mismo acto operatorio o que ya se había producido en ocasión de un intento previo -pero reciente- de exodoncia. Esos restos radiculares están en contacto con la cavidad bucal y son visibles a través del alvéolo.

- Raíces dentarias antiguas, que pueden estar erupcionadas o incluídas (figura 8.15).



**Figura 8.14.** Primer molar inferior derecho atrapado entre el segundo molar y el segundo premolar. (A) Aspecto clínico. (B) Detalle de la ortopantomografía.



**Figura 8.15.** Resto radicular incluido en la mandíbula.

- Dientes con caries muy extensas que destruyen toda la corona dentaria. No puede hacerse una presa correcta con un fórceps o aplicar adecuadamente un botador.

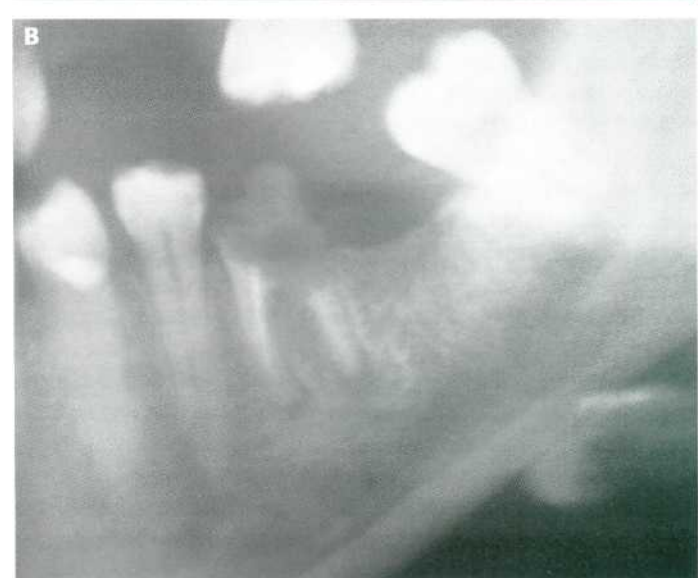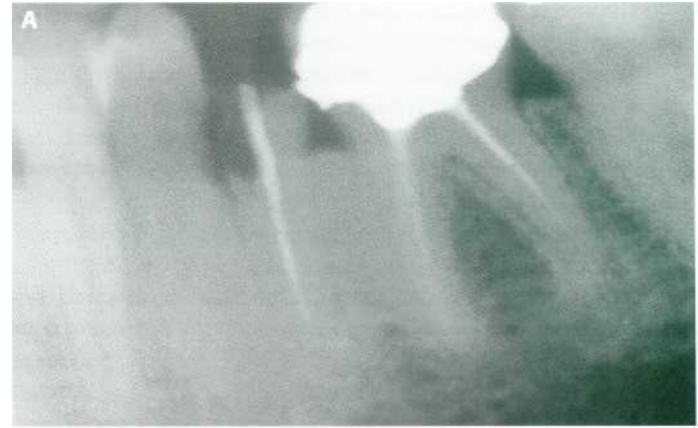
- Dientes con caries subgingivales que originan fracturas en el cuello dentario al hacer la prensión con el fórceps.

- Dientes con grandes reconstrucciones cuya corona puede fracturarse con la aplicación del fórceps.

- Dientes con reabsorciones internas y externas. Su fragilidad es muy elevada.

- Dientes desvitalizados y de ancianos. Los dientes endodonciados son muy frágiles, ya que sus tejidos han perdido su metabolismo y, por tanto, carecen de elasticidad por la disminución de las sustancias elásticas en las proteínas dentarias. Al mismo tiempo existe una mayor fijación alveolar o incluso anquilosis por aposición cementaria en la raíz (figura 8.16). También hay que destacar que la dentina de los dientes de personas ancianas contiene muchas áreas esclerosadas, lo que contribuye a hacerlas más quebradizas. En ambos casos existe, pues, una fragilidad especial, por lo que cualquier maniobra violenta o intempestiva producirá la fractura de la corona, de la raíz o de ambas.

- Dientes con anomalías radiculares de forma, número y dirección, como pueden ser raíces divergentes, curvas, muy finas, paralelas, dilaceradas, con un tabique interradicular muy grande, con raíces accesorias, etc. Radiográficamente pueden detectarse raíces con líneas desfavorables o conflictivas con las vías de extracción.



**Figura 8.16.** (A) Resto radicular de un segundo premolar inferior izquierdo desvitalizado. (B) Restos radiculares del primer molar inferior derecho desvitalizado y con imágenes apicales.

- Anquilosis dentaria con desaparición del espacio periodontal. La reabsorción interna o externa, seguida por invasión ósea, hace que el diente quede trabado. En consecuencia, si se hace demasiada fuerza, pueden fracturarse las corticales óseas o incluso el maxilar.

- Fenómenos de condensación a nivel dentario (hipercementosis) o alveolar (figura 8.17). Toda actividad osteoblástica aumentada como la esclerosis ósea o la hipercondensación a nivel alveolar dificultará de forma importante la exodoncia. Existen distintos procesos morbosos o enfermedades sistémicas que también producen estos problemas como la enfermedad de Paget, la osteopetrosis, la osteítis condensante, etc.

- Existencia de lesiones periapicales que deben ser eliminadas con el diente, y cuya extracción, por su localización o tamaño, no puede hacerse por vía alveolar.

- Finalmente, los antecedentes previos de dificultad en las extracciones dentarias con fracturas radiculares, de las corticales óseas, etc., nos inducirán a un procedimiento quirúrgico. Los estudios preoperatorios ya comentados, entre los que es inexcusable un diagnóstico radiológico detallado, detectarán la posible existencia de alteraciones dentarias radiculares, locales o sistémicas que expliquen este tipo de complicaciones.

Así pues, de todas las indicaciones enumeradas en la práctica, podemos encontrarnos con las siguientes situaciones resumidas por Donado:

- Dientes incluidos sin posibilidad de acceso directo.
- Dientes erupcionados en posición ectópica donde el acceso para la prensión con el fórceps es difícil o imposible.
- Dientes muy destruidos o restaurados donde la prensión es imposible o muy dificultosa por el peligro de fractura.
- Dientes con anomalías radiculares, con una o varias raíces, con hueso hipercalcificado o frágil, donde la prensión y luxación provocarán una fractura dentaria u ósea.
- Raíces fracturadas a diferentes niveles o incluidas, donde la prensión es difícil o imposible.

La realización en estos casos de la exodoncia quirúrgica tiene las siguientes finalidades:

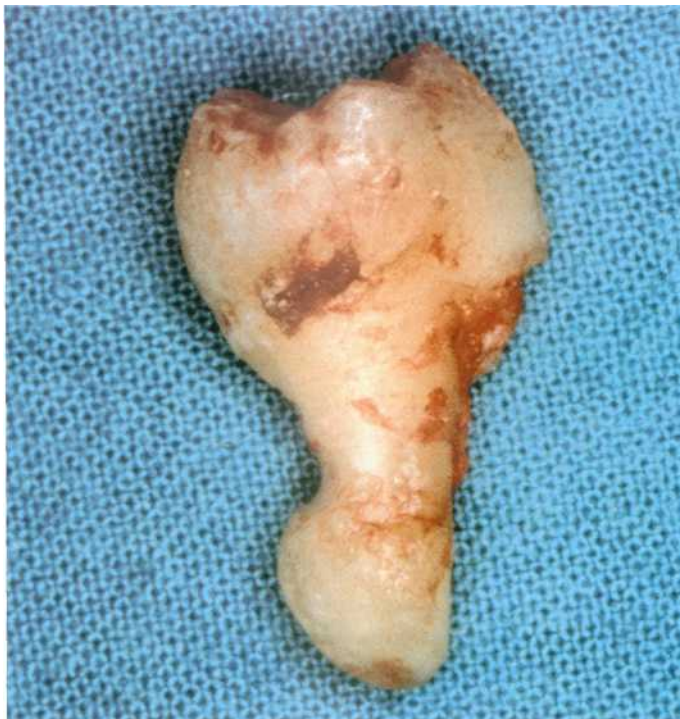- Ampliar el campo para facilitar el acceso o permitir un punto de aplicación y apoyo del instrumento en el lugar idóneo.
- Eliminar la cortical ósea externa para vencer posibles resistencias.
- Dividir el diente para extraer las raíces separadamente, eliminando el obstáculo que suponen en su conjunto.

### 8.3.2. TÉCNICAS QUIRÚRGICAS

La exodoncia quirúrgica se basa en la preparación de un colgajo mucoperiostico que dé acceso al hueso alveolar con el fin de realizar una ostectomía de la cortical ósea (alveolectomía), y así realizar la avulsión dentaria o del resto radicular. Se puede efectuar igualmente el legrado del alvéolo y de la zona periapical, y terminar con la reparación del campo operatorio y la reposición de la mucosa y tejido gingival a su primitiva situación mediante la sutura.

Para poder hacer esta técnica se precisa una caja básica de cirugía bucal que contenga el siguiente instrumental:

- Mango de bisturí del nº 3 con hoja del nº 15.
- Separadores: de Minnesota, de Farabeuf o de Langenbeck. Estos dos últimos deben ser de unas dimensiones adecuadas, ya que existen muchas variedades dentro del mismo diseño. No se debe utilizar nunca el espejo odontológico de exploración como separador.
- Periostótomos. Tienen que ser finos y sirven para separar la fibromucosa gingival y bucal que no debe ser lesionada en esta acción. Utilizamos normalmente el periostótomo doble de Freer, de Molt, etc.
- Instrumental para la ostectomía. Motor convencional con pieza de mano quirúrgica y fresa redonda del nº 8 de carburo de tungsteno. La odontosección también la realizamos con pieza de mano con fresas de carburo de tungsteno o diamantadas. La regularización de los rebordes óseos se hace con fresas redondas de acero medianas a baja velocidad.



**Figura 8.17.** Hipercementosis apical en una de las raíces de un molar inferior.

Mientras se realiza la ostectomía, debe irrigarse el campo operatorio con agua destilada o suero fisiológico estéril. No debe utilizarse el agua del equipo dental cuando se ha levantado un colgajo.

- Pinza hemostática de Halstead (mosquito), curva sin dientes.
- Instrumental para la exodoncia propiamente dicha: botadores tipo Pott, rectos, etc., y fórceps en bayoneta, ya que después de la ostectomía, algunas veces puede hacerse una prensión adecuada.
- Pinzas rectas de disección con dientes.
- Portaagujas recto tipo Mayo-Hegar de la misma longitud que las pinzas.
- Tijeras curvas con punta roma tipo Mayo para cortar puntos.
- Material de sutura. Seda atraumática C-16 de 3/0 con aguja cilíndrica. La aguja de sección triangular es de elección en los casos en que las partes blandas tengan un componente fibrótico importante. Puede utilizarse también material reabsorbible (ácido poliglicólico), especialmente en pacientes con déficit mental, pacientes que no podremos controlar, niños, etc.

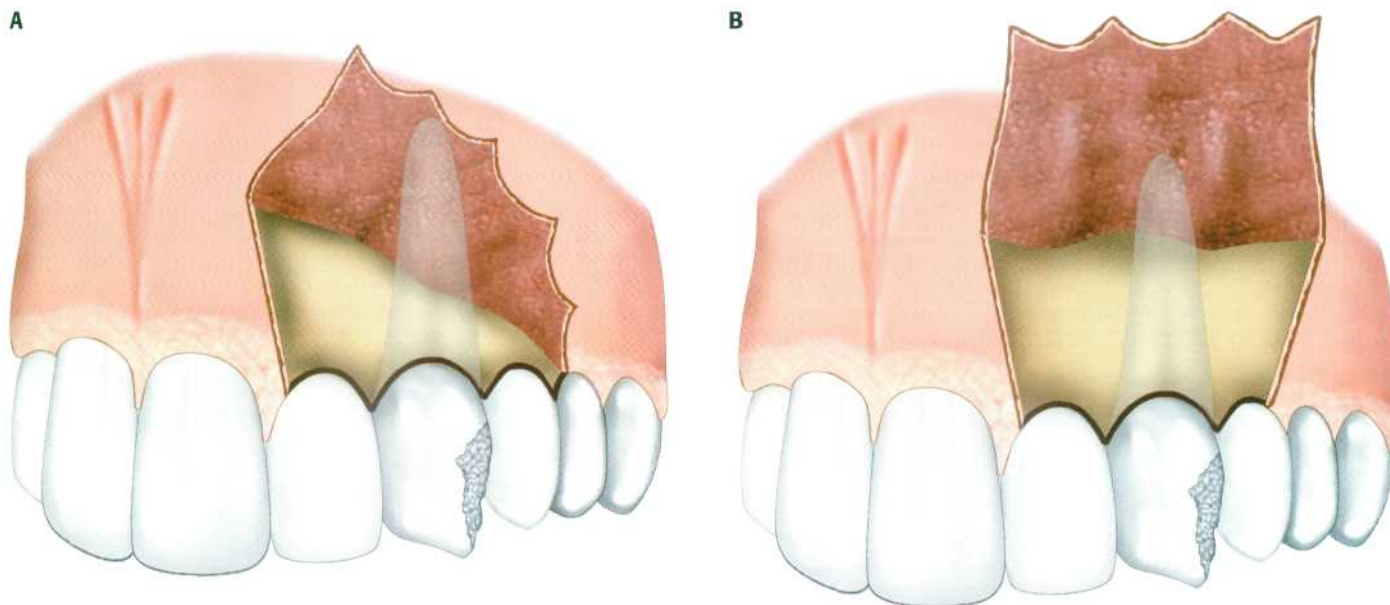
Dependiendo del tipo y magnitud de la intervención se utilizará todo o parte del instrumental, pero es necesario tener preparado todo el material. En estos casos como siempre, es imprescindible tener una buena visión del campo operatorio (luz, aspiración, ayudante, etc.) y no actuar a ciegas y con prisas.

Las situaciones tan variadas en las que podemos encontrarnos hacen que sea difícil sistematizar la técnica a aplicar en cada caso, puesto que podemos precisar distintos tipos de gestos quirúrgicos:

- Un despegamiento gingival muy reducido con una mínima ostectomía.
- Realización de un colgajo con ostectomía más o menos amplia.
- Odontosección en dientes uni o multirradiculares, con o sin colgajo.
- Preparación de un colgajo y realización de ostectomía y odontosección.

Analizaremos seguidamente la secuencia operatoria básica de la exodoncia quirúrgica.





**Figura 8.18.** (A) Incisión sulcular o marginal con una descarga vertical que nos permite levantar un colgajo triangular. (B) Realización de dos descargas verticales obteniendo un colgajo trapezoidal.

### 8.3.2.1. Incisión

La incisión cumplirá los postulados que ya fueron señalados en el capítulo 4, pero recordemos que el diseño debe permitir la preparación de un colgajo bien irrigado, que represente la mínima injuria posible y que proporcione un campo operatorio amplio.

Cuando se trata de una exodoncia, el colgajo siempre será de grosor completo y se realizará habitualmente por vestibular. La vía palatina o lingual no suele ser frecuente y además proporciona una visibilidad pequeña con numerosos impedimentos y molestias de toda índole.

El sitio y la ubicación de la incisión deben ser planteados adecuadamente en función de un estudio clínico y radiológico correcto. El diente a extraer, la dirección de sus raíces y su disposición, etc., condicionarán la forma del colgajo.

Lo más frecuente suele ser la realización de una incisión en el surco gingivodentario (marginal) con una sola descarga vestibular que debe seguir las normas ya comentadas. Raramente se requieren dos descargas que son las necesarias para preparar un colgajo trapezoidal (figura 8.18).

En casos sencillos en los cuales la prensión con fórceps no puede efectuarse de forma adecuada por existir una gran destrucción de la corona o una restauración frágil, o en restos radiculares erupcionados, podemos hacer una simple incisión gingival despegando sólo el margen sin preparar ningún tipo de descarga (figura 8.19).

En la zona de los incisivos del maxilar superior, debemos evitar que la incisión afecte al frenillo labial. Las raíces palatinas de los molares y premolares superiores se abordan por vía vestibular y a través del tabique interradicular, previa eliminación del suficiente hueso vestibular.

### 8.3.2.2. Disección del colgajo

Con el periostótomo de Freer se levanta el colgajo mucoperiostico, procurando no desgarrar ni traumatizar los tejidos blandos.

Se separa el colgajo en toda su extensión hasta descubrir el hueso a intervenir, sosteniéndolo y protegiéndolo con el separador de Minnesota o de Farabeuf.

El colgajo debe contener el periostio, que debe ser tratado de forma delicada, con el fin de no inducir complicaciones postoperatorias o dificultar o retrasar la curación de la herida operatoria.

### 8.3.2.3. Ostectomía

La realización de la ostectomía o eliminación del hueso alveolar es el objeto principal de la extracción quirúrgica.

Esta resección de hueso se efectuará a través del colgajo triangular preparado habitualmente o a través del pequeño despegamiento gingival que hacemos en ocasiones (casos sencillos).

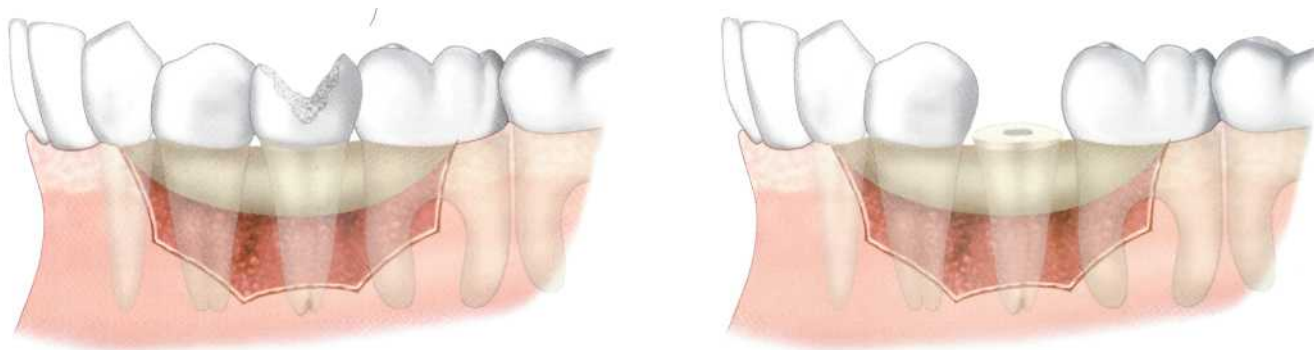La eliminación de la cortical ósea externa suele suprimir el principal factor de retención del diente en su alvéolo (figura 8.20B). Se trata de quitar el hueso suficiente para conseguir un buen punto de apoyo para los botadores, una superficie adecuada para la prensión con los fórceps o un campo que facilite la odontosección a nivel radicular.

La ostectomía se efectúa habitualmente con fresas redondas del nº 8 de carburo de tungsteno montadas en pieza de mano y bajo una irrigación constante con suero fisiológico o agua destilada estéril a fin de evitar el recalentamiento. Debe existir una buena sincronía entre irrigación y aspiración.

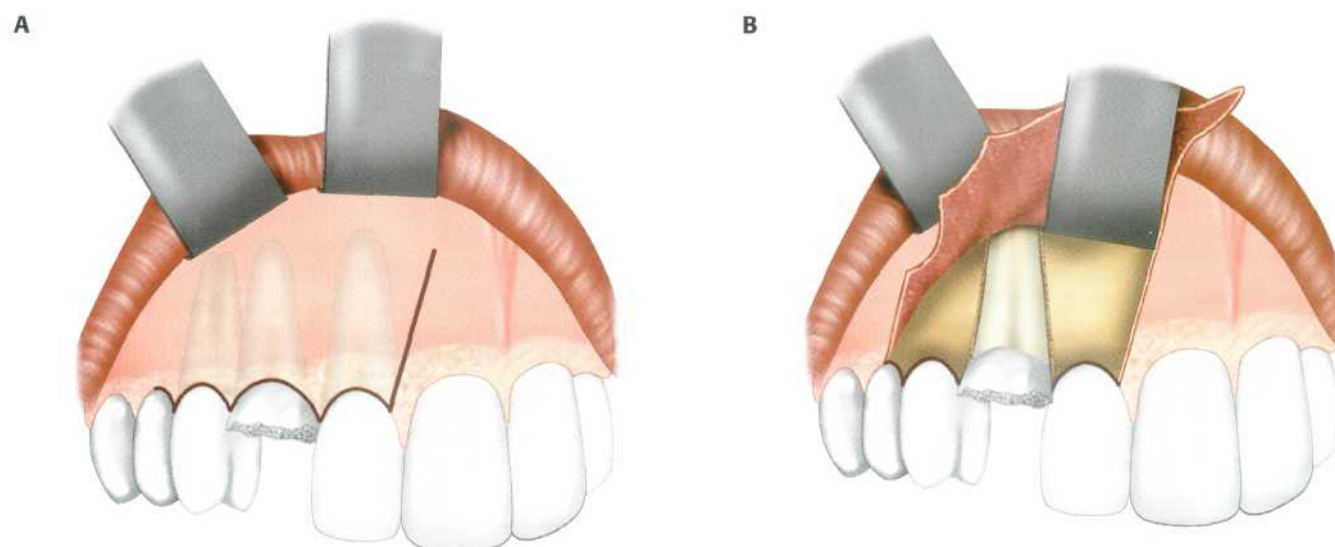
La fresa se aplica contra el hueso y en su giro extirpa la superficie cortical requerida llegando hasta la raíz a extraer o la zona a la que nos interesa acceder. Autores como Howe recomiendan eliminar el hueso con el método de "estampilla o sello postal", es decir, realizan numerosas perforaciones como se ve en la figura 8.21 para posteriormente unir las entre ellas para eliminar así el hueso deseado. Esta técnica, ya muy clásica, no tiene un interés especial y nosotros preferimos la ostectomía progresiva de la cortical ósea.

La cantidad y extensión del hueso a resecar están fijadas por las condiciones del diente a extraer. En general, es suficiente resecar hasta una altura equivalente a la mitad del diente o su tercio apical. Cuando hay cementosis, dilaceraciones o lesiones periapicales a legar, eliminamos la cantidad de hueso necesaria para visualizar toda la amplitud de las malformaciones o entidades patológicas. Así, por ejemplo, las raíces con cementosis importante exigen una ostectomía hasta la región apical y en toda la amplitud de la raíz.

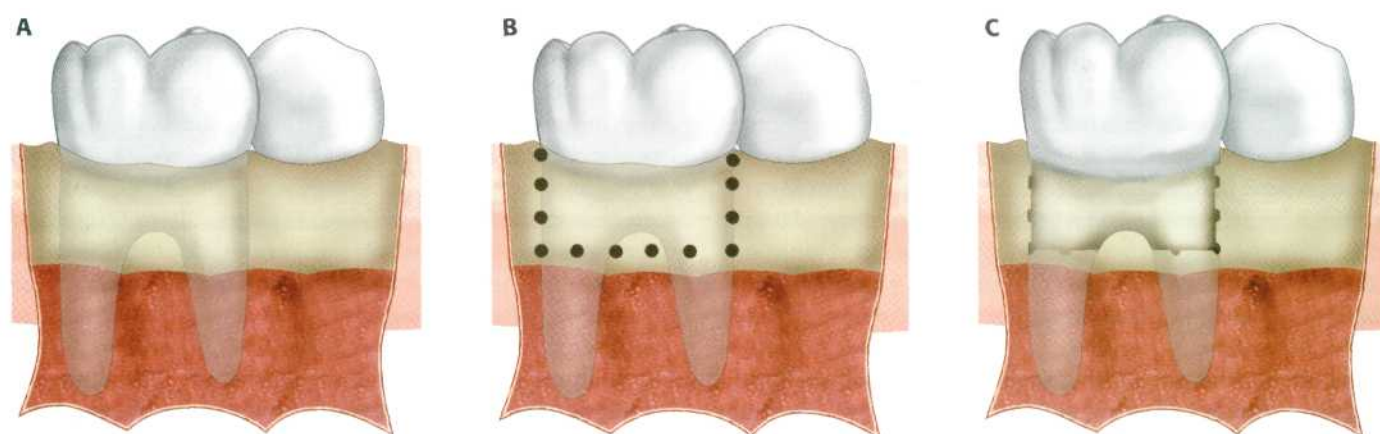
Debemos recordar que la eliminación de la cortical externa debe ser lo más económica posible ya que con posterioridad existirá también una reabsorción ósea importante. Todo esto producirá una deformidad ósea muy aparente difícil de disimular debajo de una prótesis fija. En caso de producirse una pérdida ósea importante y necesitar una base



**Figura 8.19.** Incisión sulcular. Preparación de un colgajo gingival sin descargas vestibulares.



**Figura 8.20.** (A) Preparación de un colgajo triangular. (B) Ostectomía de la cortical externa.



**Figura 8.21.** (A) Preparación de un colgajo trapecoidal. (B) Ostectomía en estampilla o sello postal. (C) Zona radicular liberada de la cortical ósea vestibular.

ósea adecuada para colocar implantes estará recomendado el empleo de diversas técnicas de regeneración tisular guiada (membranas, material de relleno, etc.).

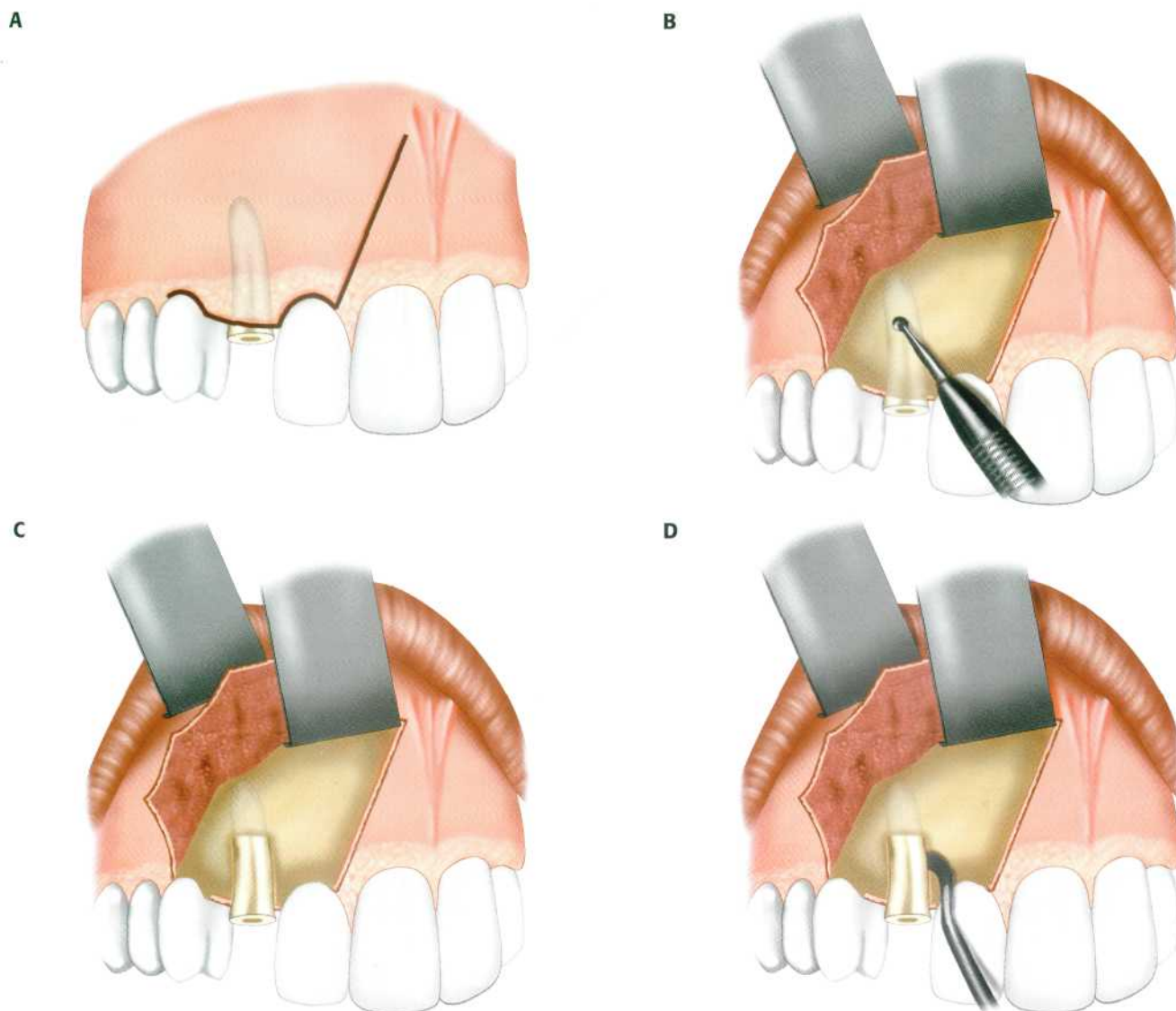
En el maxilar superior, la cortical externa suele ser muy delgada a nivel de caninos, pero en la zona de premolares y molares, puede ser más gruesa. Debe vigilarse la proximidad de las fosas nasales y del seno maxilar.

En la mandíbula, la extracción quirúrgica suele presentar más dificultades en razón del mayor espesor y densidad de las corticales óseas. El acceso suele ser por vestibular, evitando en lo posible la zona lingual, lugar donde la manipulación acarrea un alto índice de complicaciones.

La resección ósea será tanto más importante cuanto más posterior sea la zona a la que queremos acceder ya que la cortical externa va aumentando de grosor en sentido distal. En la región premolar debe vigilarse la presencia del agujero mentoniano y en la zona molar transcurre el conducto dentario inferior.

#### 8.3.2.4. Extracción

La supresión de parte de la cortical externa puede facilitar la prensión con fórceps, y a continuación efectuamos movimientos de lateralidad o anteroposteriores. La luxación y tracción vendrán condicionadas por la dirección de las raíces.



**Figura 8.22.** Extracción quirúrgica. (A) Incisión. (B) Osteotomía vestibular. (C) Exéresis de la cortical externa. (D) Extracción con botador.

Para la extracción de raíces utilizamos los botadores rectos o los elevadores en T tipo Pott o Winter. Los botadores se usarán como palanca o cuña de la forma ya explicada en el capítulo 6, y procuraremos desplazar el diente o la raíz hacia la zona de menor resistencia. Las raíces curvas o dilaceradas deben movilizarse en la dirección del arco que describen, buscando una vía de salida que suele ser la ventana preparada en la cortical externa.

Si en el momento de la extracción desapareciera súbitamente una raíz, significaría que ésta se ha desplazado a los tejidos blandos o a cavidades anatómicas cercanas.

En el maxilar superior es frecuente la introducción de restos radiculares en el seno maxilar, aunque también pueden quedar enclavados entre la membrana sinusal y el hueso. En estas situaciones podrá estar indicada la técnica de Cadwell-Luc.

#### 8.3.2.5. Reparación de la zona operatoria

Una vez eliminado el diente o los restos radiculares, debe repararse adecuadamente la cavidad ósea y los tejidos blandos. Para ello realizaremos:

- El legrado de toda la zona operatoria, procurando especialmente que no queden lesiones periapicales y restos de tejidos patológicos o esquirlas de hueso dentro del alvéolo.

- Un remodelado de las paredes alveolares con limas de hueso o con fresas de acero medianas para evitar que bordes agudos y cortantes puedan lesionar la mucosa que va a cubrirlos.

- La eliminación de los trozos de hueso fracturados y que no están unidos al periostio, al igual que el hueso adelgazado o papiráceo, para evitar su necrosis y las complicaciones consiguientes.

- El control de la hemorragia.

- La resección de tejidos blandos traumatizados o esfacelados.

- Una irrigación profusa y lavado de la zona operatoria con agua destilada estéril.

- La sutura. Se finaliza reponiendo el colgajo en su sitio y manteniéndolo en tal posición con puntos de sutura.

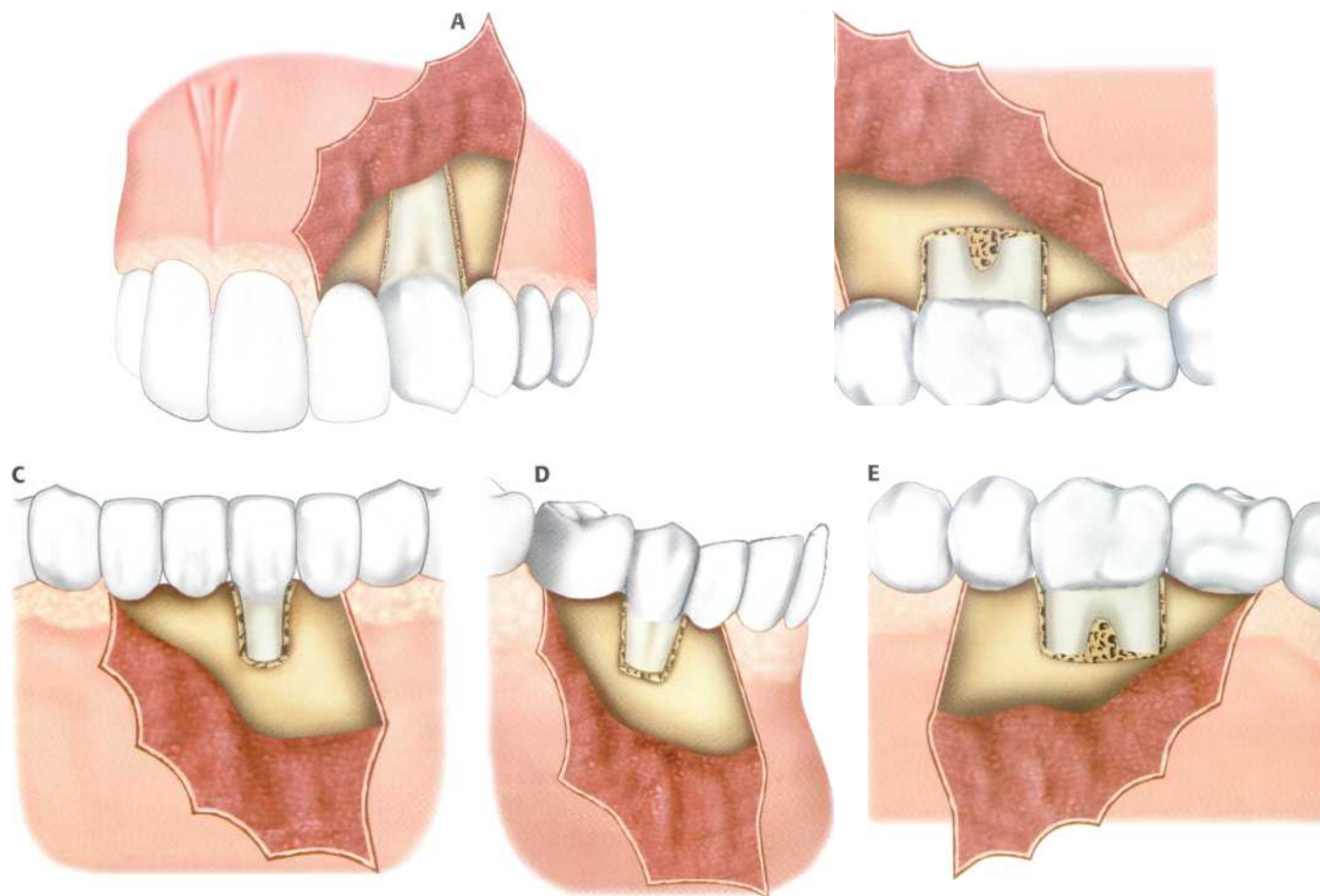
En la figura 8.22 podemos ver una secuencia completa de la extracción quirúrgica en un incisivo lateral superior con la raíz curvada, y en la figura 8.23 distintos diseños de colgajo y la osteotomía a realizar dependiendo del diente implicado.

Las técnicas de extracción quirúrgica de dientes incluidos se estudiarán en los capítulos correspondientes.

#### 83.3. EXTRACCIÓN QUIRÚRGICA DE RESTOS RADICULARES

Dadas la frecuencia y las características especiales de la extracción quirúrgica de restos radiculares, les dedicaremos una atención es-





**Figura 8.23.** Preparación de un colgajo y osteotomía realizada en distintos dientes. (A) Canino superior izquierdo. (B) Primer molar superior izquierdo. (C) Incisivo central izquierdo. (D) Canino inferior derecho. (E) Segundo molar inferior derecho.

pecial destacando que las situaciones en que podemos encontrarnos y la dificultad técnica pueden variar extraordinariamente. Podemos encontrarnos ante casos sencillos en los que una pequeña osteotomía y resección del tabique interradicular puede facilitar la aplicación de los botadores, o en otros casos de ápices incluidos en profundidad en los que se requerirá un amplio colgajo y una osteotomía importante.

#### 8.3.3.1. Raíces fracturadas en el curso de una exodoncia convencional

Ante esta situación caben dos actitudes:

- Continuar la exodoncia por vía alveolar.
- Realizar una exodoncia quirúrgica con preparación de un colgajo.

La fractura de un diente en el curso de una extracción es un accidente muy frecuente en la praxis diaria y que casi siempre se debe a un examen clínico y radiográfico inadecuado, es decir, a la indicación de una técnica exodóncica incorrecta.

La fractura suele ser una complicación evitable aunque puede producirse en las manos más hábiles porque hay factores que pueden escapar a nuestro estudio.

Una vez producida la fractura radicular, se deberá proceder a su extracción. Sólo en casos excepcionales, y para evitar males mayores, podrán dejarse las raíces en el alvéolo. La primera acción a realizar es la limpieza escrupulosa del campo operatorio con el fin de valorar adecuadamente la situación y verificar con el examen del diente extraído qué fragmento está en el interior del alvéolo y qué morfología tiene.

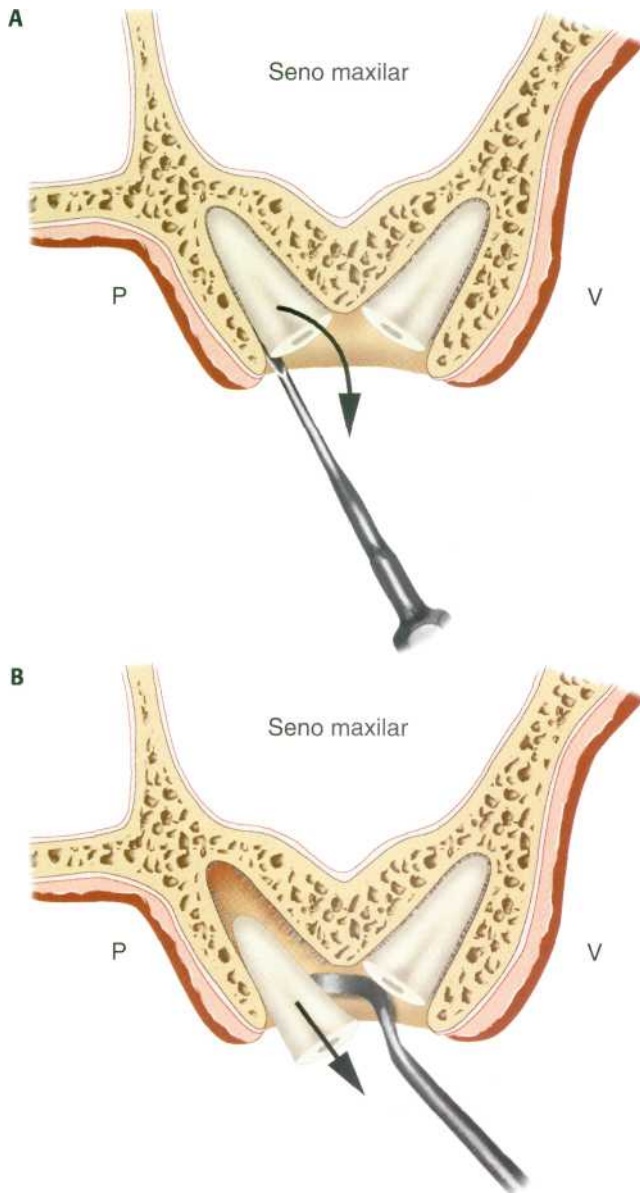
##### 8.3.3.1.1. Técnica cerrada por vía alveolar

Si vemos que los restos radiculares tienen un buen acceso por vía alveolar y contamos con una vía de salida adecuada, indicaremos la extracción del resto radicular sin preparar un colgajo. Si tras intentos repetidos vemos que no es posible la exodoncia, pasaremos sin pérdida de tiempo a la extracción quirúrgica con colgajo.

Las raíces de dientes unirradiculares se extraen con el uso del botador recto con punta estrecha y fina que actúa como cuña entre la pared ósea y la raíz a fin de elevarla de su alvéolo y como palanca de primer grado para darle una vía de salida adecuada y lo más fácil posible.

En ocasiones, a fin de facilitar la introducción del botador se hace una pequeña osteotomía de la pared lateral del alvéolo, para poder efectuar entonces la acción de palanca con el botador (figura 8.11). También puede ser útil la realización de una muesca en la superficie de la raíz dentaria.

Las raíces de dientes multirradiculares suelen quedar separadas, y si no es así, se aconseja hacer su odontosección a fin de facilitar la extracción. Si las raíces habían sido luxadas antes de romperse con la acción de un botador recto o de un botador en T tipo Pott o Winter, se completará la exodoncia con relativa facilidad (figura 8.24). Algunos autores intentan extraerlas en estos casos con la introducción de un instrumento de endodoncia en el conducto o incluso "ensartando" la raíz con una fresa quirúrgica. Waite propone introducir la fresa giratoria en el centro del fragmento radicular, penetrando en el conducto hacia abajo, y uniendo la fresa al fragmento del diente con una ligera angulación para que se trabaje mejor. Se detiene entonces el motor y se retira la pieza de mano.

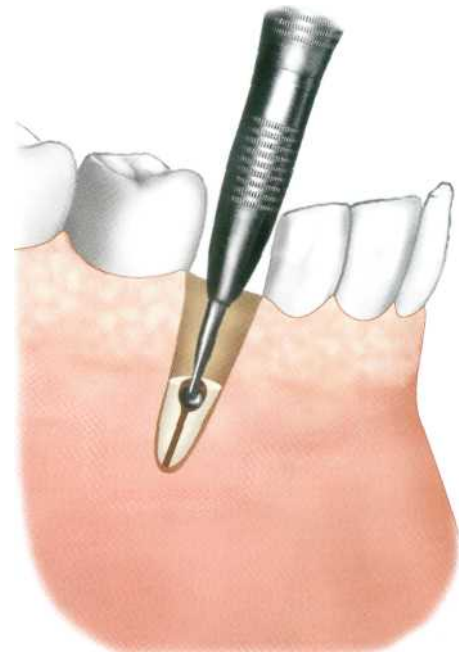

**Figura 8.24.** Extracción de restos radiculares con botadores rectos y de Pott.

El uso de algún instrumento de endodoncia y el método descrito por Waite tienen en nuestra opinión muy pocas indicaciones (figura 8.25).

Cuando hay varias raíces, se puede facilitar la exodoncia eliminando el tabique óseo interradicular, ya sea con fresa quirúrgica o con el propio botador. Una vez eliminado éste, es posible aplicar la punta del elevador directamente sobre la raíz (figura 8.26). También suele ser útil la realización de una osteotomía en una de las paredes del alvéolo con el fin de crear un espacio donde introducir la punta del botador. En estos casos, con la fresa quirúrgica además de eliminar esta pequeña porción de hueso, se hace una muesca en la raíz para facilitar la aplicación de la acción de palanca de primer grado del elevador (figura 8.27).

Una última posibilidad, que apunta Donado, es la de desgastar casi totalmente la raíz por medio de una fresa redonda de carburo de tungsteno. Antes de terminar esta acción, la superficie más apical de la raíz se desprende por la propia vibración de la fresa. Este método podría indicarse en casos de ápices fracturados, generalmente acodados o con hipercementosis, aunque nosotros creemos que en estos casos es más adecuado efectuar su exodoncia quirúrgica.



**Figura 8.25.** Introducción de la fresa giratoria en un resto radicular.

Cuando se manipula por vía alveolar debemos ser muy prudentes y extremar las precauciones a fin de no provocar lesiones iatrogénicas como introducir la raíz en el seno maxilar, lesionar el contenido del conducto dentario inferior, etc.

#### 8.3.3.1.2. Técnica abierta a colgajo

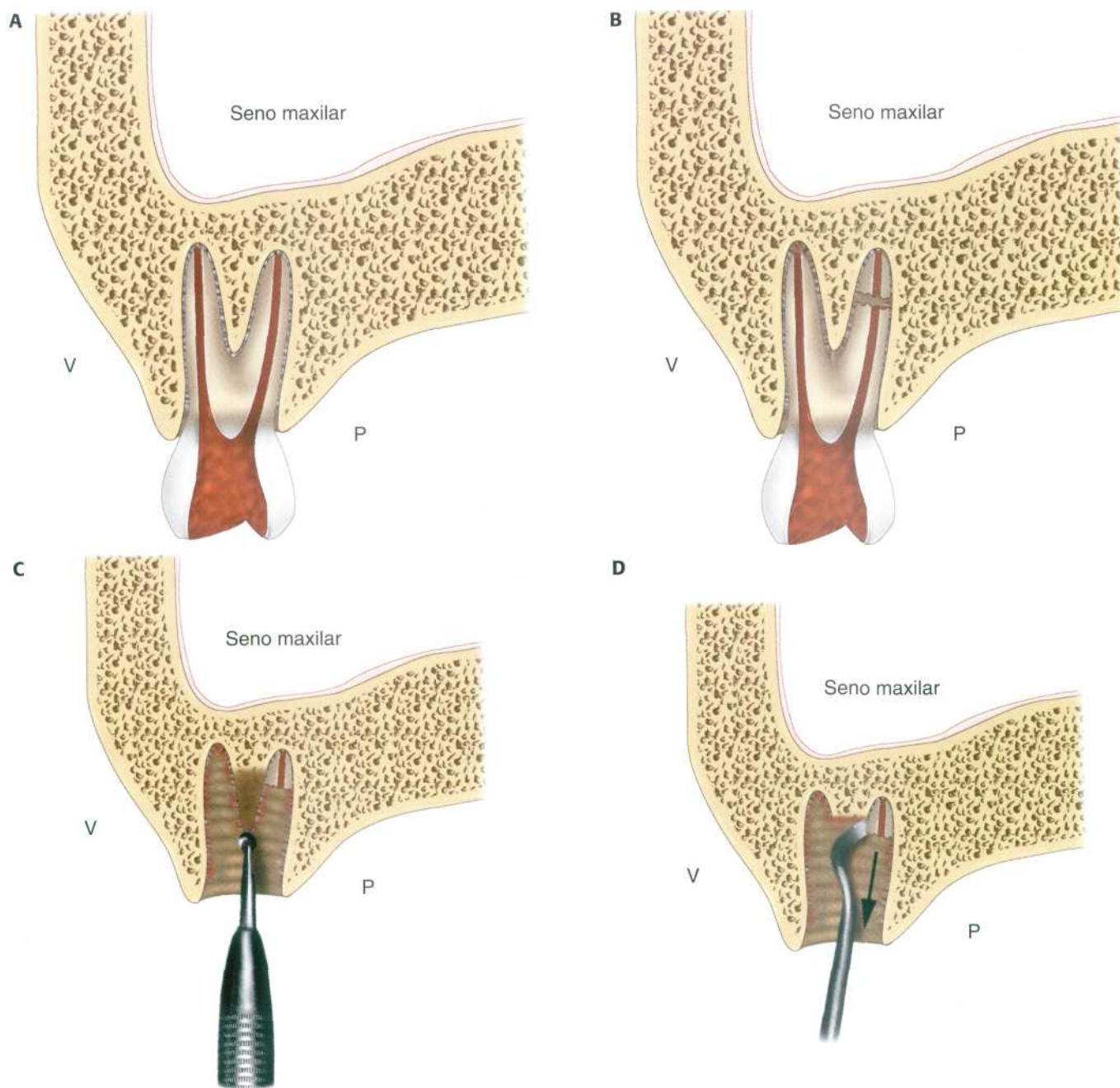
Cuando fracasan los procedimientos anteriores o intuimos un grado de dificultad importante por tener mala visibilidad del resto radicular (por ser un fragmento con mal acceso, por cercanía a estructuras anatómicas delicadas, etc.), optaremos por la exodoncia quirúrgica o técnica abierta. La preparación de un colgajo, y la realización de una osteotomía normalmente en la zona vestibular, facilitan su extracción y la hacen más rápida, atraumática y con un mejor postoperatorio que intentos prolongados y agresivos con la técnica cerrada (a través del alvéolo).

Según el diente de que se trate, diseñaremos la incisión que dé un campo operatorio adecuado. Normalmente efectuamos la incisión horizontal a través de las papilas y el borde gingival (sulcular) con una descarga vertical vestibular, consiguiendo así un colgajo triangular.

Una vez levantado el colgajo mucoperióstico, se realiza la osteotomía suficiente (casi siempre de la cortical ósea vestibular) hasta exponer los restos radiculares. De esta forma, tendremos la visión directa de las raíces y podremos actuar directamente con los botadores o, en caso necesario, haremos una osteotomía entre la raíz y el alvéolo, una muesca en la raíz, una odontosección, etc.

La vía de salida del resto radicular podrá ser a través de la osteotomía realizada o a través del alvéolo (figura 8.28). En este último caso con el botador empujaremos el resto radicular hacia el alvéolo vacío a fin de que salga a través de él. A este método Waite lo designa como técnica de la ventana.

Si por algún motivo razonable dejamos un resto radicular, el odontólogo debe anotarlo en sus registros y debe informar al paciente. Las raíces extraídas deben observarse para tener la certeza de su avulsión completa, y puede necesitarse una placa radiográfica intraoperatoria para obtener esta seguridad.



**Figura 8.26.** (A y B) Fractura de una raíz en el curso de una extracción convencional. (C) Eliminación del tabique óseo interradicular. (D) Exodoncia con el botador fraccionando hacia abajo.

### 8.3.3.2. Raíces antiguas incluidas en el hueso maxilar

Podemos encontrarnos ante dos posibilidades:

- Inclusión submucosa.
- Inclusión intraósea.

#### 8.3.3.2.1. Raíces antiguas en inclusión submucosa

Las raíces que se encuentran en inclusión submucosa no tienen una cobertura ósea y, por tanto, están solamente tapadas por la encía o la mucosa. En estos casos bastará con una simple incisión y un mínimo despegamiento mucoperióstico para acceder bien a ellas, momento en el cual podremos aplicar el botador o el fórceps en bayoneta. Suele ser frecuente que las raíces submucosas presenten una osteítis expulsiva, lo cual facilita mucho más su avulsión. Si es preciso se efectúa osteotomía alrededor de la raíz, para obtener así una mayor superficie de presa para el fórceps o para la aplicación de la punta del elevador. También podemos indicar técnicas de odontosección si es preciso (figura 8.29).

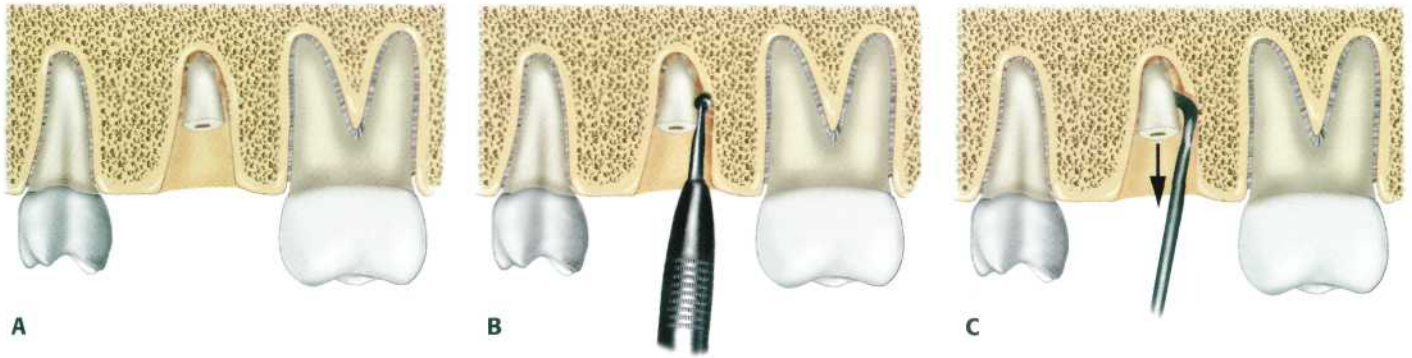En estos casos, la presencia de una fístula, la palpación del proceso alveolar, etc., nos darán la información adecuada, que con los hallazgos radiográficos, nos conducirá a un diagnóstico y a una indicación quirúrgica correcta.

#### 8.3.3.2.2. Raíces antiguas en inclusión intraósea

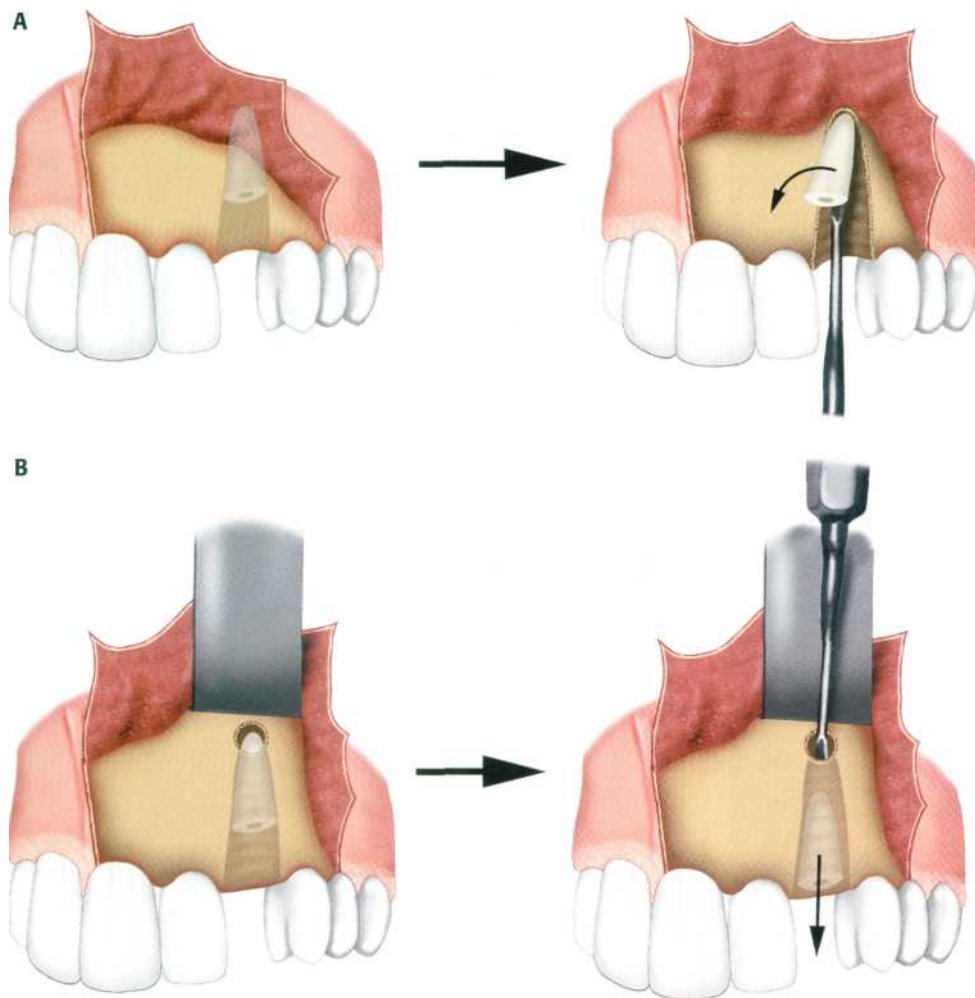
Cuando las raíces están alojadas dentro del hueso será precisa la realización de la técnica completa de la exodoncia quirúrgica (figuras 8.30 y 8.31).

Eligiendo la incisión adecuada, levantaremos un colgajo mucoperióstico amplio y procederemos a la osteotomía precisa hasta obtener una buena visión de la raíz y una vía de salida suficiente. Por lo general, las raíces tienen un color amarillento en relación con el hueso que las rodea y esto las hace visibles en la mayor parte de las veces. En los casos en que no es posible diferenciar los restos radiculares del hueso que les rodea, Howe aplica una solución de acriflavina sobre el hueso,





**Figura 8.27.** Exodoncia a través del alvéolo. (A) Resto radicular del segundo premolar superior izquierdo. (B) Osteotomía entre la raíz y la pared alveolar. (C) Muesca en el resto radicular y aplicación del botador, extrayendo la raíz con un movimiento hacia abajo.



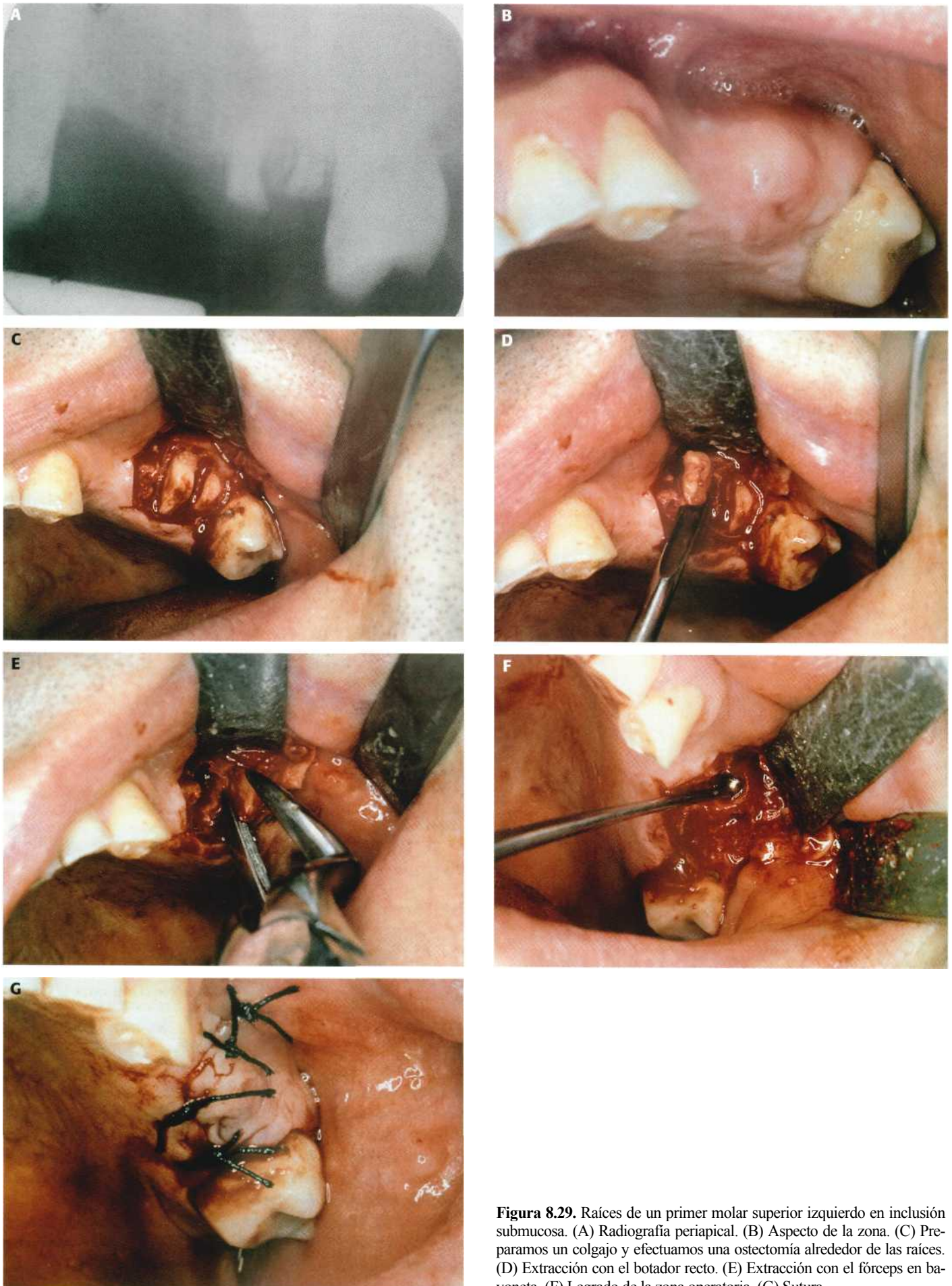
**Figura 8.28.** Extracción quirúrgica de raíces fracturadas en el curso de una exodoncia convencional. (A) Salida del resto radicular a través de la osteotomía realizada. (B) Vía de salida por el alvéolo con el método de la ventana de Waite.

que al ser poroso, adquiere un color naranja mientras que la raíz no se tiñe. La prueba no es específica porque las áreas de hueso esclerótico tampoco adquieren la coloración naranja. La experiencia en el tacto de los restos radiculares suele ser de gran ayuda ya que la sensación es característica.

Puede ser necesario efectuar técnicas de odontosección si nos encontramos con que la eliminación del resto radicular exigiría un exceso de osteotomía o por constatar la presencia de curvaturas radiculares u otras anomalías que ya comentaremos.

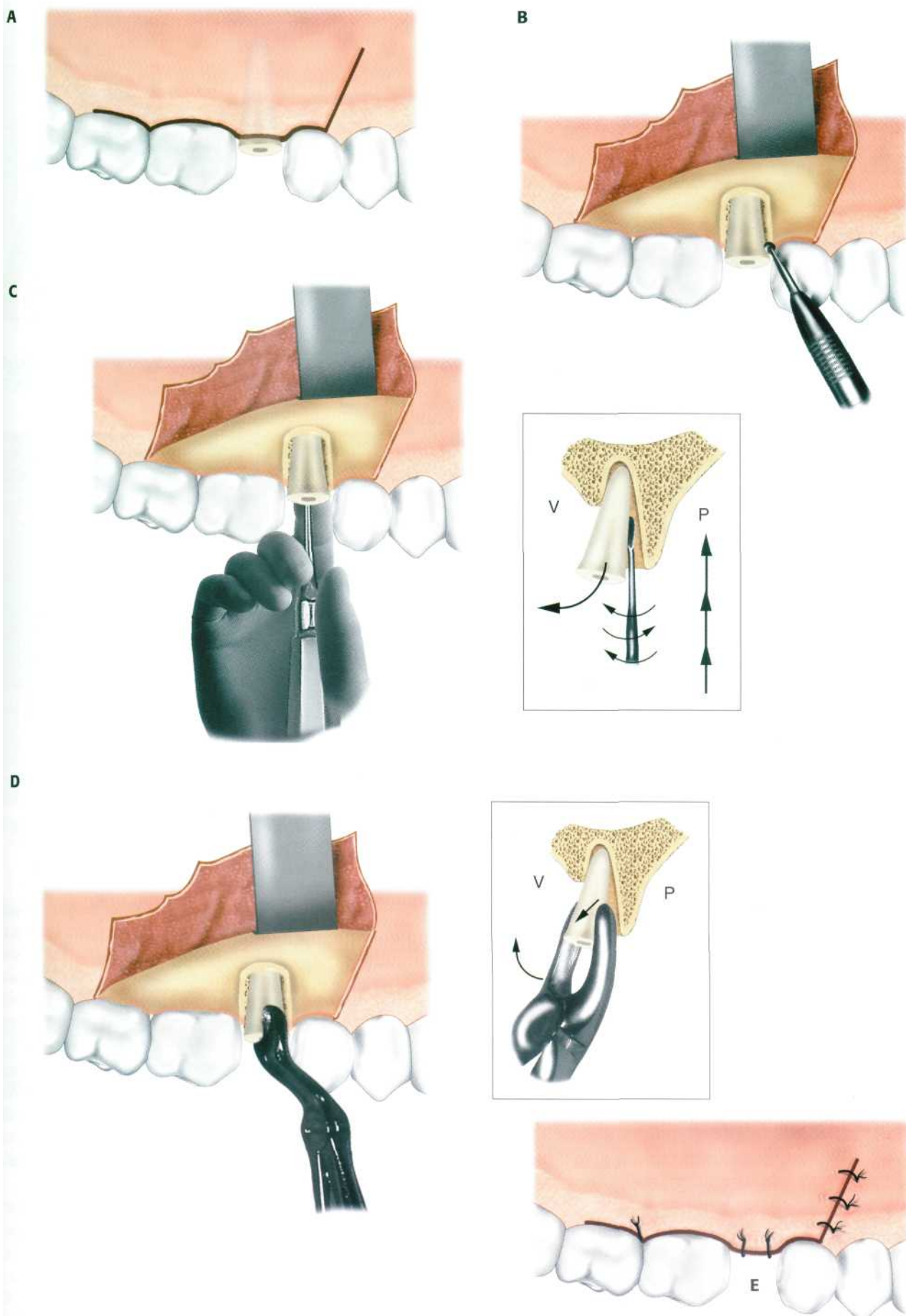
Una vez completada la exodoncia, se realizan las maniobras de reparación del lecho quirúrgico, y se repone y sutura el colgajo.

En los pacientes edéntulos y parcialmente desdentados puede resultar difícil intuir la ubicación de la raíz y, por tanto, complicarse gravemente su abordaje quirúrgico. Para facilitar la técnica operatoria, en el estudio preoperatorio se incluirá la realización de placas radiográficas (periapical, oclusal, ortopantomografía) con un elemento opaco (aguja) en un punto fijo del maxilar que permita la exacta localización en los distintos planos del espacio (figura 8.32). Otros puntos de referencia serán los dientes vecinos, el borde alveolar, la línea del seno maxilar, de las fosas nasales, el conducto dentario inferior, etc. Correlacionando las distintas referencias, tendremos ubicada la raíz. La radiografía oclusal puede asegurarnos la posición vestibulo-lingual, aun-



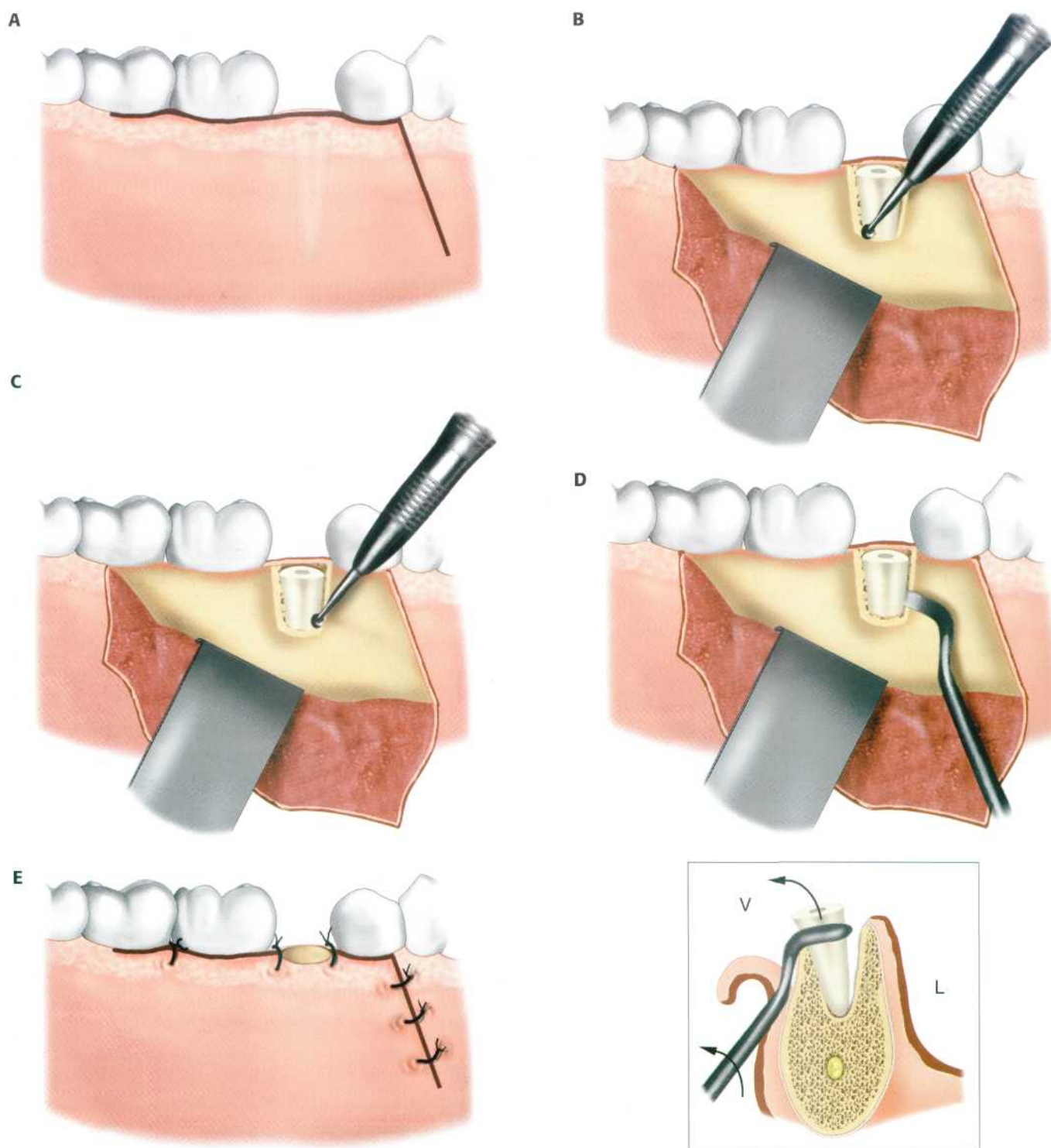
**Figura 8.29.** Raíces de un primer molar superior izquierdo en inclusión submucosa. (A) Radiografía periapical. (B) Aspecto de la zona. (C) Preparamos un colgajo y efectuamos una osteotomía alrededor de las raíces. (D) Extracción con el botador recto. (E) Extracción con el fórceps en bayoneta. (F) Legrado de la zona operatoria. (G) Sutura.





**Figura 8.30.** Extracción quirúrgica de un resto radicular superior. (A) Incisión. (B) Osteotomía vestibular. (C) Exodoncia con un botador recto (en el recuadro se ve la acción del elevador). (D) Avulsión con un fórceps en bayoneta (en el recuadro se ve la acción del fórceps). (E) Sutura.





**Figura 8.31.** Extracción quirúrgica de un resto radicular inferior (A) Incisión. (B) Ostectomía vestibular. (C) Preparación de una muesca en la raíz. (D) Exodoncia con un botador (en el recuadro se ve la acción del elevador) (E) Sutura.

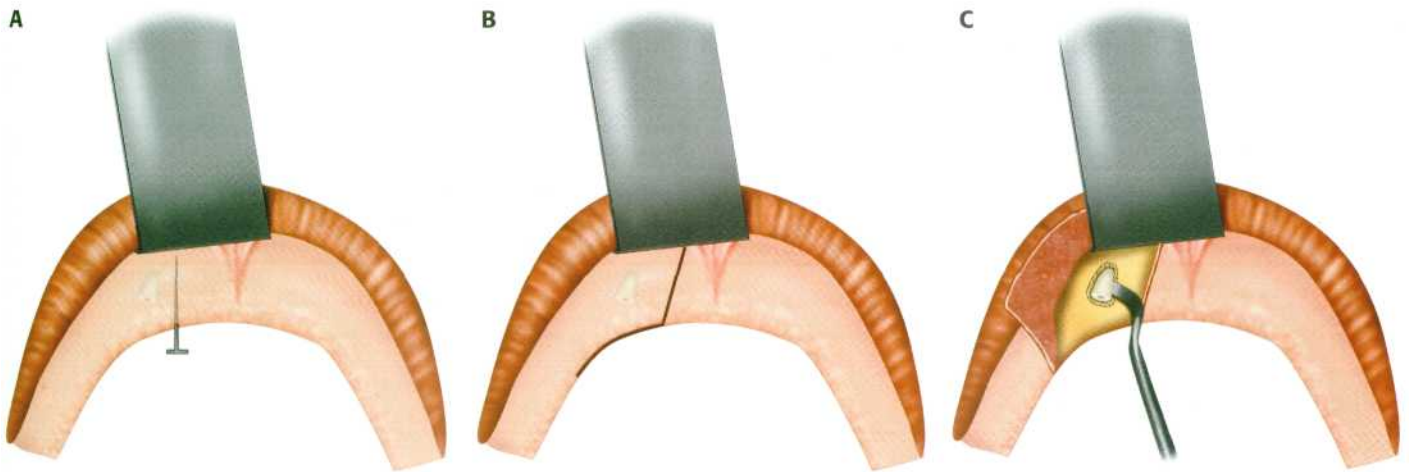
que suele ser orientativa porque la mayoría de las veces no llegamos a tener los 90° necesarios entre el haz de rayos X y la película. La única técnica segura es la de los tres focos (mesial, medial y distal), observando el desplazamiento del objeto con relación a puntos fijos que son los dientes contiguos (regla de Clark).

En los pacientes desdentados totales, Howe utiliza una placa acrílica que contiene figuras de alambre. Las técnicas más refinadas suelen emplear la inserción en los tejidos blandos de un hilo radioopaco, o lo que sería más idóneo, pincelar la encía con un medio de contraste también radioopaco (bario). En todos los casos, la técnica radiográfica

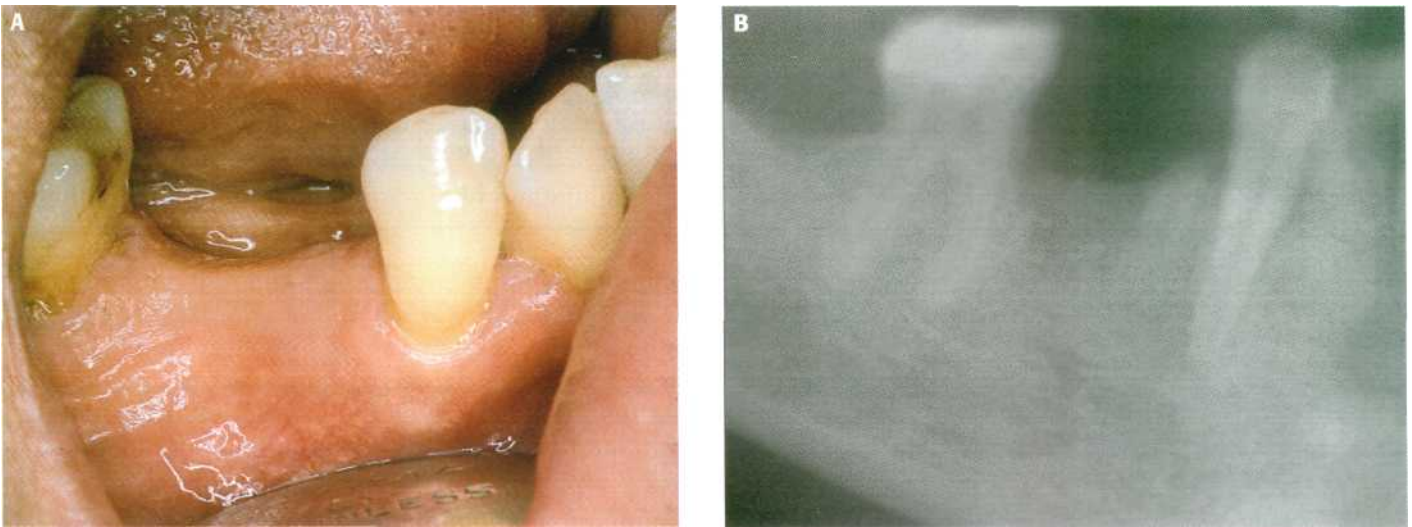
debe ser muy precisa con el fin de que no provoque errores en la localización del resto radicular.

En la mayor parte de los casos no hay problemas para localizar las raíces, siempre que se haga un cuidadoso examen clínico y radiográfico preoperatorio (figura 8.33).

Si las raíces están situadas debajo de un diente que hace de pilar de puente de una prótesis fija, se actúa de la forma ya descrita según el caso pero siempre sin dañar ni retirar la prótesis (figura 8.34). Se debe, pues, tener presente que no es correcto construir ningún tipo de prótesis encima de unos restos radiculares.



**Figura 8.32.** (A) Localización de un resto radicular en un paciente desdentado colocando una aguja en un punto fijo del maxilar. (B) Diseño del colgajo. (C) Osteotomía y extracción de la raíz.



**Figura 8.33.** Resto radicular del 4.4. (A) Aspecto clínico. (B) Imagen radiográfica.

La extracción de restos radiculares incluidos antiguos se realiza a menudo porque existe un quiste, una infección local activa o porque constituye una zona de infección focal (figura 8.35). Es importante en estos casos diferenciar bien radiográficamente entre osteoesclerosis y restos radiculares. La confusión puede ser frecuente -Kruger refiere un tercio de equivocaciones- y debemos apurar al máximo el diagnóstico ya que el hueso esclerótico no es tributario de extirpación quirúrgica.

Para Howe, toda raíz incluida que presente patología debe ser extraída, pero considera injustificable escindir grandes cantidades de hueso alveolar para extraer un pequeño fragmento radicular de un diente vital. Recomienda "mantenerlos en observación", ya que estos restos conservan su vitalidad y no están infectados. Esto se puede aplicar cuando su diámetro mayor no es superior a 5 mm.

En esta técnica quirúrgica puede producirse daño en estructuras anatómicas diversas como por ejemplo en los nervios mentoniano o dentario inferior (figura 8.36), y la provocación o agravamiento de problemas protésicos por pérdida de profundidad vestibular, de altura del proceso o cresta alveolar, o de ambos. Por ello se recomienda preparar campos operatorios amplios para así controlar mejor las relaciones anatómicas importantes de la raíz y efectuar la osteotomía del hueso vestibular de tal manera que se conserve la forma del proceso alveolar, es decir, sin tocar el hueso crestral.

La extracción de dientes y raíces profundamente incluidos en maxilares atróficos y delgados, exige la máxima habilidad y está reservada al cirujano bucal experimentado. Las dificultades y posibles complicaciones son muchas, pero destacaremos el importante riesgo existente de fractura del hueso maxilar durante o después de la intervención quirúrgica.

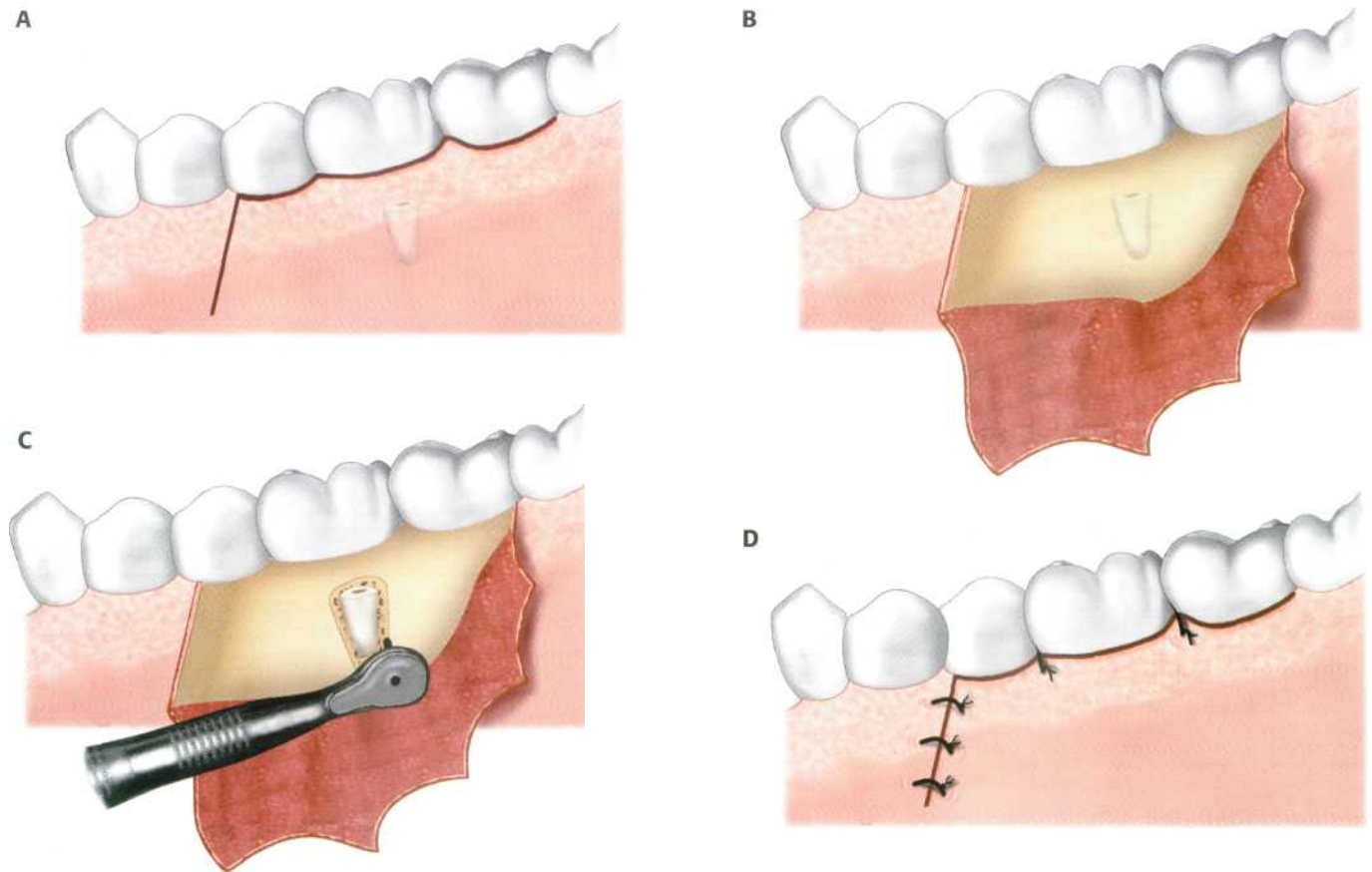
## 8.4. ODONTOSECCIÓN

La odontosección es uno de los pilares de una correcta exodoncia y consiste en la sección del diente a diferentes niveles y en distintos fragmentos para facilitar su extracción. Aprovechando la vieja sentencia "Divide y vencerás", en este caso podemos aconsejar "Haz una correcta odontosección y conseguirás una exodoncia fácil y elegante". Con su práctica se simplifica enormemente la extracción y se previene una de las complicaciones más frecuentes: la fractura radicular.

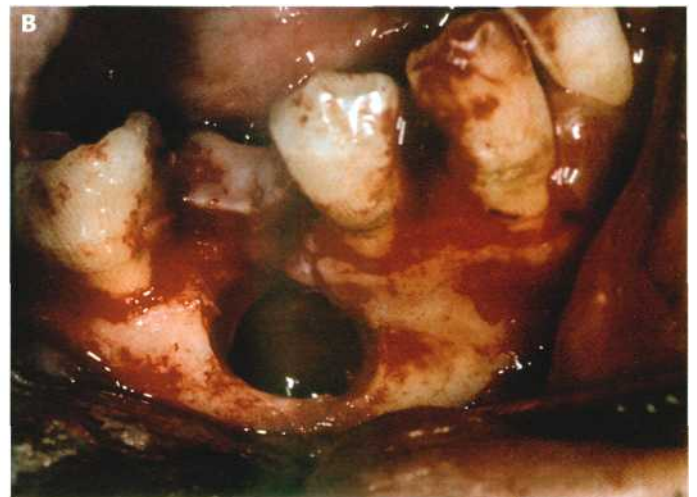Creemos que la extracción dentaria debe ser una intervención lo más atraumática posible y con gestos sencillos y elegantes. Nada más contrario a esta idea que la fractura de un diente en un intento de extracción y los desesperados y atolondrados esfuerzos del odontólogo inexperto para eliminar estas raíces que quedan en el alvéolo.

La odontosección puede efectuarse dentro de una secuencia de extracción quirúrgica con osteotomía o llevarse a cabo sin la preparación





**Figura 8.34.** Extracción de un resto radicular situado en las inmediaciones de los pilares de una prótesis fija. (A) Incisión. (B) Preparación de un colgajo triangular. (C) Osteotomía y extracción de la raíz. (D) Sutura.



**Figura 8.35.** (A) Resto radicular del 4.5 con un quiste radicular (detalle de la ortopantomografía). (B) Campo operatorio tras efectuar la extracción del resto radicular y la exéresis del quiste.

de un colgajo previo y sin osteotomía, aunque en este último caso se prefiere preparar un pequeño colgajo gingival vestibular a fin de no lesionar la encía adherida.

#### 8.4.1. INDICACIONES

Las indicaciones son muy parecidas a las enumeradas en la exodoncia quirúrgica y siempre se establecerán tras un estudio clínico y radiográfico detallado. Enumeraremos las más frecuentes:

- Dientes incluidos. La odontosección permite economizar en la resección de hueso u osteotomía. Estos casos serán comentados más ampliamente en los capítulos correspondientes.

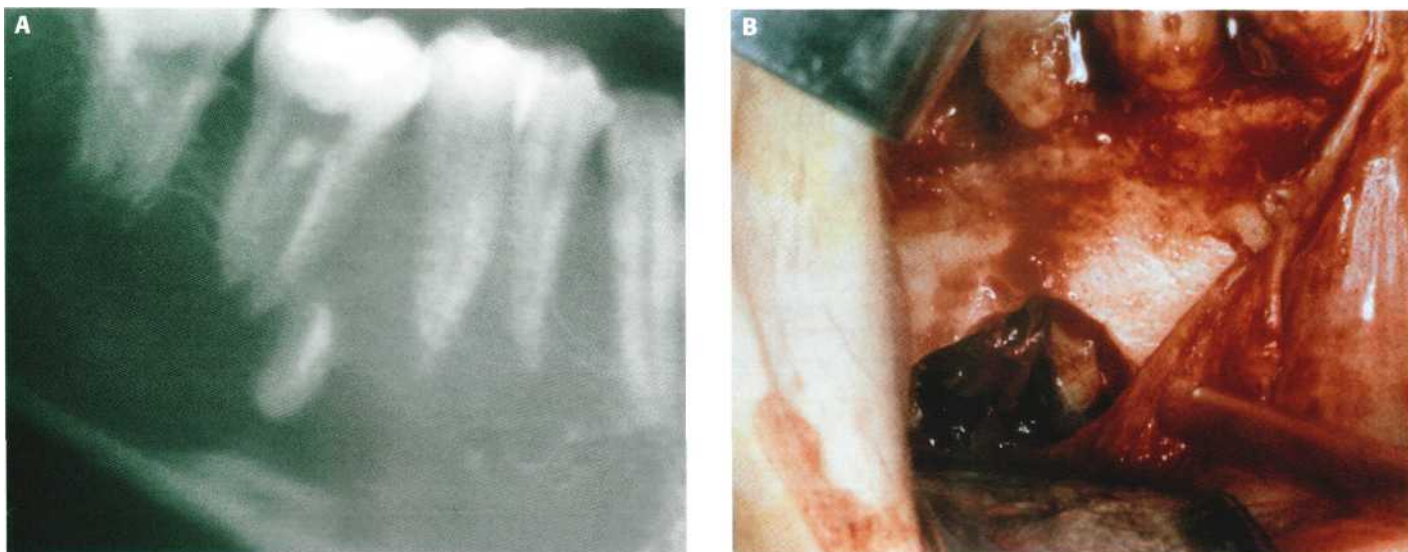
- Molares superiores o inferiores con coronas muy destruidas o con obturaciones que debilitan la resistencia de la corona, no permitiendo que ésta sea una zona útil para la aplicación de la fuerza que transmite el fórceps.

- Dientes multirradiculares en los que las raíces son divergentes o presentan anomalías como dilaceraciones, curvaturas del tercio apical, etc. Las raíces cuyas vías o líneas de salida son antagónicas, sólo pueden extraerse si previamente se dividen e individualizan (figura 8.12).

- Dientes unirradiculares con raíces incurvadas o hipercementosis.

- Molares temporales con raíces que engloban el germen del premolar permanente.





**Figura 8.36.** (A) Resto radicular introducido en el conducto dentario inferior (detalle de la ortopantomografía) (B) Osteotomía en la cortical vestibular y extracción del resto radicular sin lesionar el nervio dentario inferior.

- Dientes implantados en un hueso hipercalcificado, con cementosis o con patología local o sistémica, que altere su índice de elasticidad.

Radiográficamente se verá la rarefacción o imagen característica de cada tipo de lesión.

El estudio radiográfico es un pilar fundamental para la aplicación de este método. Deben valorarse:

- La corona dentaria. Consideraremos el tamaño y forma de la caries, grado de descalcificación de la corona, presencia de reconstrucciones que debilitan el diente, etc. Puede llegarse a la conclusión de que la corona no es útil para la exodoncia, y decidir que es más sencillo y conveniente seccionarla y separar las raíces antes que intentar la extracción convencional y que se nos fracture la raíz por debajo del reborde óseo. Según Parant, el tiempo capital de una extracción difícil es la supresión de la corona dentaria, sea cual sea su volumen, forma y situación.

- La zona radicular. Es importante comprobar la forma, tamaño y dirección de las raíces, existencia de dilaceraciones y cementosis, tratamiento de conductos (endodoncia), presencia de un septum interradicular potente y amplio, hueso periapical con gran condensación o esclerosis, etc.

#### 8.4.2. TÉCNICA DE LA ODONTOSECCIÓN

Con este método se consigue dividir un diente normalmente multirradicular en dos o más porciones para así facilitar su extracción. La división dentaria se puede hacer con fresas quirúrgicas o con escoplo. Nosotros preferimos emplear fresas redondas o de fisura de carburo de tungsteno de los números 6 u 8 bajo irrigación constante para evitar calentamiento. La refrigeración es imperativa, con el agua del mismo equipo dental, si no se ha levantado un colgajo, y obligatoriamente con suero fisiológico o agua destilada estéril, si la técnica es abierta (quirúrgica).

En las coronas dentarias o en las raíces con buen acceso, pueden emplearse fresas de fisura de diamante largas y finas, o mejor las de tipo Zekrya con turbina, procurando no hacer mucha fuerza, ya que se rompen fácilmente. El uso de la turbina aquí está justificado plenamente, a condición de que no se haya efectuado todavía el colgajo. No se aconseja el uso de discos, que están estrictamente prohibidos si se ha levantado un colgajo.

La odontosección puede realizarse sobre dientes erupcionados o no erupcionados, con corona dentaria íntegra o ampliamente destruida por procesos careosos o por fracturas en un intento previo de exodoncia, y en dientes unirradiculares o multirradiculares.

Sería muy pesado, y quizá inútil, detallar en cada caso qué tipo de odontosección hay que realizar, por lo que haremos una exposición general de la que pueden extraerse las indicaciones concretas.

##### 8.4.2.1. Odontosección en dientes unirradiculares

Se realiza generalmente en premolares y más excepcionalmente en otros dientes del grupo anterior. La indicación surge por la existencia de una raíz curvada o de hipercementosis.

En estos casos, se realiza la exodoncia quirúrgica con la preparación de un colgajo y osteotomía hasta alcanzar la zona curvada de la raíz. A este nivel se hace la odontosección radicular, se extrae el fragmento apical con botadores y se aplican las técnicas ya comentadas (figura 8.37B).

Cuando los dientes están en malposición, podría estar indicada la odontosección en la zona coronal, separando completamente la corona de la raíz por sección en el cuello dentario, o la sección de una parte de la corona lo que permite la aplicación de los fórceps (figura 8.37C).

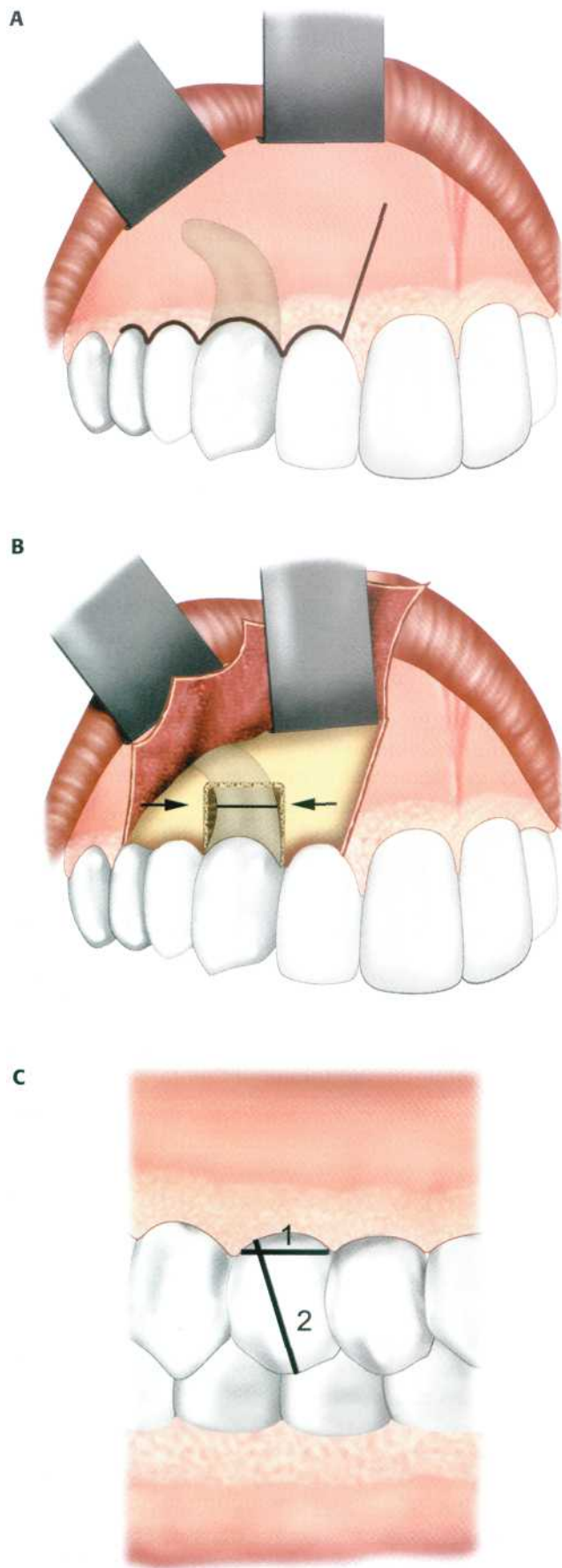
##### 8.4.2.2. Odontosección en dientes multirradiculares

###### 8.4.2.2.1. Premolares superiores

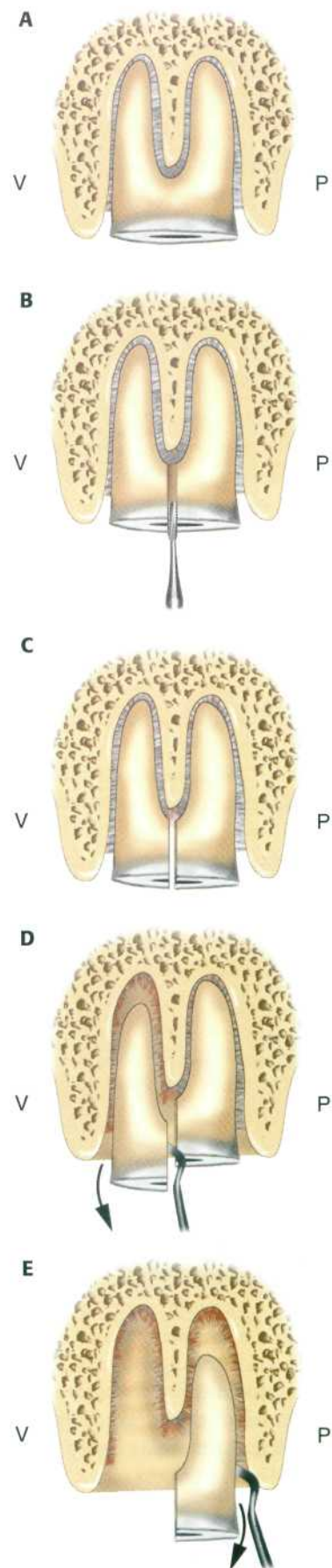
Se realiza la odontosección, en el plano frontal, separando la raíz vestibular de la palatina, y posteriormente se procede a su extracción con los fórceps en bayoneta o con botadores (figura 8.38). Si la corona dentaria está destruida, se realiza directamente la odontosección de las raíces. Si está más o menos íntegra, puede llevarse a cabo previamente la separación de la corona de las raíces o incluir los fragmentos respectivos de la corona y raíz correspondiente. En este último caso, puede ser fácil la aplicación posterior de los fórceps, ya que existe una porción de corona adecuada para la prensión.

###### 8.4.2.2.2. Molares superiores

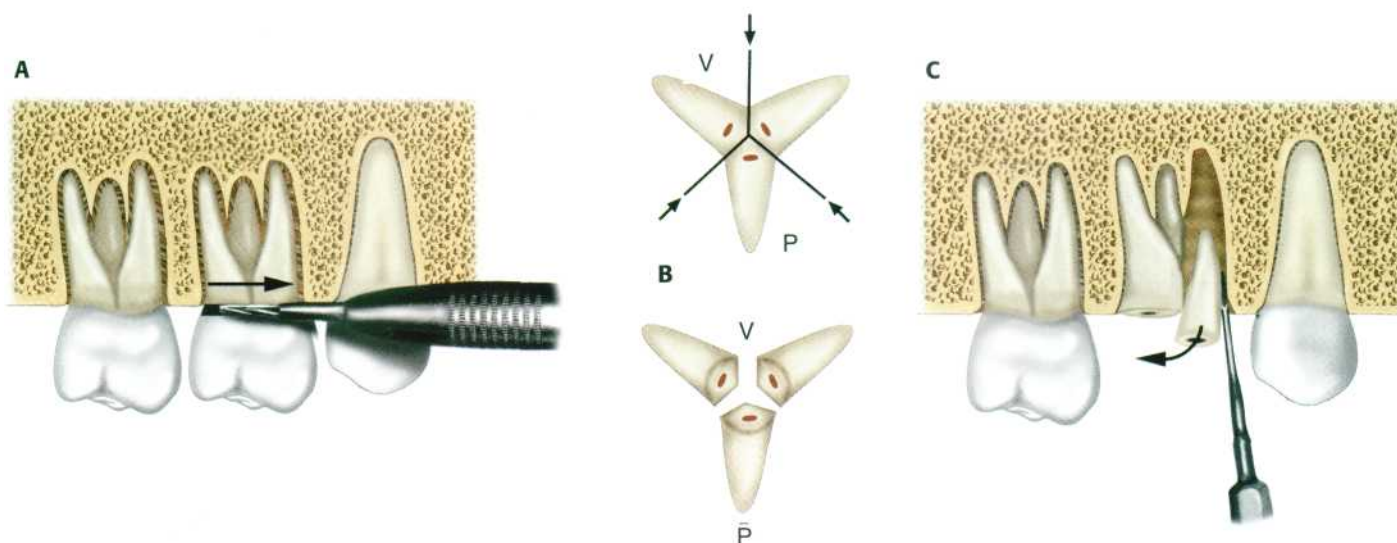
Si la corona dentaria está íntegra, podrá realizarse la sección transversal a nivel del cuello dentario con fresas de fisura sin necesidad de preparar un colgajo, aunque sí levantaremos la encía. Una vez separada la corona de las raíces por aplicación de un giro con un botador recto o de Pott en la hendidura efectuada desde la zona vestibular, podremos hacer la sección longitudinal a nivel de los puntos de unión de las raíces. Una vez separadas o aisladas cada una de las raíces, se extraen con un fórceps de raíces o con la aplicación de un botador (figura 8.39).



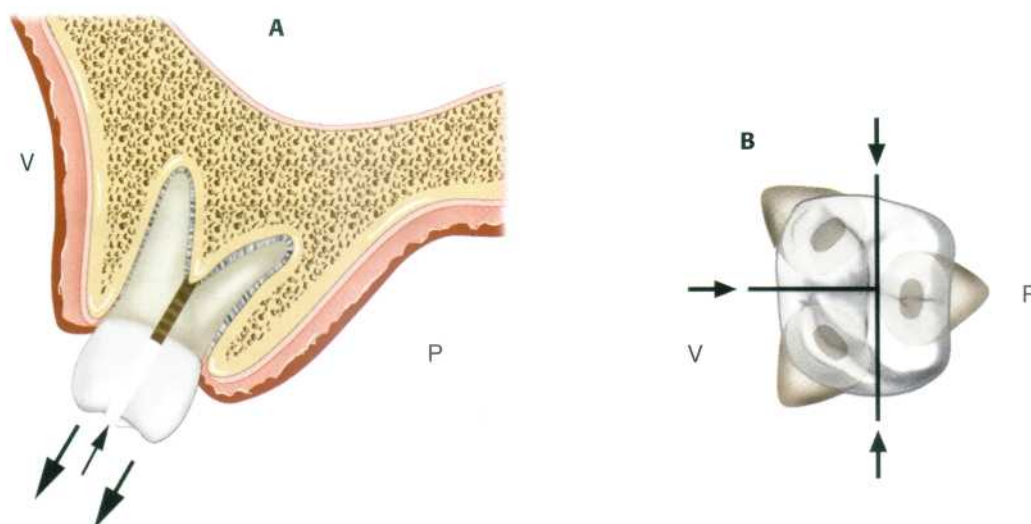
**Figura 8.37.** Odontosección en dientes unirradiculares. (A) Diente con curvatura radicular. (B) Sección en la zona donde se incurva la raíz tras efectuar la osteotomía necesaria. (C) Odontosección en la corona dentaria en dientes en malposición: a nivel del cuello (1) o de la parte mesial de la corona (2).



**Figura 8.38.** Odontosección en un primer premolar superior. (A) Premolar superior sin corona dentaria. (B) Sección a nivel de la bifurcación radicular. (C) Raíces vestibular y palatina separadas. (D) Extracción con botador recto de la raíz vestibular. (E) Avulsión de la raíz palatina.



**Figura 8.39.** Odontosección de un molar superior. (A) Sección a nivel del cuello dentario, separando la corona de las raíces. (B) Sección a nivel radicular, separando cada una de las raíces (visión desde oclusal). (C) Extracción de cada raíz aisladamente.



**Figura 8.40.** Odontosección de un molar superior desde la superficie oclusal. (A) En dos fragmentos. (B) En tres fragmentos con una raíz y el trozo de corona correspondiente (visión desde oclusal).

También se puede practicar la odontosección directamente desde la superficie oclusal coronaria, dividiendo el molar en dos o tres fragmentos; así queda unida una porción determinada de corona con una raíz (figura 8.40). En este caso tendremos una zona coronal adecuada para hacer presa con la parte activa del fórceps, y con aquélla saldrá alguna de las raíces que tiene unida. A menudo, se deja la corona unida a la raíz palatina y las dos raíces vestibulares quedan individualizadas (figura 8.41).

Si la corona dentaria está destruida, se procede directamente a la sección longitudinal de cada una de las raíces, que posteriormente se luxan con botadores. En este caso, casi siempre es preciso preparar un colgajo más o menos amplio y una osteotomía suficiente para controlar bien la odontosección y dar una vía de salida a las raíces.

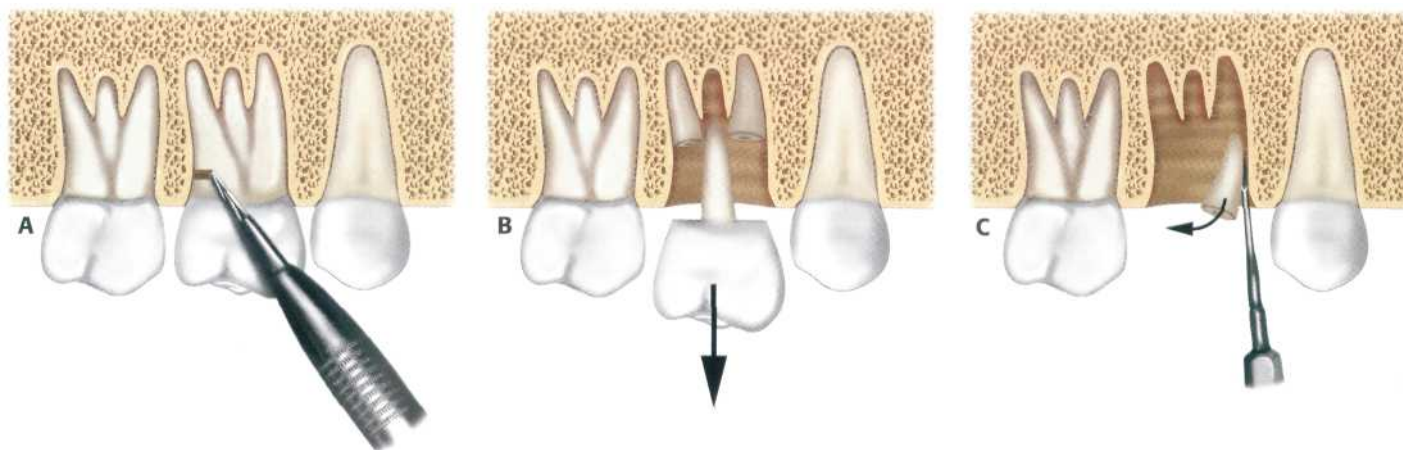
La separación de las raíces de un molar superior se hace con fresas de fisura, y se consiguen tres elementos: uno mesiovestibular, otro distovestibular y el tercero palatino. Se comienza dividiendo las raíces vestibulares. La fresa se dirige perpendicularmente al plano del cuello dentario hasta llegar al espacio interradicular que separa las raíces MV y DV. Prosiguiendo más profundamente, se consigue separar la raíz palatina de las vestibulares. Debe comprobarse si están realmente individualizadas, para lo cual se coloca un elevador en la cara vestibular entre las raíces MV y DV, girándolo de atrás adelante o viceversa. Después

hacemos lo mismo con el botador recto en la encrucijada de las tres raíces. Con los movimientos rotatorios realizados, se consigue además luxar ligeramente las raíces, lo que facilita o incluso logra su extracción. El procedimiento de extracción de las raíces y los actos a realizar posteriormente ya han sido descritos anteriormente. Recordaremos que, después de la odontosección, las raíces serán extraídas de sus alvéolos siguiendo sus direcciones individuales de salida. A menudo sólo es necesario seccionar la raíz DV para extraer un molar superior, ahorrando así una posible osteotomía del reborde alveolar. Sólo si la corona está muy destruida, se hará necesaria su separación de las dos raíces vestibulares y la palatina.

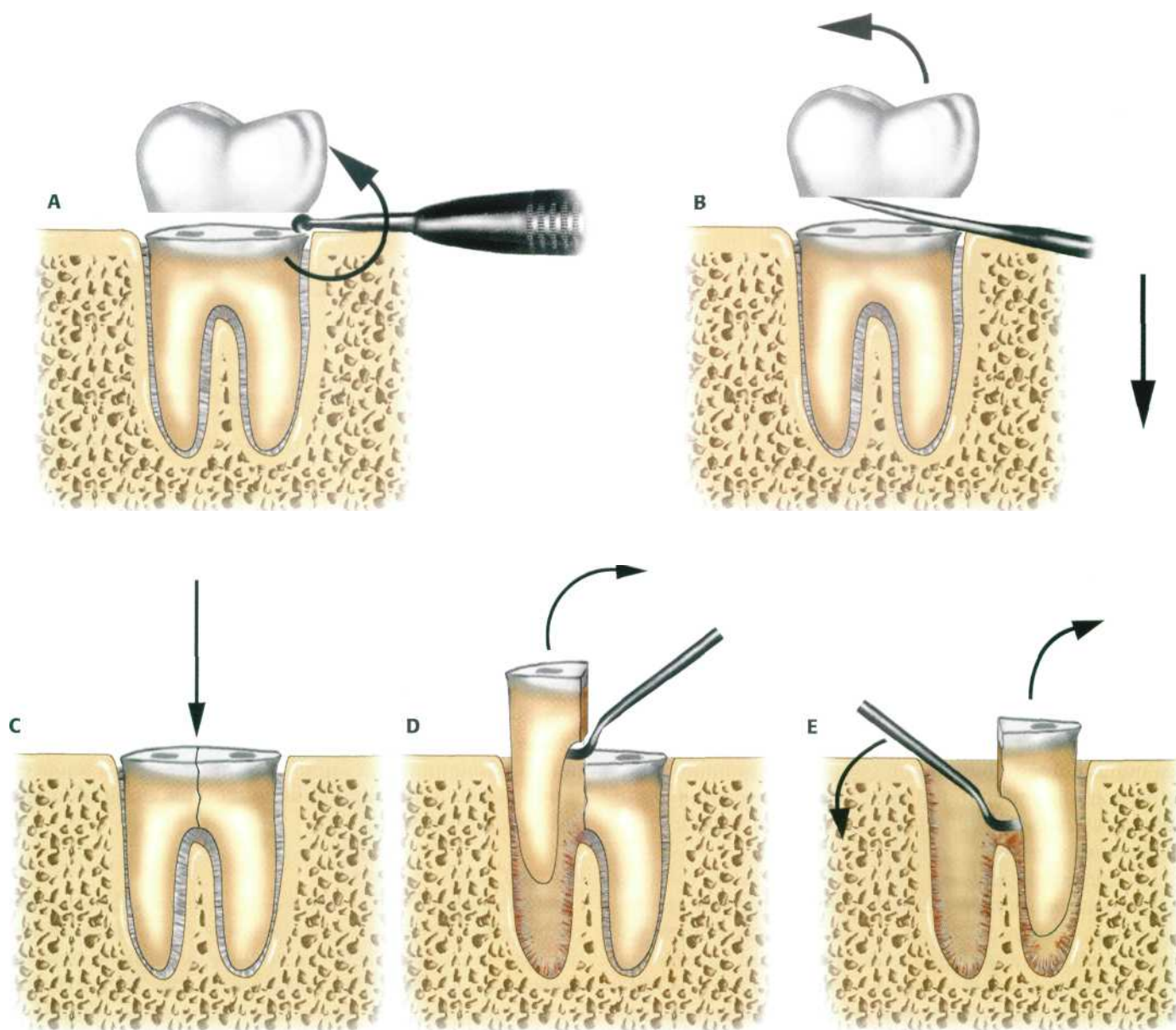
#### 8.4.2.2.3. Molares inferiores

La separación de las dos raíces de un molar inferior con corona muy destruida puede ser una consecuencia inevitable tras la aplicación de un fórceps "cuerno de vaca" a nivel de su bifurcación radicular. Pero, normalmente, la odontosección se consigue aplicando una fresa de fisura en la zona correspondiente dirigiéndonos desde vestibular a lingual hasta alcanzar el espacio interradicular. Para comprobar que las raíces han sido perfectamente divididas, se introduce un botador recto en el espacio creado y se le imprime un movimiento hacia mesial y hacia distal. Esta ma-

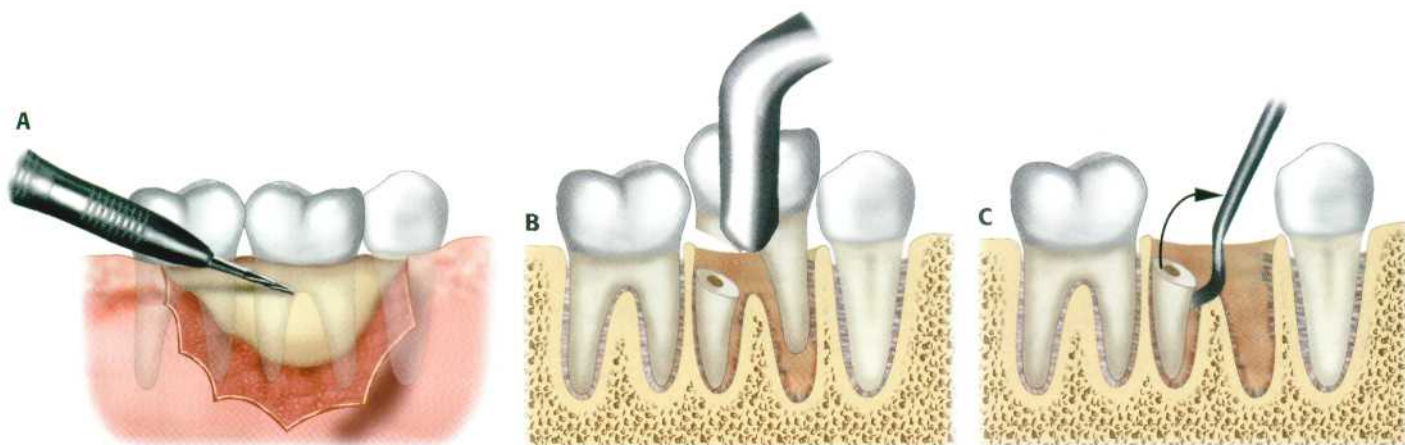




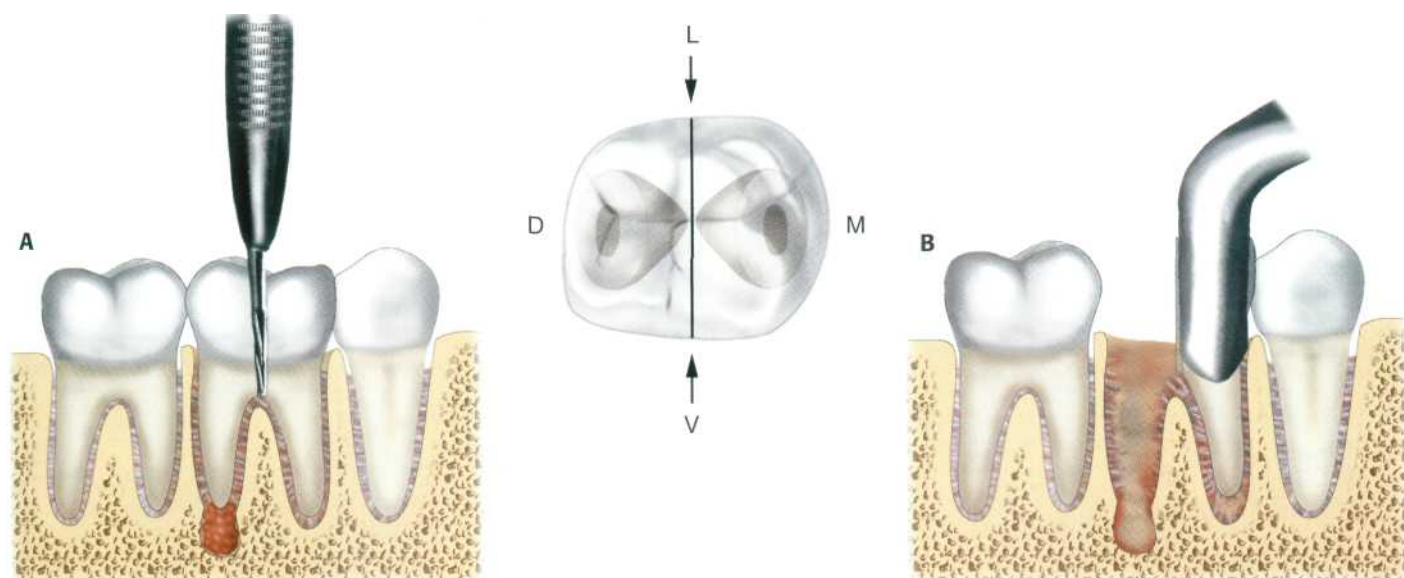
**Figura 8.41.** (A) Odontosección en las raíces vestibulares de un molar superior. (B) Extracción de toda la corona dentaria con la raíz palatina. (C) Extracción de las raíces vestibulares de forma individual.



**Figura 8.42.** Odontosección de un molar inferior. (A) Sección en el cuello dentario. (B) Separación de los fragmentos con un botador. (C) División de las dos raíces. (D) Extracción de la raíz mesial. (E) Extracción de la raíz distal.



**Figura 8.43.** Odontosección de un molar inferior. (A) Levantamos un colgajo gingival vestibular y seccionamos la raíz distal. (B) Extracción de toda la corona dentaria con la raíz mesial. (C) Extracción de la raíz distal con elevadores.



**Figura 8.44.** Odontosección desde la superficie oclusal en dos fragmentos. (A) Sección con la fresa de fisura a nivel de la bifurcación (en el recuadro detalle de la línea de corte). (B) Extracción con fórceps o botadores.

niobra nos asegura la separación radicular y logra un cierto grado de luxación de las raíces. Cuando la corona está ampliamente destruida, debe prepararse un colgajo y es procedente realizar una ostectomía más o menos amplia. La odontosección en estos casos busca separar las raíces y crear un espacio que permita desplazar las porciones seccionadas hacia distal o mesial, al utilizar los botadores.

Si la corona dentaria está más o menos íntegra, pueden existir varias opciones:

- Odontosección en el cuello dentario, que separa corona y raíces. Posteriormente se hace la división de las raíces (figura 8.42).
- Odontosección de una de las raíces, que deja toda la corona unida a la otra raíz (figura 8.43).
- Odontosección, desde la superficie oclusal, que divide el molar en dos fragmentos con la parte de corona y raíz respectiva unidas (figura 8.44).

Se utilizarán fórceps o botadores dependiendo de la existencia de superficie suficiente para que los primeros puedan hacer una presa ade-

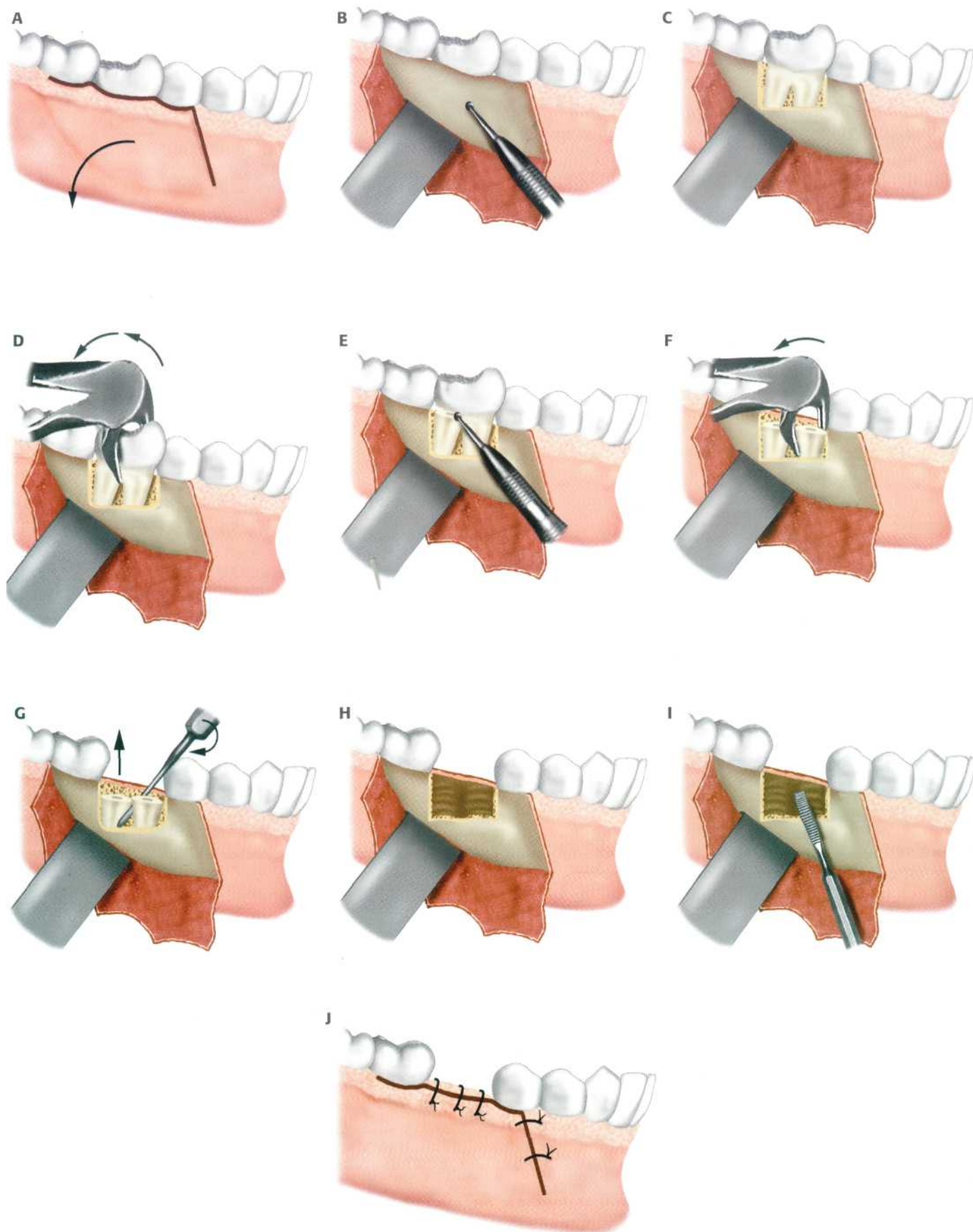
cuada. En caso contrario, se aplican los elevadores, con o sin ostectomía, según las dificultades de cada caso en concreto. Las técnicas de odontosección aplicadas a dientes incluidos serán comentadas en los capítulos correspondientes.

En las figuras 8.45 y 8.46 pueden seguirse distintas secuencias de exodoncias complejas con la realización de colgajo, ostectomía y odontosección.

#### 8.4.3. HEMISECCIÓN Y AMPUTACIÓN RADICULAR

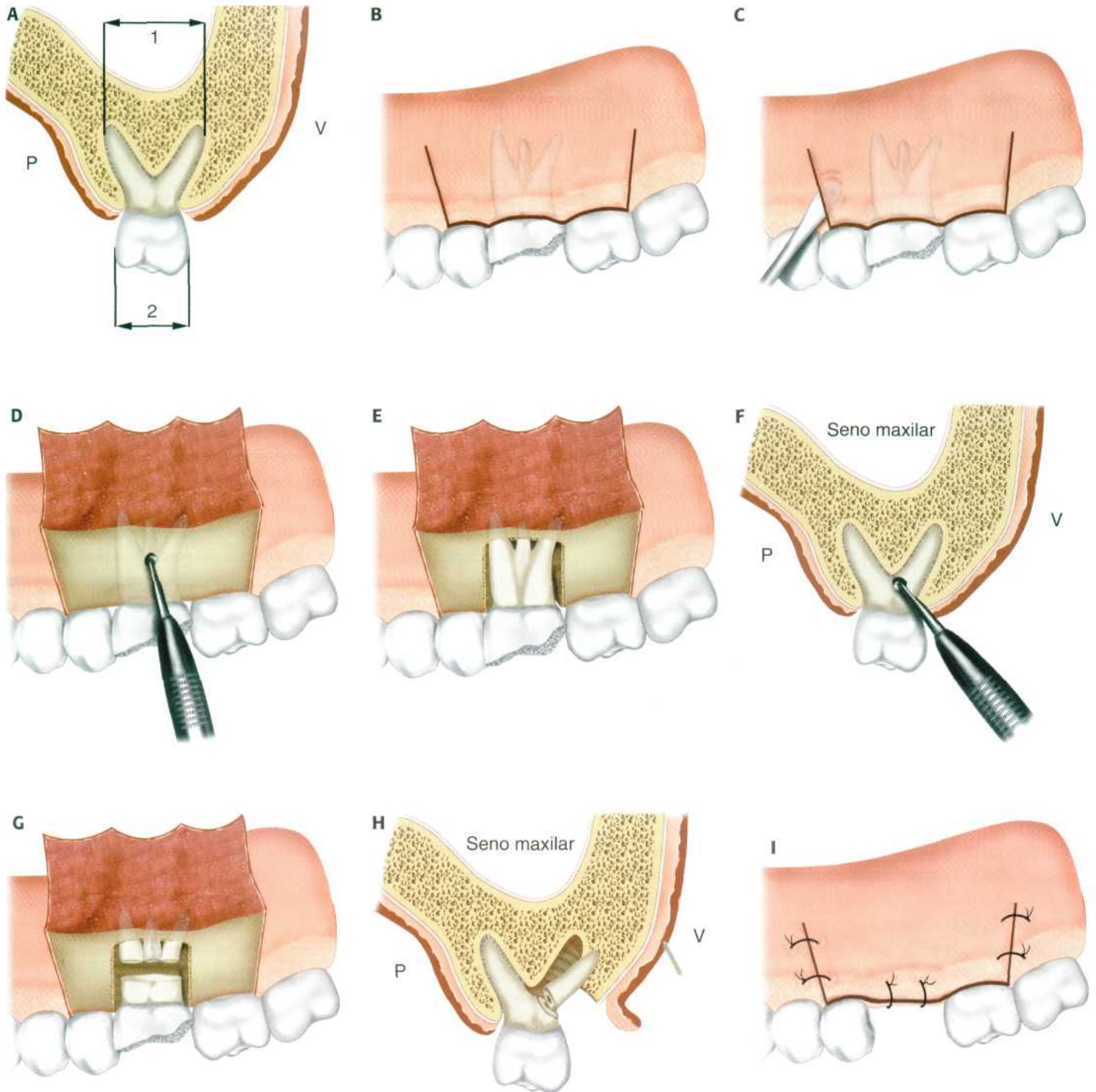
En ocasiones, estas técnicas de odontosección en dientes multirradiculares sirven para conservar parte de ellos con fines protésicos y hacer la extracción de la parte cuya conservación se considera inviable. Este tratamiento conservador tiene especial indicación para los molares inferiores, cuando quiere evitarse la extracción de una de sus raíces. Entonces podemos optar por efectuar una hemisección o una amputación radicular.





**Figura 8.45.** Secuencia de una extracción compleja de un primer molar inferior. (A) Tras el fracaso de la extracción convencional se prepara un colgajo triangular. (B) Osteotomía a nivel vestibular. (C) Visión correcta de la zona cervical y radicular. (D) Intento de exodoncia con fórceps que fracasa. (E) Odontosección en el cuello dentario y separación de las dos raíces. (F) Extracción de las raíces con fórceps. (G) Avulsión con botadores. (H) Campo operatorio tras la exodoncia. (I) Reparación de la herida operatoria con alisado de los bordes óseos con lima de hueso. (J) Sutura.





**Figura 8.46.** Secuencia de una extracción compleja de un primer molar superior. (A) Molar con raíces divergentes. El diámetro apical (1) es casi el doble que el de la corona (2). (B) Diseño de un colgajo trapezoidal. (C) Se levanta un colgajo mucoperiostico con el periostótomo de Freer. (D) Osteotomía vestibular. (E) Visión del cuello dentario y de la bifurcación radicular. (F) Odontosección a nivel de las raíces vestibulares. (G) Visión desde vestibular de la odontosección realizada. (H) Visión lateral de la sección dentaria. (I) Extracción de los fragmentos dentarios, reparación de la herida operatoria y sutura.

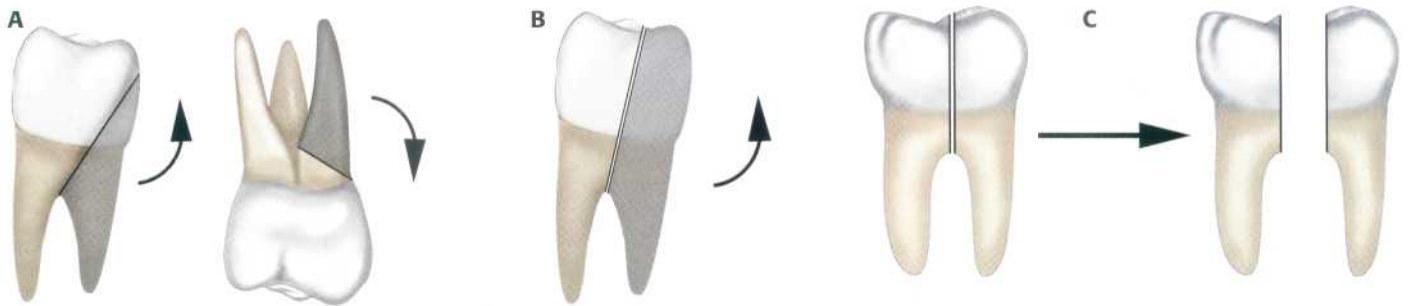#### 8.4.3.1. Hemisección

Dividimos la corona en dos partes, unidas cada una de ellas, respectivamente, a la raíz mesial y a la distal. Se extrae la raíz y la parte de la corona respectiva, si no es tributaria de terapéutica conservadora. La sección se hace en la bifurcación de las raíces. Si hacemos este tipo de odontosección y no eliminamos ninguno de los dos fragmentos dentarios, es que pretendemos realizar la llamada bicuspidación, es decir, separarlos y convertirlos en dos premolares con una aplicación protésica determinada (figura 8.47).

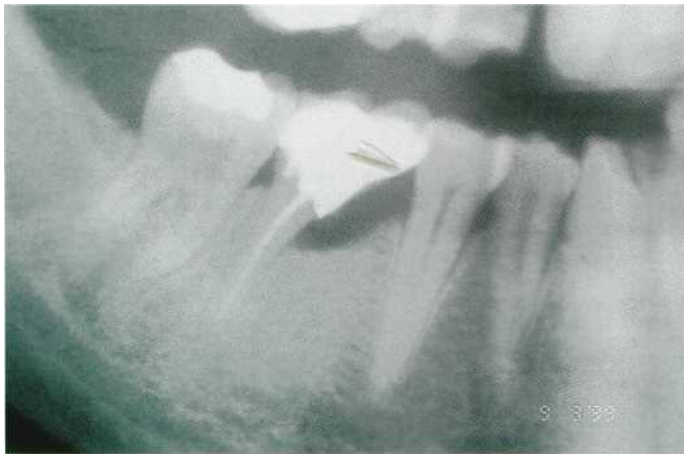
#### 8.4.3.2. Amputación radicular

En este caso se conserva toda la corona unida a una de las raíces, y se procede a la sección de la unión entre la corona y la raíz que va a ser extraída (figura 8.47A).

La indicación más frecuente suele ser en los primeros molares inferiores en los que se quiere conservar su raíz mesial, a pesar de que ésta suele presentar más problemas endodóncicos que la distal. En este caso actuaremos procurando limitar al máximo la osteotomía con el fin de no perder soporte óseo para la raíz mesial (figura 8.48).



**Figura 8.47.** Rediseños anatómicos de los molares. (A) Amputación de una raíz. (B) Hemisección. (C) Bicuspidación.



**Figura 8.48.** Amputación de la raíz mesial de un primer molar inferior derecho.

En los molares superiores, normalmente se realizan resecciones o amputaciones radiculares casi siempre limitadas a los primeros molares. Los segundos molares pueden tener las raíces fusionadas o convergentes. No es tan interesante conservar la raíz DV como la MV, ya

que ésta es más larga y gruesa y, por tanto, nos asegura una mayor estabilidad y resistencia del molar.

Técnicamente es mejor realizar un pequeño colgajo que permita ver bien la bifurcación radicular. El corte se empieza por vestibular dirigiéndonos hacia lingual. Si existen problemas periodontales graves y la bifurcación es visible, se empezará por aquí, y posteriormente nos dirigimos hacia la corona, evitando así la posible mutilación de la raíz. Posteriormente se extrae con mucho cuidado el fragmento radicular con un fórceps en bayoneta o de premolares. Si no existen problemas periodontales -indicación principal de estas técnicas-, se puede hacer el corte en dirección corono-apical, pero prestando gran atención, con el fin de realizar un correcto abordaje de la bifurcación. Al respecto, debe recordarse que los surcos lingual y vestibular de la corona no siempre indican bien dónde está la bifurcación.

#### 8.4.3.3. Contraindicaciones

Estas técnicas de rediseño pueden estar contraindicadas:

- Por problemas de la raíz a conservar: que sea corta o fina, que existan obstáculos endodóncicos insuperables, que la pérdida ósea sea muy extensa, etc.
- Por criterio periodontal: afectación de la bifurcación, movilidad muy importante, etc.
- Por problemas del paciente, ya sean locales (mala higiene bucal) o sistémicos.

# 9

## Extracción de dientes erupcionados en posición ectópica. Exodoncias múltiples. Alveoloplastia. Extracción de dientes temporales

Cosme Gay Escoda, Antonio España Tost

### 9.1. EXTRACCIÓN DE DIENTES ERUPCIONADOS EN POSICIÓN ECTÓPICA

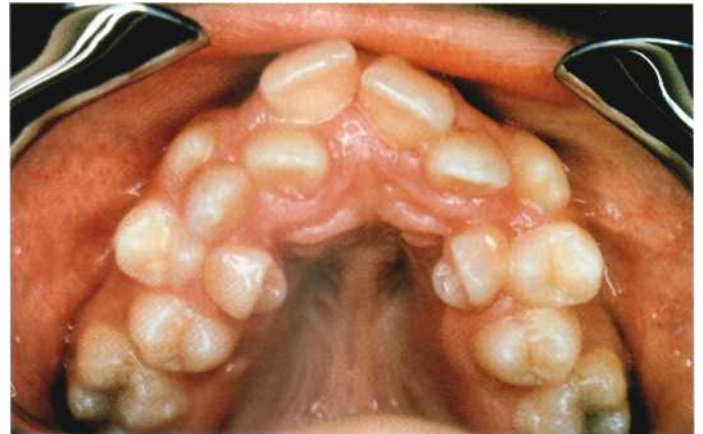
Entendemos como dientes erupcionados en posición ectópica a aquellos que erupcionan, total o parcialmente, fuera de su normal ubicación dentro de la arcada dentaria.

Por regla general, este problema afecta principalmente los últimos dientes de cada serie, es decir, terceros molares, segundos premolares, caninos e incisivos laterales.

La erupción ectópica más frecuente es la de los terceros molares (esta alteración y su tratamiento se estudian en otros capítulos aparte). No trataremos aquí los problemas de los caninos. Nos centraremos sólo en la extracción de los dientes erupcionados ectópicamente, sin considerarla el único tratamiento válido, ya que existen otros tratamientos conservadores como los métodos ortodóncico-quirúrgicos que se comentarán en el capítulo 16.

La extracción de estos dientes erupcionados en posición anómala puede estar motivada por razones estéticas, protésicas, funcionales u ortodóncicas, por patología pulpar de dichos dientes o periodontal de la zona donde están situados, para evitar procesos de caries en los dientes vecinos, o por producir ulceraciones de las mucosas o de la lengua. En principio, es preferible extraer el diente mal alineado o ectópico que otro en correcta posición en la arcada dentaria.

Los dientes erupcionados en posición ectópica (linguoversión, vestibuloversión, mesioversión, etc.) presentan una relación con los dientes vecinos, las corticales óseas y los órganos vecinos, distinta que los erupcionados dentro de la arcada dentaria normal. La arquitectura del hueso es distinta y las posibilidades de acceso son diferentes. Por todo ello la técnica para su extracción vendrá condicionada por estas variaciones, aun-



**Figura 9.1.** Dientes permanentes y supernumerarios erupcionados en posición ectópica.

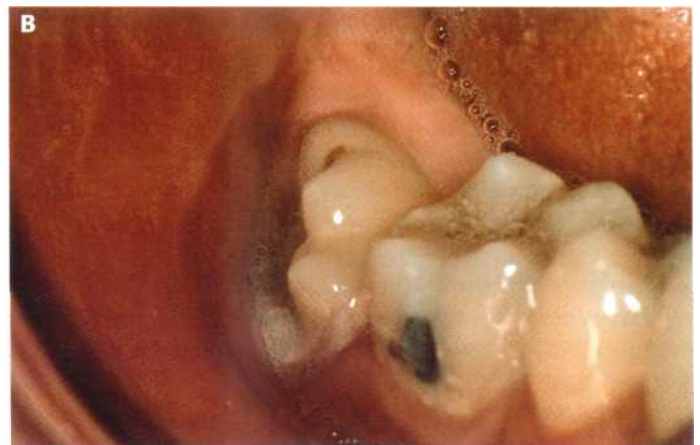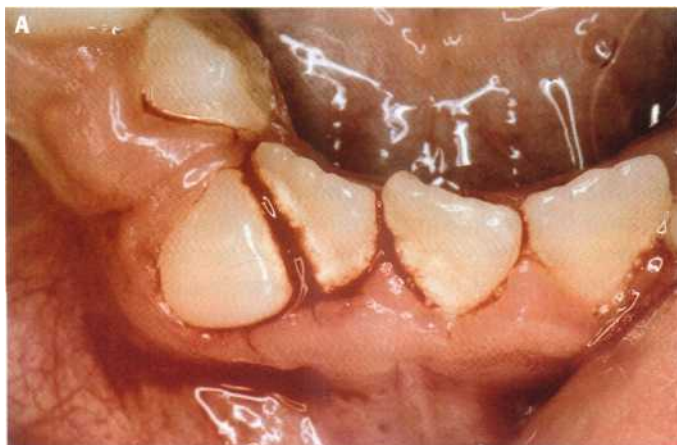que se pueden aplicar las reglas fijas para toda exodoncia: buscar la vía de menor resistencia y con el menor traumatismo posible (figura 9.1).

Como normas generales específicas para la extracción de dientes erupcionados en posición anormal, remarcaremos:

#### - Dientes en vestibuloversión

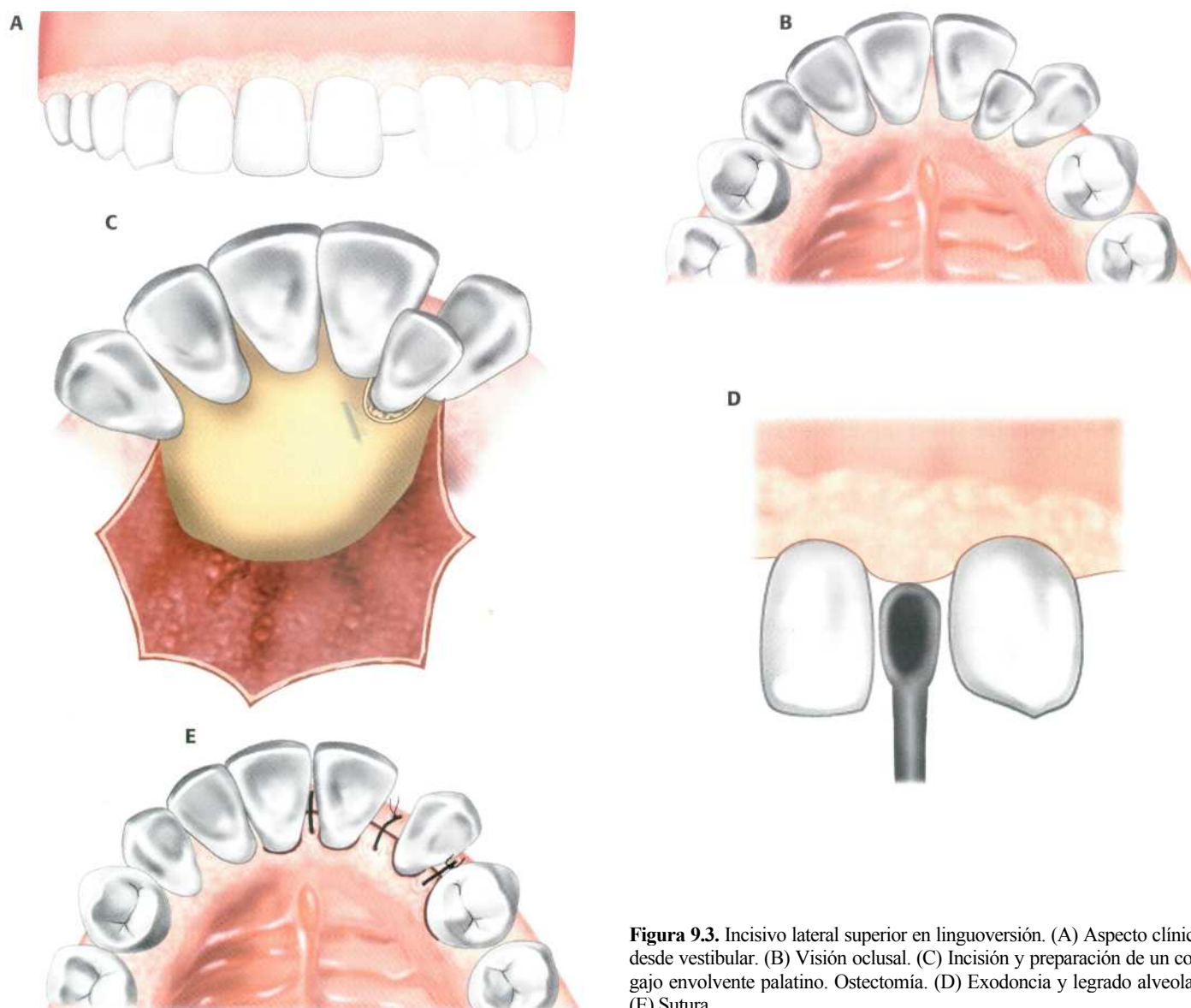
En el maxilar superior se puede aplicar el botador desde la zona palatina, luxando el diente hacia el vestibulo, dado que la cortical externa tiene menor grosor o está disminuida.

En la mandíbula se puede usar un fórceps con la parte activa de desigual tamaño. El mordiente más fino se coloca en la cara lingual en el estrecho espacio que dejan los dientes contiguos (figura 9.2).



**Figura 9.2.** (A) Incisivo lateral inferior (4.2) erupcionado por vestibular del 4.1. (B) Segundo molar inferior (4.7) en vestibuloversión.





**Figura 9.3.** Incisivo lateral superior en linguoversión. (A) Aspecto clínico desde vestibular. (B) Visión oclusal. (C) Incisión y preparación de un colgajo envolvente palatino. Ostectomía. (D) Exodoncia y legrado alveolar. (E) Sutura.

#### - Dientes en linguoversión

El espesor de la cortical externa varía con el grado de desviación; normalmente esta cortical es gruesa. En cambio, la cortical interna es delgada.

La luxación se efectúa hacia la cara palatina o lingual con el uso de botadores o fórceps con la parte activa de distinto tamaño.

#### - Dientes en mesioversión y distoversión

Estas anomalías de posición son muy frecuentes.

La extracción de estos dientes vendrá condicionada por el grado de desviación; adecuaremos la posición del fórceps y recordaremos siempre que el eje de la parte activa debe seguir el eje longitudinal del diente a extraer. Los movimientos de luxación vendrán también condicionados por esta anomalía de dirección.

#### - Dientes en giroversión

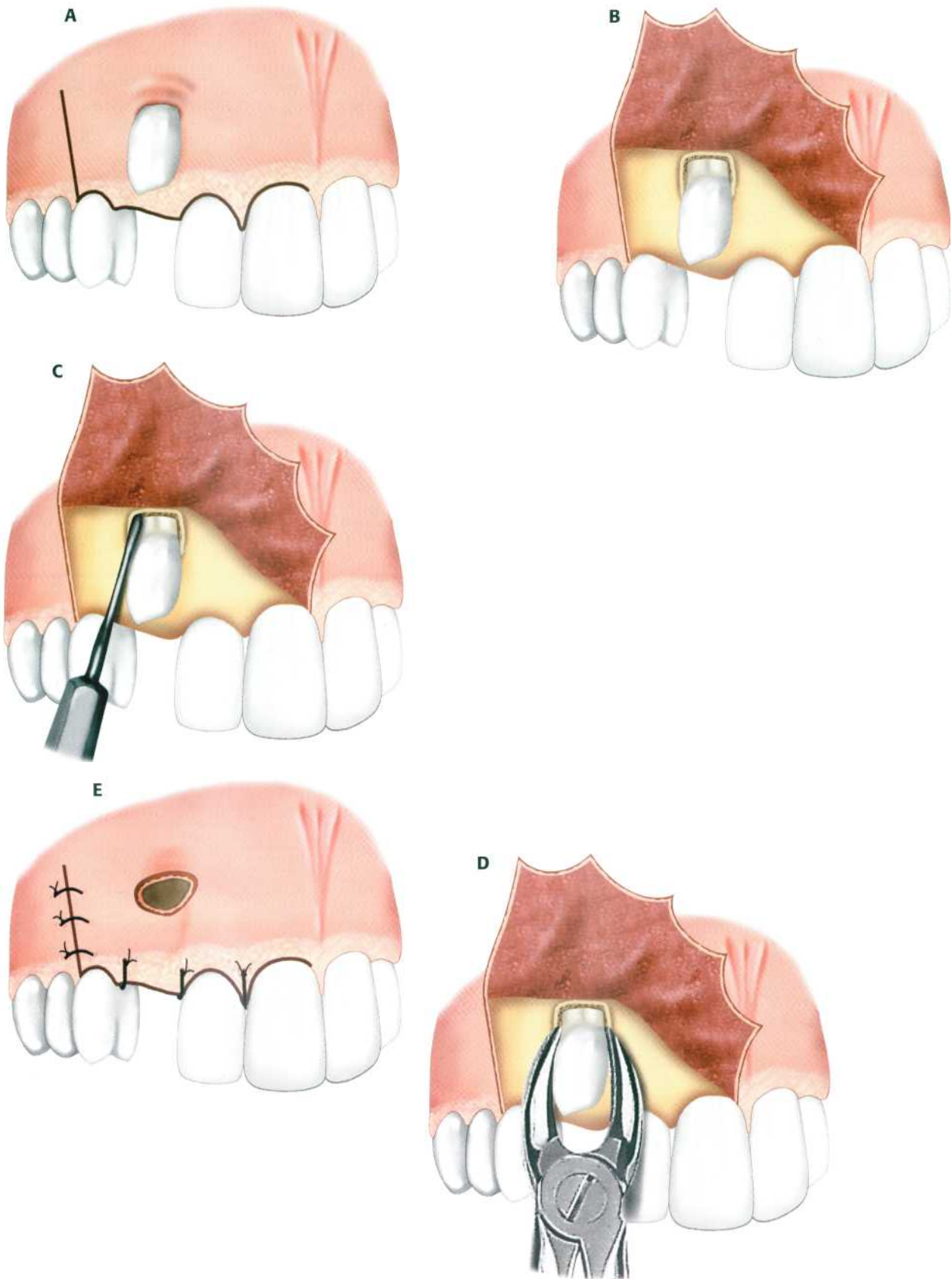
En estos casos la mayor dificultad consiste en el difícil acceso al cuello dentario para la presa con el fórceps. Puede tomarse el diente por sus caras distal y mesial en lugar de la presa vestibulolingual/palatina. Los movimientos de luxación deben dirigirse en el sentido de menor resistencia. La rotación está aconsejada en raíces cónicas y rectas. Algunos autores no son partidarios de este tipo de presa por mesial y distal

ya que casi siempre se produce la fractura de la corona dentaria; prefieren utilizar botadores, y con ellos consiguen la exodoncia.

En la avulsión de dientes ectópicos, es relativamente frecuente que las maniobras quirúrgicas produzcan la movilización o incluso la luxación de los dientes adyacentes; por ello, debe prevenirse al paciente de esta eventualidad y emplear siempre una técnica más depurada. Es necesario recordar que tras la exodoncia puede ponerse de manifiesto una caries interproximal preexistente.

Cuando por la posición del diente o su grado de erupción es imposible la exodoncia convencional con fórceps o botadores, se planteará su extracción quirúrgica siguiendo la secuencia: incisión, despegamiento de un colgajo, ostectomía-odontosección, luxación y extracción del diente con botadores, limpieza, legrado y sutura (figura 9.3). Si debemos aplicar esta técnica, es preferible evitar los accesos linguales en la zona mandibular por la dificultad de visión y manipulación que presentan, por las incomodidades que plantea al paciente y por el mayor índice de complicaciones y molestias postoperatorias que pueden inducir.

No es extraño que los caninos y premolares superiores se presenten en posición suspendida o heterotópica, exigiendo para su extracción la preparación de un colgajo y la liberación completa de la corona dentaria, mediante ostectomía (figuras 9.4 y 9.5).



**Figura 9.4.** Canino superior suspendido por vestibular. (A) Incisión sulcular con descarga vertical por distal. (B) Despegamiento de un pequeño colgajo triangular. (C) Osteotomía y luxación con botador recto. (D) Extracción con fórceps. (E) Limpieza y sutura de la zona operatoria.

En estos casos la cortical externa es delgada, por lo que debe evitarse su fractura. Generalmente tras la ostectomía adecuada al caso, se logra introducir un botador recto entre la cara distal del diente y el tabique óseo distal. Con pequeños movimientos de rotación, el instrumento penetra consiguiendo la luxación dentaria que se completa con movimientos hacia atrás y afuera. Se finaliza la extracción con botadores o con fórceps si es posible una presa correcta del diente.

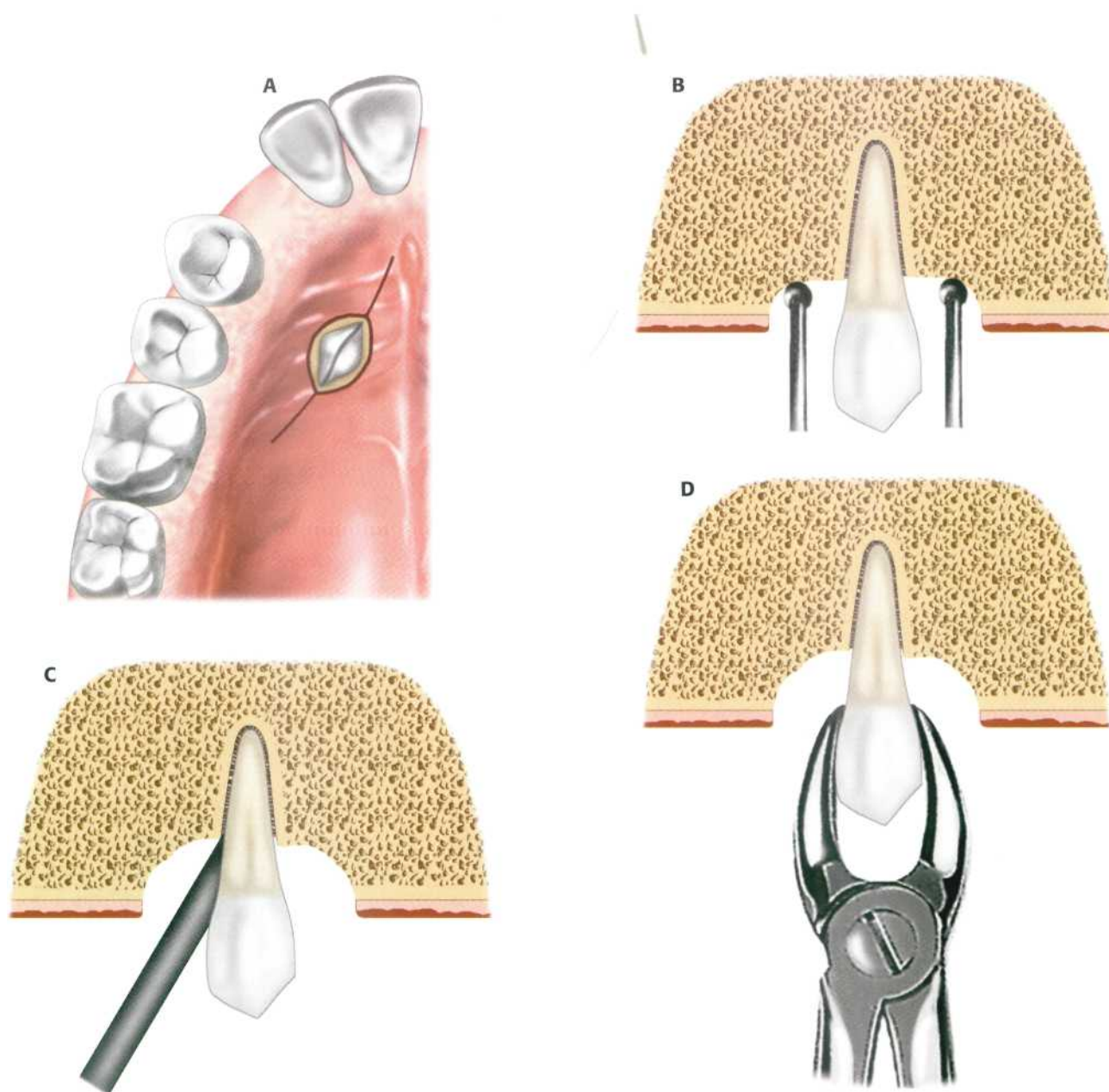
Dedicaremos un apartado especial a la extracción de los segundos premolares erupcionados en posición ectópica, por su frecuencia y especiales características, destacando que los dientes que más a menudo sufren este proceso, caninos y terceros molares, tienen en otros capítulos las explicaciones pertinentes para su extracción (capítulos 13 y 14).

### **9.1.1. EXTRACCIÓN DE SEGUNDOS PREMOLARES**

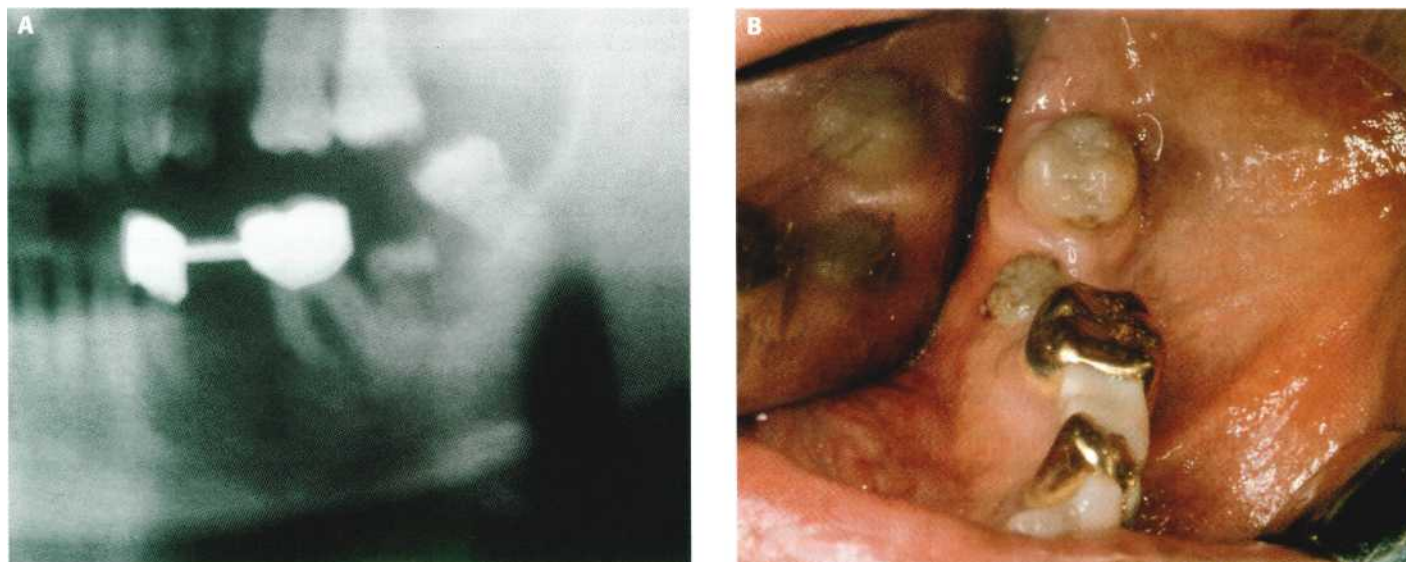
Los segundos premolares son dientes que frecuentemente quedan impactados al erupcionar después del primer molar definitivo y el primer premolar; sobre todo esto sucede en caso de pérdida prematura del segundo molar temporal.

Los segundos premolares inferiores en malposición que frecuentemente están en proceso de erupción, tienen su corona atrapada hacia lingual entre el primer premolar y el primer molar. Sin embargo el diente también puede yacer entre las raíces de los dientes adyacentes, en cuyo caso la extracción es más difícil. Para localizar estos dientes, las radiografías oclusales son de gran ayuda. En el caso de dientes no incluidos, la radiografía periapical también nos sirve para controlar las posibles anomalías en la raíz dentaria (figura 9.6).

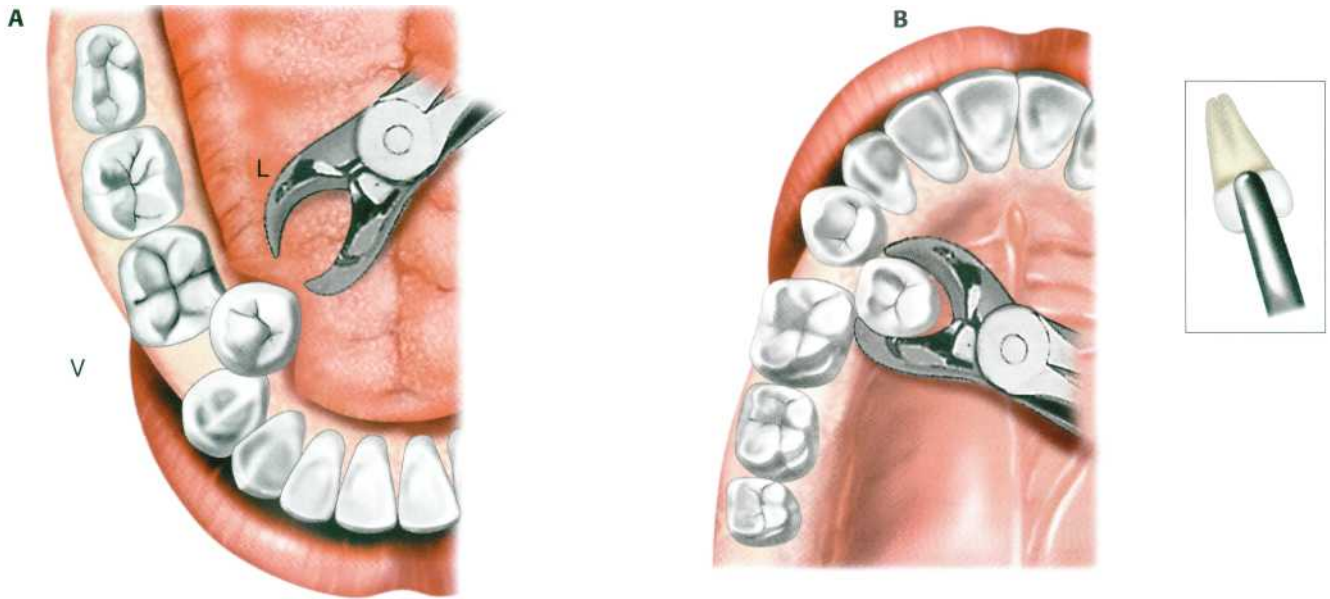




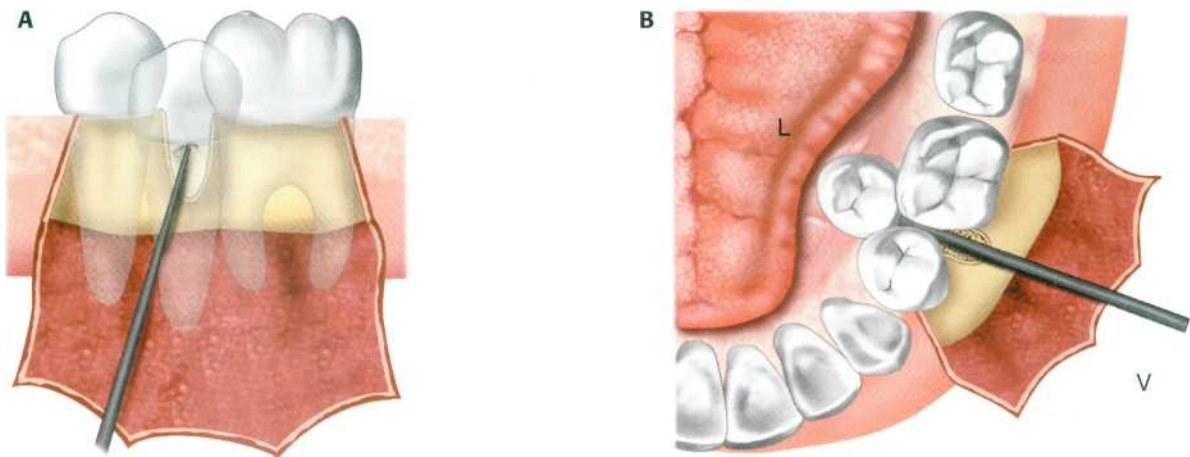
**Figura 9.5.** Canino superior erupcionado por palatino. (A) Incisión contorneando la corona del 1.3. extendiéndose hacia mesial y distal. (B) Osteotomía alrededor del canino. (C) Extracción con botadores. (D) Exodoncia con fórceps con presión mesiodistal.



**Figura 9.6.** Premolar inferior erupcionado por lingual. (A) Detalle de la ortopantomografía. (B) 3.5 erupcionado por distal del 3.6.



**Figura 9.7.** (A) Avulsión de un segundo premolar inferior en posición lingual con el fórceps de Read. (B) Extracción de un segundo bicúspide superior en posición palatina (detalle de la posición correcta del fórceps de Read).



**Figura 9.8.** Extracción de un segundo premolar inferior en posición lingual con la técnica del "instrumento roto"

La falta de espacio en la arcada dentaria, que puede surgir después de la pérdida prematura del segundo molar temporal, provoca que el segundo premolar adopte, al erupcionar, una posición lingual (con mayor frecuencia que vestibular) en relación con el resto de dientes erupcionados. La extracción de dicho diente puede estar indicada por caries, razones ortodóncicas, o como medida preventiva en la formación de caries. Es frecuente por ello que la corona de estos dientes esté completamente destruida por la caries, ya que el prisma triangular que forman los premolares-canino o segundo premolar-primero molar-canino, es un receptáculo donde se impactan los alimentos, y que dificulta su correcta higiene.

Antes de proceder a la extracción del diente, hemos de valorar el grado de erupción, la inclinación del diente, la forma radicular y su trayectoria de salida, la presencia de retenciones, y el espacio que queda entre el primer premolar y el primer molar.

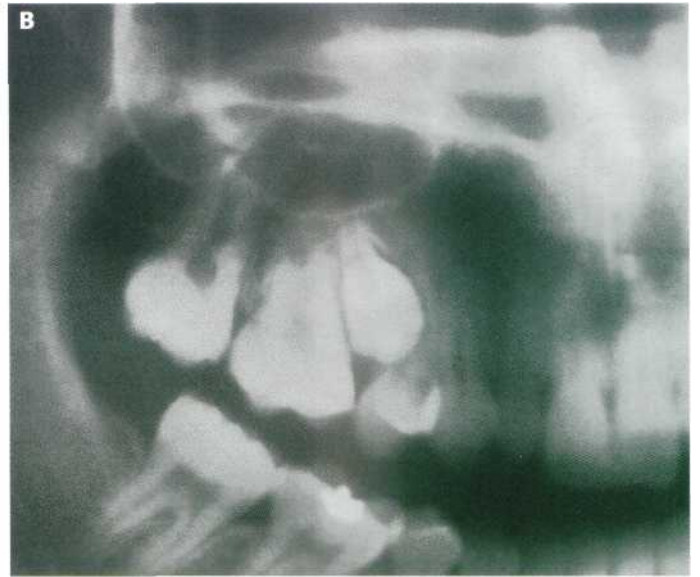
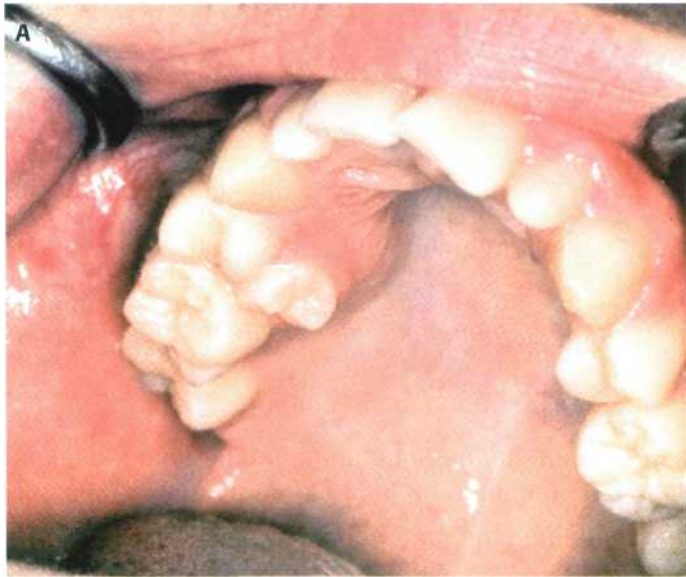Muchas veces se pueden extraer los premolares que erupcionan completamente por lingual en relación con el resto de dientes, con fórceps tipo Read aplicados desde el lado opuesto de la boca (figura 9.7). Si se usan fórceps de puntas delgadas (tipo bayoneta), tiene que existir es-

pacio suficiente para efectuar la presa, bien en sentido mesio-distal, bien en sentido vestibulo-lingual, y se efectúa la extracción con una combinación de movimientos hacia lingual y de rotación alrededor del eje longitudinal del diente.

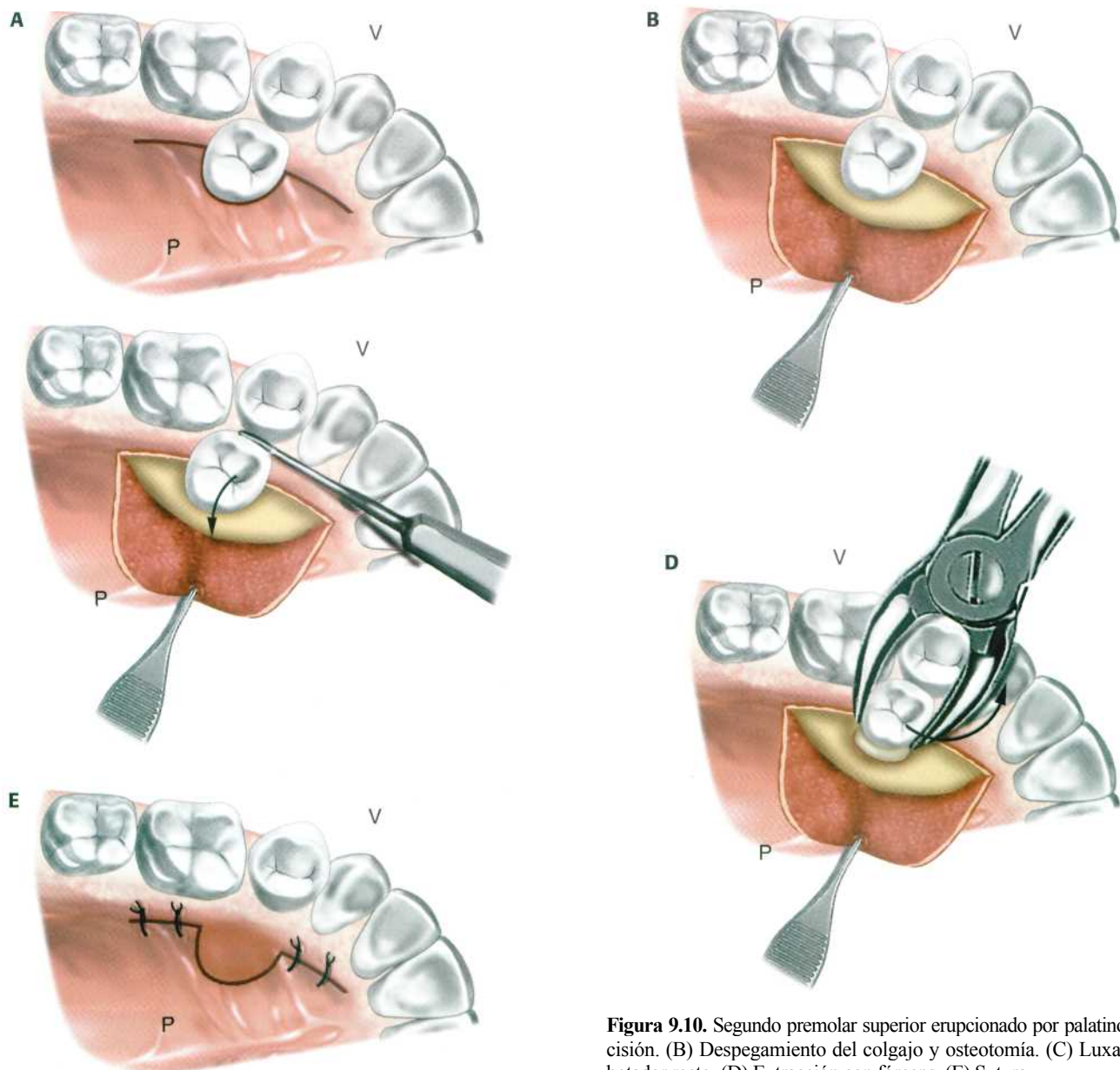
Cuando la posición lingual del premolar es más marcada, se levanta un colgajo mucoperiostico lingual sin descargas y se elimina hueso del mismo lado, para exponer la máxima convexidad de la corona. Después, se levanta un colgajo mucoperiostico vestibular con una descarga y se retira el hueso que cubre la corona. Si la dirección de salida lo permite, se eleva el diente de su alvéolo, aplicando fuerza en dirección distal o vestibular. La técnica llamada del "instrumento roto" es una forma útil de aplicar la fuerza a un diente de este tipo desde el lado vestibular. Se utiliza una fresa redonda para crear un punto de apoyo vestibular sobre la raíz del premolar. Se aplica un elevador de hoja delgada sobre dicho punto, y se efectúa una presión ligera sobre el mismo, para extraerlo siguiendo la dirección del eje mayor del diente (figura 9.8).

Si el diente desviado hacia el lado lingual está impactado entre el primer premolar y el primer molar, será necesario practicar una odontosección para efectuar su extracción. La superficie vestibular de la



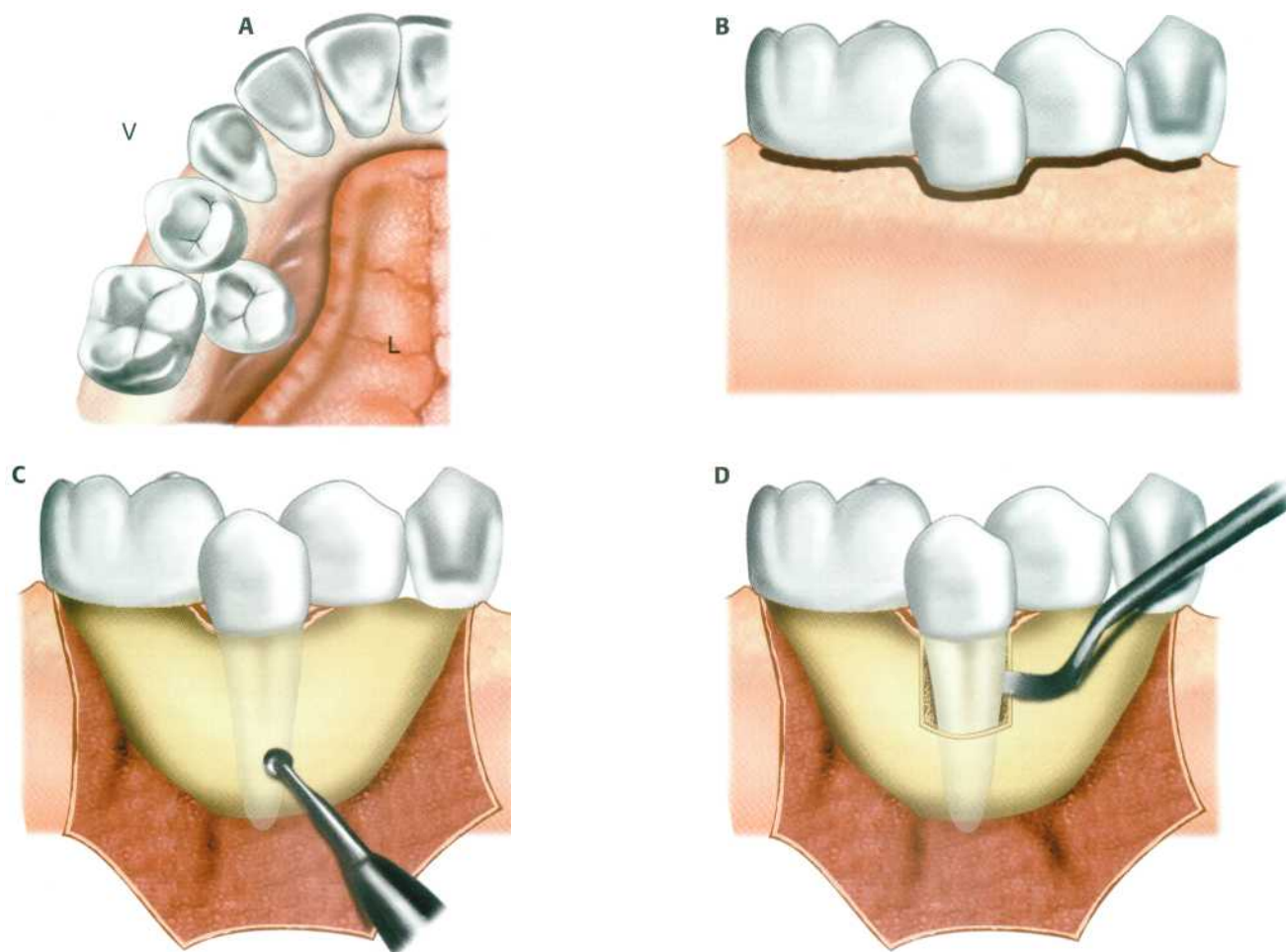


**Figura 9.9.** Segundo premolar superior erupcionado por palatino. (A) Aspecto clínico. (B) Detalle de la ortopantomografía.



**Figura 9.10.** Segundo premolar superior erupcionado por palatino. (A) Incisión. (B) Despegamiento del colgajo y osteotomía. (C) Luxación con botador recto. (D) Extracción con fórceps. (E) Sutura.





**Figura 9.11.** Premolar inferior erupcionado por lingual. (A) Aspecto clínico. (B) Incisión por lingual siguiendo los cuellos dentarios. (C) Despegamiento del colgajo y osteotomía. (D) Exodoncia con los botadores de Pott.

corona y la porción cervical de la raíz quedan ampliamente expuestas con la eliminación ósea pero debe hacerse con cuidado para evitar lesionar el nervio mentoniano y los dientes vecinos. Después, se utiliza una fresa redonda para efectuar la odontosección, extraemos la corona y luego, con elevadores, podemos completar la extracción. Para finalizar se alisan los bordes óseos y se reposicionan y suturan los tejidos blandos.

Los premolares superiores suelen erupcionar por palatino (figura 9.9), pero a veces llega a verse el tercio radicular apical en forma de gancho, situado en marcada oblicuidad lingual por encima de la reflexión de la mucosa en el fondo de saco vestibular. En este caso se puede efectuar un abordaje quirúrgico como los descritos anteriormente, con odontosección selectiva, para facilitar la exodoncia (figura 9.10).

Debe recordarse que las maniobras quirúrgicas en la cara lingual mandibular son difíciles y comportan postoperatorios molestos, con la posibilidad de que aparezcan hematomas, infecciones, lesiones de la glándula sublingual, etc. (figura 9.11). Por todo ello debemos esmerarnos en la secuencia diagnóstica y quirúrgica, insistiendo en los siguientes puntos:

- Correcto estudio radiográfico. Posición, volumen, estado, dirección y relaciones con los dientes vecinos y otras estructuras anatómicas, como por ejemplo el seno maxilar.
- Estudio del tipo y calidad del hueso. Edad, estado de mineralización.
- Incisiones correctas, bien diseñadas, que permitan un fácil acceso, despegamiento del colgajo sin desgarros, osteotomía en cantidad necesaria sin comprometer los dientes vecinos y que permita despla-

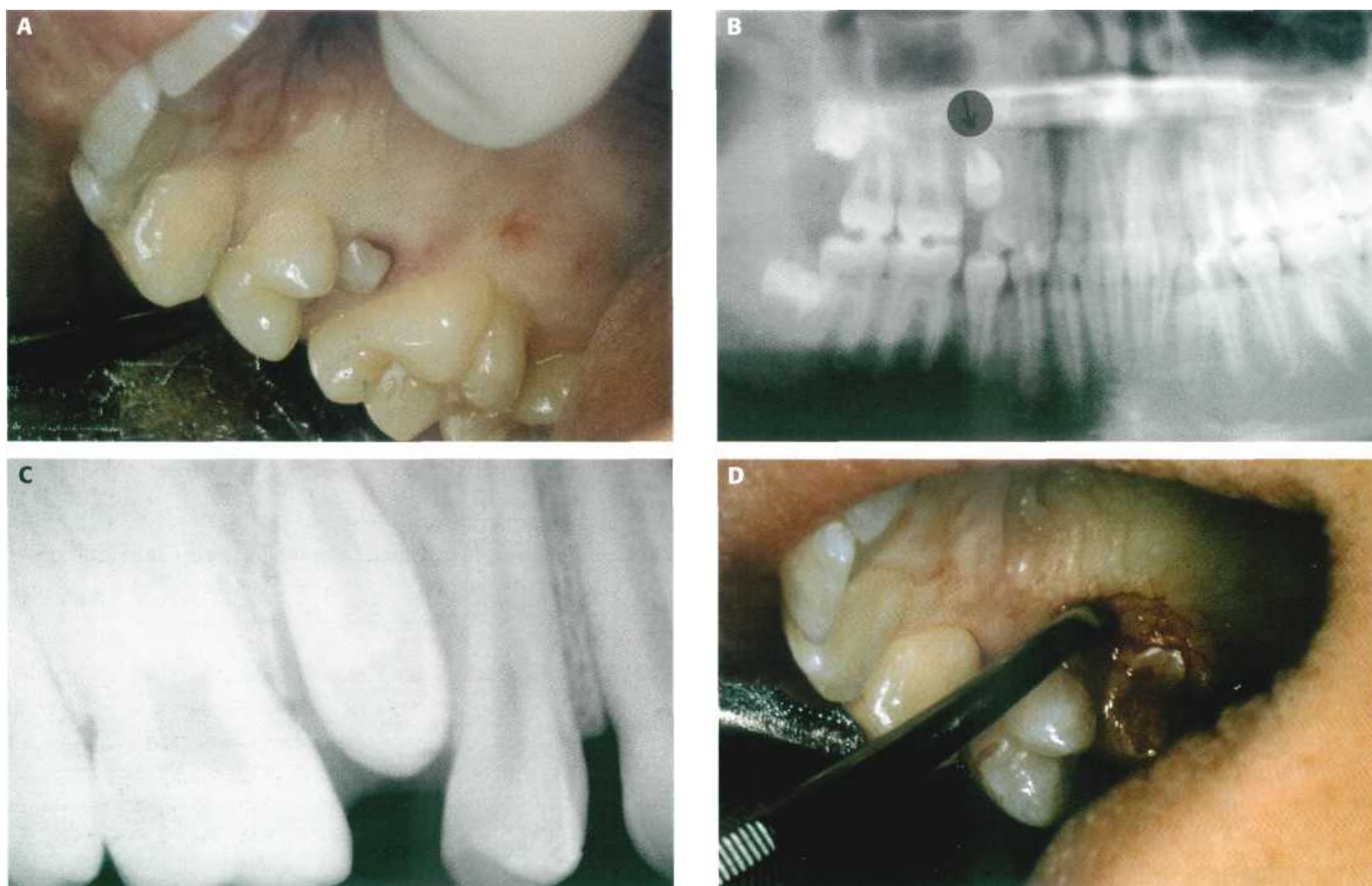
zar el diente hacia el espacio creado o hacia el lugar de menor resistencia, procurando no dejar esquirlas o bordes agudos.

- Aplicar el instrumental de exodoncia sin dañar el hueso, los dientes contiguos o los tejidos blandos. Hay que evitar que los botadores se nos deslicen, proyectándose y lesionando las estructuras vecinas (figuras 9.12).
- Sutura correcta.
- Indicación del tratamiento farmacológico pertinente: antibióticos, analgésicos-antiinflamatorios, etc.

### 9.1.2. OTRAS EXTRACCIONES

Otro diente que frecuentemente erupciona en posición ectópica es el incisivo lateral superior, si bien la mayoría de las veces no es precisa su extracción, ya que la alteración es poco importante y varía desde una ligera vestibulización o rotación. Otras veces se puede ver erupcionado por palatino del incisivo central. En este caso puede ser precisa su extracción que se puede efectuar con un fórceps de bayoneta con una presa por mesial y distal del diente. Se luxa el diente en la dirección de la raíz, con una ligera presión hacia apical, a la vez que se efectúan pequeños movimientos de rotación axial. Se completa su extracción después de la total luxación del mismo.

A veces el primer molar definitivo, durante su erupción, toma una inclinación exagerada. Esto provoca la reabsorción de la raíz distal del segundo molar temporal, y el molar definitivo puede quedar impactado debajo de la corona del mismo. En este caso, está indicada la extracción del segundo molar temporal, y la corrección ortodóncica del



**Figura 9.12.** Segundo premolar superior erupcionado parcialmente por palatino. (A) Aspecto clínico. (B) Ortopantomografía. (C) Radiografía periapical. (D) Exodoncia con los botadores de Pott.

primer molar definitivo, para que el segundo premolar definitivo no encuentre obstáculos en su camino, y así pueda erupcionar a su correcta ubicación.

En cualquier caso, siempre ante cualquier extracción de dientes erupcionados en posición ectópica, valoraremos su posición, eje de salida, posibles relaciones con el hueso maxilar, dientes vecinos o las raíces de éstos, y con las estructuras anatómicas, como los senos maxilares, etc., ya que conociendo estos detalles, podremos estar preparados para abordar la intervención quirúrgica con el mayor éxito. Si no tenemos en cuenta estos detalles, podemos caer en el error de intentar sin éxito una extracción en la que sólo usando el fórceps no logremos extraer el diente. Sin embargo es posible que levantando un pequeño colgajo solucionemos rápidamente la situación.

## 9.2. EXTRACCIONES MÚLTIPLES. ALVEOLOPLASTIA

Cuando la indicación de exodoncia se extiende a un grupo de dientes contiguos en el mismo cuadrante, en lugar de efectuar las extracciones de cada diente de forma aislada, es decir en diferentes sesiones, se aconseja el abordaje conjunto de los mismos en una única intervención quirúrgica. Para ello, además de la extracción de los dientes, disponemos de una serie de procedimientos quirúrgicos que variarán en función del tratamiento protésico posterior.

### 9.2.1. PRÓTESIS INMEDIATA

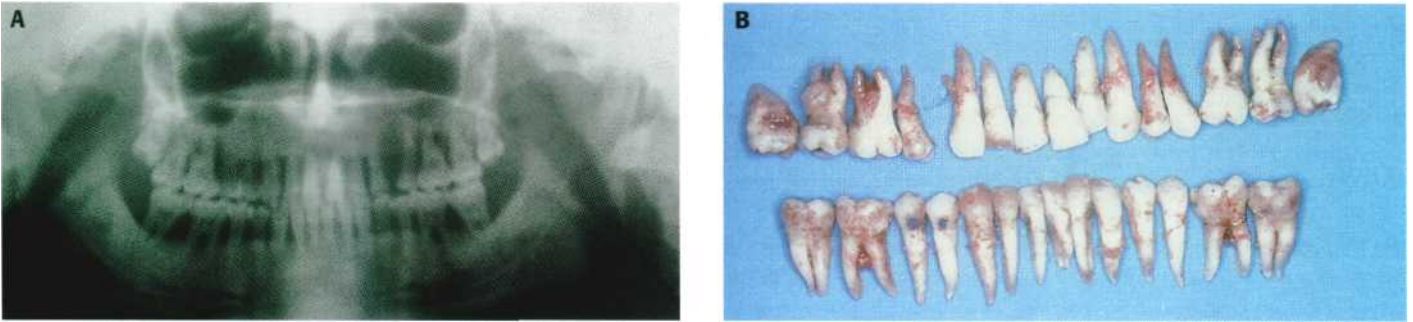
La estrecha relación que existe entre las especialidades de Cirugía Bucal y Prostodoncia, ha potenciado un campo más amplio como es la cirugía preprotésica. La Cirugía Bucal y la prótesis están en íntima re-

lación, ya que en un futuro más o menos próximo, se asentará una prótesis en la zona que hemos intervenido. Por ello para poder aplicar las técnicas quirúrgicas más correctas, que permitan la rápida rehabilitación protésica de la zona intervenida, el cirujano bucal debe recordar que posteriormente a su intervención deberán reponerse los dientes extraídos.

Entendemos como prótesis inmediata aquella prótesis que se coloca inmediatamente después de las exodoncias. Ello implica que se confecciona la prótesis antes del acto quirúrgico, y que durante la intervención se regularizan los maxilares, con el fin de poder colocar dicha prótesis inmediatamente después de finalizar el acto quirúrgico.

La prótesis inmediata puede realizarse de un diente, de un grupo de dientes, sobre todo un maxilar o incluso sobre los dos maxilares a la vez. Esto último no es lo habitual y rara vez está indicado.

En la actualidad, la mayoría de los prostodoncistas resalta la conveniencia de colocar las prótesis tan pronto como sea posible después de la extracción de los dientes naturales, con el fin de evitar las alteraciones de las relaciones intermaxilares, la modificación de la apariencia del paciente y la formación de hábitos musculares defectuosos durante la masticación y la fonación. Por ello, cuando esté indicado desdentar al paciente, debemos valorar la posibilidad de colocar una prótesis inmediata y planificar la intervención con el fin de remodelar el hueso alveolar y eliminar los posibles obstáculos que impidan la normal inserción de la prótesis. Cuando las personas saben que no permanecerán edéntulas durante un período prolongado de tiempo, es menos probable que comprometan su salud general al conservar sus dientes sépticos. Desde el punto de vista clínico, la prótesis funciona, al parecer, como una férula o apósito que favorece la cicatrización, y el paciente aprende a usar los aparatos con mayor rapidez, evitando así un período prolongado du-



**Figura 9.13.** (A) Ortopantomografía de un paciente con enfermedad periodontal avanzada. (B) Extracción de todos los dientes presentes en ambas arcadas. Confección de una prótesis inmediata provisional y posterior rehabilitación con prótesis fija sobre implantes (Prof. A. J. Freitas).

rante el cual permanece edéntulo. La interferencia con la masticación y la fonación es mínima.

La prótesis inmediata es el aparato construido antes de extraer todos los dientes remanentes y que se coloca tan pronto terminan las exodoncias. La prótesis casi inmediata empieza poco después de la extracción de los dientes puesto que se coloca el aparato 2 ó 3 semanas después de las exodoncias.

Según algunos autores, las prótesis inmediatas conservan la integridad del hueso alveolar, mientras otros suponen que aceleran la reabsorción de los procesos alveolares. Según nuestro criterio, la reabsorción es más evidente cuando no se utiliza prótesis, o cuando ésta está mal adaptada o con mal ajuste oclusal. Muchos pacientes usan con comodidad las prótesis inmediatas bien diseñadas, estables, retentivas y con buen ajuste oclusal durante muchos meses antes de que la reabsorción del hueso alveolar haga necesario rebasarlas o reemplazarlas; en consecuencia, es necesario que los aparatos inmediatos estén bien diseñados, adecuadamente contruidos y sean eficientes. Por todo ello, a menos que se haga un determinado grado de reducción alveolar, en muy pocos pacientes se puede ajustar una prótesis satisfactoria y útil después de la extracción de los dientes naturales efectuada con fórceps.

#### 9.2.1.1. Tipos de prótesis inmediatas

En función de los dientes que deban ser extraídos, y en función del número de dientes remanentes, tanto la planificación protésica como la quirúrgica pueden ser muy distintas.

Cuando en una boca bien conservada se efectúa la extracción de uno o varios dientes, y la solución rehabilitadora es una prótesis fija, la cirugía deberá ser más conservadora. La eliminación de hueso de la cresta alveolar interproximal, entre el diente extraído y el diente remanente, producirá la desaparición de la papila dental correspondiente. Esto es más importante en el grupo anterior, ya que estas pequeñas variaciones no comprometen la función de la prótesis y su único compromiso es el estético. Este compromiso se mantiene si la planificación posterior es colocar una prótesis fija sobre implantes, aunque provisionalmente se utilice una prótesis removible. Por ello es imprescindible ser meticulosos durante las exodoncias, procurando que las maniobras realizadas no favorezcan la reabsorción ósea (figura 9.13).

Cuando la solución protésica sea la colocación de una prótesis removible dentomucosoportada, bien sea de nueva confección o aprovechando la que el paciente esté usando, las técnicas quirúrgicas variarán en función de los dientes que deban ser sustituidos, siempre valorando la funcionalidad de la prótesis, así como su inserción. Si los dientes que van a ser sustituidos quedan en posición dentosoportada, la cirugía será más conservadora que si están en posición mucosoportada, donde deberemos regularizar las superficies, con el fin de que la mucosa no quede comprometida entre la presión de la prótesis y las irregularidades óseas.

Cuando la solución protésica sea la colocación de una prótesis removible mucosoportada, bien sea parcial o total, hay que evitar que las zonas de presión queden sobre crestas óseas irritantes. En cualquier caso, siempre debemos ser lo más cuidadosos posible, ya que la rehabilitación protésica sobre implantes, cada vez más utilizada, siempre requiere un buen volumen de hueso remanente.

#### 9.2.1.2. Selección de los casos

Las prótesis inmediatas están contraindicadas en los pacientes cuya actitud muestra que no pueden identificar las posibilidades y limitaciones del método ya que para lograr el éxito se requiere su cooperación inteligente y activa. Por tanto no están indicados en pacientes con trastornos emocionales, o en todo caso se efectuarán bajo el control del psiquiatra.

Las personas con estados médicos generales que contraindican los procedimientos quirúrgicos concomitantes a la extracción de muchos dientes y a la preparación de los tejidos para recibir las prótesis en una cita, no son sujetos apropiados para esta técnica. De entre ellos destacaremos los pacientes con trastornos cardíacos, discrasias sanguíneas o problemas de cicatrización como el diabético mal controlado.

Los factores locales, como la sobremordida vertical demasiado profunda, las relaciones anormales de los procesos alveolares u otras anomalías, dificultan el éxito del reemplazo inmediato de los dientes, si no lo hacen imposible, a menos que no ejecutemos una alveoloplastia radical.

La sustitución inmediata de los dientes naturales no es, por lo general, un procedimiento satisfactorio en los enfermos con antecedentes de exodoncias problemáticas, cuando existe una gran pérdida ósea adyacente a los dientes remanentes, en los afectados de enfermedad periodontal grave, o en pacientes con un grado considerable de trastornos intraóseos, aunque muchas veces se puede construir una adecuada prótesis casi inmediata para tales personas. Algunos autores consideran que el procedimiento no es práctico, satisfactorio ni útil, y esto es muchas veces cierto, porque el método no siempre se plantea y se lleva a cabo con cuidado; no obstante, la facilidad de la ejecución y el éxito obtenido con las técnicas ahora utilizadas, permiten un mejor manejo de este tipo de pacientes.

No existen indicaciones específicas para determinados pacientes, pero la prótesis inmediata puede satisfacer distintos requisitos.

Así pues, la realización de una prótesis inmediata en un paciente con una edad y estado general adecuados, sin la presencia de infección local y con los factores anatómicos favorables presenta múltiples ventajas a destacar:

- Hemostasia más correcta. La prótesis actúa como apósito controlando la hemorragia y protegiendo los alvéolos y el coágulo sanguíneo.



- Curación más rápida. La prótesis promueve la cicatrización protegiendo los alvéolos expuestos e impidiendo la penetración de alimentos en la herida.
- Reabsorción ósea menor. El hueso es contorneado por la prótesis. Algunos autores afirman que las presiones biológicas estimulan la proliferación ósea y que la prótesis "modela" la reabsorción de las apófisis alveolares.
- Mantiene el tono muscular adecuado, evitando el colapso labial y el hundimiento de las mejillas, que pueden alterar la fisonomía, la mímica e incluso la voz.
- Restaura la eficacia masticatoria lo mejor posible.
- Mejora la fonación, deglución y respiración, y no se alteran sus mecanismos reflejos.
- El paciente acepta mejor las exodoncias y psicológicamente se siente más apoyado, al no tener que interrumpir sus actividades al verse desde el primer momento con dientes.
- Se conserva la dimensión vertical y no se produce una pérdida inmediata de altura.
- Los dientes de la prótesis inmediata pueden colocarse en la misma posición que los que posee el paciente y con su misma morfología, lo cual puede contribuir a limitar posibles lesiones o alteraciones sobre la articulación temporomandibular.

Como desventaja podemos remarcar que esta técnica precisa más tiempo y mayores gastos económicos para su correcta realización (más citas en el consultorio y preparación de varias prótesis con retoques periódicos).

### 9.2.2. ALVEOLOPLASTIA

Bajo el nombre de alveoloplastia, entendemos aquellas intervenciones quirúrgicas encaminadas a modificar la estructura alveolar. Con esta acción se pretende lograr una remodelación del proceso alveolar con el fin de colocar una prótesis, inmediata o no, de forma que la inserción de la misma no se vea dificultada por la normal prominencia que el hueso alveolar adopta en los cuellos de los dientes extraídos, y permite que la prótesis pueda tener una inserción más alta, en dirección al fondo vestibular. Con ello se ganan retención y estabilidad.

Para Kruger el término de alveoloplastia comporta la realización de procedimientos quirúrgicos específicos de tejidos blandos para mejorar la fijación de éstos al alvéolo.

En la actualidad, la mayoría de los autores resalta la importancia de limitar el grado de la reducción alveolar a la mínima cantidad necesaria para facilitar la colocación de un aparato bien diseñado, estable y retentivo. La experiencia demuestra que, a pesar de que la reabsorción excesiva sucede muchas veces después de la eliminación ósea desmesurada, la reducción quirúrgica conservadora de los alvéolos dentarios puede, al final, conservar más el proceso alveolar al facilitar la inserción temprana de una prótesis satisfactoria que provea una función para el hueso alveolar.

Aunque es probable que muchos de los problemas prostodónticos inculcados a la exéresis ósea alveolar excesiva son de hecho consecuencia del abandono de los dientes enfermos por parte del paciente antes de la exodoncia, el error que se comete con más frecuencia durante la preparación quirúrgica de los maxilares para recibir una prótesis, es la exéresis de cantidades excesivas de hueso alveolar. Es preciso hacer la alveoloplastia con habilidad y prudencia si no se quiere perder por completo la base protésica natural. El odontólogo siempre debe recordar que, sin importar cuán drásticamente recorte y contornee el hueso, la naturaleza siempre lo remodela y disminuye su tamaño todavía más. Nunca se insistirá lo suficiente en la importancia que tiene el hacer las extracciones con cuidado, alisando los bordes óseos, en particular

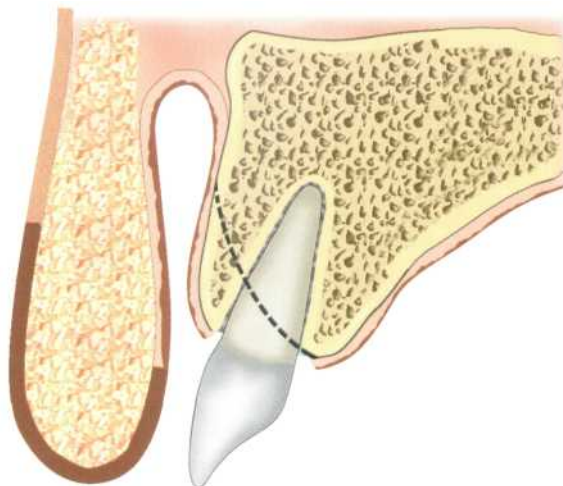


Figura 9.14. Patrón de la reabsorción ósea tras la extracción dentaria.

en las personas en las que la enfermedad periodontal los ha hecho irregulares y desiguales.

La eliminación ósea debe ser mínima y limitarse a las excrescencias óseas agudas, las irregularidades que no se puedan utilizar o alteren la vía de inserción protésica, la altura excesiva del proceso que pudiera reducir el espacio intermaxilar y, de ese modo, complicar la construcción de una prótesis satisfactoria. Por ello, siempre que se pueda, deberemos hacer la excisión del hueso en los lugares donde se reabsorbería por medios naturales. En la figura 9.14 se ilustra el patrón típico de la reabsorción en todo el maxilar superior y en la parte anterior de la mandíbula; en la zona de los premolares inferiores, la reabsorción más o menos ocurre por igual en las corticales vestibular y lingual, si bien en el área de los molares inferiores se pierde más hueso sobre la superficie lingual.

Los términos alveoloplastia, alveolectomía y alveolotomía se usan a menudo como sinónimos dentro de la literatura no obstante intentaremos matizar su significado.

La alveoloplastia exigirá un remodelado de la cortical o de la cresta alveolar, al finalizar la extracción dentaria con finalidad protésica. Básicamente el odontólogo sólo tiene dos métodos para reducir los alvéolos, la alveolectomía y la alveolotomía interseptal.

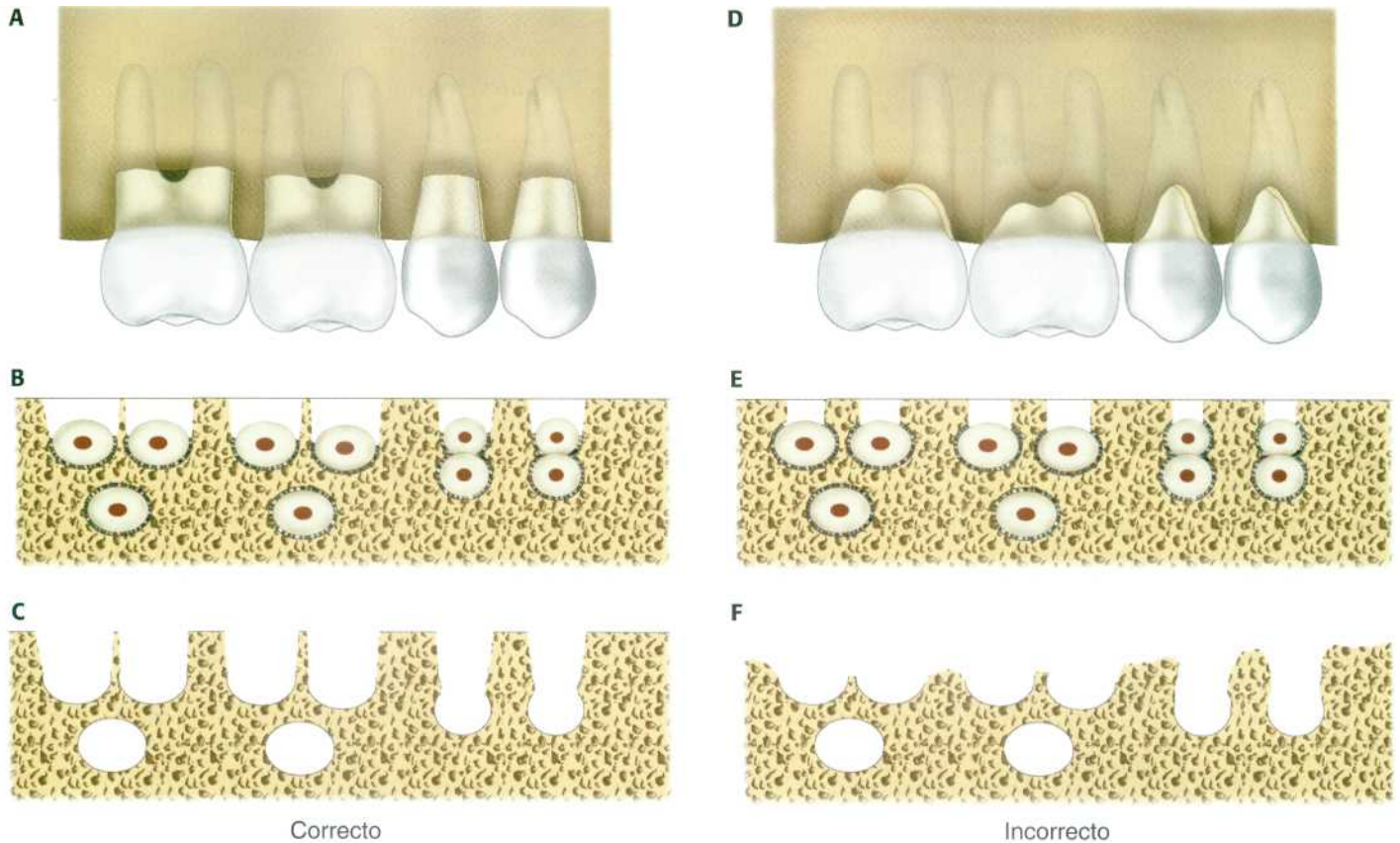
#### 9.2.2.1. Alveolectomía

La alveolectomía es la reducción (exéresis) de las corticales alveolares con finalidad protésica con un mínimo colgajo gingival y a expensas normalmente de la cortical externa (vestibular). Se puede acompañar de la eliminación de parte de los tabiques interdentarios o interradiculares.

También puede aplicarse el término de alveolectomía a la eliminación de porciones específicas de hueso alveolar que faciliten el abordaje, por ejemplo a raíces incluidas, quistes radiculares, etc.

Está indicada en los pacientes que tienen el hueso alveolar denso o trastornos intraóseos, y en quienes no se puede efectuar la extracción dentaria con fórceps. Es la intervención de Cirugía Bucal que tiene mayor tendencia a funcionar mal y una de las que proporciona más dificultades para resultar favorable. El profesional inexperto siempre corta demasiado hueso y, muchas veces, pierde profundidad en el fondo vestibular, al retraer y recortar excesivamente los tejidos blandos.

Raras veces está indicada una alveolectomía agresiva y, la que se hace de forma apropiada, se caracteriza por la cantidad del hueso alveolar conservado y no por la magnitud del eliminado. Sólo debe quitarse



**Figura 9.15.** Osteotomía correcta e incorrecta antes de efectuar las exodoncias. El diámetro mayor de las raíces puede observarse en A, pero no en D. Las raíces tienen mejor vía de salida hacia vestibular en B. El ancho del proceso alveolar será mayor en C que en F.

el hueso que impide el asentamiento preciso de una prótesis sobre los tejidos de soporte. El proceso alveolar ideal tiene forma de U y no de V; las superficies vestibulares y palatinas/linguales del hueso alveolar tienen que ser lo más paralelas posible, si bien la parte superior del proceso debe ser plana.

En la alveolectomía normalmente seguimos la secuencia siguiente:

- **Anestesia.** Habitualmente utilizamos anestesia local con vaso constrictor, con el fin de obtener un campo operatorio más exangüe. Indicaremos la técnica adecuada (infiltrativa o troncular) con el fin de conseguir anestesiar de forma correcta los tejidos, tanto linguales o palatinos como vestibulares. En principio preferiremos técnicas tronculares con el objeto de no provocar edema de la zona operatoria que luego va a soportar la prótesis. Podremos usar premedicación o técnicas de sedación para dar mayor comodidad al paciente y al cirujano, y en casos especiales podría incluso indicarse la anestesia general; en esta última eventualidad también inyectamos anestesia local con vasoconstrictor con fines hemostáticos.

- **Incisión.** Efectuamos la incisión siguiendo los cuellos dentarios y las papilas interdientarias (sulcular) con el fin de separar la encía adherida del lado vestibular y lingual o palatino.

En los casos de enfermedad periodontal, eliminaremos el tejido de granulación infectado, conservando la mucosa queratinizada sana, ya que forma la base de una cubierta gruesa y resistente para la cresta del proceso alveolar y además hace de almohada para la prótesis.

Es indispensable decidir si se eliminan o conservan las papilas en cada caso individual, según el cuadro clínico, y cuando se determina cortar las papilas, es necesario hacer incisiones vestibulares y linguales en los bordes cervicales antes de extraer los dientes y levantar los colgajos.

Esta técnica permite al odontólogo conservar más tejidos que si recortamos los bordes de un colgajo mucoperiostico previamente levantado.

En algunas ocasiones puede ser precisa la realización de incisiones verticales de descarga en la mucosa vestibular. Estas incisiones no deben extenderse más allá de la encía adherida; por tanto la mucosa libre alveolar no debe quedar afectada y en todo caso nunca debe incluirse al levantar el colgajo mucoperiostico.

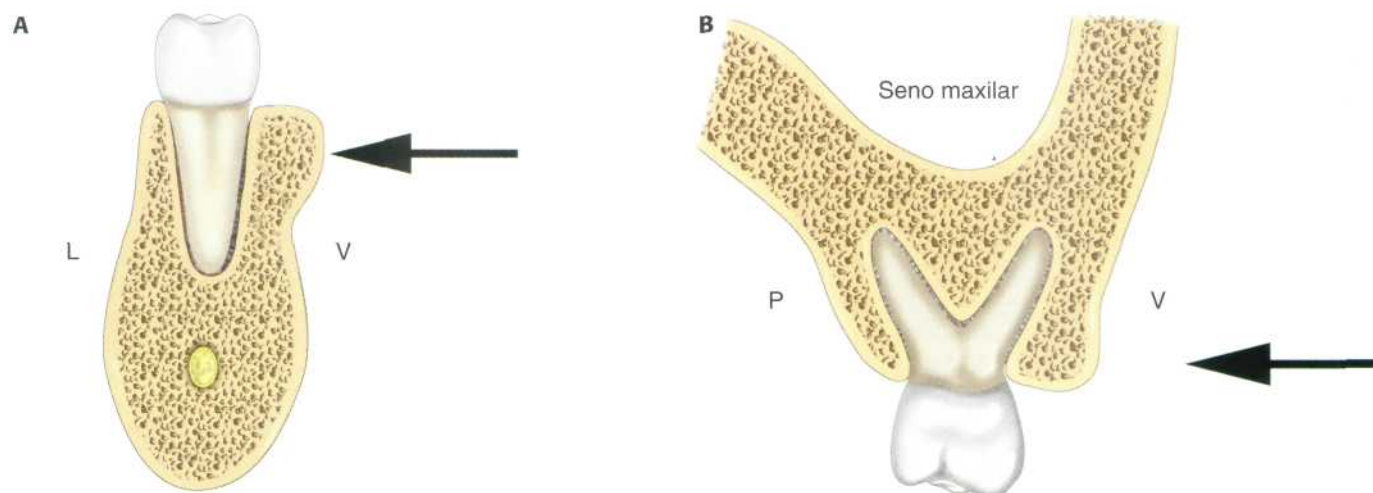
En el maxilar superior pueden hacerse incisiones de descarga en la zona del primer premolar si actuamos en el frente anterior, mientras que si trabajamos en la zona posterior, la descarga vestibular se efectúa a nivel de la tuberosidad. En todo caso no se recomienda hacer incisiones verticales a nivel de los caninos superiores o inferiores porque retrasan la cicatrización.

- **Despegamiento del colgajo mucoperiostico.** Se debe levantar un colgajo mucoperiostico lo suficientemente grande como para exponer el hueso que cubre los cuellos dentarios, pero sin llegar a la mucosa libre, ya que un colgajo más amplio podría acarrear la pérdida de profundidad del fondo del vestíbulo.

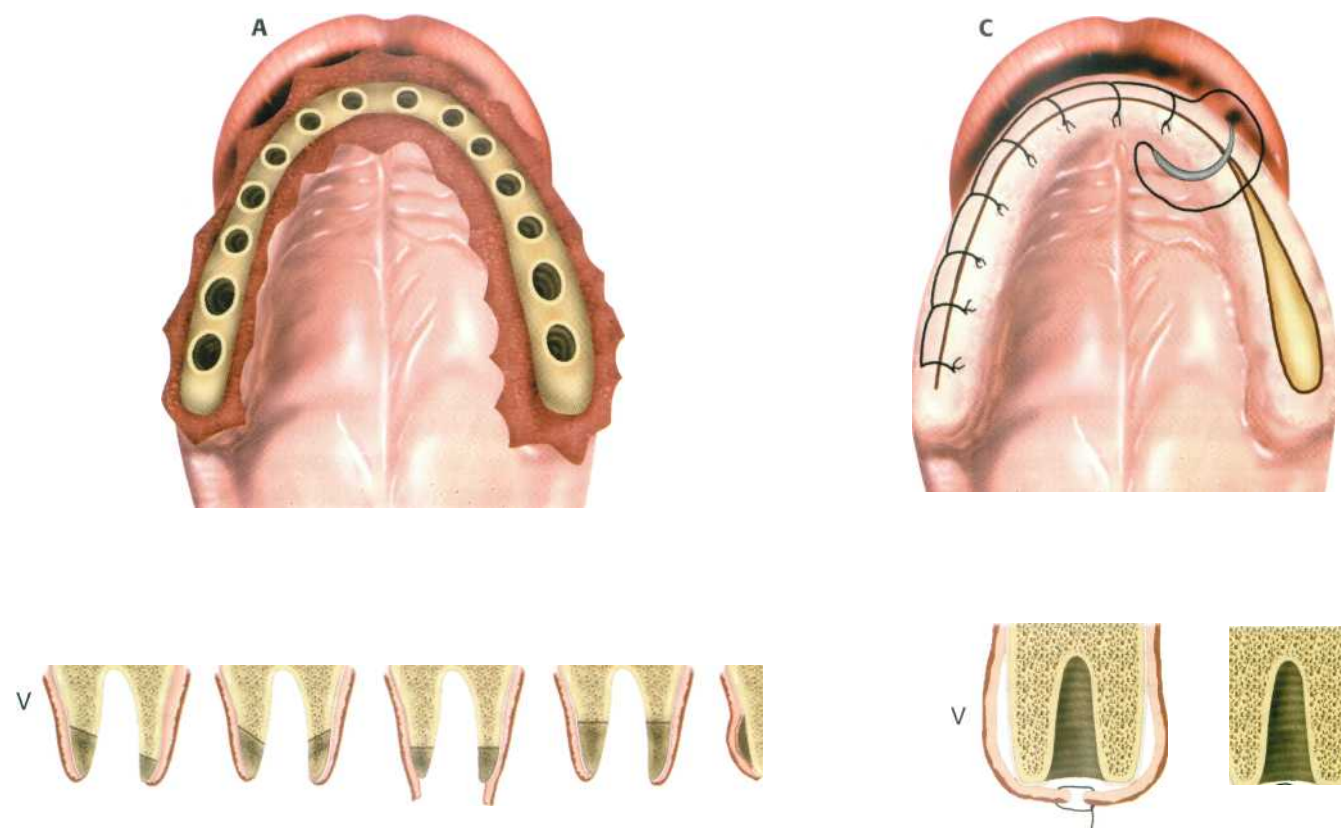
Si vamos a eliminar las papilas interdientarias, debe levantarse el colgajo vestibular y asimismo despegar la encía adherida del lado lingual o palatino.

- **Ostectomía.** En este momento debe decidirse, si vamos a efectuar exéresis del hueso o cresta alveolar vestibular antes o después de la extracción dentaria (alveoloplastia propiamente dicha).

La exéresis realizada antes de la extracción permite controlar con mayor precisión la cantidad de hueso eliminado y asegurar una exodoncia más fácil. Así se tiene una mayor seguridad al efectuar la extracción completa del diente, raíces y posibles lesiones periapicales (figura 9.15).



**Figura 9.16.** Corte transversal en la región de los molares de ambas arcadas dentarias. Señalizamos la presencia de exóstosis o de un anillo óseo vestibular.



**Figura 9.17.** Alveolectomía tras la extracción dentaria. (A) Visión del campo operatorio. (B) Distintos tipos de eliminación del hueso alveolar. (C) Sutura continua entrelazada. (D) Visión lateral de la cresta alveolar y de la sutura.

Un caso en el que suele ser particularmente difícil la extracción es cuando los dientes tienen un anillo óseo, o exóstosis alrededor de sus cuellos; en estas ocasiones debe hacerse, de forma indispensable, la eliminación del hueso del tercio gingival de la cortical vestibular (figura 9.16).

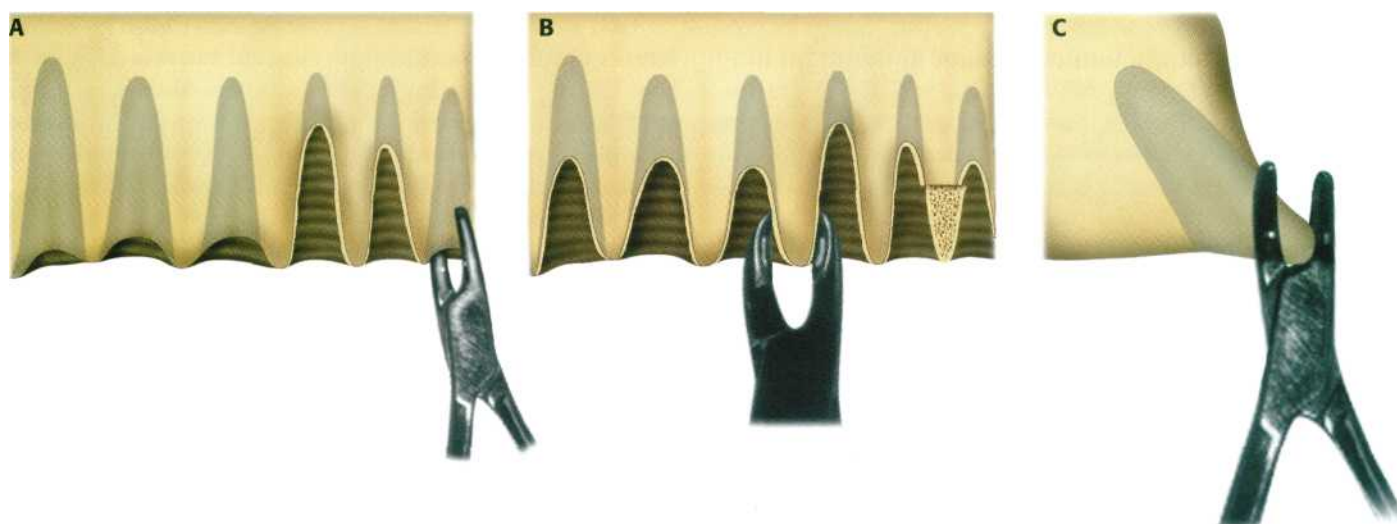
En estos casos y en otros, puede fracturarse la cortical externa, los tabiques interdentarios e interradiculares y perderse cuando se eliminan los dientes de sus alvéolos; para evitarlo debe precederse a la reducción ósea suficiente que asegure la exposición del diámetro mayor de las raíces. El grosor de las corticales óseas proporciona datos acerca de la necesidad de hacer reducción ósea. La densidad del hueso también puede valorarse por la edad y las condiciones físicas del paciente. Los dientes suelen ser menos quebradizos en los jóvenes que en los mayores; en

los primeros, el hueso permite una expansión más fácil en los alvéolos dentarios y la fractura de la raíz y de la cortical ósea es menos frecuente.

Si el hueso es frágil o quebradizo y los tabiques interdentarios delgados porque los dientes están demasiado cercanos entre sí, el hueso estará muy adherido a ellos, por lo que fácilmente puede fracturarse, lo que complica y deforma el proceso alveolar. En tales circunstancias o cuando hay una enfermedad periodontal grave, se puede lograr una mejor forma alveolar realizando una alveolectomía o posponiendo su remodelado hasta varias semanas después de la exodoncia convencional.

En la figura 9.17B vemos distintos tipos de osteotomía del hueso alveolar, que puede efectuarse antes o después de la extracción dentaria una vez valorado cada caso. En 1853, Williard ya describió la reducción





**Figura 9.18.** Alveolectomía con pinza gubia tras las exodoncias. (A) Exéresis del hueso vestibular. (B) Extirpación del hueso interdentario. (C) Visión lateral de la exéresis ósea vestibular.

de ambos rebordes alveolares, y en 1953 Kallenberger sistematizó la técnica para las prótesis inmediatas.

- Exodoncia. Una vez terminada la eliminación ósea necesaria, se procede a la extracción cuidadosa de los dientes con fórceps y elevadores. Cuando deben extraerse varios dientes en serie, o todos los dientes de la arcada dentaria superior o inferior, el orden en que se extraen tiene cierta importancia. Es aconsejable extraer los dientes inferiores antes que los superiores, porque así hay menos sangrado en el campo quirúrgico inferior. Debemos extraer los dientes más posteriores, y dirigimos progresivamente hacia el grupo anterior; así puede mantenerse un campo más claro y cada diente adyacente anterior puede usarse para ayudar en la luxación. En extracciones de todos los dientes se sigue este orden en un cuadrante de la mandíbula, se repite en el otro cuadrante y luego se hace de nuevo en cada cuadrante del maxilar superior. Se completa cada cuadrante incluyendo la alveolectomía y la sutura antes de proceder con otra hemiarcada.

Una razón para cambiar el orden mencionado es el hecho de que el canino y el primer molar de cada cuadrante suelen ser los más difíciles de extraer; por ello algunos odontólogos prefieren extraerlos antes que los demás dientes de cada cuadrante. Otros autores prefieren seguir un orden de extracción completamente opuesto. Así les resulta más fácil la extracción, al luxar y extraer los dientes de mesial hacia distal con un botador recto.

Nosotros recomendamos hacer la extracción del canino antes de hacer la extracción del incisivo lateral vecino y del primer premolar, ya que ello disminuye el riesgo de que también ocurran la fractura y la pérdida de una porción de la cortical alveolar vestibular, que se debilita como resultado de vaciar los alvéolos contiguos. Cuando se terminan las exodoncias, se cortan con cuidado todos los bordes óseos agudos, y se alisan con limas de hueso, con una fresa de acero de los números 18 al 21, o con una pinza gubia.

Finalmente se hace el curetaje del alvéolo para eliminar posibles tejidos patológicos (granuloma, quiste radicular, etc.) y se irriga profusamente el campo operatorio con suero fisiológico o agua destilada estéril para arrastrar los restos de hueso, y otros tejidos residuales. Antes de suturar la herida operatoria se recortan los tejidos blandos en mal estado, no viables o que puedan alterar la correcta cicatrización.

En la región de los incisivos y caninos inferiores, por lo general se prefiere recortar el hueso después de extraer los dientes en vez de hacerlo antes. Las incisiones verticales cicatrizan con lentitud en las zonas caninas;

en consecuencia, se recomienda a ser posible no usarlas, ya que en la mayor parte de los casos todo lo que se quiere es reducir el reborde alveolar saliente, para lo cual se utiliza la pinza gubia de corte lateral. Se coloca este instrumento en posición horizontal con una hoja situada por debajo de la exóstosis o de la irregularidad ósea y la otra por arriba de la misma; el cierre de las hojas elimina la cantidad deseada de hueso y se repite el procedimiento por todo el proceso alveolar. A veces es necesario hacer la exéresis de una cantidad considerable de la cortical vestibular en los alvéolos de los caninos para eliminar las irregularidades. Con la pinza gubia se suprimen todas las puntas agudas de los tabiques interdentarios, se alisan los bordes cruentos del hueso con una lima y se unen los tejidos blandos de ambos lados con suturas discontinuas de seda o ácido poliglicólico sobre los tabiques interdentarios (figura 9.18). En ocasiones es indispensable recortar todos los excedentes mucoperiosticos de la incisión realizada en la línea media antes de colocar una sutura horizontal de colchonero o una sutura continua entrelazada para cerrar la herida (figura 9.17).

Cuando está indicada una alveolectomía más completa, es necesario primero reducir la anchura del proceso alveolar y después su altura, porque si se hace la eliminación ósea en el orden contrario, el resultado puede ser un proceso alveolar estrecho en forma de V, y también debe hacerse todo lo posible por conservar los tabiques interdentarios, porque pueden constituir el armazón del proceso alveolar (figura 9.18); después se reponen los tejidos blandos sobre el hueso alveolar mientras se palpa su superficie cruenta a través del colgajo mucoperiostico; a veces es preciso cortar o alisar un reborde agudo identificado de esta forma. Si palpamos la superficie ósea directamente, muchas veces no se localiza la presencia de las pequeñas espículas óseas ubicadas por debajo de la base del colgajo; pero cuando se palpa la superficie ósea a través de los tejidos blandos, se puede sentir con facilidad este tipo de fragmentos; luego, se elevan los tejidos blandos del lado lingual, lo suficiente para poder alisar los bordes óseos.

- Sutura. Los colgajos mucoperiosticos se reposicionan y suturan. Cuando en una visita se prepara todo un maxilar, es necesario hacer la primera sutura en la línea media; en el maxilar superior, la papila incisiva y el frenillo labial son puntos de referencia fácilmente identificables. Luego se suturan los vértices de los colgajos en la zona de descarga en cada lado, y luego en los puntos medios entre las dos suturas, de forma que cuando terminemos de suturar no nos sobre mucosa; cada punto de sutura debe pasar por y tener apoyo en un tabique interdentario, para lograr la forma deseada del proceso alveolar. Es indispensable anudar

sin tensión las suturas y no se debe hacer fuerza para afrontar los bordes cruentos de los colgajos vestibular y lingual o palatino. Las suturas demasiado tensas tienden a obliterar el surco vestibular, si bien muchas veces sólo puede lograrse la adaptación precisa de los colgajos a expensas de la pérdida de profundidad en el surco o mediante la eliminación ósea excesiva; sin embargo, en los casos de enfermedad periodontal grave, la pérdida de hueso puede ser de tal magnitud que permite la adaptación de los tejidos blandos sin causar tensión. La maniobra de Rehrmann (incisión horizontal del periostio en el fondo del vestibulo) aumenta la movilidad del colgajo y facilita la sutura sin perder profundidad vestibular.

Normalmente colocamos puntos sueltos de ácido poliglicólico (reabsorbible) o seda de 3/0 con aguja atraumática C-16; pueden también utilizarse puntos de colchonero o técnicas de sutura continua (figura 9.17C).

Seguidamente colocamos la prótesis que previamente se habrá limpiado y sumergido en una solución de clorhexidina; después se enjuaga con solución salina estéril y se coloca en la boca.

El dolor postoperatorio se controla fácilmente con analgésicos y raras veces es considerable si se manejan con cuidado los tejidos y se hace con habilidad el procedimiento. En muchos casos hay un poco de tumefacción local, que se acentúa si se suturan con demasiada fuerza los tejidos blandos; cuando después de la intervención quirúrgica aparece el edema, es probable que las suturas demasiado apretadas "se desprendan" de la encía. Recordamos pues otra vez que al suturar, no debe intentarse afrontar perfectamente los bordes vestibular y el palatino o lingual de las zonas donde se han efectuado las exodoncias.

La retirada prematura de la prótesis puede dar lugar a una inflamación local que puede hacer que la re inserción de la prótesis sea imposible o al menos dolorosa. El dolor del trauma quirúrgico no se aliviará quitando la prótesis, sino mediante la medicación adecuada.

No se recomienda masticar durante las primeras 24 horas y se prescribe una dieta líquida a temperatura ambiente.

La prótesis debe retirarse a las 48 horas de la intervención quirúrgica, se examina la boca para detectar zonas de presión excesiva en los bordes y en la zona quirúrgica, y se hacen los ajustes necesarios. Se limpiarán y desinfectarán las heridas de la mucosa. Repetiremos esta acción sucesivamente durante cinco o seis días.

Los puntos de sutura se retiran a los 7 días después de la cirugía, seguiremos el control postquirúrgico adecuado, y cuidaremos el ajuste de la prótesis y la oclusión dentaria.

En la figura 9.19 puede verse toda la secuencia de una alveolotomía con extracción de los dientes anteriores del maxilar superior.

#### 9.2.2.2. Alveolotomía interseptal

La alveolotomía interseptal consiste en reducir el alveolo óseo al girar la cortical vestibular fracturada con su mucoperiostio insertado hacia la pared palatina o lingual de los alvéolos después de escindir los tabiques óseos interdentarios.

Los autores que recomiendan esta técnica para reducir los alvéolos, dicen que tiene la ventaja de conservar el hueso compacto (cortical) con un riego sanguíneo inalterado con lo que se obtiene un proceso alveolar mejor y más ancho que en la alveolectomía.

Cuando se usan prótesis, es menos probable que el hueso compacto sufra reabsorción en comparación con el esponjoso conservado después de la alveolectomía.

En primer lugar realizaremos la incisión que vendrá condicionada por la necesidad o no de conservar las papilas interdentarias. Levantaremos un colgajo mucoperiostio vestibular y después se hace con sumo cuidado la extracción dentaria con fórceps.

En la zona anterior, primero se extrae el canino y luego los incisivos laterales y centrales en un intento por conservar íntegra la cortical vestibular. Como se va a desplazar la cortical externa en dirección a la interna, que es un arco de diámetro menor, es indispensable reducir su longitud, por lo que se procede a escindir dos fragmentos triangulares de hueso en el extremo posterior de cada alveolo, en este caso de los caninos.

Con la pinza gubia se provoca una fractura horizontal en tallo verde del hueso cortical vestibular, y se eliminan también los tabiques óseos interdentarios e interradiculares al cortar con la gubia por su lado vestibular y palatino o lingual.

Con todas estas maniobras la cortical vestibular queda hacia fuera unida sólo con su mucoperiostio; luego se le da forma con la compresión aplicada entre los dedos índice y pulgar del cirujano (figura 9.20).

Si se va a ajustar una prótesis inmediata, después se coloca una plancha base confeccionada sobre el modelo preparado. Esta plancha base debe construirse con material aerífico transparente, para controlar posibles puntos de sobrepresión en las zonas de soporte de la prótesis. Los puntos de presión se detectan al ver la isquemia de la mucosa bucal que se produce debajo del acrílico transparente. Siempre que sea posible, debe disminuirse el grosor de la prótesis para aliviar el "punto alto". En los casos donde se tiene que cortar el hueso para aliviar un punto de presión, el corte debe hacerse del lado palatino del alvéolo; esto es indispensable si se efectuó la intervención de forma correcta, porque la cortical vestibular está compuesta casi por completo de hueso cortical delgado que fácilmente se puede necrosar si se separa del mucoperiostio insertado que le aporta su riego sanguíneo. Se sutura y después se coloca la prótesis.

La alveolotomía interseptal es una técnica sencilla y rápida que sirve para reducir los alvéolos de los dientes anterosuperiores; no se requiere una gran preparación técnica por parte del odontólogo para efectuar con eficacia la intervención descrita. Sólo puede emplearse este método si es posible hacer las exodoncias con fórceps alterando mínimamente el alvéolo óseo.

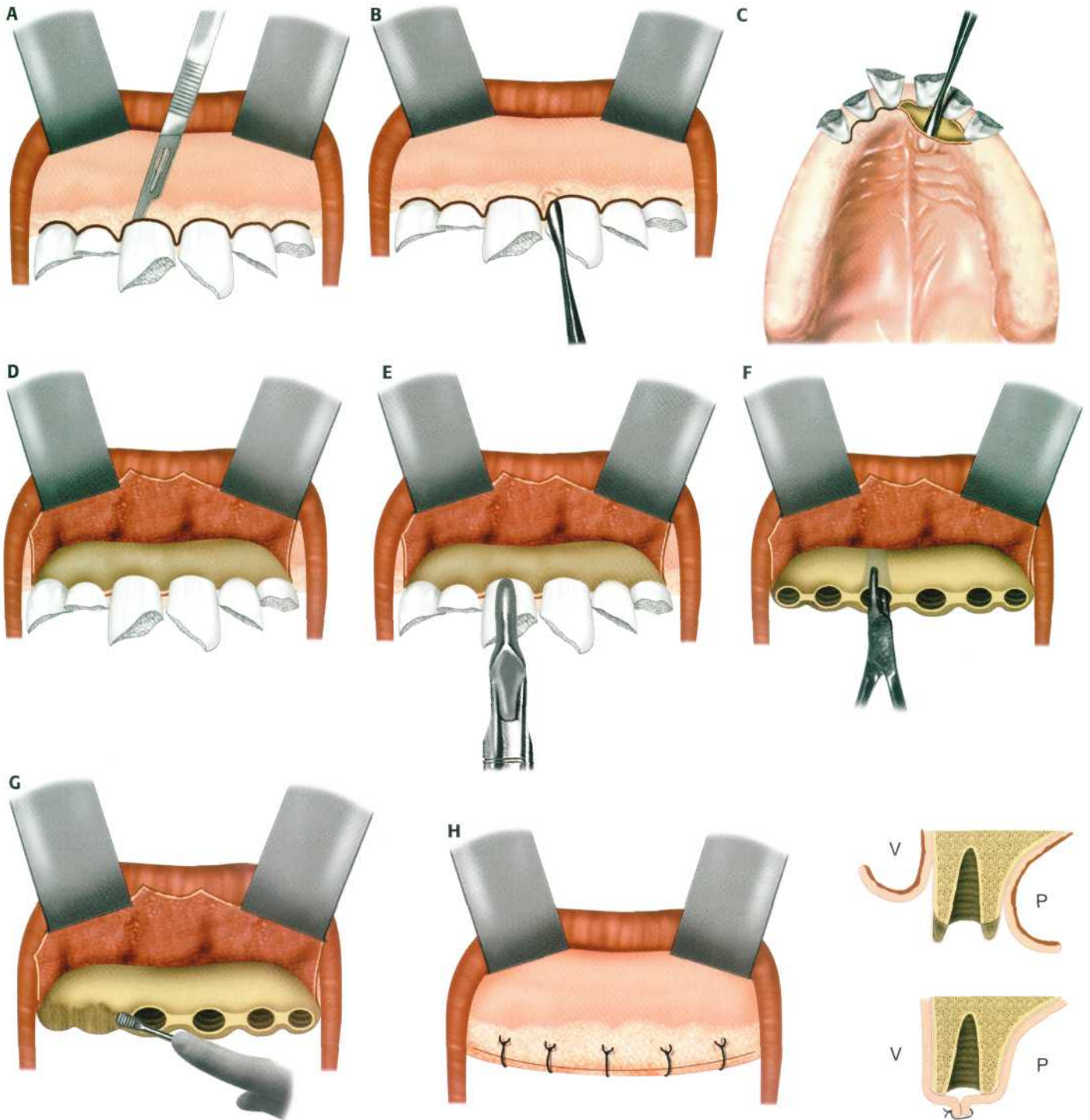
Los pacientes con dientes que se resisten a la técnica de extracción con fórceps no son candidatos apropiados para la alveolotomía interseptal. El hueso alveolar demasiado denso complica el logro de una línea de fractura horizontal, sobre la que rota la cortical vestibular.

La facilidad y rapidez de la técnica descrita son resultado del empleo de las pinzas gubia con corte lateral; la limitada anchura de los alvéolos de los dientes anteriores inferiores y la inaccesibilidad de los dientes posteriores restringen el uso de este instrumento en dichas zonas, por lo que este método es el más apropiado para reducir los alvéolos en la región anterior del maxilar superior (figura 9.21). Esta técnica sólo permite obtener un acceso limitado para la exéresis de restos radiculares o de lesiones periapicales; en estos casos la alveolectomía es el método de elección.

Para Waite esta técnica tiene varios inconvenientes:

- Origina una fractura del hueso alveolar, cosa que en principio se trata de evitar.
- Se sacrifica hueso medular vital, que contribuiría de forma importante a la cicatrización del proceso alveolar.
- Puede formarse un borde agudo, afilado en la cresta alveolar donde se aproximan los bordes de las dos corticales óseas.
- Las corticales óseas están comprimidas, lo que las hace más sensibles a la reabsorción.

La alveolotomía interseptal con luxación de la cortical externa fue descrita por Dean en 1941 y sigue siendo en estos momentos, a pesar de los inconvenientes nombrados, una técnica de gran utilidad. En 1968 Obwegeser describió una modificación, en la que se realiza la fractura y posterior luxación de ambas corticales, externa e interna, que convergen entre sí (figuras 9.21).



**Figura 9.19.** Alveolectomía. (A) Incisión marginal. (B) Despegamiento del colgajo mucoperiostico vestibular. (C) Incisión y despegamiento del colgajo palatino. (D) Exéresis de los tejidos blandos comprendidos entre las dos incisiones. (E) Exodoncias. (F) Eliminación del hueso vestibular con pinza gubia. (G) Regularización ósea con lima de hueso. (H) Sutura y detalle de la osteotomía realizada.

### 9.2.2.3. Alveoloplastia radical

En casos muy especiales, podría estar indicado el contorneado radical del reborde alveolar debido a la protrusión ósea con una gran discrepancia horizontal entre ambos rebordes maxilares con un resalte (overjet) importante, etc. (figura 9.22).

A menudo estos casos son tributarios de cirugía ortognática por tratarse de una inadecuada relación esquelética intermaxilar.

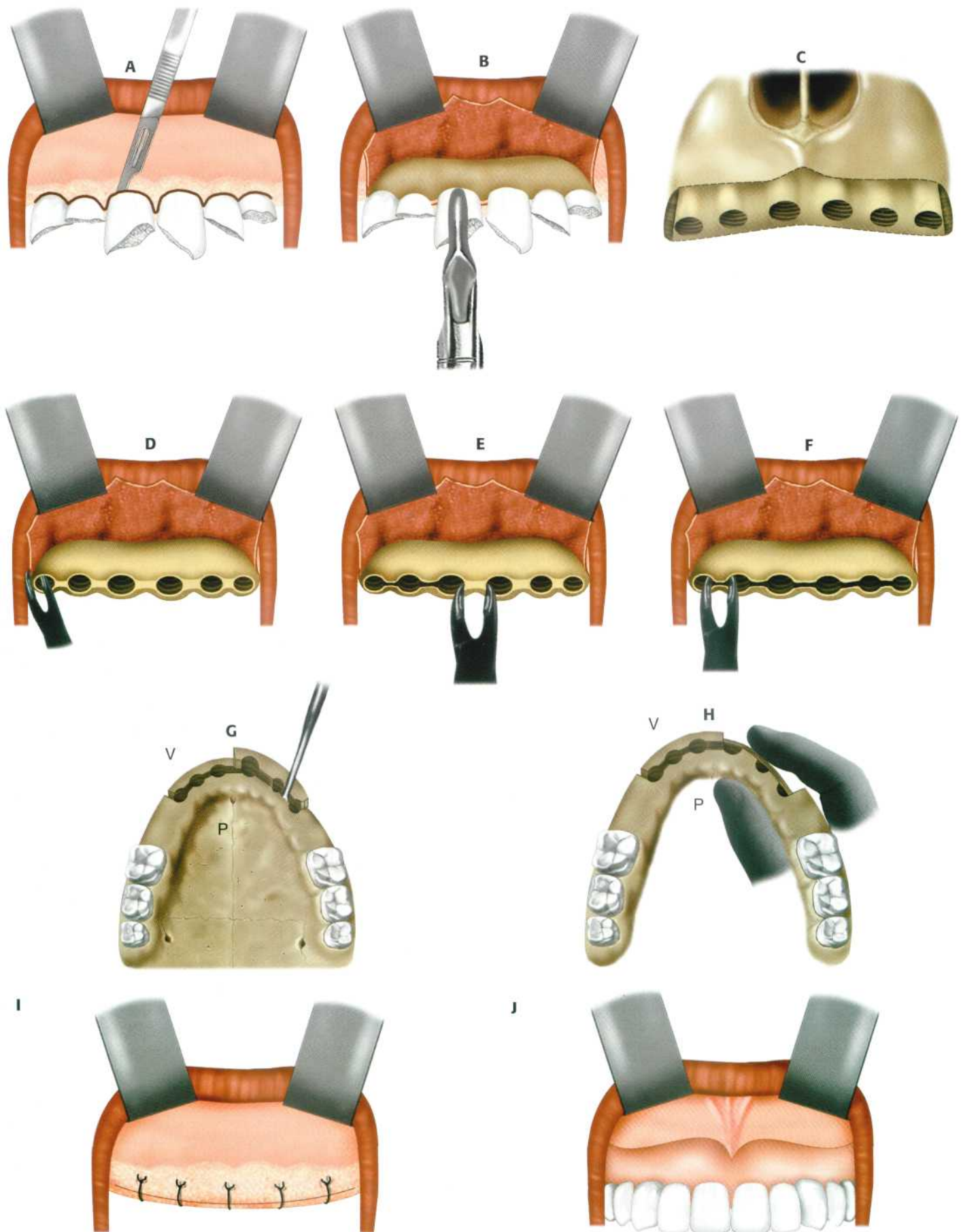Kruger describe que, después de las exodoncias, puede llegar a eliminarse el hueso que se considere necesario hasta lograr la altura labial

y oclusal deseada. Se recorta el tejido gingival sobrante y se sutura sobre los tabiques interdentarios (figura 9.23).

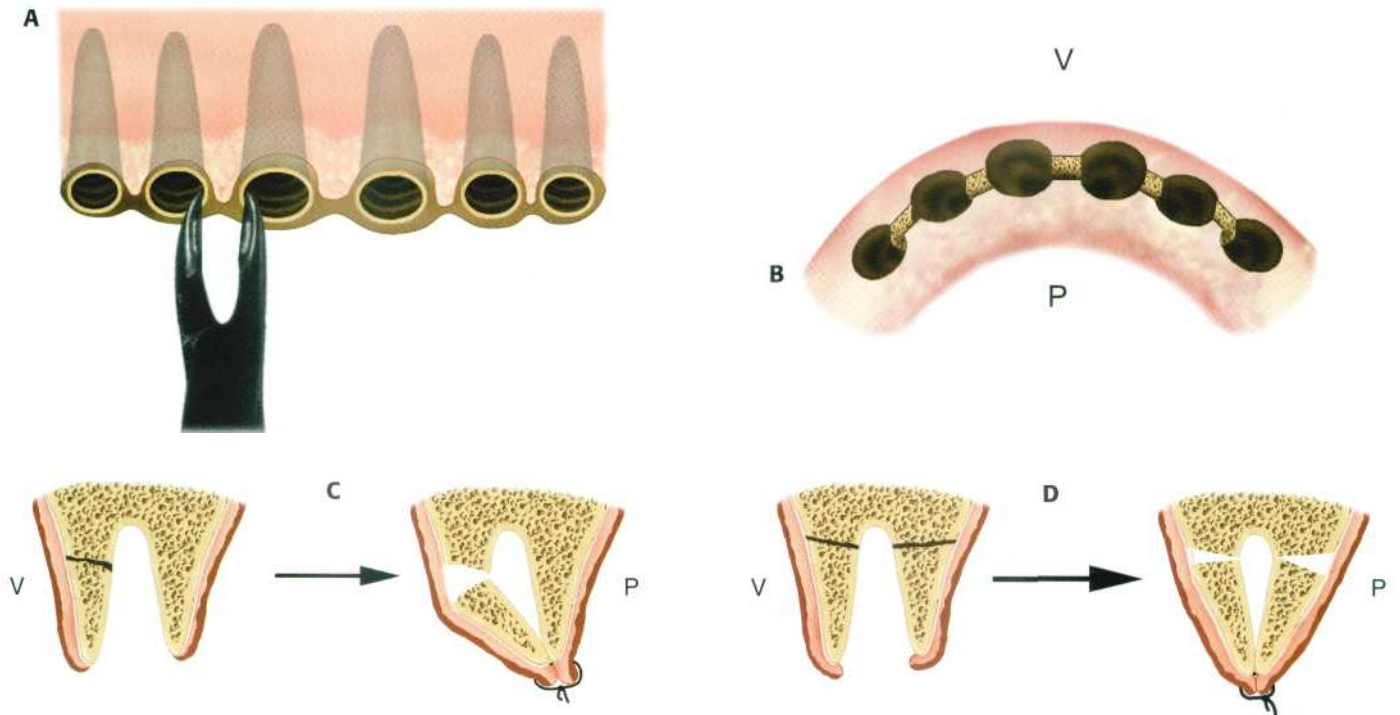
### 9.2.3. SELECCIÓN DE LA TÉCNICA

A menos que se decida dejar edéntulo al paciente y sin prótesis por algunos meses, prácticamente en todos los casos está indicado hacer algún tipo de reducción alveolar, por ello es preciso calcular el tipo y la magnitud de la intervención quirúrgica precisa para garantizar que la prótesis sea satisfactoria.

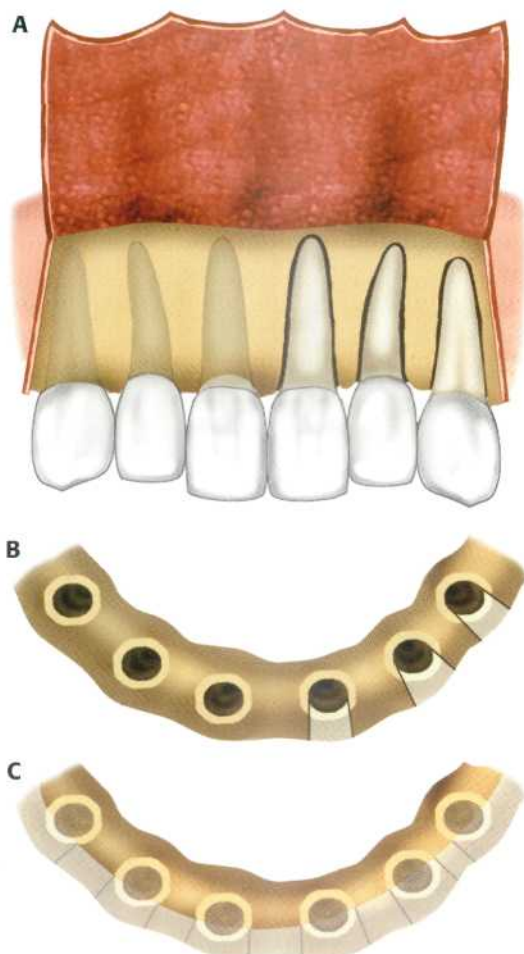




**Figura 9.20.** Alveolotomía interseptal. (A) Incisión marginal. (B) Exodoncias. (C) Diseño de la osteotomía de la cortical externa. (D) Osteotomías triangulares en las zonas distales con pinza gubia. (E) Corte con pinza gubia de los tabiques óseos interdentarios por vestibular. (F) Sección por palatino. (G) Luxación de la cortical externa. (H) Compresión manual para adaptar la cortical externa hacia palatino. (I) Sutura. (J) Colocación de la prótesis inmediata.



**Figura 9.21.** Alveolotomía interseptal. (A) Corte con pinza gubia de los septos interdentarios e interradiculares. (B) Aspecto de los alvéolos tras la exéresis de los septos óseos. (C) Luxación de la cortical externa. (D) Fractura en tallo verde de las dos corticales.



**Figura 9.22.** Alveoloplastia radical. (A) Exéresis de la cortical vestibular. (B) Exodoncias. (C) Exéresis de toda la cortical externa y los septos interradiculares e interdentarios.

Los factores sociales y económicos no deberían determinar la decisión de colocar o no una prótesis inmediata; no obstante, sí debe valorarse que el paciente se encuentre en un estado general satisfactorio y que desee usarla. La edad y el estado general son de gran importancia en la toma de la decisión correspondiente.

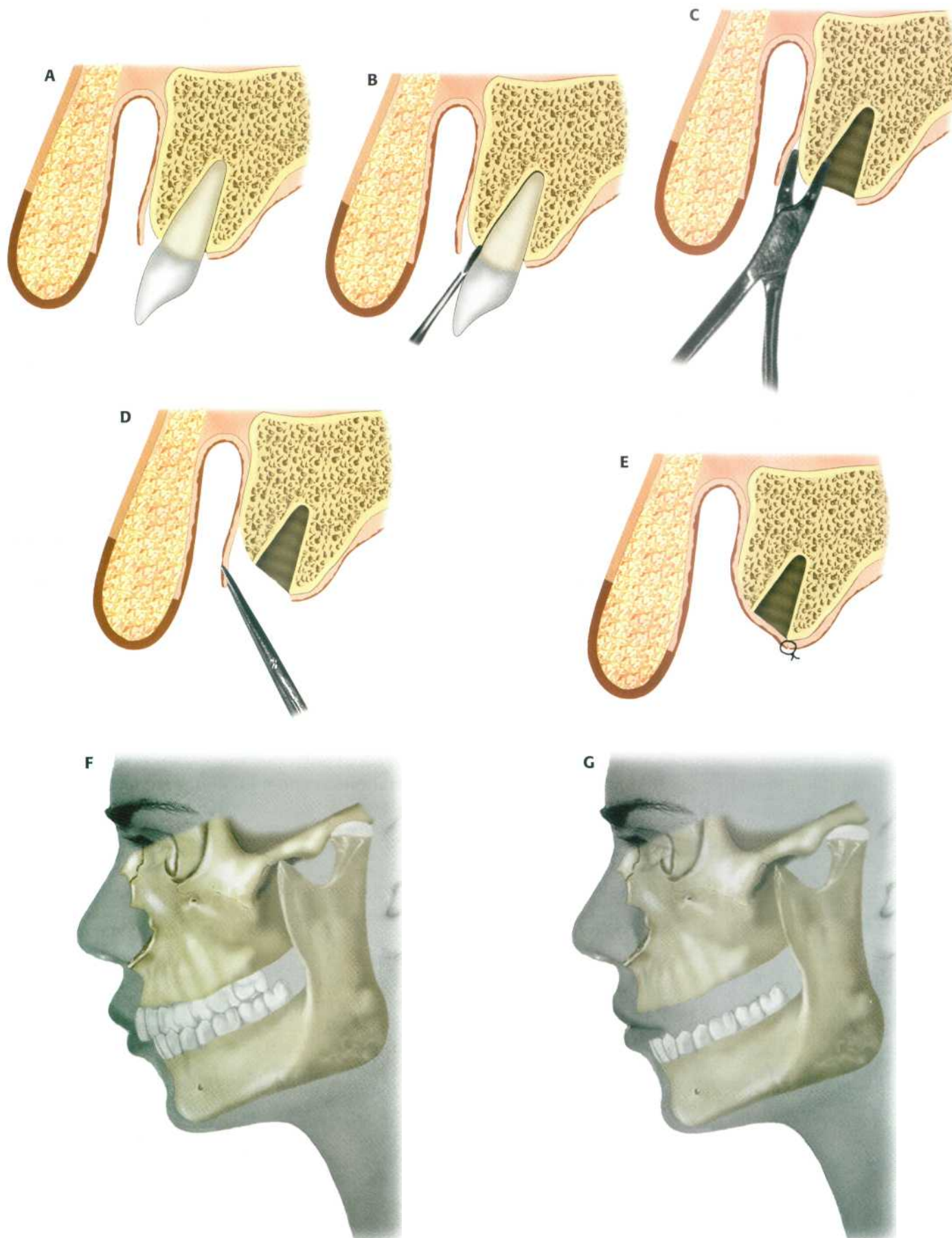
En principio es necesario reemplazar de inmediato los dientes naturales siempre que se considere que es un procedimiento que beneficie al paciente y que además sea práctico.

Tanto la alveolectomía como la alveolotomía interseptal son útiles si se usa cada una sólo cuando está indicada, para lo cual es preciso considerar las ventajas y los inconvenientes de las dos antes de tomar la decisión de usar una u otra, y ajustar las técnicas a los pacientes y no éstos a las primeras. En muchos casos puede resolverse un problema protésico en una zona de la boca utilizando la alveolectomía, si bien se puede emplear la alveolotomía interseptal en otras zonas de la boca para eliminar otra dificultad.

El planteamiento preoperatorio del tratamiento tiene que abarcar la eliminación de los obstáculos locales que se encuentran en el camino para obtener el éxito prostodóncico. A veces se puede eliminar una protuberancia mandibular o reducir una tuberosidad en el momento de efectuar las extracciones múltiples y colocar la prótesis inmediata. En los casos en los que hay un frenillo labial potente y de inserción baja, debe hacerse la Z plastia del mismo varias semanas antes de tomar las impresiones necesarias para fabricar las prótesis, porque las molestias que ocasionaría la realización simultánea de ambas intervenciones puede complicar, de otra manera, la utilización de las prótesis inmediatas. No obstante, en ocasiones, pueden hacerse a la vez las dos intervenciones quirúrgicas si preparamos adecuadamente las prótesis inmediatas rebasándolas con acondicionador de tejidos (Viscogel®).

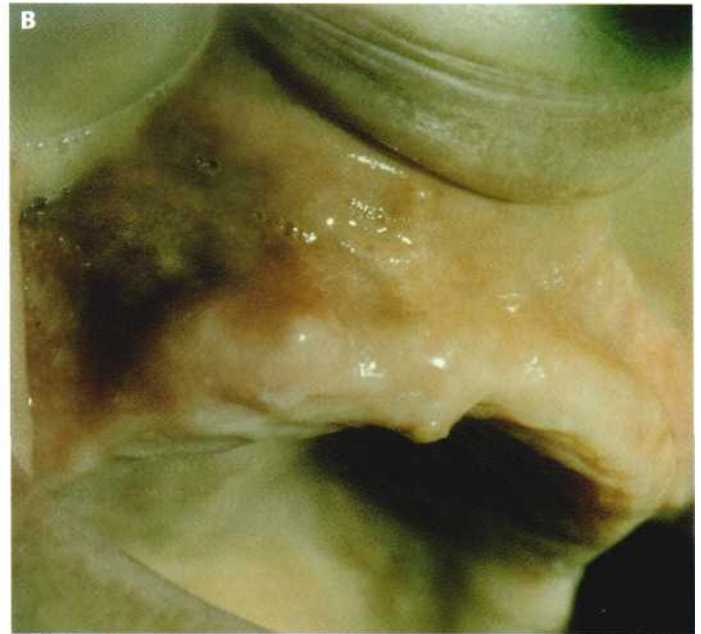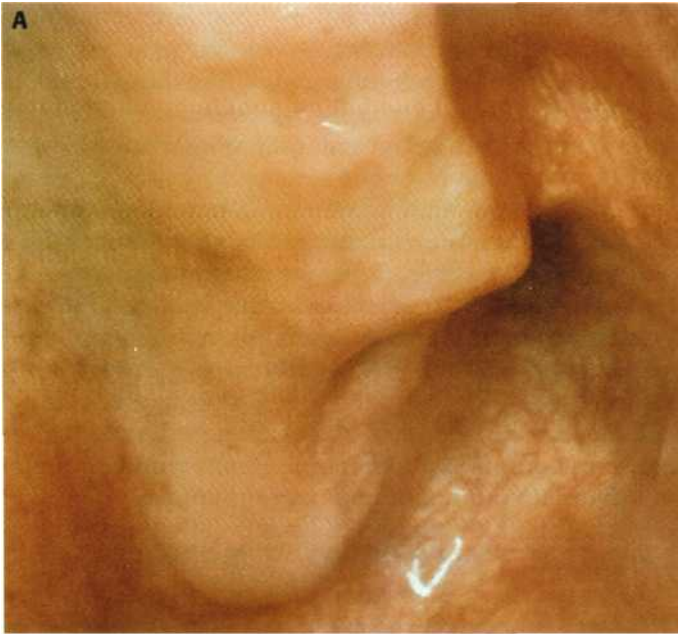
Muchas dificultades obstaculizan la técnica de la prótesis inmediata después de las extracciones múltiples; por lo general, es necesario rebasar la prótesis al cabo de un periodo de dos a tres semanas a partir del momento en que se extraen los dientes.





**Figura 9.23.** Alveoloplastia radical. (A) Preparación del colgajo vestibular. (B) Exodoncia con botadores. (C) Exéresis del hueso necesario con pinza gu-bia. (D) Resección de los tejidos blandos sobrantes. (E) Sutura. (F) Visión preoperatoria con protrusión del maxilar superior. (G) Aspecto postoperatorio mostrando una mejor relación intermaxilar.





**Figura 9.24.** Mala regularización postextracción de la cortical externa (alveolectomía insuficiente) que deja zonas puntiagudas que lesionan la mucosa bucal. (A) Zona del 2.7. (B) Zona del 1.4 y 1.5.

Cuando deben hacerse múltiples exodoncias tanto en el sector anterior como en los sectores posteriores, puede optarse por realizar la técnica escogida en una sola sesión.

Otros autores prefieren extraer todos los dientes posteriores, con la eliminación mínima de los alvéolos, preparando los procesos alveolares de tal forma que estén listos para soportar la presión de la prótesis en 2 ó 3 semanas. Luego, es posible ajustar una prótesis inmediata después de extraer los dientes anteriores y reducir los alvéolos. Este procedimiento realizado en "dos fases" tiene la desventaja de que surgen algunas alteraciones en el contorno facial y en las relaciones intermaxilares entre el momento de la extracción de los dientes posteriores y el reemplazo inmediato de los anteriores. No se puede evitar un grado menor de cambio con cualquier técnica que se emplee para la sustitución inmediata; no obstante, la pérdida tisular es mínima si sólo se necesitan 2 ó 3 semanas para que cicatricen los procesos alveolares. Desde el punto de vista clínico, el procedimiento efectuado en "dos etapas" permite obtener, al parecer, resultados excelentes siempre y cuando se mantenga un premolar superior que guarde la dimensión vertical, y además si la reducción quirúrgica de la tuberosidad maxilar, tanto en dirección vertical como lateral, proporcione un espacio suficiente para la prótesis.

En los pacientes que presentan irregularidades óseas excesivas, enfermedad periodontal grave, lesiones óseas con dientes que se resisten a la extracción con fórceps, se recomienda preparar los procesos en el momento de extraer los dientes y, después, construir y colocar las prótesis casi inmediatas 2 ó 3 semanas después de la intervención.

Las prótesis completas superiores inmediatas son más satisfactorias que las inferiores. Por ello algunos autores aconsejan la colocación de prótesis casi inmediatas en la mandíbula.

Para la colocación de las prótesis inmediatas, tanto superiores como inferiores, se aconseja aliviar, en la prótesis confeccionada, toda la zona que cubre la cresta alveolar, y rebasarla con un material de acrílico plastificado (Viscogel®). Este material sirve como acondicionador de tejidos, confiriendo a la prótesis una mayor adaptación y un decúbito más suave mientras cicatrizan los tejidos. Este material deberá sustituirse una vez al mes durante los tres primeros meses, luego cada dos meses, y así sucesivamente hasta que los tejidos de soporte estén lo suficientemente bien reparados para soportar la prótesis definitiva (figura 9.24).

En cuanto a la oclusión intentaremos eliminar los contactos prematuros en los primeros días si los hubiese y haremos un correcto equilibrio dentro de las 3-4 semanas posteriores a su realización. No debemos en ningún caso considerar esta prótesis como definitiva, ya que esto daría lugar a dos fenómenos:

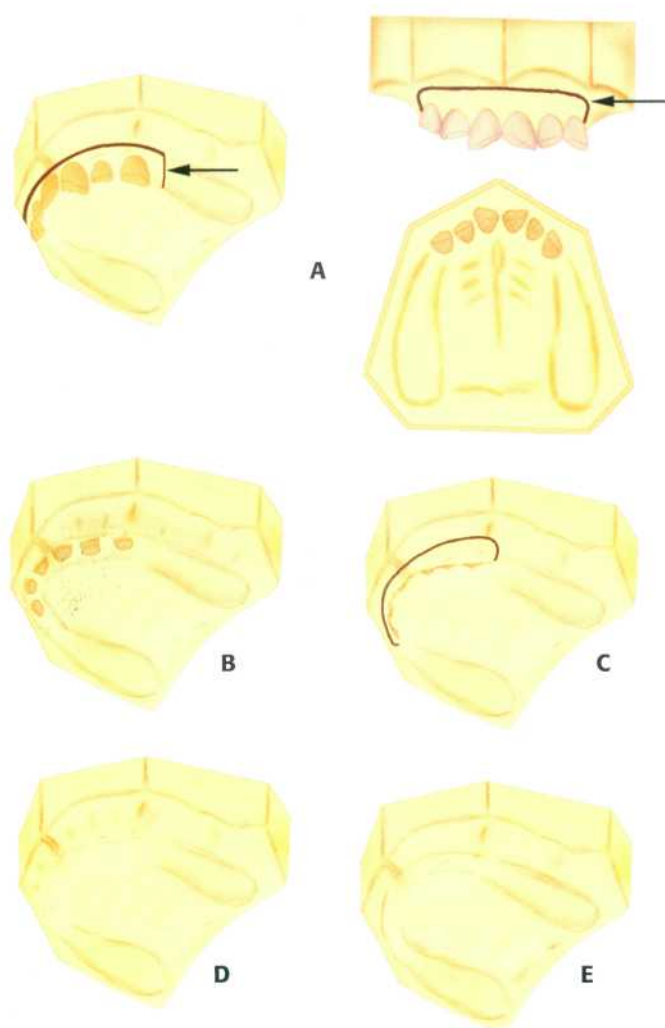
- Una reabsorción secundaria que haría disminuir progresivamente la adhesión y la estabilidad de la prótesis.
- Una modificación de la relación intermaxilar.

#### 9.2.4. PREPARACIÓN DE LOS MODELOS PARA CONFECCIONAR LAS PRÓTESIS INMEDIATAS

Para confeccionar las prótesis inmediatas, debemos preparar los modelos de yeso previendo el estado en que quedarán los procesos alveolares después de nuestra intervención quirúrgica. Así pues, la posición y el volumen de la reducción alveolar necesaria en cada caso particular determinarán la cantidad del tallado a realizar en el modelo, aunque también es cierto que el tallado que se hace del proceso alveolar sobre el modelo en el que se construye la prótesis, establece la cantidad del hueso que se debe cortar para permitir la colocación de un aparato inmediato; por tales motivos, es necesario que el odontólogo, y no el protésico, talle y prepare los modelos para fabricar una prótesis inmediata. El estudio y la preparación de los modelos son útiles al odontólogo cuando planea su intervención quirúrgica.

La prótesis completa inmediata debe diseñarse como un aparato completo y no como uno parcial al que se le añaden dientes; por lo tanto, es necesario trabajar a partir de una impresión adecuada; sus bordes, con soporte correcto, se extienden hasta la zona de reflexión de la mucosa y la "línea de vibración" del paladar. La impresión inferior debe cubrir las zonas retromolares; después se registran las relaciones intermaxilares utilizando una "mordida en cera", se vacían los modelos, mientras se conserva el otro como registro del tamaño, forma y disposición de los dientes naturales.

Se utiliza un lápiz para marcar los surcos gingivales de los dientes erupcionados en el modelo desarticulado; luego, se pinta una línea sobre la superficie labial del mucoperiostio insertado, a una distancia de los bordes gingivales que varía con la cantidad del hueso a cortar y la posición de cualquier irregularidad indeseable; en el maxilar superior conviene determinar clínicamente el lugar de dicha línea de la siguiente forma:



**Figura 9.25.** Preparación de los modelos para confeccionar la prótesis inmediata. (A) Marcamos la línea del labio. (B) Extracción de los dientes del modelo de yeso. (C) Recortamos el molde hasta conseguir una superficie adecuada entre la línea del labio y los puntos medios de los cuellos dentarios. (D) Redondeamos el modelo por vestibular. (E) Remodelado de la cresta alveolar.

Se pide al paciente que deslice su labio superior por los dientes y las estructuras de soporte tan alto como pueda, utilizando sin ayuda, su musculatura intrínseca; después se registra la "línea alta o del labio retraído" resultante y se transfiere al modelo (figura 9.25A).

Mientras más cerca del borde gingival se dibuje la línea labial, menor será la cantidad de hueso a cortar. En el caso promedio, la distancia es de 2 a 3 milímetros.

Después se extraen los dientes del modelo de yeso y se reduce hasta que quedan planas las zonas ubicadas entre las líneas cervicales labial y palatina; se pinta una serie de puntos a la mitad de la distancia que separa las líneas mencionadas y se unen los puntos para formar una línea continua (figura 9.25).

Con la ayuda de un cuchillo afilado, tallamos el modelo hasta que una superficie plana conecte los puntos medios de los cuellos dentarios y la "línea del labio"; después de establecer la vía de inserción del aparato, se raspa el modelo para "redondear" cualquier borde puntiagudo y quitar toda irregularidad que no se pueda utilizar. Esta preparación del modelo no comprende el tallado hecho en la zona de la reflexión de la mucosa y, en consecuencia, es posible lograr un "sellado periférico" en la prótesis resultante (figura 9.25).

Después de terminar la preparación del modelo, es necesario duplicarlo para confeccionar una plantilla de acrílico transparente donde construir la plancha base o "guía quirúrgica"; tal aparato debe ser una réplica exacta de la superficie de ajuste de la prótesis, porque el cirujano la utiliza para revisar la precisión con que preparó la zona de soporte protésico.

Es preciso hacer el tallado necesario de los modelos antes de fabricar los aparatos, cuando se va a hacer la reducción de la tuberosidad o la excisión de una eminencia en el momento de hacer el reemplazo inmediato de los dientes. Por lo general, es preferible hacer dichos procedimientos antes de iniciar la confección de las prótesis inmediatas o efectuar la intervención quirúrgica y hacer el ajuste de los aparatos casi inmediatos.

Todos los pasos de preparación de la prótesis deben hacerse con los modelos montados en un articulador semiajustable y de acuerdo a los datos obtenidos con el arco facial, toma de registros, etc.

### 9.3. EXTRACCIÓN DE DIENTES TEMPORALES

Por regla general, a excepción de los casos después indicados, no es necesaria la extracción de la dentición temporal, ya que la erupción de los dientes permanentes produce una reabsorción de la raíz de los dientes primarios, que provoca su exfoliación espontánea.

Es lamentable que un niño presente un proceso dentario grave y que sólo pueda obtener alivio con la exodoncia. Esta situación puede ser difícil para el niño; lo ideal es informarle en una visita anterior, para poder prepararlo emocionalmente. Si el niño es visto por primera vez sufriendo tanto dolor que se tenga que actuar inmediatamente, deberá decidirse si se usa anestesia local, sedación endovenosa o inhalatoria, o si se remite a un centro hospitalario para tratamiento bajo anestesia general. Cualquiera de estos métodos es aceptable desde el punto de vista quirúrgico y debe valorarse sobre todo el aspecto emocional del caso. Todo esto no hace más que dar importancia al papel que la preparación psicológica del paciente, en este caso un niño, tiene para obtener buenos resultados.

Todos los procedimientos descritos para la extracción de dientes permanentes son aplicables a dientes similares de la dentición temporal. La estructura alveolar que sostiene los dientes en el niño, es semejante a la del adulto, a excepción de que el hueso de las corticales vestibulares de los dientes puede ser de un grosor uniforme desde la cresta alveolar al área apical, en vez de adelgazarse considerablemente en el área apical como en el adulto. Por todo ello la extracción de dientes temporales no suele ser difícil, y además contamos con las facilidades que da la reabsorción de las raíces y la elasticidad del hueso joven.

Los dientes anteriores superiores e inferiores se extraen por luxación hacia vestibular, seguida de rotación mesial y después tracción en la dirección de la avulsión. Los molares superiores e inferiores se luxan hacia vestibular y palatino o lingual, y se extraen hacia palatino o lingual, respectivamente. A menudo, la vía de salida suele ser mesial o distal, en función de la forma de las raíces.

Si bien la extracción de los dientes temporales anteriores es sencilla, la extracción de los molares primarios a veces puede resultar más difícil que la extracción de los homónimos definitivos, ya que el germin de los premolares permanentes muchas veces está atrapado entre las raíces de los molares temporales.

#### 9.3.1. INDICACIONES

Cuando valoramos si hay que extraer dientes temporales, debemos siempre tener presente que la edad, por sí sola, no es criterio suficiente para determinar si es necesario extraer un diente temporal. Un segundo



molar decidual, por ejemplo, no deberá extraerse sólo porque el niño tenga 11 ó 12 años, a menos que se presente alguna indicación especial.

La edad normal de erupción de un diente, varía de un paciente a otro. En algunos pacientes, los segundos premolares están listos para erupcionar a los 8 ó 9 años de edad, mientras que en otros casos los mismos dientes no muestran suficiente desarrollo radicular a la edad de 12 años. Un diente temporal que esté firme e intacto en la arcada nunca se debe extraer, a menos que se haya realizado una evaluación completa, clínica y radiográfica, de toda la boca, y especialmente de la zona en estudio. Es importante valorar la simetría en la erupción dentaria, y se permite una espera de hasta 6 meses como máximo ante un retraso injustificado, momento en el cual deberá procederse al estudio radiológico y a su adecuado tratamiento.

Para determinar en qué momento y cómo debe realizarse la extracción de un diente temporal, hay que considerar diferentes factores tales como: oclusión, desarrollo de los maxilares, tamaño de los dientes, cantidad de raíz, estado de la reabsorción radicular de los dientes afectados, grado de desarrollo de su sucesor definitivo y de los dientes adyacentes, presencia o ausencia de infección, además de los propios relativos al manejo del paciente. Tras estos estudios incluso puede estar indicada la extracción fuera de la época normal de su exfoliación. En este caso habrá que colocar un mantenedor de espacio con el fin de no perder este espacio de extracción.

Teniendo presente las anteriores consideraciones, las indicaciones para la extracción de dientes temporales son básicamente las mismas que para los dientes permanentes, no obstante podemos destacar las siguientes:

**9.3.1.1.** En caso de que los dientes estén destruidos en tal grado que sea imposible restaurarlos; si la destrucción alcanza la bifurcación radicular o si no se puede establecer un margen gingival duro y seguro. El origen de esta destrucción suele ser una caries muy extensa o una lesión traumática (fractura corono-radicular o alvéolo-dentaria).

**9.3.1.2.** Si se ha producido infección del área periapical o interradicular y no se puede eliminar por otros medios (figura 9.26).

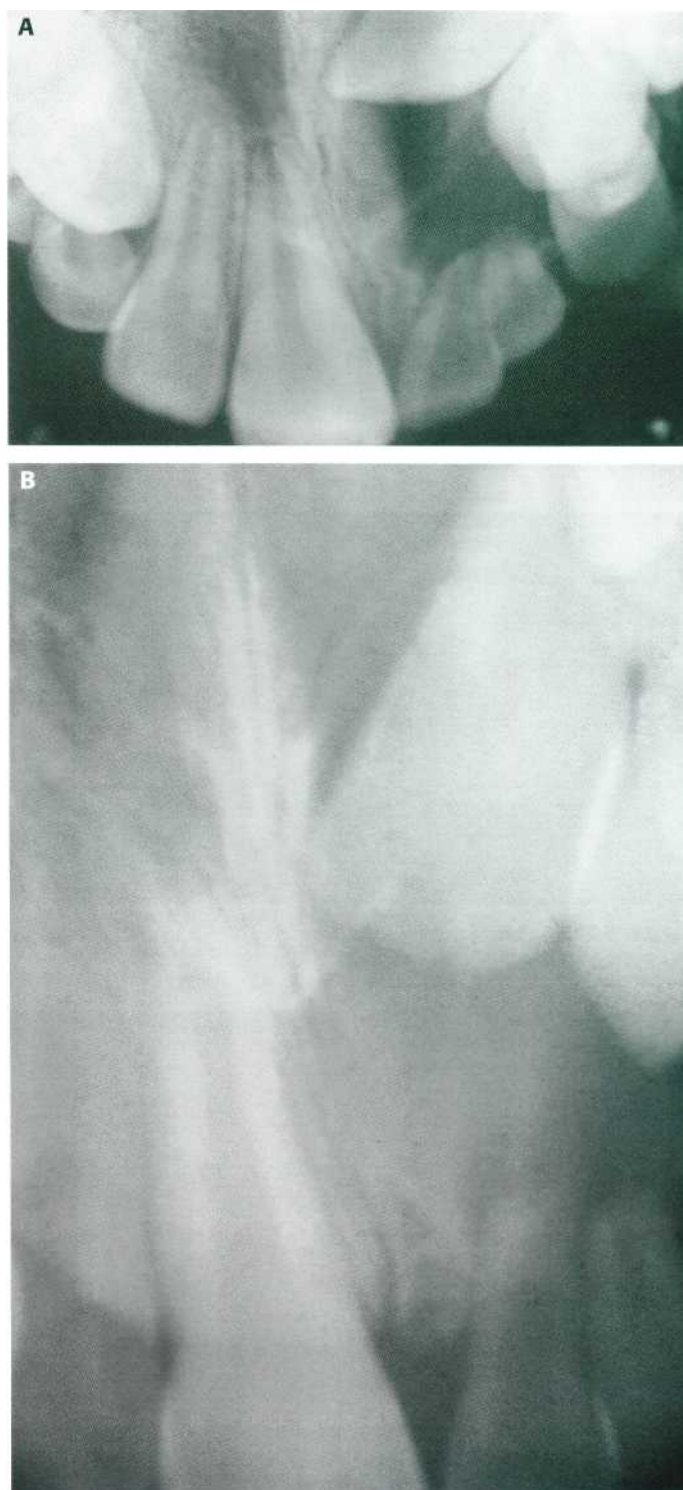**9.3.1.3.** En caso de absceso dentoalveolar agudo con presencia de celulitis. El tratamiento dentario conservador puede no ser posible o puede fracasar,

**9.3.1.4.** Si los dientes temporales están interfiriendo la erupción normal de los dientes permanentes de recambio, cuya presencia habrá sido confirmada radiográficamente (figura 9.27). La persistencia del diente decidual más allá de la época normal de erupción del diente permanente, hace que éste ocupe posiciones viciosas en el maxilar; igualmente la persistencia de raíces de dientes temporales provoca desviaciones del diente permanente, maloclusión y caries. El retrasar la extracción del primer molar temporal inferior puede producir un diastema entre los premolares al actuar este diente temporal a modo de cuña.

Los dientes temporales sumergidos debido a su anquilosis deben ser extraídos con el fin de que no interfieran la erupción de los dientes adyacentes (figura 9.28).

**9.3.1.5.** En caso de dientes definitivos incluidos (figuras 9.29 y 9.30). Ante esta eventualidad el ortodoncista suele pedir específicamente la extracción del diente temporal y la realización de técnicas ortodóncico-quirúrgicas.

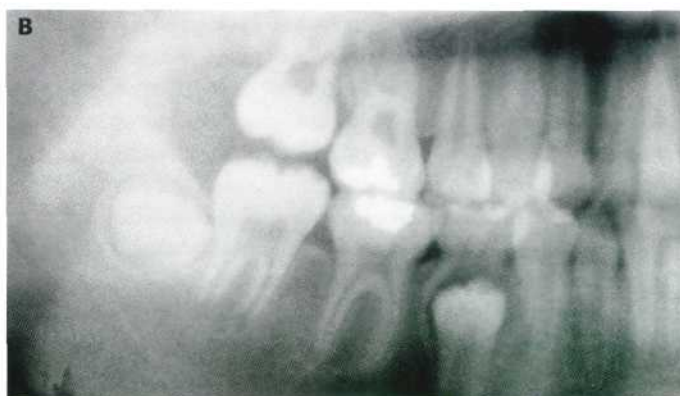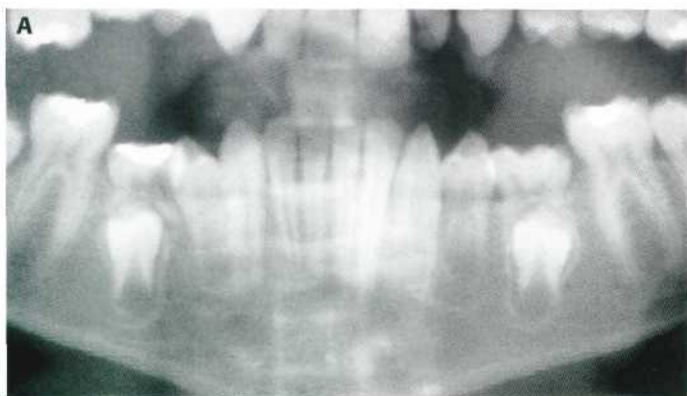**9.3.1.6.** Dientes temporales en relación o vecindad con un proceso quístico o tumoral benigno (figura 9.31).



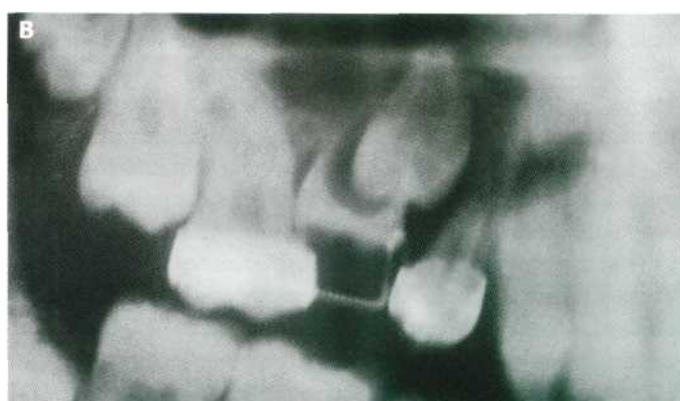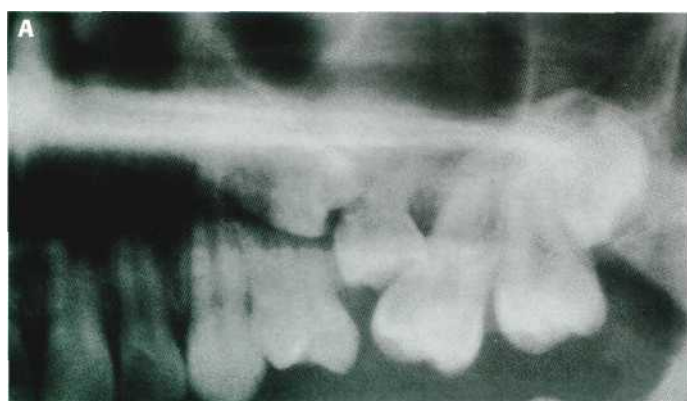**Figura 9.26.** Infección periapical del 6.1 y 6.2 que está afectando al 2.1 y 2.2. (A) Radiografía oclusal. (B) Radiografía periapical.

Cuando se está considerando el tratamiento conservador de dientes temporales con pulpas o tejidos periapicales infectados, el estado general del paciente es prioritario ante las condiciones locales. Puesto que no podemos eliminar con certeza la infección presente dentro o alrededor de los dientes, los procedimientos de conservación serán imprudentes y peligrosos para el paciente que sufra fiebre reumática y sus secuelas, tales como cardiopatía reumática. También están contraindicados los procedimientos conservadores en caso de cardiopatía congénita, en trastornos renales y en casos de posibles focos de infección. Se sabe que los

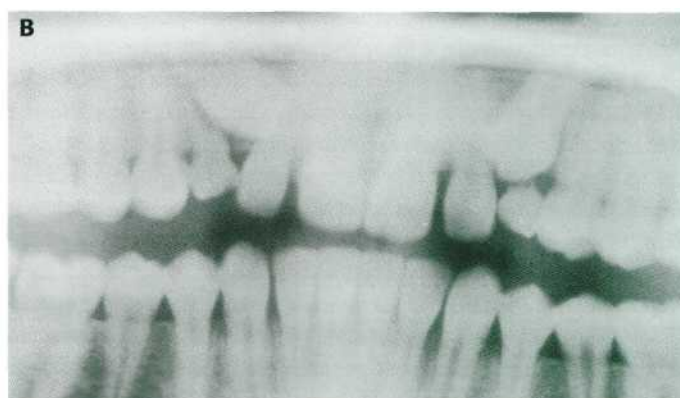
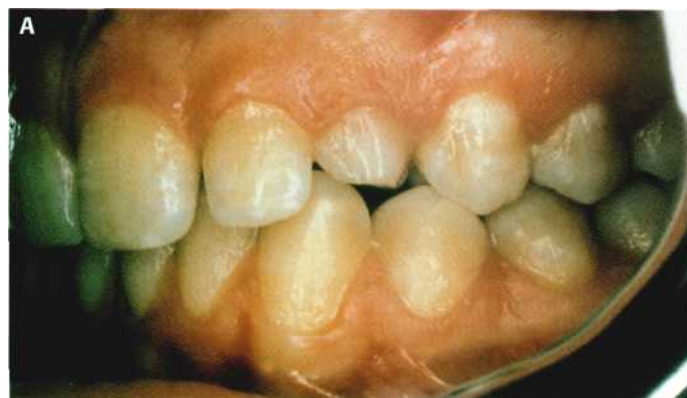


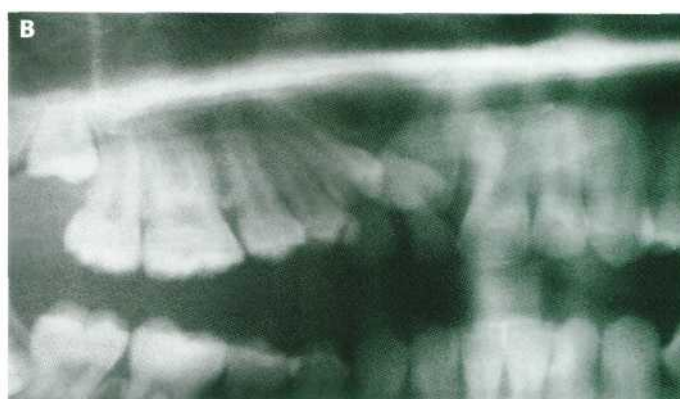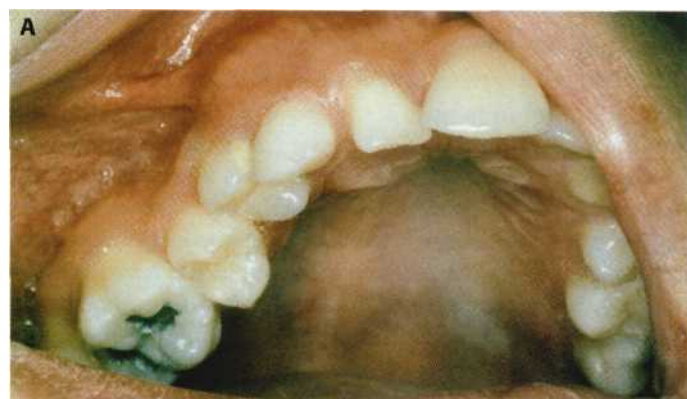**Figura 9.27.** Molares temporales que interfieren la erupción de los premolares. (A) Anquilosis o infraoclusión del 7.5 y 8.5 que retrasa la erupción del 3.5 y 4.5. (B) Retraso de la erupción del 4.5 por persistencia del 8.5.



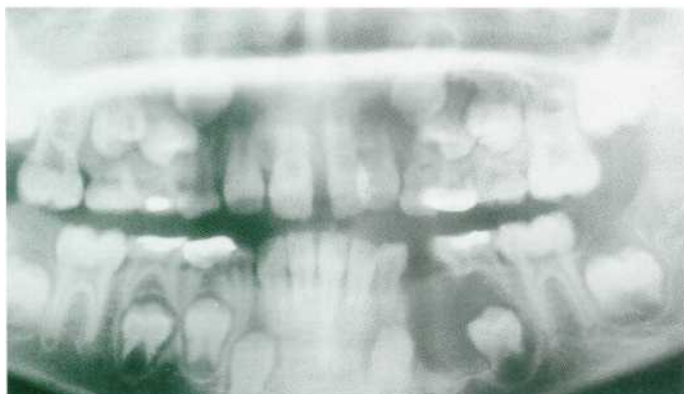**Figura 9.28.** Molares temporales sumergidos. (A) 6.5 anquilosado que provoca la inclusión del 2.5. (B) Molar temporal incluido (5.5) que provoca la inclusión del 1.5.



**Figura 9.29.** Caninos superiores incluidos con persistencia de los caninos temporales. (A) Visión clínica. (B) Detalle de la ortopantomografía.



**Figura 9.30.** 1.1, 1.2 y 1.3 incluidos con persistencia de los incisivos temporales. (A) Aspecto clínico. (B) Detalle de la ortopantomografía.



**Figura 9.31.** 7.5 en relación con un quiste mandibular (quiste primordial con ausencia del 3.4).

focos primarios de infección y su manipulación causan bacteriemias transitorias, que pueden ir seguidas de endocarditis bacteriana subaguda en pacientes que sufren cardiopatías reumáticas o congénitas, y que también pueden llegar a causar enfermedades en algunos otros órganos.

El peligro de bacteriemia se puede prever y minimizar mediante el uso profiláctico de antibióticos de cobertura, según los protocolos que se estudian en el tema de las infecciones (capítulo 20).

### 9.3.2. CONTRAINDICACIONES

No se debe extraer un diente temporal antes de la época de su caída normal. No obstante cuando en su época de reemplazo no presenta ninguna movilidad, podrá extraerse no sin antes verificar que el permanente está próximo a hacer su erupción. Esta acción facilitará el proceso eruptivo del diente permanente.

Las contraindicaciones de la exodoncia, con excepción de las consideraciones mencionadas antes, son básicamente iguales a las de los adultos. Muchas de estas contraindicaciones son relativas, y pueden ser superadas con precauciones especiales y la premedicación adecuada. Estas son:

**9.3.2.1.** La estomatitis infecciosa aguda, la estomatitis herpética y lesiones similares deberán ser tratadas antes de considerar cualquier exodoncia. Las excepciones a esto son afecciones como los abscesos dentoalveolares agudos graves con celulitis, que exigen la extracción dentaria inmediata con protección antibiótica.

**9.3.2.2.** Las discrasias sanguíneas vuelven al paciente propenso a infección postoperatoria y a hemorragia. Deberán realizarse extracciones dentarias sólo después de consultar con un hematólogo y de preparar adecuadamente al paciente.

**9.3.2.3.** Las cardiopatías reumáticas agudas o crónicas y las enfermedades renales requieren protección antibiótica adecuada.

**9.3.2.4.** Las periodontitis agudas, los abscesos dentoalveolares y las celulitis deberán tratarse, y en los casos indicados se administrará medicación antibiótica, previa al tratamiento quirúrgico.

**9.3.2.5.** Las infecciones sistémicas agudas contraindican las exodoncias en los niños, a causa de la menor resistencia de su organismo y la mayor posibilidad de generar una infección secundaria.

**9.3.2.6.** Los tumores malignos, cuando se sospecha su existencia, son una contraindicación de las extracciones dentarias. El traumatismo de

la exodoncia puede favorecer la extensión de los tumores. Por otro lado, se indican claramente las extracciones si los maxilares o tejidos circundantes van a recibir radiaciones ionizantes como parte del tratamiento oncológico; esto se hace para evitar hasta donde sea posible el riesgo de una infección en el hueso que ha sido expuesto a la radiación.

Los dientes que han permanecido en una zona ósea irradiada, deberán extraerse sólo como último recurso y después de haber explicado detalladamente las consecuencias a los padres. Si los dientes tienen que ser extraídos, es aconsejable consultar al especialista que administró la radioterapia. En la mayoría de los casos, a las exodoncias les sigue la infección del hueso, incluso después de tratamientos antibióticos, debido a la avascularidad ósea inducida por la radiación, lo que acaba provocando la instauración de una osteorradionecrosis. Por lo tanto, es muy peligroso extraer dientes después de tratamientos con radiaciones ionizantes.

**9.3.2.7.** La diabetes plantea una contraindicación relativa. Es aconsejable consultar al endocrinólogo para asegurarse de que el niño está bajo control médico. En los casos controlados de diabetes no se observan más infecciones que en casos de niños normales, por lo que los antibióticos no son prerequisite para efectuar una exodoncia. Es importante que el niño diabético prosiga con su dieta en igual composición cuantitativa y cualitativa después de la intervención quirúrgica. Cambios en este aspecto pueden alterar el metabolismo de grasas y azúcar del niño. Debe vigilarse igualmente la insulina, que suele tener un control muy inestable.

### 9.3.3. TÉCNICA PARA LA EXTRACCIÓN DE DIENTES TEMPORALES

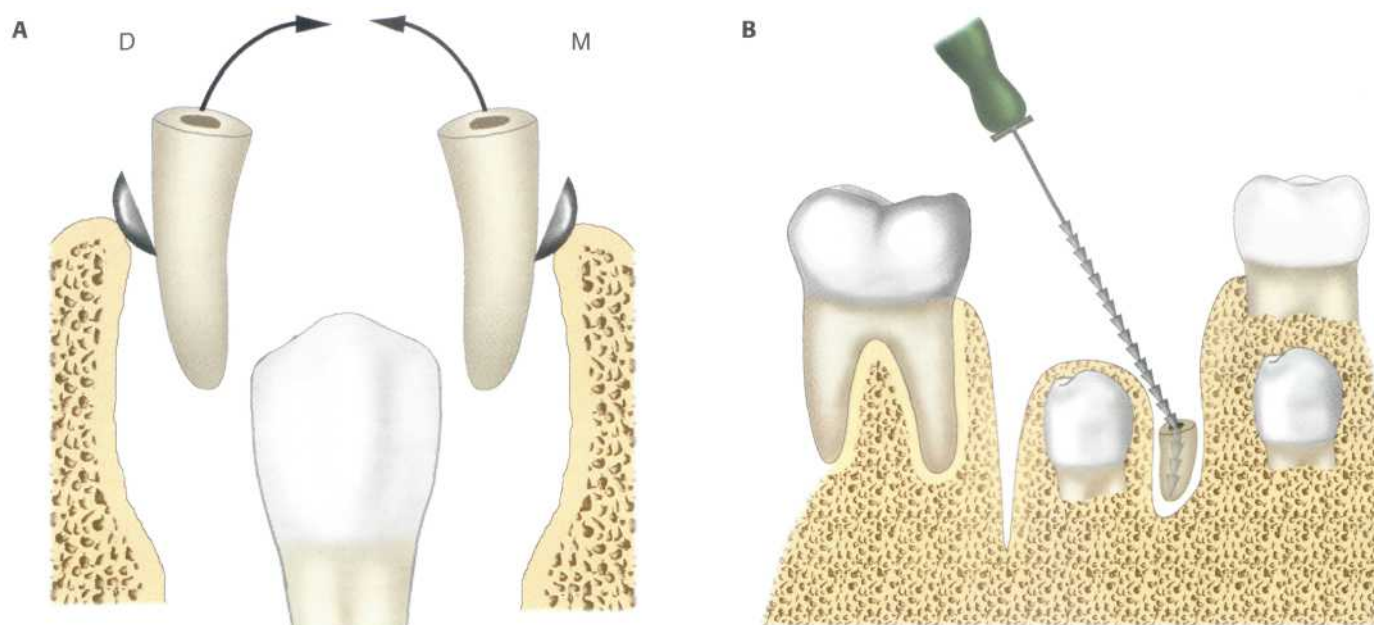
La técnica anestésica a utilizar dependerá de:

- La edad y madurez del niño.
- Experiencias médicas y odontológicas previas, que condicionen su comportamiento.
- Estado físico.
- Duración y magnitud de la técnica quirúrgica a llevar a cabo.

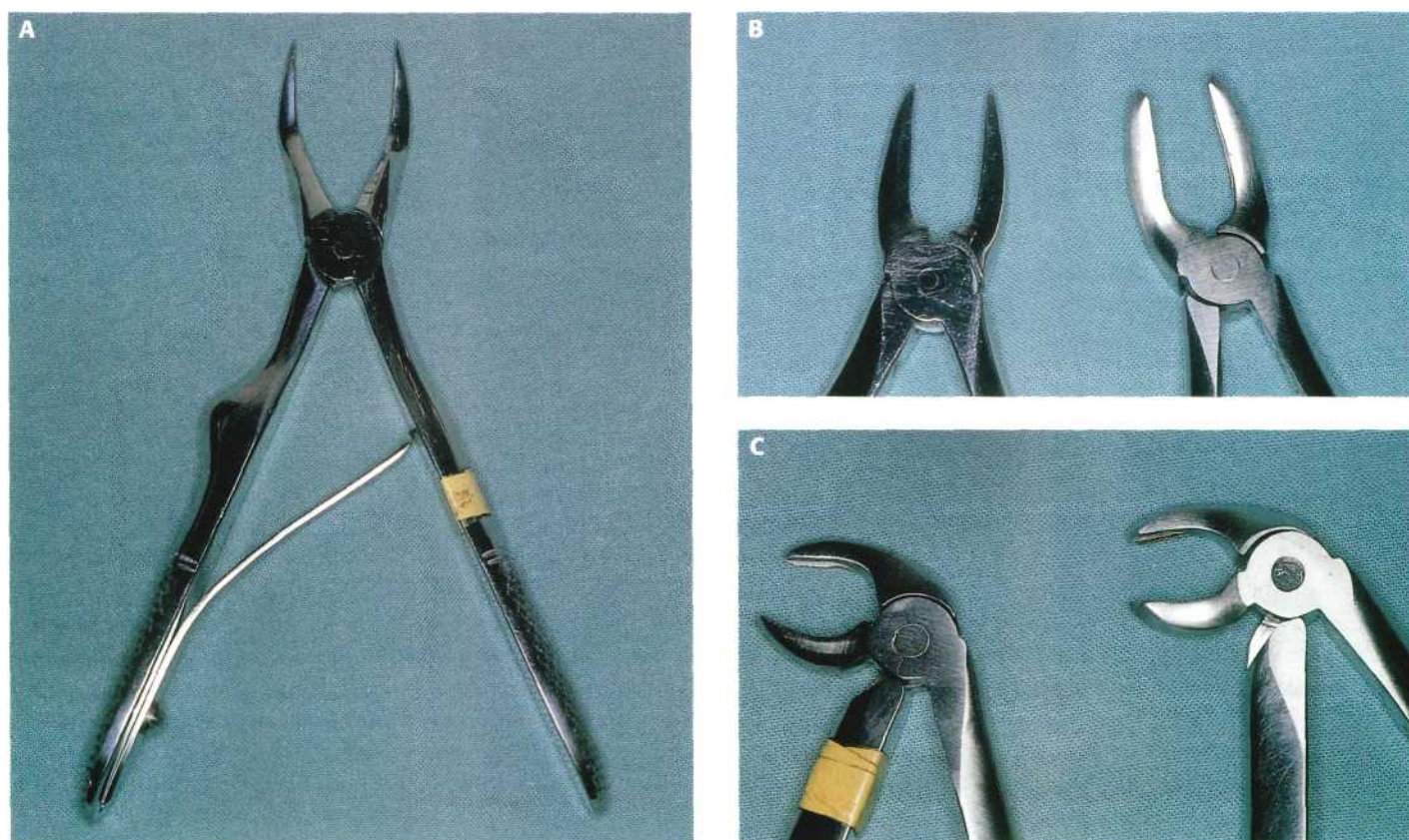Si se ha producido suficiente reabsorción radicular, las extracciones dentarias pueden ser muy sencillas. Por lo contrario, si un diente, particularmente un molar temporal, tiene que ser extraído prematuramente, las raíces pueden haber sufrido poca reabsorción o ser irregulares; en esta situación puede resultar muy difícil la exodoncia. Debe tenerse presente que la corona del diente definitivo que reemplazará el temporal, está cercana a las raíces del diente deciduo. Las raíces extendidas de los molares primarios rodean las coronas de los dientes permanentes, y podemos desalojar, o extraer, el diente en formación si no se tiene gran cuidado durante la exodoncia. El diente permanente ofrecería poca resistencia a la avulsión a causa del poco o nulo desarrollo de sus raíces.

No es raro observar que la reabsorción de una raíz de un molar temporal se produce a medio camino entre el ápice y la corona. Esto debilita considerablemente la raíz, y las fracturas de este tipo de raíces no son raras. Es de gran importancia tomar buenas radiografías que deberán estudiarse con atención antes de planificar la exodoncia. Si se fractura una raíz de este tipo, se plantea la pregunta de saber si se deberá extraer el fragmento retenido inmediatamente o si se deberá adoptar una actitud de espera y observación. La decisión depende en gran medida de la habilidad del odontólogo y de la accesibilidad del fragmento retenido. Si se puede extirpar el fragmento sin causar traumatismo al germen del diente definitivo, puede intentarse con el uso de elevadores pequeños de punta fina (figura 9.32A). También puede intentarse extraer el resto radicular con una lima Hedstrom tal como muestra la figura 9.32B. A veces puede ser preferible levantar un colgajo mucoperióstico y prac-





**Figura 9.32.** (A) Extracción de restos radiculares de un molar temporal inferior con botador recto fino. (B) Extracción de un resto radicular de un molar temporal con un instrumento de endodoncia.



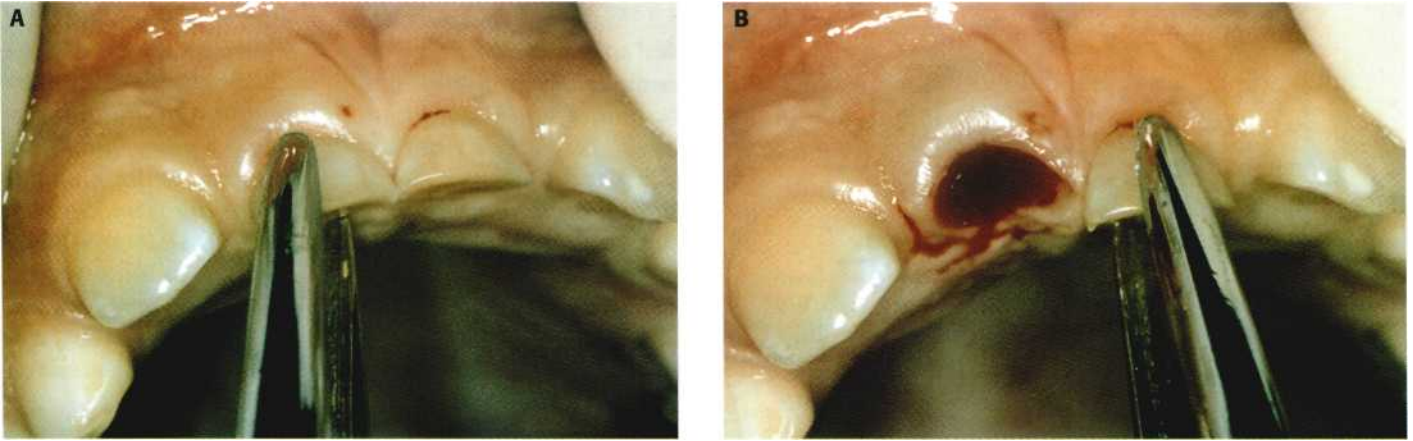
**Figura 9.33.** Instrumental para la extracción de dientes temporales. (A) Férceps en bayoneta para restos radiculares. (B) Parte activa de los férceps de dientes superiores. (C) Detalle de los bocados o mordientes de los férceps de dientes inferiores.

ticar una pequeña osteotomía para visualizar el resto radicular, procurando no lesionar el germen del premolar definitivo.

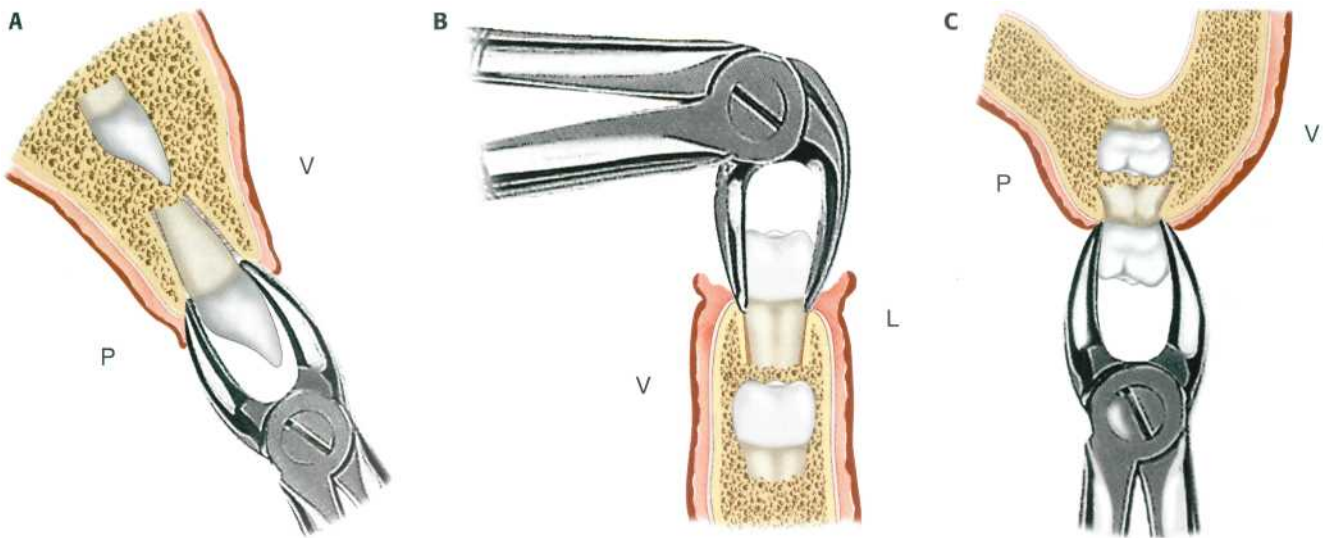
En algunos casos, los restos radiculares se reabsorberán o, con mayor frecuencia, llegarán a la superficie y se desalojarán al erupcionar el diente permanente. En otros casos el fragmento radicular que queda incluido, actúa de obstáculo y dificulta la normal erupción del diente permanente, por lo que estos fragmentos deberán ser extraídos.

Si durante la extracción de un diente temporal se desplaza el germen del diente permanente, deberá empujarse con cuidado, hasta su posición original, y a continuación se sutura el alvéolo. Algunos autores aconsejan el uso de una esponja de fibrina o colágeno texturado, aplicada sobre el germen, antes de suturar. Si por error se extrajera el germen del diente definitivo, éste deberá ser reimplantado inmediatamente, sin manipular el folículo dental ni la vaina de Hertwig. Deberá tenerse espe-





**Figura 9.34.** Extracción de incisivos centrales superiores temporales. (A) Presión con el fórceps de incisivos temporales superiores. (B) Extracción del 5.1 completada y presión del 6.1.



**Figura 9.35.** Extracción de dientes temporales con fórceps. (A) Incisivo central superior. (B) Molar inferior. (C) Molar superior.

cial cuidado en orientar el diente en el alvéolo en la posición vestibulo-lingual/palatino apropiada, y deberá suturarse. Una vez que el germen finalice su erupción, se le practicarán pruebas de vitalidad pulpar.

Si un diente permanente que ya ha erupcionado y tiene la raíz insuficientemente formada es luxado o extraído por accidente durante la extracción de un diente temporal, deberá ser reimplantado, y se colocará una ferulización no rígida durante 2 ó 3 semanas, pasadas las cuales efectuaremos pruebas de vitalidad pulpar y control radiológico. Es de buen pronóstico el aumento del tamaño radicular y la disminución de la luz del conducto radicular, ya que indicaría que se ha restablecido el aporte vascular.

Los fórceps empleados en la extracción de dientes temporales son los mismos que los utilizados en los adultos, si bien existen fórceps infantiles especiales, que quizás asusten menos a nuestros pequeños pacientes, pero que debido a su menor tamaño, son de peor control que los de adultos. No obstante, estos fórceps y botadores diseñados especialmente para la extracción de dientes temporales se adaptan mejor al tamaño y distinta forma de estos dientes (figura 9.33).

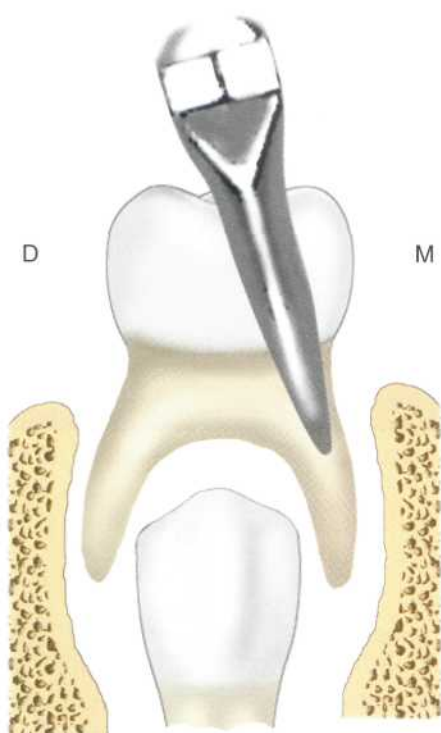
La extracción de dientes anteriores temporales es sencilla, generalmente requiere una rotación constante en la misma dirección, lo que provoca la avulsión completa (figura 9.34). Los dientes anteriores se pueden extraer con fórceps de bayoneta (figura 9.35).

En los dientes posteriores, se pueden usar los mismos fórceps. También suelen ir bien los usados para la extracción de los premolares en adultos (figura 9.35).

El grosor ligeramente aumentado del hueso cortical vestibular de los molares inferiores, y sus raíces divergentes, hace que el uso del fórceps en "cuerno de vaca" sea adecuado para extraer estos dientes. Este fórceps permite que el diente se mueva libremente y siga la vía de salida más fácil. La radiografía preoperatoria debe indicarnos si hay espacio suficiente entre la bifurcación de las raíces del diente temporal y la corona en desarrollo del premolar, de modo que los picos del "cuerno de vaca" no dañen el germen del premolar. Si no es así, usaremos un fórceps de molares inferiores y efectuaremos la presa sobre una de las raíces como muestra la figura 9.36; esta posibilidad es muy frecuente.

Los molares temporales superiores e inferiores se extraen con un movimiento vestibulo-lingual/palatino; el movimiento hacia lingual o palatino frecuentemente ofrece menor resistencia. Pueden presentarse dificultades para aplicar los fórceps, especialmente en molares inferiores, a causa de la inclinación lingual de la corona y la incapacidad del niño para abrir suficientemente la boca.

Si una radiografía muestra un premolar atrapado entre las raíces del molar temporal, o éstas son muy divergentes, deberá efectuarse la odontosección del diente y extraerse cuidadosamente cada raíz (figuras 9.37



**Figura 9.36.** Extracción con fórceps con presa sobre una de las raíces del molar temporal para evitar la lesión del premolar definitivo.

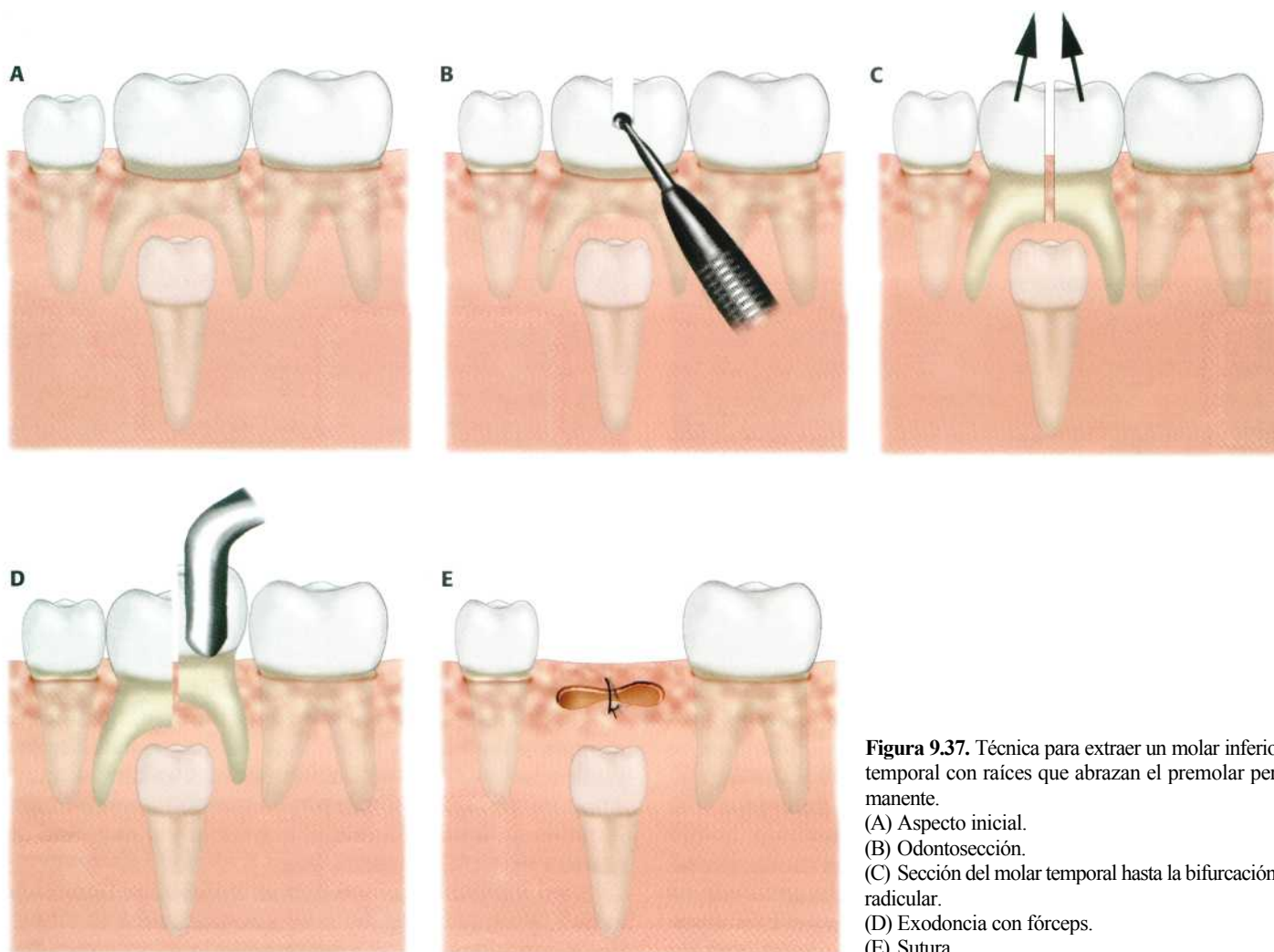
y 9.38). Tenemos que recordar que la bifurcación de un diente decidual está mucho más cercana a la porción coronaria que en los dientes permanentes, de manera que sólo habrá que dividir un puente muy estrecho de tejido dentario. El estudio de las radiografías indicará la localización del diente permanente en desarrollo y se comprobará si existe suficiente espacio para completar la odontosección sin dañar la corona del premolar permanente. También está indicada la odontosección cuando el diente temporal está afectado por una caries muy extensa, lo que sería motivo de que al presionar el diente con el fórceps, éste se fracture; en este caso haremos una odontosección, que separe la corona de sus raíces. Las raíces podrán extraerse mediante los principios mecánicos de la palanca, teniendo en cuenta la vecindad de otros dientes, y usando cucharillas de Black o botadores curvos o rectos.

Las lesiones periapicales crónicas (granulomas) no deberán tratarse con raspado agresivo, ya que curan después de la extracción de los dientes temporales infectados y el legrado intempestivo del alvéolo puede dañar el folículo dentario y causar trastornos en la calcificación del esmalte de la corona del diente permanente. Sin embargo, los quistes radiculares deberán ser eliminados cuidadosamente.

Es deber del odontólogo que ha extraído dientes temporales prematuramente, asegurarse de que se mantenga el espacio adecuado para los dientes permanentes de recambio.

#### 9.3.4. COMPLICACIONES

La complicación intraoperatoria más frecuente es la fractura del diente temporal, si no se adoptan las precauciones que hemos señalado;



**Figura 9.37.** Técnica para extraer un molar inferior temporal con raíces que abrazan el premolar permanente.

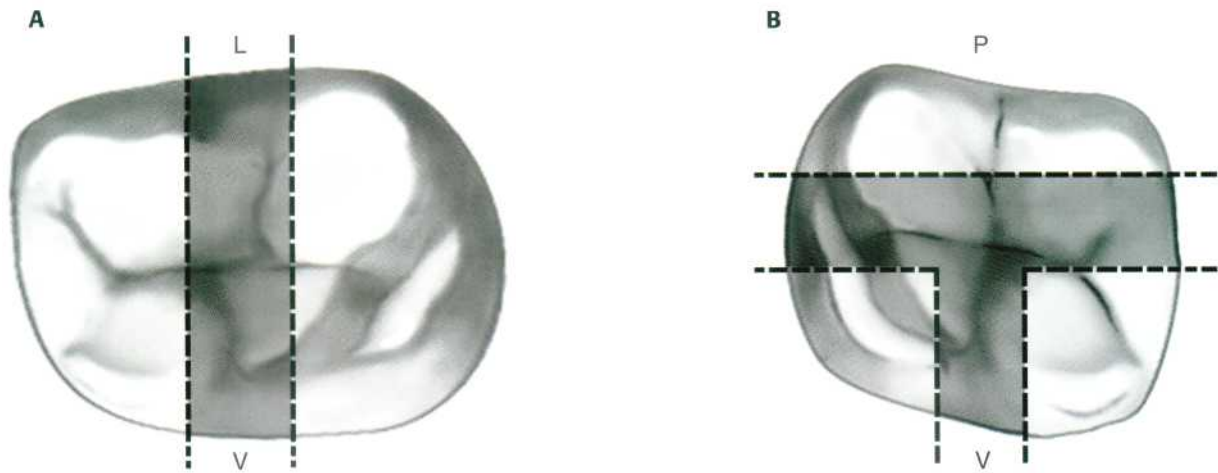
(A) Aspecto inicial.

(B) Odontosección.

(C) Sección del molar temporal hasta la bifurcación radicular.

(D) Exodoncia con fórceps.

(E) Sutura.



**Figura 9.38.** Odontosección en los molares temporales. (A) En los molares inferiores. (B) En los molares superiores.

las actitudes a tomar ya han sido comentadas, y nuestra preferencia es completar de forma adecuada la exodoncia, aunque sea a expensas de tener que emplear técnicas quirúrgicas más agresivas, siempre y cuando no exista riesgo de alterar el proceso eruptivo de los dientes permanentes.

En ocasiones la reabsorción de la raíz temporal es poco uniforme, y queda una porción radicular larga y delgada que se fractura fácilmente.

Es importante recordar que dada la elasticidad del hueso, no hay que aplicar fuerzas importantes por el peligro de producir lesiones graves (fracturas óseas parciales o completas).

Las complicaciones postoperatorias que pueden aparecer después de las extracciones de dientes temporales son las mismas que en las extracciones de dientes permanentes y se tratan de igual forma.

Las alveolitis secas son muy raras en los niños. Si un niño de menos de diez años presenta una alveolitis seca, el odontólogo deberá considerar inmediatamente la existencia de alguna infección poco común o de alguna complicación por algún trastorno de su estado inmunitario.

Puede producirse aspiración o deglución accidental de dientes o raíces, especialmente cuando se trabaja bajo anestesia general o cuando la boca se mantiene abierta por la fuerza. Si es posible, deberán extraerse los dientes móviles antes de iniciar la anestesia general, y antes de introducir por la boca el tubo endotraqueal. Este mismo tipo de accidentes se puede producir durante exodoncias bajo anestesia local. En extracciones de dientes que no quedan retenidos en el fórceps, el diente puede verse súbitamente liberado del hueso, y debido a su forma y a la acción de cuña ejercida por el fórceps, puede escaparse de los picos de

éste y ser aspirado o tragado. Este accidente se puede evitar colocando una gasa entre el diente que debe ser extraído y el fórceps, de manera que se efectúa la presa del diente indirectamente a través de la gasa. Si durante o después de la exodoncia no se encuentra un diente o una parte del mismo, deberán realizarse inmediatamente exámenes radiográficos de la caja torácica y del abdomen. La ausencia de tos no prueba que el diente no haya sido aspirado. Un diente o parte de él alojado en el árbol bronquial deberá ser retirado cuanto antes mediante broncoscopia, para evitar graves complicaciones. Si el diente u otro cuerpo extraño está alojado en el conducto digestivo, deberá asegurarse su eliminación, examinando las heces en su busca. Si éste no es recuperado y se observan síntomas abdominales, deberá efectuarse la consulta con un médico especialista del aparato digestivo.

El resto de complicaciones, como infección, hemorragia, etc., sigue el mismo protocolo de tratamiento que en el caso de presentarse durante o tras la extracción de dientes permanentes (capítulo 10).

Rara vez se ha informado que un premolar en desarrollo se extraiga junto con el molar temporal. Esta eventualidad sugeriría que ha existido una infección crónica y que el tejido fibroso cicatricial formado en la zona de la bifurcación radicular se ha unido al folículo del premolar. La destrucción extensa del hueso puede favorecer que el premolar se extraiga con el molar temporal. Cuando esto ocurre, debe desprenderse inmediatamente el premolar del molar temporal y volver a colocarlo en su alvéolo. Es muy posible que el diente continúe su desarrollo de forma normal; la única indicación del incidente suele ser una cavidad pulpar más pequeña a una edad más temprana de lo normal.





En la mayoría de los casos, la extracción dentaria es una intervención quirúrgica simple que, efectuada de forma cuidadosa y competente, y en personas sanas, sólo produce un malestar leve, y cicatriza rápidamente. En la práctica, la aparición de complicaciones es rara y, por lo general, éstas son leves.

No obstante, para Brabant y Oberkenbaum, la frecuencia de complicaciones en la extracción dentaria es relativamente alta, y éstas se presentan en un 20% de las exodoncias, aunque en muchos casos pueden pasar desapercibidas o ser de poca importancia.

Los accidentes y complicaciones surgen debido a errores de diagnóstico, por malas indicaciones, mal uso de instrumentos, aplicación de fuerza excesiva, y por no visualizar de forma correcta la zona operatoria antes de actuar. Como dice Kruger "para hacer bien, tienes que ver bien" aplicándolo a la exodoncia y añade "haga bien lo que vea".

Por ello, antes de iniciar una exodoncia, debe poseerse una formación lo suficientemente sólida para actuar de manera reglada y con conocimiento de causa, evitando las improvisaciones y los gestos quirúrgicos que no estén fundamentados científicamente.

Alguna de estas complicaciones puede preverse durante el diagnóstico del caso y por ello el paciente debe ser informado previamente. También es muy importante hacer que el paciente firme una hoja de consentimiento previo, en el que se indicarán qué posibles complicaciones pueden derivar de la extracción dentaria.

La variedad de posibles complicaciones en la exodoncia es grande; éstas pueden deberse a la anestesia, a la extracción misma e incluso al estado general del paciente.

Por comodidad de descripción, vamos a seguir el siguiente orden:

- 10.1. *Complicaciones y accidentes que se pueden producir durante el acto operatorio*
  - 10.1.1. *En relación al estado general del paciente*
  - 10.1.2. *Accidentes ligados a la anestesia local*
  - 10.1.3. *Complicaciones y accidentes consecuencia directa e inmediata del traumatismo operatorio*
- 10.2. *Complicaciones y accidentes que se pueden producir posteriormente a la extracción dentaria*

Todas las complicaciones y accidentes intra y postoperatorios que vamos a estudiar pueden aplicarse en principio, a cualquiera de las técnicas de Cirugía Bucal, aunque, claro está, con las matizaciones y precisiones que en cada caso se realizarán.

## 10.1. COMPLICACIONES Y ACCIDENTES INTRAOPERATORIOS

### 10.1.1. COMPLICACIONES EN RELACIÓN CON EL ESTADO GENERAL DEL PACIENTE

Antes de hacer una exodoncia, por sencilla que pueda ser, deben valorarse todos los factores favorables o desfavorables que puedan incidir en este gesto quirúrgico; para ello deben efectuarse una correcta anamnesis, un minucioso examen local, regional y general y los estudios complementarios adecuados al caso.

Si existe algún tipo de patología especial en el paciente, deberemos adecuar nuestros gestos con el fin de no crear riesgos innecesarios. Igualmente es posible que la realización de una exodoncia agrave el estado general de un paciente en el que no se había detectado proceso patológico alguno.

Delante de un paciente con patología previa deberemos siempre pedir un informe médico, para valorar cuál es el estado actual del enfermo así como cuáles son las pautas de tratamiento farmacológico que está siguiendo en la actualidad.

En principio no hay ninguna relación entre la existencia de un proceso sistémico grave y la posibilidad de aparición de complicaciones importantes si el paciente está compensado y la metodología usada es la adecuada; al contrario, pacientes con aparente buena salud o con procesos morbosos leves pueden ser tributarios de graves complicaciones, casi siempre por una incorrecta praxis.

Dentro de este grupo debemos diferenciar los pacientes especiales y los pacientes con procesos patológicos de mayor o menor importancia.

#### 10.1.1.1. Pacientes especiales

Son pacientes que dentro de su estado fisiológico presentan diferencias con un sujeto normal, en referencia a:

- Edad del paciente. Los ancianos deben ser objeto de una atención especial por sus características cardiovasculares, su fragilidad ósea, su mayor susceptibilidad a los posibles efectos nocivos de los anestésicos locales y al traumatismo quirúrgico y porque normalmente están polimedicados (interacciones medicamentosas).

- Embarazo. Entre el cuarto y octavo mes de gestación prácticamente no hay un riesgo especial, aunque debemos procurar tenerlo presente, especialmente si se administran medicamentos por vía sistémica.

En los tres primeros meses, puede existir riesgo de aborto o de inducir malformaciones fetales, por lo que deben evitarse las exodoncias a excepción de estar ante problemas dentarios graves; actuaremos entonces siempre de acuerdo con el obstetra y absteniéndonos en la medida de lo posible de cualquier prescripción de fármacos, y sobre todo

de cualquier tipo de exploración radiológica. Debemos recordar que los anestésicos locales atraviesan la barrera placentaria.

A partir del octavo mes, cualquier maniobra quirúrgica puede inducir un parto prematuro.

- Menstruación y lactancia. En ambos casos no existe ningún riesgo, ni constituyen una razón para la abstención quirúrgica, aunque en el caso de lactancia debe tenerse prudencia en la prescripción de medicamentos.

#### 10.1.1.2. Pacientes con patología sistémica grave

Al efectuar la valoración preoperatoria ante cualquier intervención quirúrgica ya hemos comentado qué procesos patológicos debemos tener en cuenta a fin de evitar complicaciones; no obstante, con referencia a la exodoncia deslacaremos:

- Patología cardiovascular. Los riesgos que pueden correr los pacientes con alteraciones cardiovasculares dependen de la gravedad del proceso:
  - Hipertensión arterial.
  - Alteraciones del ritmo cardíaco.
  - Enfermedad coronaria (infarto, angor).
  - Estados de insuficiencia cardíaca.
  - Patología valvular (aórtica, mitral, etc.).
- Patología hematológica.
  - Enfermedades hematólogicas como las alteraciones cuantitativas y/o cualitativas de las células que componen la sangre.
  - Alteraciones de la hemostasia; la situación más frecuente es tratar a los pacientes sometidos a terapia anticoagulante.
- Alcoholismo y drogadicción.
- Paciente irradiado en la zona cervicofacial.
- Enfermedades psíquicas considerando asimismo los trastornos psicológicos menores tales como las alteraciones neurovegetativas.
- Patología neurológica. Especialmente destacamos los pacientes epilépticos.
- Enfermedades endocrinas. Diabetes, hipertiroidismo, etc.

En todos estos casos e incluso ante la presencia de cualquier otra enfermedad sistémica grave ya sea de tipo renal, pulmonar, etc., es obligación absoluta del odontólogo contactar con el médico especialista o cualquier otro profesional del área de las Ciencias de la Salud con el fin de hacer la preparación preoperatoria más pertinente.

Debemos recordar siempre que estos pacientes toman muchos fármacos, que tienen sus efectos secundarios e interacciones con otros medicamentos, lo que nos obliga a conocer en profundidad su medicación actual.

### 10.1.2. ACCIDENTES LIGADOS A LA ANESTESIA LOCAL

Aunque no forman parte propiamente dicha de las complicaciones de la exodoncia, creemos de gran interés su conocimiento puesto que pueden complicar la extracción dentaria o cualquier otro procedimiento quirúrgico. Normalmente utilizamos técnicas de anestesia locorregional, por lo que nos centraremos en los accidentes locales, y en los accidentes generales de esta modalidad anestésica.

#### 10.1.2.1. Accidentes locales

Los accidentes locales ligados a la anestesia locorregional se agrupan en inmediatos y secundarios.

##### 10.1.2.1.1. Accidentes anestésicos locales inmediatos

- Deficiencia parcial o fracaso total del efecto anestésico. La posibilidad de esta complicación está en función de la cantidad y calidad del agente anestésico utilizado, la situación (próxima o lejana) del tronco nervioso a anestesiarse, las características del tejido a infiltrar y la existencia de enfermedades sistémicas o de interacciones farmacológicas.

Una falta de conocimiento de la anatomía de la región o una técnica inadecuada suelen ser el origen del fracaso del efecto anestésico en la mayoría de las ocasiones.

Cuando existe infección o inflamación del tejido a infiltrar, hay que recordar que la eliminación del fármaco es muy rápida, ya que la hiperemia y la variación del pH del tejido alteran la acción farmacológica del anestésico local. En este caso, es aconsejable diferir el tratamiento odontológico, dando tiempo a que actúen los antibióticos y antiinflamatorios, o bien cambiar la técnica anestésica por otra que pueda aplicarse lejos de la zona conflictiva.

La presencia de anomalías anatómicas congénitas o postraumáticas pueden ocasionar el malogro de una anestesia local.

Ante el fracaso de la anestesia sin otros signos a nivel local que hagan sospechar la causa de la misma, hay que pensar en la posibilidad de interacciones farmacológicas. Así, las sulfamidas y los hipoglucemiantes orales actúan como antagonistas de la procaina, el fenobarbital disminuye la acción de la lidocaína, y en general, los anestésicos locales potencian la acción de los curarizantes y los neurolepticos. Las anfetaminas, el alcohol y en cierto modo hasta el café también ocasionan interacciones farmacológicas con los anestésicos locales.

#### - Dolor anormal a la inyección

Si se trata de un dolor violento en el momento de la inyección, éste puede deberse a la disminución del umbral de sensibilidad por miedo o inquietud, o a la lesión de un trayecto nervioso sensitivo. El dolor permanente orienta hacia lesiones tisulares o del periostio. El dolor tardío obedece a una lesión nerviosa importante. Por este motivo, no es aconsejable puncionar el nervio directamente, sino realizar una infiltración, progresiva y lenta, suprapariética del tejido circundante. Igualmente, es recomendable que la temperatura de la solución anestésica oscile entre 25 y 30°C.

En caso de lesionar un tronco nervioso aparecerá además de dolor inmediato y tardío, una sensación fulgurante de quemadura en la lengua (nervio lingual) o en el hemilabio (nervio dentario inferior), etc. Este tipo de problema puede aparecer si penetramos con la aguja en los agujeros mentoniano, infraorbitario, palatino posterior, etc., que es por donde emerge el nervio, por lo que se produce la lesión de los filetes nerviosos. La lesión de un determinado número de fibras nerviosas también puede suceder en la troncal del nervio dentario inferior en la espina de Spix.

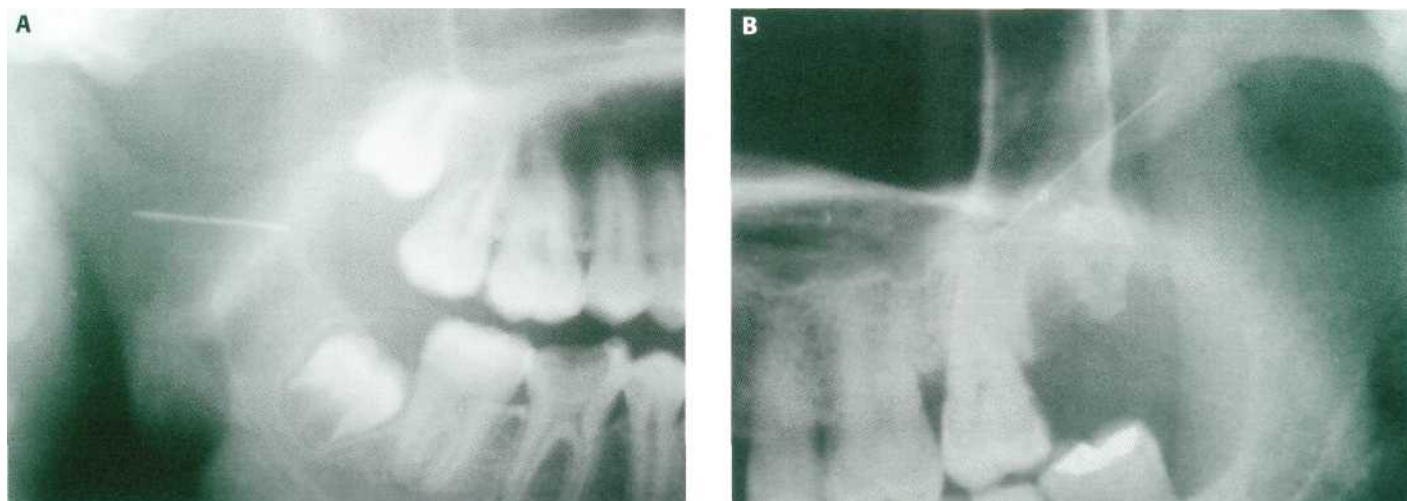
#### - Rotura de la aguja

Esta eventualidad sucede como consecuencia de defectos en el material empleado (sobre todo por su repetida esterilización por calor), o bien de movimientos o maniobras violentas por parte del paciente o del odontólogo (figura 10.1). Ante la rotura de la aguja hay que procurar la extracción del cabo distal; si el fragmento se halla en situación submucosa, se aconseja practicar una incisión para su localización. Si se encuentra hundida en los tejidos blandos o en un conducto óseo, es preferible contar con la ayuda de un especialista, así como con su identificación por medio de rayos X. Teniendo en cuenta la dirección en que la aguja se insertó y la exploración radiográfica practicada desde diversos ángulos, podremos suponer su eventual situación. Es útil introducir una nueva aguja en la misma dirección que la fracturada y comprobar la relación que existe entre ambas.

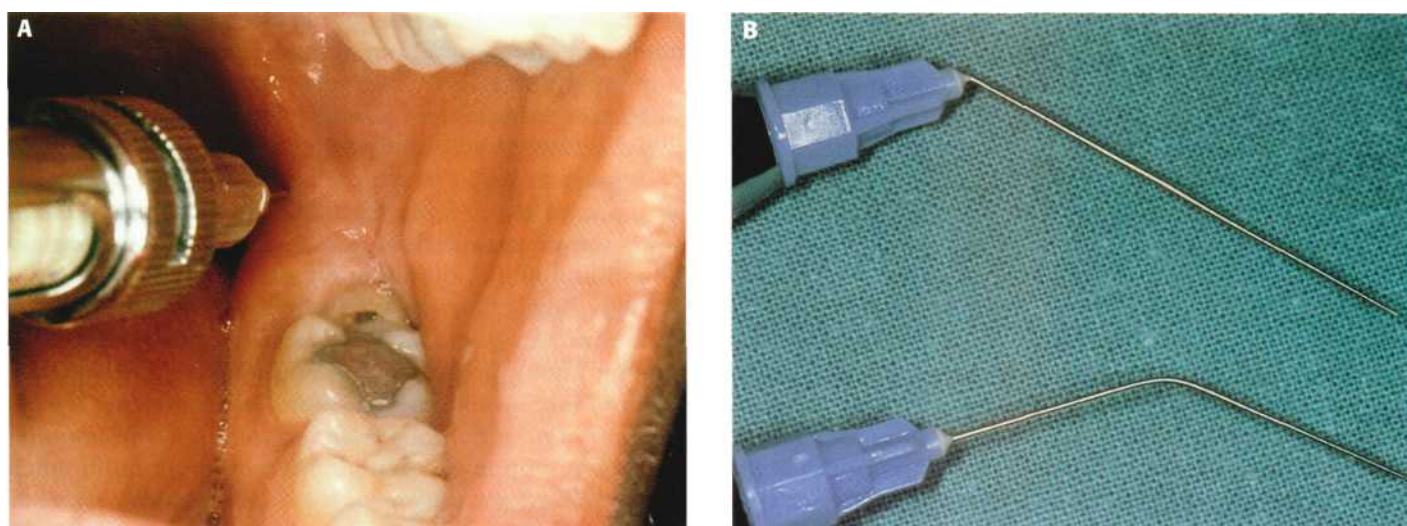
El abordaje quirúrgico se efectuará siguiendo un camino perpendicular al fragmento de la aguja y no en la trayectoria que llevó desde el punto de entrada. Mediante disección roma con una pinza hemostática (mosquito curvo sin dientes) se llega a contactar con la aguja, la cual será retirada con una pinza.

Para prevenir este accidente, dado el riesgo que comporta, es necesario practicar las infiltraciones anestésicas locales siguiendo una técnica





**Figura 10.1.** Rotura de la aguja. (A) Aguja fracturada al efectuar una anestesia troncal del nervio dentario inferior. (B) Aguja larga fracturada en la zona de la tuberosidad del maxilar superior.



**Figura 10.2.** Acciones para evitar la rotura de la aguja. (A) No introducir toda la longitud de la aguja dentro de los tejidos blandos bucales. (B) No doblar nunca las agujas, especialmente en la zona de unión con el rácor.

nica cuidadosa, evitando la técnica intraligamentosa o la intraósea, y empleando material en buen estado, preferiblemente desechable; en pacientes epilépticos es recomendable la colocación de un abrebocas o una cuña de goma. Es importante recordar que para evitar la rotura de la aguja, ésta no debe introducirse más de los 2/3 de su longitud, no debe ser demasiado fina, y no debe doblarse nunca, especialmente en la zona de unión de la caña y del rácor de la aguja (figura 10.2). Asimismo no debe cambiarse la dirección de la aguja una vez insertada dentro de los tejidos, forzándola en vez de sacarla casi por completo y variar su dirección. Para evitar que la punta de la aguja se despunte y quede roma, ésta debe protegerse y cubrirse cuando no se está utilizando. Hay que tener presente que una misma aguja tras 2 ó 3 penetraciones pierde su bisel y se hace más traumático su empleo.

#### - Lesiones nerviosas

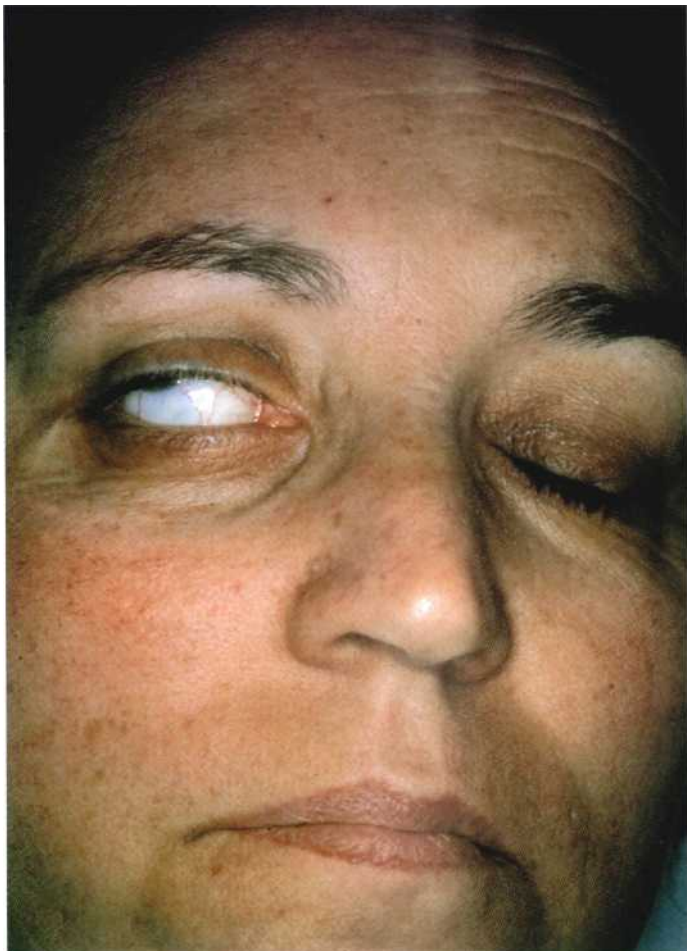Son debidas a la acción directa esclerosante, del anestésico y del vasoconstrictor asociado, sobre las fibras nerviosas. Las secuelas funcionales y sensitivas de esta lesión se traducirán en paresia si el nervio es motor, o hipoestesia, disestesia o hiperestesia si es sensitivo.

Con la realización de anestésicos locales de la cavidad bucal se han descrito casos de anestesia del ganglio esfenopalatino, por mala técnica

o por difusión tisular del compuesto anestésico, y casos de anestesia del nervio facial por difusión ascendente por vía petrosa. La anestesia del nervio facial puede producirse directamente al intentar una anestesia troncal a nivel de la espina de Spix y situar la aguja en una zona muy posterior del espacio pterigomandibular penetrando en el polo anterior de la glándula parótida (figura 10.3). Se han referido casos aislados de bloqueo del simpático cervical con Síndrome de Horner, o de diplopía por afectación del músculo recto lateral extrínseco del ojo por difusión del anestésico a través de la fisura orbitaria inferior. Si la cantidad de anestésico que alcanza el ojo es mayor, puede llegarse a una oftalmoplejía y exoftalmos. La afectación del trigémino se manifiesta por una neuralgia o bien una hipoestesia del territorio inervado por las ramas de dicho nervio. Se ha referido su instauración de forma inmediata o tardía en la anestesia troncal del nervio dentario inferior. Se ha descrito que después de efectuar la técnica troncular de Gow-Gates puede producirse una parálisis de los pares craneales III, IV y VI (Síndrome del seno cavernoso).

#### - Lesiones vasculares

La lesión de una pared vascular en el curso de la anestesia troncal determina la aparición de un hematoma, el cual puede evolucionar hacia la reabsorción, organización o infección. En pacientes con altera-



**Figura 10.3.** Parálisis facial (rama temporofacial del nervio facial) en el transcurso de una anestesia troncal del nervio dentario inferior derecho.

ciones de la hemostasia o bajo tratamiento con anticoagulantes, se desaconsejan los bloqueos troncales.

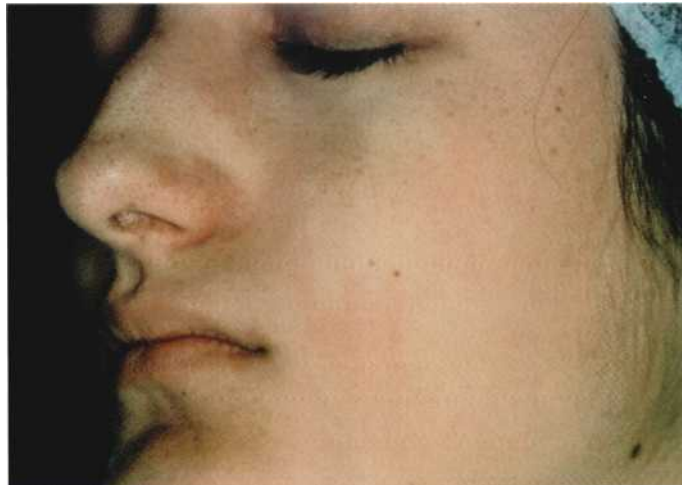Algunos autores norteamericanos con el fin de evitar las lesiones vasculares, recomiendan el uso de agujas rígidas, fuertes y de bisel corto. Todos debemos recordar la obligación de aspirar antes de proceder a la inyección del anestésico. La introducción del anestésico en una arteria puede provocar una isquemia tisular por espasmo arterial (anestésicos con adrenalina) o una vasodilatación local (anestésicos sin adrenalina), muchas veces traducidas por una cefalea intensa de instauración súbita.

Por otra parte, la inyección intravenosa puede determinar efectos sistémicos graves, ya que la toxicidad de un anestésico local introducido en el sistema venoso es de 10 a 25 veces mayor que por inyección subcutánea.

#### - Trismo

Esta complicación obedece a un traumatismo por la aguja o por el propio líquido anestésico en alguno de los músculos depresores, en especial del músculo pterigoideo interno durante un bloqueo troncal del nervio dentario inferior. En la fase aguda, el dolor subsiguiente a la hemorragia determina espasmos musculares y limitación de la movilidad mandibular. La progresión del trismo ocasiona hipomovilidad crónica por constricción muscular o anquilosis fibrosa. Para evitar esta secuencia, se recomienda un tratamiento precoz con calor local, analgésicos, relajantes musculares y ejercicios de apertura y cierre y movimientos de lateralidad de la mandíbula.

Los hematomas por desgarro vascular deben ser tratados de forma enérgica con protección antibiótica, fármacos y medios físicos que fa-



**Figura 10.4.** Palidez facial que aparece tras la anestesia troncal del nervio dentario inferior.

vorezcan la reabsorción del mismo, ya que esta complicación es la causa más frecuente de trismo.

#### - Reacciones locales al anestésico

Son debidas a la acción prolongada del fármaco o a hipersensibilidad, manifestándose en forma de urticaria o vesículas en la mucosa bucal o en los labios. Hay que controlar estas reacciones por su tendencia a afectar zonas conflictivas como la laringe o la rinofaringe.

#### 10.1.2.1.2. Accidentes anestésicos locales secundarios

##### - Escaras

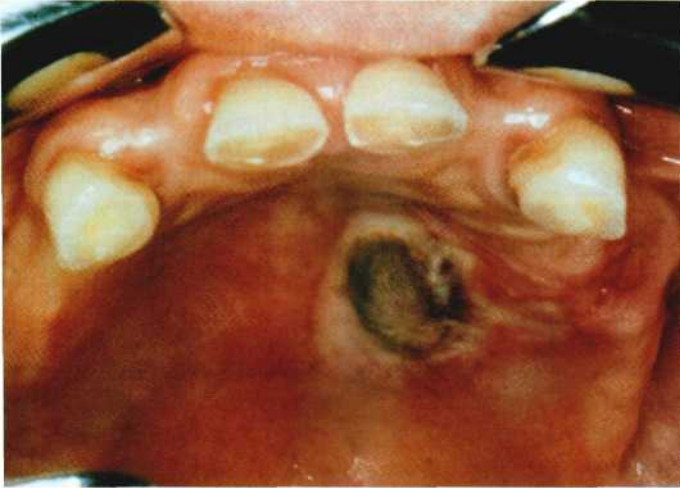
Son debidas a necrosis tisular normalmente de la mucosa palatina por efecto del vasoconstrictor o del anestésico, técnica traumática, inyección intraarterial o en los pedículos palatinos, inyección subperióstica demasiado rápida, inyección brutal de excesiva cantidad de anestésico, anestésico mal acondicionado (está frío), excesiva concentración de adrenalina, inoculación bacteriana, citotoxicidad del anestésico que presenta alteraciones químicas, sensibilidad individual o la existencia de una boca séptica o enfermedades sistémicas (diabetes, etc.) que favorecen este tipo de complicaciones.

Sin llegar al extremo de que se produzca una escara la acción del vasoconstrictor es tan clara que no es raro observar zonas isquémicas muy delimitadas en la piel facial tras la anestesia troncal del nervio dentario inferior o la anestesia infiltrativa en molares o premolares, tanto superiores como inferiores (figura 10.4). Se deben a espasmos arteriales desencadenados por la irritación directa de la pared arterial o de forma refleja al hacer la punción. Se ha descrito algún caso de obstrucción espástica de la arteria central de la retina con amaurosis transitoria.

La escara palatina puede aparecer precozmente a las 24 horas (figura 10.5). Morfológicamente destaca una areola violácea o blanca, centro negruzco doloroso y evolución por crecimiento de los bordes con edema, vesiculación y ulceración que puede alcanzar el plano óseo. Su tratamiento precisa la administración de analgésicos potentes y cobertura antibiótica prolongada, polivalente y masiva. Cuando existe afectación ósea hay que esperar a la eliminación del secuestro óseo y controlar la reparación del tejido perdido. Pueden quedar fistulas o comunicaciones buconasosinuales por falta de cicatrización de la escara palatina, aunque habitualmente se produce la reparación centripeta de la lesión.

Algunos autores han utilizado infiltraciones perivasculares de los vasos temporales y/o faciales con el fin de producir analgesia y vaso-





**Figura 10.5.** Escara palatina producida por la inyección inadecuada del anestésico local.

dilatación local, que favorezca la eliminación del tejido necrótico o secuestro, aunque nosotros no recomendamos esta actitud.

Es preferible no utilizar agentes tópicos locales hasta que se haya eliminado el secuestro óseo; en este momento colocaremos sustancias que exciten la granulación (Bálsamo del Perú). En todo momento deberá existir una perfecta higiene de la boca. También se puede aconsejar la limpieza de la herida con peróxido de hidrógeno, enjuagues con manzanilla y la aplicación local de ungüentos de cortisona.

Para prevenir esta eventualidad, se recomienda no inyectar en la fibromucosa palatina, no emplear cantidades anestésicas superiores a 0,2-0,3 cc y utilizar una técnica de inyección cuidadosa y lenta. Debe recordarse que el hecho de que si la encía o la fibromucosa palatina adquieren un color blanco, no es signo de buen efecto anestésico sino de isquemia.

#### - Alveolitis

Se debe fundamentalmente a la inyección intraligamentosa o intra-ósea, técnicas traumáticas o falta de asepsia, asociadas a la acción del vasoconstrictor generalmente presente en la solución anestésica.

#### - Celulitis

El peligro de diseminación bacteriana es unas mil veces mayor en las inyecciones intrabucales que en la piel. Por este motivo es imprescindible realizar una limpieza mecánica previa en la zona a puncionar. No obstante, la mayor parte de los anestésicos locales disponibles en la actualidad posee un efecto desinfectante similar al de la tintura de yodo al 5%.

La celulitis es consecuencia de la inoculación bacteriana difundida por la presión de inyección del líquido anestésico, ya sea por la utilización de agujas infectadas (contaminación bacteriana o química), por mala esterilización, conservación o manipulación defectuosas, o bien porque el carpule de anestesia ha perdido su esterilidad. También es posible la contaminación desde otro foco séptico bucal favorecida por la isquemia producida por el anestésico. Los gérmenes generalmente implicados pertenecen a la flora mixta bucal. Es importante la administración precoz de antibióticos para evitar la generalización de la celulitis en el suelo de la boca o en la región pterigomandibular, o incluso la aparición de cuadros graves como una mediastinitis.

#### - Accidentes tróficos

Son excepcionales y comprenden el edema y las erosiones tórpidas que aparecen a los 2-3 días de la inyección anestésica, a distancia

del punto de inyección y de la zona intervenida. Desaparecen sin secuelas.

#### - Eczema

La dermatitis de contacto por hipersensibilidad a los anestésicos locales ocurre con más frecuencia en las manos del odontólogo, ya que se precisa una exposición repetida para la sensibilización. Se manifiesta con los signos y síntomas clásicos de las dermatitis de contacto, tales como prurito, eritema y vesiculación.

#### - Enfisema subcutáneo

El enfisema subcutáneo de los tejidos conectivos faciales y cervicales puede presentarse tras inyecciones intrabucales y extracciones dentarias, como consecuencia de la inoculación del aire comprimido procedente de la turbina conectada a los instrumentos dentales, o de la jeringa de aire utilizada incorrectamente para secar los campos operatorios en Cirugía Bucal. Las zonas que con más frecuencia se han visto implicadas en esta complicación son el surco nasogeniano, la zona de la tuberosidad maxilar y la zona perimandibular de los molares inferiores.

Los signos del enfisema son notorios, en forma de tumefacción local y regional que puede afectar el mediastino por disección del periostio mandibular, músculo esternocleidomastoideo y la fascia cervical profunda. El examen radiográfico ayuda a establecer la extensión del enfisema y el grado de compromiso pulmonar o de otras estructuras cercanas.

Por último se ha referido el paso de cuerpos extraños a las vías aéreas y digestivas, a causa de la pérdida de reflejos y de sensibilidad tras una anestesia local intrabucal. Sin embargo, la falta de sensibilidad es transitoria y el riesgo de estas complicaciones es remoto.

### 10.1.2.2. Accidentes generales

Este tipo de accidentes suelen ser raros, pero desgraciadamente pueden plantear problemas graves al paciente. Normalmente están en relación directa con el producto anestésico inyectado, casi siempre con una técnica troncular, y se produce un desequilibrio neurovegetativo que puede ser incluso mortal.

El estudio detallado de estos accidentes es responsabilidad de otras materias (Anestesia Odontológica), pero destacaremos los cuadros más importantes, dando por sentado que no estamos ante pacientes con patología sistémica grave, lo cual ya nos hubiera puesto en condiciones de efectuar la prevención de este tipo de problemas.

#### 10.1.2.2.1. Reacciones vagales

Son las más frecuentes y están ligadas al miedo del paciente y a la manipulación en una zona que provoca respuestas vaso-vagales (estímulo doloroso).

Un cuadro leve es la hiperventilación, pero que, cuando llega a ser intenso, provoca alcalosis respiratoria y espasmos carpo-pedales muy parecidos a un ataque de histeria.

En el síncope vaso-vagal existe sudoración, hipotensión y bradicardia, y en ocasiones náuseas y vómitos; si el cuadro es grave, puede llegarse a la pérdida de conciencia. El desmayo suele ser de origen vasomotor con la participación del binomio dolor-ansiedad. La hipotensión puede participar activamente en este proceso. Así un paciente afecto de hipotensión ortostática con un ligero estrés y debido a su labilidad tensional puede sufrir un síncope.

Otros dos grupos muy sensibles al estrés serán los pacientes con alteraciones en el ritmo y/o la conducción cardíaca y en segundo lugar, los pacientes que, ante situaciones de estrés, aumentan o alteran el ritmo respiratorio con la consiguiente hipoxia cerebral.



Se trata colocando el paciente en decúbito o mejor en Trendelenburg, levantando las piernas del paciente 90° respecto al cuerpo, controlando la tensión arterial y el pulso y si el cuadro es grave, con atropina (1 mg iv.). Se previene con una correcta preparación psicológica del paciente, manipulación cuidadosa, sobre todo en regiones profundas de la boca, y evitando el dolor, principal causa del síncope vaso-vagal.

#### 10.1.2.2.2. Accidentes alérgicos

El más frecuente es la dermatitis de contacto. La sensibilización previa suele ser debida al uso de anestésicos tópicos.

En la actualidad la dermatitis de contacto es más frecuente en las auxiliares dentales que manejan anestésicos locales muy a menudo. Los parabenos (metilparabén) que van como conservantes en los anestésicos pueden ser los causantes de esta dermatitis y de otros fenómenos alérgicos.

Las reacciones alérgicas anafilácticas son mediadas por anticuerpos IgE (tipo I) o son una respuesta celular mediada por linfocitos sensibilizados (tipo IV) y afortunadamente son excepcionales tras el abandono de los anestésicos locales del grupo éster. Los síntomas son urticarias inmediatas, angioedema, broncoespasmo y shock anafiláctico.

El shock anafiláctico es un cuadro raro, pero grave, de aparición brusca, con existencia de palidez, taquicardia, hipotensión con o sin broncoespasmo o laringoespasmo. El abandono de las sustancias anestésicas con función amina en posición para (ésteres del ácido para-aminobenzoico) ha hecho disminuir mucho su frecuencia; no obstante, debe hacerse una correcta prevención, con una buena anamnesis que detecte un posible terreno alérgico (asina, eczema, urticaria, etc.). La práctica de tests "in vivo" (cutáneos, nasales, oculares, de transferencia pasiva) deben proscribirse formalmente ya que implican un gran riesgo, y por lo tanto deben ser efectuadas por el médico especialista adecuado (alergólogo). Las diferentes pruebas "in vitro" representan una ayuda: T.T.L. o test de transformación linfocitaria, L.H.R.T. o test de liberación de histamina, T.D.B.H. o test de desgranulación de basófilos humanos, R.A.S.T. o "radio alérgico sorbent test"; todas ellas pueden considerarse interesantes a fin de evitar los productos anestésicos peligrosos. Para el tratamiento de las reacciones alérgicas severas se administra Adrenalina 1 mg subcutánea; se debe tomar una buena vía venosa para colocar un expansor del plasma (Hemocé), corticosteroides e.v., oxígeno, y debemos trasladar rápidamente al paciente a un centro hospitalario.

El edema de Quinke suele ser un cuadro espectacular pero su gravedad es menor a menos de que se produzca concomitantemente un edema laríngeo. Su tratamiento es la corticoterapia, y los antihistamínicos clásicos. Pueden existir otros fenómenos alérgicos con manifestaciones mucosas, articulares, cutáneas o glandulares, que suelen ser el reflejo tardío de un terreno alérgico.

#### 10.1.2.2.3. Interacciones farmacológicas

De éstas, destacaremos los inhibidores de la monoamino-oxidasa (IMAO) que tienen una vida media de 15 días y pueden producir alteraciones graves de la tensión arterial (hipo o hipertensión), asociados a los anestésicos, adrenalina, noradrenalina, barbitúricos, alcohol, etc.

#### 10.1.2.2.4. Intolerancia al anestésico

La etiología es difícil de reconocer, pero se achaca a la toxicidad del anestésico, a la presencia de adrenalina, o a la predisposición orgánica o psíquica del paciente; no obstante, en muchos casos es imposible reconocer el origen del proceso.

Clínicamente se manifiesta por la aparición de palidez, lipotimia, sudoración, disminución del pulso y náuseas. En algunos casos pueden existir síntomas más inquietantes, como calambres musculares

que pueden desembocar en un cuadro quasi-psicótico y excepcionalmente en crisis convulsivas, síncope o en el *éxito letalis* del paciente. Así pues los síntomas tóxicos sistémicos afectan sobre todo los sistemas nervioso central y cardiovascular.

La prevención suele ser difícil, por lo aleatorio del proceso. Destacaremos el interés en evitar la inyección de dosis excesivas de anestésico, la concentración exagerada de vasoconstrictores, las contraindicaciones de la adrenalina, administrar una premedicación correcta y realizar la técnica de inyección del anestésico de forma adecuada (evitar la inyección intravascular).

En caso de presentarse esta eventualidad, deberemos interrumpir la intervención quirúrgica e iniciar las maniobras de reanimación adecuadas, con la administración de oxígeno, analépticos cardio-vasculares por vía parenteral, anticonvulsivantes, etc., trasladando al paciente urgentemente a un centro hospitalario.

Teniendo en cuenta que las reacciones tóxicas, aunque raras, pueden conducir al *éxito letalis* del paciente por colapso cardiorrespiratorio, conviene conocer las denominadas "dosis subtóxicas", a partir de las cuales comienzan a aparecer los síntomas antes descritos. Estas dosis son más fáciles de alcanzar en la praxis diaria, ante ciertos casos clínicos, y se tratan como intoxicaciones leves, salvo que cursen con depresión cardiorrespiratoria.

Algunos anestésicos inducen reacciones tóxicas particulares. Así la prilocaína a altas dosis puede ocasionar a través de sus metabolitos la aparición de metahemoglobinemia, que ha de tratarse con la administración de azul de metileno 1 mg/kg iv. Otro caso es el hipotético riesgo de utilizar anestésicos locales del grupo amida en pacientes susceptibles de padecer hipertermia maligna.

En la tabla 10.1 se esquematizan las normas a seguir ante situaciones de urgencia como las comentadas, detallando las responsabilidades de cada uno de los componentes del equipo de atención dental de la Clínica Odontológica de la Universidad de Barcelona.

En la tabla 10.2 se enumeran algunos tipos de Urgencias que pueden suceder en la clínica dental especificando su tratamiento y otros datos de interés.

Para ampliar este apartado recomendamos la consulta del libro "Anestesia Odontológica", Editorial Avances (Berini y Gay Escoda).

En la figura 10.6 podemos ver las medidas de Urgencia que deben aplicarse ante un paro cardíaco.

### 10.1.3. COMPLICACIONES Y ACCIDENTES CONSECUENCIA DIRECTA E INMEDIATA DEL TRAUMATISMO OPERATORIO

En este apartado incluiremos una serie de accidentes principalmente mecánicos producidos por el traumatismo que implica una exodoncia y que suelen afectar el resto de dientes, los maxilares, la mucosa bucal y los elementos vasculares y nerviosos de la cavidad bucal.

Este tipo de problemas pueden producirse a pesar de haber efectuado un correcto examen preoperatorio, un estudio radiológico adecuado y una impecable técnica operatoria, puesto que siempre existen imponderables en la exodoncia ya sea por las condiciones anatómicas, características fisiológicas y patológicas imprevisibles, etc.

Así, en algunos casos, la aparición de alguna de estas complicaciones es una secuencia más de la exodoncia, por lo cual debe conocerse bien el manejo de estas situaciones con el fin de no causar iatrogenia.

#### 10.1.3.1. Accidentes en relación con los dientes

##### 10.1.3.1.1. Fracturas dentarias

La tradición de que un diente debe extraerse íntegro persiste generalmente en la mente de la mayoría de los profanos, y hasta de algunos

1. DIAGNÓSTICO Y AVISO DE LA PRESENTACIÓN DE UNA URGENCIA.
2. ESTABLECIMIENTO DE UNA VÍA AÉREA.
3. ADMINISTRACIÓN DE OXÍGENO, SI FUERA NECESARIO.
4. RESPIRACIÓN ASISTIDA Y MASAJE CARDÍACO, SI FUERA NECESARIO.
5. AVISAR ANESTESISTA DE GUARDIA (URGENCIAS DEL HOSPITAL DE BELLVITGE) PULSANDO TELÉFONO ESPECIAL (CÓDIGO AZUL).
6. ADMINISTRACIÓN DE LA MEDICACIÓN POR PERSONAL CUALIFICADO.

Responsabilidades del estudiante	Responsabilidades del auxiliar de clínica	Responsabilidades del recepcionista	Responsabilidades del profesor
<ol style="list-style-type: none"> <li>1. Permanecer junto al paciente.</li> <li>2. Diagnosticar la urgencia y pedir a algún compañero que avise al Profesor.</li> <li>3. Establecer una vía aérea. <ul style="list-style-type: none"> <li>- quitar la prótesis y otros objetos de la boca del paciente.</li> <li>- aflojar la ropa (corbata, etc.).</li> </ul> </li> <li>4. Inclinar el sillón hacia atrás.</li> <li>5. Retirar el material odontológico.</li> <li>6. En caso de vómito, colocar al paciente de lado.</li> <li>7. Administración de oxígeno, si fuera necesario.</li> <li>8. Respiración asistida y masaje cardíaco.</li> </ol>	<ol style="list-style-type: none"> <li>1. Avisar al anestésista de guardia (Urgencias del Hospital de Bellvitge). Teléfono rojo (código azul).</li> <li>2. Avisar a recepción de la situación de urgencia.</li> <li>3. Asistir al estudiante.</li> </ol>	<ol style="list-style-type: none"> <li>1. Acompañar al anestésista de guardia al cubículo.</li> <li>2. Informar al acompañante del paciente de la situación de urgencia.</li> </ol>	<ol style="list-style-type: none"> <li>1. Hacerse cargo de la situación de urgencia.</li> <li>2. Continuar el tratamiento de urgencia iniciado por el estudiante y el auxiliar.</li> <li>3. Iniciar algún tratamiento ulterior si se considera prudente.</li> </ol>

**Tabla 10.1.** Normas a seguir en situaciones de urgencia en la práctica odontológica (Clínica Odontológica Universitaria).

profesionales, de manera que la fractura de un diente en el momento de su extracción se considera siempre como el resultado de una intervención defectuosa o casi como un accidente desgraciado; esto no es así en muchos casos y podemos afirmar de un modo definitivo que el odontólogo que no rompa un diente es el que no los extrae.

El accidente más común durante la exodoncia con fórceps es la fractura del diente, ya sea de la corona o de su raíz. La máxima frecuencia se da en los molares y primeros premolares, y estos casos son a veces inevitables a pesar de todas las precauciones (figura 10.7). Para Brabant y Oberkenbaum es más frecuente que acontezca esta complicación al efectuar la extracción de los dientes aislados, que cuando estos forman parte de una arcada dentaria continua en una proporción de 3 a 1. En algunos casos, como en los dientes multirradiculares, la fractura de la corona hasta puede facilitar la extracción porque entonces cada raíz puede retirarse por separado; pero a menudo la fractura dentaria es evitable en la mayoría de los casos con un correcto diagnóstico clínico y radiográfico y con una técnica adecuada.

La fractura de una raíz no debe verse necesariamente como resultado de un error o técnica defectuosa del odontólogo.

Numerosos factores pueden contribuir a la fractura de la raíz:

- Dientes que, debido a un tratamiento endodóncico previo, son más frágiles (figura 10.8).
- Anquilosis de la raíz dentaria en el hueso alveolar.
- Hipercementosis (figura 10.8).
- Dientes con grandes destrucciones coronarias y que han sido reconstituidos mediante la utilización de amalgamas o resinas con o sin pernos intrarradicales. También podemos incluir aquellos dientes que han sido tallados para una prótesis fija (figura 10.8).
- Hueso denso o esclerótico, particularmente en personas mayores y en algunas etnias africanas.
- Dientes con raíces largas, puntiagudas, curvas y divergentes (figura 10.9). Este tipo de raíces si están empotradas en hueso compacto tienen gran tendencia a fracturarse. Los primeros bicúspides superiores son, en frecuencia, los que siguen a los cordales en cuanto a probabilidad de fractura, ya que aquéllos tienen unas raíces bifurcadas muy

afiladas y endebles, aun teniendo presente que están contenidas en un hueso más esponjoso.

- Acceso inadecuado. Cuando el paciente no tiene una apertura bucal correcta, y existe un acceso deficiente de los dientes posteriores.

En muchas ocasiones las fracturas se suelen producir por una mala aplicación de la fuerza ejercida sobre el diente. Esto puede ser debido a:

- Mala colocación del fórceps (falta de alineación de los bocados del fórceps con el eje longitudinal del diente o prensión de éstos sobre la corona, en lugar de la raíz o cuerpo radicular, etc.).
- Utilización de un fórceps inadecuado.
- Movimientos erróneos.
- Ejercer fuerzas no controladas.

Los dientes con grandes destrucciones, serán más problemáticos por la falta de tejido dentario donde poder ejercer la fuerza con el fórceps. No obstante, si el mango del fórceps no se mantiene firmemente, los bocados pueden resbalar fuera de la raíz y fracturar la corona del diente.

Debemos recordar que, si aplicamos fórceps muy anchos, se produce solamente un punto de contacto entre el diente y el fórceps, y ejercer una fuerza, incluso moderada, puede ser causa de fractura. Por ello es recomendable que las puntas o mordientes del fórceps contacten con dos o más puntos del diente; así la fuerza transmitida está mejor distribuida y no existen tantas posibilidades de fracturarlo. Igualmente debe tenerse presente que la presión que se ejerza con el fórceps debe ser aplicada lo más hacia apical posible, con lo cual mejorará el brazo de palanca y disminuirán las posibilidades de fractura. Por ello el diente debe ser cogido por la zona radicular y nunca por la corona (figura 10.10).

En muchos casos, las fracturas podrían ser evitadas con la realización de una buena historia clínica y un detallado estudio clínico y radiológico de los dientes que deban extraerse, lo cual por otra parte es obligatorio llevar a cabo. Con ello podremos evidenciar la posición, forma y anatomía de las raíces dentarias u otras posibles causas de fractura, y así poder actuar de la forma más adecuada. A pesar de todo esto, la prisa es generalmente una de las causas principales de estos errores, que se pueden evitar si el odontólogo trabaja tranquila y metódicamente.

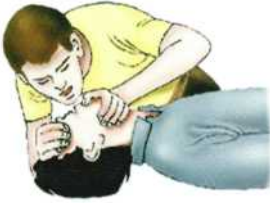INDICACIONES	TRATAMIENTO	POSOLOGIA	EFFECTOS SECUNDARIOS	OBSERVACIONES Y CONTRAINDICACIONES
<b>SINCOPE VASO-VAGAL</b>	1. Decúbito dorsal 2. Levantar los pies 3. Aplicación de frío, oxígeno si es necesario, 4. Sales de amoníaco* 5. Atropina**	*Inhalatorio **0,4 a 1 mg s.c, im., iv.	Taquicardia Xerostomía	*En caso de pérdida de consciencia **En los casos refractarios, Glaucoma, Asma, Patologías cardíacas.
<b>HIPERVENTILACIÓN</b>	1. Tranquilizar al paciente. 2. Respirar dentro de una bolsa de papel. 3. Midazolam*	*0,1-0,2 mg/kg iv.	Sedación, depresión respiratoria	*En los casos refractarios. Potenciación por los otros depresores del SNC
<b>TRASTORNOS ALÉRGICOS</b> -URTICARIA -ANGIOEDEMA	1. Terfenadina* 2. Adrenalina 1:1.000, seguido de terfenadina**	*60mgv.o./12h **0,3mgs.c.60mgv.o./12h	Somnolencia, xerostomía	*Formas ligeras **Formas graves Potencia los depresores del SNC
-ASMA	1. Oxígeno 2. Broncodilatadores por inhalación 3. Adrenalina 1:1.000* 4. Aminofilina diluida**	*0,3-0,5 mg s.c. **80-100 mg im. o iv.	Hipotensión Arritmias Convulsiones	*Repetir una vez si es necesario **Administración cuidadosa. Es preferible hospitalización.
-EDEMA LARÍNGEO	1. Adrenalina 1:1.000* 2. Dexclorfeniramina** 3. Metilprednisolona*** 4. Hospitalización	*0,3-0,5 mg s.c **5 mg im.o iv./6-8 h ***80-100m im. o iv.	Nerviosismo Palpitaciones Temblores Cefaleas	*Repetir en caso de necesidad por vía subcutánea. Diabetes, Hipertiroidismo no tratado. Patologías cardíacas.
-SHOCK ANAFILÁCTICO	1. Tratamiento similar al edema laríngeo 2. Oxígeno 3. Hospitalización			
<b>ALTERACIONES CARDÍACAS</b> -ANGINA	1. Nitroglicerina* 2. Oxígeno en posición semiincorporado	*0,8 mg s.l. o por spray	Acaloramiento, Cefaleas Aturdimiento, Hipotensión	*Repetir 3 veces si es necesario con 5 min. de intervalo. Es preferible la Nitroglicerina spray
-INFARTO	1. Oxígeno en posición semiincorporado 2. Morfina* 3. Hospitalización	*8-15 mg im. 3-4 mg iv. Dosis fraccionadas	Depresión SNC Depresión respiratoria Náuseas Hipotensión	*Precaución depresión respiratoria Naloxona y material de reanimación a mano
-PARO CARDIACO	1. Reanimación cardiorrespiratoria 2. Hospitalización			Ver protocolo parada cardíaca
<b>HIPOGLUCEMIA</b>	Azúcar concentrado por v.o.			
<b>COMA HÍPOGLUCÉMICO</b>	1 Dextrosa al 50% iv. 2. Hospitalización			
<b>CRISIS SUPRARRENAL</b>	1. Metilprednisolona* 2. Hospitalización	*80-100mg im.,iv.		
<b>EPILEPSIA</b>	1. Alejar los objetos peligrosos 2. Protección contra las mordeduras 3. Diacepam, si las convulsiones son prolongadas*	*5-10 mg im. o iv.	Sedación, depresión respiratoria	*Repetir otra vez si es necesario Potenciación por los otros depresores del SNC
<b>CUERPOS EXTRAÑOS RESPIRATORIOS</b>	1. Maniobra de Heimlich* 2. Cricotiroidotomía 3. Broncoscopia** 4. Hospitalización			*En caso de obstrucción laríngea **Si la localización es bronquial

Tabla 10.2. Tratamientos de Urgencia.

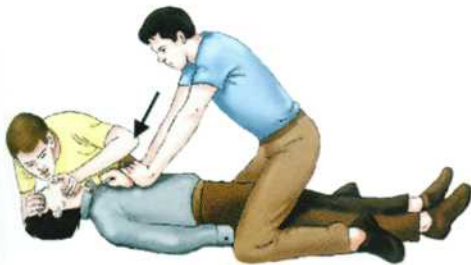

**Diagnóstico**

Pérdida súbita del conocimiento Ausencia de pulsos cardíacos o femorales Ausencia de respiración Midriasis. Papilas fijas y dilatadas Coloración cutánea alterada

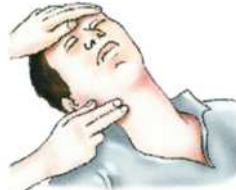
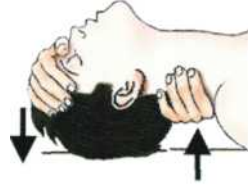
**B. Respiración.** Iniciar 2 insuflaciones consecutivas  
Boca a boca Boca nariz Respiración manual con el Ambú

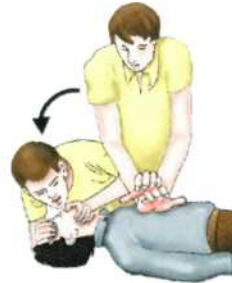

**DOS OPERADORES**  
INTERCARLAR 1 INSUFLACIÓN  
DESPUÉS DE 5 COMPRESIONES

**A. Vía aérea libre**  
Inclinar la cabeza hacia atrás



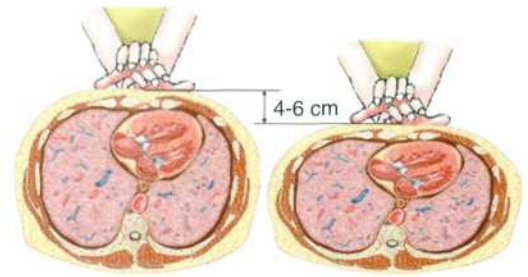
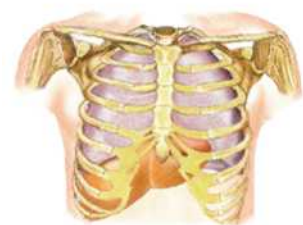Tomar pulso carotídeo



**UN OPERADOR**  
ALTERNAR 2 INSUFLACIONES  
RÁPIDAS CON 15 COMPRESIONES

SÓLO DISPONEMOS DE TRES MINUTOS PARA RESTABLECER LA CIRCULACIÓN ANTES DE QUE EL DAÑO CEREBRAL SEA IRREVERSIBLE, ASÍ QUE, SIN PERDER TIEMPO:  
**RESPIRACIÓN ARTIFICIAL Y MASAJE CARDÍACO**

**C. Circulación**

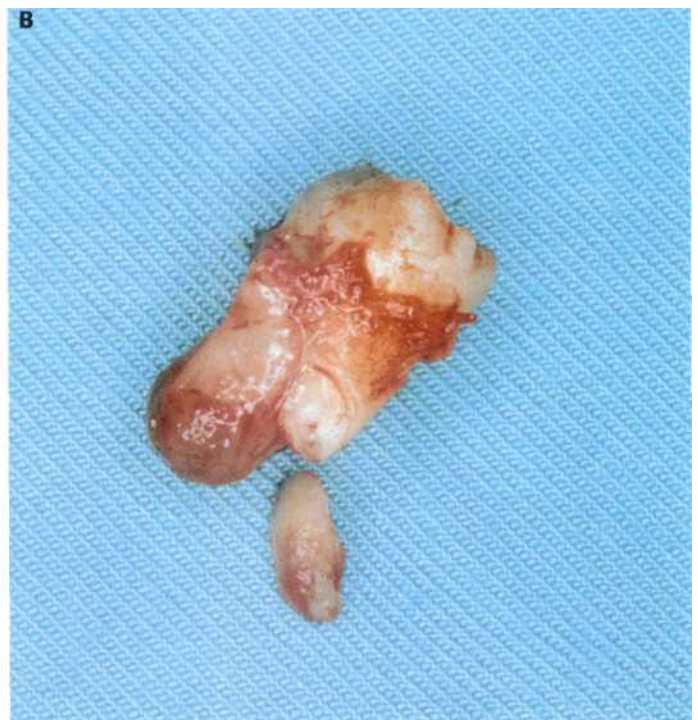
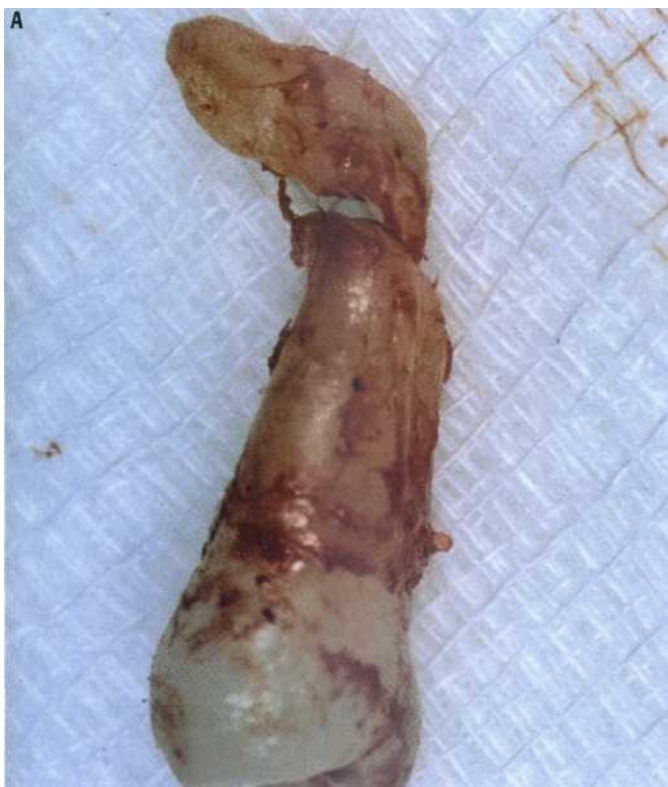
Deprimir el mango del esternón (4-6 cm)  
Las compresiones oscilarán entre 80 y 100/minuto

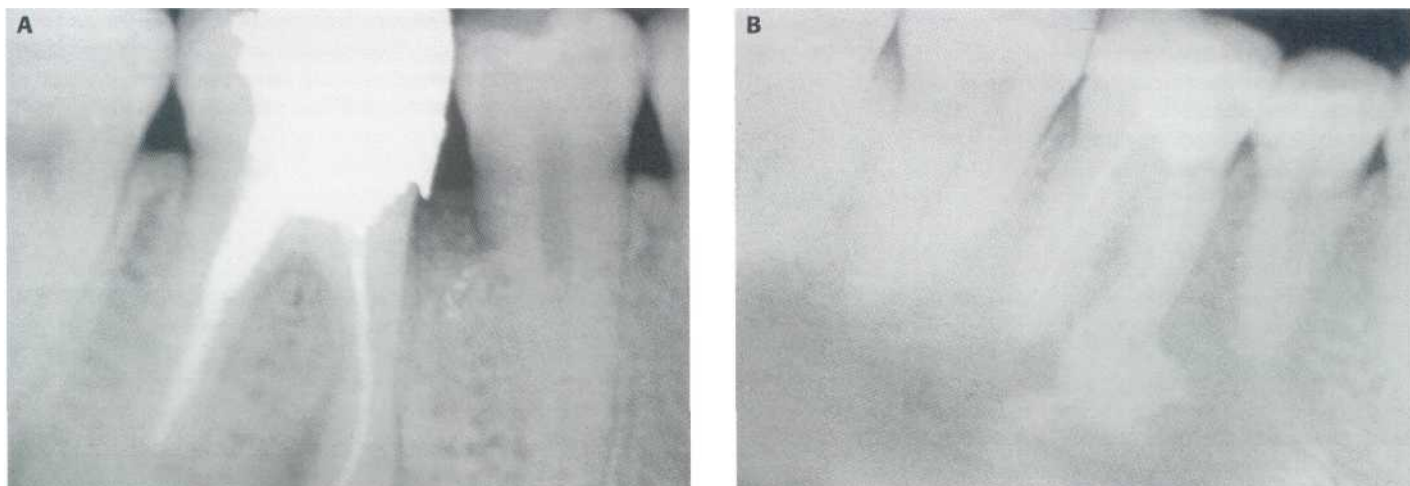
Si el pulso está presente, continuar con 12 insuflaciones del pulmón por minuto

PROSEGUIR LA REANIMACIÓN HASTA QUE SE RECUPERE EL PULSO ESPONTÁNEO  
CONECTAR CON EL SERVICIO DE URGENCIAS (CÓDIGO AZUL)

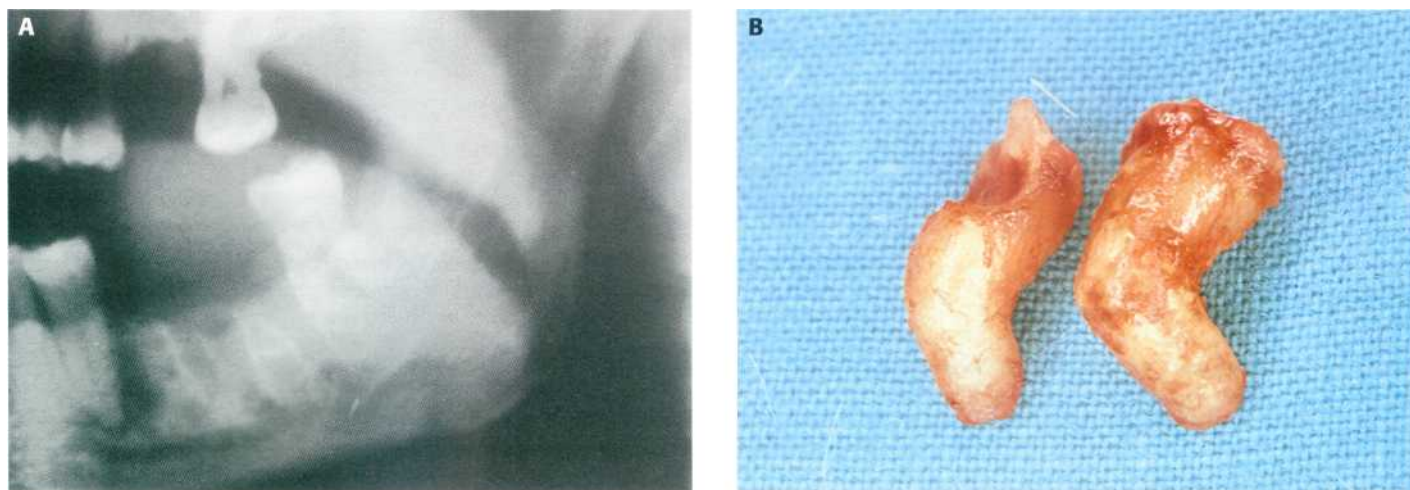
**Figura 10.6.** Medidas de urgencia ante un paro cardíaco.



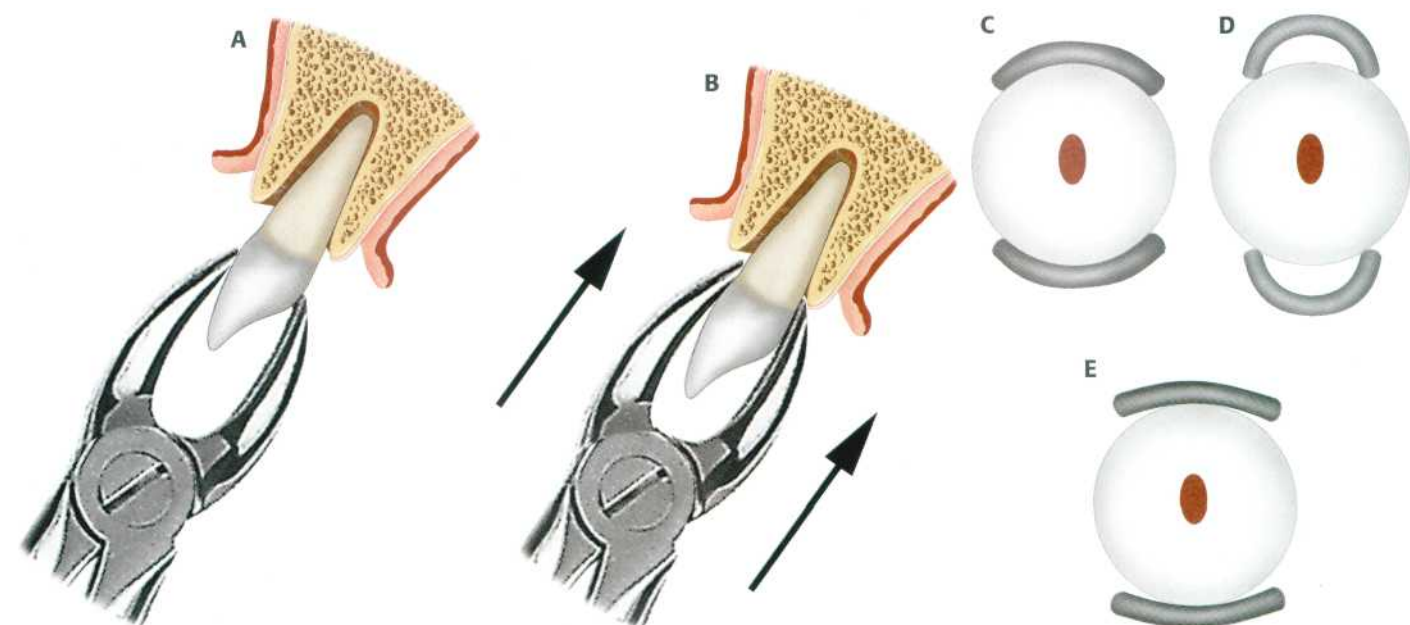
**Figura 10.7.** Fractura radicular durante la exodoncia. (A) Premolar superior. (B) Molar inferior.



**Figura 10.8.** Factores que contribuyen a la fractura de las raíces. (A) Tratamiento endodóncico previo y gran reconstrucción coronaria. (B) Hipercementosis.



**Figura 10.9.** Molar inferior con las raíces divergentes que favorecen la fractura de las raíces. (A) Detalle de la ortopantomografía. (B) Raíces curvas que son muy retentivas.



**Figura 10.10.** Colocación de los fórceps. (A) Prensa en la corona. (B) El fórceps debe hacer presa en la raíz. (C) Parte activa del fórceps adaptada correctamente a la superficie dentaria. (D) Fórceps con bocados o mordientes pequeños, existe contacto en sólo dos puntos en cada lado. (E) Fórceps con bocados o mordientes grandes, existe contacto en un único punto en cada cara.



Siempre que al efectuar una exodoncia encontremos una resistencia mayor de lo normal, no deberemos nunca intentar hacer más fuerza para completarla, sino que lo procedente es investigar el porqué de esa mayor resistencia. Según cual fuera la causa de la dificultad, podrá estar indicada la odontosección o el abordaje quirúrgico en lugar de seguir intentando acabar la extracción por la fuerza ya que en este caso lo más probable es que consigamos fracturar el diente. La manera de proceder con un resto radicular, ya sea resultado de un intento de exodoncia antiguo o en el mismo acto operatorio, está explicada detalladamente en el capítulo 8. No obstante recordemos que la conducta a seguir ante una fractura dentaria será:

- Inspección de la porción del diente que se ha extraído, lo cual nos dará una idea tanto del tamaño como de la posición del fragmento que queda en el alvéolo.

- Realizar un examen radiográfico, que en muchos casos nos mostrará cual ha sido la causa de la fractura. Normalmente la complejidad de la forma de las raíces es sorprendente, por lo que lo raro es que las raíces no se fracturen más a menudo.

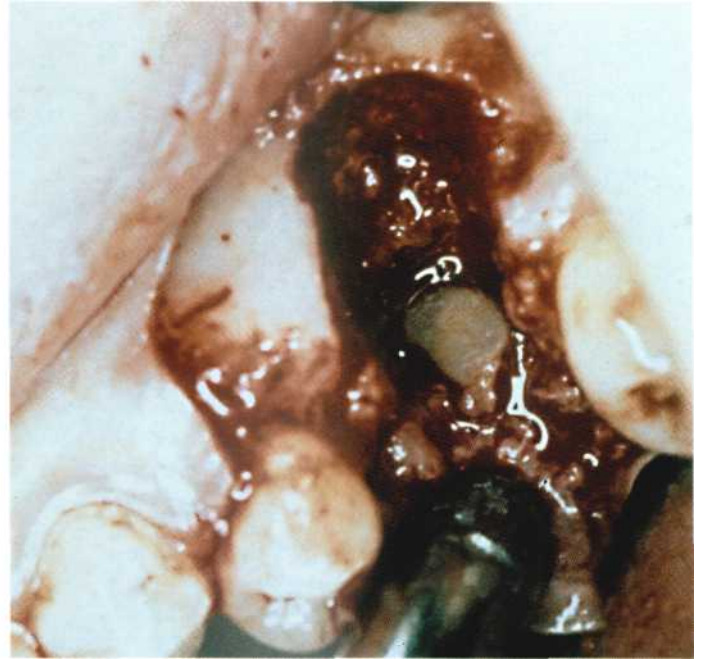- Siempre que sea posible intentaremos hacer la exéresis de este resto radicular, ya sea por el abordaje convencional (fórceps y botadores de raíces) o, si es necesario, mediante abordaje quirúrgico con las distintas técnicas descritas (alveolectomía, odontosección, preparación de un colgajo, etc.). A causa del traumatismo ocasionado por la fractura del diente, se producen desgarros de la encía, esquirlas óseas, fragmentos dentarios sueltos y queda la pulpa expuesta. La encía desgarrada y la lesión del periostio producen una hemorragia abundante. Por ello el primer gesto será preparar el campo operatorio, eliminando los fragmentos óseos y dentarios, cohibir la hemorragia de las partes blandas, etc., para obtener una buena visibilidad.

De no ser posible en la misma sesión, se programará la exodoncia quirúrgica ya sea por el mismo profesional o remitiéndola a un especialista en Cirugía Bucal. Así pues, en estos casos especiales en los que el paciente está fatigado, la anestesia es insuficiente, faltan disponibilidades técnicas, etc., diferiremos la intervención unos días dando analgésicos, una antibióticoterapia de cobertura y procurando en todo caso eliminar cualquier tejido pulpar expuesto.

Lo que no debe hacerse nunca es coger o tomar conjuntamente la raíz y el hueso alveolar adyacente con el fórceps, gesto más fácil de realizar en el maxilar superior, puesto que esto acarrea cierta pérdida de hueso alveolar y deja una herida ósea anfractuosa que puede causar problemas en el postoperatorio.

- En el caso de quedar un ápice radicular (fragmento de raíz cuya dimensión mayor es menor de 5 milímetros) en la profundidad del hueso, sin síntomas inflamatorios ni presencia de lesiones periapicales, y cuya exodoncia representará gran dificultad con peligro de lesionar estructuras nobles (seno maxilar, paquete vásculo-nervioso dentario inferior, etc.), o que exigirá una ostectomía exagerada, podríamos decidir dejar dicho resto radicular. Otro ejemplo sería la extracción del tercio apical de la raíz palatina de un molar superior que puede significar la eliminación de gran cantidad de hueso alveolar, el desplazamiento del fragmento de diente al seno maxilar o dejar una comunicación bucosinusal. En estos casos se debe valorar siempre la relación beneficio/riesgo que implica la extracción de la raíz fracturada (figura 10.11).

Está claro que esta opción representa una medida de prudencia, ante un resto radicular con poco potencial de dar problemas y que las maniobras de exodoncia podrían acarrear graves secuelas. Se debe informar al paciente de la decisión adoptada y se efectuarán controles periódicos para evitar posibles complicaciones. Hay que remarcar que la regla debe ser siempre completar la exodoncia por el peligro de infección inmediata o secundaria que presentan los restos radiculares abandonados



**Figura 10.11.** Fractura de la raíz palatina del 2.6. Abordaje quirúrgico y extracción sin provocar una comunicación bucosinusal.

en el hueso maxilar. Distintos estudios histológicos, confirman que pequeños fragmentos no infectados que están en la profundidad del hueso se suelen tolerar bien, pero los grandes e infectados deben extraerse (figura 10.12).

- En algunos casos muy concretos en los que se ha podido movilizar toda la raíz dentaria y posteriormente se nos ha fracturado, podemos intentar colocar un instrumento de endodoncia (lima o hedstrom de los números 35-40-45). La lima se introducirá en el interior del conducto radicular realizando pequeños movimientos de rotación en dirección apical hasta que quede totalmente trabada en las paredes del conducto, en este momento se harán movimientos laterales y hacia fuera con el fin de extraer la raíz fracturada (figura 10.13). La extracción de un resto radicular siempre será más fácil si antes se ha luxado ligeramente el diente; es lógico también que, si primero se consigue la subluxación dentaria, el peligro de fractura sea menor.

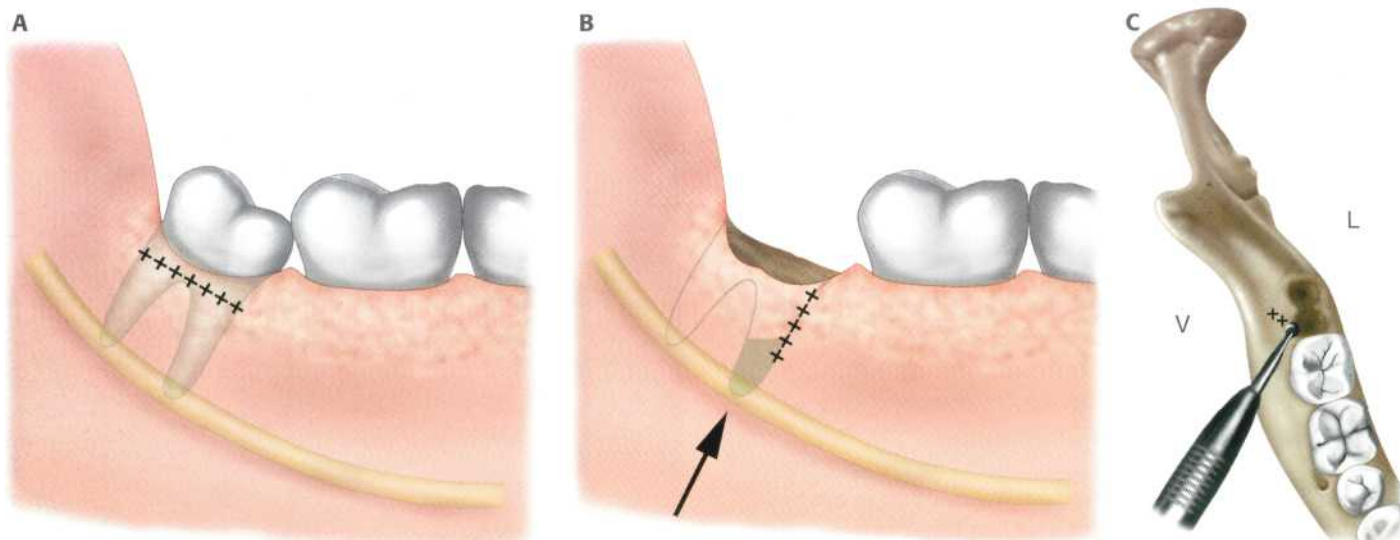
#### 10.1.3.1.2. Luxación o fractura de dientes vecinos

En ocasiones se lesionan los dientes adyacentes o antagonistas al efectuar procedimientos exodóncicos. Estas lesiones comprenden aflojamiento o subluxación, avulsión, y fractura.

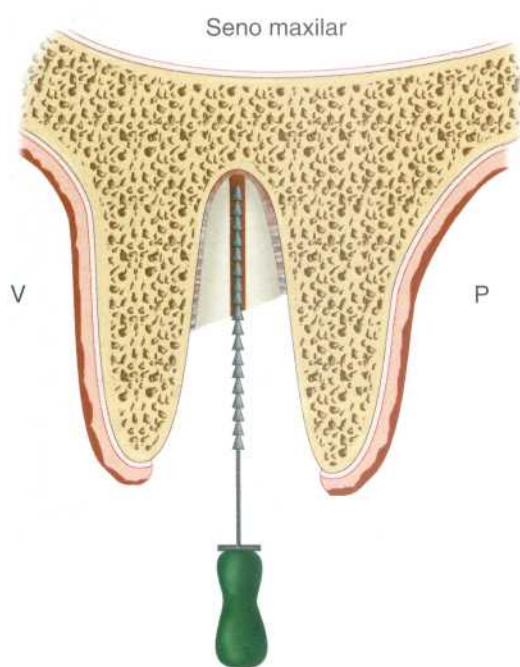
La subluxación del diente contiguo se puede producir por una incorrecta aplicación de los elevadores que transmiten la fuerza del brazo de palanca al diente adyacente con lo que se consigue el aflojamiento de éste (punto de apoyo sobre el diente luxado en vez de hacerlo sobre el hueso, por elegir un fórceps demasiado ancho para el espacio interdentario existente, o por eliminar demasiado hueso al hacer la exodoncia quirúrgica). Aun con el correcto uso de los botadores, se transmite cierta presión al diente adyacente a través del tabique óseo interdentario. Así, por ejemplo, no debe emplearse un elevador en la superficie mesial de un primer molar permanente, porque se puede desalojar el segundo premolar que es más pequeño y tiene sólo una raíz. En todo caso, se recomienda colocar, durante la acción de los elevadores, un dedo sobre el diente adyacente para sostenerlo y evitar que cualquier fuerza transmitida lo afecte.

Si la movilidad del diente no es muy grande, no se requiere tratamiento, pero si ésta es mayor, se deberá realizar su ferulización con





**Figura 10.12.** Fractura de la raíz de un tercer molar inferior. (A) Extracción quirúrgica del 4.8 realizando osteotomía vestibular (++++). (B y C) Osteotomía hacia la zona apical para extraer el resto radicular sin lesionar el paquete vâculo-nervioso dentario inferior.



**Figura 10.13.** Extracción de un resto radicular con un instrumento de endodoncia.

los dientes vecinos durante 2 a 4 semanas; en ambos casos se deberá controlar la vitalidad del diente afectado y advertir al paciente que consuma una dieta blanda.

La extracción de un diente contiguo también suele producirse por el uso inadecuado de los fórceps y elevadores; es un accidente muy inusual y, en los casos en que se presenta, las raíces del diente avulsionado suelen ser cónicas o fusionadas, o el diente está afecto de un proceso periodontal grave. Ante una avulsión de este tipo, deberemos reimplantar el diente en su alvéolo y ferulizarlo a los dientes vecinos. El tratamiento endodóncico nunca se debe hacer en este primer gesto terapéutico; se ejecutará con posterioridad. Si el diente no se ha desarrollado por completo, es posible incluso que conserve su vitalidad pulpar.

La fractura de la corona del diente adyacente se puede producir cuando el fórceps o el botador resbala y lo golpea, o también por ejer-

cer una fuerza excesiva contra él con un elevador mal colocado. Si el diente contiguo tiene una caries importante, este problema puede aparecer con más frecuencia. El tratamiento a realizar será conservador. Es también posible la fractura o lesión de las restauraciones de los dientes vecinos.

Para prevenir este tipo de accidentes, aconsejamos ser muy cuidadosos con las maniobras operatorias de extracción dentaria especialmente en los dientes en vestibulo o linguoversión y en los dientes incluidos.

La luxación del germen de un diente permanente es posible en las maniobras de extracción de su temporal correspondiente o contiguo, al tener éstos unas raíces no reabsorbidas que lo abrazan. El estudio radiológico previo a la extracción ya nos demostrará la existencia de esta posibilidad y nos permitirá adoptar las medidas pertinentes. La extracción de un germen dentario permanente puede ocurrir durante la extracción de un molar temporal con infección apical, debido a que el germen del premolar se adhiere al tejido suprayacente por medio de tejido fibroso.

Al efectuar una anestesia general es posible dañar otros dientes, en especial los incisivos superiores que se pueden avulsionar por el uso incorrecto del abre bocas y de distintos apoyos (laringoscopia, etc.). El anestesta debe detectar la presencia de dientes móviles, de coronas o puentes, de dientes con grandes restauraciones, etc. con el fin de evitar esta eventualidad.

#### 10.1.3.1.3. Dientes o raíces desplazados a los espacios anatómicos vecinos

La proyección de un diente o de una raíz suele ser excepcional, y acontece por falta de control por parte del odontólogo, de maniobras de exodoncia violentas o por un movimiento intempestivo del paciente.

Puede producirse:

- Hacia cualquier espacio anatómico vecino con riesgo de provocar procesos infecciosos agudos.
- Hacia el conducto dentario inferior, donde la extracción de un resto radicular de pequeño tamaño puede ser muy difícil.
- Hacia el seno maxilar con la grave secuela de la aparición de una sinusitis o de una comunicación bucosinusal.
- Hacia la vía digestiva. No existen riesgos importantes.
- Hacia la vía respiratoria. Existe un riesgo importante de asfixia, lo que exige maniobras de urgencia (extracción con broncoscopia, etc.).

Estos desplazamientos hacia los espacios anatómicos vecinos se producen por la perforación de las corticales vestibular o lingual/palatina; se puede empujar un diente entero o una raíz hacia distintas zonas. En los molares inferiores puede proyectarse una raíz hacia la celda submaxilar. Como resultado de los movimientos masticatorios y de la deglución y por acción de la gravedad, esta raíz tiende a desplazarse hacia abajo, lo que dificulta su localización y extracción.

Durante la extracción de un cordal inferior, éste puede desplazarse hacia el suelo de la boca, y alojarse ya sea por encima o por debajo del músculo milohioideo.

También hemos tenido ocasión de ver personalmente un paciente en el que un cordal entero fue desplazado hacia la zona laterocervical, tres traveses de dedo por debajo del ángulo mandibular (figura 10.14). Las causas suelen ser que el cordal una vez luxado, resbala por la cortical interna de la mandíbula que por su delgadez puede fracturarse con gran facilidad, o que al forzar con el elevador, desplazamos el diente hasta ubicarlo en diferentes lugares (Gay Escoda y cols.).

La recuperación de un resto radicular desplazado al conducto dentario inferior es básicamente un problema de acceso y visualización. Debemos eliminar el hueso localizado sobre el conducto mandibular, controlando en todo momento la posible hemorragia y evitando la lesión del nervio alveolar inferior.

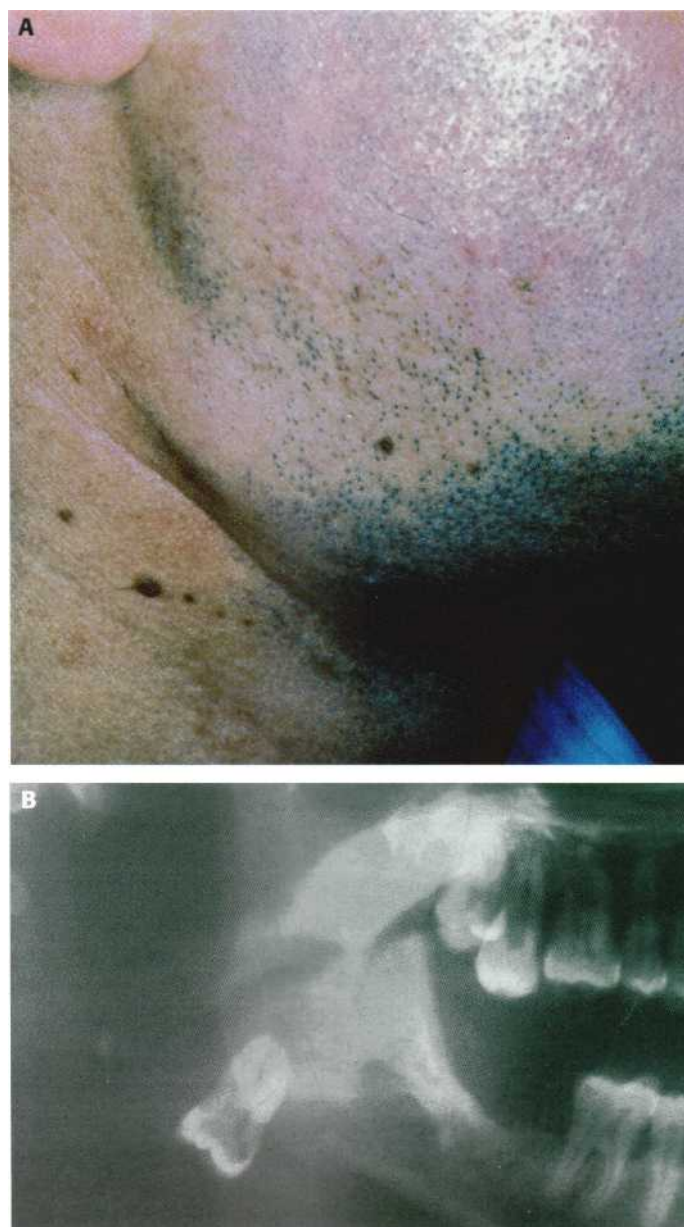En el maxilar superior también puede suceder, con las raíces de molares y premolares que, por las mismas causas, puedan llegar a ubicarse entre los tejidos musculares. Así, las raíces vestibulares de estos dientes empujados lateralmente a través de la pared externa del maxilar superior, quedarán sobre la inserción del músculo buccinador. Por ello, el odontólogo al utilizar botadores en esta zona, debe colocar un dedo de su mano izquierda sobre la cortical externa con el fin de controlar cualquier movimiento de una raíz en esta dirección.

El espacio infratemporal queda directamente por detrás y por encima de la tuberosidad del maxilar superior. En este espacio existen importantes estructuras neurovasculares. Al hacer una extracción en esta zona del tercer molar superior, deberá tenerse especial cuidado de no desplazarlo hacia atrás. Igualmente se han descrito casos de cordales alojados en la fosa amigdalina, la región geniana, la fosa pterigomaxilar, etc.

Resolveremos estos casos con un abordaje quirúrgico específico para realizar su exéresis siempre con un estudio radiológico previo para localizar correctamente la raíz o el diente. El abordaje de algunas zonas, como el espacio infratemporal, exigen una técnica muy depurada con una visualización adecuada y disección cuidadosa. En caso contrario podemos desencadenar una hemorragia masiva o importantes secuelas neurológicas. El acceso a la zona del suelo de la boca es también muy comprometida, en especial cuando el resto radicular se encuentra por debajo del músculo milohioideo. Debemos presionar el tejido submandibular hacia arriba y preparar un amplio colgajo envolvente en el lado lingual y, si no se ve, deberemos abrir una vía cutánea como si se fuera a abordar la glándula submaxilar.

#### 10.1.3.1.4. Diente extraído por error

La extracción de un diente al que atribuíamos un proceso patológico, y que una vez extraído, se comprueba que era erróneo, suele ser el resultado de un diagnóstico incorrecto. Por ello, antes de hacer una exodoncia deben apurarse al máximo las pruebas diagnósticas y los métodos conservadores. No nos podemos fiar de lo que nos diga el paciente pues muy pocas veces puede precisar el punto de partida de un dolor que no sea agudo. Además a menudo no entienden, según su nivel intelectual, que puede haber dolores de tipo reflejo e irradiaciones muchas veces inexplicables. No es la primera vez que nos solicitan la extracción



**Figura 10.14.** Desplazamiento de un tercer molar incluido a la región submaxilar durante un intento anterior de extracción. (A) Aspecto clínico del paciente. (B) Detalle de la ortopantomografía.

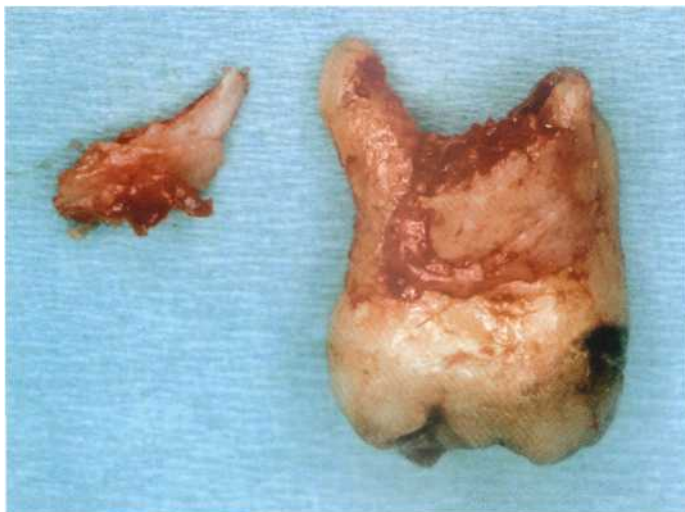de un diente de la otra hemiarcada o del otro maxilar, cuando el responsable reside bien lejos de donde el paciente refiere "su dolor". Las exodoncias inútiles, indicadas en casos de neuralgias faciales, sin causa dentaria son un claro exponente de este tipo de problema.

Si nos percatamos en el mismo momento de haber efectuado la extracción de un diente que no es el enfermo, actuaremos de la misma manera que ante un diente avulsionado de forma accidental. Se hace una reimplantación inmediata, y se inmoviliza. Por lo general la terapia endodóncica será necesaria, pero se efectuará cuando se haya producido la reinserción eficaz del diente.

#### 10.1.3.1.5. Malposición dentaria

La extracción dentaria con ausencia de reemplazamiento protésico acarrea desplazamientos dentarios, lo que será causa de maloclusión con su posible repercusión sobre la articulación temporomandibular. Estas malposiciones dentarias secundarias (normalmente mesioversiones y extrusiones) pueden también complicar la posterior rehabilitación proté-





**Figura 10.15.** Fragmentos de la cortical externa fracturados y extraídos en la exodoncia del 2.8.

sica. Así pues, una extracción dentaria puede ser el desencadenante de graves problemas en todo el sistema estomatognático.

#### 10.1.3.2. Accidentes en relación con los huesos maxilares

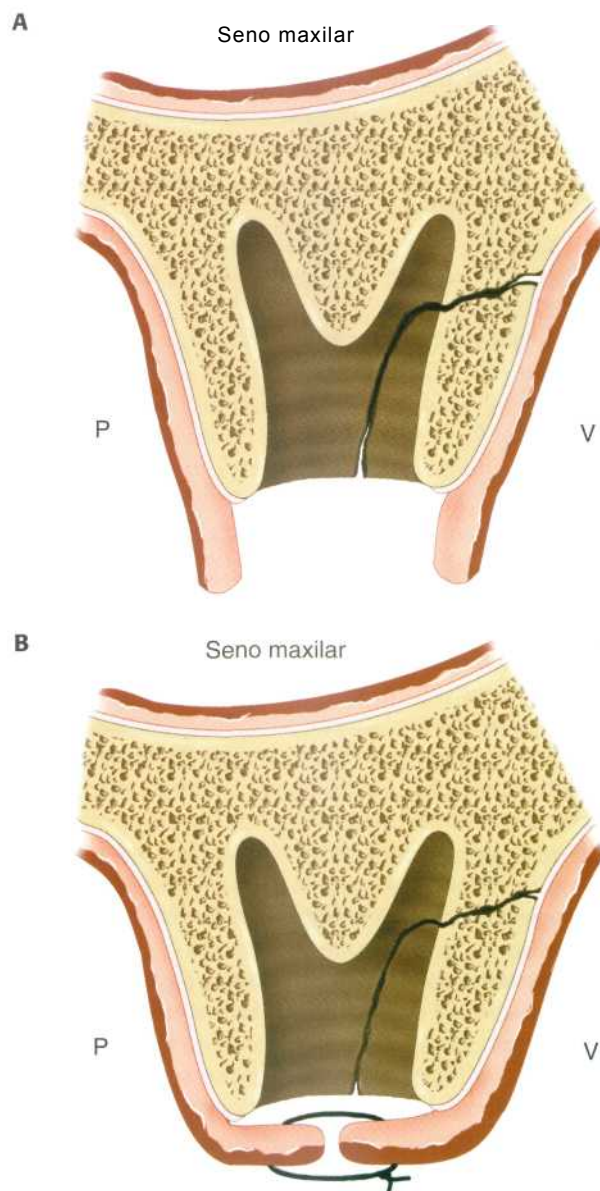
##### 10.1.3.2.1. Fractura del hueso alveolar

Suele ser relativamente frecuente la fractura del hueso alveolar al realizar una extracción dentaria; su extensión puede ser variable, limitándose normalmente al alvéolo del diente extraído, especialmente por su lado vestibular. A menudo representa un accidente inevitable que facilita la luxación y avulsión dentaria. Por ello es habitual que, al hacer la inspección del diente extraído, podamos ver fragmentos de hueso alveolar adheridos a la raíz (figura 10.15). Esto suele ser debido a la inclusión accidental del hueso alveolar entre los bocados del fórceps o a la configuración de las raíces, la forma del alvéolo, o a cambios patológicos del hueso en sí.

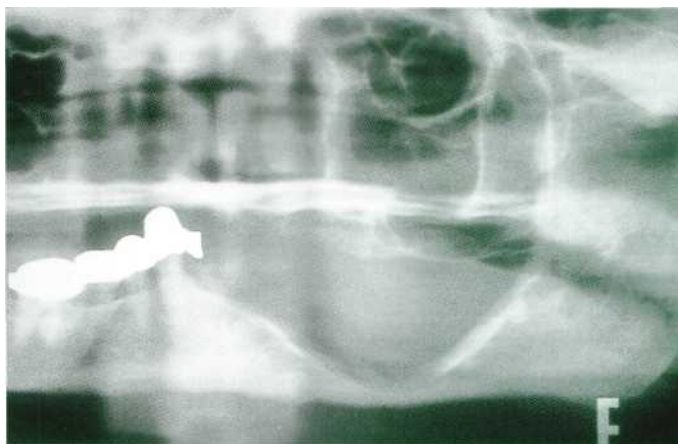
Puede suceder que el hueso alveolar fracturado se desprenda por completo o que quede adherido al periostio. El fragmento alveolar que está bien insertado al periostio se puede dejar en su sitio, sujetado con puntos de sutura a través de los márgenes gingivales de la herida de extracción, evitando así la formación de defectos irregulares en la cresta alveolar (figura 10.16).

Pero si el fragmento óseo ha perdido más de la mitad de su fijación perióstica, deberemos eliminarlo ya que, con toda seguridad, no será viable al haber perdido su irrigación sanguínea, por lo que dejarlo en su sitio constituiría motivo de complicaciones infecciosas postoperatorias. No obstante, esta acción nos producirá una pérdida ósea relativamente importante o una irregularidad en el tamaño de la cresta alveolar con los problemas que ello comportará para colocar una prótesis estable y bien equilibrada, y con el problema sobreañadido de haber perdido parte del hueso maxilar, lo que favorece la aparición de bases óseas atróficas para las prótesis (figura 10.17). Esta eventualidad podrá ser solucionada con distintas técnicas: injertos de hueso autólogo ("onlay o inlay"), distracción osteogénica alveolar, etc.

Si en el hueso alveolar quedan espículas de hueso o zonas puntiagudas, deberemos regularizar el alvéolo con pinza gubia o con fresado con motor convencional (fresa de acero números 15-30); al mismo tiempo irrigaremos la zona con agua destilada o suero fisiológico estériles con el fin de asegurarnos una buena limpieza del campo operatorio. Así pues, tanto con evidencia de fractura alveolar como sin ella, se impone efec-

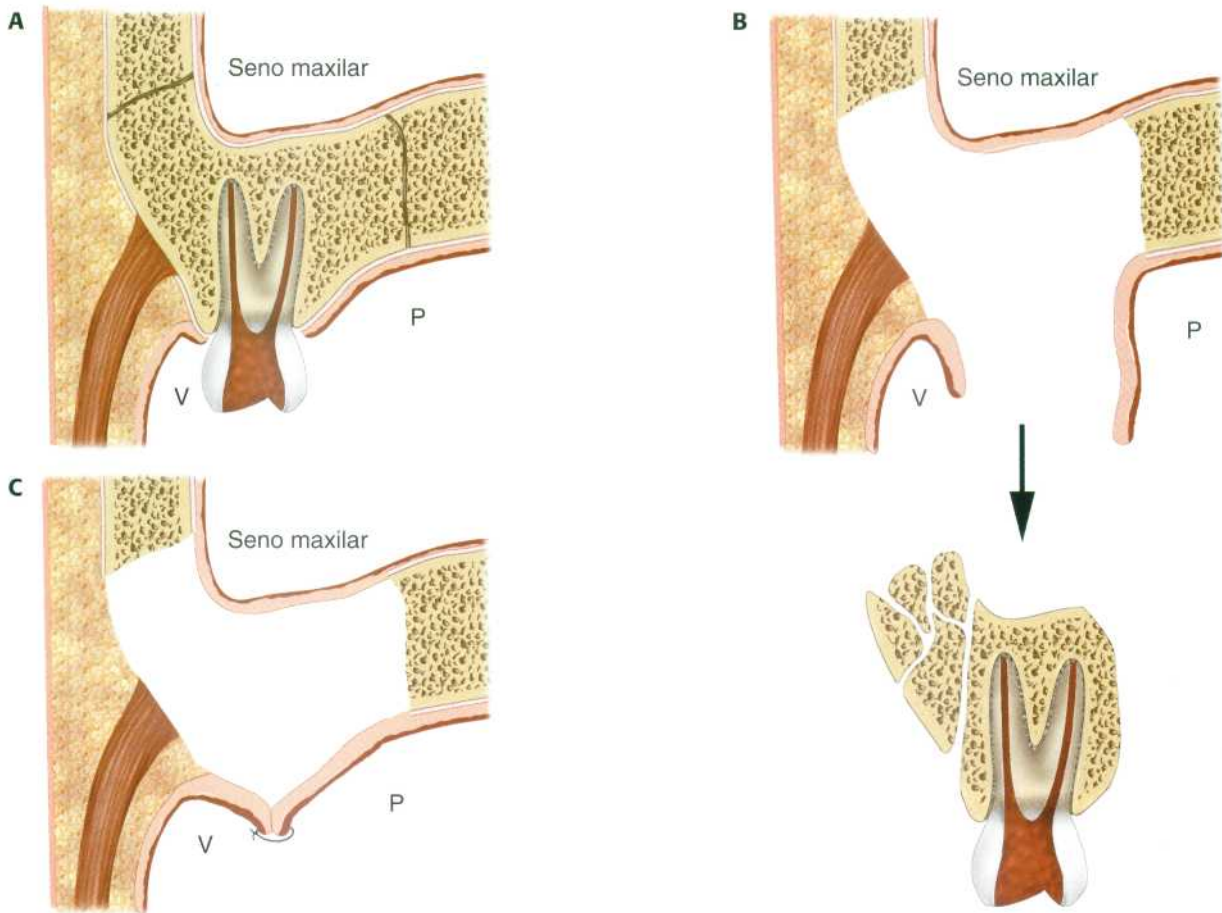


**Figura 10.16.** (A) Fractura de la cortical externa con el hueso adherido al periostio. (B) Hacemos la reducción manual y lo sujetamos con puntos de sutura.



**Figura 10.17.** Atrofia ósea del sector posterior mandibular izquierdo fruto de extracciones traumáticas con pérdida del hueso alveolar y a la acción de una prótesis removible.





**Figura 10.18.** Fractura de la tuberosidad. Extracción del molar superior con la tuberosidad maxilar conservando intacta la mucosa sinusal.

tuar una revisión alveolar completa después de toda exodoncia. La palpación de las corticales tanto vestibular como lingual/palatina con los dedos, es un buen método para evaluar las posibles esquirlas o espículas óseas que puedan quedar desprendidas.

Debemos recordar, una vez más, que los fórceps deben estar siempre apoyados sobre el diente, lo más hacia apical posible, pero nunca deben coger el hueso alveolar; en caso contrario, se fracturan o aplastan, de manera inadvertida, fragmentos de hueso alveolar. Estos pueden reabsorberse sin dar síntomas o actuar como secuestro en el alvéolo o en otras zonas, originando un proceso supurativo crónico, con proliferación de tejido de granulación, dando lugar al llamado según algunos autores (Laskin) Granuloma piógeno postextracción. Ante esta eventualidad deben eliminarse los fragmentos de hueso sueltos con una cureta y limpiar adecuadamente la zona operatoria; es imprescindible la eliminación de todo el tejido de granulación.

La extracción de un canino superior generalmente se ve complicada por la fractura de la cortical externa, especialmente si el hueso alveolar ha sido debilitado por la avulsión del incisivo lateral y del primer premolar previamente. Si estos tres dientes van a ser extraídos en una sesión, se reduce la incidencia de fractura de la cortical externa si el canino se extrae en primer lugar.

La lesión de la cortical interna suele acontecer durante la extracción del cordal inferior. Deberemos proceder con el mismo criterio antes descrito, aunque en esta zona tenemos el inconveniente de la presencia del nervio lingual, con la posibilidad de poderlo lesionar, ya sea de forma traumática o por una infección u osteítis secundaria que inducirá una fibrosis importante.

Por las características del diente extraído (cordal en mesioversión) o por el traumatismo operatorio pueden existir o podemos provocar pér-

didias óseas que comportarán patología periodontal de los dientes contiguos. Estos defectos óseos pueden comprometer la viabilidad de los dientes afectados pero dependiendo de la gravedad de las lesiones aplicaremos técnicas de regeneración tisular con membranas reabsorbibles y hueso autólogo o con el uso de biomateriales que favorecen la formación de nuevo hueso como polvo de cortical desmineralizada, hidroxipatita porosa, HTR, etc.

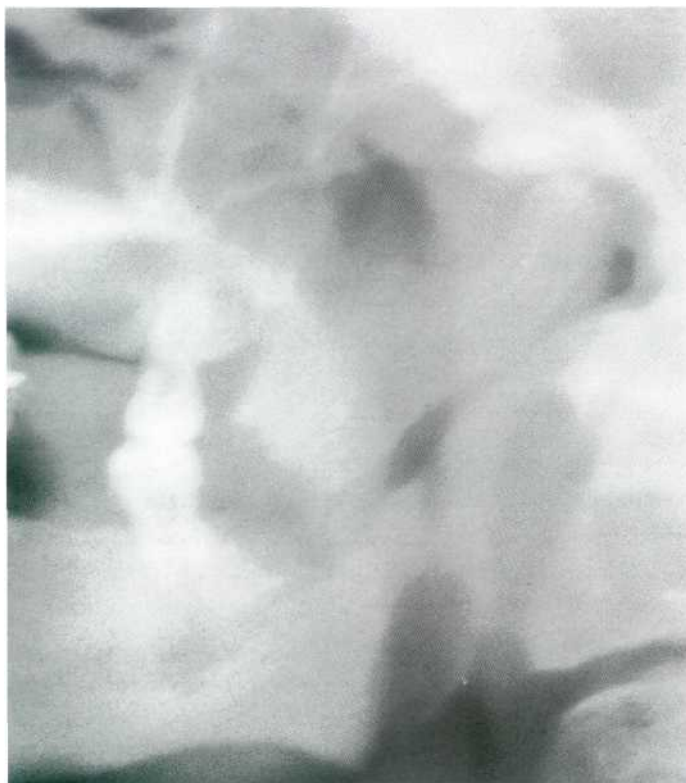#### 10.1.3.2.2. Fractura de la tuberosidad

Durante la extracción de un segundo o tercer molar superior, se puede producir la fractura de la tuberosidad del maxilar superior. La mala aplicación de los elevadores o de algún tipo de fórceps como los Physick son sus causas principales.

Esta complicación puede ser resultado de la invasión antral de la tuberosidad, hecho común cuando está presente un molar superior aislado, en particular si tiene raíces divergentes, hipercementosis o presenta sobreerupción. Otra causa predisponente poco común es la geminación patológica que ocurre entre el segundo molar superior y el tercero erupcionado o semierupcionado.

Cuando se produce la fractura, que frecuentemente se acompaña de una hemorragia importante, debemos parar la extracción con el fórceps o elevadores y preparar un colgajo mucoperiostico vestibular amplio; se liberará la tuberosidad fracturada y el diente de los tejidos blandos, con disección roma. Posteriormente extraeremos ambas y realizaremos la sutura de los tejidos blandos, con puntos de colchonero, que retiraremos pasados de 10 a 15 días (figura 10.18).

Si la tuberosidad está sólo luxada y bien adherida al periostio, tras extraer el cordal superior, puede optarse por dejarla en su sitio, regularizarla y limpiar adecuadamente la herida operatoria. En estos casos, si



**Figura 10.19.** Fractura de mandíbula en el curso de la extracción del 3.8.

el fragmento es grande, deberemos inmovilizarlo con una sutura, férula o placa palatina. Si el fragmento es pequeño y sin periostio, habrá perdido su irrigación, por lo que deberá procederse a su exéresis puesto que, si no, actuaría como un secuestro óseo y favorecería la infección.

En casos especiales, puede posponerse la exodoncia para que cure la fractura y efectuar posteriormente la extracción quirúrgica del tercer molar superior. Así deberíamos inmovilizar el fragmento óseo hasta que ocurra la unión y sea posible la extracción dentaria mediante disección. Este procedimiento funciona bien en el tratamiento de otros tipos de fractura alveolar, pero no se recomienda en la fractura de la tuberosidad maxilar que complica la exodoncia, ya que raras veces se logra la unión firme y ésta se desprende al intentar de nuevo la extracción. Así pues al ser la técnica muy laboriosa y como los resultados no son mejores que si eliminamos la tuberosidad fracturada, puede procederse a su exéresis. Posteriormente se formará hueso nuevo en esta zona, que será una base sólida para una prótesis.

Si durante la exodoncia la tuberosidad maxilar queda adherida al diente, se deberá ir con mucho cuidado de no desgarrar la mucosa y el revestimiento antral ya que en caso contrario se podría producir una comunicación bucosinusal.

Para evitar la fractura de la tuberosidad deben utilizarse adecuadamente los elevadores o botadores, los periostótomos, etc., logrando así una correcta expansión alveolar. Asimismo la utilización de un colgajo y la osteotomía controlada de la tuberosidad en los casos en que puedan preverse dificultades, evitarán la fractura y posible pérdida de hueso maxilar.

Cuando debamos efectuar exodoncias múltiples, se recomienda extraer el primer y el tercer molar superiores y después el segundo molar, ya que si extraemos antes los otros dientes debilitamos la zona de la tuberosidad maxilar aumentando así la posibilidad de su fractura.

Si el estudio radiográfico previo a la intervención quirúrgica muestra la presencia de un seno maxilar grande (casi siempre afecta ambos lados), debe prevenirse la posible fractura de la tuberosidad y disponer

de los medios suficientes para manejarla de forma eficaz si llega a acontecer.

Si se produce una comunicación bucosinusal y el seno maxilar está sano, es suficiente con alisar los bordes óseos y suturar la encía. Si el seno maxilar está infectado, se debe hacer una antrostomía nasal y es posible que deba realizarse posteriormente una intervención de Caldwell-Luc, y al mismo tiempo un colgajo vestibular o/y palatino para el cierre mucoso de la comunicación.

#### 10.1.3.2.3. *Fractura mandibular*

Es una complicación muy poco frecuente, que por lo general se produce en las extracciones de los terceros molares inferiores, especialmente si están en inclusión intraósea profunda a nivel del ángulo mandibular y en segundo lugar a nivel de los premolares inferiores donde el grosor de la mandíbula puede estar reducido por una gran reabsorción ósea (figura 10.19). También puede ser posible cuando se aplica una fuerza de forma inadecuada o con una potencia excesiva, y cuando se actúa sobre dientes con patología asociada como hipercementosis.

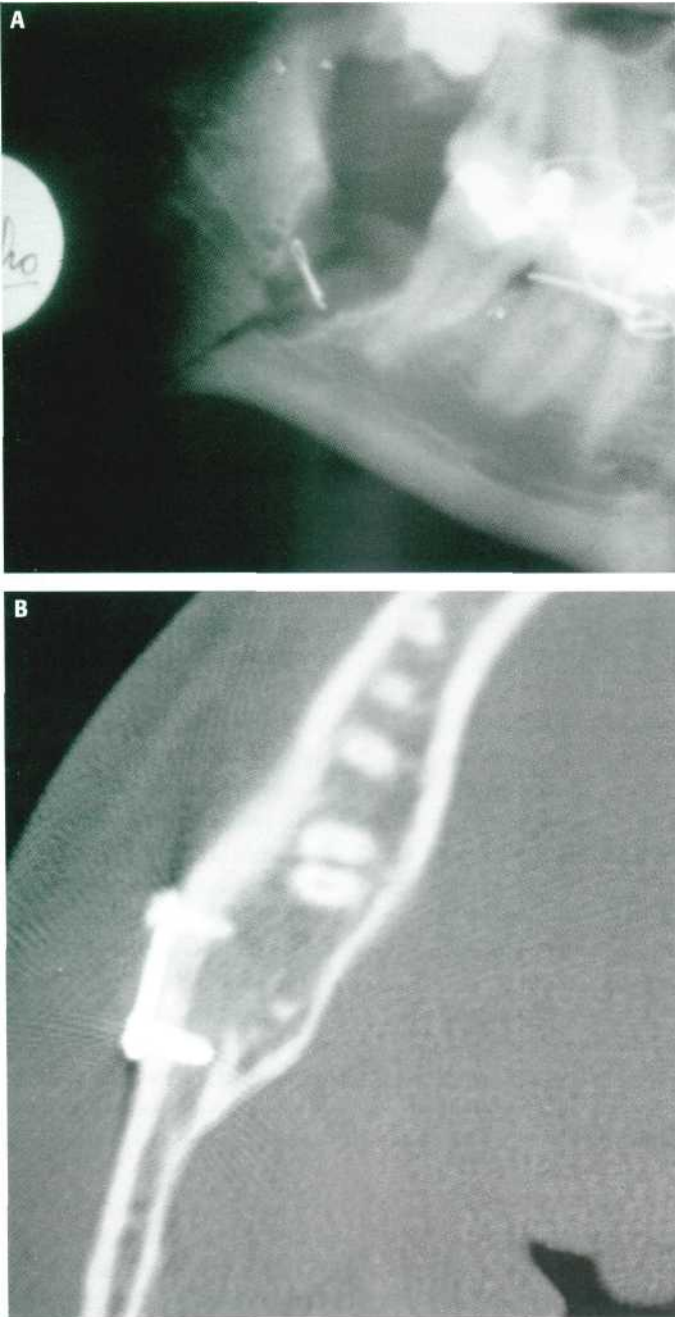
Las fracturas son posibles cuando existe alguna alteración patológica del hueso maxilar, como la presencia de grandes quistes, tumores, en trastornos generales del paciente, como la osteoporosis senil, alteraciones del metabolismo del calcio, etc., atrofia, osteomielitis o radioterapia previa. Por todo esto, la fractura mandibular no implica necesariamente negligencia, y puede ser una complicación potencial de muchas extracciones difíciles. Si se presenta cualquiera de estas condiciones, la extracción se efectuará únicamente después de un estudio clínico y radiológico minucioso, y se debe informar al paciente previamente de esta eventualidad. Todo ello nos puede cargar de razones para considerar que estos casos es mejor tratarlos en centros especializados en Cirugía Bucal.

El tratamiento será comentado en el capítulo correspondiente, aunque lo importante es actuar de forma adecuada para prevenir esta posibilidad. No obstante, de producirse esta complicación, deberá referirse el paciente inmediatamente a un centro especializado (Servicio de Cirugía Bucal o de Cirugía Maxilofacial) y realizarse:

- Extracción del diente incluido contenido en el foco de fractura.
- Reducción de la fractura e inmovilización del foco mediante osteosíntesis con miniplacas de titanio y opcionalmente bloqueo intermaxilar (figura 10.20).
- Regularización de los bordes de la herida y sutura de los tejidos blandos.
- Tratamiento antibiótico y sintomático.

#### 10.1.3.2.4. *Luxación del maxilar inferior*

La luxación puede definirse como una pérdida de la relación entre los componentes de una articulación, no autorreducible. Así pues, la dislocación completa o luxación de la articulación temporomandibular se refiere al desplazamiento, que no puede autorreducirse, del cóndilo mandibular respecto a la fosa glenoidea. La luxación puede ser unilateral o bilateral. En estos casos se presenta de forma aguda por apertura amplia y prolongada de la boca durante los tratamientos odontológicos, pero en otros casos puede presentarse de forma recidivante o crónica. En las extracciones de dientes inferiores que puedan ser largas o dificultosas, puede prevenirse la luxación de la articulación temporomandibular, manteniendo la mandíbula sostenida con la mano izquierda. El uso incorrecto de los abre bocas o el mantenerlos mucho tiempo colocados en la boca puede provocar este cuadro de luxación de la articulación temporomandibular, que como en la mayoría de los casos suele ser en dirección anterior, y afecta preferentemente a sujetos con una predisposición especial.

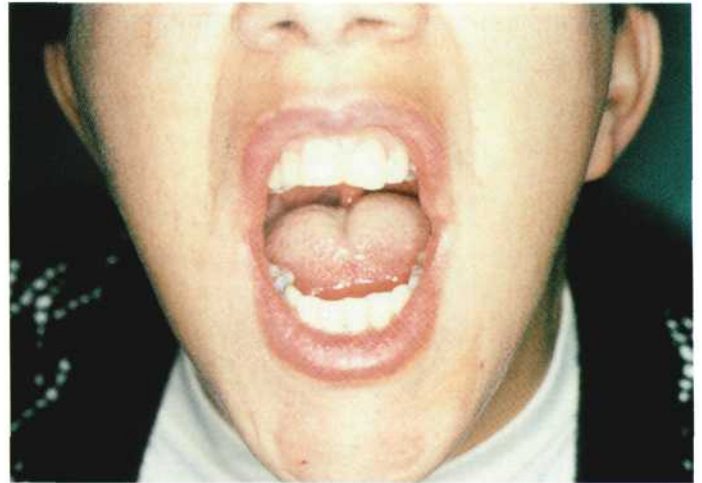

**Figura 10.20.** Reducción e inmovilización del foco de fractura. (A) Osteosíntesis alámbrica en una fractura de ángulo mandibular producida durante la extracción del 4.8. (B) Osteosíntesis mediante una miniplaca y dos tornillos de titanio.

Los pacientes con hiperlaxitud ligamentosa tienen una mayor predisposición a padecer este tipo de luxaciones por este motivo se presenta más a menudo en las mujeres. En muchos casos suelen ser recurrentes, y el paciente tiene una historia clínica con varios episodios de luxaciones. Pacientes que están tomando medicaciones con efectos extrapiramidales como por ejemplo fenotiacinas y tranquilizantes mayores, pueden tener una mayor predisposición a padecer luxaciones.

Si se produce la luxación, el cóndilo mandibular se desplaza más allá de la eminencia articular anterior y a menudo se impacta en la fosa infratemporal por delante de aquélla y no puede entrar otra vez en la fosa glenoidea hasta que se reduzca la luxación.

La luxación anterior bilateral origina la protusión de la mandíbula con apertura de la boca. El mentón se dirige hacia abajo y hacia delante. Los



**Figura 10.21.** Luxación anterior bilateral de ambos cóndilos mandibulares, en una mujer con hiperlaxitud ligamentosa, producida durante un tratamiento odontológico prolongado.

pacientes experimentan dolor y dificultad o imposibilidad para comer, deglutir y hablar. A menudo presentan pánico y sialorrea (figura 10.21). Si la luxación es unilateral, la mandíbula se desvía hacia el lado no afecto.

La luxación temporomandibular aguda puede ser tratada por reducción manual (maniobra de Nelaton o maniobra de Dupuis). Ello se facilita con la administración simultánea de relajantes musculares, infiltración periarticular anestésica o sedantes. Sin embargo, a veces la reducción manual no es posible y sólo puede llevarse a cabo con el paciente ingresado en la clínica y bajo los efectos de una sedación profunda o una anestesia general con relajación muscular completa.

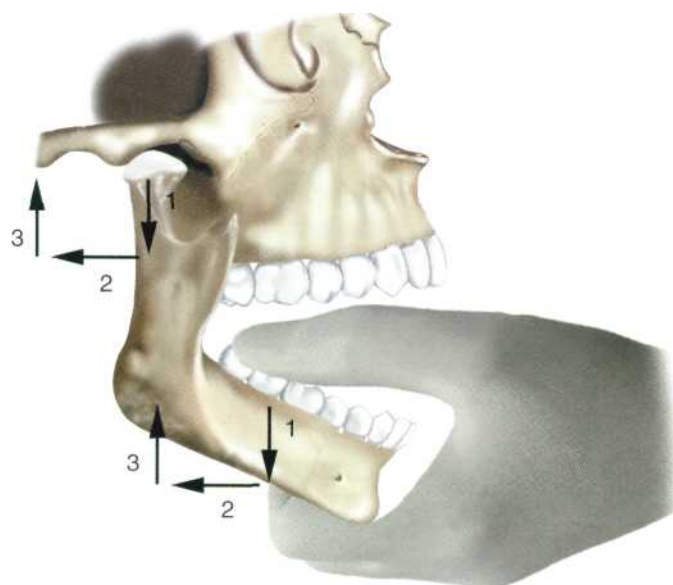
En los casos de luxación bilateral bloqueada se efectúa la maniobra, de Nelaton: colocamos al paciente sentado en un asiento bajo y con la cabeza bien apoyada; el odontólogo se sitúa delante del paciente y con los dedos pulgares introducidos en el interior de la boca sobre la región molar de la mandíbula, hacemos fuerza hacia abajo; los otros dedos, cogen extrabucalmente las ramas horizontales de la mandíbula y las desplazan hacia abajo y atrás. En un primer movimiento se intenta realizar el descenso de la sínfisis; este movimiento de descenso forzado exagera la apertura bucal y permite suavizar parcialmente la contractura mandibular. En un segundo movimiento se hace la retropulsión y descenso de la rama ascendente mandibular (movimiento de rotación hacia atrás), con lo que se logra la reubicación de la cabeza del cóndilo mandibular en la fosa glenoidea (figura 10.22).

En los casos de luxación unilateral se efectúa la maniobra de Dupuis: el paciente debe sentarse en un taburete con la cabeza apoyada sobre el tórax del odontólogo, que se sitúa detrás de él. La mano del lado de la luxación se coloca como en la maniobra de Nelaton y con la otra se coge la región sinfisaria. La reducción se consigue de la forma siguiente: la mano que sujeta la sínfisis debe hacer presión sobre el grupo incisivo inferior provocando una apertura bucal forzada, mientras que la otra mano, colocada en la región molar del lado luxado, hace una fuerte presión de arriba-abajo para vencer la contractura de los músculos elevadores y favorecer el descenso mandibular. El cóndilo mandibular se libera de la eminencia articular anterior y se repone en su lugar, en la fosa glenoidea (fosa mandibular).

Debemos advertir al paciente que durante los próximos días no abra en exceso la boca, ni bostece, ya que se podría repetir la luxación.

En ocasiones se ha relacionado la disfunción craneomandibular con algunas técnicas de Cirugía Bucal. Así algunos autores aceptan que en ocasiones la extracción quirúrgica laboriosa o traumática de los corda-





**Figura 10.22.** Luxación bilateral de mandíbula. Maniobra de Nelaton.

les incluidos actúa como desencadenante de patología disfuncional de la articulación temporomandibular.

#### 10.1.3.3. Accidentes de las partes blandas

Las lesiones o heridas sobre la mucosa libre alveolar o la encía suelen darse en exodoncias difíciles y complicadas y pueden provocar hemorragia, hematomas o infecciones de forma secundaria. Normalmente su causa está en la mala praxis, técnica deficiente, o en la no utilización del método correcto de extracción. Si se adhiere la encía al diente, ésta debe ser cuidadosamente disecada, antes de completar la exodoncia.

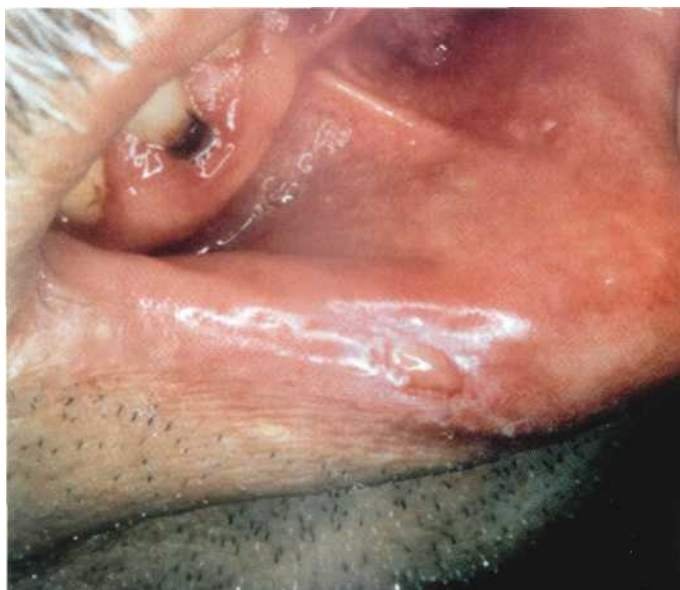Realizaremos su prevención utilizando técnicas correctas, como una sindesmotomía, con la protección de los tejidos mediante el uso de la mano izquierda o con un buen diagnóstico previo que nos va a encaminar a técnicas quirúrgicas desde el primer momento, evitándonos así un mayor traumatismo sobre estos tejidos.

También se pueden producir lesiones en mejillas, labios, lengua, mucosa palatina, suelo de la boca, etc., debidas a descuidos en la aplicación de los fórceps o los elevadores que se nos pueden resbalar en el curso de las maniobras de la extracción dentaria. De aquí la importancia de tener un buen punto de apoyo para evitar que estos instrumentos salgan proyectados hacia los tejidos blandos. Estos accidentes suelen ocurrir más comúnmente en las intervenciones quirúrgicas bajo anestesia general.

Pueden provocarse quemaduras en los labios, que son debidas a la utilización de material muy caliente después de haber sido esterilizado por calor y colocado demasiado pronto en la mesa operatoria o por un sobrecalentamiento de las piezas de mano durante las extracciones quirúrgicas (figura 10.23).

La lesión de los labios suele producirse por la manipulación imprudente del fórceps, del abre bocas, los separadores yugales, etc. Al colocar el abre bocas o las cuñas de goma deben separarse los labios y la lengua con el fin de evitar que una de las ramas del abre bocas pudiera descansar sobre ellas, produciendo una dolorosa herida. El uso imprudente de los separadores de Farabeuf, Langenbeck o Minnesota por parte del cirujano o del ayudante al intervenir sobre todo en la parte posterior e inferior de la boca, puede inducir a la aparición de lesiones en los labios y especialmente en las comisuras.

La lengua y el suelo de la boca pueden ser dañados por la mala aplicación del fórceps, el uso inadecuado de los elevadores, del abre bocas



**Figura 10.23.** Quemadura del labio inferior producida por el contacto con la pieza de mano sobrecalentada.

o del instrumental rotatorio. La lesión lingual produce una abundante hemorragia por tratarse de una estructura muy vascularizada, por lo que exige la colocación de unos puntos de sutura.

Cuando las lesiones son pequeñas, no vamos a realizar ningún tipo de maniobra reparadora, solamente efectuamos la limpieza con suero fisiológico y colocamos una capa de vaselina, y en caso de producirse una quemadura aplicaremos alguna pomada apropiada (sulfadiazina argéntica o mafenido). Si la lesión es mayor, deberemos suturar y reparar la herida.

Algunos autores incluyen también en este apartado la producción de enfisema subcutáneo por la entrada de aire en el tejido conectivo, por el uso de jeringas de aire que en ocasiones se emplean para limpiar la cavidad bucal o sobre todo asociadas a la utilización de instrumental rotatorio que funciona con aire comprimido.

#### 10.1.3.4. Accidentes nerviosos

Es una lesión infrecuente al realizar una exodoncia, pero que se puede dar sobre todo en la región del nervio dentario inferior. El traumatismo operatorio puede provocar la sección, aplastamiento o desgarramiento del tejido nervioso; esto puede ocasionar parestesias o anestias de las regiones inervadas por dichos troncos nerviosos.

En ocasiones, los desgarramientos se deben a un curetaje excesivo e intempestivo sobre el alvéolo de un diente muy cercano al nervio.

##### 10.1.3.4.1. Nervio dentario inferior

El nervio alveolar o dentario inferior está contenido en el conducto mandibular o dentario inferior, que es oval, con una media de ancho de  $2,9 \pm 0,7$  mm por  $2,5 \pm 0,6$  mm de altura. Suele tratarse de un conducto único pero en un 0,95% de casos existen conductos bifidos.

Es susceptible de ser lesionado a nivel del tercer molar inferior, con el cual a menudo tiene relaciones anatómicas muy estrechas. La relación es variable dependiendo de distintos factores: posición del cordal, longitud de las raíces, altura y espesor del cuerpo mandibular. También puede aparecer este tipo de complicaciones tras extracciones de primeros y segundos molares inferiores.

Pueden producirse contusión, compresión, estiramiento o una simple herida del nervio, lo que acarreará una anestesia dolorosa pasajera, pero es también posible la sección, cuando este molar es atravesado por

el nervio; entonces la anestesia será permanente o en todo caso, durará de 1 a 3 años. En estos casos puede existir una "anestesia dolorosa" que se exagera con el frío. Estos problemas tienen tendencia a atenuarse, especialmente los dolores, persistiendo la insensibilidad labial con hormigueos a los cuales el paciente va dando cada vez menos importancia aunque en algunos casos pueden quedar neuralgias secundarias.

Este tipo de accidente es generalmente previsible por los datos radiográficos, pero en algunos casos es inevitable; por ello debe prevenirse al paciente antes de la intervención quirúrgica, la cual deberá ejecutarse con la máxima prudencia. Esto se puede producir porque a veces los datos radiográficos son contradictorios o la posición presumible de las raíces respecto al nervio dentario inferior no coinciden con la situación real.

La lesión del nervio dentario inferior produce la anestesia del hemilabio inferior, de la piel del mentón, de la mucosa gingival y de los dientes del lado afectado. La anestesia del hemilabio inferior es conocida en la literatura francesa como Signo de Vincent.

Ante la lesión consumada caben distintas actitudes de acuerdo a su magnitud. Si es una compresión, debe eliminarse el agente irritante, óseo, dentario o la zona de fibrosis, que la causa. Si es un desgarramiento, es probable la recuperación entre 6 semanas y 6 meses. Si la recuperación no se produce, es posible que exista un desplazamiento de las paredes óseas con compresión nerviosa; esto puede indicar la necesidad de realizar una descompresión quirúrgica. Si se ha formado un neuroma traumático, éste puede escindirse para, después, reanastomosar o colocar un injerto nervioso. Cuando hay un arrancamiento, la anestesia es permanente y sólo podrían intentarse técnicas de microcirugía nerviosa.

Al desaparecer la anestesia, puede quedar una anestesia parcial o, al revés, un dolor neurálgico moderado o grave. Por paradójico que parezca, se dan casos en que existe a la vez dolor y anestesia parcial. Así puede estar abolida la reacción a los cambios físicos, tales como el tacto, el calor y el frío, mientras persiste la sensación de dolor.

Los dientes quedan entumecidos y no perciben los cambios térmicos, aunque si se efectúa un tallado en estos dientes el dolor es pronunciado, lo que demuestra que conservan su vitalidad, y con el tiempo hasta recobran su sensibilidad normal.

#### 10.1.3.4.2. Nervio mentoniano

Puede lesionarse durante la extracción de las raíces de los premolares inferiores, al realizar una incisión mucosa en la región premolar, en el curso de una alveolectomía para la extracción de un bicúspide, o al efectuar la avulsión quirúrgica de un diente incluido en esta región.

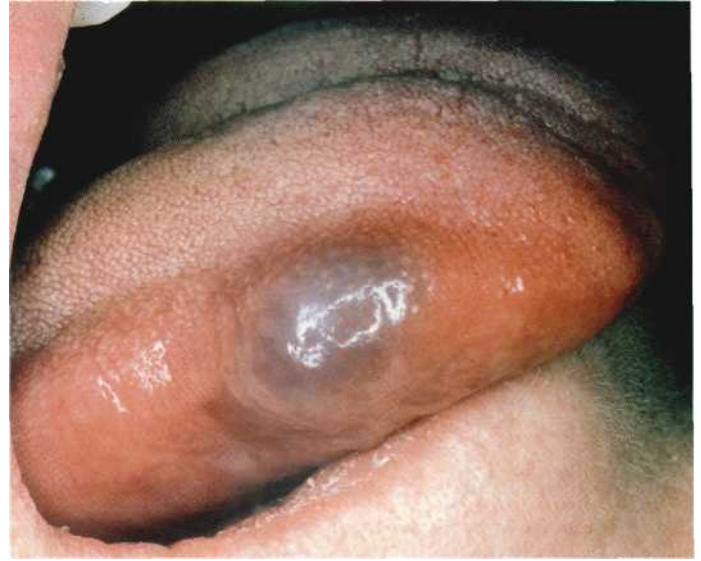Las incisiones de descarga vestibular deben siempre alejarse de esta zona, y situarse o por delante del primer premolar o por detrás de segundo premolar, lo que permitirá descubrir el foramen mentoniano y así proteger el nervio con un separador.

Las molestias que siguen a esta lesión no son, por lo general, tan severas ni de duración tan prolongada como en el caso del nervio dentario inferior y no hay nunca repercusión dentaria. El nervio mentoniano, exceptuando una pequeña porción, no está incluido en un conducto óseo rígido, y por tanto no hay compresión sobre el nervio por la inflamación postoperatoria. Esto puede explicar, en parte, que los síntomas no presenten tanta gravedad.

El dolor, aun en estos casos, puede ser muy acentuado y siempre hay anestesia de las regiones inervadas que puede durar desde unos días a meses o años.

#### 10.13.4.3. Nervio lingual

La manipulación de la zona lingual del tercer molar inferior puede ser peligrosa por las estrechas relaciones existentes con el nervio lin-



**Figura 10.24,** Mordedura involuntaria de la lengua en un paciente con anestesia del nervio lingual lesionado en el curso de la extracción quirúrgica de un tercer molar inferior (4.8).

gual; por ello debemos ser cuidadosos en esta región, y así por ejemplo, no pondremos suturas profundas que puedan lesionarlo. Al contrario, las colocaremos a poca distancia del borde del labio interno de la herida operatoria.

En ocasiones, este problema se ha relacionado con la existencia de un pequeño foco de necrosis localizado en la vecindad de la espina de Spix, inducido por las soluciones anestésicas con adrenalina u otros vasoconstrictores usados en la anestesia troncular. No obstante remarcamos nuevamente que lo más frecuente es que esta anestesia provenga de un traumatismo operatorio.

La sección del nervio lingual producirá la anestesia de la hemilengua, en la parte anterior a la V lingual, lo que se traduce sobre todo en graves autolesiones que se producen por la mordedura involuntaria de la lengua que pueden ser, en ocasiones, de tal magnitud que obliguen a efectuar una glossectomía parcial (figura 10.24).

La lesión del nervio (no sección) producirá hipoestesia, disestesia y/o hiperestesia que tardarán más o menos en regresar según la gravedad de la lesión histológica. También habrá trastornos de la gustación que posiblemente pasarán inadvertidos ya que también implican una determinada área (la misma) lingual. Sólo se pueden poner de manifiesto con una exploración dirigida del tipo gustometría química o bien electrogustometría.

En ningún caso existirá trastorno alguno de la movilidad, ya que básicamente ésta se debe al nervio hipogloso, prácticamente imposible de dañar en cualquier técnica de Cirugía Bucal. Tampoco habrá trastornos de tipo trófico asimismo propios de la lesión del nervio hipogloso.

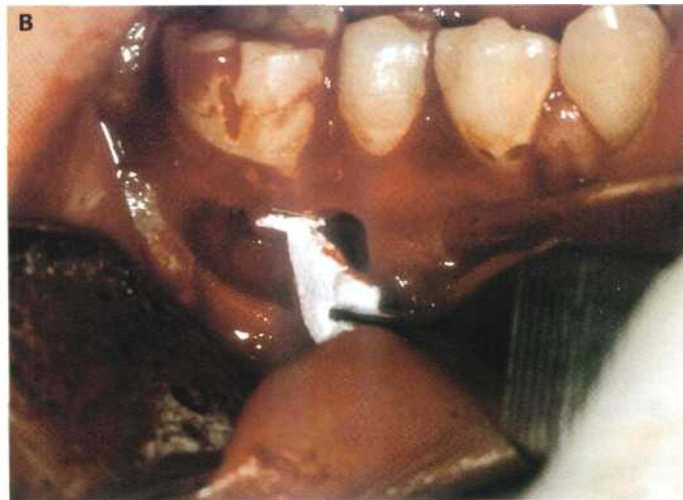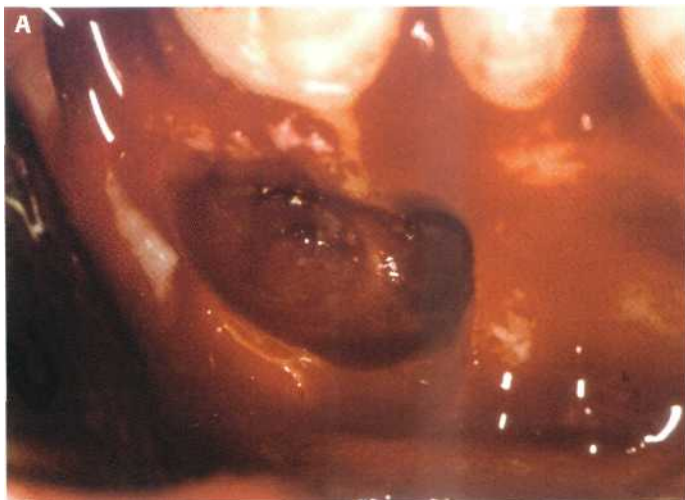#### 10.1.3.4.4. Nervio nasopalatino y nervio palatino anterior

La manipulación de la zona nasopalatina, por ejemplo, al hacer la extracción de un mesiodens, o en la zona palatina entre el segundo o tercer molar por una exodoncia, puede acarrear lesiones de estos nervios. La sintomatología en estos casos no es importante, y de hecho pasa la mayoría de veces desapercibida por el propio paciente.

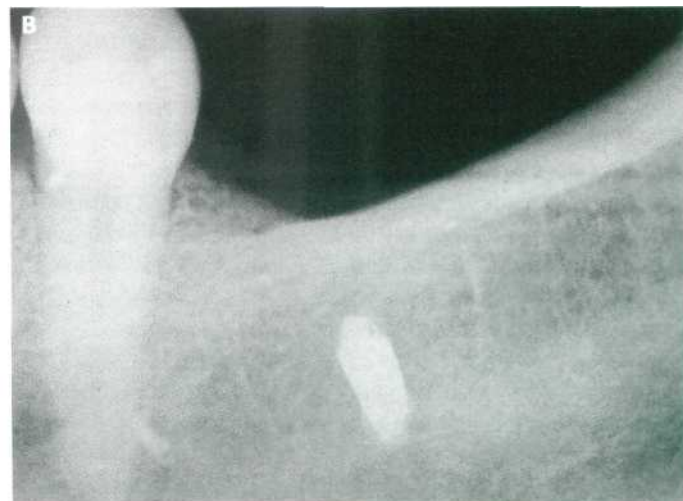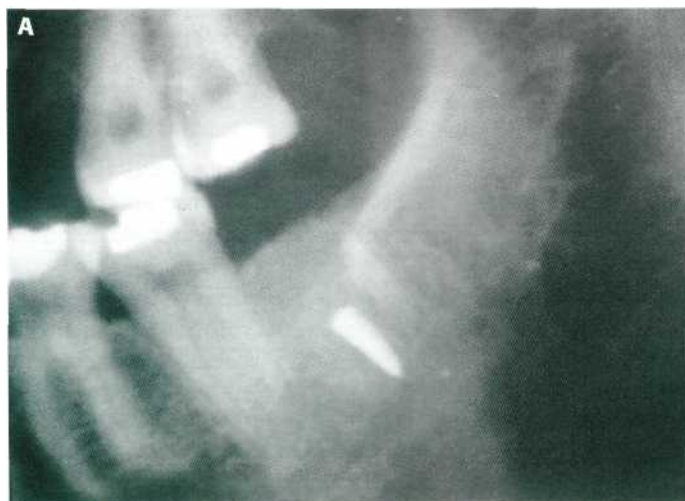#### 10.1.3.4.5. Otros nervios

Pueden lesionarse aunque con menos frecuencia, otros troncos nerviosos como el nervio infraorbitario, nervio bucal, etc.





**Figura 10.25.** (A) Sangrado de la zona operatoria. (B) Taponamiento con colágeno texturado.



**Figura 10.26.** Puntas de botadores abandonadas en la exodoncia. (A) Tercer molar inferior izquierdo. (B) Primer molar inferior izquierdo.

#### 10.1.3.5. Accidentes vasculares

Durante el acto operatorio pueden producirse hemorragias por corte o desgarro de los vasos sanguíneos, teniendo presente que siempre existirá un sangrado normal, por la misma técnica quirúrgica.

El sangrado puede estar aumentado por la hiperemia de los tejidos bucales por causas inflamatorias. Este sangrado en sábana por la hiperemia del tejido suele ceder con la compresión local de la zona afectada.

Si existe una lesión vascular, debemos localizar el vaso causante de la pérdida sanguínea, atraparlo con una pinza hemostática o mosquito curvo sin dientes, y hacerle una ligadura con hilo de seda o de ácido poliglicólico o una cauterización con el bisturí eléctrico. Para su correcta localización podemos irrigar el campo operatorio con suero fisiológico estéril y aspirando correctamente, encontraremos con facilidad el vaso que sangra.

En los casos que exista sangrado del hueso alveolar, colocaremos cera de hueso o un taponamiento con gasa hemostática reabsorbible (colágeno, gelatina, fibrina, etc.) (figura 10.25).

Para evitar las hemorragias, debemos aplicar técnicas atraumáticas y colocar un punto de sutura en el lugar de la extracción, con lo cual aproximaremos los bordes de la herida. El tipo de sutura más recomendable es el punto de colchonero. Debe indicarse al paciente que muerda una gasa estéril durante 20 a 30 minutos, para conseguir la compresión de la herida operatoria. El paciente no debe efectuar enjuagues durante las 12 ó 24 horas posteriores a la exodoncia, ya que con los enjuagues puede

desalojarse el coágulo que se está formando en el interior del alvéolo. Esta advertencia debe ser siempre explicada a los pacientes ya que suele ser una de las causas más frecuentes de sangrado post-extracción.

#### 10.1.3.6. Fractura del instrumental

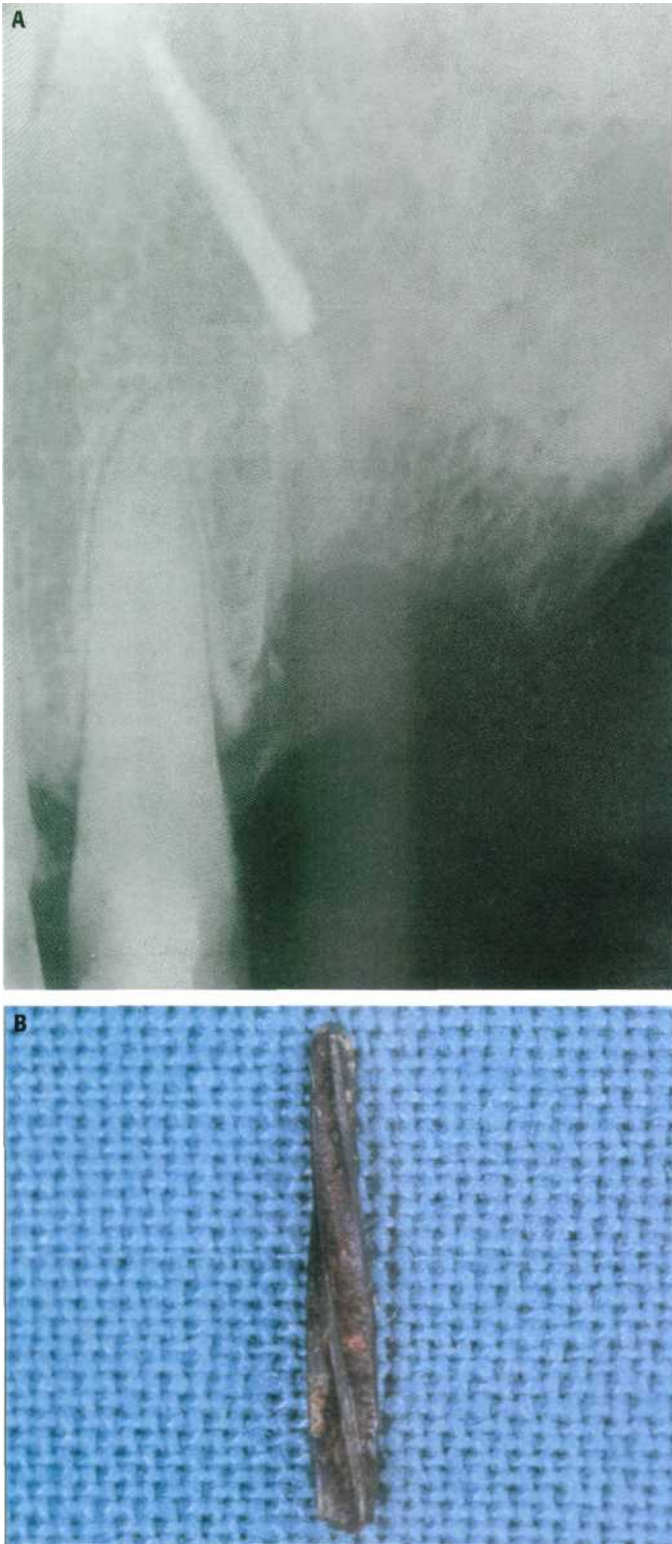
Aunque parece una posibilidad bastante difícil, se nos puede fracturar alguna pieza del instrumental usado en la exodoncia. Esto suele suceder por usar material en mal estado, o por aplicar una fuerza excesiva; así, pueden romperse las puntas de los botadores o cucharillas (figura 10.26), o fresas que estén muy desgastadas (figura 10.27), o instrumentos demasiado finos como ciertos elevadores.

La actitud ante este tipo de accidente deberá ser la de extraer en la misma intervención este fragmento de instrumental localizado normalmente en el alvéolo o en los tejidos adyacentes. Si no, deberemos programar una nueva intervención quirúrgica, para poder eliminarlo, dado que en muchas ocasiones estos cuerpos extraños acaban produciendo una variada gama de trastornos.

#### 10.1.3.7. Lesiones del seno maxilar

Las estrechas relaciones existentes entre los dientes superiores (especialmente molares y premolares) con el seno maxilar, son ampliamente conocidas; por ello las intervenciones quirúrgicas practicadas en esta región pueden acarrear complicaciones con el antro de Highmore.





**Figura 10.27.** Fractura de una fresa de Lindemann que fue abandonada en la región apical de los incisivos superiores. (A) Radiografía periapical. (B) Fragmento de fresa extraído.

Durante la extracción de los molares y premolares superiores, pueden producirse la perforación o apertura del seno maxilar, o la introducción de un diente o una raíz en su interior. La realización de un correcto estudio radiográfico (ortopantomografía, radiografías periapicales, proyección de Waters, etc.) de manera sistemática puede permitirnos adoptar las medidas pertinentes para prevenir estas complicaciones, y asimismo se deberá informar al paciente de los riesgos existentes.

Será también posible adecuar nuestras maniobras, que, serán particularmente prudentes, sin actuar con fuerza y ayudándonos de una eventual ostectomía, odontosección, etc., y evitando un legrado agresivo del alvéolo dentario.

#### 10.1.3.7.1. Perforación del seno maxilar

La perforación del suelo del seno maxilar puede producirse por causas accidentales, o por causas traumáticas.

Las causas accidentales son aquellas en que las raíces de los dientes (más frecuentemente molares y premolares superiores) están anatómicamente en la vecindad del seno y al efectuar la extracción dentaria puede quedarnos una comunicación bucosinusal. La existencia de infecciones de repetición favorece las perforaciones, ya que existe una inflamación crónica que destruye la zona ósea entre ambas estructuras.

Las perforaciones traumáticas son aquellas que nosotros podemos provocar con un elevador, cuando se quiere luxar una raíz o con una cucharilla al hacer un legrado intempestivo.

Si la comunicación no es muy grande, en ocasiones ni la llegamos a observar ya que el coágulo sanguíneo puede obturar la pequeña perforación.

En otros casos podemos darnos cuenta de que hemos creado una comunicación porque al paciente, al enjuagarse la boca, le sale el agua por la nariz. Si esto sucede, la perforación sinusal suele ser importante.

Ante una comunicación bucosinusal deberemos actuar inmediatamente y no intentar realizar excesivas pruebas al paciente para poder confirmar el diagnóstico, ya que para lo único que nos van a servir es para agrandar la abertura y aumentar las posibilidades de infección. En algunos casos los signos clínicos son muy reducidos y para poner en evidencia la comunicación podemos hacer:

Cateterismo con un estilete blando que se hunde unos 4 a 6 cm.

Reflujo de un líquido coloreado por la nariz. Burbujeo en el alvéolo.

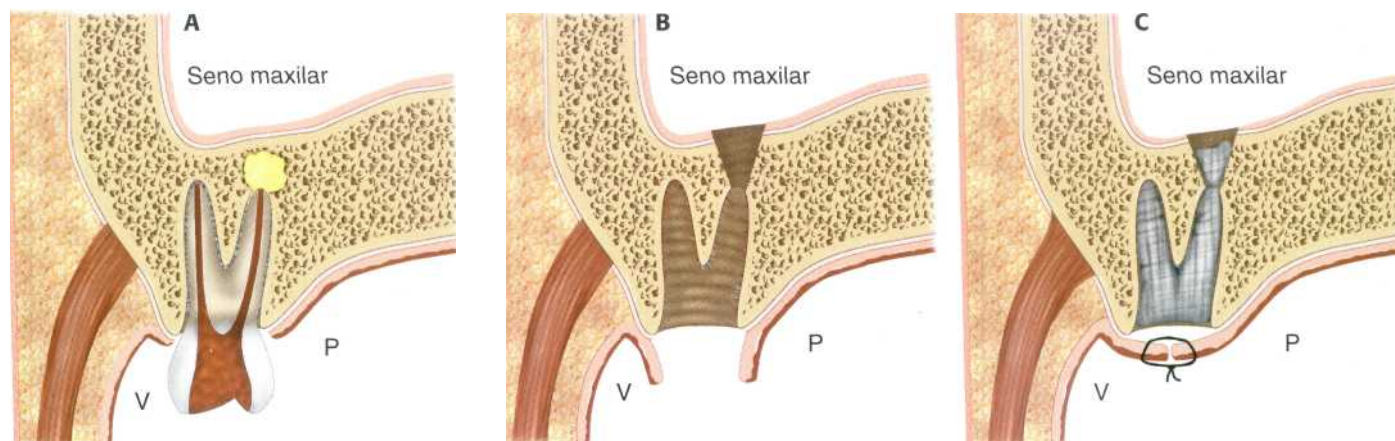
Signo del soplo. Al tapar la nariz y espirar fuertemente como si quisiera sonarse con la boca abierta, el aire pasa a través de la comunicación, produciendo un silbido característico. El tratamiento correcto será la aproximación de los bordes de la herida con un punto de sutura para poder cerrar al máximo la cavidad alveolar que habrá sido rellenada previamente con gasa hemostática re-absorbible (figura 10.28). Si no tenemos suficiente tejido gingival, deberemos efectuar, si es preciso, un colgajo vestibular o/y palatino para poderla cerrar correctamente u optaremos por hacer una alveoloplastia con el fin de reducir la altura ósea y así conseguir el cierre de la comunicación con sutura de los bordes de la encía (figura 10.29).

En la práctica clínica podemos encontrarnos ante 2 eventualidades: Que el seno maxilar esté aparentemente sano. En este caso hay que abstenerse de toda intervención intempestiva y dejar la zona en reposo (evitar los enjuagues violentos, los movimientos bruscos en el curso de la respiración, masticación, fonación, etc.). La cicatrización acontece generalmente en poco tiempo. Que el seno maxilar esté infectado, presentando una sinusitis crónica anterior o una sinusitis aguda. Ante esta eventualidad deben aplicarse los tratamientos descritos en el capítulo correspondiente. Como última solución, puede efectuarse el tratamiento radical de la sinusitis (Caldwell-Luc) y una plastia para cerrar la comunicación bucosinusal.

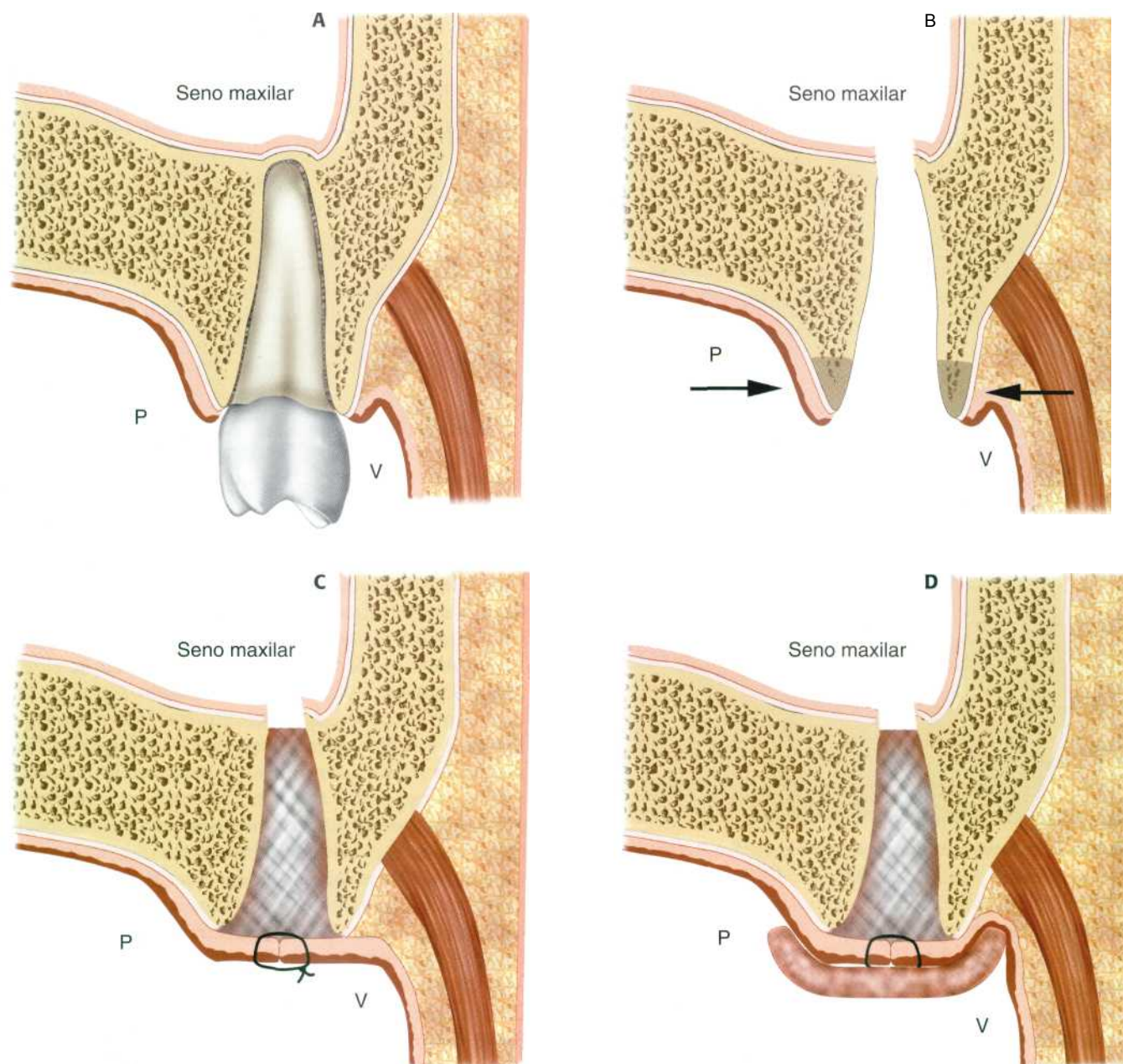
#### 10.1.3.7.2. Penetración de un molar o una raíz en el seno maxilar

Puede ocurrirnos que, al intentar efectuar la extracción de un molar o de una raíz de un molar o premolar con maniobras bruscas o realizando una fuerza excesiva en dirección hacia el interior del alvéolo, se nos introduzca el diente o el resto radicular en el seno maxilar.

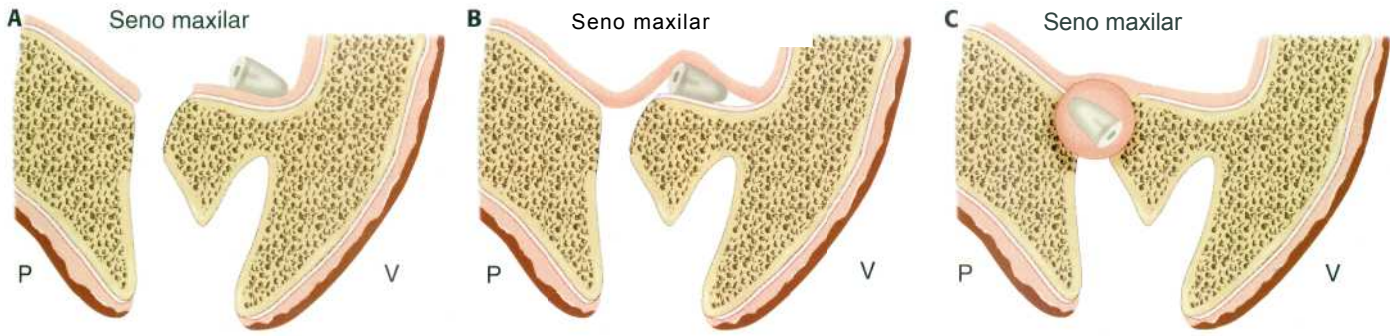




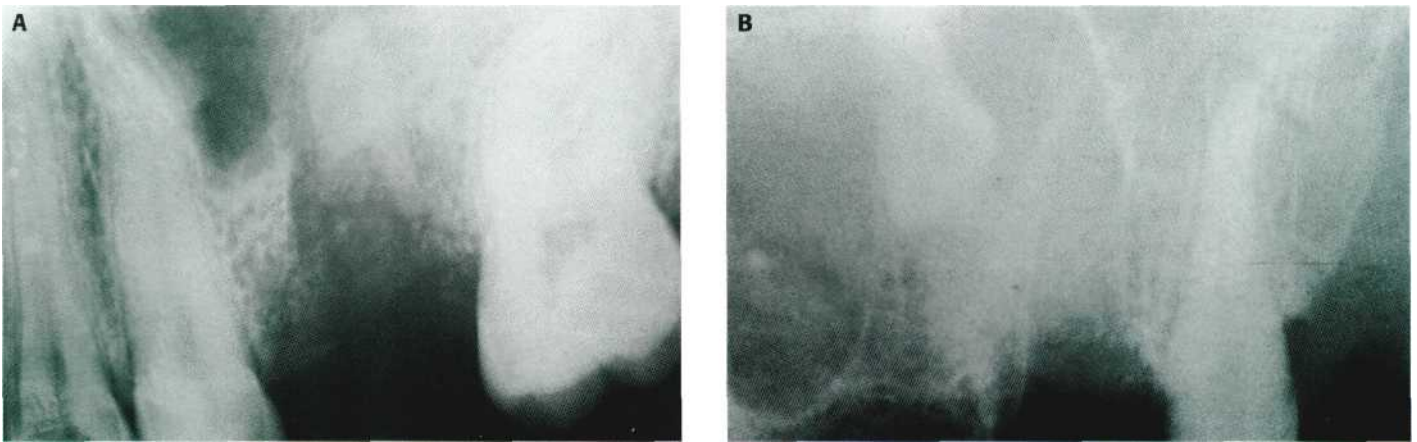
**Figura 10.28.** Comunicación bucosinusal después de la extracción de un primer molar superior. Taponamiento con gasa hemostática reabsorbible (colágeno texturado) y sutura con puntos de colchonero.



**Figura 10.29.** Comunicación bucosinusal. (A) Estado preoperatorio. (B) Extracción dentaria y alveoloplastia reductora (C). Relleno alveolar con colágeno texturado y sutura de la encía. (D) Protección de la zona operatoria con una prótesis.



**Figura 10.30.** Penetración de una raíz en el seno maxilar. (A) Dentro del seno maxilar. (B) Debajo de la mucosa sinusal. (C) Raíz desplazada al espacio de un granuloma o quiste apical.



**Figura 10.31.** Restos radiculares desplazados al seno maxilar (radiografías periapicales). (A) Resto radicular de un 2.6 situado por debajo de la mucosa sinusal. (B) Resto radicular introducido dentro del seno maxilar.

Ante todo se deberá determinar cuál es la localización exacta de esta raíz, ya que puede encontrarse:

- Dentro del seno maxilar, desgarrando la mucosa sinusal y situándose en el interior de la cavidad. La existencia de comunicación buco-sinusal puede hacerse patente mediante las maniobras descritas anteriormente (figura 10.30A).
- Por debajo de la mucosa sinusal, sin perforarla (figura 10.30B).
- La raíz o el diente puede desplazarse y ocupar el espacio de un quiste o granuloma apical, pero sin perforar la mucosa antral (figura 10.30C).

Para determinar la localización exacta será necesario un estudio radiográfico más o menos amplio, normalmente efectuaremos una ortopantomografía y radiografías periapicales (figura 10.31), pero en numerosas ocasiones se hace necesario un estudio mediante tomografía computadorizada (TC). Para su extracción se deberá efectuar siempre un abordaje quirúrgico y nunca se intentará por vía alveolar, a menos que la raíz esté relativamente cerca.

En ocasiones se pueden intentar otras maniobras sencillas, para ver si el resto radicular sale, como por ejemplo: hacer soplar al paciente por la nariz con las fosas nasales tapadas, la limpieza con suero fisiológico y aspiración quirúrgica, o la introducción de una larga tira de gasa iodoformada que, al sacarla, a veces arrastra la raíz.

De todas formas creemos que lo más oportuno es indicar directamente un abordaje quirúrgico del seno maxilar (Caldwell-Luc), elevando un colgajo mucoperiostico para poder tener una buena visualización. Se efectúa así la exéresis del diente o de la raíz directamente. Si la mucosa sinusal está sana, no debe hacerse su exéresis o curetaje. Por el contrario, si existen pólipos, hiperplasia de la mucosa sinusal, etc., se in-

dicará la limpieza completa del seno maxilar con una contraapertura nasal (figura 10.32).

En la mayoría de casos, sea cual sea el método terapéutico a utilizar, se recomienda complementarlo con una antibioticoterapia de cobertura por vía sistémica, durante 8 a 15 días. Podemos también recomendar desinfección local, instilaciones nasales, inyecciones intrasinales de antibióticos, etc.

La presencia de un seno maxilar grande es un factor predisponente, pero la incidencia de esta complicación se podría reducir siguiendo estas reglas:

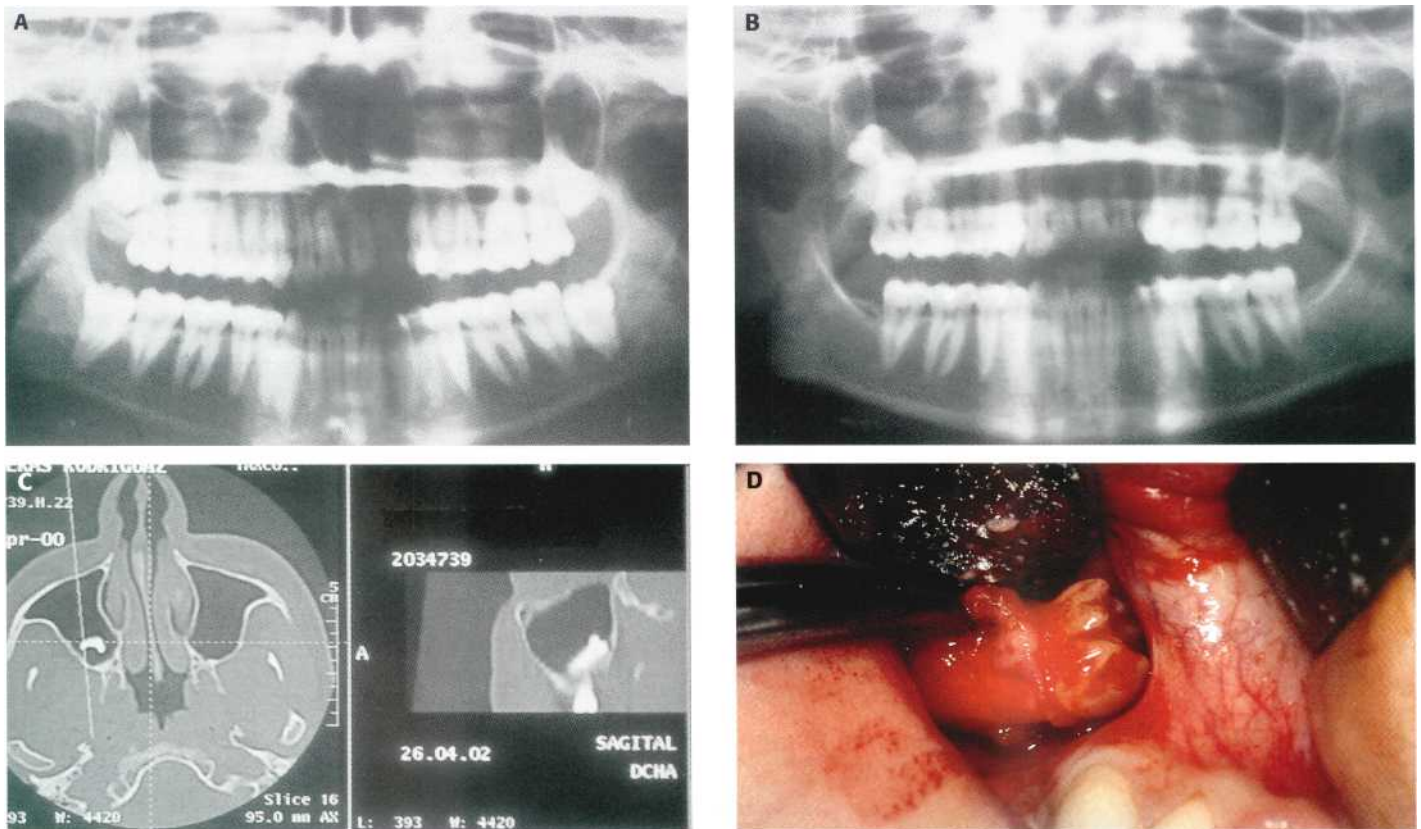
- No aplicar el fórceps a un diente o raíz superior si no hay suficiente superficie expuesta que permita una correcta prensión bajo visión directa.
- Si se produce la fractura del ápice de la raíz palatina de un molar superior, no intentar su exodoncia a menos que haya una indicación clara para retirarla o que se pueda aplicar una técnica quirúrgica correcta.
- Nunca intentar extraer una raíz superior fracturada aplicando instrumentos desde el alvéolo.

Debe hacerse un colgajo mucoperiostico, osteotomía y colocar un elevador desde arriba para hacer su extracción, alejándola del seno maxilar y dirigiéndola hacia abajo y afuera (figura 10.11).

## 10.2. COMPLICACIONES POSTOPERATORIAS

Incluimos aquí todas las complicaciones que se pueden producir posteriormente a la extracción dentaria, ya sea a los pocos minutos, al cabo de horas, o de días. Estas complicaciones pueden llegar a ser muy importantes y en algunos casos fatales, sobre todo en el caso de infecciones graves, por lo que deberemos tratarlas a su debido tiempo.





**Figura 10.32.** Cordal superior derecho desplazado al seno maxilar. (A) Ortopantomografía inicial. (B) Radiografía panorámica que muestra el 1.8 introducido dentro del seno maxilar derecho. (C) Tomografía computarizada que confirma el problema. (D) Extracción del tercer molar mediante un abordaje de Cadwell-Luc.

### 10.2.1. HEMORRAGIAS

Como ya hemos visto en el capítulo 3, siempre después de una intervención quirúrgica, incluidas las exodoncias convencionales, se deberán dar unas instrucciones; en ellas se explica al paciente que siempre existe un pequeño sangrado que suele ceder en los 30-60 minutos posteriores.

Hay que recordar que idealmente la colocación de un punto de sutura es un método eficaz de prevenir la alveolorrágica.

Si a pesar de todo existe sangrado, podríamos diferenciar las hemorragias por causas locales y las de causas generales.

#### 10.2.1.1. Hemorragias postoperatorias de causas locales

Son aquellas que se presentan después de la exodoncia y que se pueden deber a la existencia de los siguientes problemas:

- Una herida mucosa (gingival o de otras partes blandas bucales), especialmente si los tejidos están inflamados.
- Una fractura parcial del hueso alveolar o de espículas óseas que que dan en el interior del alvéolo.
- Persistencia de un ápice fracturado que sigue en su sitio.
- La presencia de un granuloma no cureteado.
- Una herida arterial o venosa.
- Enjuagues bucales efectuados tras la extracción dentaria, succión persistente o aspiración repetida del alvéolo.
- Cercanía de tumores muy vascularizados como el angioma, los épu-lis, etc., al lugar de la exodoncia.
- Caída prematura de la escara de un vaso electrocoagulado.

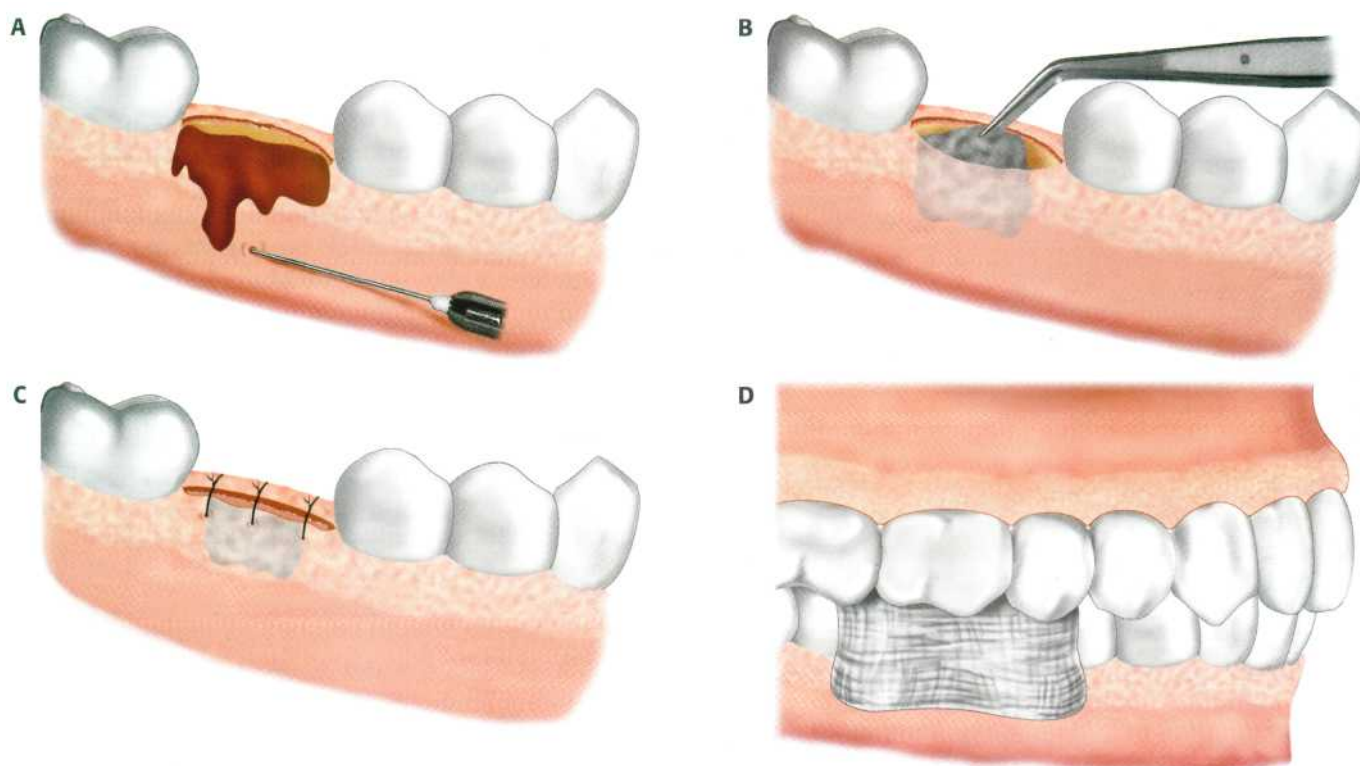
Ante este tipo de hemorragia vamos a seguir el mismo método que antes hemos explicado:

- En este caso como el paciente ya no tiene anestesiada la zona, va mos a anestesiarla, con una solución que no contenga más de

1:100.000 de epinefrina, ya que cantidades mayores nos podrían ha-cer detener la hemorragia por vasoconstricción, y cuando su efecto cediera volvería a sangrar (figura 10.33A). Limpieza de la cavidad bucal con suero fisiológico o agua destilada estériles y una buena aspiración de la zona sangrante para poder evaluar la causa del sangrado.

Limpieza de la cavidad alveolar, con extracción de los coágulos y restos de estructuras óseas que hayan podido quedar en el alvéolo. Se irriga profusamente con solución salina estéril; así, podremos ver cuál es el problema local que se nos presenta. Si es un problema vascular intentaremos, con pinzas hemostáticas tipo mosquito curvo sin dientes, colocar una ligadura o hacer la elec-trocoagulación del vaso sangrante. Posteriormente tanto si tenemos causas en los tejidos blandos, como si es por un sangrado óseo, rellenaremos el alvéolo con una gasa o material reabsorbible (colágeno texturado, gasa de gelatina, etc.) (figura 10.33B). Si existía hemorragia en el hueso, podremos o bien presionar el punto sangrante con un mosquito con el fin de colapsar la zona con un fragmento de esponjosa adyacente o bien colocar cera de hueso. Se realizará la sutura de los bordes de la herida, y quedará bien empaquetado el material reabsorbible colocado (figura 10.33C). Se le indicará al paciente que muerda una gasa durante unos 15 ó 30 minutos (figura 10.33D).

Si existe infección, daremos un tratamiento antibiótico. De forma optativa algunos autores aceptan la administración local o por vía sistémica, de medicación hemostática (ácido epsilon-ami-nocaproico, ácido tranexámico, etc.). En general nosotros no lo con-sideramos recomendable. No obstante, si no hay una contraindica-ción específica (posibilidad de producir una trombosis que ya se sabrá por la anamnesis, tal como sucede en el paciente que toma an-



**Figura 10.33.** Alveolorragia postoperatoria. (A) Anestesia de la zona. (B) Taponamiento con gasa hemostática reabsorbible. (C) Sutura de la herida. (D) Compresión local mordiendo una gasa.

ticoagulantes) el uso de ácido tranexámico, en forma de colutorio, representa una ayuda de eficacia comprobada por su acción antifibrinolítica.

#### 10.2.1.2. Hemorragias postoperatorias de causas generales

Cuando existen problemas de hemostasia, se nos pueden presentar hemorragias al cabo de varias horas, incluso días, después de haber efectuado la extracción dentaria. Una buena historia clínica nos va a permitir prevenir algunas de estas hemorragias, distinguiendo:

- Los pacientes que presentan alteraciones de la coagulación, por déficits de factores y que han sido detectados con anterioridad.
- Pacientes que toman medicamentos anticoagulantes, como el Acenocumarol (Sintrom®), heparina, o con antiagregantes plaquetarios: Aspirina, Ditasol, Triflusal, Epoprestenol, Ticlopidina o Dipyridamol (Persantin®), etc. Este dato nos tiene que poner en aviso de que estos pacientes deberán suspender su medicación previamente a la extracción dentaria para evitar la hemorragia. Siempre nos deberemos poner en contacto con el médico especialista que controle a estos pacientes, para que nos recomiende cuál es la mejor pauta a seguir para dicho paciente, antes de realizar la exodoncia.
- En otras ocasiones, no sabemos, ni nosotros ni el paciente, que éste padece una alteración en su sistema de hemostasia, por lo que se nos presentará la hemorragia sin que nosotros lo podamos evitar. Si esto aparece, deberemos, en primer lugar, hacer todas las acciones anteriormente descritas. Si a pesar de todo persiste el sangrado, deberemos referir al paciente a un centro hospitalario para que le puedan hacer los estudios hematológicos completos, y porque, además, si la pérdida de sangre es muy cuantiosa, se deberán efectuar transfusiones. En el caso de que exista la falta de un factor de coagulación se le deberá administrar dicho factor o bien medicamentos del tipo de los antifibrinolíticos (ácido epsilon-aminocaproico, ácido tranexámico) o tratamientos sustitutivos (con centrados de plaquetas, fibrinógeno, plasma fresco, etc.).

Está también indicada la medicación general coadyuvante que luche contra la ansiedad y la agitación (ansiolíticos, sedantes, etc.). Prescribiremos antibióticos si hay infección. Los antiinflamatorios estarán indicados con prudencia, ya que algunos de ellos potencian la acción de los anticoagulantes. Al contrario, los corticosteroides actúan favorablemente a nivel de la hemostasia primaria.

Ante todo paciente que en la historia clínica relate episodios hemorrágicos se deberá realizar, siempre, un estudio completo de la hemostasia, pidiendo: hemograma, tiempo parcial de tromboplastina, tiempo de protrombina, plaquetas, fibrinógeno, para poder ver cuál es la causa de esas posibles hemorragias.

El recuento de plaquetas varía según el analizador, pero suelen estar entre 200.000 y 400.000/ml.

El tiempo parcial de tromboplastina (PTT) es anormal en los trastornos de coagulación de la vía intrínseca. El trastorno que se observa más frecuentemente es la hemofilia (déficit de factor VIII). Una pequeña alteración de este tiempo puede suponer un problema de consecuencias graves.

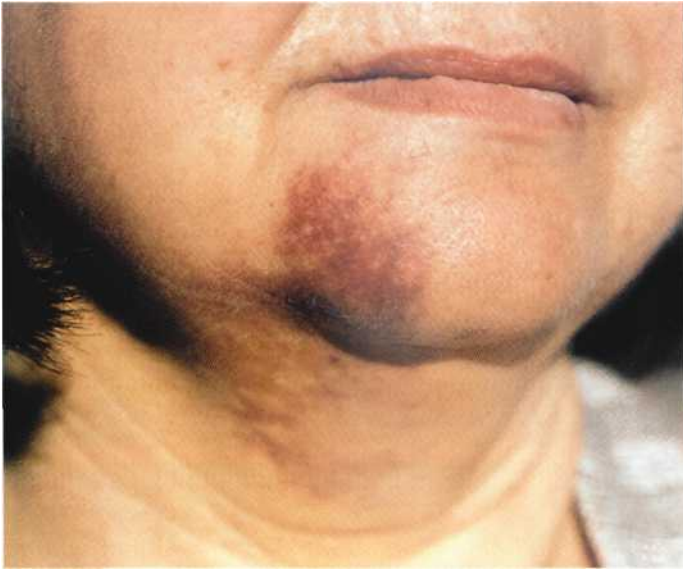El tiempo de protrombina sirve para conocer la vía extrínseca, y suele ser anormal en hepatopatías. En este caso, para observar una repercusión clínica, debe existir una alteración importante de la prueba.

El estudio de la hemostasia en los pacientes tributarios de Cirugía Bucal, ha sido ya tratado en el capítulo 3.

#### 10.2.2. HEMATOMAS Y EQUIMOSIS

Es habitual que, en las exodoncias complejas o en las que se han empleado técnicas quirúrgicas, se produzcan hematomas. El hematoma es una colección sanguínea que puede difundir por los tejidos vecinos, desde el lugar de la extracción, normalmente a través de las fascias musculares.

Los hematomas suelen ser más frecuentes en las personas de edad avanzada, porque existe un aumento de la fragilidad capilar y porque



**Figura 10.34.** Equimosis cervicofacial tras la extracción de dos premolares inferiores incluidos.

sus tejidos son más laxos. En estos casos la equimosis o coloración de la piel producida por la infiltración de sangre en el tejido celular subcutáneo puede llegar a ser muy aparatosa (figura 10.34).

Existe un aumento de volumen en la zona afecta, así como un cambio de color que irá variando según se vaya transformando la sangre que está en su interior; así el color virará desde rojo-vinoso a violeta-amarillo. Este cambio que se puede observar en el color de la piel puede durar 8-9 días y a menudo se desliza por la fuerza de la gravedad hacia zonas cercanas, como por ejemplo el cuello y la zona esternal.

Para intentar disminuir la posible formación de hematomas, podemos aplicar frío a intervalos de 10 minutos, posteriormente a la exodoncia, durante un máximo de 12-24 horas.

Si se produce su infección, deberá tratarse con antibioticoterapia.

Normalmente los hematomas se reabsorben en un período de tiempo que oscila entre 5 y 14 días. No obstante, en ocasiones el hematoma se organiza, en cuyo caso se precisará su eliminación quirúrgica.

### 10.2.3. EDEMAS

Se presentan generalmente después de todas las extracciones dentarias quirúrgicas. No es una complicación, sino que es un proceso normal que existe en los tejidos sobre los que se ha realizado una intervención. El edema inflamatorio suele ser proporcional a la importancia de la intervención quirúrgica.

Los gestos operatorios intempestivos con lesiones de tejidos blandos, desgarros del periostio o el mal diseño del colgajo, etc., pueden ser los causantes de un edema inflamatorio desproporcionado. La prevención del edema será nuestro mejor tratamiento; así pues, deberemos utilizar técnicas lo más atraumáticas posibles, incisiones bien diseñadas, trabajo cuidadoso, no tan sólo del operador sino también del ayudante, ya que en muchas ocasiones la separación con excesiva fuerza puede producir daño en los tejidos blandos.

La aplicación de frío en el lugar de la intervención nos reducirá el edema al actuar como vasoconstrictor, reduciendo así la exudación de líquido y sangre en esa zona. La forma de aplicación es en la mejilla o la área facial cercana a la zona operatoria a intervalos (10 minutos de colocar frío y después descansar 10 minutos), durante un máximo de 12-24 horas. Se pueden utilizar cubitos de hielo en una bolsa de plástico. En la actualidad existen bolsas con un material químico en su interior,

que al ser golpeadas o presionadas con fuerza, desencadenan una reacción que produce frío.

La compresión también será un método preventivo del edema; así, por ejemplo, en la cirugía del frenillo labial superior se suele poner una cinta adhesiva o un esparadrapo debajo de la nariz para evitar el edema del labio superior.

Si el edema tiene una duración de más de 5-6 días, con una mayor temperatura cutánea y enrojecimiento, puede ser debido a una causa infecciosa y entonces se adjuntará a las medidas ya descritas un tratamiento con antibióticos.

### 10.2.4. TRISMO

El trismo es la incapacidad de la apertura normal de la boca. Es una situación que se nos presenta con relativa frecuencia en las exodoncias quirúrgicas, especialmente en el maxilar inferior, pero no es tan habitual al efectuar extracciones convencionales.

Esta incapacidad a la apertura de la boca está inducida por un espasmo muscular que se produce en relación con la inflamación producida por la intervención quirúrgica.

También puede ser causa del trismo el dolor postoperatorio que por vía refleja limita la función de la musculatura de la mandíbula (reflejo antiálgico).

La administración de forma inadecuada de la anestesia, en especial de la troncular del nervio dentario inferior con la que puede lesionarse el músculo pterigoideo interno, con una mala técnica o inyección de sustancias anestésicas inadecuadas en cantidad y calidad, la infección y las lesiones de la articulación temporomandibular, pueden también causar trismo.

El tratamiento consistirá en la aplicación de calor local para reducir la inflamación y analgésicos si existe dolor. Se intentarán realizar movimientos de apertura lo más rápidamente posible, ya que así poco a poco, el paciente podrá ir abriendo más la boca. Uno de los métodos más usados es la pinza de "tender ropa" de madera, que el paciente se pone en el interior de la boca y va intentando que ésta se vaya abriendo cada día un poco más. También se puede hacer con ayuda de los dedos pulgar e índice, colocando el pulgar apoyado sobre la arcada superior y el índice sobre los dientes inferiores. Podemos también fabricar distintos aparatos protésicos con esta finalidad y que forman parte de la prótesis maxilofacial. Cuando el trismo es muy importante y resistente aplicamos otros medios fisioterapéuticos como el TENS, los ultrasonidos, el láser blando, etc.

En los casos en que exista una causa infecciosa se darán antibióticos.

### 10.2.5. INFECCIONES SECUNDARIAS

Deberemos precisar en primer lugar que estas complicaciones no suelen ser consecuencia directa de la extracción dentaria, sino que constituyen el avance de un proceso infeccioso preexistente. La exodoncia puede, según las circunstancias de cada caso, contener la infección, agravarla o ejercer una influencia menor sobre su evolución.

En el origen para desencadenar estos accidentes infecciosos, juegan un papel destacado:

- Los efectos de los anestésicos locales.
- El traumatismo operatorio.
- Infecciones o lesiones vecinas.
- Irritación refleja por alteraciones vasomotoras, etc.

Dentro de este apartado podríamos incluir numerosos procesos como osteítis, celulitis, adenoflemones, accidentes infecciosos graves, etc., pero estos problemas serán tratados ampliamente en los capítulos de la infección odontogénica; aquí nos referiremos especialmente a un



cuadro ligado estrechamente a la extracción dentaria como es la alveolitis.

#### 10.2.5.1. Alveolitis

Uno de los mayores y más frecuentes problemas postextracción son las alveolitis, aunque las estadísticas al respecto son poco concordantes. Suele ser la principal causa de dolor entre el segundo y quinto día después de la exodoncia. Su característica principal es el dolor tan agudo e intenso que produce.

La alveolitis suele ser la consecuencia de una perturbación de la cicatrización de la herida alveolar, tras la extracción dentaria. Se la considera un estado necrótico del proceso alveolar o de los septos óseos que, ante la ausencia de vasos sanguíneos, no permite la proliferación de capilares, ni de tejido de granulación para organizar el coágulo sanguíneo. El coágulo, al no organizarse, se desintegra.

El proceso normal de cicatrización postexodoncia puede dividirse en cinco fases aunque muchos fenómenos acontecen al mismo tiempo:

##### - Hemorragia y formación del coágulo

Tras la exodoncia aparece una hemorragia, y por los mecanismos de la hemostasia se produce la coagulación de la sangre. El coágulo es una red de fibrina que atrapa células sanguíneas y plaquetas. Este se conforma tras producirse la entrada de sangre en el alvéolo, contacta con el colágeno existente y se realiza una agregación plaquetaria y una adhesión o fijación a la zona endotelial lesionada. Los trombocitos cambian su forma y liberan serotonina, lo que provoca la vasoconstricción de los vasos sanguíneos lesionados. Simultáneamente se pone en marcha la verdadera coagulación sanguínea:

##### • Sistema exógeno

Desencadenado por factores tisulares como la tromboquinasa, junto con los factores VII del plasma y el  $\text{Ca}^{++}$ .

##### • Sistema endógeno que se inicia por el contacto del factor XII de la coagulación con las fibras de colágeno.

La explicación más detallada del proceso de la coagulación se ha efectuado en el capítulo 3.

Así pues, cuando la sangre llena completamente el alvéolo nos predice un buen pronóstico de la cicatrización. Si la hemostasia es correcta, no es necesaria la colocación de ningún tipo de apósito.

A las 24 horas se inicia un proceso inflamatorio agudo en todos los tejidos que rodean la herida, lo que comporta tres fases sucesivas:

Exudación a través del endotelio capilar con vasodilatación local.

Acción celular orientada a destruir los tejidos lesionados (neutrófilos polimorfonucleares y macrófagos). Fenómenos reconstructivos celulares.

##### - Organización del coágulo con tejido de granulación

2-3 días después de la exodoncia se producen la organización del coágulo mediante el crecimiento de fibroblastos desde el alvéolo y los espacios medulares, y la proliferación de vasos sanguíneos formando una red capilar con una membrana basal delgada.

Esta neoangiogénesis es muy importante en la curación de estas heridas abiertas; está presente desde el segundo al tercer día y su máxima expresión acontece alrededor del octavo día.

La aparición del colágeno es gracias a los fibroblastos que alrededor del tercer día invaden la herida, y son la población celular dominante hasta el décimo día. El origen de los fibroblastos está en el mesénquima local, proveniente de las células relacionadas con la adventicia capilar.

##### - Substitución del tejido de granulación por tejido conjuntivo y epitelización de la herida

Hacia los días 5 al 7, se inicia la formación ósea con unas finas trabéculas de tejido fibrilar inmaduro. Simultáneamente continúa la reabsorción ósea osteoclástica. La cavidad se epiteliza desde el margen gingival a partir del cuarto día al 24 a 35.

El colágeno es de gran importancia en esta fase de la cicatrización; los fibroblastos y otros elementos celulares son los responsables de su síntesis.

La epitelización consigue devolver el papel de barrera protectora que éste tiene y obtiene la regeneración de las células especializadas. Para ello es necesaria la movilización del estrato germinativo epitelial, la migración de éste y una diferenciación celular por capas. En las heridas suturadas a las 72 horas ya se establece el contacto epitelial de los márgenes, momento en el cual puede comenzar la reepitelización en todo su esplendor.

##### - Substitución del tejido conectivo por hueso alveolar trabeculado

Actúan los condroblastos y los osteoblastos produciéndose la mineralización influenciada por la parathormona, la calcitonina, las fosfatasa alcalinas, etc.

##### - Reconstrucción de la cresta alveolar y substitución del hueso inmaduro por tejido óseo maduro

Toda exodoncia comporta una remodelación ósea, con una reducción de la cresta alveolar, más acusada en la mandíbula que en el maxilar superior. La reabsorción ósea es máxima durante los 3 primeros meses de colocación de una prótesis. El promedio de pérdida ósea después de una extracción dentaria es de 1,2 mm por año, y se estabiliza pasados los 2 primeros años. Con el paso del tiempo, las posibles variaciones oclusales y de dimensión vertical producirán cambios de aposición-reabsorción ósea, que varían lentamente la forma de los maxilares. Así pues la cicatrización es un proceso continuo que dura toda la vida.

La clasificación de las alveolitis difiere según los autores; a pesar de ello podemos agruparlas así:

**10.2.5.1.1. Alveolitis que se presentan conjuntamente con inflamaciones óseas más extendidas, osteitis, periostitis óseas, flemones perimaxilares, etc.** En este caso la alveolitis forma parte de un proceso inflamatorio grave.

**10.2.5.1.2. Alveolitis húmeda o supurada.** Inflamación con predominio alveolar marcada por la infección del coágulo y del alvéolo, y se puede encontrar un alvéolo sangrante con abundante exudado.

Las alveolitis húmedas suelen estar producidas por reacciones a cuerpo extraño en el interior del alvéolo, después de haberse efectuado la extracción dentaria. En estas ocasiones podremos encontrar esquirlas óseas, restos de dientes fracturados, y también, a veces, restos de obturaciones de dientes vecinos que, al hacer la exodoncia, han caído al interior del alveolo,

**10.2.5.1.3. Alveolitis marginal superficial.** Es una variante de la anterior. En este caso la infección es más moderada y afecta sólo la zona ósea superficial.

**10.2.5.1.4. Alveolitis seca.** En este caso el alvéolo se presenta abierto, sin existir coágulo y con las paredes óseas totalmente desnudas.

La alveolitis seca es la más importante, y su clínica es muy típica. Dado el dolor muy intenso que se produce, es una de las complicaciones postextracción que requieren mayor atención y estudio.

##### *Alveolitis seca (Dry-Socket)*

La alveolitis seca es un proceso inflamatorio agudo, no purulento localizado en el alvéolo, que determina un retraso en la curación de la

herida y se caracteriza, por su aparición tardía (2-4 días después de la extracción dentaria), dolor importante e irradiado y ausencia de los signos inflamatorios típicos (tumor, calor, rubor).

El término "dry socket" fue usado la primera vez por Drawford en 1896. Desde entonces se han propuesto varios nombres para la misma entidad nosológica, tales como alveolalgia, alveolitis fibrinolítica, osteítis alveolar, etc.

### 1. Etiología

El completo relleno del alvéolo tras la extracción dentaria por tejido óseo maduro se completa normalmente en 2-3 meses; se pueden diferenciar las cinco fases ya comentadas:

- Formación del coágulo sanguíneo.
- Organización del coágulo por proliferación del tejido de granulación.
- Sustitución del tejido de granulación por tejido conjuntivo.
- Sustitución del tejido conjuntivo por hueso trabeculado.
- Sustitución por tejido óseo maduro.

Cualquiera que fuere la noxa, ésta interviene en la primera fase interfiriendo la formación del coágulo. El tejido conjuntivo se forma sólo a partir del 5º día después de la exodoncia, periodo en el cual ya existen manifestaciones y síntomas de la alveolitis seca.

Durante la primera fase de la instauración de la alveolitis seca existe un aumento de la actividad fibrinolítica a nivel local, por lo que el plasminógeno, por medio de mediadores hísticos y/o plasmáticos, se convierte en plasmina y ésta actúa en la disolución de la fibrina que compone el coágulo.

Aunque no existe actualmente un conocimiento concreto de cuál es la etiología del proceso, los factores incriminados son numerosos, y pueden tener una incidencia variable en la patogenia del proceso.

Los factores predisponentes se agrupan en:

#### 1.1. Factores generales

El sexo no parece tener influencia. Respecto a la edad debe tenerse presente que en el joven el ligamento periodontal es delgado y muy vascularizado; en cambio en el adulto es espeso y mal vascularizado, y por ello puede ser un factor predisponente la edad avanzada del paciente.

El estado del paciente o terreno tiene un papel variable, y difícil de valorar; no obstante, la disminución de la capacidad inmunológica debido a enfermedades generales (anemias), metabólicas (diabetes), etc., favorece el proceso, al igual que el seguimiento de un tratamiento farmacológico prolongado con corticoides. Se ha dicho que era típica del alcoholismo crónico.

La posible disminución de la capacidad defensiva y regenerativa debida a una causa endógena, hace que se hable de un déficit inmunitario o más genéricamente de la llamada disreactividad hística. En este aspecto es interesante la hipótesis que considera el papel de los antígenos de histocompatibilidad que favorecerían la aparición de un cuadro de alveolitis seca. Esta conclusión deriva de la ya aceptada secuencia de genes, que determina algún tipo de patología de origen infeccioso o autoinmune como la periodontitis y la aftosis recurrente.

#### 1.2. Factores locales preexistentes

En el maxilar superior, existe una estructura ósea esponjosa muy vascularizada, en la que es poco frecuente la alveolitis, al contrario de la mandíbula, que tiene una estructura ósea muy compacta. Especialmente esto es así si las paredes alveolares están además osteoscleróticas por procesos infecciosos crónicos.

Aproximadamente el 95% de las alveolitis se producen en la región de los premolares y molares inferiores.

La infección previa del diente extraído o en su vecindad, o también la infección introducida en el alvéolo después de haber extraído

el diente, pueden influenciar de forma moderada la aparición de la alveolitis seca, aunque muchas exodoncias son realizadas con infección o abscesos sin que se presente.

Los estreptococos han sido implicados en el proceso, pero la lisis del coágulo probablemente también ocurre independientemente de la aparición directa de las bacterias.

#### 1.3. Saliva

En condiciones normales, la saliva está dotada de una cierta actividad fibrinolítica. Por ello, un exceso de saliva en la herida postextracción puede dar lugar a una curación retardada. Algunos autores remarcan que después de una intervención quirúrgica en la cavidad bucal, la actividad fibrinolítica salivar sufre una disminución a causa de un factor inhibitorio, lo que representaría un mecanismo que preserva el coágulo sanguíneo y favorece la curación de la herida quirúrgica. Si falta este factor inhibitorio, existe un aumento de la tasa de plasmina salivar y se instaura un cuadro de alveolitis seca. Entre las 24 y las 48 horas se inicia el proceso de lisis del coágulo que continúa con la penetración de bacterias saprófitas, hasta que en el fondo del alvéolo se forman residuos necróticos.

#### 1.4. Anestesia local

Su influencia es muy importante, ya sea por el efecto tóxico de los productos químicos anestésicos en los tejidos perialveolares o por el efecto del vasoconstrictor que contienen los anestésicos locales, lo que produce una disminución del aporte sanguíneo del hueso. Las técnicas anestésicas incorrectas o ejecutadas de forma inadecuada suman su efecto a las sustancias anestésicas.

#### 1.5. Trauma operatorio

Una técnica quirúrgica traumática favorece claramente este proceso, especialmente:

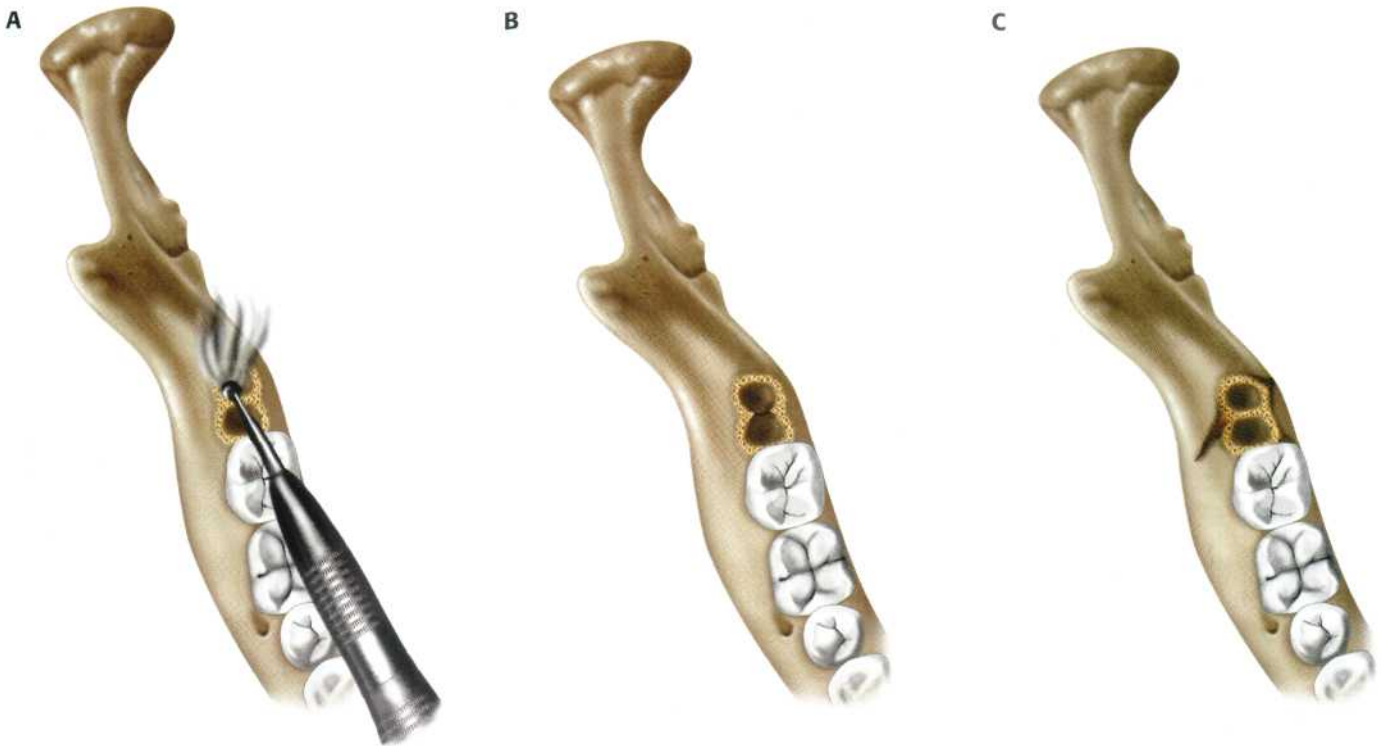- Las maniobras violentas y la excesiva fuerza con los botadores que producen lesiones de las trabéculas óseas.
- La necrosis ósea está favorecida por el aumento de temperatura en el hueso debido a la utilización de turbinas o por no irrigar suficientemente el campo operatorio al fresar con la pieza de mano aplicada a un motor convencional (figura 10.35A).
- Los septos interradiculares mal regularizados, y por ello mal vascularizados, son fuente de necrosis, al igual que las corticales óseas fracturadas o luxadas sin riego sanguíneo (secuestros óseos) (figura 10.35).

La limpieza y el curetaje de la zona operatoria con irrigación profusa con suero fisiológico o agua destilada estériles, el legrado alveolar y la correcta preparación de la herida operatoria antes de la sutura facilitan la correcta curación, especialmente en el maxilar inferior al cual por la densidad de su tejido óseo lo hacen más propenso a todo este tipo de problemas, como por ejemplo, la aparición de secuestros óseos, que en el maxilar superior son raros.

La experiencia del cirujano, la duración de la intervención quirúrgica y el tipo de extracción dentaria son factores determinantes en el posible daño al hueso alveolar. Este se produce por tres mecanismos:

- Compresión de la cortical.
- Trombosis de los vasos circundantes.
- Vasoconstricción refleja del territorio irrigado por los vasos faciales.

Todo esto produce la reducción del aporte sanguíneo al **lugar** de la exodoncia, un defecto de la formación del coágulo y finalmente una disminución de la resistencia a las infecciones locales.



**Figura 10.35.** Técnica quirúrgica traumática. (A) Recalentamiento del hueso maxilar. (B) Fractura del septo interradicular. (C) Fractura de las corticales interna o externa.

La realización de exodoncias múltiples parece reducir los riesgos, no así la hemorragia postoperatoria que facilita la aparición de alveolitis. Dechaume remarca el papel del sistema nervioso simpático, que en estos casos constata una hiperactividad.

En la alveolitis seca o dry-socket existe una hiperactividad fibrinolítica, lo que explica la lisis del coágulo; a pesar de todos los comentarios anteriores, su etiología está aún deficientemente dilucidada.

#### 1.6. Factores postoperatorios

El abuso en los enjuagues de la boca o la succión repetitiva de la herida operatoria representan factores predisponentes discutibles.

El hábito tabáquico también influye en la instauración de la alveolitis seca. La nicotina produce una vasoconstricción en los vasos periféricos y este efecto perdura después del acto de fumar. Para Sweet y Butler, fumar después de la extracción de un cordal inferior produce una incidencia cuatro veces superior de alveolitis seca que cuando no se fuma. Estos autores subrayan que además de la acción química se suma el efecto mecánico de la succión que se hace durante la aspiración del humo.

Los contraceptivos orales aumentan la incidencia de esta patología posiblemente porque estas hormonas predisponen a la trombosis intravascular. También la menstruación puede predisponer a la aparición de la alveolitis seca, por darse un aumento de la actividad fibrinolítica.

La existencia de patología infecciosa oral o de septicidad bucal, tiene un papel menor si el coágulo está constituido normalmente y las defensas naturales están intactas. No obstante puede inducir una infección secundaria.

También existen factores bacterianos que pueden influir en la aparición del proceso. Algunos trabajos demostraron la presencia de bacilos fusiformes y espiroquetas (anaerobios) en alveolitis secas. Por este motivo estos autores recomendaban el metronidazol para su tratamiento (Mitchell).

A pesar de todo lo explicado, seguramente la combinación de varios de estos factores es lo que frecuentemente va a producir la alveolitis seca.

#### 2. Localización y frecuencia

La frecuencia en la aparición de alveolitis seca varía, según los diferentes autores, de 2,17% a 3 ó 4%. De todas formas cuanto más complicada y traumática sea la exodoncia, más incidencia de alvéolo seco podremos encontrar.

Se suele presentar con mayor frecuencia en la zona de los molares y premolares mandibulares. Ries Centeno remarca la incidencia máxima en los terceros molares inferiores. Así, en algunas casuísticas que sólo incluyen las extracciones de los cordales inferiores, la frecuencia alcanza un 20 ó 30%.

Para algunos autores es algo más frecuente en el sexo femenino. En relación con la edad, este cuadro es rarísimo durante la infancia, y la mayoría de casos se observan durante la tercera y cuarta décadas de la vida.

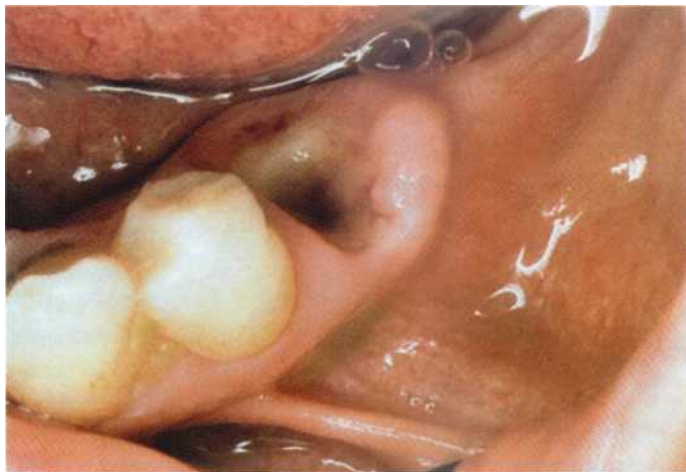
#### 3. Clínica

Los síntomas suelen empezar de dos a cuatro días después de la exodoncia, aunque en ocasiones puede empezar de forma precoz (en las primeras horas) o de forma tardía (después de los 4 días). El dolor intenso y con irradiaciones es lo más típico del cuadro clínico. Es un dolor violento, constante y muy perturbador, que es exacerbado con la masticación, y que impide, en la mayoría de los casos, la actividad normal del paciente y especialmente el sueño. Aunque no se evidencia supuración, suele existir un olor fétido y nauseabundo en el interior del alvéolo. Suele constatarse comúnmente alguna linfadenopatía regional.

La característica principal que podemos observar al examinar el alvéolo es que el interior del mismo se encuentra denudado, con el hueso expuesto al exterior, exangüe, blanquecino e hipersensible al contacto. La mucosa perialveolar está tumefacta (figura 10.36).

La falta de coágulo sanguíneo es característica, aunque en la primera visión del paciente podamos observar en el interior del alvéolo restos de coágulo necrosados, parduzcos, que serán fácilmente extraídos con una sonda o al ser limpiado el alvéolo con suero fisiológico estéril. Según Birn, existe una inflamación de la médula ósea que conlleva la libera-





**Figura 10.36.** Alveolitis seca, aspecto clínico.

ción de un agente fibrinolítico que destruye el coágulo sanguíneo y a la vez libera las cininas a partir del cianógeno, que se encuentra en el coágulo, y esto será lo que ocasionará el intenso dolor.

En la alveolitis supurada, el dolor es menos intenso, espontáneo, y sobre todo provocado. Los bordes del alvéolo están tumefactos, con su interior lleno de tejido granulomatoso, sangrante y con exudación purulenta. A la exploración puede evidenciarse un pequeño secuestro óseo.

#### 4. Tratamiento

El tratamiento de la alveolitis seca va a ir encaminado por una parte a la curación del proceso y por otra al alivio del intenso dolor que produce el cuadro.

El hueso desnudo de las paredes del alvéolo se necrosa y será sustituido por hueso normal mediante el propio ciclo regenerativo del hueso que, de seguir un proceso normal, tendrá una duración de 2 a 3 semanas.

##### 4.1. Tratamiento local

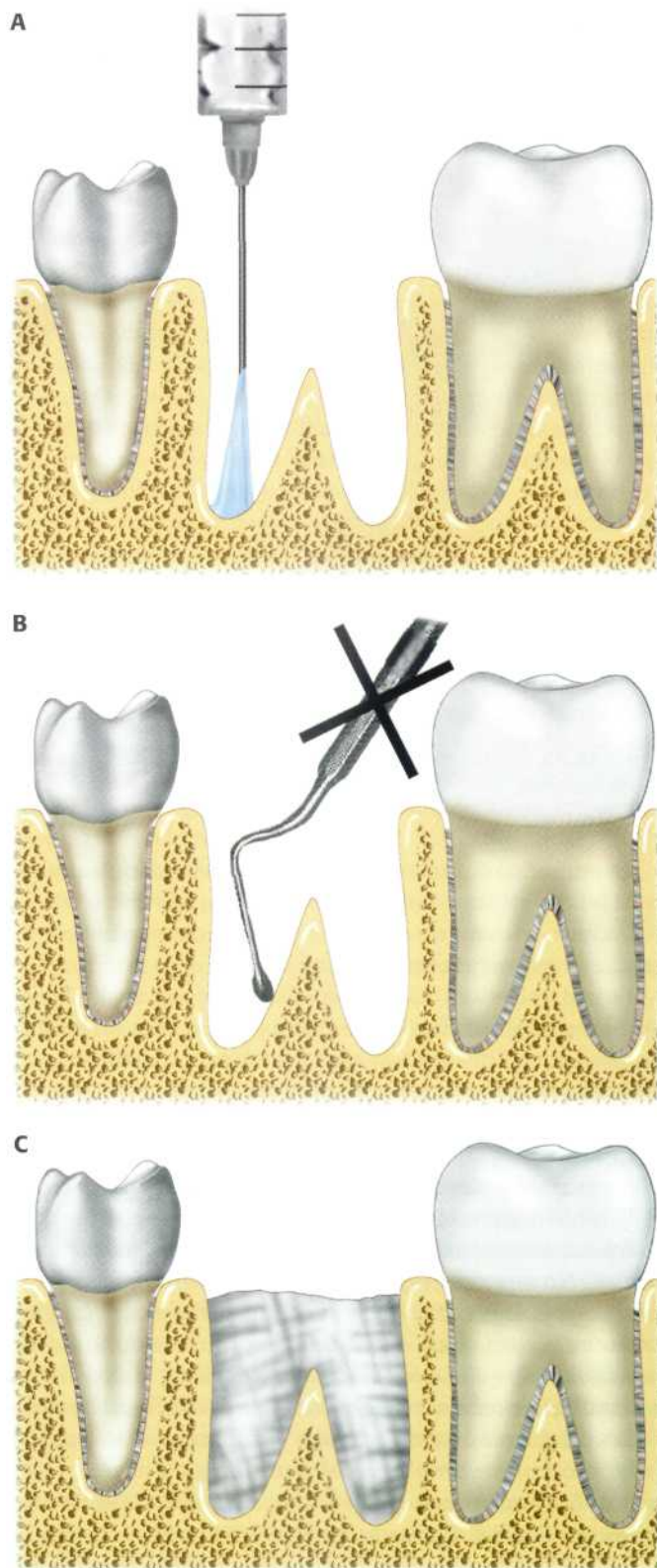
Lo que pretendemos hacer con el tratamiento local es acelerar al máximo la regeneración del hueso normal y para ello deberemos realizar:

- Limpieza de la cavidad con irrigaciones de suero fisiológico estéril (templado), con lo cual intentaremos arrastrar todas las partículas de restos de coágulo, comida, etc., que existan en el interior. El lavado debe ser generoso con abundante suero fisiológico estéril pero sin hacer una presión excesiva en el momento de lanzarlo al interior del alvéolo (figura 10.37A). Si es necesario, se debe efectuar la limpieza bajo anestesia local.

Hay autores que también recomiendan la utilización de perborato de sodio o de peróxido de hidrógeno diluido, aunque nosotros creemos que con la utilización solamente de suero fisiológico estéril ya se obtienen buenos resultados.

- Procuraremos, de forma muy cuidadosa, retirar los restos que puedan quedar en el interior del alvéolo, aunque siempre sin efectuar un curetaje violento de la cavidad alveolar. Nunca deberemos hacer un curetaje agresivo del alvéolo seco ya que esto sólo predispondría a una mayor diseminación de la infección y no obtendríamos ninguna mejora en el resultado (figura 10.37B).

- Existen multitud de fórmulas y pastas para el tratamiento local de la alveolitis. Todas ellas lo que intentan es ayudar a la disminución del dolor producido al estar el hueso desnudo y además pretenden acelerar el proceso de granulación para que se forme un nuevo tejido óseo (figura 10.37C).



**Figura 10.37.** Tratamiento local de la alveolitis seca. (A) Irrigación profusa con suero fisiológico estéril. (B) No realizar un curetaje agresivo del alvéolo. (C) Apósito local con gasa empapada en bálsamo del Perú.

La mayoría de pastas llevan Eugenol y Glicerina, asociados a antibióticos, lidocaína o corticosteroides. Pueden emplearse también preparados magistrales como el Bálsamo del Perú.

La utilización de estas fórmulas se puede hacer mediante una tira de gasa orillada estéril, humedecida con esa sustancia (por ejemplo Bál-

samo del Perú) que se colocará en el interior del alvéolo y que se irá intercambiando, a ser posible cada día.

También se puede utilizar una gasa yodoformada al 5% e impregnada, sin exceso, con eugenol. Estas gasas deberán cambiarse hasta que exista tejido de granulación en las paredes de la cavidad alveolar; para ello visitaremos al paciente cada 2 ó 3 días hasta que ceda el dolor. A continuación deberá irrigarse el alvéolo después de cada comida mediante una jeringa, durante aproximadamente 3 semanas y con sustancias antisépticas como la clorhexidina.

Existen pastas comercializadas como el Alvogil® para este tipo de procesos y que serán utilizadas de la misma forma que las anteriores. Este preparado contiene yodoformo como antiséptico y butoformo como anestésico.

#### 4.2. Tratamiento sistémico

- La utilización de analgésicos va a depender de la severidad del dolor, aunque debemos recordar que se suele tratar de un dolor intenso, lo que puede incluso aconsejar el uso de barbitúricos o de neurolépticos.
- Los antibióticos suelen prescribirse para evitar la posible infección del alvéolo, pero no son necesarios en sí para la curación de la alveolitis seca.
- Antihistamínicos.

Las inyecciones peritemporales y perifaciales de novocaína (procaína) dan unos resultados inconstantes y normalmente poco duraderos, por lo que actualmente ya no se recomiendan.

#### 5. Evolución

Ya hemos visto que el proceso de curación propio del organismo va a durar de dos a tres semanas. Con el tratamiento instaurado creemos que la evolución del paciente debería de normalizarse entre los siete y diez días. Si después de este tiempo aún continúan los síntomas, deberemos pensar en la posibilidad de la osteomielitis.

#### 6. Prevención

Los principales medios de prevención pueden resumirse en los siguientes puntos:

- Disminución de los factores de riesgo.
- Asepsia pre y postquirúrgica. Uso de antisépticos como la clorhexidina al 0,2%.
- Conducta operatoria meticulosa, tanto en la realización de la anestesia locorregional, como en la reducción al mínimo del trauma quirúrgico.
- Utilización de materiales de relleno que favorezcan la formación de un buen coágulo después de la extracción dentaria: colágeno texturado, esponja de gelatina, cola de fibrina, plasma rico en plaquetas, etc.
- Prescripción de antibióticos. Su acción es discutida pero se recomiendan si la intervención quirúrgica es traumática (penicilina y derivados, clindamicina, metronidazol, etc.). Existen algunos estudios clínicos donde se comprueba una menor incidencia de alveolitis seca con el uso previo de clindamicina al tratamiento quirúrgico.
- Uso de otras sustancias de acuerdo con las teorías sobre la etiopatogenia de la alveolitis seca. Prescripción de antifibrinolíticos como el ácido tranexámico. Obstaculizar la contaminación de la saliva me-

dante la utilización de sustancias con acción antisiaogoga, como el nitrato de metilescopolamina.

- Métodos físicos que promuevan o aceleren el proceso de curación alveolar como el láser de baja potencia (láser blando o soft láser).
- Uso de otros fármacos de efecto beneficioso dudoso: corticosteroides, ácido acetilsalicílico, etc.

#### 7. Alveolitis seca tardía

Es una forma de alveolitis seca que se puede producir a los 2 ó 3 meses después de la extracción dentaria. Es más frecuente en los terceros molares en inclusión ósea total y que por tanto son muy profundos.

Esta entidad se manifiesta por una infección y un fallo en la organización del coágulo a pesar de que aparentemente la mucosa esté normal.

Clinicamente se manifiesta con hinchazón en el lugar de la extracción y con dolor que puede variar desde moderado a severo. Puede existir un drenaje espontáneo purulento.

El tratamiento será quirúrgico con el legrado y la limpieza de la zona.

#### 10.2.5.2. Bacteriemia postextracción

El elevado porcentaje de bacteriemias postextracción referidas en la literatura coloca la exodoncia en el primer plano de la producción de la Endocarditis bacteriana.

La bacteriemia puede ser inofensiva en el sujeto con el corazón sano. No sucede lo mismo cuando el paciente tiene una cardiopatía congénita o adquirida, o si existe una intervención quirúrgica cardíaca anterior.

La bacteriemia postextracción está bien demostrada con un porcentaje de hemocultivos positivos, que varía del 20 al 90% de los casos, con una proporción elevada de bacterias anaerobias.

La anestesia general parece aumentar el porcentaje de bacteriemias, quizás por la acción vasodilatadora de las sustancias anestésicas. Por el contrario, los pacientes intervenidos bajo anestesia loco-regional con o sin vasoconstrictor, tienen una incidencia menor de bacterias en la sangre.

Para prevenir y minimizar este problema debe hacerse un uso profiláctico de los antibióticos, según los protocolos que se estudian en el capítulo de las infecciones (capítulo 20).

Otra medida que es efectiva para disminuir el riesgo de bacteriemias es realizar una profilaxis (tartrectomía) previa a la extracción dentaria con lo cual estamos disminuyendo los contaminantes locales.

Para finalizar esta revisión general de las complicaciones de la exodoncia, debemos destacar que esta maniobra, en principio de poca importancia, puede acarrear graves problemas que, aunque raros, pueden presentarse, especialmente si no se actúa de forma correcta y no se aplican escrupulosamente las reglas profilácticas que limitan al máximo sus riesgos.

Estas medidas profilácticas varían según los autores, pero todos concuerdan en la importancia de estos 4 puntos:

- Valorar adecuadamente las indicaciones y contraindicaciones de la exodoncia.
- Estudio diagnóstico completo del estado local, regional y general del paciente.
- Aplicar una técnica quirúrgica cuidadosa y minuciosa.
- Efectuar los cuidados postoperatorios correctos e indicados en cada caso.





# Dientes incluidos. Causas de la inclusión dentaria. Posibilidades terapéuticas ante una inclusión dentaria

Cosme Gay Escoda, Cristina de la Rosa Gay

## 11.1. LA ERUPCIÓN DENTARIA

La erupción dentaria es el proceso de migración de la corona dentaria desde su lugar de desarrollo dentro del hueso maxilar hasta su posición funcional en la cavidad bucal. El mecanismo por el cual se produce es desde hace tiempo tema de controversia y mucho se ha escrito sobre la(s) fuente(s) de la fuerza responsable del movimiento dentario desde su lugar de desarrollo hasta su posición fisiológica en el maxilar.

En un momento u otro, como factor principal de la erupción dentaria se ha responsabilizado a casi todos los procesos en los que están implicados los tejidos dentarios o adyacentes, como pueden ser la formación de la raíz, las presiones hidrostáticas vascular y pulpar, la contracción del colágeno en el ligamento periodontal, la motilidad de los fibroblastos adyacentes o el crecimiento del hueso alveolar. Sin embargo, debemos considerar la erupción dentaria como un proceso multifactorial en el que no se pueden separar fácilmente causa y efecto, y en el que ninguna teoría parece ofrecer por sí sola una explicación adecuada.

Una teoría apunta que la erupción depende del folículo dentario y que es independiente del crecimiento radicular e incluso del diente en sí mismo. Así, la parte coronal del folículo dentario puede coordinar la reabsorción del hueso alveolar, necesaria para la erupción dentaria, atrayendo y dirigiendo hacia la pared de la cripta una población de células mononucleares que se convierten en osteoclastos o bien dirigen la actividad osteoclástica durante la erupción dentaria. Asimismo, el folículo dentario es un elemento necesario para la formación de hueso en la base de la cripta ósea. Moxham y Berkowitz, por su parte, han defendido el papel del ligamento alveolodentario en la fase eruptiva prefuncional.

La erupción dentaria sigue una secuencia determinada y en unos intervalos concretos de tiempo. Si existe un retraso mayor de seis meses, debe investigarse si existe una agenesia o si el diente está incluido.

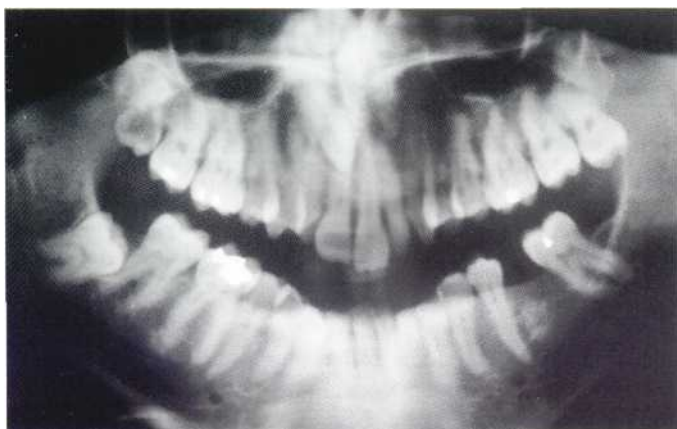## 11.2. INCLUSIÓN, IMPACTACIÓN, RETENCIÓN PRIMARIA Y RETENCIÓN SECUNDARIA

### 11.2.1. CONCEPTO

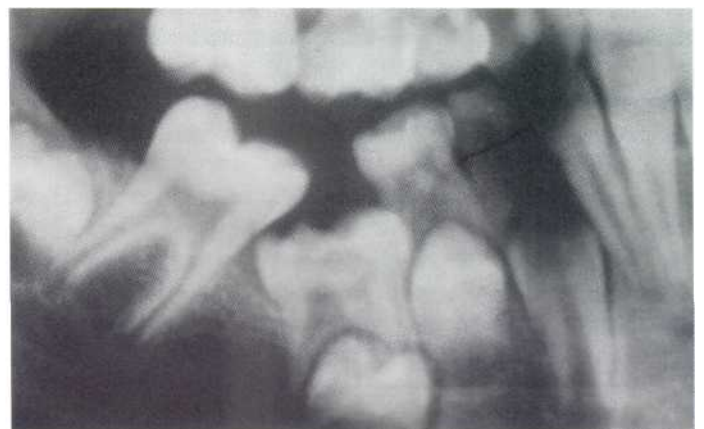En la bibliografía, es frecuente observar como los términos inclusión, impactación y retención se usan erróneamente de forma indistinta. Sin embargo, no son sinónimos si bien los tres se refieren a alteraciones eruptivas. Así, se denomina impactación a la detención de la erupción de un diente producida o bien por una barrera física (otro diente, hueso o tejidos blandos) en el trayecto de erupción detectable clínica o radiográficamente, o bien por una posición anormal del diente (figura 11.1). Si no se puede identificar una barrera física o una posición o un desarrollo anormal como explicación para la interrupción de la erupción de un germen dentario que aún no ha aparecido en la cavidad bucal, hablamos de retención primaria.

La detención de la erupción de un diente después de su aparición en la cavidad bucal sin existir una barrera física en el camino eruptivo, ni una posición anormal del diente se llama retención secundaria. Esta anomalía, también se conoce como reimpactación, infraoclusión, diente sumergido o hipotrusión, y afecta principalmente a dientes temporales y es rara en dientes permanentes (figura 11.2).

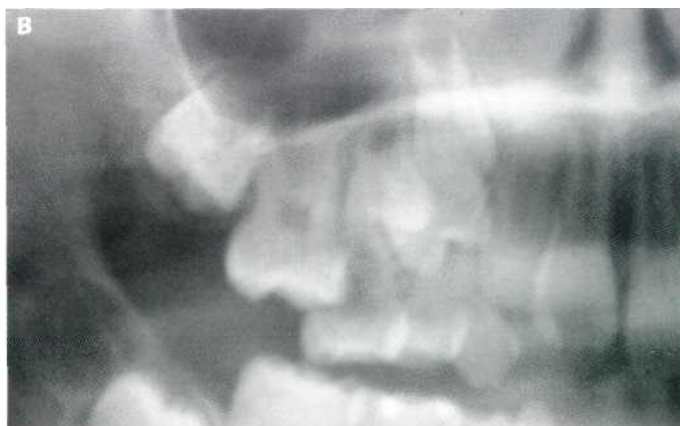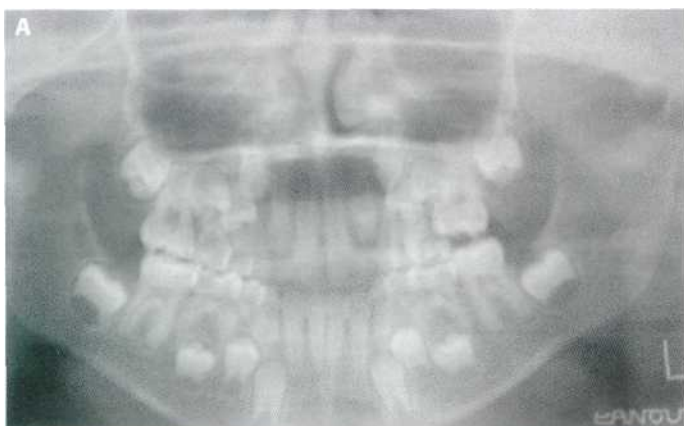Por otro lado, un diente incluido es aquel que permanece dentro del hueso y por tanto el término inclusión engloba los conceptos de re-



**Figura 11.1.** Canino superior derecho impactado, por estar en malposición y existir una barrera dentaria.



**Figura 11.2.** Segundo molar temporal inferior derecho sumergido.



**Figura 11.3.** (A) Inclusión ectópica del 2.6. (B) Inclusión ectópica del 1.6.

tención primaria y de impactación ósea. Dentro de la inclusión, podemos distinguir entre la inclusión ectópica, cuando el diente incluido está en una posición anómala pero cercana a su lugar habitual (figura 11.3), y la inclusión heterotópica, cuando el diente se encuentra en una posición anómala más alejada de su localización habitual (figura 11.4).

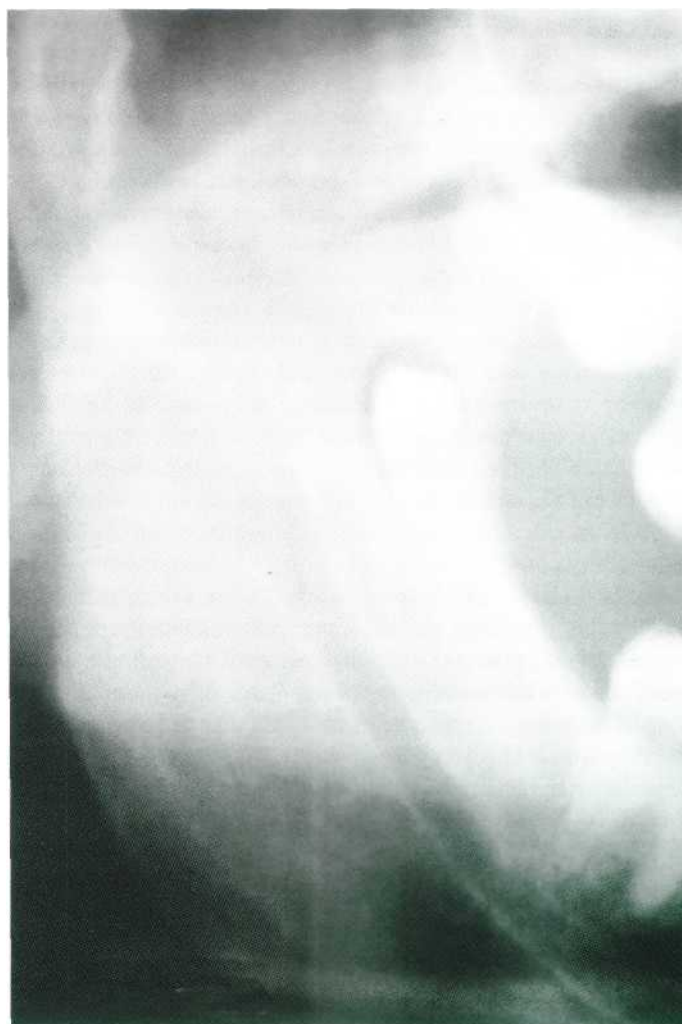### 11.2.2. ETIOPATOCENIA

La etiopatogenia de las anomalías de la erupción dentaria no se conoce completamente. El hecho de esta peculiar anomalía en la erupción de los dientes debe buscarse en su causa primera en el mismo origen de la especie humana en el eslabón en que el hombre como tal inicia su línea evolutiva, desde *Homo habilis* a *Homo erectus*, *Homo sapiens* y el hombre actual u *Homo sapiens sapiens*, por lo que ello comportó.

Los antropólogos afirman que la cerebración del ser humano, constantemente en aumento, excepto en casos significativos, agranda su caja craneana a expensas de los maxilares. La línea prehipofisaria que se inclinaba hacia delante desde la frente en recesión hasta la mandíbula en protrusión en las formas prehumanas, se ha vuelto casi vertical en el hombre moderno a medida que ha disminuido el número de dientes.

Hooton afirmó que las diferentes partes que forman el aparato estomatognático han disminuido en proporción inversa a su dureza y plasticidad, es decir, lo que más ha empequeñecido son los músculos, porque ha disminuido la función masticatoria, seguidamente los huesos y por último los dientes. Una dieta más blanda y refinada que requiere menos trabajo de masticación, favorece esta tendencia, lo que hace innecesario poseer un aparato estomatognático poderoso. Funcionalmente el hombre primitivo presentaba una oclusión borde a borde y una abrasión oclusal e interproximal durante toda su vida, debido a la masticación de alimentos duros poco elaborados lo que favorecía el equilibrio contenido-continente al compensar la reducción de tamaño de los maxilares.

Herpin también expuso su teoría sobre la evolución del aparato estomatognático humano en base a la regresión de los diferentes elementos que lo componen, que son los músculos (factores activos), los dientes (factores de ejecución) y los huesos (órganos de transmisión). Los músculos primitivamente muy potentes han bajado su inserción como el músculo temporal, y los maxilares primitivamente prognáticos y de gran tamaño se han convertido en ortognatos y han reducido su tamaño. Así quedan manifiestamente pequeños para la suma de diámetros mesio-distales de los dientes actuales. Estos también se han visto reducidos en número (agenesias) y en sus dimensiones (como los



**Figura 11.4.** Inclusión heterotópica de un distomolar supernumerario, que se ha situado cerca de la apófisis coronoides.

premolares que en el prehomínido *Australopitécido* de hace un millón de años eran tricuspídeos) pero a pesar de estas reducciones siguen siendo excesivos. Así pues la evolución filogenética ha inducido una importante discrepancia óseo-dentaria en los maxilares de la especie humana.

Paradójicamente, en contra de estas teorías, ya se observó en un cráneo de *Homo erectus* (Hombre de Lantian, de hace 800.000 años) la in-

volución por agenesia de los terceros molares inferiores, así como la agenesia de incisivos laterales inferiores en la mandíbula Neardentalina de Malarnaud. También en un cráneo de la Balma de Parant, se encontraron dientes supernumerarios incluidos en el maxilar superior. Esto indica la posibilidad de que la falta de uso del aparato masticatorio no sea tampoco la única etiológica posible de este cuadro clínico.

Para Mayoral, en nuestra era existe una oclusión estabilizada sin abrasión interproximal mantenida lo que explicaría muchas de las anomalías de posición y de dirección anómala de los dientes debido a la discrepancia óseo-dentaria.

Todos estos datos sólo ponen la primera piedra en cuanto a la etiología. A continuación analizaremos otras causas oclusales magnificadas por causas no antropológicas.

Los dientes que quedan incluidos con más frecuencia son los terceros molares superiores e inferiores y los caninos superiores. La mayoría de estadísticas sobre frecuencia de las inclusiones dentarias es similar a la de Berten-Cieszynski (citado por Ries Centeno) (tabla 11.1).

Sinkovits y Policer estimaron que el 1,65% de los pacientes entre 15 y 19 años presenta dientes incluidos, sin contar los terceros molares. La prevalencia de inclusión de los caninos oscila entre un 0,92 y un 2,2% de la población, según este estudio. Existen numerosos datos acerca de la frecuencia de los dientes incluidos basados en diferentes grupos de población y que difieren bastante unos de otros.

El número de dientes incluidos en un mismo paciente es variable y se ha registrado la presencia de 25 dientes incluidos en un mismo individuo. Esta anomalía suele ser hereditaria y muchos autores han dado un papel destacado a este factor.

En cuanto a la raza, se ha constatado que las personas de raza negra presentan una frecuencia menor de inclusiones dentarias; se ha especulado que esto puede deberse al mayor tamaño de sus maxilares.

Con fines didácticos, agruparemos las causas de la inclusión dentaria en base a la dentición afectada.

### 11.2.2.1. Alteraciones de la erupción en la dentición temporal

Suelen afectar por lo general un elemento o un grupo de elementos de la dentición temporal pero raramente alteran la arquitectura del aparato masticatorio del niño. Sin embargo, podemos encontrar repercusiones locorreionales y generales.

#### 11.2.2.1.1. Anomalías cronológicas de la erupción de los dientes temporales

##### 11.2.2.1.1.1. Erupción precoz

Es excepcional. El recién nacido puede presentar uno o varios dientes temporales erupcionados, más frecuentemente en la mandíbula. Se han publicado casos de recién nacidos con toda la dentición temporal erupcionada.

En caso de erupción precoz, el diente suele ser móvil por lo que existe un riesgo importante de paso a las vías respiratorias; se altera la alimentación del recién nacido y puede producir úlceras en la lengua y en los labios; por todo ello, debe realizarse su extracción. Distinguiremos la erupción precoz de la dentición prelaetal, que consiste en formaciones epiteliales duras y nacaradas que se observan en el recién nacido, en especial en los prematuros.

##### 11.2.2.1.1.2. Erupción prematura

Frente a la erupción idiopática, encontramos el grupo de erupciones prematuras de etiología más precisa, en el que se produce la erupción en boca de un germen dentario temporal inmaduro. Las causas pueden ser diversas;

Tercer molar inferior	35%
Canino superior	34%
Tercer molar superior	9%
Segundo premolar inferior	5%
Canino inferior	4%
Incisivo central superior	4%
Segundo premolar superior	3%
Primer premolar inferior	2%
Incisivo lateral superior	1,5%
Incisivo lateral inferior	0,8%
Primer premolar superior	0,8%
Primer premolar inferior	0,5%
Segundo molar inferior	0,5%
Primer molar superior	0,4%
Incisivo central inferior	0,4%
Segundo molar superior	0,1%

**Tabla 11.1.** Frecuencia de las inclusiones dentarias.

#### - Etiología traumática

Suele tratarse de un accidente obstétrico, como la colocación defectuosa de los fórceps en un parto complicado. Traumatiza los gérmenes de los dientes temporales inferiores y produce su avulsión.

#### - Etiología tumoral

En este caso, la erupción prematura es un epifenómeno en un contexto evidente. Cualquier proceso tumoral puede expulsar en boca o exponer un germen dentario temporal. Esto puede suceder en la histiocitosis, en los sarcomas maxilares y otros tumores menos frecuentes.

#### - Etiología infecciosa

Se trata de la clásica pero infrecuente foliculitis expulsiva. Un germen infectado, en la mayoría de casos por vía hematógena, es expulsado en boca inmaduro e irrecuperable. A veces puede tratarse de una osteomielitis del recién nacido, en la que puede darse el secuestro de un germen dentario.

#### 11.2.2.1.1.3. Retraso de la erupción

Antes de hablar de retraso de la erupción, debemos confirmar que los dientes existen y están en buena posición.

Los retrasos de la erupción son en la mayoría de los casos de tipo familiar y no representan un problema alarmante. Por lo general, puede aceptarse un retraso de 6 a 8 meses, pasados los cuales es obligatorio averiguar la causa de la demora de la erupción.

Los retrasos se deben generalmente a la presencia de un obstáculo pero raramente suele tratarse de un problema sistémico:

#### - Obstáculo gingival

Puede presentarse por:

##### • Hiperplasia congénita de la encía

La encía del recién nacido y del lactante es blanquecina. La hiperplasia de la encía da la sensación, tanto a la vista como al tacto, de que la erupción dentaria es inminente. La radiografía desmiente esta impresión pues vemos los gérmenes aún profundos e inmaduros. Será obligatoria la exposición quirúrgica mediante una alveolectomía conductora.

Excepcionalmente puede asociarse a otras anomalías como la hipertrichosis.

##### • Hiperplasia gingival medicamentosa, como la producida por la difenilhidantoína.



Puede existir compromiso de la cronología de la erupción e impedir la salida completa de la corona de la encía circundante.

- Síndrome de Papillon-Psaume

Afección hereditaria rara que afecta al sexo femenino. Polimalfornativo en las formas severas, presenta: sindactilia, aplasia de los cartílagos del ala nasal, labio leporino y fisura palatina. A menudo existe una hipertrofia considerable de los frenillos bucales. Los dientes están siempre retenidos o en malposición.

- Obstáculo quístico o tumoral

Los más frecuentes son:

- Quiste de erupción

Por causas desconocidas, el saco pericoronario de un germe dentario temporal empieza a proliferar al final de su evolución. Suele presentarse en los molares inferiores y observamos una tumefacción de pequeño tamaño, de aspecto hemático (rojo-azulado), que aparece sin producir molestias ni repercusiones generales.

La marsupialización de este pequeño quiste o la preparación de un colgajo de reposición apical (alveolotomía) permite la erupción del diente; en algunos casos, este quiste desaparece de forma espontánea y no requiere tratamiento quirúrgico.

- Epulis congénito del recién nacido

Tumorción de aspecto redondo, de pequeño tamaño (< 2 cm) situada en la cresta alveolar, de forma lisa más o menos irregular, que puede ser causa, si no se hace su exéresis, de malposición dentaria más que de retraso eruptivo. Es más frecuente en el sexo femenino. Se trata de un proceso raro y benigno cuyo tratamiento es la exéresis quirúrgica.

- Odontoma y otras tumoraciones odontogénicas o no odontogénicas

Pueden producir inclusión de dientes temporales.

- Obstáculo dentario

La discrepancia dento-maxilar puede aparecer también en la dentición temporal. Así los últimos dientes en aparecer en la arcada pueden quedar incluidos o en malposición por falta de espacio.

Existen algunos cuadros característicos que debemos destacar:

- Síndrome hipertónico de los músculos faciales

El conjunto de los músculos faciales puede estar afectado lo que da al niño un aspecto de anciano sarcástico. La contractura de los músculos palpebrales produce blefarofimosis. La de los músculos peribucuales produce una endoalveolitis importante. Los dientes se encuentran lingualizados y las arcadas dentarias presentan una disminución importante de su longitud. Por ello, los caninos, que son los últimos dientes en erupcionar, no tienen sitio. Su erupción está siempre retrasada y los caninos quedan en malposición.

- Gigantismo de los dientes temporales y gérmenes supernumerarios

En el maxilar superior, los incisivos laterales temporales pueden estar desdoblados. En la mandíbula, pueden tener un diámetro mesiodistal muy aumentado. En ambos casos, disminuye el espacio disponible en la arcada dentaria.

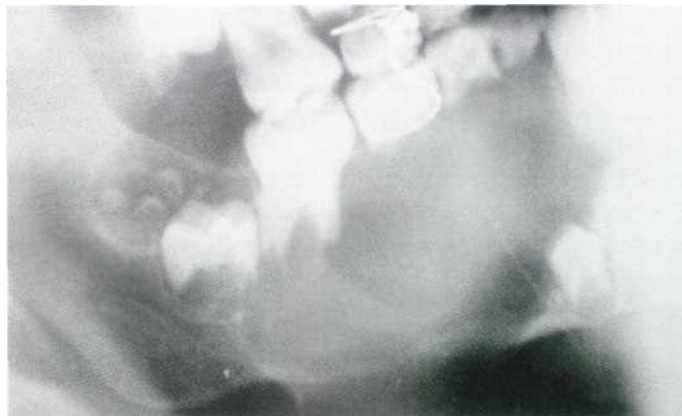
La discrepancia así producida ocasiona un retraso de la erupción o la malposición de los caninos temporales.

- Obstáculo óseo

La existencia de una anomalía alveolar suele estar integrada dentro de un cuadro general de osteodistrofia.

- Enfermedad de Albers-Schonberg u osteopetrosis o enfermedad del hueso marmóreo

Patología hereditaria caracterizada radiológicamente por una opacidad importante del hueso. Existen signos y síntomas de compresión



**Figura 11.5.** Lesiones quísticas multiloculares características del querubismo (detalle de la ortopantomografía).

de los nervios craneales (parálisis facial, sordera, dolor, etc.) y anemia hipocrómica. En el capítulo dentario, existen retrasos de erupción y una susceptibilidad importante a la caries. El tamaño de las cámaras pulpares y los conductos radiculares, así como la longitud de las raíces, están reducidos. También se observan exfoliación precoz, anodoncia y distintas malformaciones dentarias.

- Querubismo

Displasia fibrosa del hueso, de carácter familiar, que produce un aspecto característico del niño por un agrandamiento benigno firme e indoloro de ambos maxilares que puede aparecer tan tempranamente como en el primer año de vida. Existen frecuentes retrasos de erupción y espacios quísticos multiloculares irregulares en los maxilares, por lo que los afectados presentan agenesias dentarias y los gérmenes formados no pueden erupcionar o son forzados a alejarse de su posición normal (figura 11.5).

- Hemiatrofia facial

Están afectados todos los planos anatómicos (piel, músculo, hueso) con inclusiones dentarias múltiples.

- Disostosis o displasia cleidocraneal

Enfermedad hereditaria en la que se asocian deformidades craneales con aumento del diámetro transversal del cráneo, retraso del cierre de las fontanelas y aplasia o agenesia de las clavículas. En cuanto a los dientes, existe oligodoncia, retraso de la erupción de los dientes temporales y una verdadera proliferación de gérmenes de dientes permanentes incluidos.

- Enfermedad de Lobstein

Asociación de escleróticas finas y azules, sordera, fragilidad ósea, retraso de la erupción dentaria e inclusiones dentarias.

- Causas genéticas

Por lo general, los síndromes genéticos producen retraso de la erupción dentaria. El ejemplo más clásico es la trisomía 21 en la que existen dientes de menor tamaño y un retraso importante de la erupción. En la enfermedad de Touraine, se asocian hipotricosis, ausencia de glándulas sudoríparas (lo que produce hipertermias importantes) y retraso de la erupción o agenesias dentarias.

- Causas carenciales

En particular de las vitaminas A y D. El raquitismo tiene una especial importancia, sobre todo en las formas severas en las que existen retrasos de la erupción de hasta 15 meses; se atribuye al espesamiento fibroso del saco pericoronario.

Esta etiología carencial ha sido discutida por muchos autores y suele admitirse con reservas.

- Causas endocrinas

El hipotiroidismo puede ser causa de retrasos de la erupción. Se ha considerado la alteración de las glándulas suprarrenales, las gónadas y la hipófisis como causa de retraso de la erupción dentaria aunque numerosos autores emiten serias reservas.

En la actualidad, los esmerados cuidados pediátricos han hecho desaparecer las grandes carencias vitamínicas y las insuficiencias endocrinas graves; por ello, es raro que hoy en día estas causas actúen sobre la erupción dentaria.

#### 11.2.2.1.2. Erupción complicada de la dentición temporal

En la mayoría de los casos, la erupción de la dentición temporal no presenta problemas.

Al entrar en contacto el saco pericoronario con la cavidad bucal (séptica o infectada), se produce una pericoronaritis. Esta pericoronaritis, que siempre existe, será breve si el diente pierde rápidamente su saco, o puede prolongarse si la erupción es difícil.

Existe pues un foco inflamatorio, más o menos importante, que junto con la irritación traumática de la erupción, produce por vía trigeminal un estímulo del núcleo bulbar del trigémino. A nivel bulbar, terreno particularmente reflexógeno en el niño, este estímulo de origen local puede afectar los núcleos de la protuberancia (pares craneales VI, VII, VIII, los núcleos parasimpáticos lácrimo-buco-nasales y salival superior) o los núcleos bulbares (pares craneales IX, X, XI y XII, núcleos parasimpáticos salivales inferiores y cardio-neumo-gastro-entéricos).

Dependiendo de la intensidad del estímulo inicial, de su duración, de si es o no reiterativo (predisposición local) y de la maduración de las barreras corticales (predisposición general), aparecerán distintos fenómenos locales, regionales y generales.

- Alteraciones locales
  - "Prurito gingival". Es la forma más frecuente y simple.
  - Pericoronaritis congestiva.
  - Pericoronaritis supurada.
  - Gingivostomatitis supurada o ulceronecrotica.
- Alteraciones regionales
  - Hidrorrea nasal.
  - Hipersalivación.
  - Lagrimeo uni o bilateral.
  - Bronquitis con tos seca.
  - Eritrosis yugal.
  - Adenopatías cervicales.
- Alteraciones generales
  - Hipertermia.
  - Alteraciones digestivas diversas (anorexia, episodios diarreicos).
  - Eritema glúteo.

Además de estas alteraciones sistémicas, generalmente admitidas, pueden producirse problemas a distancia como reumatismo articular agudo y glomerulonefritis por la existencia de este foco dentario.

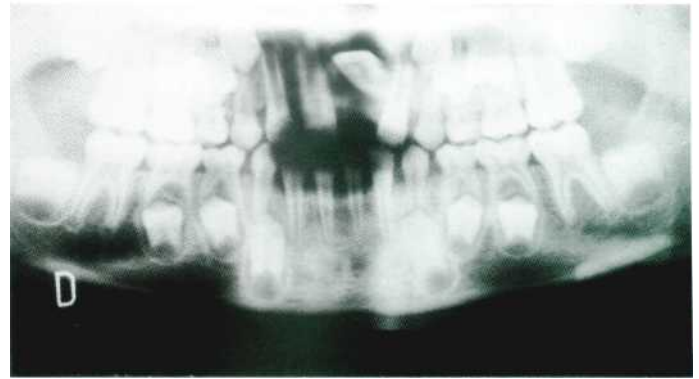
#### 11.2.2.2. Alteraciones de la erupción de los dientes permanentes

La erupción de los dientes permanentes obedece las mismas leyes biológicas que la dentición temporal. Independientemente de las causas filogenéticas predisponentes a la inclusión dentaria, que no podemos controlar a pesar de conocerlas, existen otros procesos que favorecen esta patología.

Los factores causales pueden clasificarse en locales y sistémicos.

##### 11.2.2.2.1. Locales

Podemos enumerar las siguientes causas locales de inclusión:



**Figura 11.6.** Incisivo superior izquierdo incluído con una vía anormal de erupción consecuencia de un traumatismo anterior.

11.2.2.2.1.1. Posición irregular del diente o presión de un diente adyacente, lo que podría deberse principalmente, entre otros motivos, a:

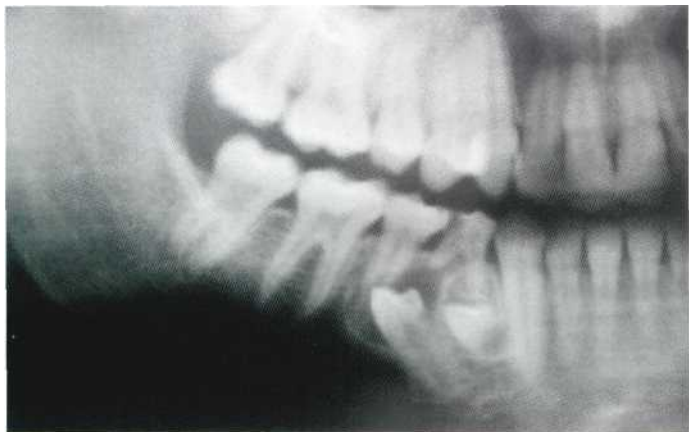- Dirección anómala de erupción del propio diente que quedaría impactado o de un diente vecino que actuaría como obstáculo.

Generalmente, la vía anormal de erupción es una manifestación secundaria; puede ser sólo un mecanismo de adaptación a la falta de espacio o a la existencia de barreras físicas, como dientes supernumerarios, fragmentos de raíz, barreras óseas, etc. Sin embargo, hay casos en los que sin existir ninguno de estos factores, los dientes erupcionan con una dirección anormal. Sería el caso de un traumatismo olvidado por el paciente y que desplazó el germen de su posición original. El traumatismo más frecuente suele afectar a los incisivos superiores que a raíz de esto pueden quedar incluídos (figura 11.6).

La interferencia mecánica causada por el tratamiento ortodóncico también puede provocar un cambio en la vía de erupción. Esto puede ocurrir al distalizar los dientes superiores en el tratamiento de la clase II, lo que puede favorecer la inclusión de los terceros molares en desarrollo.

También los quistes pueden provocar vías de erupción anormales, ya sea el origen del quiste el mismo diente o un diente vecino bien ubicado.

Otra forma de erupción anormal es la erupción ectópica. En ocasiones, el diente que erupciona ectópicamente provoca la reabsorción de un diente permanente o temporal contiguo y no del diente que debe reemplazar. Esto es frecuente en el caso del primer molar superior que al erupcionar, provoca la reabsorción anormal del segundo molar temporal superior por distal y a veces incluso su exfoliación precoz. Clínicamente, se observa la no erupción total o parcial del molar. El diagnóstico se basa en la clínica y en la radiología. Radiológicamente, se ve el reborde marginal mesio-oclusal del primer molar permanente en posición apical respecto a la corona del segundo molar temporal y atrapado por ella. Las radiografías también nos informan del alcance del obstáculo que supone el molar temporal y del grado de reabsorción de sus raíces. En el maxilar superior, la mitad de los casos se corrigen por sí solos: el primer molar permanente deja de estar obstaculizado por el molar temporal y consigue erupcionar (figura 11.3). En los demás casos, la obstrucción permanece y el primer molar permanente no erupciona más hasta que el molar temporal no se exfolia o se extrae. La mejor forma de determinar si debemos actuar o no es la comparación del diente afectado con el contralateral. Si éste ha erupcionado 12 o más meses antes, es poco probable una erupción normal. Si no es de esperar la corrección espontánea, hay que eliminar la obstrucción. Cuando la reabsorción del molar temporal producida por el molar permanente es leve, podemos con frecuencia distalizar suficientemente el molar permanente



**Figura 11.7.** Premolar inferior derecho supernumerario que impide la erupción del 4.4 (detalle de la ortopantomografía).

colocando una ligadura de separación (de latón o elástica) entre el molar permanente y el molar temporal. Si la reabsorción radicular del molar temporal producida por el molar permanente es considerable, habría que considerar la posibilidad de extraer el molar temporal. A continuación, se puede utilizar una placa removible para distalizar el molar permanente una vez que éste ha erupcionado. Subsiguientemente, debemos colocar un mantenedor de espacio hasta que erupcione el segundo premolar. Otra posibilidad es conservar el molar decíduo y utilizarlo como anclaje de la fuerza de enderezamiento y distalización del molar permanente. La ventaja de esta alternativa es que podremos prescindir del mantenedor de espacio si conservamos el molar temporal. En la mayoría de los casos de erupción ectópica, es deseable intervenir y distalizar el primer molar permanente. Sin embargo, es obvio que la distalización no está indicada cuando existe agenesia del segundo premolar o de algún otro diente del mismo cuadrante. Esto también es válido cuando el plan de tratamiento ortodóncico general prevé la extracción de un diente permanente en esa zona.

- Dientes supernumerarios, que actúan como barrera (figura 11.7). En ocasiones, el diente supernumerario erupciona en el lugar del diente definitivo.

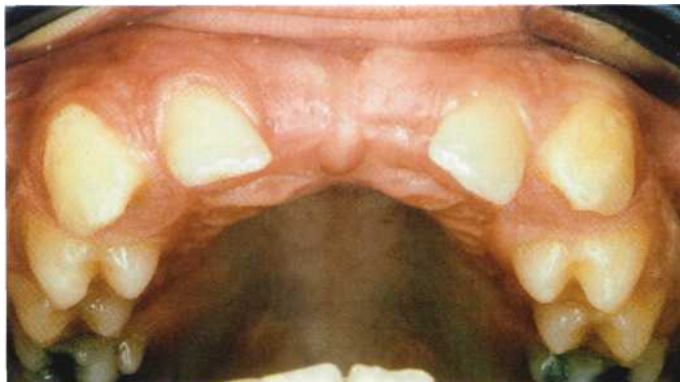Los dientes supernumerarios pueden presentarse de forma aislada o formando parte de algunas enfermedades como la displasia ectodérmica o la disostosis cleidocraneal, en las que se observan poliinclusiones de dientes supernumerarios.

Estos vestigios dentarios, quizás reminiscencia de los antropoides primitivos que poseían una docena más de dientes que el *Homo sapiens*, pueden formarse antes del nacimiento o hasta los 10-12 años.

Se registran con más frecuencia en el maxilar superior y pueden aparecer en cualquier zona de los maxilares. Su localización más habitual es en la línea media, en cuyo caso se denominan mesiodens.

Pueden estar muy cerca de los dientes permanentes, por vestibular o por palatino-lingual, o próximos al suelo de las fosas nasales, y en cualquier dirección. El diente supernumerario no tiene que estar en contacto con el diente permanente contiguo para evitar su erupción normal; otras veces, la erupción del diente permanente es posible pero con la dirección alterada.

**11.2.2.2.1.2. Densidad del hueso.** Cuando se ha perdido prematuramente un diente temporal y el germe del diente definitivo está muy alejado de su lugar de erupción en la arcada, es posible que el alvéolo tenga tiempo suficiente para cerrarse con un puente óseo. Este puente óseo, por su consistencia, actúa como una barrera difícil de ser superada por la presión de la erupción del diente definitivo.



**Figura 11.8.** Fibrosis gingival en la zona de los incisivos centrales superiores por extracción temprana de los incisivos superiores temporales.

Normalmente, después de la exfoliación fisiológica de los dientes temporales, el saco pericoronario del diente permanente entra en contacto con la cavidad bucal; por lo tanto no existe una verdadera cicatrización y la corona definitiva continúa su progresión en el espacio libre disponible.

Si se efectúa la extracción temprana de un diente temporal, se produce la cicatrización tanto del hueso como de la encía o la fibromucosa. El espesor de la zona cicatricial es tanto más importante cuanto más precoz es la pérdida del diente temporal.

La zona de fibrosis gingival puede ser un obstáculo más difícil de franquear que la barrera ósea. La extracción realmente temprana de un diente temporal, es decir dos años o más antes de la erupción del diente de reemplazo, puede significar el enlentecimiento o incluso la interrupción de la erupción del diente definitivo (figura 11.8). Por el contrario, la extracción anticipada de unos seis meses parece activar la erupción del diente de reemplazo.

**11.2.2.2.1.3. Inflamación crónica no infecciosa.** Se trata de un cambio de calidad del tejido gingival que lo convierte en un tejido fibroso denso. Esta circunstancia puede observarse también cuando hay un retraso en la erupción. Es frecuente en el caso del incisivo central superior permanente al perder su antecesor temporal de forma temprana, que la encía de esa zona sufra un traumatismo oclusal y masticatorio por largo tiempo. Esto favorece su hiperqueratinización y su fibrosis. En la zona de los terceros molares inferiores, también podemos encontrar el mismo factor causal.

Asimismo, cuando el diente temporal ha sufrido múltiples procesos infecciosos inflamatorios antes de su exfoliación, puede observarse la aparición de un tejido gingival cicatricial duro y muy poco friable, que impediría el proceso de ruptura natural que permite la erupción del diente definitivo.

**11.2.2.2.1.4. Falta de espacio en la arcada dentaria.** Existen múltiples causas que provocan falta de espacio en la arcada; esta falta de espacio es un factor definitivo en la presentación de la inclusión dentaria.

- Micrognatía mandibular o del maxilar superior

En un concepto dinámico del crecimiento de los maxilares, es posible que la erupción dentaria se realice en un maxilar de volumen menor al que correspondería por la edad. Del mismo modo, una erupción adelantada en maxilares normales, puede producir una desproporción entre el tamaño maxilar a esa edad y la erupción dentaria.

Además de esta discrepancia debida a un crecimiento no concordante, podemos incluir aquí todos los síndromes que presentan entre sus características clínicas el micrognatismo maxilar o mandibular y que describimos posteriormente en el apartado de causas sistémicas.



La herencia cruzada de los progenitores puede dar lugar también a un hipodesarrollo maxilar no real sino relativo, por la transmisión de un material dentario de excesivo tamaño para las bases óseas.

#### - Anomalías en el tamaño y en la forma de los dientes

El tamaño viene determinado principalmente por la herencia; incluso dentro del mismo individuo, existe además variación en cuanto a la relación del tamaño de los dientes; la diferencia de dimensión mesio-distal es más acusada en varones, a favor de un incremento de dicha dimensión en los dientes definitivos. Los caninos tienen la mayor diferencia de tamaño entre el diente temporal y el definitivo lo que les predispone a encontrar más dificultades para erupcionar, sobre todo en la arcada superior donde es el último diente en hacerlo. De todos modos, no parece existir correlación entre tamaño de los dientes y tamaño de la arcada dentaria, ni entre apiñamiento y espacios interdentarios.

Las anomalías de tamaño son más frecuentes en la zona de premolares inferiores; puede ocurrir también en la zona de incisivos. Se da en uno o varios dientes lo que daría lugar a un aumento significativo de la longitud de arcada y a un conflicto de espacio para los últimos dientes en erupcionar (canino y segundo premolar en la arcada superior y segundo premolar en la arcada inferior).

La forma de los dientes también se encuentra íntimamente relacionada con el tamaño de los mismos. Lo más importante en este caso es la macrodoncia, ya sea por presencia de un cingulo exagerado o unos rebordes marginales muy amplios.

El segundo premolar inferior también muestra una gran variación en el tamaño y la forma por la posibilidad de presentar una cúspide lingual adicional (reminiscencia del *Australopithecus*) que contribuye a un aumento de la dimensión mesiodistal total.

Otras anomalías de forma se deben a defectos del desarrollo y pueden:

- Aumentar la cantidad de material dentario: Geminación, odontomas (complejos o compuestos), fusiones, dientes de Hutchinson y molares de frambuesa (sífilis congénita).
- Disminuir la cantidad de material dentario: Amelogénesis imperfecta, hipoplasias.

Tanto por exceso como por defecto, el tamaño de los dientes puede favorecer la inclusión dentaria.

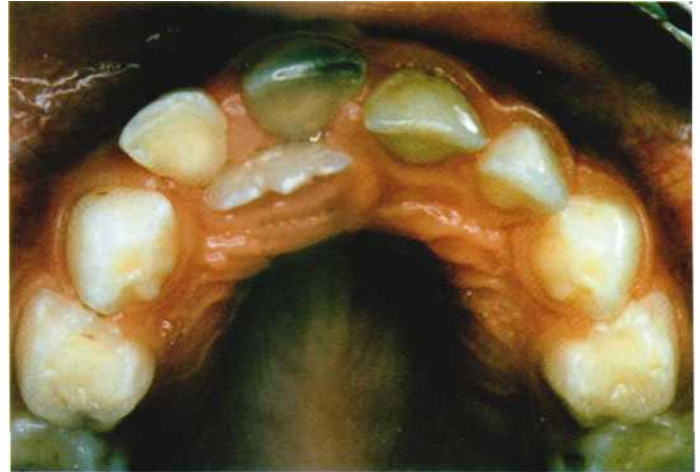#### - Frenillo labial superior

El frenillo labial superior de inserción baja y el diastema que se asocia a él pueden ser también causas de la impactación de dientes, en concreto de los incisivos centrales y laterales y de los caninos superiores.

El frenillo labial superior se encuentra en el recién nacido en el borde alveolar y posteriormente migra hasta quedar sobre el hueso alveolar apicalmente a los incisivos centrales cuando éstos erupcionan. Si esto no sucede así, y persiste una banda fibrosa e incluso fibromuscular entre los incisivos centrales superiores, el frenillo queda insertado en la cara externa del periostio y del tejido conectivo de la sutura intermaxilar. Esto impide el cierre del diastema interincisivo lo que provoca un nuevo tipo de conflicto de espacio para los incisivos laterales y posteriormente los caninos.

El diastema interincisal superior puede deberse a otros factores como son: microdoncia, macrognatia, dientes supernumerarios (mesiodens), incisivos laterales conoides, agenesia de incisivos laterales, oclusión de los incisivos inferiores contra los incisivos superiores, hábito de succión del pulgar, deglución atípica, hábito de morder el labio y quistes de la línea media.

En caso de frenillo patológico, cuando tiremos del labio superior observaremos isquemia de los tejidos interincisales por palatino, lo que significa que la inserción fibrosa aún permanece en esa zona (signo de la papila positivo).



**Figura 11.9.** Retención prolongada del incisivo temporal superior derecho por patología dentaria que provoca la erupción del 1.1 por palatino.

Según Broadbent, la patología de este frenillo puede ponerse de evidencia ya en la fase de "patito feo". También existe un factor hereditario en la persistencia del frenillo y por tanto del diastema. Así podemos observar el diastema también en los padres o los hermanos del paciente lo que nos alertaría de una patología posterior.

#### - Pérdida de dientes temporales por caries

Los dientes temporales sirven de mantenedores de espacio para los dientes permanentes, tanto en su arcada como en la antagonista, al conservar un plano oclusal correcto. Cuando existe una falta general de espacio en ambas arcadas, los dientes temporales se exfolian antes de su época correcta; el caso más habitual es el de los caninos temporales que son exfoliados por los incisivos laterales en caso de falta de espacio.

En algunos casos, pueden incluso coexistir 48 dientes en los alvéolos al mismo tiempo; la lucha por el espacio en el medio óseo en expansión algunas veces resulta crítica y la pérdida prematura de uno o varios dientes puede desequilibrar este itinerario delicado e impedir que se consiga una erupción normal.

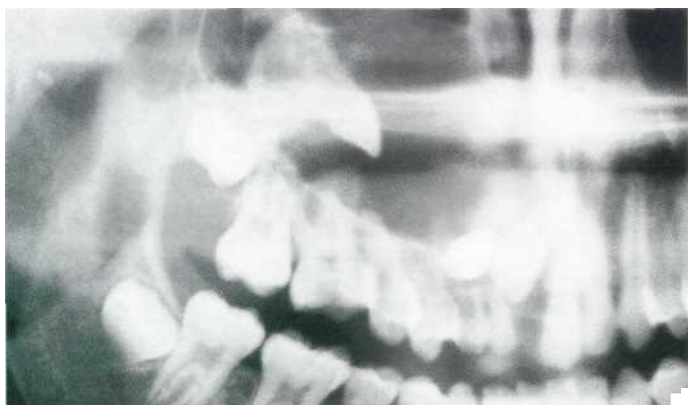La pérdida del primer y del segundo molar temporal en la arcada superior y del primer, segundo molar y del canino en la arcada inferior es preocupante. Ellos mantienen el espacio libre que deben emplear los dientes definitivos. La extracción prematura del segundo molar deciduo favorecerá el desplazamiento mesial del primer molar permanente y atrapará el segundo premolar en erupción. En la arcada inferior, esto es aún más patente debido a la menor capacidad de rotación del primer molar y a la mayor capacidad de inclinación hacia mesial, lo que cierra de forma marcada el espacio.

La caries es por su frecuencia el factor más importante en la pérdida precoz de dientes temporales y permanentes con lo que ello implica de desplazamiento subsiguiente de los dientes adyacentes, de inclinación axial anormal, de extrusión de los dientes antagonistas, de reabsorción ósea alveolar, etc.

#### - Retención prolongada de un diente temporal más allá de la época normal de exfoliación

Produce una interferencia mecánica que desvía el diente permanente hacia una posición que favorece la malposición o la impactación (figura 11.9).

Esta anomalía se debe a anquilosis alveolodentaria, en la que se produce la fusión anatómica entre el cemento radicular y el hueso alveo-



**Figura 11.10.** Quiste folicular del 1.3 que impide su erupción y altera la de los incisivos superiores homolaterales.

lar con la desaparición total o parcial del espacio periodontal. El diente anquilosado queda en infraoclusión, también denominada retención secundaria, hipotrusión, reimpactación o diente sumergido. En casos extremos, puede llegar hasta la inclusión submucosa o incluso intraósea del diente afectado. Esta alteración afecta frecuentemente los molares temporales y es rara en dientes permanentes. Existe una tendencia familiar a la infraoclusión y entre los factores locales, destacamos la falta congénita del diente permanente y los defectos de la membrana periodontal. Más del 80% de las infraoclusiones son leves. Los dientes afectados con más frecuencia son los molares temporales inferiores (figura 11.2). En los molares temporales superiores, la infraoclusión suele ser más temprana y más grave que en los inferiores.

Clinicamente se observa diferencia de altura entre el diente anquilosado y los dientes adyacentes, inmovilidad del diente afectado, versión de los dientes adyacentes, cierta infraoclusión de los dientes adyacentes, extrusión del diente antagonista, impactación de alimentos e interposición lingual lateral en caso de infraoclusiones múltiples. Aunque los datos de diferentes estudios son controvertidos, se han descrito retraso de la erupción del premolar sucesor y en casos severos, inclusión del premolar sucesor, alteración de la anatomía del premolar sucesor, posición y desarrollo anormal de los dientes sucesores y aumento del riesgo de enfermedad periodontal del premolar sucesor. El tratamiento es controvertido. Estará indicada la conducta expectante con controles periódicos en infraoclusiones leves, con poco retraso de la erupción de los dientes vecinos y germen del premolar sucesor en posición normal. En caso de molar temporal útil en infraoclusión leve con buen soporte radicular y agenesia del sucesor, reconstruiremos el molar aumentando la altura coronal y lo controlaremos periódicamente. Indicaremos la exodoncia en caso de infraoclusión severa, versión importante de los dientes adyacentes y pérdida de espacio para el premolar, alteraciones oclusales severas, patología quística o sinusal, retraso o ausencia de la reabsorción radicular (en ocasiones con el premolar fuera del eje del molar temporal) después de 6 meses de la edad habitual de erupción del premolar. Si se retrasa la erupción del premolar sucesor, además de la extracción del molar sumergido, es recomendable hacer una alveolotomía conductora. En ocasiones, es necesario corregir ortodóncicamente la versión de los dientes adyacentes para facilitar la extracción del diente sumergido. La extracción de dientes en infraoclusión puede tener como complicación frecuente la fractura dentaria; en ocasiones se dejan fragmentos de raíces que debido a la anquilosis o a la dificultad técnica de eliminar todos los restos radiculares sin dañar los dientes sucesores; de todos modos si no se practica la exodoncia, la frecuencia de restos radiculares puede ser aún mayor.

#### 11.2.2.2.1.5. Patología quística y tumoral

- Un quiste radicular de un diente temporal necrosado puede causar la retención del diente permanente sucesor.
- La existencia de un quiste dentígero o folicular puede representar un obstáculo a la erupción del diente permanente afecto. Estos quistes son relativamente frecuentes; engloban la corona dentaria y se insertan en su cuello. Las raíces del diente están fuera del saco quístico. La existencia de un quiste folicular puede provocar también alteraciones de la erupción de dientes vecinos al producir movimientos de rotación o versión (figura 11.10).
- Odontomas y otras tumoraciones odontogénicas y no odontogénicas. Su presencia impide la erupción o altera la evolución natural de los dientes vecinos.

#### 11.2.2.2.1.6. Patología infecciosa

- Cambios inflamatorios óseos debidos a enfermedades exantemáticas en los niños.
- Necrosis por infección o abscesos. Destruyen el potencial de crecimiento de la vaina del germen dentario, como por ejemplo en la folliculitis de Capdepont.

11.2.2.2.1.7. Traumatismos alveolodentarios. En un 20% de las fracturas alveolodentarias se producen alteraciones de la odontogénesis de los gérmenes dentarios implicados; este porcentaje aumenta al 70% en los casos de fracturas maxilares completas. Las alteraciones de la odontogénesis inducidas por un traumatismo pueden oscilar desde una decoloración blanca o amarilla-marrón del esmalte, hipoplasia del esmalte, dilaceración de la corona o de la raíz y otras malformaciones dentarias hasta la detención parcial o completa del crecimiento radicular con graves alteraciones de la erupción (figura 11.11).

Los traumatismos alveolodentarios y de los maxilares también pueden producir la anquilosis total o parcial de los dientes afectados provocando la interrupción o la alteración de su erupción (figura 11.12).

#### 11.2.2.2.1.8. Otras causas

Pueden existir otras causas locales que impidan o alteren la erupción, como la existencia de una prótesis o de otras lesiones maxilares que actúan como freno de la erupción, y otras causas ya nombradas en la etiología de la inclusión de los dientes temporales.

#### 11.2.2.2.2. Sistémicos

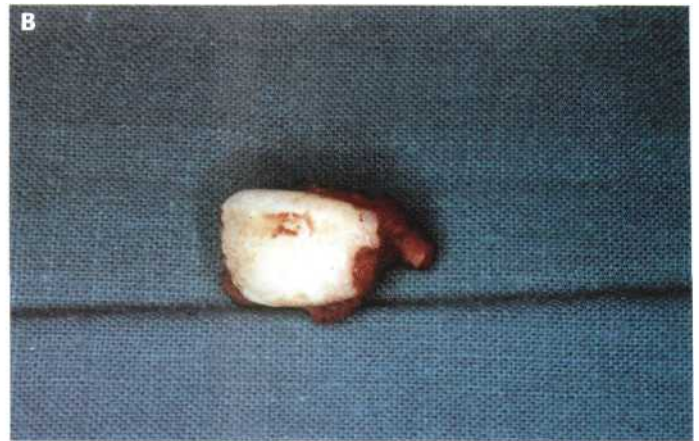
Podemos encontrar las mismas causas que las ya expuestas al hablar de retraso de la erupción de la dentición temporal como las enfermedades carenciales, las endocrinopatías, la herencia y los factores raciales. Si el retraso de la erupción afecta numerosos dientes, debe investigarse una posible causa general que normalmente estará relacionada con un trastorno general del crecimiento.

Así pues podemos encontrar dientes incluidos aún sin causas locales predisponentes aparentes. Agrupamos las causas sistémicas de la siguiente forma:

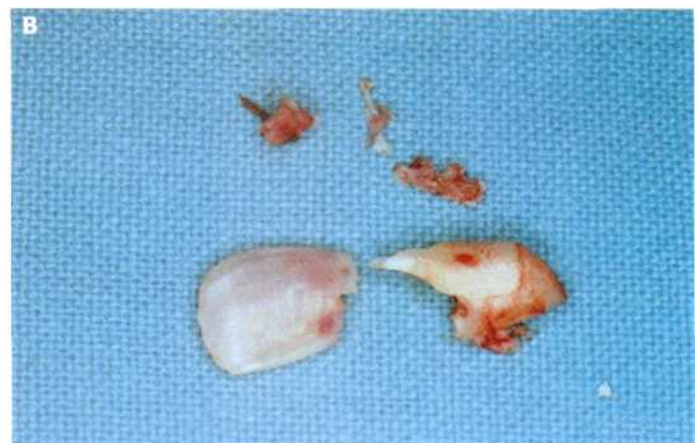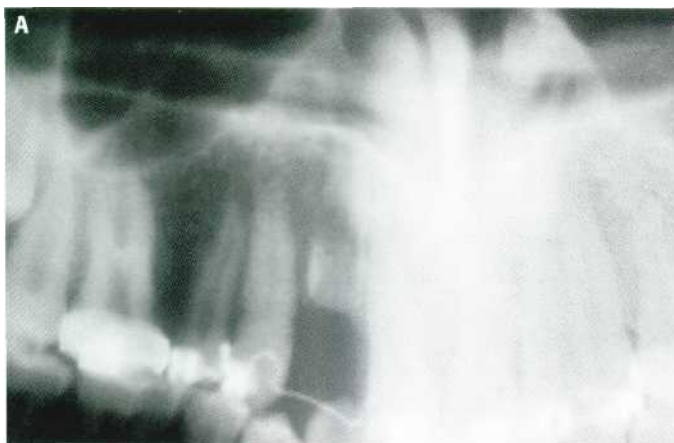##### 11.2.2.2.2.1. Causas prenatales

- Hereditarias
- Genéticas

Es necesario partir de la base de que al estudiar el papel de la herencia en la etiología de esta patología, tratamos con probabilidades. En el curso natural de los hechos, es razonable suponer que los hijos heredan algunos caracteres de los padres. Estos factores pueden ser modificados por el ambiente prenatal y postnatal, entidades físicas, presiones, hábitos, trastornos nutricionales y fenómenos idiopáticos. Sin



**Figura 11.11.** Traumatismo alveolodentario del sector anterior del maxilar superior que ha producido la detención completa del desarrollo radicular del 2.1. (A) Detalle de la ortopantomografía. (B) Aspecto de los restos del 2.1 después de su extracción quirúrgica.



**Figura 11.12.** Traumatismo alveolodentario del sector anterior del maxilar superior que ha producido la anquilosis del incisivo lateral superior derecho. (A) Detalle de la ortopantomografía. (B) Aspecto de los restos del 1.2 después de su extracción quirúrgica.

embargo, el patrón básico persiste y puede afirmarse que hay un determinante genético definido que afecta la morfología y la predisposición a la patología dentobufofacial.

Está demostrado que la herencia desempeña un papel importante en las siguientes condiciones (Grabert): anomalías congénitas, asimetrías faciales, micrognatia y macrognatia, macrodoncia y microdoncia, oligodoncia e hipodoncia, variaciones en la forma dentaria (incisivos laterales conoides, tubérculo de Carabelli), paladar y labio hendidos, diastemas provocados por frenillos, sobremordida profunda, apiñamiento y rotación de los dientes, retrusión del maxilar superior y prognatismo mandibular.

#### - Congénitas

Debidas a patología materna durante el embarazo. Causas comprobadas que influyen en esta patología son: traumatismos, dieta materna, varicela y otras viriasis, y alteraciones del metabolismo materno.

#### Mezcla de razas

Se ha comprobado que en grupos raciales homogéneos, la frecuencia de maloclusión es baja (como en las islas Filipinas) y cuando ha existido mezcla de razas, la discrepancia de tamaño de los maxilares y los trastornos oclusales son significativamente mayores. Algunos estudios demuestran que puede existir un dominio del "defecto" sobre el "exceso", en cuanto al tamaño de los componentes del aparato estomatog-

nático, como resultado de las mezclas raciales. Por ejemplo, existen más maloclusiones de clase II con poco desarrollo mandibular, que maloclusiones de clase III por exceso de crecimiento mandibular.

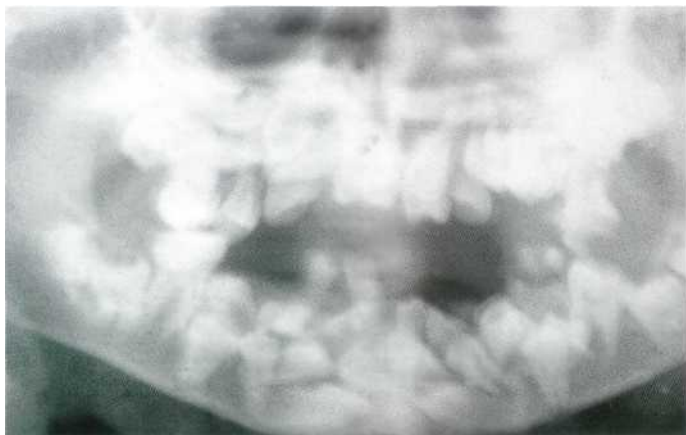
Este análisis concuerda con los estudios realizados por antropólogos que indican que los maxilares se están reduciendo de tamaño. Por ello existiría una mayor frecuencia de terceros molares incluidos y de falta congénita de algunos dientes, así como la tendencia al retrognatismo a medida que ascendemos en la escala filogenética.

#### 11.2.2.2.2. Postnatales

Condiciones que pueden interferir en el desarrollo ulterior del niño ya nacido (Archer):

- Algunas formas de anemia.
- Sífilis. Dientes de forma anormal y en malposición.
- Tuberculosis.
- Malnutrición, raquitismo, escorbuto, Beri Beri. Con frecuencia, influyen en el itinerario de la erupción dentaria, en la exfoliación prematura y la retención prolongada de los dientes, y en las vías de erupción anormales.
- Disfunciones endocrinas. Dentro de las disfunciones endocrinas, las más características para la patología que nos ocupa son:
  - Hipotiroidismo subclínico. Puede sospecharse por primera vez en la consulta del odontólogo, por su frecuencia en nuestra sociedad. Si existe tendencia a él podremos encontrar un patrón de





**Figura 11.13.** Displasia cleidocraneal. Ortopantomografía que nos muestra múltiples dientes definitivos y supernumerarios incluidos.

desarrollo tardío. La retención prolongada de los dientes temporales es con frecuencia uno de los signos **característicos**, así como la malposición dentaria y la desviación del camino normal de erupción de los dientes, al igual que en las malnutriciones.

- Desarrollo sexual o gonadal precoz. En este caso, se acelera el desarrollo dentario; al llegar antes la madurez esquelética, existe mayor posibilidad de apiñamiento porque la mandíbula deja de crecer precozmente.
- Iatrogenia hormonal. Trastornos secundarios de hipomineralización debidos a corticosteroides.

#### 11.2.2.2.3. Condiciones raras

##### - Disostosis o displasia cleidocraneal

Es una afección congénita rara de transmisión dominante o recesiva o por mutación, en la cual se detectan:

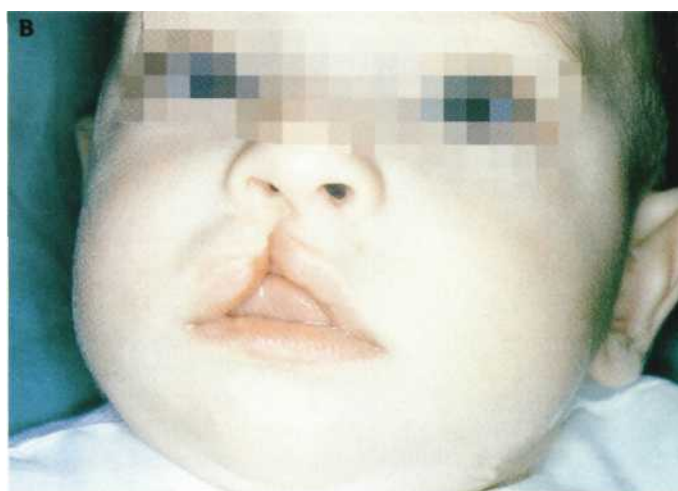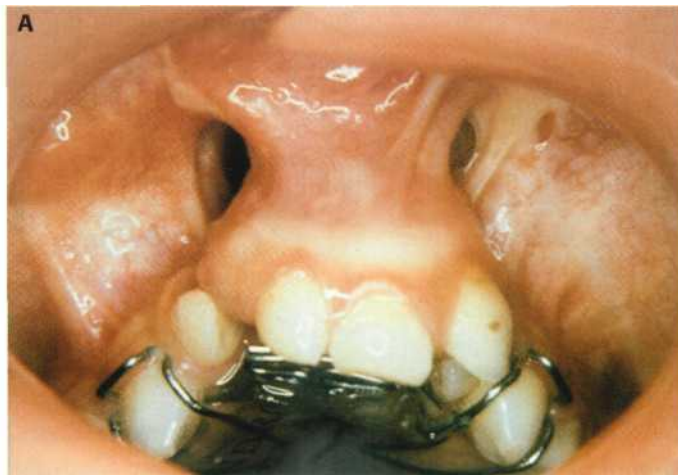- Ensanchamiento craneal a expensas de los huesos frontales y parietales, con fontanelas muy amplias que tardan años en cerrar. Se produce así un aumento del diámetro transversal del cráneo.
- Atrofia ligera del macizo facial superior y exoftalmos. Ausencia de neumatización de la apófisis mastoides. Hipoplasia de los senos paranasales. La base nasal es ancha y con el dorso deprimido.
- Anomalías dentarias múltiples, como retraso de ambas denticiones y ausencias e inclusiones dentarias, a veces múltiples. Pueden existir anodoncia falsa con formación de quistes foliculares, malformaciones del esmalte y del cemento y más frecuentemente dientes supernumerarios (figura 11.13).
- Hipoplasia o aplasia de ambas clavículas. Estrechez de hombros y aproximación de los mismos hacia delante.
- Espina bífida y malformaciones en las extremidades.

##### - Oxicefalia o "steep head"

Se caracteriza por un cráneo en forma de pirámide. Las anomalías dentarias son las mismas que en el caso anterior.

##### - Progeria de Gilford o vejez prematura

Es una forma de infantilismo marcada por una estatura reducida, ausencia de vello pubiano y facial, cabello gris, apariencia facial de viejo y piel arrugada. El desarrollo de la cara es menor respecto al del cráneo y persisten unas proporciones muy parecidas a las de la infancia. La falta de espacio en unos maxilares pequeños y poco desarrollados provoca que los dientes hagan erupción en cualquier posición e incluso que queden incluidos.



**Figura 11.14.** (A) Fisura bilateral del labio y maxilar superiores. (B) Labio leporino unilateral.

##### - Acondroplasia

Enfermedad hereditaria congénita que se produce por alteraciones en el desarrollo cartilaginoso, con enanismo. Las alteraciones dentarias son comunes.

##### - Labio, maxilar y paladar hendido

Deformidad manifestada por un fallo congénito que provoca la fisura de la línea media del paladar y las zonas laterales del labio superior (labio leporino unilateral o bilateral) y del maxilar superior (figura 11.14). Una tercera parte de los niños afectados de fisura labio-alveolo-palatina tienen antecedentes familiares. Es una de las malformaciones más frecuentes; se presenta en uno de cada 700 nacidos vivos.

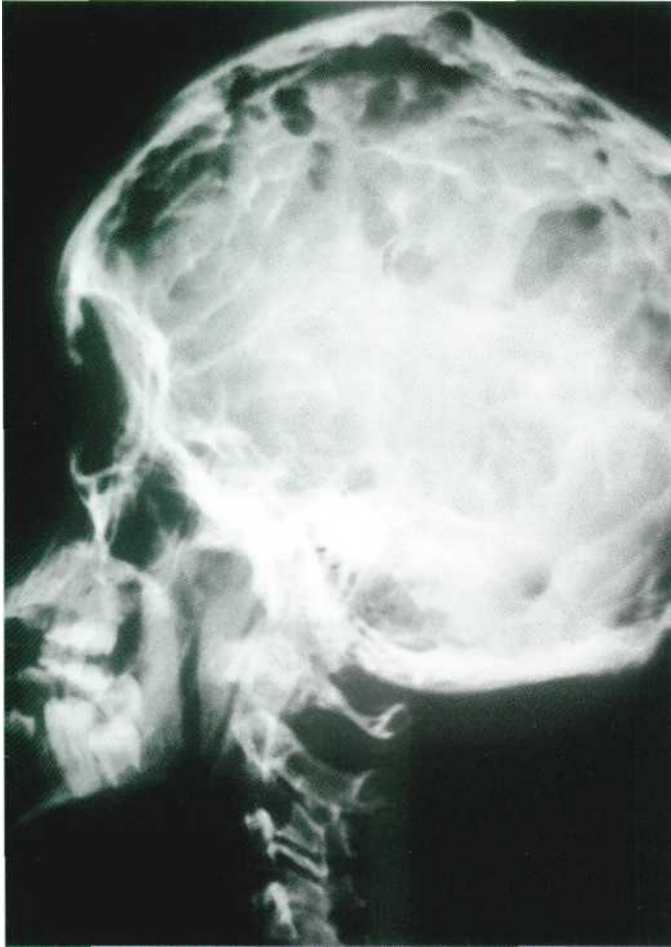##### - Síndrome de Crouzon

Es un trastorno hereditario autosómico dominante; sin embargo, en algunas ocasiones es recesivo y en un 30% de los casos es espontáneo. Su etiología es desconocida y sus características más destacadas son sinostosis craneal prematura, hipoplasia del maxilar superior y exoftalmos.

La craneostenosis se inicia durante el primer año y precisa tratamiento quirúrgico precoz a fin de evitar graves secuelas (figura 11.15).

En el tercio medio facial, distinguimos hipoplasia del maxilar superior, hipertelorismo, estrabismo divergente, nistagmus y alteración del nervio óptico.

En el tercio inferior de la cara, observamos pseudoprognatismo mandibular, paladar estrecho y ojival, diastemas y alteraciones de la morfología dentaria. También encontramos otras alteraciones como deficien-



**Figura 11.15.** Radiografía craneofacial que nos muestra los efectos de la craneostenosis y la hipoplasia del maxilar superior características del Síndrome de Crouzon.

cia mental, epilepsia, sordera de conducción, subluxación de la cabeza del radio, etc.

### 11.3. POSIBILIDADES TERAPÉUTICAS ANTE UNA INCLUSIÓN DENTARIA. ESTUDIOS PREOPERATORIOS

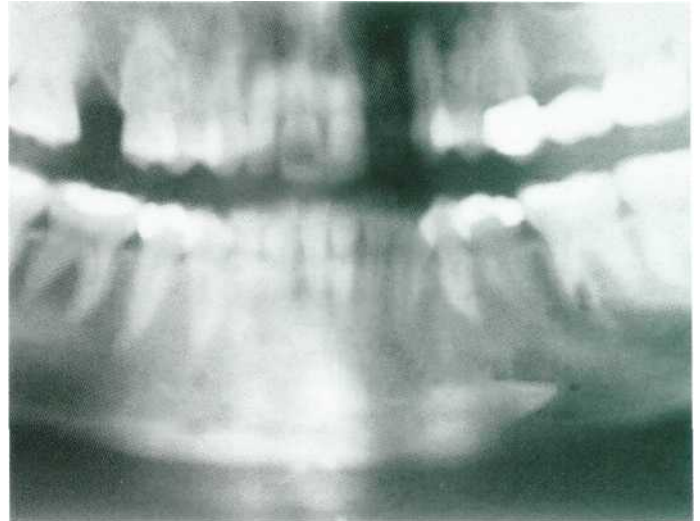El enfoque del tratamiento de las inclusiones dentarias es independiente del hecho de que se trate de una retención primaria o una impactación ósea. Por el contrario, el tratamiento de la impactación no ósea es diferente del de la retención secundaria.

#### 11.3.1. POSIBILIDADES TERAPÉUTICAS ANTE UNA INCLUSIÓN DENTARIA

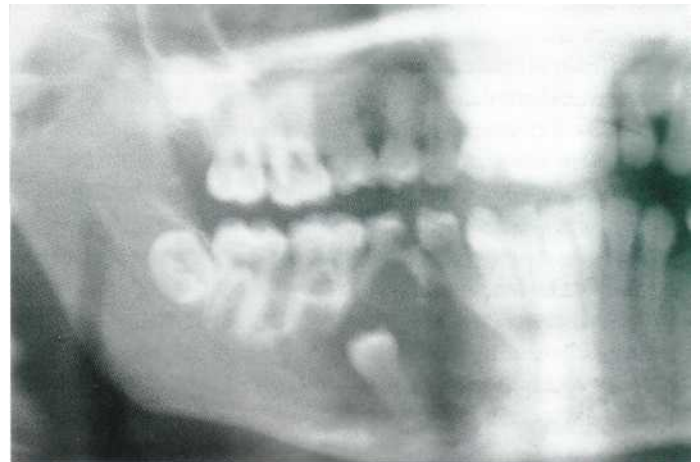##### 11.3.1.1. Abstención

Podemos decidir no aplicar ningún tratamiento; ello comporta siempre el control clínico y radiográfico periódico del paciente. Podemos decidir adoptar esta conducta expectante:

- Por existir una contraindicación general a efectuar una intervención quirúrgica.
- Porque la manipulación de dicho diente incluido pueda acarrear complicaciones como por ejemplo la pérdida de otros dientes sanos.
- Cuando estemos ante un diente totalmente incluido en el maxilar, con un mínimo de 2 mm de hueso en todo su perímetro. Algunos autores lo denominan inclusión muda por el reducido porcentaje de pa-



**Figura 11.16.** Canino inferior en inclusión intraósea profunda (inclusión muda).



**Figura 11.17.** Quiste folicular del 4.5. Está indicada la exéresis del quiste y la extracción del segundo premolar inferior derecho.

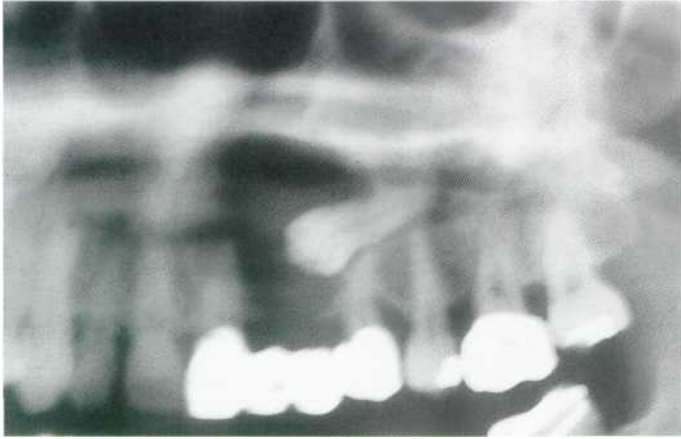tología que produce. Podríamos considerar así un canino inferior totalmente incluido en el hueso en la zona mentoniana sin lesionar otros dientes (figura 11.16).

No obstante, la abstención terapéutica casi siempre significa esperar un mejor momento para entrar en acción, momento que coincide habitualmente con la aparición de complicaciones.

##### 11.3.1.2. Extracción

Nos decidiremos por la extracción del diente incluido cuando:

- Es imposible situar el diente en la arcada de forma que haga sus funciones de forma correcta.
- Exista patología asociada a la inclusión como algias, procesos infecciosos, patología quística, etc., que no puede tratarse de forma conservadora (figura 11.17).
- El diente incluido produzca lesiones a los dientes vecinos como rizolisis, necrosis pulpar, etc.
- Debamos colocar una prótesis fija o removible y debajo de ella, se encuentre un diente incluido. Si no efectuamos la exodoncia, puede fracasar toda la rehabilitación protésica (figura 11.18). Si colocamos una prótesis completa en un maxilar edéntulo, debemos asegurarnos de que no hay dientes incluidos que puedan hacer fracasar la prótesis.



**Figura 11.18.** Prótesis fija construida sobre un pilar (2.4) que presenta un diente incluido en su zona apical. Actualmente existe un quiste folicular del 2.3 que hace fracasar la rehabilitación protésica.

- El diente incluido presenta malformaciones coronarias o radiculares (figura 11.19).
- Existe una discrepancia óseo-dentaria y para corregirla es preciso realizar extracciones.
- Oposición del paciente a someterse a un tratamiento para colocar el diente en la arcada.
- Fracaso del tratamiento ortodóncico-quirúrgico.
- En el caso de un molar permanente incluido, cuando el molar distal a él puede alcanzar una posición aceptable en la arcada.

En caso de conservar el diente temporal, intentaremos determinar el pronóstico de supervivencia de dicho diente y explicaremos al paciente las posibilidades terapéuticas ante la eventual pérdida del mismo.

Entre la abstención terapéutica y la extracción dentaria, somos partidarios de la exodoncia. De esta forma efectuamos la profilaxis de la patología que tarde o temprano producen los dientes incluidos. No obstante, podemos defender la abstención ante inclusiones mudas, siempre y cuando se efectúen controles periódicos, clínicos cada 6-8 meses y radiológicos cada 1-2 años para prevenir complicaciones como la formación de quistes foliculares o la migración del diente incluido.

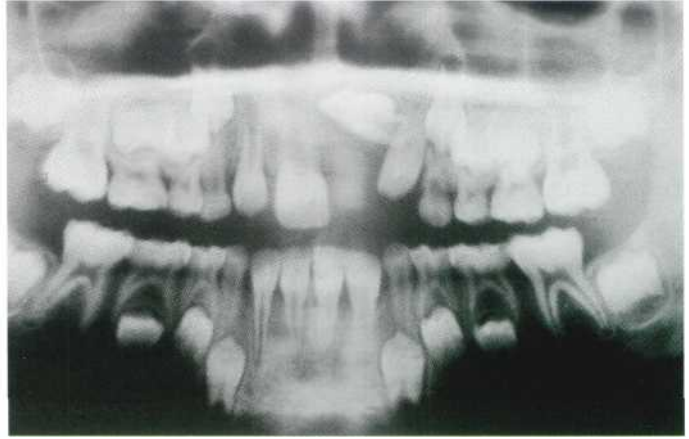#### 11.3.1.3. Colocar el diente en la arcada

Todos los dientes incluidos con valor estético y funcional deben colocarse en la arcada, siempre que esto no exija maniobras peligrosas para los dientes vecinos y tengamos o podamos obtener el espacio adecuado para ubicarlo.

Para colocar el diente incluido en la arcada, pueden efectuarse distintas técnicas:

- Alveolotomía conductora.
- Alveolectomía conductora.
- Trasplante dentario.
- Métodos ortodóncico-quirúrgicos: 1) Fenestración dentaria y tratamiento ortodóncico y 2) Fenestración, reubicación y tratamiento ortodóncico.

En el caso de impactación ósea en la que el diente todavía tiene fuerza eruptiva y está en la dirección correcta de erupción, podemos esperar la erupción del diente después de eliminar quirúrgicamente el obstáculo (diente supernumerario, quiste, etc.) y de conseguir si fuese necesario el espacio en la arcada dentaria mediante tratamiento ortodóncico. Debido a la posibilidad de que se precise una segunda intervención quirúrgica, este tratamiento sólo estará indicado cuando ade-



**Figura 11.19.** Diente incluido 2.1 que presenta una grave malformación coronodentaria.

más la fenestración y el tratamiento ortodóncico posterior presenten dificultades (impactación ósea profunda, inclusión cerca de los ápices de los dientes adyacentes, etc.).

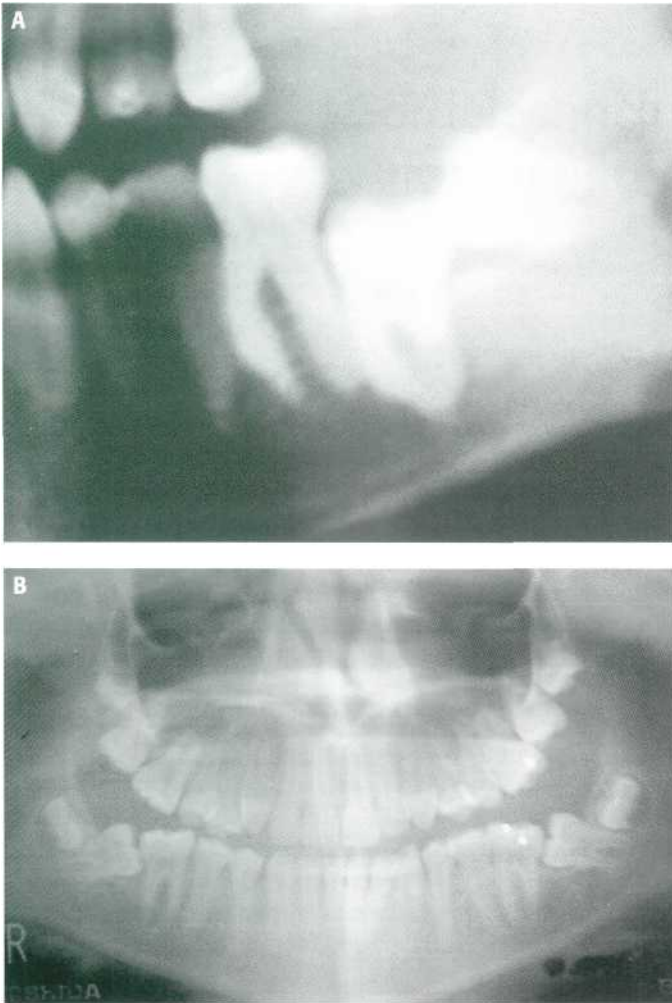
A la hora de decidir la opción terapéutica ante un diente incluido, debemos tener en cuenta:

- Valor estético y funcional del diente.
- Edad del paciente y estado de desarrollo de la dentición.
- Causa de la inclusión.
- Diente o dientes afectados.
- Situación del diente incluido.
- Oclusión y espacio disponible en la arcada dentaria o posibilidad de obtenerlo.
- Si existe patología asociada, ya sea local, regional o general.
- La opinión del paciente y de sus familiares.
- Medios económicos del paciente.
- Psicología del paciente.
- Experiencia clínica del profesional.
- Complejidad del tratamiento.

#### 11.3.2. POSIBILIDADES TERAPÉUTICAS ANTE UNA IMPACTACIÓN NO ÓSEA

La impactación no ósea suele afectar sobre todo a los molares y en particular, a los segundos molares inferiores. Cuando la posición anormal del tercer molar es el obstáculo a la correcta erupción del segundo molar, puede solucionarse el problema con la extracción de dicho cordal y el seguimiento de la erupción del segundo molar (figura 11.20). Sin embargo esta maniobra no siempre es suficiente. Es posible realizar la movilización quirúrgica del molar impactado pero el tratamiento de elección suele ser su movilización ortodóncica normalmente con la extracción del tercer molar adyacente. El momento más adecuado para el tratamiento de estas impactaciones es cuando ya están formadas dos terceras partes de la raíz; con las raíces completamente formadas, las posibilidades de éxito decrecen (figura 11.21). Se han descrito numerosos resortes ortodóncicos para corregir la impactación no ósea, aplicada sobre todo al segundo molar inferior. Todos ellos tratan primero de distalizar el molar impactado y posteriormente de enderezarlo. Cuando el ápice del segundo molar está completamente formado o fracasa el tratamiento conservador, otras opciones posibles serían la extracción del diente afectado para permitir la erupción del tercer molar o el trasplante del tercer molar en el alvéolo del diente extraído.





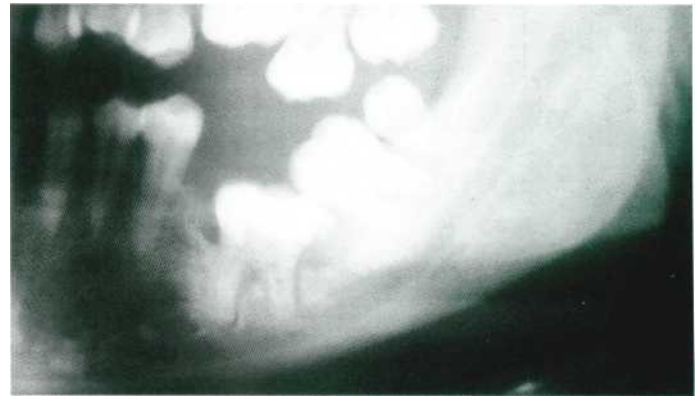
**Figura 11.20.** (A) Impactación del segundo molar inferior izquierdo por la posición anormal del tercer molar. (B) Impactación de los segundos molares inferiores sin relación con la posición de los terceros molares

### 11.3.3. POSIBILIDADES TERAPÉUTICAS ANTE UNA RETENCIÓN SECUNDARIA

En los casos de retención secundaria, el tratamiento depende de la edad del paciente, del diente afectado, del alcance de la infraoclusión y de la maloclusión. La erupción espontánea puede ocurrir pero es extremadamente rara. La mayoría de dientes permanentes con retención secundaria presentan áreas de anquilosis y alteraciones del ligamento periodontal por lo cual no se puede mover estos dientes con ortodoncia. Está descrita la luxación quirúrgica pero sus resultados son cuestionables. En pacientes jóvenes, se recomienda la extracción del molar, con tratamiento protésico u ortodóncico posterior si es necesario cerrar el espacio creado. Cuando la infraoclusión es ligera y relativamente estable, en pacientes adolescentes adoptaremos una postura expectante, mientras que en pacientes adultos, podemos reconstruir protésicamente el molar afectado. Independientemente de la edad, los molares en infraoclusión severa deben exodonciarse. Hay que tener presente que debemos controlar los pacientes regularmente ya que en pacientes que han presentado dientes retenidos es relativamente frecuente que aparezcan nuevas retenciones.

### 11.3.4. ESTUDIOS PREOPERATORIOS

Para poder decidir adecuadamente el tratamiento, debemos llegar a un diagnóstico correcto que se basará en la anamnesis, el examen clínico y el examen radiológico.



**Figura 11.21.** Impactación del primer molar inferior izquierdo por la presencia de un gancho en la raíz distal.

#### 11.3.4.1. Anamnesis

Deberá ser muy cuidadosa y detallada; gracias a ella, podremos detectar las posibles causas de la inclusión dentaria: hereditarias, patología endocrina, etc. Debemos obtener la máxima información posible que nos pueda ser útil para establecer un diagnóstico correcto.

#### 11.3.4.2. Examen clínico

Realizaremos un minucioso examen local, regional y general. El primer signo es la falta de exfoliación del diente temporal y de erupción del diente definitivo a la edad correspondiente. La palpación también es muy importante, sobre todo en el caso de los caninos superiores. Aquellos caninos que son palpables en una posición normal suelen tener un buen pronóstico de erupción.

La angulación de los dientes vecinos puede proporcionarnos datos acerca de la localización del diente incluido. En el caso de agenesia o microdoncia de los incisivos laterales superiores, debemos estar alerta sobre la posibilidad de inclusión de los caninos. En algunos casos, un examen clínico exhaustivo nos servirá para poder diagnosticar un síndrome complejo.

#### 11.3.4.3. Examen radiológico

La anamnesis y la exploración clínica se completarán con el estudio radiológico que aportará datos de interés como la posición del diente incluido, las relaciones de éste con los demás dientes o con otras estructuras anatómicas como el seno maxilar o el conducto dentario inferior, la existencia de patología asociada como la presencia de un obstáculo dentario (diente supernumerario) o tumoral (odontoma) y otros muchos datos que iremos estudiando en capítulos sucesivos.

El estudio radiográfico mínimo que debe efectuarse siempre consiste en la ortopantomografía y en las radiografías intrabucales (periapicales u oclusales) de la zona que nos interese observar con más detalle. Una radiografía periapical única proporciona al clínico una visión bidimensional de la dentición que permite situar el canino respecto a los dientes vecinos en las direcciones mesiodistal y coronoapical. Para evaluar la posición vestibulopalatina, tomaremos una segunda radiografía periapical obtenida mediante la técnica de Clark o la ley del objeto vestibular.

En casos especiales, pueden ser necesarias otras proyecciones radiográficas como la nasomentalplaca (Waters) para estudiar la posible afectación del seno maxilar o las tomografías de una zona determinada para obtener imágenes más detalladas. Sólo en casos excepcionales, puede estar indicado realizar pruebas más complejas como una tomografía computadorizada (TC).



# 12 Cordales incluidos. Patología, clínica y tratamiento del tercer molar incluido

Cosme Gay Escoda, Manuel Piñera Penalva, Verónica Velasco Vivancos, Leonardo Berini Aytés

Los cordales incluidos son un apartado importante de la patología odontológica, por su frecuencia, por su variedad de presentación y por la patología y accidentes que frecuentemente desencadenan.

Hemos escogido el término genérico de "cordal incluido" por ser el más general, aunque en realidad habría que hacer las distinciones ya comentadas anteriormente: retención, impactación, inclusión, etc.

La erupción del tercer molar en la población caucásica se produce en el inicio de la vida adulta (18-25 años) por este motivo se le denomina muela del juicio, molar de la cordura o cordal. Este nombre es atribuido a Hieronimus Cardus, quién habló de "dens sensus et sapientia et intellectus" en clara referencia a la edad que suele erupcionar. La edad media de erupción de los cordales en los varones es de 19,9 años y de 20,4 años en las mujeres. Se acepta como normal que pueda existir un retraso de la erupción de aproximadamente dos años (Fanning).

Los terceros molares son los dientes que con más frecuencia se hallan incluidos, de acuerdo con Archer que marca este orden de frecuencia:

- Tercer molar superior.
- Tercer molar inferior.
- Canino superior.
- Segundo bicúspide inferior.
- Canino inferior.
- Segundo bicúspide superior.
- Incisivo central superior.
- Incisivo lateral superior.

En esta estadística es más frecuente la inclusión del cordal superior, al contrario de la mayoría de los autores, así Berten y Cieszyński (citado por Ries Centeno) encuentran que el tercer molar inferior es el que con mayor frecuencia permanece incluido (35%) coincidiendo con estudios más recientes como el de Shah y cois.

El tercer molar es el último diente en erupcionar, por lo que fácilmente puede quedar impactado o sufrir desplazamientos, si no hay espacio suficiente en la arcada dentaria. Howe demostró que el 65,6% de los individuos con una edad promedio de 20 años tenía de 1 a 4 cordales incluidos, divididos de igual manera entre los cuatro cuadrantes.

Dachi y Howell examinaron 3.874 radiografías de pacientes mayores de 20 años y encontraron que el 17% tenía al menos un diente incluido; de entre éstos, el 47,4% correspondían a terceros molares (29,9% superiores y 17,5% inferiores) que eran susceptibles de ser extraídos ya sea por motivos terapéuticos o profilácticos.

Para Bjork, el 45% de los pacientes de una clínica odontológica presenta los cordales incluidos y de ellos el 75% presenta patología que requiere tratamiento quirúrgico. Es por esto que su exodoncia es uno de los procedimientos más importantes de Cirugía Bucal y que se lleva a cabo con mayor frecuencia en la praxis diaria del odontólogo.

## 12.1. ETIOLOGÍA

La frecuencia de patología inducida por el tercer molar es muy elevada, y en nuestro medio sobre todo el cordal inferior, debido a condiciones embriológicas y anatómicas singulares.

### 12.1.1. CONDICIONES EMBRIOLÓGICAS

Los terceros molares nacen de un mismo cordón epitelial, pero con la característica de que el mamelón del tercer molar se desprende del segundo molar, como si de un diente de reemplazo se tratara. La calcificación de este diente comienza a los 8-10 años, pero su corona no termina la calcificación hasta los 15-16 años; la calcificación completa de sus raíces no sucede hasta los 25 años de edad, y va a realizarse en un espacio muy limitado. El hueso, en su crecimiento, tiene, tendencia a tirar hacia atrás las raíces no calcificadas de este molar. Todo esto explica la oblicuidad del eje de erupción que le hace tropezar contra la cara distal del segundo molar.

La muela del juicio normal evoluciona siempre de abajo arriba y de atrás hacia delante, siguiendo la dirección del "gubernaculum dentis". Así pues, la evolución normal se hace según una línea curva de concavidad posterior.

El tercer molar superior, situado muy alto en la tuberosidad maxilar, al crecer provoca su migración hacia el reborde alveolar, entre el segundo molar y la sutura pterigomaxilar. Con mucha frecuencia su eje se desvía hacia fuera, hacia el vestibulo, o más raramente de manera oblicua hacia delante, contra el segundo molar. Por esto y por la elevada prevalencia de la hipoplasia maxilar y de las arcadas dentarias de dimensiones reducidas, quedan frecuentemente impactados. Puede considerarse que sólo aproximadamente el 20% de los cordales llega a tener una posición normal en la arcada dentaria.

El germen del tercer molar inferior nace al final de la lámina dentaria. Esta región del ángulo mandibular va a modificarse durante la formación del molar, por alargamiento óseo de la misma hacia atrás, arrastrando con él las partes del diente que aún no se han calcificado. Este fenómeno acentúa su oblicuidad primitiva y le obliga, para alcanzar su lugar normal en la arcada por detrás del segundo molar, a efectuar una curva de enderezamiento cóncava hacia atrás y hacia arriba (curva de enderezamiento de Capdepon). La evolución de este diente se efectúa en un espacio muy limitado, entre el segundo molar y el borde anterior de la rama ascendente, de una paite, y entre las dos corticales óseas, de las cuales la externa es espesa y muy compacta, por lo que se desvía más bien hacia la cortical interna, con lo que termina implantándose hacia lingual, si es que lo logra.

El enderezamiento del diente termina, por lo general, a los 18 años; sin embargo, estos obstáculos suelen ser origen de impactaciones y anomalías de posición en la arcada dentaria. Así, la corona del cordal debe



normalmente reflejarse en la cara distal del segundo molar, enderezarse y seguir su erupción hasta llegar al plano oclusal. Este proceso es poco predecible y son posibles las evoluciones de todo tipo. García y Chauncey comprobaron que el 10% de los cordales de los pacientes de su estudio aparecieron en la arcada dentaria después de 10 años de seguimiento. Para Hattab el cordal pierde capacidad de erupción a partir de 25-30° de inclinación respecto al eje vertical, presentando buen pronóstico mientras la inclinación no sobrepase los 5-10°. Sewerin y Von Wowern demostraron que los cordales suelen cambiar su posición entre los 18 y 25 años.

Debe recordarse que la agenesia de los terceros molares se presenta aproximadamente en un 5 al 30% de los pacientes dependiendo de la raza. Esto debe considerarse como una disminución de su potencial vital, es decir que el cordal podría considerarse como un órgano vestigial sin propósito o función.

### 12.1.2. CONDICIONES ANATÓMICAS

La evolución normal del tercer molar es alterada a menudo por las condiciones anatómicas; así, debemos destacar el insuficiente espacio retromolar, que produce la inclusión del cordal inferior. El espacio retromolar ha ido disminuyendo progresivamente durante el desarrollo mandibular a lo largo de la evolución filogenética, mientras que las dimensiones dentarias permanecen sensiblemente iguales que en los orígenes. Así, en la mandíbula del hombre neolítico, existía un espacio importante entre la cara posterior del tercer molar y el borde anterior de la rama ascendente. Este espacio, actualmente, ha desaparecido completamente y por ello el cordal no tiene espacio suficiente para erupcionar y queda parcialmente enclavado en la rama ascendente y se ve obligado a desarrollarse en situación ectópica, generalmente en la cara interna de esta rama ascendente mandibular.

La falta de espacio como factor etiológico de la inclusión de los terceros molares inferiores es incontestable; la distancia punto Xi-segundo molar es mayor en individuos con dentición completa que en aquellos que tienen el cordal incluido.

Graber considera que la dirección y la cantidad de crecimiento mandibular son determinantes de primer orden en la impactación o erupción del tercer molar. La inclusión de los cordales parece ser más frecuente en pacientes con crecimiento condilar en dirección vertical, con poco crecimiento alveolar, rama ascendente mandibular larga, longitud mandibular corta y una mayor inclinación mesial.

Las referencias anatómicas empeoran aún más el problema provocado por la falta de espacio óseo. Estas son:

- **Delante.** El segundo molar limita el enderezamiento del tercer molar que puede traumatizarlo a cualquier nivel.
- **Debajo.** El tercer molar está en una relación más o menos estrecha con el paquete vasculo-nervioso contenido en el conducto dentario inferior. Esta proximidad es el origen de distintas alteraciones re flejas.
- **Arriba.** La mucosa, laxa y extensible, no se retrae con el cordal, con lo que se puede formar, detrás del segundo molar, un fondo de saco donde los microorganismos pueden multiplicarse y provocar una infección.

El tercer molar está situado en una zona estratégica -encrucijada o "carrefour"- que hace comunicar entre ellos, los espacios celulares vecinos. Por fuera: las regiones maseterina, geniana y vestibular. Por detrás: espacio temporal, región plerigomaxilar, pilar anterior del velo del paladar, el espacio periamigdalino y el velo del paladar.

El cordal superior se sitúa entre el segundo molar superior y la sutura pterigomaxilar, y queda en relación con el seno maxilar por arriba y la región pterigomaxilar por detrás.

## 12.2. CLASIFICACIÓN

Para el estudio de las posibles localizaciones de los cordales incluidos, usaremos la clasificación de Pell y Gregory. Esta clasificación se basa en una evaluación de las relaciones del cordal con el segundo molar y con la rama ascendente de la mandíbula, y con la profundidad relativa del tercer molar en el hueso (figuras 12.1 y 12.2).

### 12.2.1. RELACIÓN DEL CORDAL CON RESPECTO A LA RAMA ASCENDENTE DE LA MANDÍBULA Y EL SEGUNDO MOLAR

- **Clase I.** Existe suficiente espacio entre la rama ascendente de la mandíbula y la parte distal del segundo molar para albergar todo el diámetro mesiodistal de la corona del tercer molar.
- **Clase II.** El espacio entre la rama ascendente de la mandíbula y la parte distal del segundo molar es menor que el diámetro mesiodistal de la corona del tercer molar.
- **Clase III.** Todo o casi todo el tercer molar está dentro de la rama de la mandíbula.

En el maxilar superior se valora la relación del cordal respecto a la tuberosidad maxilar y el segundo molar.

### 12.2.2. PROFUNDIDAD RELATIVA DEL TERCER MOLAR EN EL HUESO

- **Posición A.** El punto más alto del diente incluido está al nivel, o por arriba, de la superficie oclusal del segundo molar.
- **Posición B.** El punto más alto del diente se encuentra por debajo de la línea oclusal pero por arriba de la línea cervical del segundo molar.
- **Posición C.** El punto más alto del diente está al nivel, o debajo, de la línea cervical del segundo molar.

### 12.2.3. CLASIFICACIÓN DE WINTER

Winter propuso otra clasificación valorando la posición del tercer molar en relación con el eje longitudinal del segundo molar (figura 12.3).

- Mesioangular.
- Horizontal.
- Vertical.
- Distoangular.
- Invertido.

Para autores como Lidholm y cois., y Krutsson y cois, los cordales en posición mesioangular tienen de 22 a 34 veces más posibilidades de provocar patología que un tercer molar erupcionado o en inclusión intraósea completa. La posición distoangular tiene un riesgo de 5 a 12 veces mayor de dar patología.

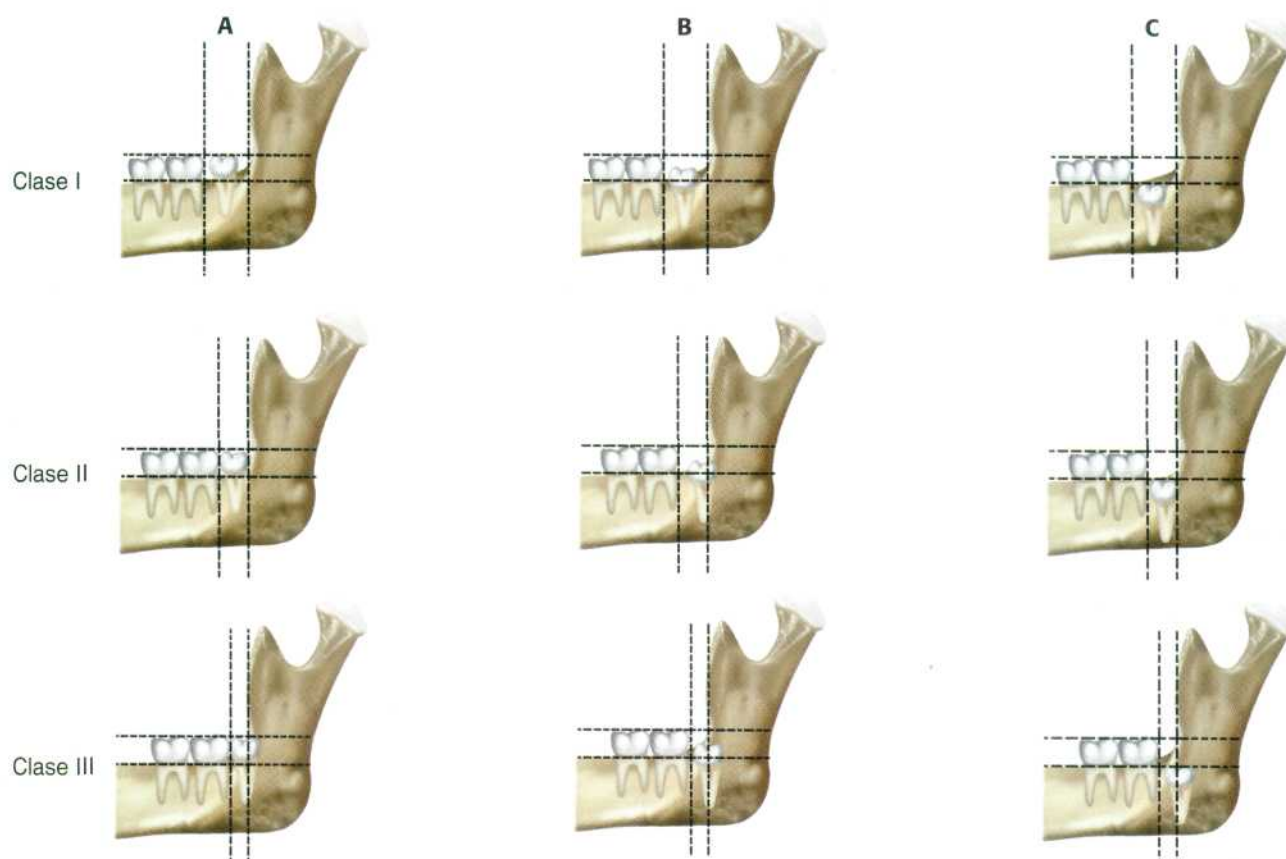
Es también interesante conocer la relación del cordal con las corticales externa e interna del hueso mandibular, ya que dicho diente puede estar en vestibuloversión o en linguoversión. Asimismo es importante determinar si la inclusión es intraósea (parcial o completa) o submucosa (figuras 12.3 y 12.4).

En el maxilar superior podemos aplicar los mismos criterios: 1) Relación del diente con respecto a la tuberosidad maxilar y el segundo molar. 2) Profundidad relativa del tercer molar en el hueso. 3) Posición del diente en relación con el eje longitudinal del segundo molar (figuras 12.5 y 12.6).

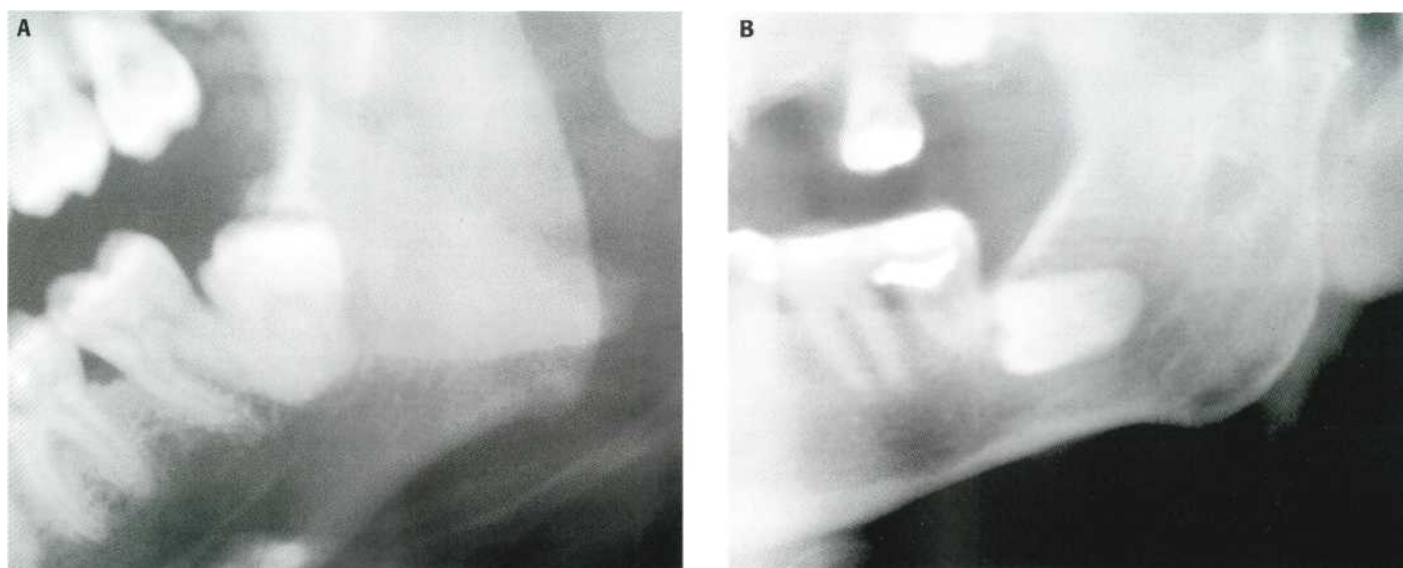
## 12.3. PATOGENIA

### 12.3.1. TEORÍA DE MOTY

Los accidentes tienen su origen en la supuración espontánea de una inclusión epitelial situada por detrás del tercer molar.



**Figura 12.1.** Clasificación de Pell y Gregory.



**Figura 12.2.** (A) Tercer molar inferior en posición B y de clase II. Inclusion por falta de espacio (discrepancia óseodentaria). (B) Tercer molar inferior en posición C y de clase III. Inclusion por malposición del cordal.

### 12.3.2. TEORÍA MECÁNICA

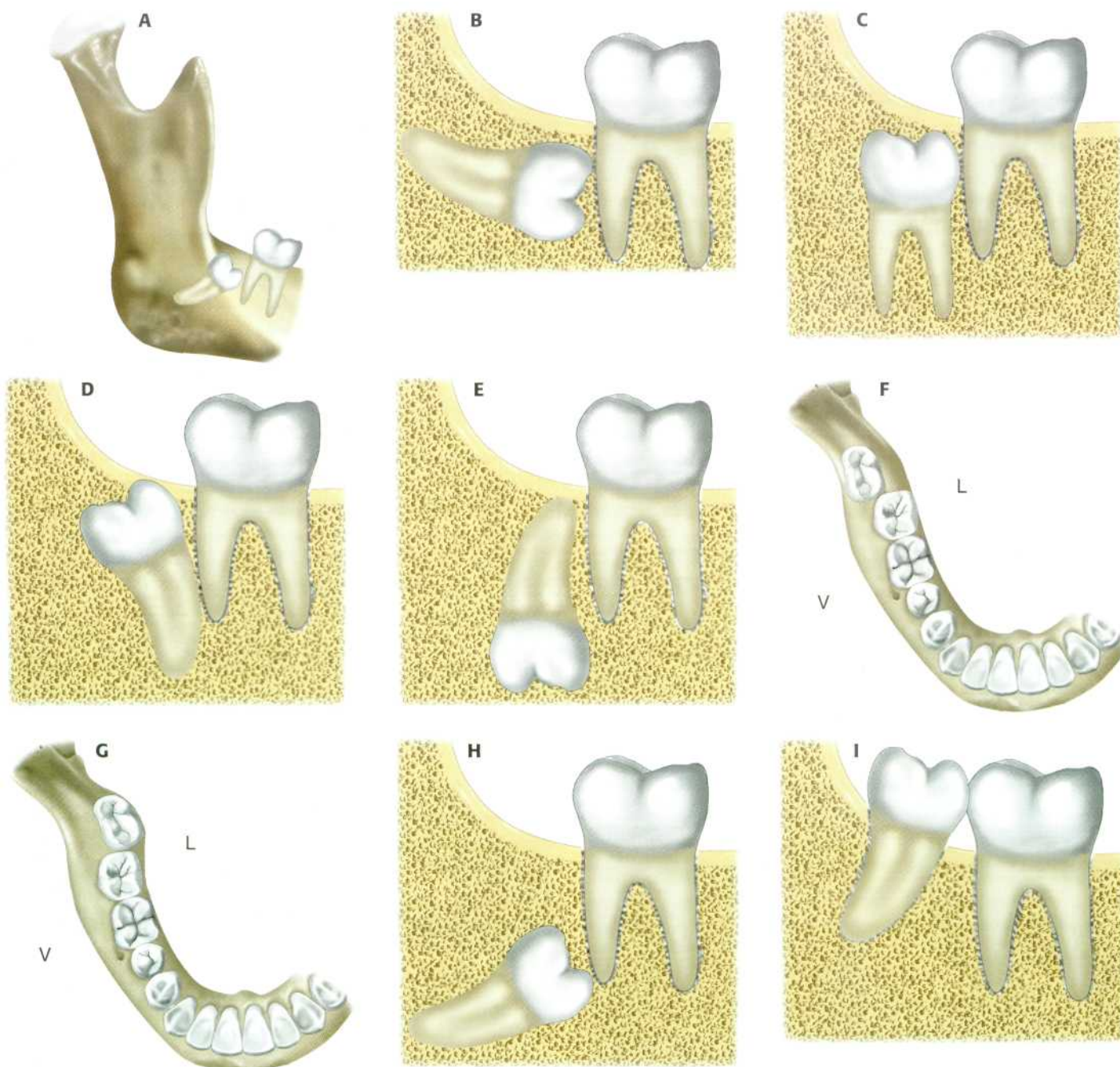
La irritación y la inflamación son debidas a la falta de espacio, a la dureza de la encía y a la resistencia del hueso.

Esta patogenia mecánica explica también que las presiones del tercer molar contra el segundo molar y contra el grupo incisivo-canino produzcan desplazamientos dentarios (apiñamiento anterior) y alteraciones de la oclusión (contactos prematuros y patología disfuncional de la articulación temporomandibular).

### 12.3.3. TEORÍA DE CAPDEPONT

Esta teoría atribuye un papel esencial a la existencia de la cavidad pericoronaria y a la retención microbiana que se produce en el interior de esta cavidad.

La oblicuidad del cordal entraña la rotura de la pared del saco pericoronario contra el segundo molar. Si el contacto tiene lugar por debajo del cuello del segundo molar, el saco está cerrado. Al contrario, si tiene lugar en cualquier punto de la corona, el saco comunica



**Figura 12.3.** Posiciones del tercer molar inferior. (A) Mesioversión. (B) Horizontal. (C) Vertical. (D) Distoversión. (E) Invertido. (F) Vestibuloversión. (G) Lingüoversión. (H) Inclusión intraósea. (I) Erupcionado.

con la cavidad bucal y su infección es posible (figura 12.7). Fue precisamente Dechaume quien utilizó esta idea para definir el concepto de inclusión. Esta existe pues cuando el saco pericoronario no está en comunicación con la cavidad bucal, después de la edad normal de erupción. Si existe esta comunicación, se habla entonces de inclusión submucosa.

La existencia del fondo de saco retromolar y el repliegue mucoso favorecen aún más la infección por la impactación de restos alimenticios y por el traumatismo masticatorio que suele asociarse.

La mucosa gingival discurre en diagonal sobre las caras laterales del segundo molar hasta su borde superior, a partir de donde se continúa con el rodete mucoso. El cordal evoluciona pues en un tejido laxo, extensible, móvil, y que sigue los movimientos de la mandíbula. Este tejido no permite que el saco pericoronario se retraiga alrededor de la corona,

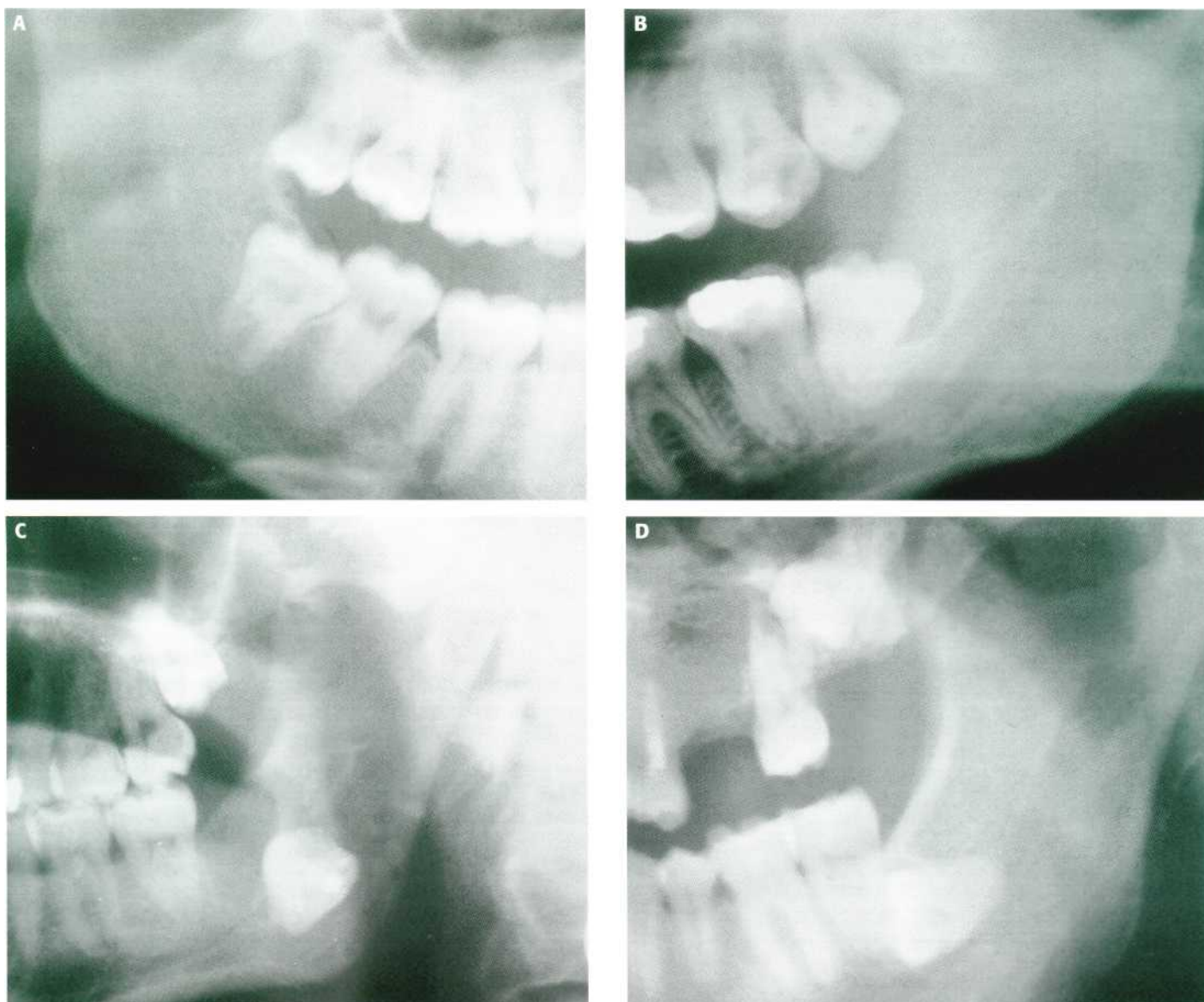
como lo haría un tejido gingival normal. De todo ello resulta la formación de un capuchón que recubre las partes superior y posterior del diente, y que puede tardar años en desaparecer y liberar completamente la corona.

El rodete de la mucosa yugal no interfiere en la erupción del tercer molar, pero sí que favorece la persistencia del saco pericoronario y los fenómenos infecciosos que se asocian a ello (figura 12.8).

#### 12.3.4. TEORÍA NEUROLÓGICA

El cordal evoluciona cerca del conducto dentario inferior y es responsable de los accidentes reflejos por irritación del nervio trigémino, y de los problemas vasomotores secundarios por las importantes conexiones del sistema simpático que acompañan al nervio alveolar inferior y los vasos en el conducto dentario inferior.





**Figura 12.4.** (A) 1.8 erupcionado correctamente y 4.8 en mesioversión. (B) 2.8 erupcionado correctamente y 3.8 en distovisión. (C) 2.8 en distovisión y 3.8 en inclusión intraósea. (D) Inclusiones intraóseas, 2.8 en mesioversión y 3.8 en posición horizontal.

## 12.4. CLÍNICA

Aunque en ocasiones los cordales incluidos pueden permanecer asintomáticos toda la vida, lo más frecuente es que estos dientes participen en distintos procesos patológicos.

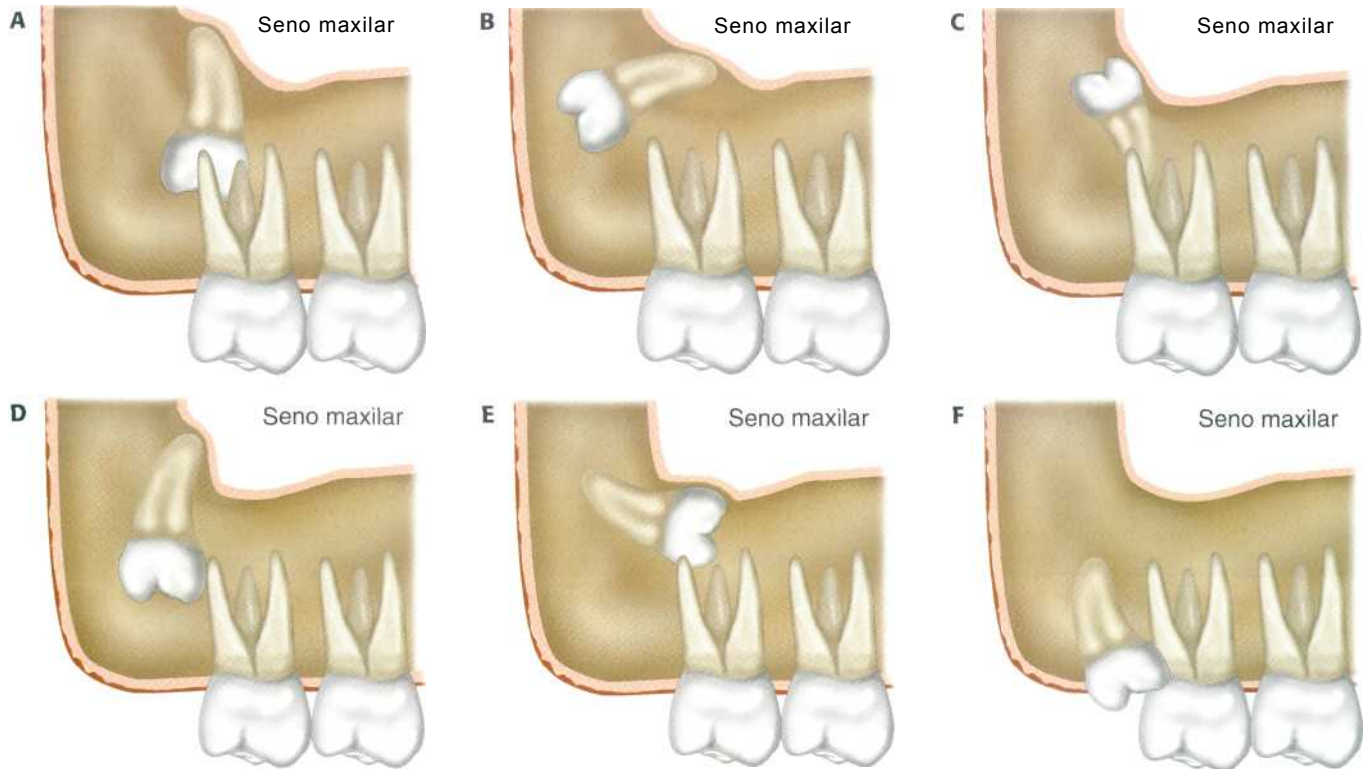
Los accidentes originados por el tercer molar son variados y de intensidad distinta; alcanzan todos los niveles y producen todos los cuadros clínicos desde un proceso local de escasa importancia (caries en la cara distal del segundo molar) hasta estados más graves como la producción de una grave infección del suelo de la boca, la formación de un quiste dentígero o la aparición de una lesión neoplásica en los tejidos foliculares circundantes (carcinoma intraóseo). Cuando se presenta patología grave, se coincide acerca de las indicaciones y contraindicaciones de la extracción del tercer molar, pero la manera de proceder en los cordales asintomáticos o que causan problemas leves requiere una consideración cuidadosa. Para decidir si está indicada la extracción en estos casos, es necesario conocer la patología potencial relacionada con estos dientes, además de las secuelas que pueden acarrear tales problemas.

Los accidentes en relación con el cordal suelen aparecer preferentemente entre los 17 y 28 años, aunque pueden verse a todas las edades (desde los 15 a 90 años). Parece existir un ligero predominio en la mujer y los estados fisiológicos femeninos exacerbaban o despiertan estos problemas. En individuos de raza negra no acostumbra a existir "falta de espacio" y en general no suelen aparecer tantos accidentes de erupción del tercer molar, al contrario de la raza blanca y en individuos de nuestro país. En estos últimos, las complicaciones aumentan en número y en intensidad en las últimas generaciones.

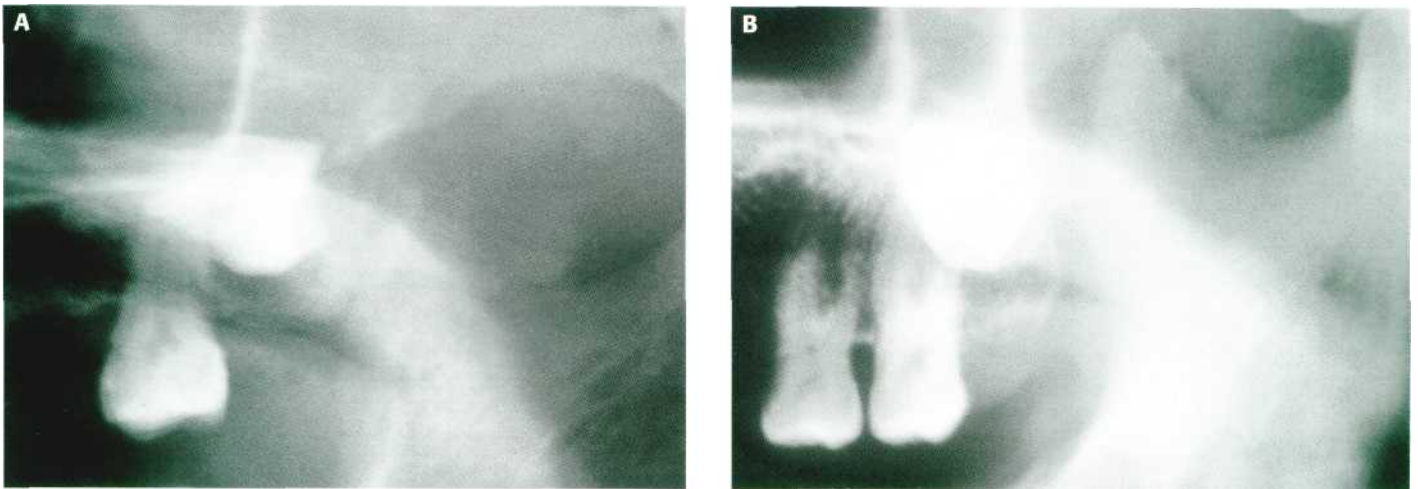
Las complicaciones originadas por el tercer molar pueden clasificarse en infecciosas, tumorales, mecánicas, nerviosas y un último grupo de accidentes diversos.

### 12.4.1. COMPLICACIONES INFECCIOSAS

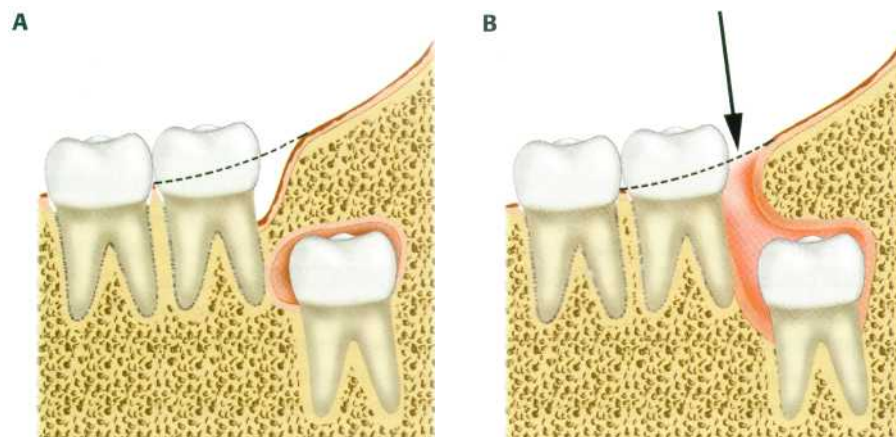
Las complicaciones infecciosas que puede producir el tercer molar pueden ser locales como la pericoronaritis que es la más frecuente, regionales como distintos tipos de abscesos cervicofaciales y sistémicas. Tanto las complicaciones regionales como las sistémicas suelen ser un estadio posterior a la pericoronaritis del cordal, es decir, son una se-



**Figura 12.5.** Posiciones del tercer molar superior. (A) Vertical. (B) Distoversión. (C) Invertido. (D) Vertical por encima de las raíces del segundo molar. (E) Horizontal. (F) Mesioversión.

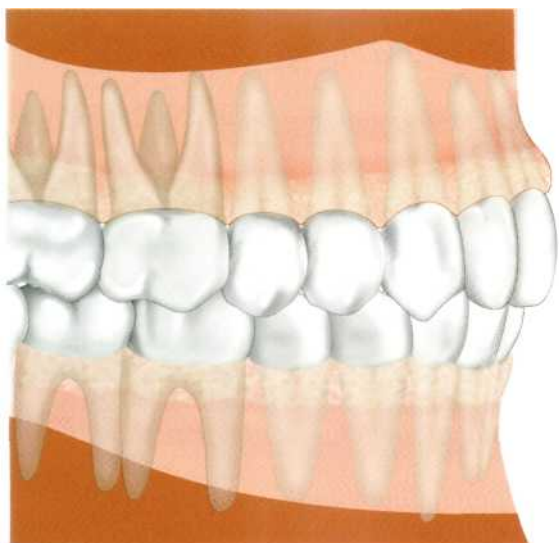


**Figura 12.6.** (A) 2.8 en posición horizontal y con la corona orientada hacia distal. (B) 2.8 en inclusión intraósea y vestibuloversión.



**Figura 12.7.** Relación del tercer molar con la cavidad bucal. (A) No existe comunicación entre el saco pericoronario y la boca. (B) Hay comunicación entre el cordal y la cavidad bucal.





**Figura 12.8.** Rodete de la mucosa yugal.

cuencia que puede instaurarse por tratamiento defectuoso, disminución de las defensas del paciente, etc.

#### 12.4.1.1. Pericoronaritis

Es posible definir la pericoronaritis como la infección que afecta los tejidos blandos que rodean la corona de un diente parcialmente erupcionado; la inflamación resultante puede ser aguda, subaguda o crónica. Desde el punto de vista teórico, cualquier diente puede estar implicado por este trastorno inflamatorio, pero en la práctica, el tercer molar inferior es el afectado en la mayor parte de los casos; por ello, habitualmente nos referiremos a éste, aunque también puede presentarse en los cordales superiores.

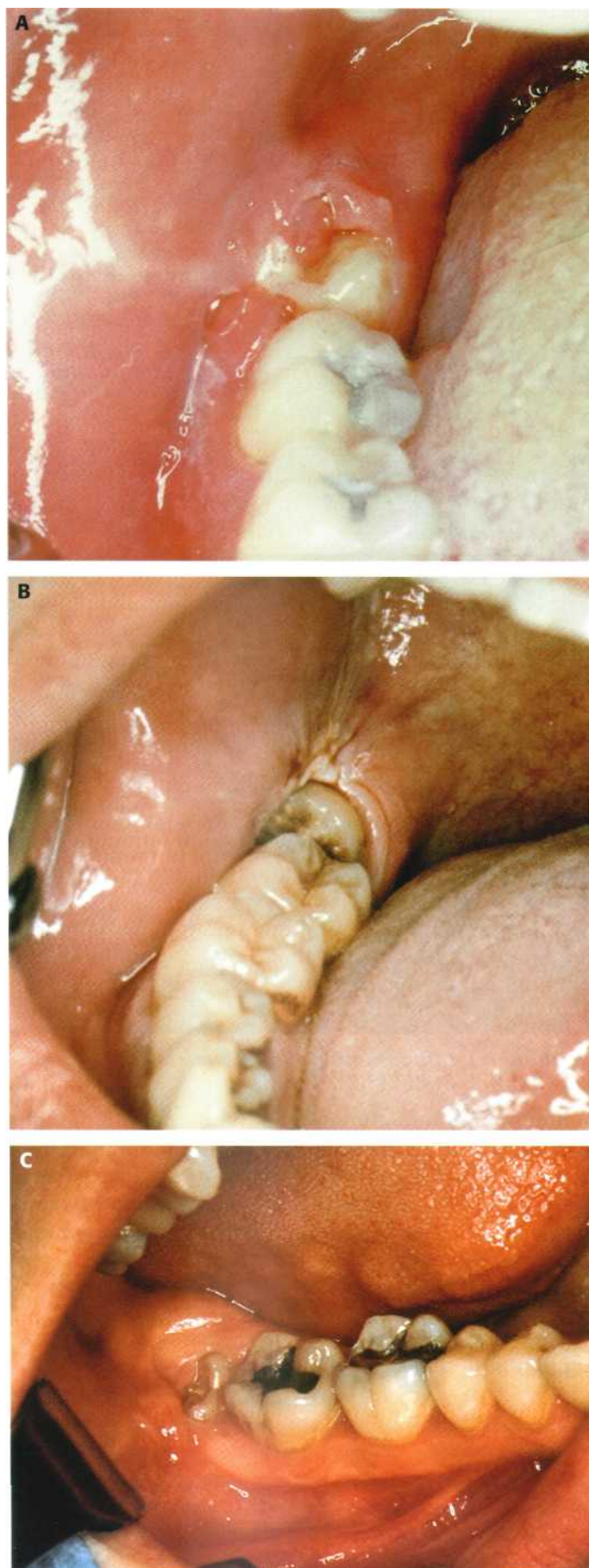
Existe un espacio potencial, el "fóliculo", entre el capuchón de la encía que recubre el diente parcialmente erupcionado y la corona del mismo. El fóliculo se comunica con la cavidad bucal a través de una fistula que pasa por los tejidos blandos. En el examen clínico se demuestra colocando una sonda por la fistula, y notaremos el diente en la base (figura 12.7).

Como dice Archer, este tejido blando que cubre parcial o totalmente el cordal es una excelente "estufa de cultivo", ya que debajo de esta mucosa existe protección, nutrición, calor y oscuridad con lo que se produce un ambiente adecuado para la proliferación bacteriana (figura 12.9).

La infección se produce en los restos del folículo comprendido entre la corona del diente incluido, el hueso circundante y el tejido gingival. Cuando la infección sólo afecta el tejido gingival que cubre el cordal, se denomina operculitis.

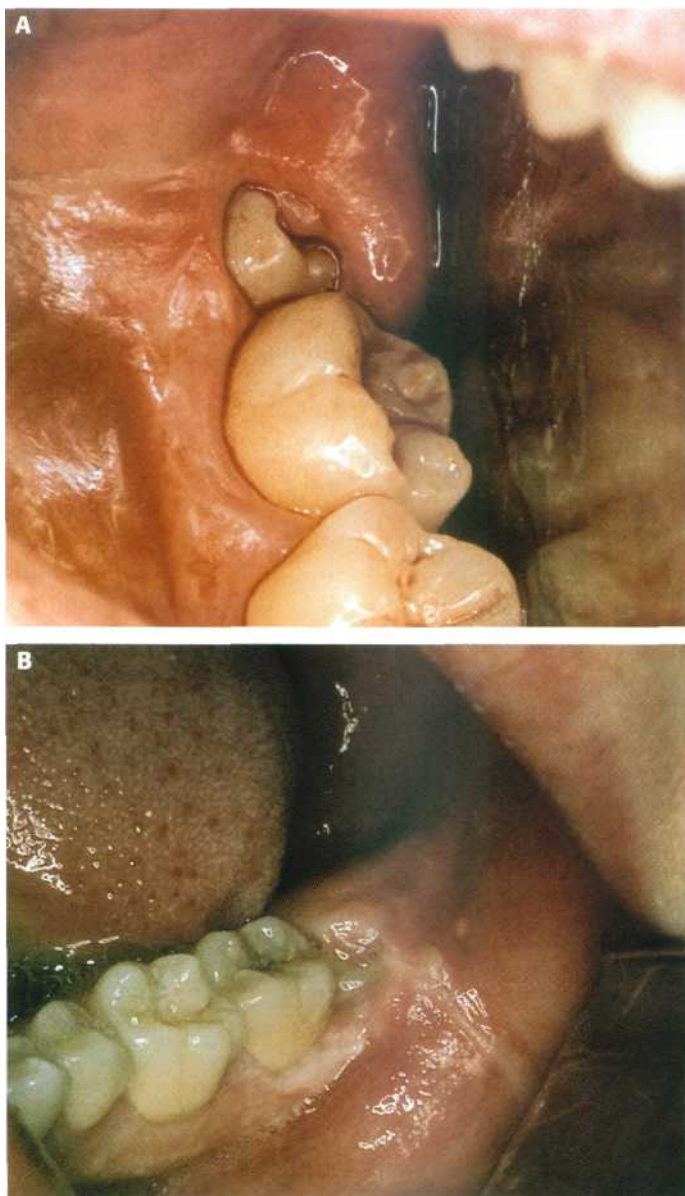
La pericoronaritis es una situación muy común que aparece por igual en ambos sexos y su frecuencia va en aumento. Puede afectar a pacientes de cualquier edad; pero lo más frecuente es entre los 16 y 30 años de edad y la incidencia máxima es entre los 20 y 25 años. Puede existir una variación estacional, con mayor incidencia en primavera y otoño. Para Lopes y cois, la pericoronaritis fue el motivo para justificar la extracción del 37,5% de los casos incluidos en su estudio.

Se cree que entre los estados que predisponen a la pericoronaritis están las infecciones de vías respiratorias altas, el estrés emocional y el embarazo (en el segundo trimestre). No hay pruebas que demuestren que la menstruación tenga alguna relación con el origen de la pericoronaritis.



**Figura 12.9.** Pericoronaritis del tercer molar inferior. (A) 4.8 en inclusión vertical submucosa. (B) 4.8 en inclusión horizontal. (C) 4.8 en inclusión vertical.





**Figura 12.10.** (A) Opérculo que cubre parcialmente al 4.8. (B) Operculitis del 3.8.

La presencia de un diente superior extruido es un hallazgo común en los pacientes con pericoronaritis; éste puede ser un factor desencadenante, y no hay duda de que, al aplastar el capuchón de encía de recubrimiento (opérculo) durante la masticación o al cerrar la boca, se intensifica y prolonga el cuadro (figura 12.10).

Los microorganismos causales más frecuentes son estreptococos, estafilococos y espiroquetas, habitantes normales de la cavidad bucal.

#### 12.4.1.1.1. Pericoronaritis aguda serosa o congestiva

Existe un dolor espontáneo en la región retromolar que se acompaña de molestias a la masticación. En el examen intrabucal, veremos por detrás del segundo molar una mucosa enrojecida, edematosa, con indentaciones de las cúspides de los molares antagonistas y que recubre una parte de la corona del tercer molar.

La presión de la mucosa pericoronaria es dolorosa y produce la salida de una serosidad turbia, seropurulenta o de sangre.

La evolución de esta pericoronaritis es variable. Espontáneamente o bajo la influencia del tratamiento, el dolor desaparece y la pericoronaritis evoluciona hacia la remisión. Una nueva crisis es posible a más

corto o largo plazo (6-12 meses). Pero esta inflamación puede evolucionar hacia una pericoronaritis supurada.

#### 12.4.1.1.2. Pericoronaritis aguda supurada

La pericoronaritis aguda o supurada se caracteriza por existir la clínica inflamatoria típica: Dolor, tumor, rubor y calor. Destacamos la clínica más característica:

- Dolor intermitente, palpitante e intenso que aumenta con la masticación y que puede producir insomnio. Existe irradiación hacia distintas zonas faciales en especial hacia el oído.
- Trismo, que normalmente es poco intenso y es un efecto antiálgico.
- Disfagia y dificultad a la masticación que suele ser el testimonio de la propagación de la inflamación hacia el velo del paladar o a la zona amigdalina (pilar anterior), que están enrojecidas y edematosas.
- Supuración en la zona del tercer molar. Al comprimir el capuchón mucoso se expulsa pus. La encía está tumefacta y dolorosa, y puede existir ulceración o descamación en la zona del opérculo, que puede mostrar signos de indentación del diente superior e incluso mordeduras de la zona yugal. Puede notarse fetidez bucal (halitosis).
- La encía ha cambiado su color normal y se presenta rojiza o rojo-violácea y cubierta de abundante saburra, restos alimenticios y coágulos de sangre. La vasodilatación local ocasiona un aumento de la temperatura de la región.
- Aparición de adenopatías cervicales en especial de las zonas submaxilar y goniana.
- Signos generales: incremento de la temperatura (fiebre), pulso y frecuencia respiratoria aumentadas, astenia, anorexia, etc.

La evolución puede seguir dos caminos:

- Regresión total, que es menos frecuente que en la forma congestiva. Mientras exista capuchón mucoso debe pensarse en que se producirán recidivas. Es muy frecuente la presentación clínica en forma de brotes de agudización que remiten en el plazo de unos días, con o sin tratamiento, que son seguidos por un período asintomático o de leves molestias hasta el nuevo brote.

- Progresión de la pericoronaritis, hacia los tejidos cercanos, empezando por la formación de un absceso submucoso. Esta infección odontogénica puede avanzar hasta producir complicaciones mucosas, ganglionares u óseas.

Puede existir una pericoronaritis subaguda en la que la alteración sistémica sea menor y la pirexia exista en contadas ocasiones. Los signos locales son más suaves pero permanece un capuchón mucoso inflamado, adenopatías submaxilares dolorosas, etc.

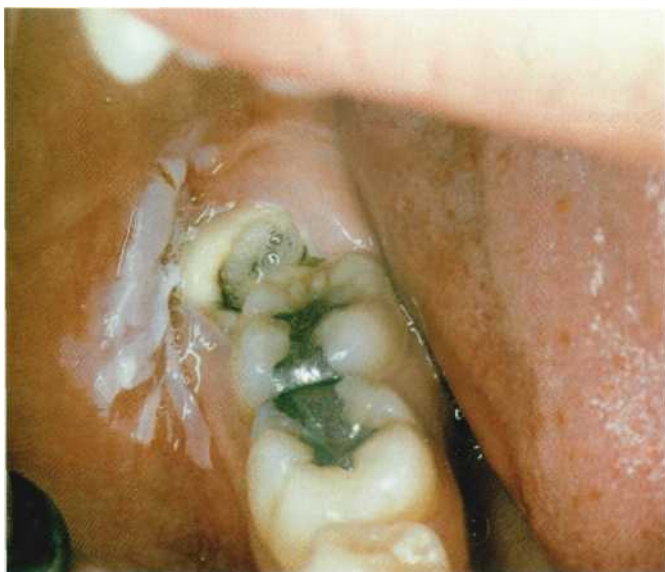#### 12.4.1.1.3. Pericoronaritis crónica

La persistencia del absceso submucoso, por no existir drenaje, producirá una pericoronaritis crónica en la que los síntomas están atenuados, aunque existe una molestia local, no un verdadero dolor, con irradiación hacia la zona auricular, y con algunos períodos de limitación de la apertura bucal.

La exploración nos muestra una mucosa eritematosa y la supuración (seropurulenta) del capuchón es crónica, al igual que la adenopatía submaxilar que además es indolora. Existe un dolor sordo o molestias leves que duran más o menos un día y que se espacian con remisiones a lo largo de varios meses (figura 12.11).

Es muy raro que un paciente presente pericoronaritis bilateral por lo que deben descartarse, ante esta eventualidad, otros cuadros como una gingivitis ulcerativa.

En la pericoronaritis crónica juegan un papel muy importante la persistencia en la impactación de restos alimenticios y el traumatismo dentario durante la masticación o al cerrar la boca. En estas condiciones te-



**Figura 12.11.** Pericoronaritis crónica del 4.8 (ulceración mucosa producida por el ácido acetilsalicílico colocado por el propio paciente).

nemos un nicho ecológico favorable para el desarrollo de ciertos microorganismos de la cavidad bucal, especialmente estreptococos, estafilococos, etc.

Esta pericoronaritis crónica puede acarrear distintos problemas, de los que destacamos los siguientes:

- Gingivitis crónica.
- Alteraciones periodontales del segundo molar.
- Halitosis.
- Alteraciones digestivas.
- Astenia.
- Hiperplasia amigdalina con faringitis crónica.
- Amigdalitis.

El diagnóstico de pericoronaritis crónica entraña establecer un pronóstico sobre la evolución del cordal. Para ello debemos efectuar un es-

tudio clínico (epidodios de pericoronaritis aguda previos) y un estudio radiológico que comprende una radiografía panorámica de los maxilares y placas intrabucales.

#### 12.4.1.2. Complicaciones de la pericoronaritis

La pericoronaritis del tercer molar puede provocar distintos tipos de complicaciones:

##### 12.4.1.2.1. Complicaciones mucosas

- Estomatitis odontogénica. En un primer estadio aparece una estomatitis eritematosa con papilas sangrantes que pueden evolucionar hacia la ulceración apareciendo "papilas decapitadas" y cubiertas de un exudado gris amarillento de tipo fibroso. Normalmente ocupa una hemiarcada (especialmente la inferior) aunque puede traspasar la línea media, incluso puede presentarse como una gingivitis anterior exclusivamente. Puede progresar hacia un estadio ulcerativo, constituyendo una estomatitis úlcero-membranosa. Su localización preferente es alrededor del cordal incluido, ya que su patogenia está vinculada a trastornos vasomotores provocados por su erupción.

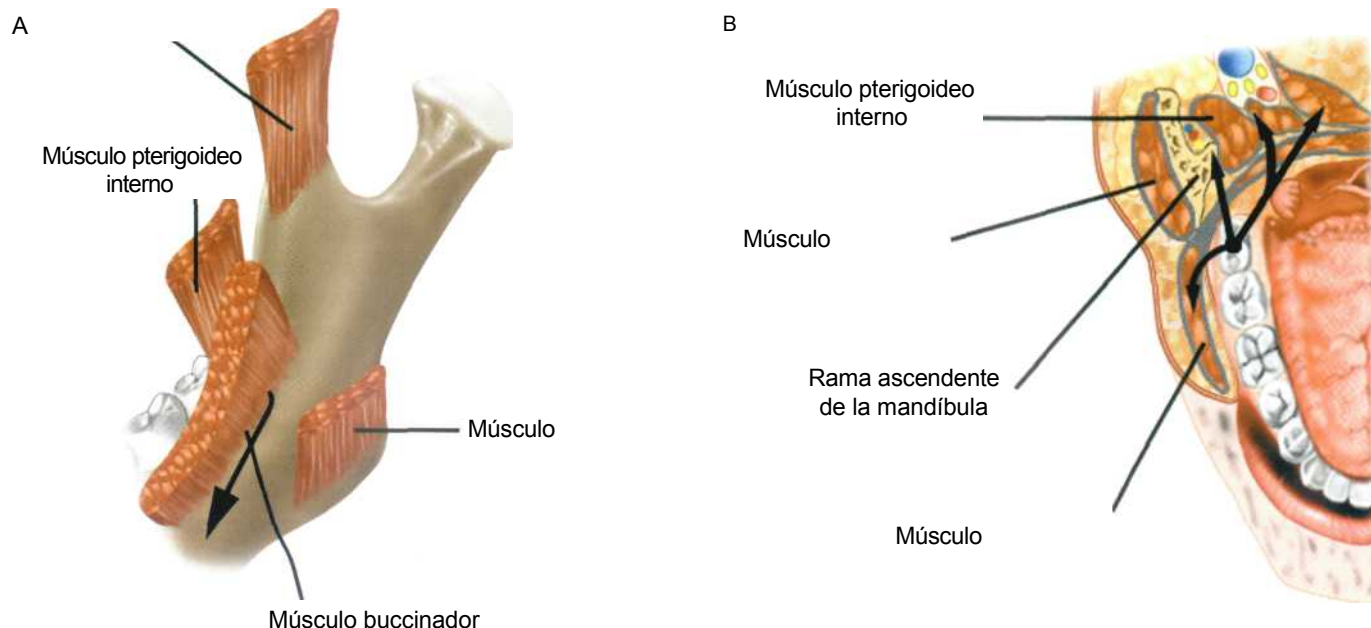
- Angina de Vincent. Los autores franceses hablan de angina de Vincent cuando esta estomatitis se extiende hacia atrás, al velo del paladar y a las amígdalas. Aparece una amigdalitis úlcero-membranosa en el mismo lado del cordal que produce disfagia y adenitis reaccional importante, llegando incluso a producir un importante trastorno del estado general.

- Ulceración mucosa retromolar, por detrás y alrededor del tercer molar.

- Ulceración amplia, tórpidas y poco dolorosas situadas en el capuchón y en la mucosa por detrás del cordal. Esta ulceración tiene un aspecto pseudo-neoplásico que hace preciso el diagnóstico diferencial con un carcinoma de células escamosas de la mucosa retromolar en fase inicial. Existen adenopatías satélites en la región cervical.

##### 12.4.1.2.2. Complicaciones por celulitis buco/aciales

Estas aparecen por la fistulización o extensión a través de los espacios celulares vecinos de la infección pericoronaria del tercer molar (figura 12.12).



**Figura 12.12.** Vías de propagación de la infección a partir del tercer molar inferior. (A) Avance hacia delante. (B) Propagación hacia atrás invadiendo los espacios periamigdalino, laterofaríngeo, maseterino, etc.



Si la colección purulenta avanza hacia fuera y adelante, producirá un absceso buccinatorio-maxilar. La infección camina por el tejido celular entre la cortical externa de la mandíbula y el músculo buccinador pudiendo formar un absceso por delante del borde anterior de este músculo y detrás de los músculos del mentón y los labios, a nivel de los premolares inferiores. Veremos en este caso una tumefacción yugal y del fondo del vestíbulo del segundo premolar y el primer molar. Puede existir un dolor importante, trismo, signo de Vincent (parestesia del nervio dentario inferior evidenciada por el paciente a nivel del labio y del mentón) producido por la irritación de la colección purulenta sobre las fibras nerviosas. En ocasiones, este flemón o absceso yugal puede hacernos pensar que la causa está en el primer o segundo molar, por lo que deberemos descartar su posible implicación y, por el contrario, el examen clínico y radiográfico nos mostrará la presencia de un tercer molar incluido (figura 12.13).

Si la infección avanza hacia dentro debido a la presencia del músculo milohioideo, existe la posibilidad de que se produzca un absceso supra o inframilohioideo. Si es supramilohioideo, aparecerá un absceso del suelo de la boca y en el examen intrabucal veremos una tumefacción que, partiendo del cordal se extiende hacia delante, levantando la lengua y con una mucosa de aspecto rojizo con edema sublingual. Existen algias espontáneas muy importantes, y una o varias adenopatías submaxilares dolorosas. Ante este cuadro infeccioso, que puede desembocar en una apertura espontánea en la cavidad bucal o evolucionar hacia una angina de Ludwig, debe implantarse el tratamiento adecuado lo más pronto posible. Este tipo de absceso puede presentar problemas de diagnóstico diferencial con un absceso de origen litiasico submaxilar.

Si el pus avanza por detrás del borde posterior del músculo milohioideo, aparecerá un flemón inframilohioideo que en unos días producirá un absceso cervical suprahioideo con afectación cutánea.

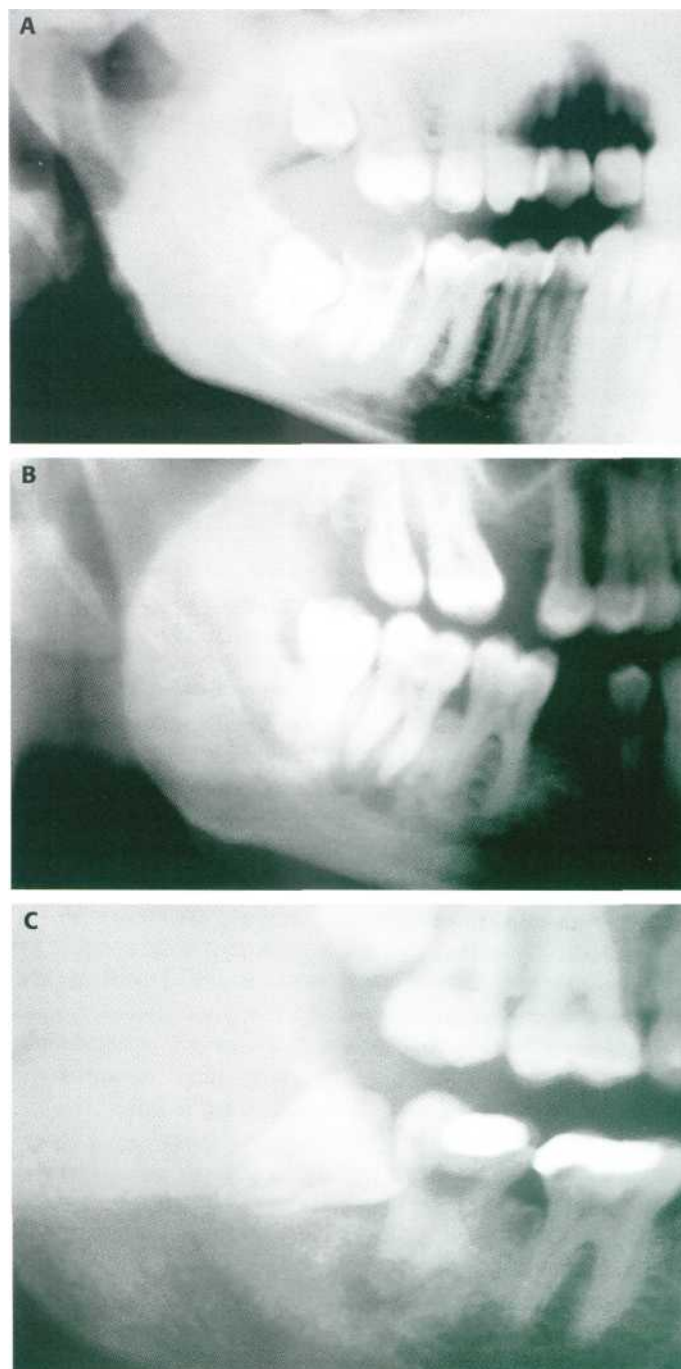
El absceso maseterino podrá aparecer cuando la infección se desliza hacia atrás y afuera, hacia el ángulo mandibular. Puede aparecer un absceso alrededor del músculo masetero o en el interior mismo de su masa muscular. Este absceso evoluciona con extrema lentitud, con la presencia de dolor importante en el ángulo mandibular, con irradiación a la zona auricular, con trismo intenso y tumefacción de toda la zona maseterina. Pueden aparecer complicaciones graves por esta localización, como son la osteítis con componente de periostitis de la cortical externa, osteomielitis, y miositis del masetero.

La afectación hacia atrás, hacia arriba y adentro producirá el compromiso del tejido celular comprendido entre el músculo constrictor superior de la faringe y la mucosa de los pilares y de la amígdala; se forman así abscesos difusos periamigdalinos, del pilar anterior del velo del paladar, etc. Estos abscesos se caracterizan por una tumefacción considerable del paladar, dolor, trismo y disfagia. Originan finalmente la afectación de la úvula y normalmente drenan espontáneamente a nivel del pilar anterior. En algunos casos puede producirse un flemón laterofaríngeo con participación del espacio preestileo. Excepcionalmente el pus puede llegar a la fosa temporal, y producir tumefacción de dicha zona (figura 12.12B).

Finalmente dentro de este capítulo, hay que tener presente que la pericoronaritis puede ser el foco de una infección odontogénica con todas las implicaciones locales, regionales y sistémicas que ello comporta. En los capítulos correspondientes se ampliarán tanto los datos clínicos como los tratamientos a aplicar en cada caso concreto.

#### 12.4.1.2.3. Complicaciones ganglionares

Los abundantes vasos linfáticos, que circulan por el capuchón mucoso y los tejidos circundantes y que drenan a los ganglios submentonianos, submaxilares y yúgulo-carotídeos, hacen que la repercusión



**Figura 12.13.** Absceso en la zona del 4.8. (A) El diente causal es el 4.7 con una extensa caries. (B) El diente causal es el 4.7 que presenta una imagen periapical radiotransparente. (C) La etiología del absceso está en el 4.7.

ganglionar en el curso de una pericoronaritis sea un hecho frecuente y común. Debe remarcarse que todas las infecciones del saco pericoronario se acompañan de afectación ganglionar, de mayor o menor importancia.

Podemos encontrar distintos cuadros:

- Adenitis simple, congestiva o reactiva

Es un cuadro banal que acompaña toda pericoronaritis; así, los ganglios satélites a la zona inflamada aparecen dolorosos, aumentados de volumen y se pueden palpar con mayor o menor facilidad. A largo plazo pueden evolucionar en forma de adenomegalia crónica, e incluso plantear dificultades diagnósticas con una adenopatía cervical crónica. Por ello, aunque podamos relacionar fácilmente adenopatía y pericoronaritis, no debe descartarse investigar una posible causa sistémica de la hi-



peritrofia ganglionar (analítica de sangre, punción con aguja fina, tomografía por emisión de positrones, etc.).

Una vez solucionado el problema etiológico, la adenitis regresa espontáneamente, aunque en casos especiales ésta puede evolucionar hacia un adenoflemón, lo que hace que algunos autores indiquen la exéresis de la adenopatía cervical para prevenir esta complicación. Esta actitud sólo se adopta en casos muy excepcionales.

#### - Adenitis supurada

La infección ganglionar puede evolucionar de forma independiente por los siguientes motivos:

- Pericoronaritis crónica supurada.
- Ulceración y traumatismo del capuchón mucoso por los molares superiores.
- Tratamiento inadecuado de la pericoronaritis como la exéresis del capuchón mucoso ("décapuchonage") o la aplicación del termocauterio.
- Infección local, regional o general sobreañadida.

En la adenitis supurada, el inicio es brusco, y aparece un ganglio aumentado de volumen, muy doloroso al tacto, y que ha perdido sus contornos netos y su movilidad. Los signos generales son importantes y siempre constantes.

La extracción del tercer molar puede precipitar la evolución hacia la supuración; por ello se recomienda, siempre que sea posible, esperar un segundo tiempo, después de haber efectuado el tratamiento antibiótico y el tratamiento del absceso si lo hubiera.

#### - Adenoflemón

En las infecciones de gran virulencia o cuando el estado general del paciente está resentido, la adenitis puede transformarse en un verdadero flemón del ganglio con grave repercusión del estado general.

Existe una afectación del tejido periganglionar con siembra microbiana. Pueden presentarse distintas formas anatómicas según el ganglio afectado. Así, podemos tener un adenoflemón submentoniano, submaxilar, laterofaríngeo, etc. El ganglio está considerablemente aumentado de volumen, doloroso a la palpación y espontáneamente con tendencia a la supuración, la cual se abre camino por sí misma o por la intervención del cirujano.

A la palpación existirán dos zonas:

- Una zona periférica edematosa blanda que borra los límites y los difumina.
- Otra zona central muy dura y dolorosa.

Evidenciamos una tumefacción cervical, acompañada de trismo y de tortícolis. En el examen intrabucal, existe enrojecimiento laterofaríngeo con elevación del pilar posterior del velo del paladar y proyección de la amígdala hacia delante.

El diagnóstico diferencial puede ser difícil y normalmente se establece con una celulitis inframiloidea. El tratamiento puede ser comprometido, en especial al realizar una incisión y desbridamiento cervical, en zonas con relación muy estrecha con los grandes vasos del cuello. La extracción del tercer molar se efectúa a menudo en un segundo tiempo.

#### 12.4.1.2.4. Complicaciones óseas

Este tipo de complicaciones son actualmente muy raras, y en todo caso pueden verse con más frecuencia en pacientes de la tercera edad. Se establecen tras una evolución lenta, tórpida y difícil de una pericoronaritis crónica, y casi nunca las vemos de entrada.

Podemos encontrar distintos tipos de osteítis, periostitis, osteo-periostitis, etc., que serán motivo de estudio en otro capítulo. No obstante destacaremos que la osteítis cortical aguda difusa suele ser el cuadro más frecuente; en ella además de los signos de la celulitis bucofacial

encontraremos los signos de la afectación ósea: dolor muy importante que produce insomnio, trismo intenso e irreductible, dolor a la palpación del ángulo y del borde posterior de la mandíbula, movilidad del cordal y dolor a la percusión. La evolución es lenta y suele persistir una supuración intrabucal. Los signos generales son muy intensos (fiebre, astenia, etc.).

En la radiografía veremos una imagen ósea radiotransparente, normalmente periapical, que aclarará el diagnóstico.

En casos excepcionales puede evolucionar hacia una osteomielitis, complicación grave que exigirá un tratamiento radical.

#### 12.4.1.2.5. Complicaciones infecciosas a distancia

La pericoronaritis crónica, la osteítis, los granulomas, etc., que puede originar un tercer molar, pueden ser punto de partida de una infección a distancia; los gérmenes pueden desplazarse entre los planos anatómicos y, por ejemplo, producir una mediastinitis o propagarse por vía vascular provocando una bacteriemia o una septicemia.

La infección puede ser generalizada y dar un cuadro clínico en el que destacan la asociación de fiebre oscilante, de poca importancia pero constante, astenia, y aumento de la velocidad de sedimentación globular.

La infección puede localizarse a mayor o menor distancia y producir distintos cuadros:

- Localización ocular (uveítis).
- Localización mediastínica (mediastinitis).
- Localización renal (nefritis).
- Localización cardíaca (endocarditis).

En este apartado podríamos destacar el concepto de infección focal, aunque suele ser raro que un diente incluido sea motivo de ésta. Sólo podremos comprobarlo si al efectuar la extracción del tercer molar desaparecen las manifestaciones a distancia.

### 12.4.2. COMPLICACIONES TUMORALES

Se deben en la mayoría de los casos a la infección crónica del saco pericoronario, a la infección apical, a la periodontitis y a la aparición de quistes del folículo dentario, porque el tercer molar no ha podido erupcionar correctamente.

Por orden de importancia, distinguiremos:

#### 12.4.2.1. Granulomas

El proceso infeccioso crónico local puede inducir la formación de tejido de granulación que se encuentra sobre todo en la cara posterior del tercer molar aunque también puede aparecer en sus caras vestibular, mesial y lingual.

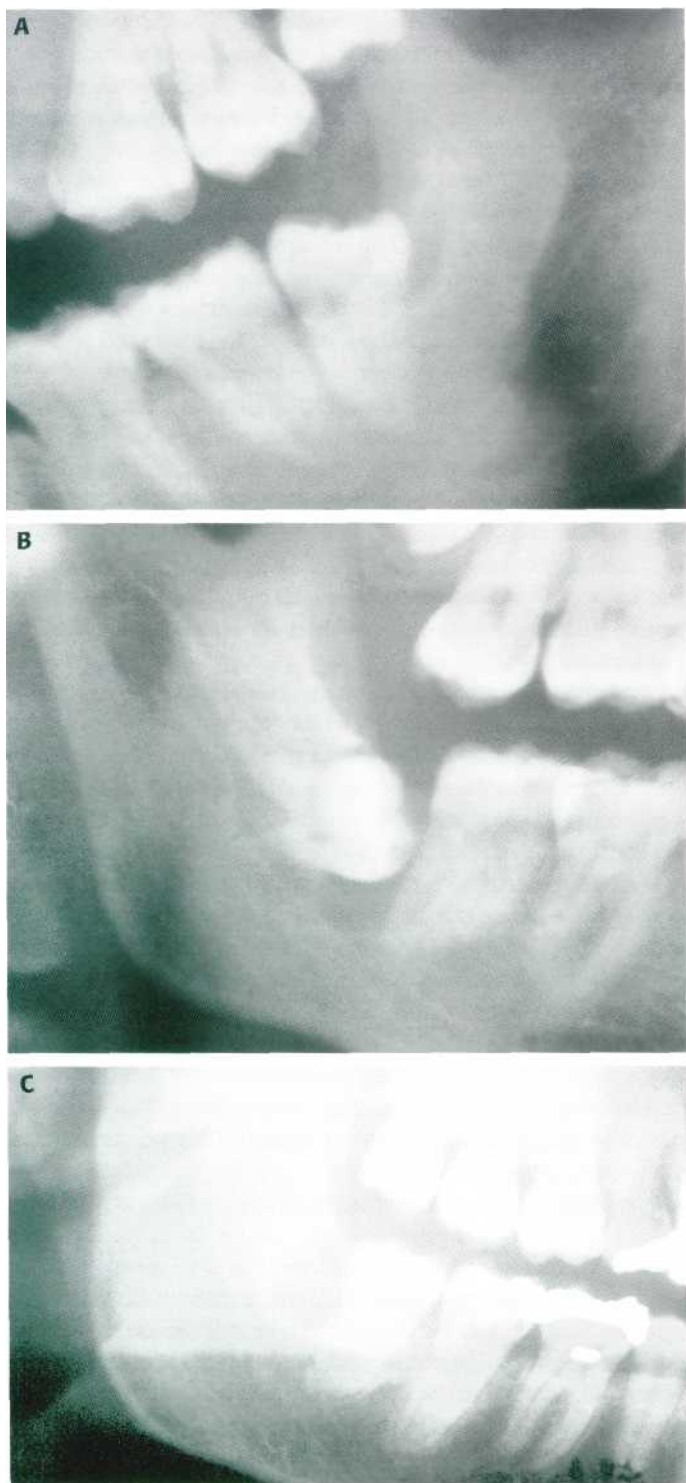
En la radiografía se evidencia un simple engrasamiento del saco pericoronario que traduce la existencia de este espesamiento o membrana, más o menos gruesa, de tejido de granulación que deberá ser eliminada al hacer la extracción del tercer molar.

Es también frecuente la aparición de granulomas apicales en el tercer molar, cuando éstos están afectados por caries extensas.

#### 12.4.2.2. Quistes paradentales

Pueden aparecer granulomas marginales en las zonas anterior o posterior que son considerados por algunos autores como quistes laterocoronarios, quistes inflamatorios colaterales o paradentales.

Se trata de procesos osteolíticos que producen imágenes radiotransparentes, como se creía hasta hace pocos años, a expensas de la vacuolización o proliferación epitelial de los restos celulares del saco pericoronario. Actualmente se acepta que el origen de estos quistes paradentales es el ligamento periodontal (restos epiteliales de Malassez) del tercer mo-



**Figura 12.14.** Quistes paradentales. (A) Quiste por distal del 3.8. (B) Quiste por mesial del 4.8. (C) Quiste por distal del 4.8.

lar. En la radiografía veremos una rarefacción ósea bien delimitada que cubre el borde anterior de la rama ascendente, dando el aspecto de "cruis-sant" alrededor de la cara distal del cordal. Esta imagen radiotransparente puede estar situada en la cara mesial del tercer molar, cuando está en mesioversión. Estas lesiones anteriores pueden destruir el hueso alveolar interdentario situado por detrás del segundo molar (figura 12.14).

Algunas otras lesiones granulomatosas pueden evolucionar a quísticas, que, según su situación, serán quistes posteriores, laterales o anteriores. Estos últimos pueden producir la rizolisis de la raíz distal del segundo molar.

Estos quistes y granulomas son indicación formal para la exodoncia, puesto que aparecen siempre molestias como dificultad al cerrar la boca, dolor, trismo, traumatismo de la mucosa inferior por el tercer molar superior, etc.

#### 12.4.2.3. Quistes radiculares

La infección puede propagarse al ápice dentario y provocar la formación de granulomas perirradiculares, pero igualmente pueden aparecer quistes directamente o sobre un granuloma previo. El estímulo de los restos epiteliales periapicales puede acarrear la aparición de un quiste que rodea la raíz dentaria (figura 12.15).

#### 12.4.2.4. Quistes foliculares o dentígeros y queratoquistes

El tercer molar inferior es el diente que participa con mayor frecuencia en la formación de quistes foliculares.

Cuando el cordal está completamente incluido, pueden aparecer quistes a expensas del folículo dentario; veremos en este caso una imagen quística unilocular que se inserta en el cuello del diente causal. Estos quistes pueden alcanzar dimensiones considerables, llegar al ángulo y a la rama ascendente mandibular, e intruirla o distalizar el cordal (figuras 12.16 y 12.17).

La mayoría de autores consideran que un folículo dentario de 2-3 mm de grosor con bordes bien definidos en la radiografía periapical o de 5 mm en la ortopantomografía, nos debe orientar al diagnóstico de quiste dentígero.

La prevalencia de quistes foliculares en dientes incluidos varía entre el 0,81% (Stanley y cois.), el 4,5% (Nordenram y cois.), hasta el 10 o 20% de imágenes radiolúcidas compatibles con este diagnóstico. En cualquier caso es imprescindible el estudio histopatológico para establecer el diagnóstico de certeza.

Los quistes foliculares pueden infectarse y dar procesos supurativos de gravedad variable, capaces incluso de producir osteítis y osteomielitis.

Muchas veces estas lesiones permanecen asintomáticas largo tiempo y mientras tanto van creciendo. A menudo se descubren en un examen radiográfico de rutina, pero en otros casos pueden causar tumefacción intrabucal o facial, dolor, etc. Está indicado extirpar el quiste folicular del cordal y extraer el molar incluido. No se recomienda en estos casos efectuar técnicas de marsupialización del quiste.

En algunas ocasiones el tejido dentario que debe formar el tercer molar evoluciona hacia la formación de un quiste primordial (concepto clínico). En estos casos no observaremos la presencia del cordal en la placa radiográfica sino que veremos una imagen quística radiotransparente. Los quistes primordiales presentan una importante queratinización por lo que se conocen como queratoquistes (concepto histológico). Otros quistes maxilares como el quiste dentígero o el quiste radicular pueden tener también una membrana quística más o menos queratinizada.

#### 12.4.2.5. Ameloblastomas y tumores malignos

El tercer molar puede estar implicado en la aparición de ameloblastomas y tumores malignos, en la mayoría de los casos a expensas de quistes foliculares y queratoquistes.

Los quistes foliculares y pericoronarios del tercer molar y los quistes primordiales, después de una exéresis incorrecta, pueden recidivar como ameloblastomas; esto implica que, siempre que efectuemos la extracción de un cordal y obtengamos un tejido sospechoso, debamos remitirlo al anatomopatólogo para su estudio histológico. El ameloblastoma suele dar una imagen radiotransparente uni o multilocular.

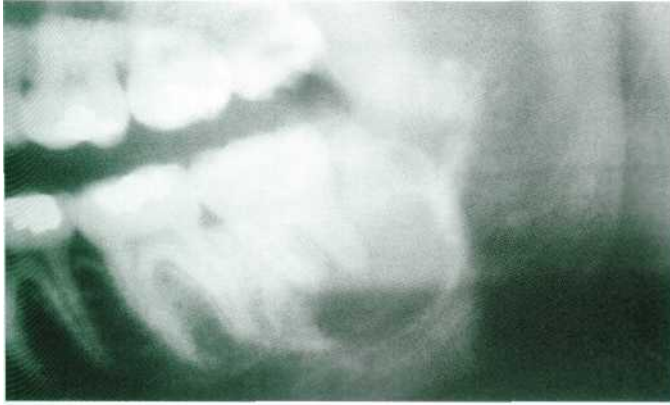

Figura 12.15. Quiste radicular en el 3.8.

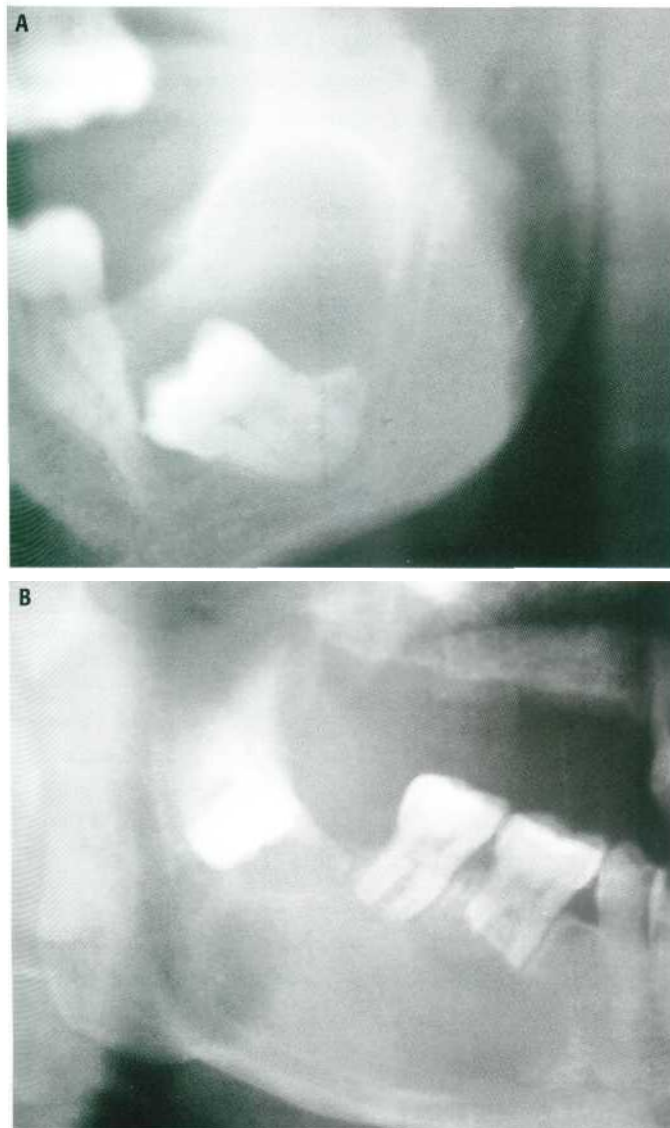


Figura 12.16. (A) Quiste folicular del 3.8. (B) Quiste folicular del 4.8 que ha producido rizolisis de los molares contiguos.

También es posible que sobre un quiste folicular pueda aparecer un carcinoma, lo que debe hacernos perseverar aún más en el control de estos casos (figura 12.18).

Como vemos, en la región del cordal pueden formarse neoplasias benignas y malignas, tanto de partes blandas como óseas, pero tam-

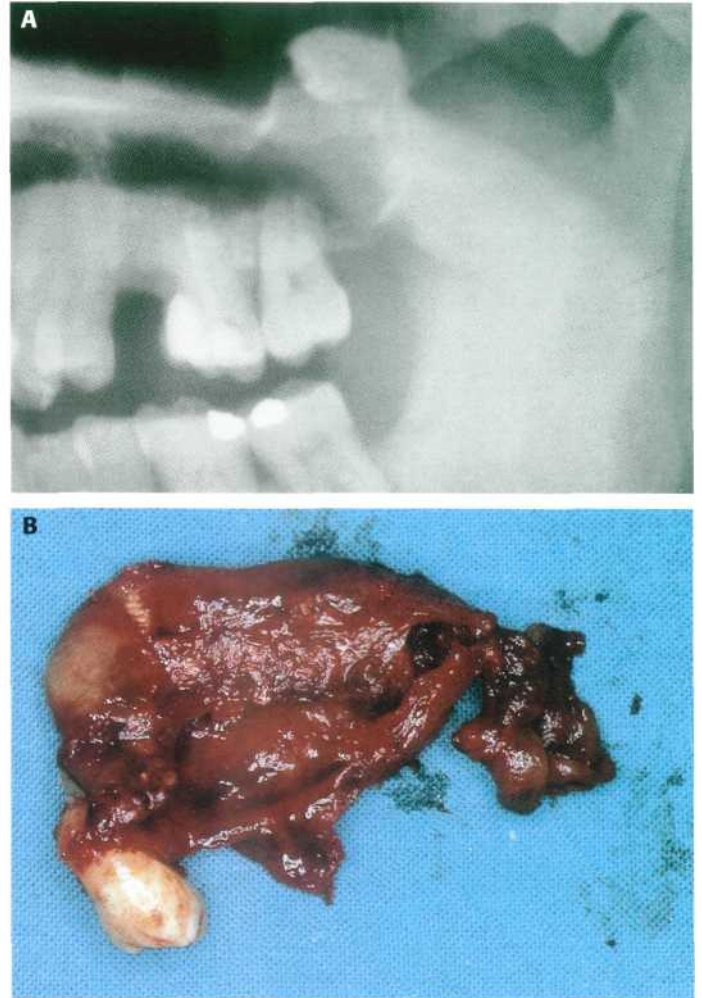


Figura 12.17. (A) Quiste folicular en relación con el 2.8 incluido. (B) Membrana quística adherida al cuello dentario del tercer molar.

bien pueden aparecer en ella metástasis de tumores con predilección ósea.

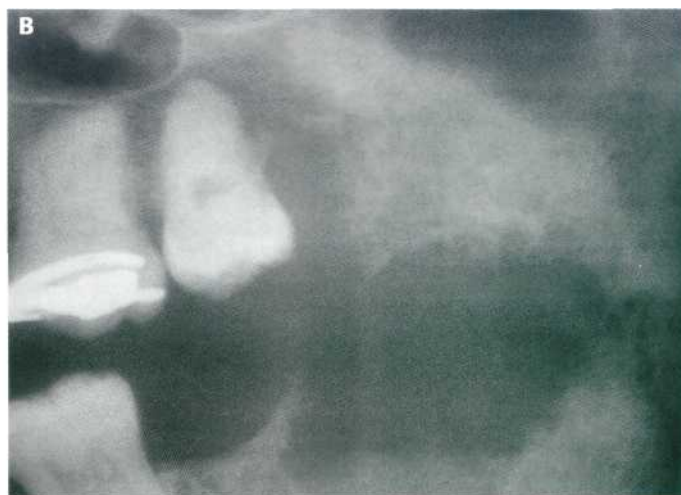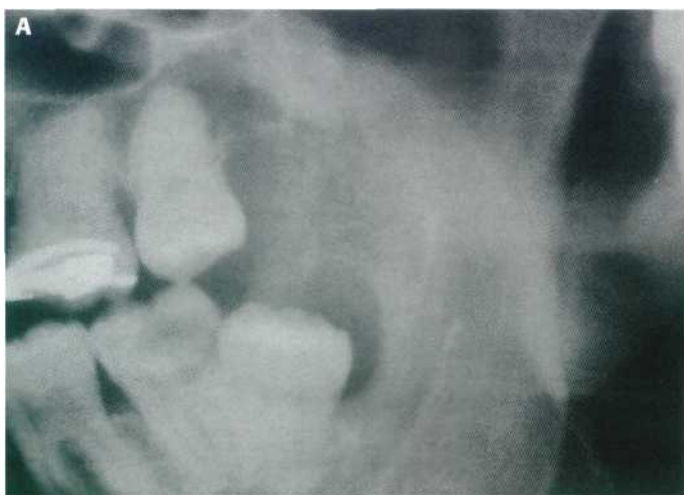No debemos dejar nunca un tercer molar, si con ello se compromete la extirpación correcta de una lesión neoplásica. Además, nunca se debe dejar un diente incluido en una zona que habrá de ser irradiada con posterioridad, por el peligro de aparición de una osteorradionecrosis. Al contrario, si se ubica en un hueso ya irradiado, generalmente es mejor dejarlo intacto a menos que aparezca sintomatología grave, debido igualmente al riesgo de que la osteorradionecrosis complique la exodoncia. Cuando el procedimiento quirúrgico es indispensable, deberá efectuarse con el mínimo traumatismo de los tejidos blandos y del hueso, y con una prolongada y potente cobertura antibiótica pre y postextracción.

### 12.4.3. COMPLICACIONES MECÁNICAS

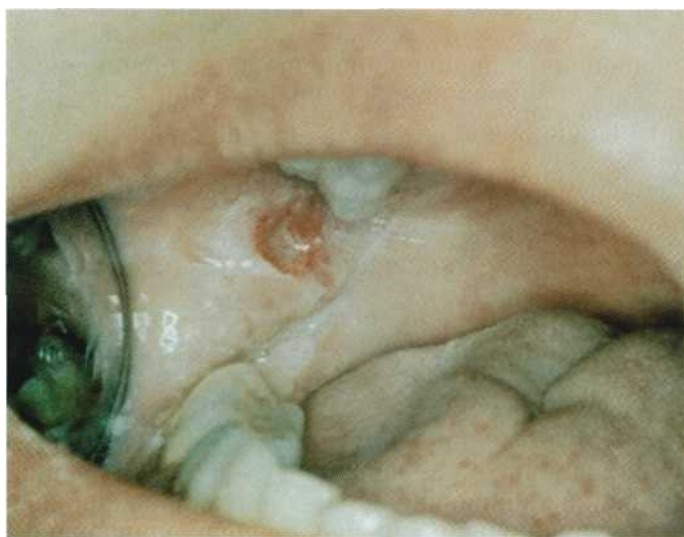
#### 12.4.3.1. Ulceración yugal o lingual

Cuando el tercer molar se encuentra en linguoversión o en vestibuloversión, puede traumatizar la mucosa yugal o lingual y producir una ulceración banal, pero este microtrauma repetido puede inducir una leucoplasia, que incluso puede llegar a transformarse en un carcinoma de células escamosas. Este hecho es muy raro pero no es aconsejable esta irritación constante, además de que, normalmente, esta ulceración es motivo de preocupación por parte del paciente y puede ocasionar sintomatología: dolor, quemazón, etc. (figura 12.19).





**Figura 12.18.** (A) Quiste folicular del 3.8. (B) Carcinoma sobre el quiste folicular que no fue eliminado al extraer el tercer molar incluido (detalle de la ortopantomografía).



**Figura 12.19.** Ulceración de la mucosa yugal producida por la acción traumática del 1.8.

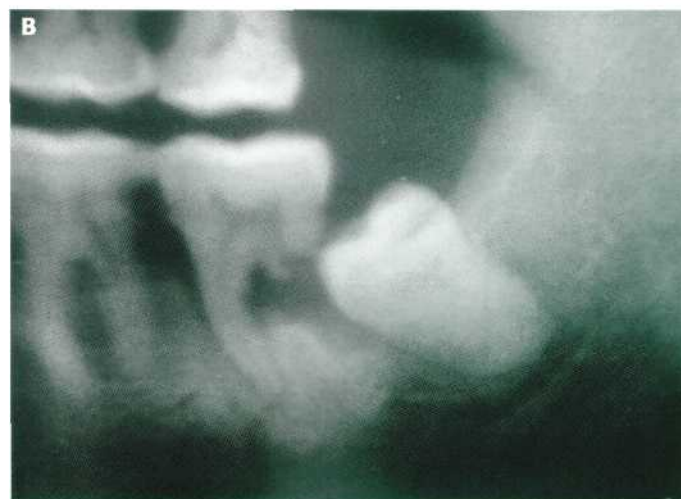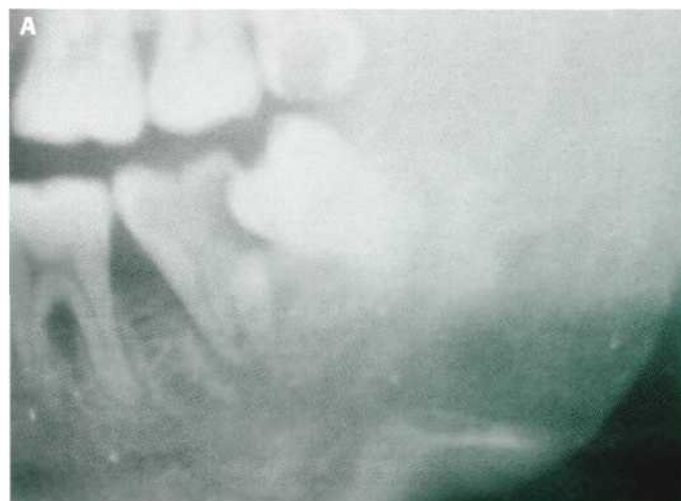#### 12.4.3.2. Lesiones en el segundo molar

Cuando el cordal está en mesioversión u horizontal, hecho muy frecuente, éste ejerce una presión importante sobre la cara distal del segundo molar, que según sea por encima o por debajo del cuello dentario, implicará una lisis o caries a nivel del cuello o la corona dentaria o una rizolisis de la raíz distal (figura 12.20). Debe tenerse la precaución de no confundir estas lesiones con las sombras, que producen en las radiografías la superposición de los molares por angulación horizontal incorrecta del cono de rayos X o por la vestibuloversión del tercer molar incluido.

Las lesiones en el cuello o corona dentaria pueden conducir a una caries con afectación dentinaria e incluso pulpar con las complicaciones habituales que esto puede implicar.

La reabsorción radicular del segundo molar se suele observar preferentemente en hombres jóvenes menores de 30 años (Nitzan y cois.). Se trata de una patología con una baja incidencia, entre el 1-5% de los pacientes.

Este tipo de problemas, en especial en las destrucciones por debajo del cuello dentario, puede comportar la extracción de este segundo molar y del cordal que, por su inclinación no podrá ser aprovechado; no obstante, en los pacientes jóvenes si el tercer molar no está demasiado inclinado, puede dejarse que siga su evolución a la espera de que su



**Figura 12.20.** Lesiones del segundo molar inferior por cordales en mesioversión. (A) Lesión coronaria del 3.7. (B) Rizolisis del 3.7.

fuerza eruptiva le haga adoptar una posición funcional en la cavidad bucal.

#### 12.4.3.3. Desplazamientos dentarios

Los desplazamientos dentarios son producidos por la presión y empuje que ejercen los terceros molares sobre los otros dientes y en espe-

cial en el grupo incisivo-canino, y que son motivo de apiñamiento dentario anterior (llamado apiñamiento terciario por Van der Linden). Cuando todos los dientes están erupcionados en la arcada dentaria, la presión de los cordales es bilateral y perturba la correcta alineación del grupo incisivo-canino, al separar los puntos de contacto, si bien este hecho es motivo de gran controversia. Pueden existir distintos tipos de movimientos:

- Rotación de los incisivos.
- Malposición de todo el grupo incisal.
- Acabalgamiento de los incisivos.
- Retrusión de los incisivos con respecto a los caninos que están en vestibuloversión.

Estas anomalías incisivo-caninas favorecen la aparición de caries interproximales y de enfermedad periodontal.

Así pues, un grupo importante de autores está de acuerdo en este concepto y defiende que los cordales generan una fuerza anterior que es causa de apiñamiento. Abogan por la extracción profiláctica de los terceros molares para evitar el apiñamiento. Así ya en 1934, Bowdler describió una intervención quirúrgica para efectuar la extracción de dichos gérmenes en una edad temprana, y para decidir si la cirugía estaba indicada, utilizaba un complicado sistema de medidas obtenidas a partir de radiografías.

Laskin, en 1971, hizo una encuesta a 600 ortodoncistas y a 700 cirujanos bucales, y el 65% opinó que los terceros molares eran la causa del apiñamiento anterior. Por este motivo eran partidarios de la exodoncia temprana de los gérmenes de los terceros molares con la finalidad de prevenir el apiñamiento terciario. Sólo el 35% defendía que no existía ninguna evidencia científica que permitiera admitir la relación causa-efecto entre la presencia de los terceros molares y la aparición de problemas ortodóncicos.

No cabe duda de que frecuentemente, cuando ocurre el apiñamiento anterior, se está produciendo la erupción del tercer molar, y por tanto éste debería proyectar una fuerza anterior que produciría un desplazamiento anterógrado de todos los dientes posteriores, y así la fuerza llegaría a los incisivos. Pero para Laskin, el lugar más probable de la disrupción del contacto debería ser la región canina y el hecho de que la relación entre los dientes posteriores superiores e inferiores no se altere y el apiñamiento sólo afecte a los incisivos le hace dudar del papel de la erupción del cordal y la instauración de este proceso.

Otros autores matizan esta idea como Dowey que expuso que hay más apiñamiento en el área incisal cuando el tercer molar está erupcionado que cuando está incluido.

Un grupo destacable de autores defiende la idea contraria y afirma que los terceros molares no son causa de apiñamiento incisal sino que la etiología es el inadecuado crecimiento mandibular. La recidiva del tratamiento ortodóncico es debida probablemente a la forma mandibular y a su tamaño y posición en el espacio. Así pues, estos movimientos dentarios no tienen relación con la presión que ejercen los cordales, sino que están motivados por el patrón morfogenético, los cambios evolutivos de la forma y tamaño mandibular, por su posición incremental y su crecimiento direccional. Hay que contar además con que el desplazamiento anterior es normal y se debe a la fuerza de la oclusión sobre los dientes inclinados en dirección mesial y no a la fuerza de la erupción. Los estudios de Bishara y cois, indican que la discrepancia óseo-dentaria se incrementa con la edad. La disminución de la longitud de la arcada dentaria que se produce con los años es de 2,7 mm en los hombres y de 3,5 mm en las mujeres.

En otros casos, la explicación del apiñamiento anterior puede encontrarse en una mayor labilidad del hueso alveolar y de los ligamen-

tos periodontales que acompaña a los cambios hormonales que acontecen durante la adolescencia. Los incisivos inferiores están en una situación relativamente precaria en la cresta alveolar, en equilibrio entre las fuerzas de la lengua y del labio; así, todo aumento de la plasticidad del periodonto puede acarrear fácilmente la desviación de los dientes.

Otros factores que contribuyen al apiñamiento incisal son la restricción del crecimiento hacia delante del arco mandibular por una sobremordida excesiva y por la tendencia natural de los incisivos superiores a verticalizarse a medida que avanza la edad. Por último, en algunos pacientes tratados con ortodoncia, el apiñamiento puede representar una recidiva por haber dejado los incisivos en una posición fisiológicamente insostenible.

Motivados por esta polémica, que aún perdura, distintos autores como Kaplan (1974), y otros, compararon varios grupos de pacientes: pacientes con ambos cordales erupcionados, pacientes con ambos cordales incluidos y pacientes con agenesia bilateral del tercer molar y no se encontró ninguna correlación entre el apiñamiento incisal y estos tres grupos. Para estos autores el apiñamiento terciario o tardío de los incisivos inferiores en antiguos pacientes ortodóncicos es un problema casi generalizado que no se puede relacionar con técnicas terapéuticas, procedimientos retentivos, extracciones terapéuticas o factores eruptivos de los terceros molares. Ades y cois, tampoco encontraron diferencias estadísticamente significativas entre arcadas dentarias con presencia o no de cordales, en relación al apiñamiento incisivo tardío.

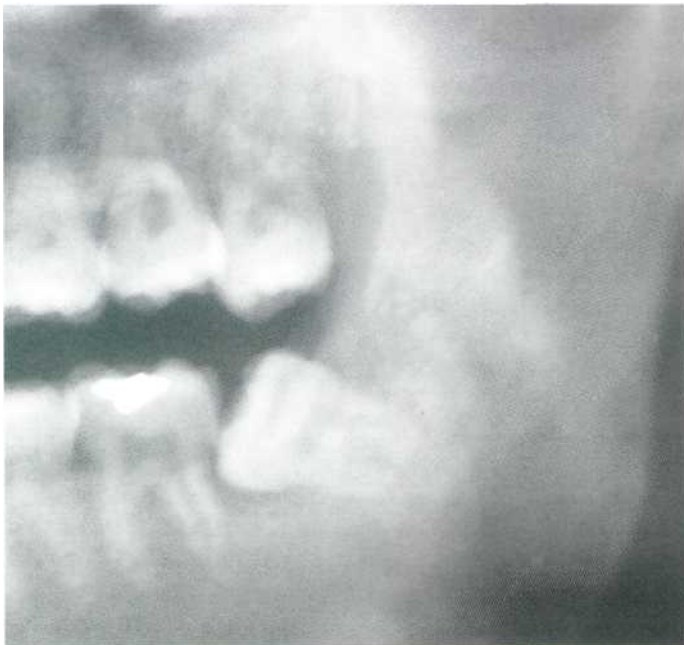Esta discordancia de criterio referenciada ampliamente en la literatura hace difícil definir una conducta rígida. No obstante, debemos aceptar -de acuerdo con las observaciones de la práctica clínica diaria y con los estudios de numerosos autores- que existe una interrelación entre terceros molares y apiñamiento anterior; es más, incluso hay que admitir la responsabilidad de los terceros molares -si bien compartida- en movimientos que afectarán tanto a premolares como a los otros molares. No obstante, la extracción de los cordales no consigue la realineación espontánea de los incisivos.

Recientemente, las predicciones basadas en el uso de computadoras para pronosticar el crecimiento han reavivado el interés por extraer los terceros molares en fase de germen. Si bien podrían existir razones ortodóncicas convincentes para recomendar la germenectomía de los cordales, esto no se puede aconsejar con estudios de predicción efectuados a los 7 ó 9 años. Es una conducta quirúrgica que inspira controversia sobre su eficacia y razón de ser; por ello creemos que debe actuarse con prudencia y, como mínimo, esperar que el tercer molar tenga al menos un tercio de las raíces formadas; el paciente tendrá como mínimo alrededor de 16 años.

Como conclusión podríamos decir que el apiñamiento incisivo terciario en adultos jóvenes es un hecho fisiológico resultante de la acción concomitante, simultánea y sincrónica de varios procesos: la erupción del tercer molar, la reducción de la longitud de arcada, la acción de los tejidos blandos perifóres, etc. En las conferencias de consenso del National Institute of Dental Research (1979) y de la American Association of Oral and Maxillofacial Surgery (1993) se destaca que la extracción de los cordales inferiores no puede justificarse como prevención o disminución del apiñamiento incisivo-canino inferior terciario.

#### 12.4.3.4. Alteraciones de la articulación temporomandibular

La aparición de patología de la articulación temporomandibular (ATM), que puede ir desde un simple problema muscular a una grave disfunción discal, se relaciona con las alteraciones que el tercer molar produce en la oclusión dentaria (apiñamiento anterior, desplazamientos de molares, contacto prematuro del cordal en erupción, etc.) y con al-



**Figura 12.21.** Extrusión del 2.8 y malposición del 3.8 que producen un contacto oclusal prematuro y traumatizan la mucosa yugal.

teraciones reflejas articulares. En este último caso principalmente aparece dolor articular sobre todo en pacientes distónicos y pitiáticos (figura 12.21).

#### 12.4.4. COMPLICACIONES NERVIOSAS

Suelen aparecer normalmente asociadas a complicaciones infecciosas aunque pueden presentarse de forma aislada lo que dificultaría su diagnóstico. En estos casos, a menudo sólo al efectuar la extracción del tercer molar, podremos demostrar la relación causa-efecto.

Gorlin y Goldman indicaron que el dolor referido se debía a que el diente comprime el nervio dentario inferior. La gran cantidad de casos en que no hay contacto entre estas estructuras a pesar de la presencia de este dolor y los casos en que las raíces se introducen en el conducto pero no hay dolor hacen que esta explicación no parezca satisfactoria. Sin embargo, es cierto el hecho de que algunos pacientes experimentan un alivio sintomático tras la extracción de estos dientes, pero esto no significa que todos los dientes en inclusión intraósea profunda deban extraerse inmediatamente, sino que primero debe corregirse todo estado patológico evidente y el tercer molar incluido se elimina como último recurso. En estos casos es necesario dar al paciente un diagnóstico reservado y no prometerle ningún resultado positivo.

##### 12.4.4.1. Alteraciones sensitivas

###### 12.4.4.1.1. Algas faciales

La aparición de dolor en la región del tercer molar o referido a otras zonas de cabeza y cuello suele ser consecuencia de la existencia de pericoronaritis, reabsorción radicular, patología periapical, etc. Sin embargo, algunos pacientes presentan dolor aunque en el examen clínico y radiológico no se evidencia otra anomalía que la presencia de un cordal incluido que no tiene comunicación con la cavidad bucal.

Podemos encontrarnos con todo tipo de dolores bucofaciales: - Dolor mandibular. Es frecuente encontrarnos con algias por irritación del nervio dentario inferior con aparición de dolores vivos en el ángulo mandibular a la presión de la zona.

- Algas de tipo neurálgico. Pueden aparecer dolores que simulan una neuralgia facial esencial, con un dolor permanente de fondo con episodios paroxísticos nocturnos. Estos se irradian a distintas zonas cervicofaciales: sínfisis, zona laterocervical, zona preauricular, etc. En estos casos el cuadro adquiere características similares a una neuralgia de trigémino, con episodios cortos de dolor violento, desencadenados, por ejemplo, por movimientos de la mandíbula, siempre con un fondo doloroso permanente.
- Otagias. Equivocadamente el paciente consulta al otorrinolaringólogo que no encuentra patología ótica.
- Algas linguales. Es menos frecuente, pero también se han descrito casos de dolores linguales en relación con la presencia de un tercer molar inferior incluido.
- Algas diversas asociadas a trastornos vasomotores y reflejas, como las algias referidas a la articulación temporomandibular.

Con referencia a las algias bucofaciales deben tenerse presente distintas consideraciones:

- La extracción del diente puede eliminar el dolor provisionalmente, aunque al no ser ésta la causa, las algias reaparecerán.
- La exodoncia puede transformar un síndrome de algias intermitentes en un cuadro de dolor continuo.
- El dolor puede abandonar la rama inferior del nervio trigémino pero fijarse en otra de sus ramas.
- Algunas neuralgias etiquetadas como esenciales pueden, en algunos casos, desaparecer tras la extracción de un tercer molar.

##### 12.4.4.1.2. Alteraciones de la sensibilidad

- Disminución de la sensibilidad pulpar a los agentes térmicos, en comparación con el lado que no presenta un tercer molar incluido.
- Trastornos de la sensibilidad mentoniana, que pueden presentarse como un déficit discreto, una pérdida o disminución de la sensibilidad térmica o como alteraciones de la sensibilidad táctil.
- Hiperestesia cutánea en la zona de emergencia del nervio suboccipital de Arnold.

##### 12.4.4.2. Alteraciones motoras

Pueden presentarse trastornos de tipo motor como tics, espasmos labiales, trismo (músculos masticatorios), parálisis facial ipsilateral (músculos faciales), blefaroptosis o blefaroespasmos (músculos palpebrales), y alteraciones motoras oculares como la midriasis ipsilateral.

##### 12.4.4.3. Trastornos secretores

Suelen tener un origen vasomotor y están en relación normalmente con las glándulas salivales; pueden aparecer:

- Sialorrea, hiposialia o asialia.
- Tumefacción de las glándulas salivales, preferentemente de la parótida y/o la submaxilar.

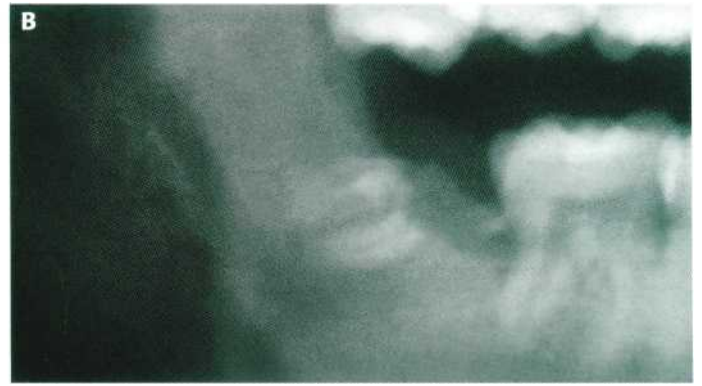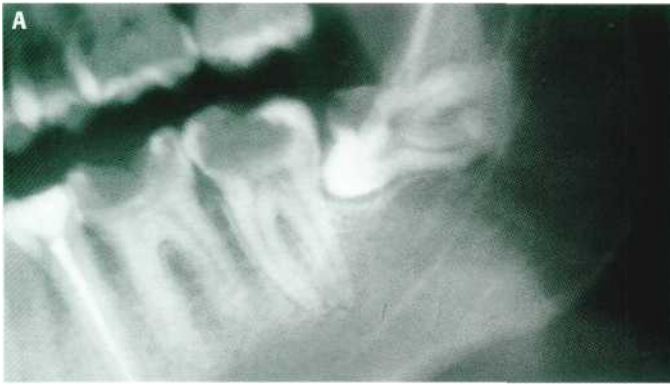Otras manifestaciones pueden ser la aparición de lagrimeo, xerofalmia e hipersecreción sudorípara en el área de Ramsay Hunt.

##### 12.4.4.4. Trastornos trófico cutáneo-mucosos

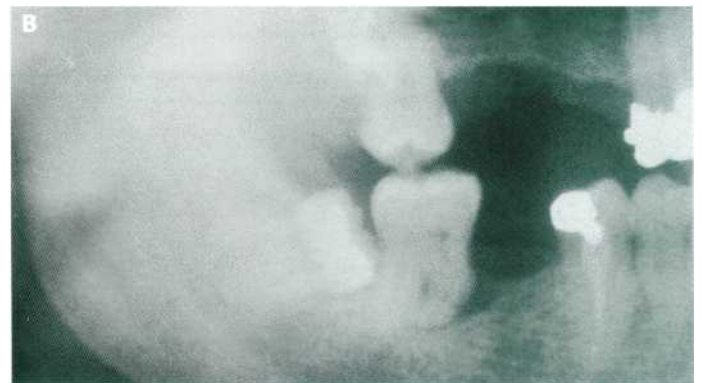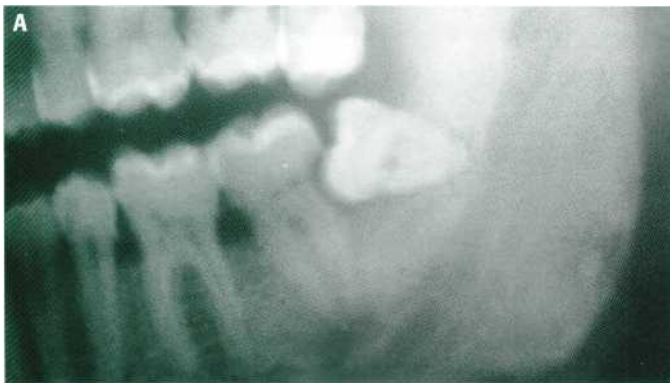Se han descrito distintos tipos de estos trastornos:

- Congestión de la encía.
- Hipertermia cutáneo-mucosa.
- Eritemas cutáneos.
- Acné rosácea.
- Herpes en la región del nervio mentoniano.
- Alopecia. En el cuero cabelludo pueden aparecer placas amplias de alopecia, por ejemplo en las regiones parietal y occipital y en relación con el tercer molar inferior, o caída de pelo en múltiples





**Figura 12.22.** (A) Caries en los molares inferiores, incluso en el 3.8. (B) Caries extensa que ha destruido la corona del 4.8.



**Figura 12.23.** (A) Tercer molar en mesioversión que lesiona la cara distal del 3.7. (B) Patología periodontal del 4.7 favorecida por la presencia del 4.8 y la ausencia del 4.6.

pequeñas placas, que desaparecen en ambos casos tras la exodoncia.

Estas placas de pelada donde ocurre la caída de cabello de manera más o menos circunscrita suelen precisar tratamiento dermatológico o endocrinológico y muy raramente se trata de una patología focal inducida por los cordales.

#### 12.4.4.5. Trastornos sensoriales

Se han relacionado normalmente con el oído y la visión:

- Hipoacusia.
- Zumbidos de oídos (acúfenos).
- Disminución de la agudeza visual.

### 12.4.5. COMPLICACIONES DIVERSAS

#### 12.4.5.1. Caries

Cuando un cordal incluido está en mayor o menor grado en contacto con la cavidad bucal, tiene una susceptibilidad a la caries muy acusada porque se acumulan restos de comida y porque es difícil mantener limpia esta zona (figura 12.22). Esta retención de desechos y de placa se acompaña de un sabor y olor desagradables (halitosis), y tarde o temprano se forma una caries en la cara oclusal del tercer molar, en la superficie distal de segundo molar o en ambos dientes.

En la mayoría de los casos, la restauración de estas caries que afectan al cordal no sólo no es práctica, sino que a menudo es técnicamente imposible, por lo que se indica la exodoncia, sin esperar a que la caries afecte a la pulpa, produzca un absceso o se desarrolle una infección periapical. La presencia de caries en un tercer molar es un factor a considerar; a menudo complica la extracción ya que la resistencia de la corona es importante para el procedimiento quirúrgico.

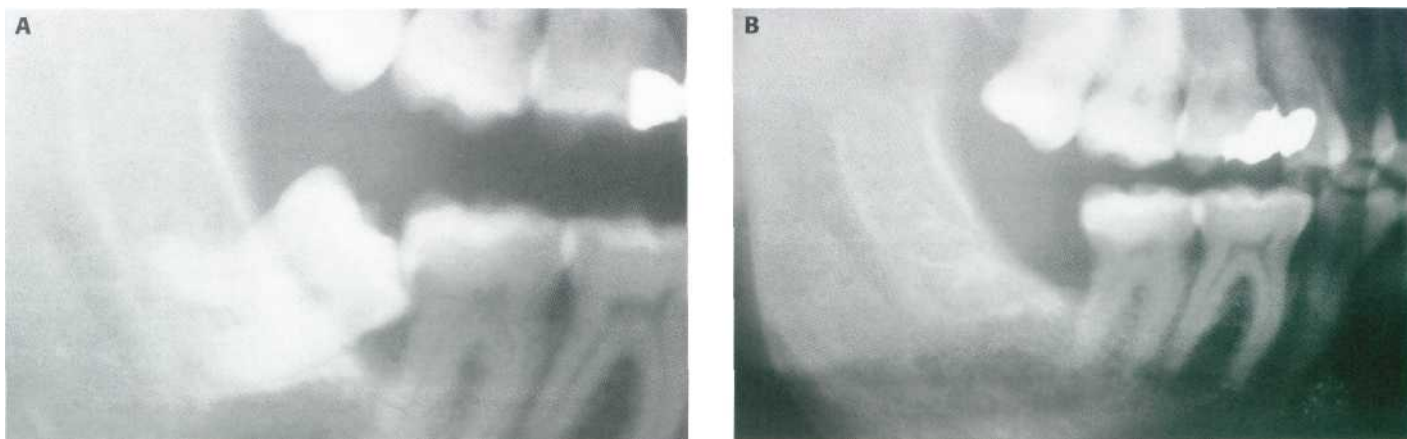
Los mismos factores que afectan al tercer molar retenido también aumentan la frecuencia de caries del segundo molar adyacente, como ya hemos comentado antes, en especial de su cara distal. No debe realizarse ningún tipo de tratamiento restaurador definitivo del segundo molar sin antes extraer el cordal, aunque sí podremos efectuar tratamiento de conductos, si aquél presentaba patología pulpar. En las maniobras quirúrgicas, se podría dañar la restauración del segundo molar.

En ocasiones puede ser difícil valorar si será posible conservar el segundo molar hasta haber extraído el cordal incluido; en tales circunstancias, se hace el tratamiento provisional adecuado del segundo molar y se coloca una obturación temporal antes de la extracción del tercer molar, pues esto facilita la extracción del diente retenido y permite al odontólogo tener la certeza de que eliminó toda la caries. Con posterioridad se decidirá si es procedente colocar la restauración permanente.

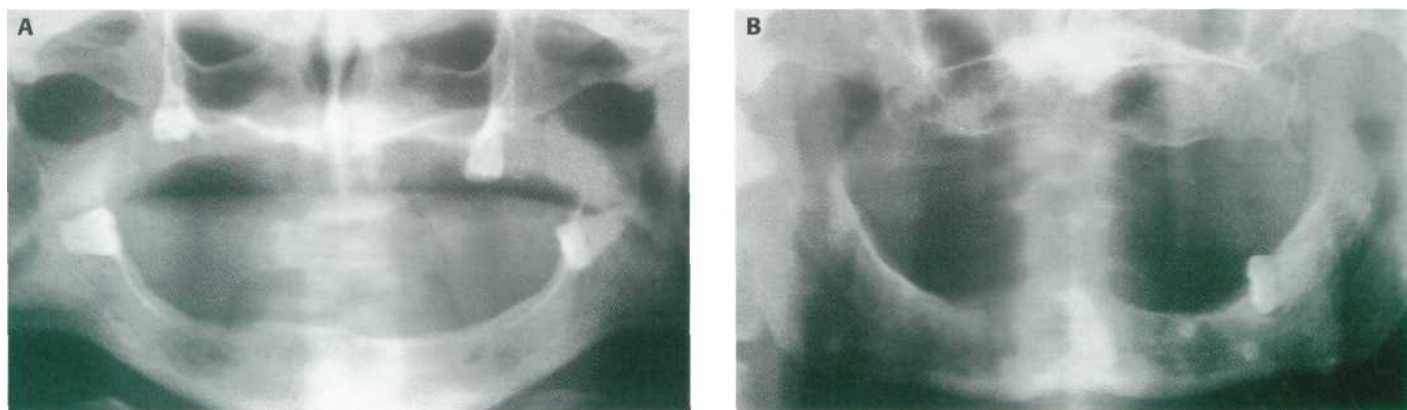
#### 12.4.5.2. Patología periodontal

La impactación constante de alimentos entre un tercer molar parcialmente erupcionado y en mesioversión y el segundo molar puede ocasionar inflamación y pérdida ósea. Se cree que en estos casos se potencia la flora periodontopatógena. Esta bolsa periodontal debilita el apoyo óseo del segundo molar, que puede volverse móvil (figura 12.23). En caso de formación de una bolsa profunda puede acontecer la desvitalización del segundo molar y la aparición de patología periapical (absceso apical, granuloma apical, etc.). Eliasson y cois, encontraron lesión periodontal grave en la cara distal del segundo molar en aproximadamente el 5% de sus pacientes.

La prevención de este problema indica la extracción profiláctica de los cordales incluidos ante el primer signo de patología periodontal; con ello se reduce la cantidad de hueso perdido en la cara distal del segundo molar. Al realizar esta extracción debe procurarse no traumatizar



**Figura 12.24.** (A) 4.8 en mesioversión que lesiona el hueso distal del 4.7. (B) La extracción tardía del 4.8 deja una lesión periodontal en la cara distal del 4.7.



**Figura 12.25.** Terceros molares en pacientes desdentados. (A) Paciente que presenta los 4 cordales incluidos. (B) 3.8 que está erupcionando gracias a la reabsorción mandibular y a la ausencia de los molares contiguos.

los tejidos periodontales con el fin de que estas bolsas periodontales no aumenten después de la extracción quirúrgica (figura 12.24).

La extracción de un diente en presencia de cualquier inflamación gingival aguda producirá, por lo menos, un alvéolo infectado y, a lo más, una osteomielitis maxilar aguda. Por ello resulta evidente que debe tratarse de forma eficaz la etapa aguda de cualquier infección periodontal antes de llevar a cabo alguna exodoncia.

#### 12.4.5.3. Reabsorción del tercer molar

En casos excepcionales puede observarse la reabsorción idiopática de un cordal incluido. Esto sucede con mayor frecuencia en dientes que no están en comunicación directa con la cavidad bucal, es decir, que están en inclusión intraósea completa. Los pacientes suelen ser ancianos y el proceso de reabsorción puede asociarse o no con dolor. A menudo estos dientes están anquilosados, el hueso circundante es muy denso y todo ello, junto con la edad del paciente, hacen que la intervención quirúrgica para su extracción tenga un riesgo elevado, de modo que sólo se deben extraer si hay un problema grave evidente.

#### 12.4.5.4. Tercer molar incluido en un maxilar desdentado

Es relativamente frecuente descubrir un cordal incluido al hacer un examen radiográfico de rutina en un maxilar edéntulo. A menudo están cubiertos de hueso por completo, pero si no es así, esta área deberá sostener una prótesis dentaria; la compresión de la mucosa entre la corona y la prótesis producirá dolor. Además la lesión directa de la mucosa o de la cobertura gingival puede servir de puerta de entrada a una infección. Estos problemas acontecen porque conforme avanza la reab-

sorción maxilar, estos dientes incluidos se hacen más superficiales, y pueden interferir con el ajuste de una prótesis completa, causan dolor por caries o producen una infección gingival (figura 12.25). Las complicaciones más frecuentes son:

- Infección local que evoluciona a la formación de una fistula.
- Flemón perimandibular que puede dar una fistula cutánea.
- Abscesos cervicofaciales.
- Fractura patológica.

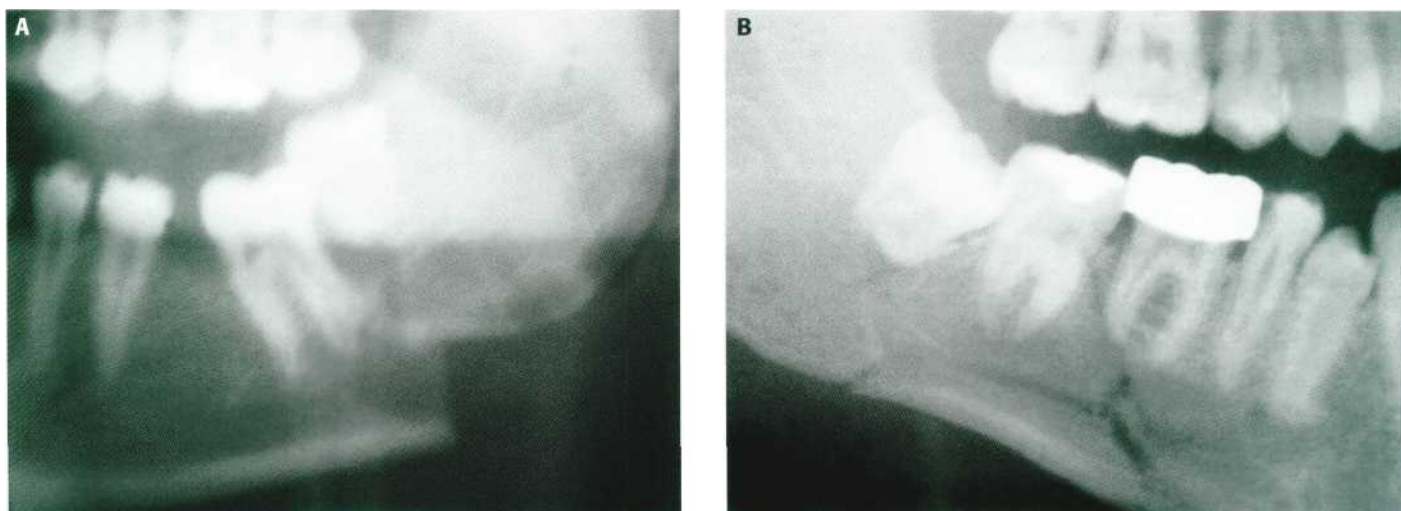
La extracción de los terceros molares retenidos en personas de edad avanzada suele ser difícil. Los factores que contribuyen a ello son la cantidad y densidad del hueso suprayacente, la pérdida del espacio periodontal y folicular, la posibilidad de anquilosis y la presencia de reabsorción idiopática. Para evitar esto, por lo general todo cordal no erupcionado o incluido debe extraerse junto con el segundo molar cuando éste deba eliminarse, como preparación a la colocación de una prótesis parcial o completa.

Un motivo para tratar de mantener un tercer molar incluido, en un paciente parcialmente edéntulo, es cuando existe cierta duda acerca del futuro del segundo molar (caries profunda, restauración importante, pérdida de hueso alveolar, etc.).

#### 12.4.5.5. Tercer molar inferior y fracturas de mandíbula

El tercer molar inferior debilita el ángulo mandibular, en especial si está incluido, lo que hace que las fracturas iatrogénicas o traumáticas sean relativamente frecuentes a este nivel (figura 12.26).

La presencia de un tercer molar incluido multiplica la posibilidad de que la línea de fractura pase a su través entre 2 y 3,8 veces. La predis-



**Figura 12.26.** (A) Fractura de mandíbula que implica al 3.7 y 3.8. (B) Fractura de mandíbula que afecta al 4.6, 4.7 y 4.8.

posición es mayor si la inclusión es bilateral. En estudios experimentales se ha comprobado que se requiere hasta un 60% menos de fuerza para provocar una fractura de mandíbula si el cordal está incluido (Tevepaugh y Dodson).

Si un cordal se encuentra en el foco de fractura, él mismo puede estar fracturado y entonces ser el motivo de que se produzca una infección, osteítis, etc., lo cual implicaría mala osificación. Por ello, en estos casos debe hacerse su exodoncia. Igualmente si el tercer molar dificulta la reducción de la fractura o separa los fragmentos del foco de fractura deberá efectuarse su extracción.

Recomendamos extraer el tercer molar incluido en caso de reducción cruenta de una fractura de ángulo mandibular que lo afecte, con el fin de disminuir al máximo la aparición de complicaciones.

Si el cordal está en la línea de fractura y no se da alguna de las circunstancias ya nombradas, no procede intentar extraerlo de entrada, puesto que esto implicaría un traumatismo innecesario y desplazar más los fragmentos óseos, lo cual sólo complicaría la reducción y fijación ulterior. El tercer molar en muchos casos juega un papel importante en el mantenimiento en buena posición de los fragmentos, impidiendo la ascensión de la rama ascendente. Los accidentes infecciosos suelen controlarse bien con la cobertura antibiótica sistemática, retardando la extracción a cuando, al menos, ya se ha formado el calo fibroso. En estos casos se difiere la extracción del cordal hasta la completa osificación del foco de fractura (6 meses).

#### 12.4.6. CORRELACIÓN DE LA CLÍNICA CON LA POSICIÓN DEL TERCER MOLAR

Todos estos datos clínicos expuestos pueden relacionarse con la posición del cordal:

**12.4.6.1.** Cuando el saco pericoronario del tercer molar está por debajo del cuello anatómico del segundo molar pueden aparecer trastornos reflejos y patología referida a la ATM.

**12.4.6.2.** Si el saco pericoronario del tercer molar está en contacto con la corona del segundo molar, produce principalmente problemas infecciosos.

**12.4.6.3.** Cuando el tercer molar está erupcionado pero está cubierto en mayor o menor grado por el capuchón de encía, aparecen fundamentalmente problemas del tipo de pericoronaritis.

**12.4.6.4.** Si el tercer molar está bien erupcionado pero con lesión del rodete gingival, existirá patología en el fondo de saco retromolar.

**12.4.6.5.** Los cordales heterotópicos pueden localizarse en la apófisis coronoides, en el reborde basilar o a nivel del cóndilo mandibular, etc. y los accidentes que pueden provocar pueden ser muy variados.

#### 12.4.7. COMPLICACIONES DEL TERCER MOLAR SUPERIOR

Las complicaciones y accidentes debidos a la erupción del cordal superior son bastante más raros y más benignos.

El tercer molar superior suele estar en una posición anormal, casi siempre vestibulizado, pero sin ningún obstáculo que lo impacte. Asimismo, la región alveolar superior no está en relación directa con los espacios celulares laxos ni con los planos e inserciones musculares, datos éstos de gran interés en los accidentes infecciosos del cordal inferior.

La etiología y la patogenia de los accidentes son las mismas, aunque en el tercer molar superior debemos reconocer que éstos son fundamentalmente al erupcionar; por ello acontecen a menudo a una edad más avanzada. Destacamos los más frecuentes:

- Pericoronaritis congestiva o supurada.
- Ulceración mecánica de la mucosa yugal (cordal vestibulizado), del pilar anterior del velo del paladar o de la región amigdalina.
- Las complicaciones infecciosas son excepcionales, lo mismo que las complicaciones óseas, a excepción de la posibilidad de infección del seno maxilar por la estrecha relación que existe entre ambas estructuras.
- Las complicaciones ganglionares son raras; suelen afectarse los ganglios genianos y submaxilares.
- Las complicaciones nerviosas: neuralgias bucofaciales, trastornos trófico cutáneo-mucosos (afectan a la región occipital), etc. Son de la misma naturaleza que los descritos para el tercer molar inferior.
- Síndrome de Sluder. Este síndrome afecta de modo particular el cordal superior. Se caracteriza por:
  - Síndrome doloroso unilateral irradiado hacia arriba y hacia la región frontal, hacia la zona auricular y algunas veces también hacia el brazo.
  - Síndrome vasomotor que produce lagrimeo y rinorrea.

### 12.5. ESTUDIO RADIOLÓGICO

Es imprescindible realizar siempre un estudio radiológico preciso que muestre todo el tercer molar incluido y las estructuras que le rodean.



Para ello, debe efectuarse una ortopantomografía, que nos dará una visión general, y las radiografías periapicales estándar que sean precisas para valorar los detalles locales (figura 12.27).

Con estas placas radiográficas se hace un estudio detallado de la corona y las raíces del cordal, del hueso, del conducto dentario inferior, de las relaciones con el segundo molar y en el tercer molar superior, de su relación con el seno maxilar. Asimismo, podemos detectar la posible presencia de patología asociada, por ejemplo de tipo quística, por otro lado tan frecuente.

Con el estudio clínico y radiológico será posible establecer la complejidad de la extracción del tercer molar, dato muy importante para el odontólogo; además debe tenerse presente que, si no efectuamos correctamente este estudio, podremos vernos implicados en problemas médico-legales.

Con una correcta interpretación de las radiografías podemos diagnosticar la mayoría de los factores locales que intervienen en la mayor o menor dificultad de la extracción del cordal. Destacamos los siguientes puntos, referidos principalmente al tercer molar inferior:

#### 12.5.1. ACCESO

Para determinar la accesibilidad del tercer molar, debe estudiarse la inclinación de la línea radioopaca producida por la cresta oblicua externa; el acceso es deficiente si la línea es vertical, mientras que es excelente si es horizontal.

La accesibilidad del cordal puede también valorarse midiendo la distancia entre el segundo molar y la rama ascendente de la mandíbula, que es de hecho el espacio en el cual debe llevarse a cabo la intervención quirúrgica.

#### 12.5.2. POSICIÓN Y PROFUNDIDAD

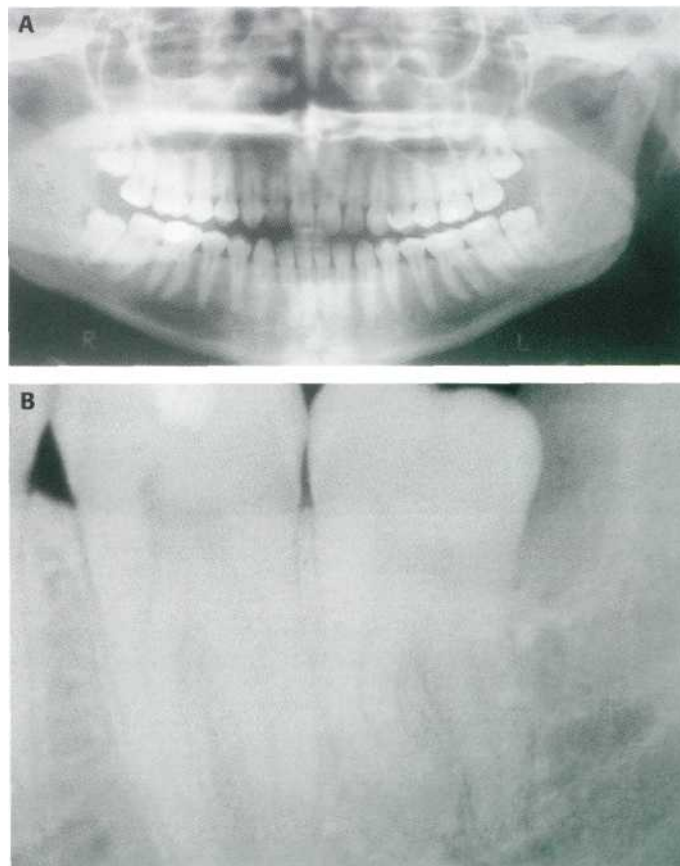
Se establece la posición y profundidad del tercer molar incluido en la mandíbula con el método descrito por George Winter en 1926. Se trazan tres líneas imaginarias sobre una radiografía estándar; para facilitar su estudio, las líneas imaginarias reciben los nombres de colores diferentes y se llaman "blanca u oclusal", "ámbar o alveolar" y "roja o perpendicular", respectivamente.

En primer lugar, debemos valorar en la radiografía el eje longitudinal del diente incluido, como horizontal, vertical o con inclinación mesial o distal; por tanto etiquetaremos la inclusión de vertical, horizontal, mesioangular o distoangular, respectivamente. Un error muy frecuente por parte del odontólogo es diagnosticar, de forma equivocada, la inclusión distoangular como vertical, lo cual puede comportar un plan quirúrgico erróneo. Cuando existe una inclusión vertical, la anchura anteroposterior del tabique interdentario ubicado entre el segundo y tercer molar es similar a la del existente entre el primero y segundo molar. Sin embargo, si existe una inclusión distoangular, el espacio que se encuentra entre el segundo y tercer molar es mucho menor que el existente entre el primer y segundo molar.

En segundo lugar pasamos a dibujar las líneas de Winter:

##### 12.5.2.1. Línea blanca

Se extiende a lo largo de las superficies oclusales de los molares erupcionados y se prolonga posteriormente por encima de la región del tercer molar. De inmediato se hace evidente la inclinación de la inclusión; así, la superficie oclusal del cordal incluido en posición vertical es paralela a la línea "blanca" y cuando la inclusión es distoangular, la superficie oclusal del diente incluido y la línea "blanca" convergen por delante del tercer molar. También es posible calcular la relación de la superficie oclusal del diente incluido con las de los molares erupcionados utilizando la línea "blanca", la cual nos propor-



**Figura 12.27.** Estudio radiográfico mínimo de los terceros molares. (A) Ortopantomografía. (B) Radiografía periapical del 3.8.

ará una indicación de la profundidad a la que se encuentra el diente en el maxilar.

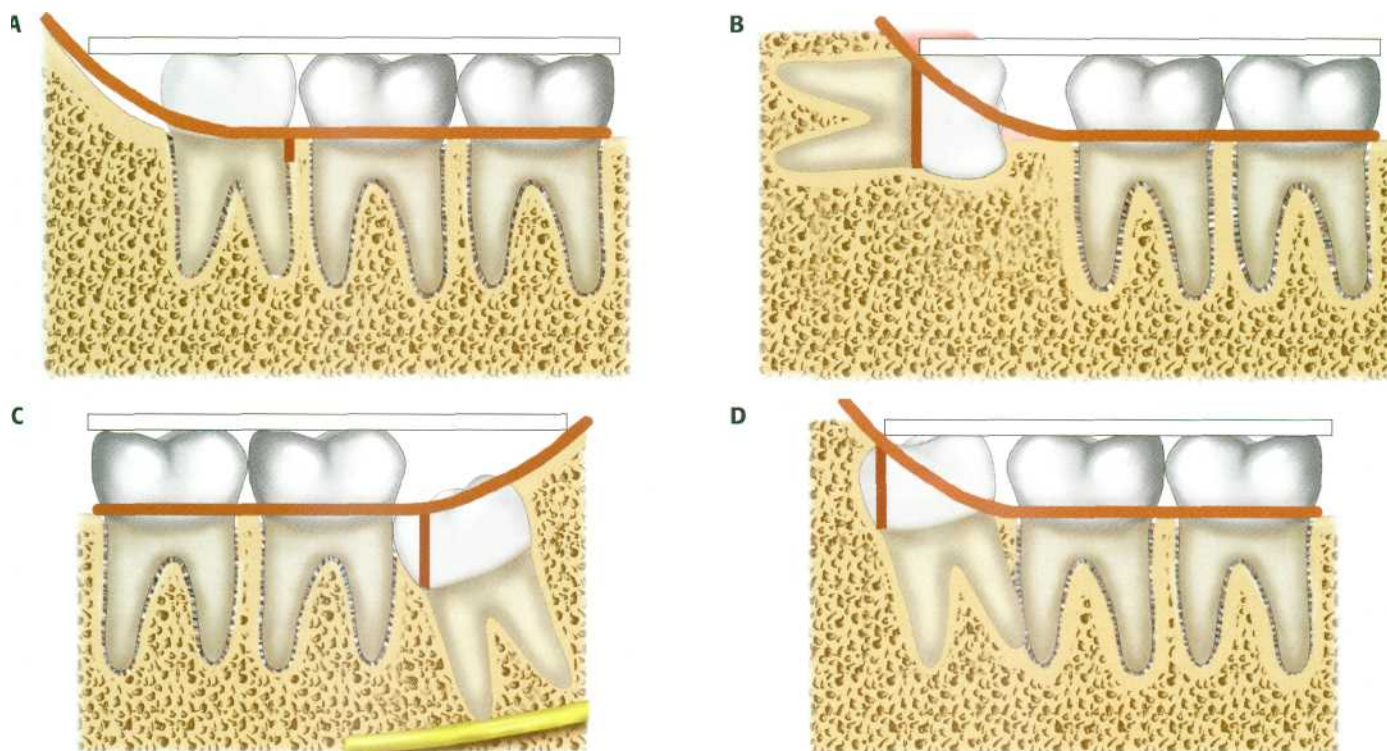
##### 12.5.2.2. Línea ámbar

Se traza la segunda línea imaginaria, llamada por conveniencia "ámbar", desde la superficie del hueso localizado por distal del cordal a la cresta del tabique interdentario entre el primer y segundo molar. Para evitar errores al trazar la línea, es indispensable diferenciar la sombra producida por la cresta oblicua externa y la que resulta del hueso situado por distal del tercer molar. La línea "ámbar" indica la zona de hueso alveolar que encierra o cubre al tercer molar incluido.

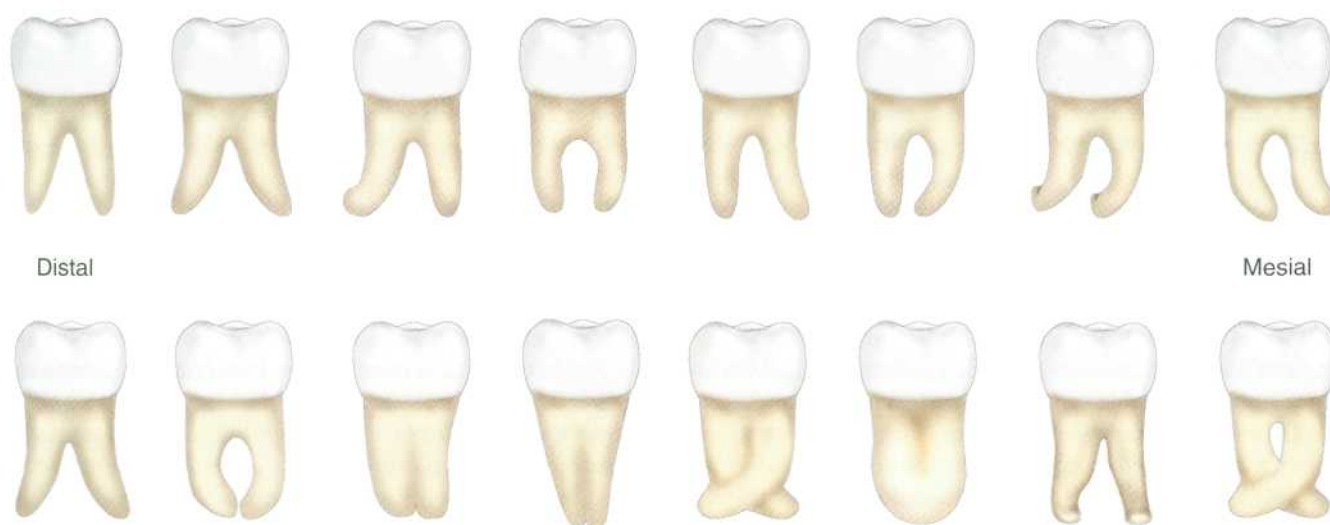##### 12.5.2.3. Línea roja

Se utiliza la tercera línea o línea "roja" para medir la profundidad a la que está el diente incluido en la mandíbula y corresponde a una perpendicular trazada hacia abajo desde la línea "ámbar" hasta un punto imaginario de aplicación para un botador. Con la única excepción de las inclusiones distoangulares, se utiliza la unión amelocementaria de la cara mesial del diente incluido para ese fin. Conforme aumenta la profundidad del diente en el hueso, la línea "roja" es más larga y más complicada será la extracción. La experiencia clínica demuestra que cada vez que la longitud de la línea "roja" aumenta 1 mm, la extracción se hace tres veces más difícil, incluso ignorando otros factores. Para Hooley y Whitacre, cuando esta línea mide 5 ó más milímetros, el cordal debe ser extraído por un odontólogo especialista en Cirugía Bucal. Cuando se calcula la profundidad de las inclusiones distoangulares, se debe trazar la línea perpendicular "roja" hacia la unión amelocementaria de la cara distal del molar incluido.

En la figura 12.28 podemos ver como se trazan las líneas de Winter en distintas posiciones del tercer molar inferior incluido.



**Figura 12.28.** Líneas de Winter. (A) Cordal erupcionado en posición vertical. (B) Cordal incluido horizontalizado. (C) Tercer molar en posición mesio-angular. (D) Cordal en distoversión.



**Figura 12.29.** Distintas formas de las raíces de los terceros molares inferiores.

Para poder establecer si un cordal incluido está en posición lingual o vestibular, es necesario hacer una radiografía oclusal. Si la superficie oclusal del tercer molar está orientada hacia la lengua, se dice que existe una oblicuidad lingual, mientras que, si la superficie oclusal se dirige hacia la zona yugal, está en desviación vestibular. La posición lingualizada aumenta la dificultad de la extracción y la vestibulización la disminuye. Es de destacar que la mayor parte de los cordales inferiores incluidos está con oblicuidad lingual. Muchas veces se puede distinguir entre los dos tipos utilizando la radiografía periapical estándar y así nos evitamos la necesidad de efectuar una radiografía oclusal. La definición de la posición del diente más cercana a la película siempre es más precisa y radioopaca; por tanto, y después de compensar la diferencia en las densidades del esmalte y el cemento, si se observa que la corona del tercer molar está más clara-

mente definida y es más radioopaca, dicho molar está en oblicuidad lingual, y en desviación vestibular si los ápices son su porción mejor definida.

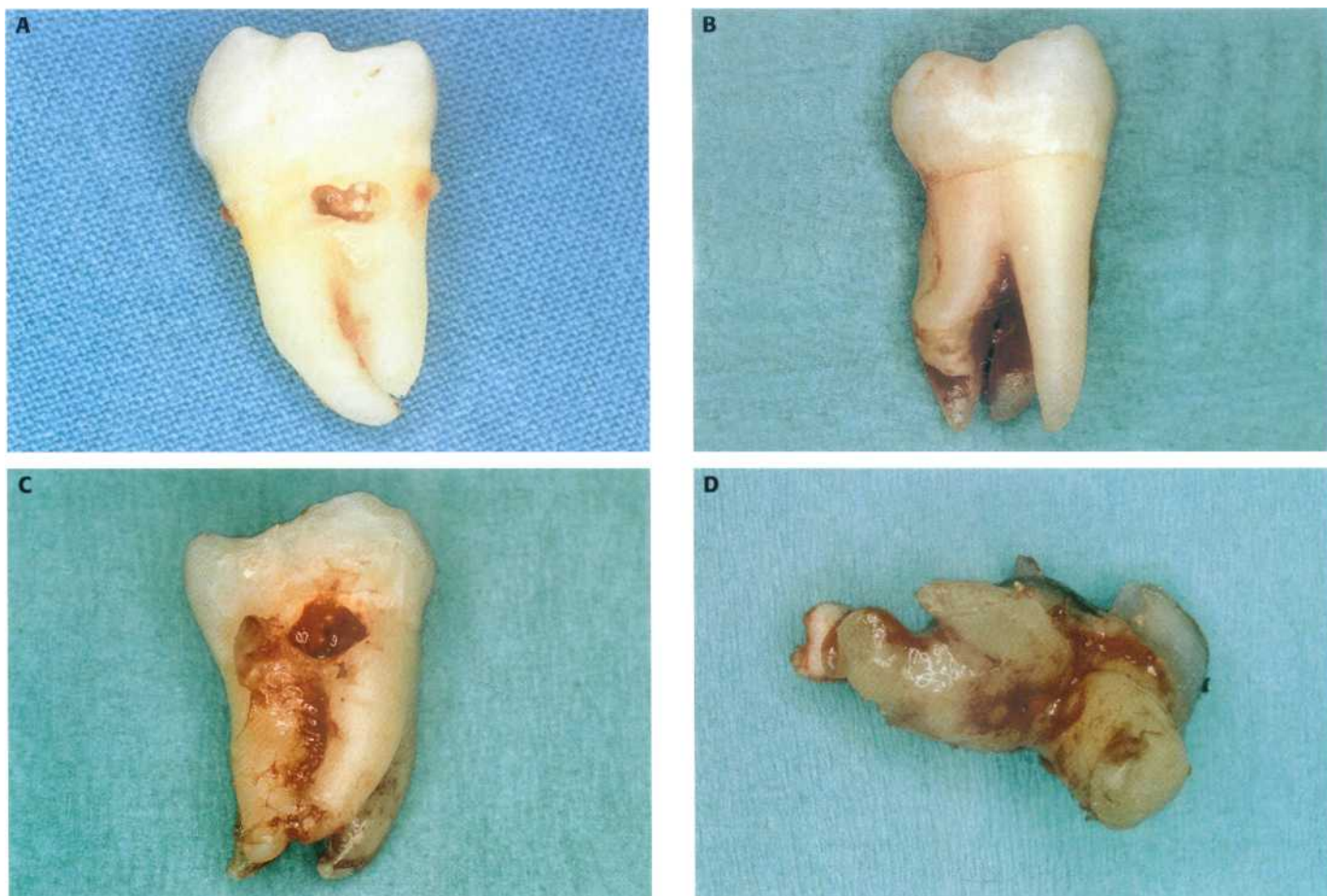### 12.5.3. ESTUDIO DE LAS RAÍCES

Ningún molar tiene características parecidas a las que presenta el tercer molar inferior, en lo que respecta a número, forma, tamaño, disposición y anomalías de las raíces.

En su conjunto, las raíces del tercer molar pueden asemejarse a un cono de base superior, que coincide con el cuello dentario. Dentro de este cono son posibles todas las presentaciones de raíces que Ries Centeno agrupa en distintos tipos como vemos en la figura 12.29.

Por lo general el cordal es birradicular. La raíz mesial puede ser bífida y está aplastada en sentido mesiodistal; es algo más ancha en su





**Figura 12.30.** Anatomía de las raíces de los terceros molares. (A) Dos raíces fusionadas. (B) Tres raíces separadas. (C) Tres raíces con la misma vía de salida. (D) Tres raíces divergentes (visión desde apical).

porción vestibular que en la lingual. La raíz distal tiene características parecidas, aunque por lo general su dimensión mesiodistal es menor que la de la raíz mesial.

Son también frecuentes los terceros molares con ambas raíces unidas o fusionadas formando una única raíz de forma cónica. Pero en algunos casos nos encontramos con tres, cuatro y cinco raíces que dan lugar a una disposición radicular caprichosa que escapa a toda norma (figura 12.30). Es posible encontrar raíces supernumerarias, con enanismo o gigantismo, que se acoplan a cualquiera de las raíces.

El estudio radiográfico de la dirección y tamaño radicular configura un problema importante, puesto que las maniobras destinadas a la extracción del tercer molar tienen que vencer el anclaje de las raíces en el hueso y por tanto las fuerzas y movimientos que apliquemos deben hacerles recorrer la vía de menor resistencia.

Es necesario examinar la radiografía con una buena fuente de luz para poder establecer la cantidad y forma de las raíces y detectar la posible existencia de hipercementosis. Es posible localizar pequeñas raíces secundarias con inclinación vestibular o lingual con el uso de una lupa de mano; no obstante estas pequeñas raíces pueden estar superpuestas y no ser visibles en la placa radiográfica.

Cuando la parte apical de una raíz adquiere una súbita flexión en dirección de los rayos X, muchas veces parece como si tuviera un extremo chato y redondeado en las radiografías; en estos casos debe hacerse un estudio más meticuloso. La presencia de raíces cuyas direcciones de salida para la extracción se contraponen entre ellas, o respecto a la corona dentaria, indica la odontosección.

Puede existir una serie de factores que tiendan a inducir a error:

#### - Técnica radiográfica deficiente

Una mala aplicación de las técnicas radiográficas puede inducir a interpretaciones incorrectas. Las imágenes al alargarse o achatare modifican la realidad y así las raíces aparecen con distinta forma, tamaño, estructura y relaciones. En las radiografías periapicales, el aparato de rayos X debe colocarse de manera que el rayo central sea paralelo a la superficie oclusal del segundo molar y pase a través de sus cúspides distales en ángulo recto en relación con la película. Si la angulación es correcta, se obtiene una radiografía en la que las cúspides linguales y vestibulares del segundo molar se superponen.

#### - Insuficiente proyección distal de la película

Si ésta no alcanza distalmente a cubrir toda la anatomía del tercer molar, pueden dejarse de ver problemas que asientan en la zona radicular. Cuando el examen clínico muestra que la inclusión del cordal es horizontal, debe colocarse la película más distal para, de ese modo, poder examinar la región apical.

#### - Anomalías radiculares no visibles en la radiografía

Algunas de ellas, dilaceraciones hacia vestibular o lingual, curvatura de los ápices, etc., pueden no estar exactamente reproducidas en la radiografía, por superposición de planos o distorsiones.

### 12.5.4. ESTUDIO DE LA CORONA

La corona del tercer molar incluido puede presentar distintas variedades de forma, tamaño y estado que es preciso conocer.

A pesar de que la forma de la corona del cordal incluido raras veces es motivo de dificultades para su extracción, es más difícil extraer mo-



lares con coronas cuadradas grandes y cúspides prominentes que los que tienen coronas cónicas pequeñas y cúspides planas. La corona del tercer molar puede ser tri, tetra o multicuspídea y poseer lóbulos, tubérculos o cúspides adicionales. Puede, por otra parte, presentar caries, obturaciones, fracturas, reabsorciones, etc.

La forma de la corona y de las cúspides es muy importante cuando la vía de extracción del tercer molar queda completamente obstruida por el segundo molar. En estos casos, las cúspides del cordal se superponen a la superficie distal del segundo molar en la radiografía intrabucal; en esta circunstancia, aplicar fuerza sobre la cara mesial del diente incluido puede implicar la lesión de las estructuras de soporte del segundo molar e incluso su luxación. Esto se puede evitar realizando la odontosección con fresa quirúrgica redonda de carburo de tungsteno del nº8.

Cuando existe torsión del tercer molar, éste presentará una cavidad pulpar más pequeña u obliterada, y el esmalte perderá su contorno nítido en comparación con las características de otro molar que se encuentre en posición normal.

### 12.5.5. ESTUDIO DEL HUESO

La textura del hueso que recubre y/o rodea el tercer molar puede variar entre los individuos, así como con la edad y los diferentes tipos de hueso del mismo sujeto; el hueso tiende a hacerse más esclerótico y menos elástico conforme la persona envejece y es posible establecer con precisión la calidad y cantidad de hueso por medios radiográficos bien estandarizados en los métodos de exposición y revelado.

Debemos identificar el tamaño de los espacios medulares y la densidad de la estructura ósea. Si los espacios son grandes y la estructura ósea es fina, el hueso es generalmente elástico, mientras que es esclerótico si los espacios son pequeños y la estructura ósea densa. Nos interesa definir y describir someramente, aunque con precisión, el hueso perialveolar o pericoronario de la región. Su estudio anatomoradiológico está referido a la cara del molar que cubre:

#### 12.5.5.1. Hueso mesial

Es la porción ósea que se encuentra entre la cara distal del segundo molar y la cara mesial del tercer molar, dispuesta de tal modo que cubre parcial o totalmente esta última haciéndola accesible o inaccesible al instrumental de extracción.

La extracción que exige efectuar osteotomía del hueso pericoronario se logra, en el caso del hueso mesial, tras la eliminación de la porción vestibular y el vértice de este hueso mesial, para permitir en un tiempo posterior el apoyo en ellos del instrumental quirúrgico.

El hueso mesial fue llamado "interseptum" por Winter, tiene la forma de una pirámide de base inferior y cuatro caras de las cuales la cara externa o vestibular y el vértice superior son de interés quirúrgico. En este vértice podemos encontrar distintos tipos de patología (osteítis, granulomas, quistes, etc.).

#### 12.5.5.2. Hueso vestibular

Es el hueso que cubre la cara vestibular del tercer molar incluido, representa una amplia zona de hueso comprendida entre el molar y la cortical externa, es sumamente sólido y resistente, y de distinto espesor dependiendo del tipo de inclusión del cordal; su eliminación exige el uso de fresa quirúrgica.

El estudio radiográfico es poco útil para su estudio, pues la mayor densidad radiográfica de la corona del tercer molar incluido resta nitidez y exactitud a su imagen. La radiografía oclusal proporciona mayores detalles, referidos más a su espesor que a la estructura del hueso vestibular.

#### 12.5.5.3. Hueso distal

Es la porción de hueso que cubre la cara distal del tercer molar; mediante el estudio radiológico es posible determinar su forma, dimensión, extensión y consistencia, todo ello de gran interés para la cirugía de la zona.

El hueso distal es de una arquitectura sólida y se describe como una ancha planicie deprimida en su centro, pero en múltiples ocasiones en esta zona se presentan numerosos procesos patológicos originados casi siempre a expensas del saco pericoronario (quistes foliculares) o del ligamento periodontal (quistes paradentales).

La osteotomía practicada en el hueso distal permite una correcta vía para la extracción del cordal, al poder dirigirlo hacia la rama ascendente.

#### 12.5.5.4. Hueso lingual

Es el hueso que cubre la cara lingual del tercer molar; tiene una consistencia débil por su escaso espesor y poca resistencia, por lo que es fácil que se fracture.

En ocasiones, como consecuencia de procesos patológicos, el hueso lingual ha desaparecido, y ha sido reemplazado por el saco pericoronario o por tejido de granulación. Este adelgazamiento o fragilidad del hueso lingual explica la alta frecuencia de complicaciones en esta zona: fractura ósea, lesión del nervio lingual, desplazamiento de raíces o del tercer molar al suelo de la boca por debajo de la inserción del músculo milohioideo, etc.

Sólo las radiografías oclusales pueden ofrecernos alguna información sobre el estado y la forma de la cortical ósea lingual.

#### 12.5.5.5. Hueso oclusal

Es la porción ósea que cubre la cara oclusal del cordal incluido en mayor o menor grado, dependiendo del tipo de inclusión. Su forma, consistencia y extensión pueden ser estudiadas radiográficamente. Está formado por dos corticales de hueso compacto que contienen una cantidad variable de hueso esponjoso.

El hueso oclusal puede estar íntegro, o sea cubrir totalmente al tercer molar, o bien estar abierto en parte, en cuyo caso presenta una fenestración que relaciona el saco pericoronario con el tejido gingival.

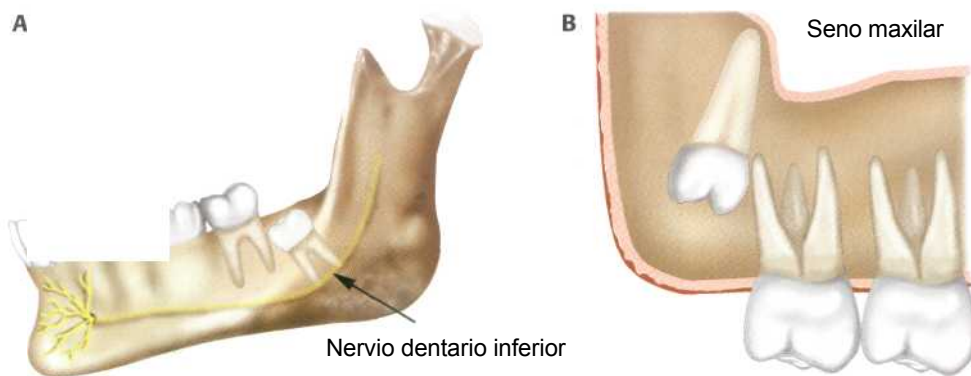
#### 12.5.5.6. Hueso basal

Es la porción ósea situada por debajo del tercer molar; su consistencia y extensión son variables según el tipo de inclusión. Está constituido por hueso esponjoso de trama amplia y suele ser asiento de diversos procesos dependientes de infecciones del saco pericoronario o de problemas apicales del cordal. Este hueso basal está surcado de distal a mesial a una altura variable por el conducto dentario inferior, y puede establecerse distintas relaciones con el tercer molar incluido. Es también importante valorar la cercanía del diente incluido con el borde inferior de la mandíbula, dado que la cantidad de hueso existente debajo de las raíces podrá implicar una conducta quirúrgica muy cuidadosa o podrá hacernos prever posibles complicaciones (fracturas óseas) en el postoperatorio.

Esta valoración del espesor de la mandíbula debe hacerse especialmente en los pacientes ancianos que presentan una mandíbula delgada, desdentada y con un tercer molar incluido, y que al efectuar la intervención quirúrgica pudiera fracturarse si se realizan maniobras violentas.

#### 12.5.5.7. Hueso interradicular

El tabique óseo interradicular, denominado "septum" por Winter; es la porción de hueso situado entre las raíces del tercer molar incluido.



**Figura 12.31.** (A) Relación del tercer molar inferior con el segundo molar y el conducto dentario inferior. (B) Relación del cordal superior con el segundo molar y el seno maxilar.

Es hueso esponjoso, de forma variable en relación directa con la posición y disposición de sus raíces y representa un sólido anclaje del cordal que es preciso considerar al planear su extracción.

Debe valorarse adecuadamente la posible existencia de trastornos del hueso como osteodistrofias o neoplasias óseas lo cual complicaría aún más la intervención quirúrgica, pero generalmente este tipo de patología es muy rara y fácilmente demostrable en las radiografías.

Así pues, hemos efectuado un detallado examen del hueso circundante al tercer molar con lo cual habremos determinado si éste interfiere con la extracción del diente. Asimismo la densidad del hueso y/o la presencia de destrucción ósea por infección, imágenes quísticas, etc., podrán alterar nuestra conducta quirúrgica.

#### 12.5.6. EL SEGUNDO MOLAR

Es muy importante estudiar la posición y disposición radicular del segundo molar pues estas características pueden dificultar la extracción del tercer molar incluido.

La inclinación distal del eje longitudinal del segundo molar puede crear o incrementar la retención del cordal incluido. Si el segundo molar sólo tiene una raíz cónica, es posible luxarlo con facilidad durante la extracción del tercer molar utilizando un botador aplicado en su cara mesial, sobre todo si falta en la arcada dentaria el primer molar.

Tanto en el tercer molar superior como en el inferior es de gran interés establecer bien la relación de este diente incluido con el molar precedente, puesto que, si esto no se tiene en consideración, podemos producir iatrogenia en el molar de los 12 años (figura 12.31).

#### 12.5.7. CONDUCTO DENTARIO INFERIOR

El conducto dentario inferior aloja el paquete vasculo-nervioso dentario inferior; se inicia en la cara interna de la mandíbula en el agujero mandibular (limitado por delante por la espina de Spix) y recorre el hueso hasta la altura de los premolares inferiores, es decir, hasta el agujero mentoniano. El conducto dentario inferior está protegido por una cortical, que le es propia, y que en la radiografía se identifica como dos líneas radioopacas.

El conducto suele ser inferior y externo (vestibular) con respecto a las raíces, en la gran mayoría de los casos, aunque la relación entre conducto dentario inferior y raíces del tercer molar puede variar, y ser más o menos estrecha.

Sicher y Dubrul han señalado tres tipos de relación del conducto dentario inferior con las raíces de los molares inferiores:

- El conducto está en contacto con el fondo del alvéolo del tercer molar.
- Existe una franca distancia entre el conducto y los ápices de los molares inferiores.
- Todos los molares inferiores se relacionan con el conducto.

En muchas ocasiones, las raíces del tercer molar incluido están en íntimo contacto con el conducto, presentando incluso un surco en su cara

vestibular o en la superficie radicular lingual. Esta última posibilidad es destacada por Howe, como la más frecuente. Parant cree que ocurre en aproximadamente uno de cada 2.000 pacientes. Excepcionalmente se han descrito raíces atravesadas por un túnel por donde discurre el conducto dentario inferior.

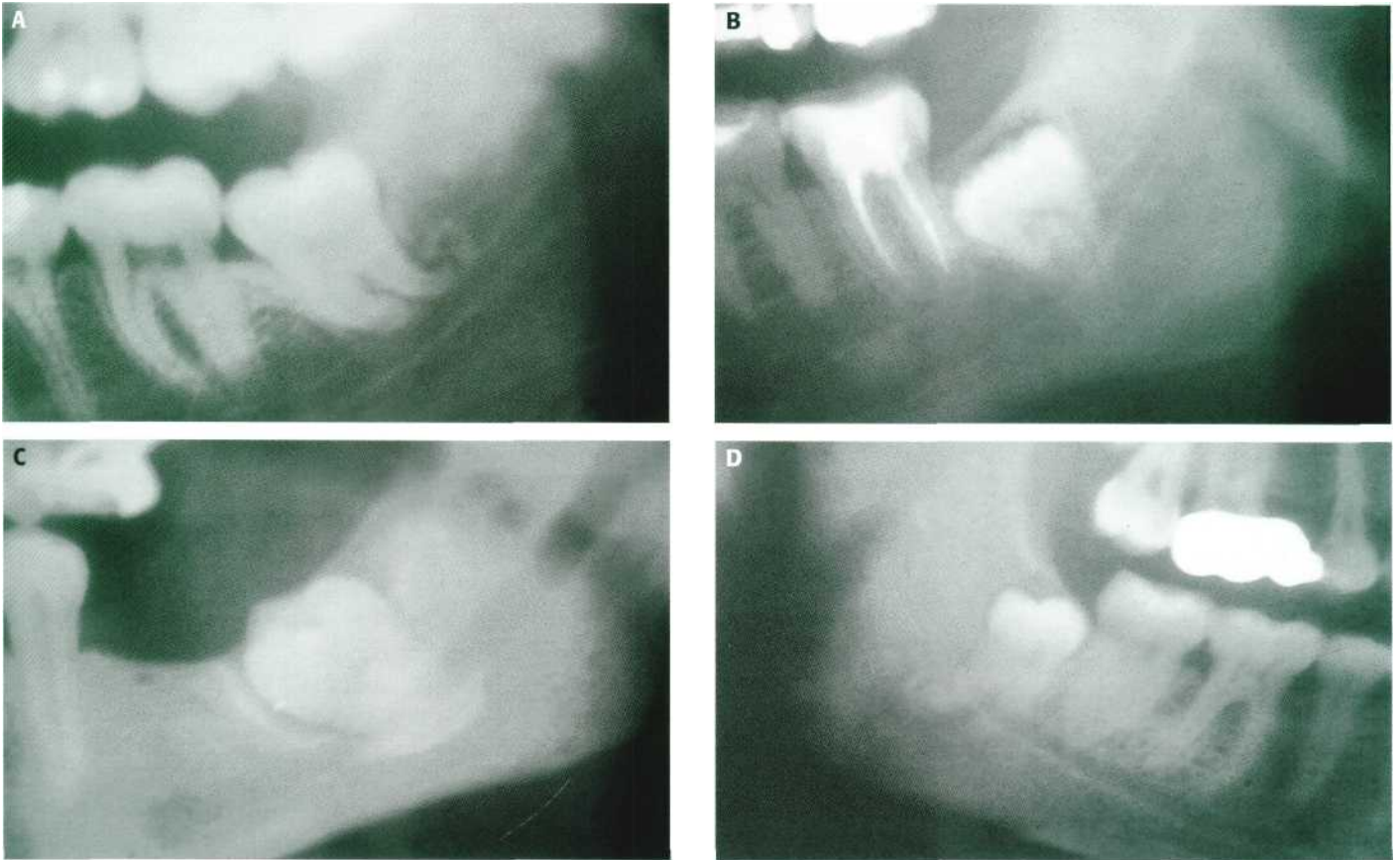
Radiográficamente, el hueso denso que forma el techo y el piso del conducto dentario inferior queda representado por dos líneas radioopacas paralelas que encierran una zona de mayor radiotransparencia.

Cuando el conducto dentario inferior se superpone a la porción radicular del tercer molar o está excavado por los elementos del paquete vasculo-nervioso, la imagen radiográfica mostrará un arqueamiento en dirección apical del conducto debido a su contacto con el molar (modificación de su recorrido) o radiotransparencia por disminución del tejido dentario (modificación en intensidad) producida por la excavación del conducto en la raíz del tercer molar. Puede también detectarse la interrupción de la continuidad de una o ambas líneas radioopacas conforme cruzan por la raíz del tercer molar. En los casos en que el contenido del conducto dentario perfora la raíz, se observa un estrechamiento característico en la banda radiotransparente por pérdida de las líneas blancas (figura 12.32).

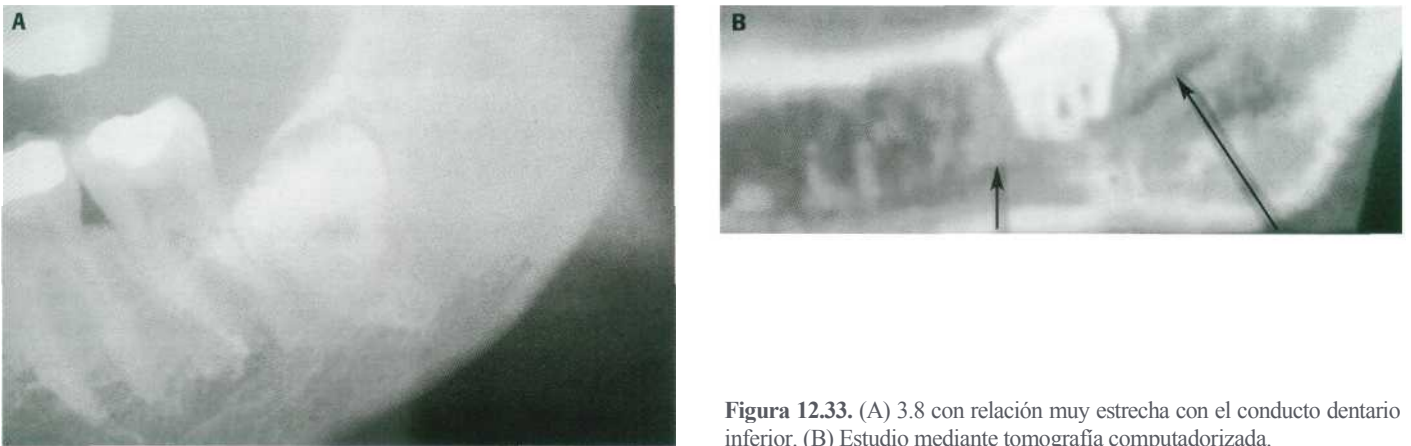
Si comprobamos que el tercer molar incluido tiene una relación estrecha con el conducto dentario inferior y su contenido, deberemos exprimir al máximo la exploración radiográfica y sería conveniente tenerlo bien localizado mediante tomografía computadorizada (figuras 12.33 a 12.36). Antes de la intervención quirúrgica deberemos advertir al paciente de la posibilidad de que presente una parestesia postoperatoria del nervio dentario inferior con alteraciones más o menos importantes en la sensibilidad labial. Igualmente este dato nos hará adoptar una serie de medidas quirúrgicas encaminadas a evitar la lesión del paquete vasculo-nervioso como puede ser realizar mayor ostectomía vestibular, efectuar odontosección estratégica, legrado cuidadoso del fondo del alvéolo, no usar la electrocoagulación, etc. (figura 12.37).

#### 12.5.8. SENO MAXILAR

En el tercer molar superior es importante valorar sus relaciones con el segundo molar y en especial con el seno maxilar. El suelo del seno maxilar es el proceso alveolar, y su punto más declive está situado en el adulto a nivel de los ápices del primer y segundo molar. No obstante, el tercer molar mantiene con él, en todas sus fases de desarrollo, una relación muy estrecha; puede incluso afirmarse que algunos cordales están separados del seno maxilar por una fina capa de hueso. Esta capa ósea es habitualmente convexa y curvilínea, adoptando una forma más o menos ondulante entre las raíces dentarias. La pneumatización del seno maxilar puede aumentar en la edad adulta cuando se pierden los molares superiores de forma prematura. Estas condiciones anatómicas de contigüidad explican la gran facilidad con que la patología del tercer molar superior puede provocar problemas sinusales, tales como:



**Figura 12.32.** Relación del cordal inferior con el conducto dentario inferior. (A) 3.8 con raíces "en gancho". (B) 3.8 con el conducto dentario inferior por vestibular. (C) 3.8 con raíces fusionadas que se relacionan con el conducto dentario inferior situado por vestibular. (D) 4.8 con raíces divergentes en relación íntima con el conducto dentario inferior.



**Figura 12.33.** (A) 3.8 con relación muy estrecha con el conducto dentario inferior. (B) Estudio mediante tomografía computadorizada.

infección sinusal de origen odontogénico, comunicación bucosinusal, introducción de restos radiculares del cordal o de todo el diente en el seno maxilar, etc. (figura 12.38). Todo ello hace que en el estudio radiológico preoperatorio se deban valorar bien estos datos con el fin de evitar complicaciones intra o postoperatorias o secuelas por iatrogenia (figura 12.39).

## 12.6. DIAGNÓSTICO

El diagnóstico se basa en una correcta historia clínica y un minucioso examen clínico y radiológico. Anotando todos los datos que estos estudios nos aportarán, suele ser muy fácil establecer un correcto diagnóstico, lo cual es primordial para efectuar el tratamiento más pertinente en cada caso particular.

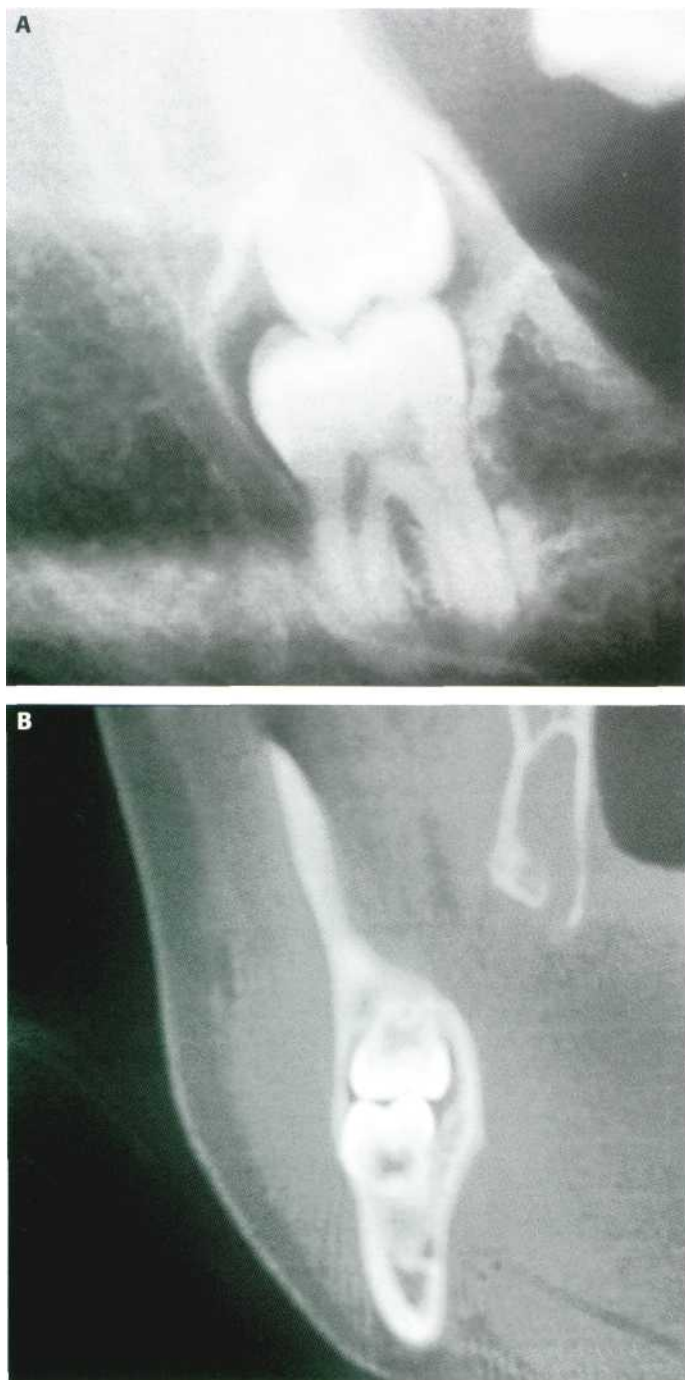
### 12.6.1. HISTORIA CLÍNICA

Es preciso comenzar el estudio del paciente con una correcta anamnesis, investigando todos los antecedentes que puedan ser de interés, sin descuidar todos los signos y síntomas del proceso o enfermedad actual.

### 12.6.2. EXAMEN CLÍNICO

- Examen general. Buscaremos signos y síntomas sistémicos; así, empezaremos con el registro de la temperatura axilar, tensión arterial, pulso y frecuencia respiratoria, etc.
- Examen regional. Investigaremos la presencia de tumefacción extrabucal, adenopatías cervicales, trismo, disfagia, etc.
- Examen local. Examinaremos la región del tercer molar, buscando la presencia de tumefacción, dolor, supuración, ulceración, etc.





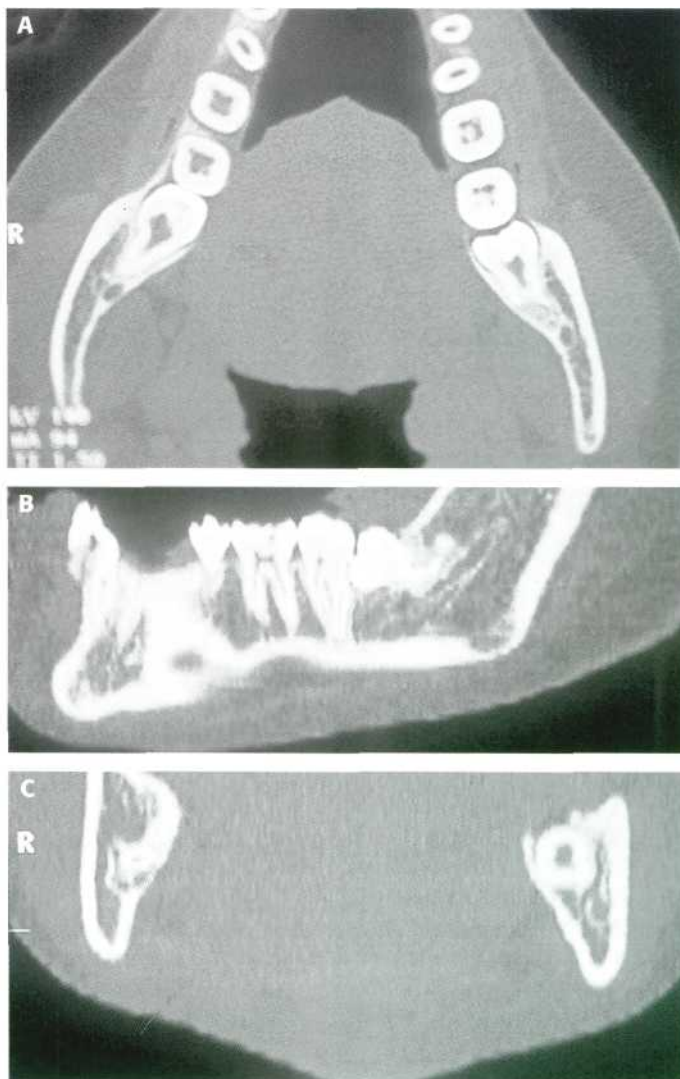
**Figura 12.34.** (A) Detalle de una ortopantomografía que nos muestra la inclusión del 4.7 y el 4.8. (B) Corte coronal de la tomografía computadorizada que localiza perfectamente la relación del 4.7 con el conducto dentario inferior.

Exploraremos con una sonda roma la posible existencia de una fístula, y en su caso, la presencia de un tercer molar en su profundidad. Revisaremos ambos lados del piso bucal, anotando si hay dolor, induración, caries, patología periodontal, etc.

Debe investigarse si el tercer molar o el segundo molar superior traumatizan el capuchón mucoso que recubre el cordal inferior; este traumatismo provoca la persistencia de la inflamación.

### 12.6.3. EXAMEN RADIOLÓGICO

El estudio radiológico es imprescindible y para ello haremos las siguientes placas radiográficas: - Ortopantomografía (figura 12.27).



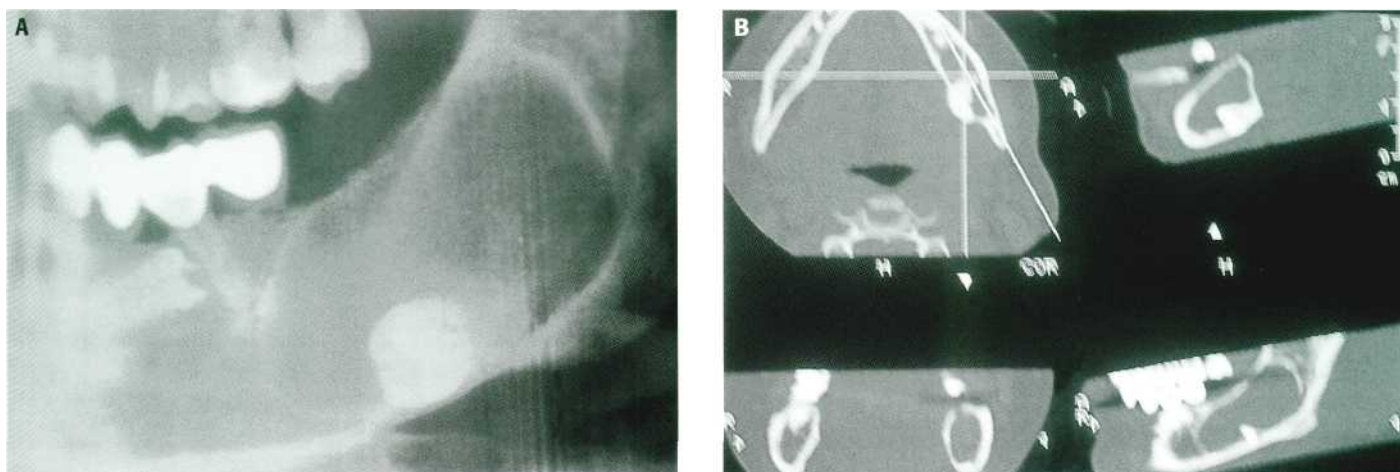
**Figura 12.35.** Estudio mediante tomografía computadorizada en un paciente con los cordales inferiores incluidos. (A) Corte axial. (B) Corte sagital. (C) Corte coronal.

- Radiografía periapical intrabucal del tercer molar o de la región donde pueda estar ubicado (figura 12.27).
- Radiografía oclusal de la zona del tercer molar. Se realiza sólo cuando nos interesa conocer la inclinación hacia lingual o vestibular del cordal o el estado del hueso de estas zonas.
- Radiografías extrabucal de tipo de la proyección lateral de cráneo desenfocada de maxilares. Puede ser útil en algunas ocasiones aunque la radiografía panorámica de los maxilares es mejor, y además nos da información sobre los cuatro cordales simultáneamente (figura 12.40).

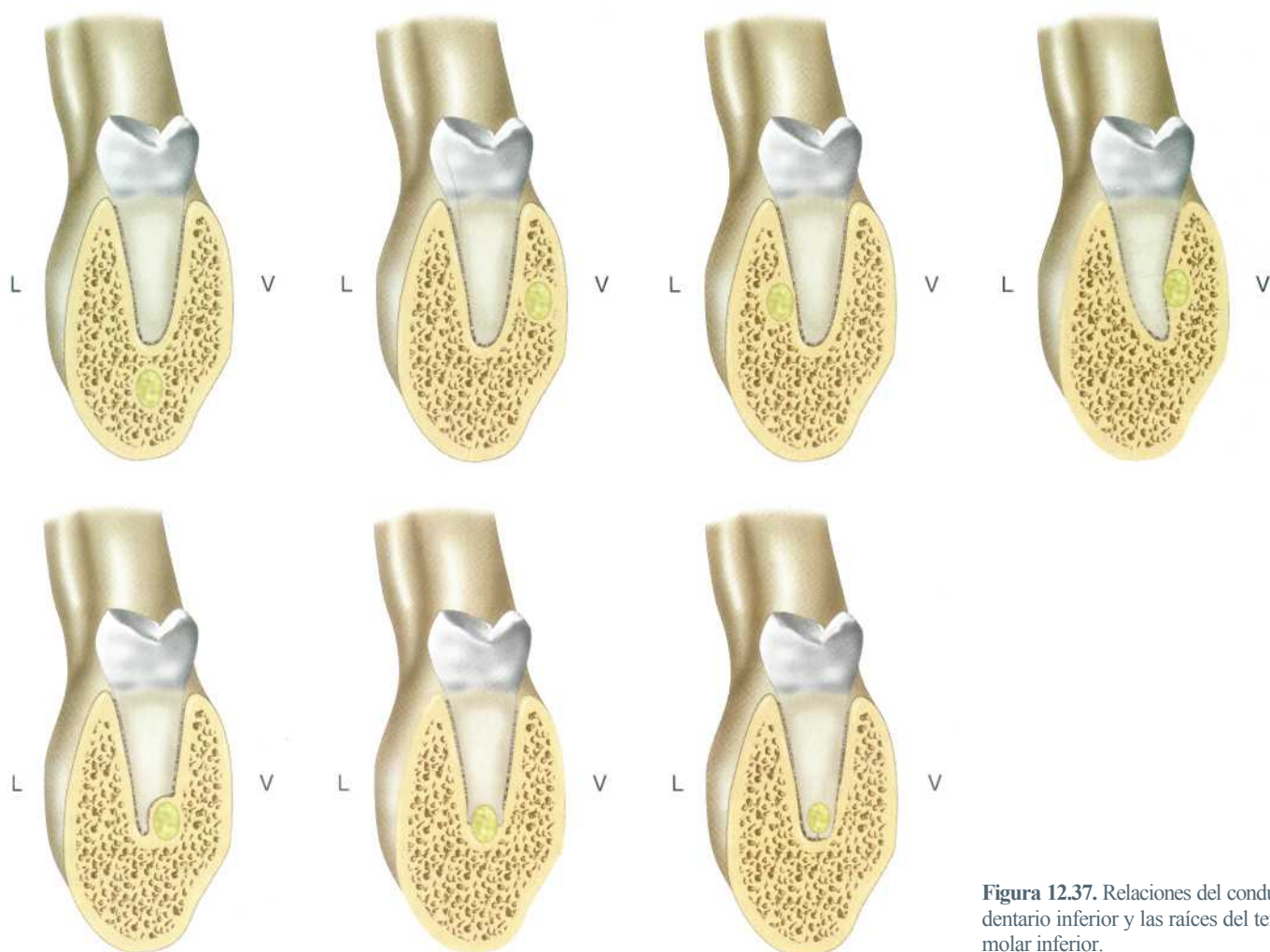
Para hacer una correcta interpretación radiográfica es necesario comparar y correlacionar constantemente la clínica con la imagen radiográfica.

Al realizar o interpretar las radiografías debe tenerse presente:

- El área de estudio debe aparecer en el centro de la radiografía y deben obtenerse al menos 2 proyecciones distintas. En general no hacemos una ortopantomografía y una radiografía intrabucal del tercer molar.
- Los puntos de contacto deben aparecer abiertos, lo que indica que el centro del rayo ha pasado en ángulo recto a través del área de exposición.



**Figura 12.36.** (A) Detalle de una ortopantomografía que evidencia la presencia del 3.4 incluido y un quiste folicular en relación con el 3.8. (B) Estudio minucioso de la patología quística y las inclusiones dentarias mediante tomografía computadorizada.



**Figura 12.37.** Relaciones del conducto dentario inferior y las raíces del tercer molar inferior.

- Puede existir cierta superposición de las cúspides de los dientes anteriores.
- Deben verse los tejidos blandos existentes en la zona.
- Todas las interpretaciones radiográficas tienen que apoyarse en hallazgos clínicos.

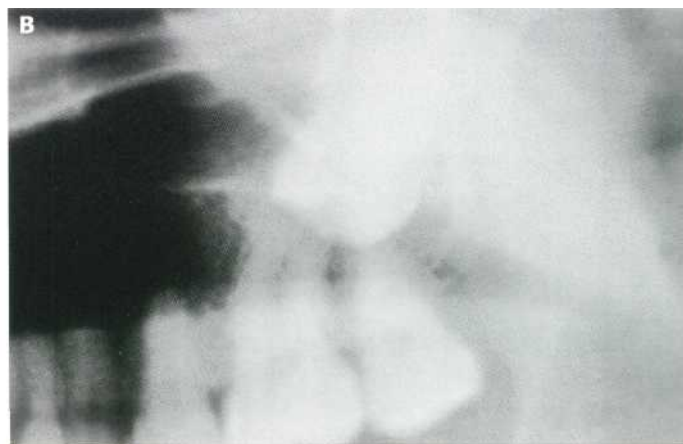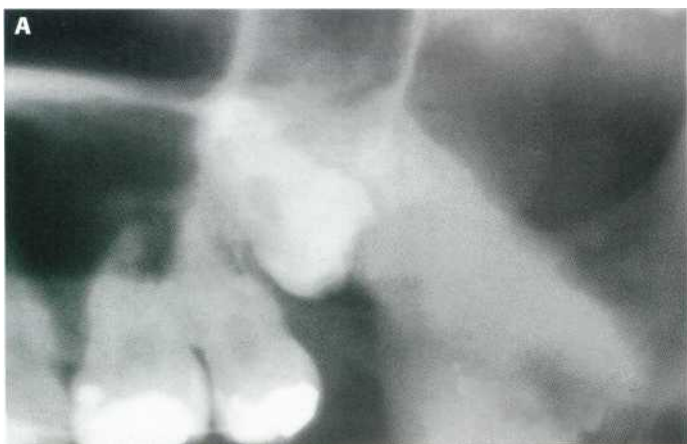Después de tener un estudio radiográfico adecuado, el profesional debe valorarlo para interpretar correctamente cada punto diagnóstico que pueda estar presente.

La radiovisiografía nos permite exprimir al máximo el estudio radiográfico mediante los programas informáticos que facilitan colorear el nervio dentario inferior.

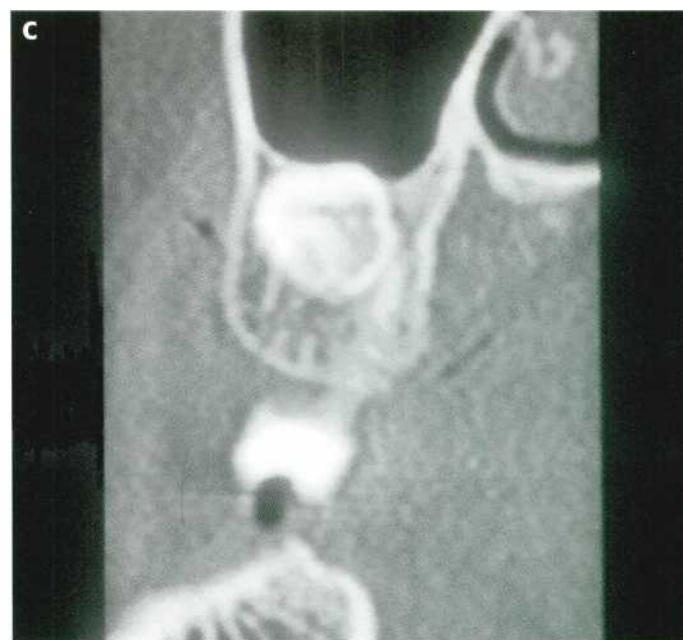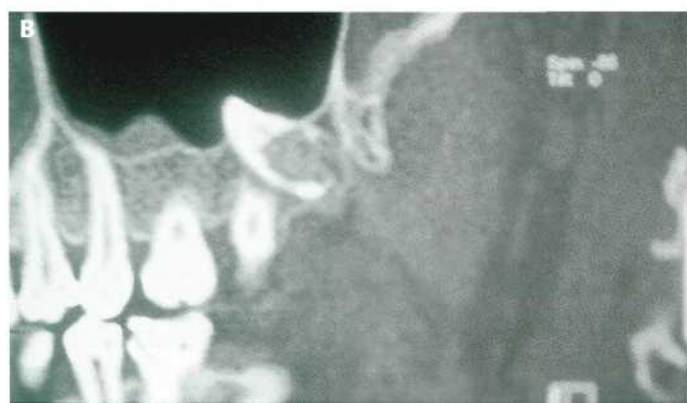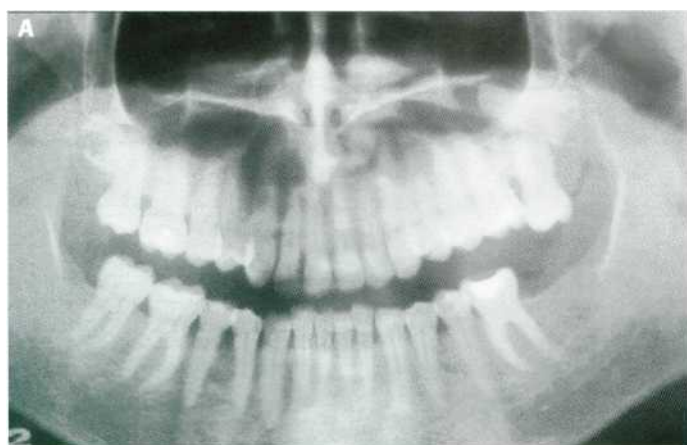## 12.7. TRATAMIENTO DEL TERCER MOLAR INCLUIDO

Tras un minucioso diagnóstico diferencial y una vez establecido el diagnóstico definitivo se puede planear o efectuar el tratamiento, sin de-





**Figura 12.38.** Relación del tercer molar superior con el seno maxilar. (A) 2.8 en posición distoangular. (B) 2.8 en íntima relación con el seno maxilar y los ápices de los molares contiguos.



**Figura 12.39.** Estudio de la relación de los cordales superiores con el seno maxilar mediante tomografía computadorizada. (A) Ortopantomografía. (B) Corte sagital de la hemiarcada superior izquierda. (C) Corte coronal a nivel del 1.8.

mora porque la espera sólo prolonga la duración de la sintomatología y permite las complicaciones.

#### 12.7.1. TRATAMIENTO DE LAS COMPLICACIONES ORIGINADAS POR EL TERCER MOLAR

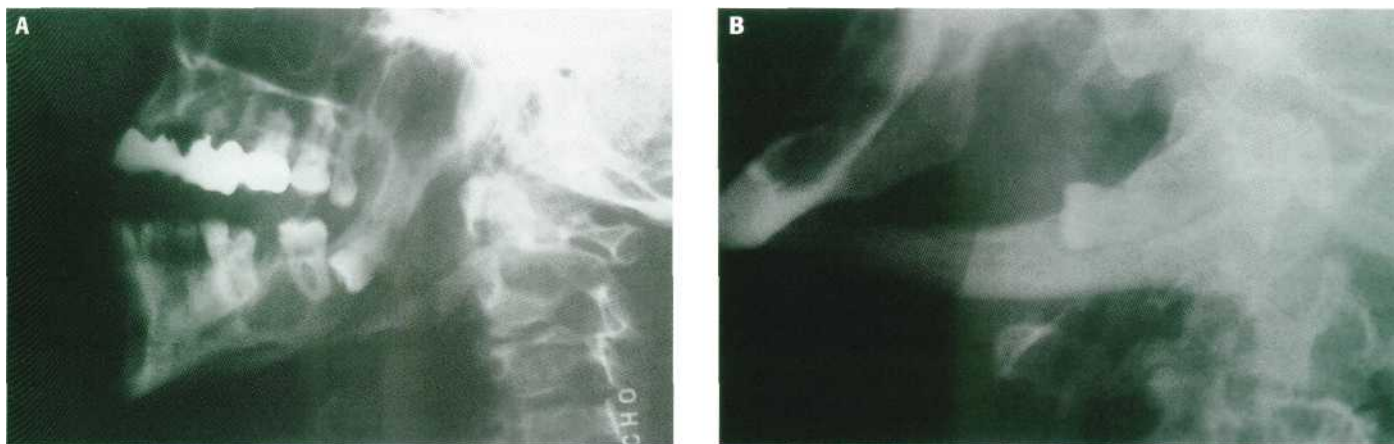
En general puede decirse que todas las complicaciones que origina un cordal incluido, pueden ser tratadas en primer lugar mediante la medicación apropiada a cada tipo de sintomatología. El tratamiento etiológico consistirá normalmente en la extracción del tercer molar.

La pericoronaritis suele ser el problema más frecuente; en este caso se debe retrasar la extracción del cordal hasta controlar la infección aguda; para ello se indica antibioticoterapia y analgésicos-antiinflamatorios junto con medidas higiénicas locales como enjuagues con anti-sépticos. La extracción de un diente con una infección activa predispone

a las osteítis y osteomielitis agudas, en particular si el enfermo tiene gingivitis ulcerativa aguda o periodontitis aguda. A pesar de todo ello, en casos excepcionales y ante un cuadro grave en que no se pueda posponer la exodoncia o el tratamiento farmacológico no esté dando buen resultado, se deberá efectuar la extracción quirúrgica, claro está, siempre bajo tratamiento antibiótico.

La extracción de un tercer molar incluido con infección pericoronaria es seguida por una incidencia importante de alveolitis o "alvéolo seco", por lo que recomendamos retrasar la extracción por lo menos dos semanas después de que haya desaparecido todo signo clínico de inflamación. En estos casos es posible disminuir de forma notable la frecuencia de complicaciones al extraer el cordal con una cobertura antibiótica adecuada, una hora antes de la intervención quirúrgica, y prosiguiendo el tratamiento de 4 a 7 días después.





**Figura 12.40.** Radiografías extrabucales. (A) Proyección lateral de cráneo. (B) Radiografía lateral de cráneo desenfilada de maxilares.

Si existen abscesos o flemones originados por la patología del tercer molar, deberemos dar el tratamiento farmacológico adecuado y desbridar y drenar cualquier colección purulenta. Una vez pasado el problema agudo, en un segundo tiempo haremos la extracción del cordal.

## 12.7.2. TRATAMIENTO DEL TERCER MOLAR INCLUIDO

Ante la presencia de un cordal incluido tenemos varias opciones terapéuticas:

### 12.7.2.1. Conducta expectante

Es decir abstención, que siempre significa control del paciente con el fin de prevenir posibles complicaciones.

Normalmente se decide la conducta expectante mientras no hay sintomatología, como en los terceros molares profundamente incluidos (inclusión intraósea profunda), que no producen síntomas o cuando no se comunican con la cavidad bucal; no obstante, siempre existe la posibilidad de que después sobrevenga un estado patológico.

Las indicaciones para dejar un tercer molar que ya está dando problemas patológicos son muy pocas. El motivo más frecuente es el mal estado general de paciente y que el acto quirúrgico no haga rentable la relación riesgo-beneficio.

Las infecciones pericoronarias y los problemas periodontales pueden ser tratados por métodos conservadores -la caries de un tercer molar puede obturarse, una pulpitis puede tratarse con métodos endodóncicos, un quiste se puede marsupializar, etc.- e incluso puede extraerse el molar de los 12 años. Sin embargo debemos remarcar que estos procedimientos son transigencias y no son los tratamientos de elección.

Un motivo importante para tratar de mantener un cordal incluido es cuando existe una cierta duda acerca del futuro del segundo molar: si éste presenta caries profunda, restauración importante, tratamiento endodóncico deficiente, pérdida de hueso alveolar, etc. En estos casos se presume la posibilidad de que, con posterioridad, habrá que extraer el segundo molar; entonces si esto se produce, el tercer molar pasará a una posición más funcional o podrá utilizarse de pilar de una prótesis. Es obvio que la edad del paciente y la posición del cordal son consideraciones importantes para hacer esta predicción.

### 12.7.2.2. Trasplante

En casos muy contados, si hacemos la extracción del primer o segundo molar podemos optar por colocar en el alvéolo remanente el germen del tercer molar. Para realizar esta técnica debemos ser muy escrupulosos en la selección del paciente. Así por ejemplo, el germen

del cordal a trasplantar debe tener un desarrollo radicular aproximado de dos tercios.

### 12.7.2.3. Exéresis del capuchón mucoso

Los autores franceses la denominan "décapuchonage" y consiste en la exéresis del capuchón mucoso que cubre en mayor o menor grado el tercer molar; esta maniobra no se debe efectuar nunca en una fase aguda de pericoronaritis, puesto que esto acarrearía complicaciones infecciosas graves.

La exéresis del capuchón mucoso quiere solucionar los repetidos episodios de pericoronaritis, que origina su presencia; esta exéresis puede efectuarse con bisturí con hoja del n° 15 o del n° 11, con bisturí eléctrico o con láser de CO<sub>2</sub> o de Erbium: YAG y siempre bajo anestesia local; con ello deberemos dejar toda la corona libre de la mucosa que le cubría (figura 12,41 A y B). Suele ser muy raro que se consiga una correcta inserción epitelial en todo el cuello dentario, es decir, la zona gingival posterior ya se presenta como una clara fuente de futuros problemas. Además esta maniobra en numerosas ocasiones es incluso técnicamente imposible de realizar adecuadamente. Por ello debe indicarse solamente en los casos de inclusión en posición vertical, sin desviaciones y así lograr una vía libre para la erupción del tercer molar.

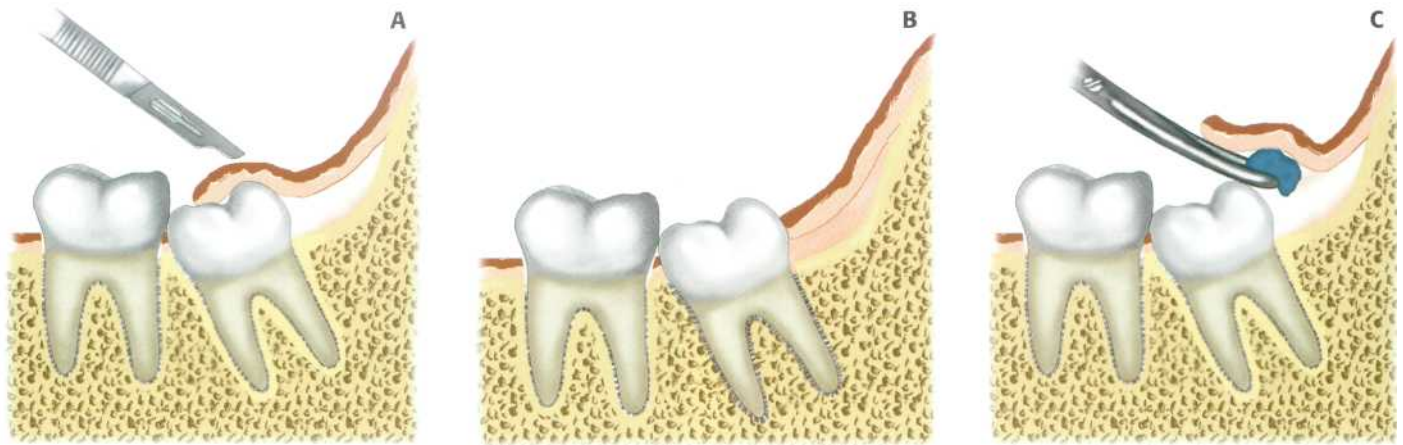
El capuchón que cubre el tercer cordal en erupción tiene que ser eliminado en base a dos criterios esenciales:

- Forma y límites del capuchón. Sólo debe hacerse la exéresis de los capuchones que cubren en forma de lengüeta el molar en erupción. No deben ser resecados los capuchones formados por una prolongación del pilar anterior del velo del paladar.
- Posición del tercer molar en erupción. Debe estar en posición vertical y su corona a la misma altura que la del segundo molar. Es decir que prácticamente no hay más obstáculo que se oponga a la erupción que la lengüeta gingival que cubre la corona del cordal.

En ninguna otra posición del tercer molar está indicada la resección quirúrgica del capuchón que lo cubre; entonces sería una intervención inútil, que casi siempre acarrea graves riesgos y complicaciones.

Esta maniobra de "décapuchonage" que en teoría parece tan adecuada, no consigue evitar sucesivos problemas e incluso muchas veces puede originar complicaciones infecciosas importantes. Por ello no es una terapéutica que recomendamos aplicar ante un tercer molar en inclusión submucosa, aunque en casos excepcionales la podremos indicar, si este cordal va a tener una función de pilar de una prótesis, lo cual exigirá además un tratamiento ortodóncico para mesializarlo.

Parece también evidente que, si este molar no va a tener ninguna función masticatoria, puesto que no suele tener contactos oclusales fun-



**Figura 12.41.** (A) Exéresis del capuchón mucoso. (B) Aspecto postoperatorio después de la exéresis del capuchón mucoso. (C) Cauterización del capuchón mucoso.

cionales, no vale la pena efectuar la exéresis del capuchón mucoso a la espera de nuevas complicaciones que finalmente nos obligarán a realizar su extracción.

#### 12.7.2.4. Cauterización

Consiste en la colocación de sustancias cáusticas en el capuchón mucoso con el fin de aliviar el dolor y acelerar la resolución de la pericoronaritis crónica, a la espera de una erupción correcta del tercer molar o de ir consiguiendo la desaparición del capuchón mucoso.

Se debe aislar la zona con rollos de algodón, se seca la región molar inferior y con una pinza hemostática tipo "mosquito" se transporta una pequeña cantidad de solución cáustica, que se deposita por debajo del capuchón mucoso; por la acción de la gravedad y por atracción capilar, esta solución se distribuirá hacia los surcos más profundos (figura 12.41C).

Las preferencias personales de cada autor determinan el tipo de solución cáustica usada con este fin: las más frecuentes son la de ácido crómico, fenol, ácido tricloroacético, solución amoniacal de nitrato de plata de Howe, o cristales de nitrato de plata fundidos sobre el extremo de una sonda de plata. Sea cual sea el tipo de cáustico usado, debemos tener a nuestra disposición otros compuestos para controlar su efecto. Así, se emplea peróxido de hidrógeno cuando se maneja el ácido crómico, el exceso de nitrato de plata se neutraliza con aceite de clavo sobre una torunda de algodón y cuando se utilizan otros cáusticos, es común pintar la región con glicerina para limitar el flujo de la solución; después se retiran los rollos de algodón y se recomiendan enjuagues bucales.

Algunos autores no utilizan sustancias cáusticas y son más partidarios de emplear una solución de cetrimonio al 1% o de clorhexidina al 0,05% para irrigar por debajo del capuchón mucoso. Después colocan una solución astringente del tipo de la solución de Talbot que está compuesta por: yodo (12 g), yoduro de zinc (7 g), agua (4,5 ml) y glicerina (28,4 ml).

Siempre prescriben enjuagues bucales de solución salina caliente, en intervalos frecuentes y manteniéndolos sobre el área afectada durante el mayor tiempo posible.

Este tipo de medidas locales no las usamos casi nunca, puesto que nuestras preferencias van por la administración de una correcta antibióticoterapia (penicilina y derivados, clindamicina, metronidazol, etc.), de analgésicos antiinflamatorios no esteroideos (AINEs) y los enjuagues con solución salina o con antisépticos (Clorhexidina). La cauterización al igual que la exéresis del capuchón mucoso son dos técnicas que creemos poco útiles, "pasadas de moda" y que casi siempre repre-

sentan entretener el problema, para llegar al final a la extracción del tercer molar incluido. Con estas técnicas es muy difícil conseguir un margen gingival adecuado (encía queratinizada) para todo el perímetro del cuello dentario del tercer molar y especialmente para su cara distal.

#### 12.7.2.5. Exodoncia quirúrgica

La extracción del cordal incluido cuando existe patología es el tratamiento etiológico del cuadro y por tanto es la conducta de elección, con algunas excepciones: pacientes cuyo estado de salud general es tan precario que tal procedimiento quirúrgico no sería conveniente; pacientes de edad avanzada para los que, en presencia de un molar asintomático, esta intervención resultaría innecesaria o no aconsejable.

En vista de los múltiples problemas que ocasionan los terceros molares incluidos, la cuestión de su extracción profiláctica merece una consideración muy cuidadosa. La experiencia clínica nos enseña que la mayoría de dientes incluidos, incluso los situados de forma intraósea profunda, acaba provocando alguna complicación más pronto o más tarde. Como los problemas operatorios y postoperatorios son muy poco importantes si no hay un proceso patológico presente en el cordal incluido, y puesto que la morbilidad quirúrgica aumenta con la edad, se recomienda extraer estos molares apenas se tiene la evidencia de que no hay suficiente espacio o están en una posición que no les permitirá hacer una erupción normal. Como el crecimiento maxilar se completa entre los 16 y 18 años, la decisión debería adoptarse en este momento. A esta edad las raíces se han formado aproximadamente la mitad o las dos terceras partes y esto facilita su extracción, de la misma forma que la capa de hueso que cubre el tercer molar no es excesiva y su dureza no es tan marcada como en un adulto.

Algunos autores llegan a afirmar que en estos días de excelente asistencia dental, el individuo que recibe buena terapéutica odontológica debería tener todos los cordales extraídos antes de los 18 años. Para este paciente no importa si el tercer molar está impactado o retenido; es simplemente buena Odontología preventiva. No es común que los terceros molares adopten una oclusión adecuada y en cambio frecuentemente son foco de todo tipo de complicaciones. Es más fácil extraer un cordal en un individuo joven, puesto que tolera mejor la intervención quirúrgica, la cirugía es menos extensa que en el adulto, se recupera más rápidamente y la posibilidad de complicaciones por la cirugía es muy pequeña. Por todo ello creemos recomendable adoptar una postura profiláctica y hacer la extracción de los terceros molares en frío, es decir, sin presencia de patología, en un momento favorable para el paciente, por ejemplo en período de vacaciones y en una edad comprendida entre los 16 y 25 años.

La extracción profiláctica de los cordales en vías de desarrollo antes de que se inicie la mineralización o antes de que las cúspides calcificadas se hayan unido (6 a 9 años) o cuando sólo se ha formado la corona (10 a 16 años), es un procedimiento que algunos autores recomiendan. Aunque esta conducta tiene la ventaja de que reduce la morbilidad y preserva mejor el hueso alveolar, la falta de precisión para prever la posibilidad de inclusión y no saber cuál será el futuro estado bucal del paciente hacen que no sea aconsejable en la mayoría de los casos.

Cuando el tercer molar superior está incluido, también debe extraerse; en otras muchas ocasiones está sobreerupcionado y produce traumatismo yugal y del capuchón mucoso del tercer molar inferior; en estos casos también es preferible efectuar su exodoncia, especialmente cuando el cordal inferior también va a ser extraído. Sin embargo, si hay razones sólidas para dejar el cordal superior, entonces, por lo menos, debemos rebajar las cúspides lo suficiente para evitar que siga traumatizando la mucosa bucal o el capuchón mucoso.

Si el cordal superior traumatiza la mucosa vestibular o el capuchón mucoso inferior, la extracción aliviará el traumatismo, pero dejará

el molar inferior sin su antagonista, en caso de que hiciera erupción más tarde. Por todo ello debe considerarse el valor funcional de estos terceros molares superior e inferior en relación al estado del resto de la dentición.

Algunos autores creen que es indispensable dejar erupcionar los terceros molares superiores, con el fin de que la tuberosidad maxilar se desarrolle de forma adecuada. Esta afirmación no tiene una explicación clara y científica.

El odontólogo en su praxis diaria debe hacer extracciones de dientes incluidos de forma correcta y sistemática; si honestamente no tiene el hábito quirúrgico adecuado, debe remitir el paciente a un cirujano bucal. Bajo ningún concepto puede entretener el caso y menos aún ejecutar una intervención quirúrgica que no conozca a la perfección. Esto hace que veamos pacientes en los que ha existido un intento previo de extraer un cordal incluido que fracasó, dejando todo el tercer molar o parte de él; en estos casos está indicado hacer un estudio preoperatorio detallado sobre las causas del intento fallido. Deberemos diagnosticar los motivos particulares del problema y planificaremos un plan de acción quirúrgico para solucionarlo de forma adecuada.





# 13 Cordales incluidos. Exodoncia quirúrgica. Complicaciones

Cosme Gay Escoda, Manuel Pinera Penalva, Eduardo Valmaseda Castellón

La extracción quirúrgica del tercer molar incluido, ya sea por el bloqueo de otro diente o de hueso, por falta de espacio o por malposición del cordal es la intervención quirúrgica más frecuente de las que se realizan en la cavidad bucal. El tratamiento del cordal incluido incluye tres etapas bien diferenciadas: la fase preoperatoria, el acto quirúrgico y la fase postoperatoria.

## 13.1. INDICACIONES

### 13.1.1. EXODONCIA PREVENTIVA O PROFILÁCTICA

Dada la frecuente patología que acompaña la erupción o impactación del tercer molar, está plenamente justificada su eliminación profiláctica antes de que esta patología asociada se presente, excepto en aquellas circunstancias en que esto sea poco aconsejable o imposible. Leonard califica los cordales incluidos como "bombas de efecto retardado", ya que si no se eliminan profilácticamente, pueden causar dolor, infecciones, etc., llegando incluso a amenazar la vida del paciente.

Muchos autores no consideran extracción profiláctica la que se efectúa en casos de inclusión, puesto que se asume que éste es un estado anormal del tercer molar.

El momento idóneo para hacer la exodoncia preventiva es cuando ya se ha formado la mitad o las dos terceras partes de la raíz, lo que coincide generalmente entre los 16 y 18 años. Pedersen lo define ilustrativamente como "el periodo dorado" del tercer molar. Parant cree que la edad óptima se sitúa antes de los 20 años de edad, es decir antes de que se haya producido la mineralización de los ápices.

La extracción del segundo molar intacto, en buena posición y con una buena oclusión con los antagonistas, con el fin de facilitar la evolución y posible erupción de un tercer molar incluido, no es una solución razonable y debe ser proscrita. Cuando el segundo molar está destruido y no es posible aplicar una terapéutica conservadora, o está en malposición, podrá ser extraído y si esto coincide con la época o edad de crecimiento y desarrollo del tercer molar, éste podrá entonces migrar hacia delante dependiendo de su situación inicial hasta adoptar una posición en la arcada dentaria más o menos fisiológica. El cordal superior suele alcanzar una buena situación en la arcada dentaria cuando se ha extraído precozmente el segundo molar. No obstante, el cordal inferior tiende a adoptar una inclinación mesioangular y no establece un punto de contacto correcto con el primer molar inferior. En todo caso se podrá actuar ortodóncicamente sobre él para darle un eje longitudinal correcto.

De cualquier forma hasta los 25 años estaría indicada la extracción preventiva, pues el hueso está menos mineralizado (elasticidad y resistencia)^ el ligamento periodontal aún no está plenamente formado. A partir de esta edad, además, como demostraron Kugelberg y cois., el riesgo de pérdida ósea periodontal del segundo molar adyacente es mayor.

Cuando se justifica la extracción profiláctica de los cordales incluidos o el riesgo-beneficio de esta acción quirúrgica, deben valorarse dos extremos:

- ¿Qué posibilidades tiene un tercer molar incluido de provocar complicaciones a lo largo de la vida del paciente?. En las revisiones a largo plazo (20-40 años) de pacientes con cordales incluidos, se ha comprobado una alta incidencia de complicaciones que pueden llegar hasta un 20% en el caso de la aparición de quistes foliculares.

En determinadas posiciones del tercer molar (mesioversión), la posibilidad de que produzca lesiones periodontales con pérdida del hueso distal del segundo molar es mayor del 95%.

Recogiendo todas las posibles complicaciones además de las ya comentadas parece claro que hay motivos más que suficientes para considerar el tercer molar incluido como una fuente de problemas que justifican su exodoncia profiláctica.

No obstante autores como Stanley y cois, no recomiendan la extracción preventiva porque refieren que sólo un 12% de los dientes incluidos presentan patología asociada. Frecuencia similar al riesgo de sufrir una apendicitis (10%) o una colecistitis (12%) por la población general, y no por ello se recomiendan apendicectomías o colecistectomías profilácticas (Leonard). Pero este estudio no refiere las complicaciones que producen los dientes incluidos con un seguimiento de 20 o 40 años.

- ¿Qué porcentaje de complicaciones (morbilidad y mortalidad) provoca la exodoncia profiláctica realizada antes de los 25 años? En la mayoría de estadísticas, estas complicaciones son escasas y fácilmente recuperables por un organismo joven. Por ejemplo el porcentaje de lesiones del nervio alveolar inferior en extracciones de terceros molares inferiores incluidos con las raíces en formación, es casi de cero.

A pesar de los motivos económicos que normalmente se presentan en contra de la exodoncia profiláctica de los cordales incluidos, la mayoría de autores cree que está plenamente justificada antes de los 25 años. No sería por otra parte razonable la exodoncia preventiva en un adulto mayor de 50 años por los criterios expuestos anteriormente.

Algunos protocolos como el de la Scottish Intercollegiate Guidelines Network (SIGN) no aconsejan la extracción quirúrgica de los cordales incluidos asintomáticos en los siguientes casos:

- En pacientes cuyos cordales incluidos pueden llegar a erupcionar correctamente y tener un papel funcional importante.

- En pacientes con patología sistémica grave, en los que la extracción supondría un riesgo vital inaceptable o cuando los riesgos exceden los beneficios.

- En los pacientes con terceros molares en inclusión intraósea sin historia ni evidencia de patología sistémica o local relacionada con ellos.

- En pacientes con un riesgo de complicaciones pre y postoperatorias inaceptablemente alto, o en los casos de mandíbula atronca en los que puede producirse una fractura.

- En los casos en los que se planifica la extracción del tercer molar contralateral asintomático.

### 13.1.2. INFECCIÓN

Tanto por la presencia de una pericoronaritis, flemones, adenoflemones como por otros cuadros clínicos de infección odontogénica. Antes de efectuar la exodoncia, se tratará el problema infeccioso con antibióticos. Así pues, se prefiere practicar la intervención quirúrgica "en frío". Sin embargo hay autores que piensan que sí se puede actuar en fase aguda sin peligro alguno, aunque bajo protección antibiótica y haciendo la intervención bajo anestesia general.

La extracción "en caliente" de un tercer molar erupcionado con patología periodontal severa puede ser peligrosa, ya que es muy susceptible de complicarse con abscesos y flemones graves.

Una estomatitis de tipo ulceroso relacionada con la evolución del tercer molar contraindica temporalmente la extracción. Cuando desaparezcan las lesiones mucosas ulcerosas, será el momento de efectuar la exodoncia.

### 13.1.3. MOTIVOS ORTODÓNCICOS

En discrepancias óseodentarias, como ayuda en el mantenimiento o retención de los resultados obtenidos con tratamientos ortodóncicos u ortopédicos, o bien cuando el ortodoncista necesita distalar los sectores posteriores de la arcada dentaria.

De acuerdo con Llamas, el ortodoncista puede recomendar la extracción de los cordales incluidos en los siguientes casos:

- En apiñamientos dentarios poco importantes que no precisan de la extracción de otros dientes, especialmente si los cordales están en malposición o tienen problemas eruptivos.

- Cuando se precisa distalar los molares, ya que necesitamos ganar espacio por distal de los segundos molares.

- Para permitir enderezar un segundo molar.

- Cuando corregimos una maloclusión de clase III con extracciones de los primeros o segundos premolares inferiores. Esta acción creará una relación molar de mesioclusión. El tercer molar superior quedará sin antagonista lo que facilitaría su extrusión y la posterior aparición de complicaciones.

- En los pacientes con agenesia de algún tercer molar, lo que es relativamente frecuente, debe valorarse la necesidad de extraer el cordal antagonista.

- En aquellos pacientes que serán sometidos a determinadas técnicas de cirugía ortognática en las que la línea de osteotomía coincide con la ubicación de los terceros molares. En la osteotomía de Obwegeser-Dalpont deben extraerse los cordales inferiores con unos meses de antelación para que estos no interfieran con la técnica quirúrgica.

Por otra parte debemos evitar extraer un tercer molar en los siguientes casos:

- Cuando el tratamiento ortodóncico ha creado una relación molar de clase III. En estos casos el segundo molar inferior queda sin apenas contacto con el segundo molar superior, por lo que el tercer molar inferior adoptará una correcta relación oclusal con éste.

- En los tratamientos ortodóncicos que exigen la extracción de primeros o segundos molares permanentes, es importante, que los terceros molares adopten una correcta oclusión. Este tipo de extracción terapéutica puede indicarse en casos de mordida abierta vertical, con el fin de conseguir una rotación mandibular anterior favorable.

- En tratamientos ortodóncicos en los que la destrucción por caries de los primeros o segundos molares justifique su extracción, los corda-

les deben conservarse para colocarlos adecuadamente (trasplante del germen del cordal a la posición del primer molar, tratamiento ortodóncico para situar los molares restantes en una posición funcional, etc.).

- En pacientes adultos, con espacios edéntulos en el sector posterior, hay que valorar la posibilidad de utilizar los terceros molares, movilizándolos por medios ortodóncicos, para emplearlos como pilares de una prótesis, y para mantener una correcta dimensión vertical.

### 13.1.4. MOTIVOS PROSTODÓNCICOS Y RESTAURATIVOS

Cuando sea necesario el acceso al margen disto-gingival del segundo molar para efectuar una correcta obturación o colocar una prótesis.

Cuando los cordales están debajo de una prótesis removible, acabarán dando problemas por la reabsorción ósea que provoca la prótesis y porque se cree que esta presión actúa como mecanismo propioceptivo estimulando su erupción.

### 13.1.5. PERIODONTALES

Cuando el control de una periodontitis no puede ser el correcto en la cara distal del segundo molar, bien sea porque el paciente no puede realizar una buena higiene de esta zona o porque el cordal tiene bolsas profundas.

La extracción del tercer molar inferior en mesioversión o horizontalizado que produce pérdida ósea distal del segundo molar, debe efectuarse lo antes posible y en todo caso antes de los 25 años, ya que de esta forma se produce la regeneración espontánea, en la mayoría de los casos, sin necesidad de emplear técnicas de regeneración tisular.

Si no se extrae el cordal la presencia de bolsas profundas con pérdida de inserción favorece la persistencia de una flora anaerobia con placa subgingival que produce episodios infecciosos repetidos con una pérdida progresiva del soporte óseo distal del segundo molar.

### 13.1.6. PRESENCIA DE OTRA PATOLOGÍA ASOCIADA

Cuando exista patología asociada, por ejemplo al folículo dentario: quistes o tumores odontogénicos benignos y más raramente, lesiones malignas.

En relación con el tercer molar superior son frecuentes las ulceraciones de la mucosa yugal por estar el diente inclinado hacia vestibular. A largo plazo pueden aparecer lesiones leucoplásicas, posible fase inicial de un carcinoma de células escamosas (espinocelular).

### 13.1.7. OTRAS INDICACIONES

En el capítulo 12 hemos enumerado todos los problemas locales, regionales o sistémicos que pueden provocar los cordales incluidos y la evidencia de esta patología indicará la extracción quirúrgica. No obstante destacaremos dos casos especiales:

- Cuando el paciente tiene que ser irradiado por presentar una patología neoplásica de la región cérvicobucofacial. Evitaremos así la necesidad de extracción postirradiación por la aparición de patología dentaria. Se recomienda hacer la exodoncia al menos 2 semanas antes de empezar la radioterapia.

- En fracturas del ángulo de la mandíbula en las cuales la presencia del tercer molar impide su correcta reducción e inmovilización y por tanto, su posterior consolidación.

Para disminuir el riesgo de padecer fracturas del ángulo mandibular podría estar indicada la extracción quirúrgica de los cordales inferiores en individuos jóvenes (20-25 años) que practiquen deportes de contacto. Algunos autores han comprobado una mayor incidencia de fracturas del ángulo mandibular en aquellos individuos que tienen terceros molares incluidos.

Como resumen podríamos aportar las indicaciones absolutas para la extracción de los cordales incluidos según los criterios de la SIGN:



- Cuando ha existido uno o más episodios de infección (pericoronaritis, celulitis, abscesos, etc.), o bien una patología pulpar y/o periapical intratable.

- Caries del tercer molar que no pueda ser restaurada adecuadamente.
- Caries del segundo molar adyacente que no puede ser tratada correctamente sin extraer el tercer molar.

- Si existe patología periodontal en la cara distal del segundo molar debida a la posición del cordal.

- Cuando existe un quiste folicular o cualquier otra patología relacionada con el cordal incluido.

- En los casos de reabsorción externa del tercer molar o del segundo molar producida por el cordal.

Las indicaciones relativas para la extracción de los cordales incluidos de acuerdo con los criterios de la SIGN son:

- Para efectuar un autotrasplante al alvéolo del primer molar perdido.

- Cordal en la zona de resección de un tumor.

- En los casos de fractura de mandíbula en la región del tercer molar.

- Cordales no erupcionados en un maxilar atrófico.

- Extracción profiláctica de un cordal parcialmente erupcionado o incluido pero que es probable que erupcione, en pacientes con patología sistémica grave (cardiopatía valvular) o que vayan a recibir radioterapia.

- Si existe un dolor atípico procedente de un tercer molar no erupcionado. Este hecho es infrecuente y debe efectuarse un correcto diagnóstico diferencial con la patología muscular y articular (ATM) y otros cuadros de dolor bucofacial.

- En los cordales parcialmente erupcionados o no erupcionados, cerca de la superficie alveolar, antes de la colocación de una prótesis (fija o removible) o de un implante.

## 13.2. CONTRAINDICACIONES

Nunca estará indicada la extracción de un cordal cuando se tiene la posibilidad de que éste erupcione correctamente y sea funcional.

La contraindicación local más destacable será cuando el riesgo de lesionar estructuras vecinas (el paquete vásculo-nervioso dentario inferior, el nervio lingual o el seno maxilar) es muy elevado.

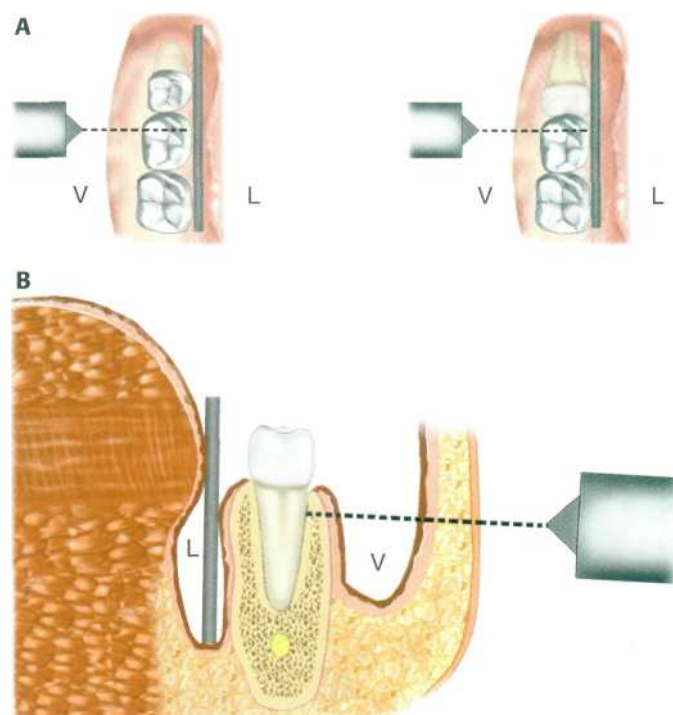
Una contraindicación temporal es cuando existe un proceso infeccioso activo asociado con el tercer molar.

Como contraindicación general podemos nombrar el estado físico o psíquico del paciente cuando supone un alto riesgo quirúrgico. Así, en pacientes cuyo estado de salud general es muy precario, este tipo de intervención quirúrgica no sería conveniente; igualmente, en pacientes cuya edad es muy avanzada y en presencia de un tercer molar totalmente asintomático, posiblemente este procedimiento resultaría no aconsejable o incluso innecesario.

Es importante descartar la extracción de los cordales asintomáticos si hay riesgos locales o generales destacables intra o postoperatorios. En estas ocasiones sería inaceptable indicar la intervención quirúrgica.

Waite no recomienda extraer los cordales incluidos en pacientes jóvenes edéntulos mientras no interfieran con la prótesis o den cualquier otro tipo de problema, ya que de esta manera se evita la pérdida de altura ósea en el área retromolar y en la tuberosidad del maxilar superior, que sirven de soporte a la prótesis durante el largo período de uso de la dentadura postiza.

El tercer molar incluido podrá ser conservado si se prevé que, con posterioridad y dada la mutilación dentaria existente en el paciente, puede ser utilizado como pilar de puente (prótesis fija) o como soporte de una prótesis removible.



**Figura 13.1.** Estudio radiológico con placas intrabucuales.

Algunos autores no recomiendan la extracción de los cordales asintomáticos en inclusión ósea profunda (inclusión muda), es decir que están rodeados por hueso (más de 2 mm) en todo su perímetro.

## 13.3. FASE PREOPERATORIA

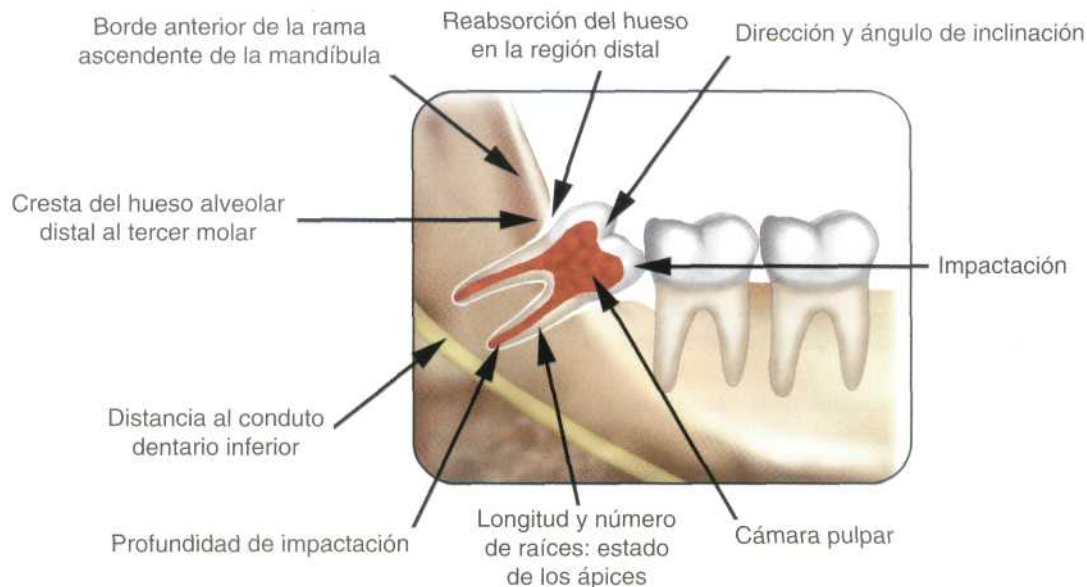
En esta fase se hace el diagnóstico, se traza el plan de tratamiento y se prepara al paciente física y psicológicamente para la intervención quirúrgica.

**13.3.1.** El diagnóstico de las malposiciones del tercer molar se basa principalmente en el estudio clínico y en el examen radiológico. La radiografía panorámica de los maxilares, así como las radiografías intrabucales (periapicales) son exploraciones imprescindibles incluso si el tercer molar está completamente erupcionado, dada la variabilidad anatómica de las raíces de estos dientes (figura 13.1).

Observaremos minuciosamente la ortopantomografía y las radiografías periapicales (incluso con la ayuda de una lupa) y analizaremos las relaciones del cordal con el segundo molar, el grado de profundidad de la inclusión, la relación con el borde anterior de la rama ascendente de la mandíbula y con el nervio dentario inferior, la presencia de lesiones periapicales o quísticas (del cordal o del segundo molar), y zonas de actividad osteoclástica; además valoraremos la densidad ósea mandibular. En el maxilar superior nos ocuparemos especialmente de la relación del tercer molar con el seno maxilar (figura 13.2).

El diagnóstico de erupción anómala de un tercer molar en pacientes asintomáticos suele ser un hallazgo clínico o radiológico. Clínico durante una visita rutinaria al odontólogo, el cual evidenciará un diente semierupcionado o radiológico cuando se hacen radiografías por otros motivos -endodóncicos, periodontales, etc.-. En estos casos la exodoncia quirúrgica estará indicada como medida preventiva de procesos infecciosos y quísticos.

Una historia clínica completa, que contenga una anamnesis detallada y una exploración clínica (incluyendo la palpación) debe efectuarse en la primera visita del paciente. La historia clínica nos da una visión del estado general del paciente: detectaremos las patologías que pueden alterar el de-



**Figura 13.2.** Información que puede aportar la radiografía periapical.

sarrollo normal de la intervención quirúrgica (hepatopatías, alteraciones de la hemostasia, valvulopatías, diabetes, etc.), lo que nos obligará a tomar las medidas previas oportunas para cada caso en particular.

En el examen clínico debemos estudiar varios extremos, de los que destacamos los siguientes:

- Relaciones con el segundo molar. Explorar con una sonda la eventualidad de una caries y el estado del septum interdentario (posible lesión periodontal en la cara distal del segundo molar).
- Estado de la encía y de la mucosa que rodea al cordal.
- La situación del tercer molar nos orientará sobre muchos extremos: el tamaño de las corticales óseas interna y externa, las relaciones con el pilar anterior del paladar, la rama ascendente de la mandíbula, etc.

Una vez decidida la extracción del tercer molar, el odontólogo debe determinar si él debe efectuarla o tiene que remitir el paciente a un compañero especializado en Cirugía Bucal. Esta decisión se fundamentará en la cuidadosa valoración de la dificultad técnica del caso y en la mayor o menor probabilidad y gravedad de las complicaciones que pueden surgir durante o después de la intervención quirúrgica. Si el odontólogo tiene la infraestructura y medios adecuados y la habilidad y conocimientos necesarios para completar con éxito la operación, deberá pasar a planificar la intervención quirúrgica; en caso contrario remitirá el paciente a un especialista. Es importante recordar que el profesional debe buscar siempre el bienestar y el mejor tratamiento al tomar las decisiones terapéuticas, y que en ningún caso es correcto que el odontólogo generalista vaya más allá de sus posibilidades.

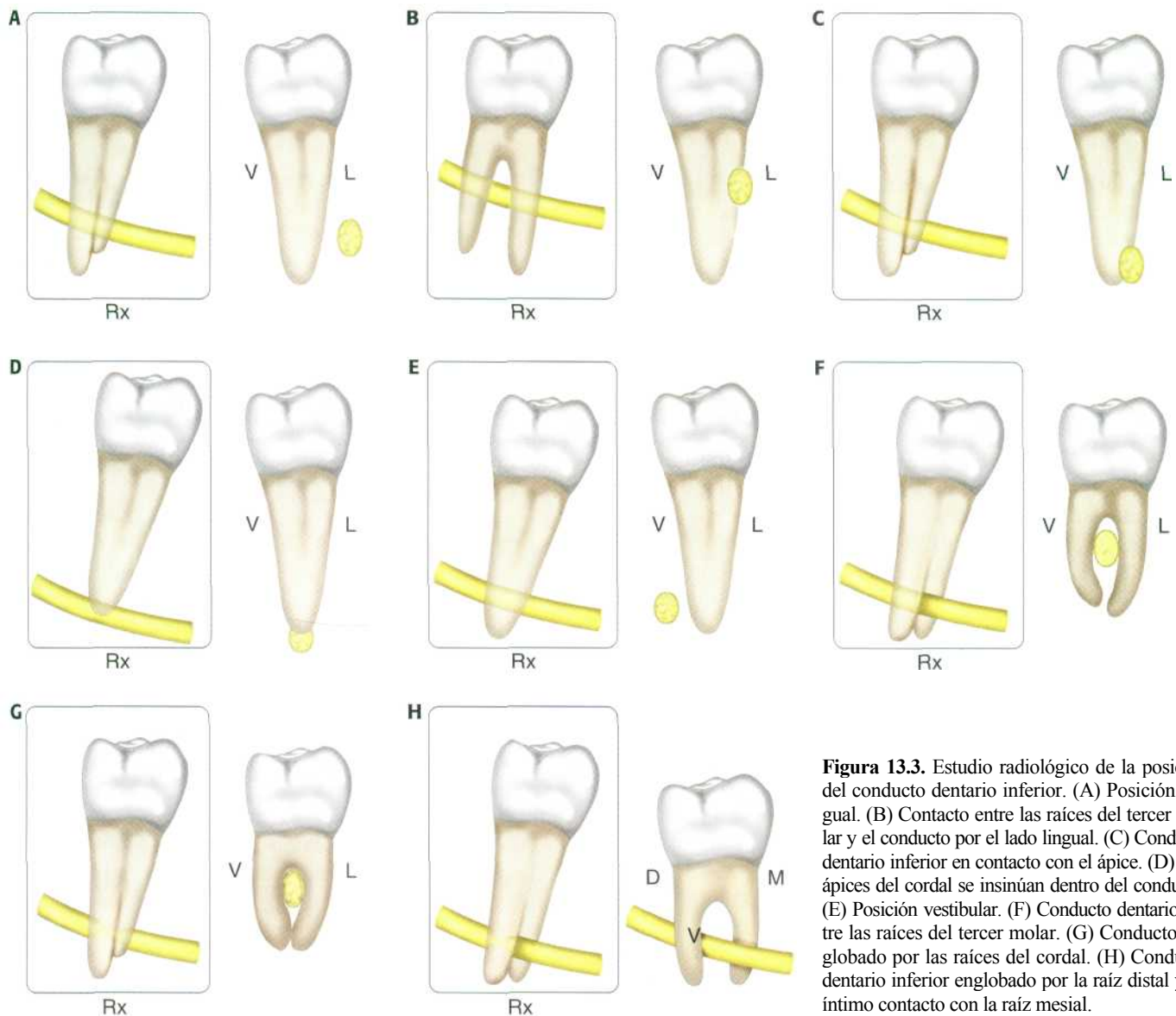
Es importante recordar, como remarca Donado, que a medida que el odontólogo efectúa más intervenciones de este tipo, la técnica parece más fácil, el tiempo de ejecución es menor y, sobre todo, las complicaciones postoperatorias disminuyen.

En ningún caso debe realizarse la extracción del segundo molar bajo el pretexto de facilitar la avulsión del tercer molar, ya que además de no resolver el problema, mutilamos más la boca del paciente. Esta acción podría justificarse si el segundo molar está muy destruido y es imposible un tratamiento conservador.

Los factores locales valorados mediante la clínica y la radiología y que nos orientarán sobre el grado de dificultad técnica de la exodoncia serán comentados más adelante, pero deben valorarse también otros factores que pueden modificar la valoración de dicho grado de dificultad, como son:

- La edad del paciente. La extracción de un diente incluido es más fácil en un paciente joven que en el adulto. En la infancia deberemos ser muy cuidadosos de no lesionar los dientes o los gérmenes dentarios vecinos.
- El estado general del paciente, incluyendo su estado psicológico.
- Apertura bucal limitada o acceso reducido a la zona operatoria. El patrón facial del paciente también juega un papel importante: el campo quirúrgico es peor en sujetos braquicefálicos u obesos, por ejemplo.
- Presencia de patología locorregional producida por la inclusión del tercer molar. Por ejemplo, la hiperplasia del capuchón mucoso, que está favorecida por el traumatismo masticatorio que provoca el diente antagonista, debe tenerse en consideración, ya que a menudo aumenta el sangrado durante la intervención quirúrgica.
- El espacio del ligamento periodontal. Normalmente es de unos 0,25 mm. En los pacientes jóvenes suele ser mayor, lo que facilita la extracción. Si este espacio está disminuido o es indistinguible, la exodoncia será difícil. Los dientes no erupcionados y por tanto no funcionantes, pueden experimentar reabsorciones que son seguidas por una reparación ósea, lo que a menudo ocasiona anquilosis entre el hueso y el diente.
- El espacio del saco folicular. La presencia de un saco pericoronario normal o ampliado, observado como una imagen radiotransparente semilunar en torno a la corona dentaria, facilitará la extracción del cordal, ya que será preciso reseca menos hueso alrededor de éste.
- La angulación del tercer molar. Los cordales verticales o distoangulares suelen presentar una cierta dificultad de acceso y una mala visibilidad de las raíces.
- La forma y el tamaño de la corona y de las raíces. El tamaño, la forma y el número de las raíces y la dirección de cada una de ellas es un factor muy importante a valorar respecto al grado de dificultad de la extracción. Los dientes pueden clasificarse según tengan raíces fusionadas, dos raíces o raíces múltiples. Según la curvatura de las raíces, podemos diferenciar: 1) raíces rectas separadas o fusionadas, 2) raíces curvas en dirección mesial, 3) raíces curvas en dirección distal y 4) raíces curvas en direcciones contrapuestas entre sí.

Cuando el desarrollo radicular es completo, y aún más si la raíz es más larga que la del segundo molar, la extracción será más difícil y laboriosa. Se recomienda extraer los cordales cuando la raíz tiene entre un tercio y la mitad de su longitud definitiva.



**Figura 13.3.** Estudio radiológico de la posición del conducto dentario inferior. (A) Posición lingual. (B) Contacto entre las raíces del tercer molar y el conducto por el lado lingual. (C) Conducto dentario inferior en contacto con el ápice. (D) Los ápices del cordal se insinúan dentro del conducto. (E) Posición vestibular. (F) Conducto dentario entre las raíces del tercer molar. (G) Conducto englobado por las raíces del cordal. (H) Conducto dentario inferior englobado por la raíz distal y en íntimo contacto con la raíz mesial.

El tamaño y la forma de la corona (contorno anguloso, cúspides prominentes, etc.) son intrascendentes en los terceros molares verticales, pero son importantes para los distoangulares y decisivos en los mesioangulares y horizontales.

- La relación con el segundo molar, así como la posición, forma y disposición de sus raíces. Los cordales en posición mesioangular u horizontal pueden tener las cúspides de la corona engranadas con la cara distal del segundo molar.
- Las relaciones con el conducto dentario inferior. La situación del paquete vásculo-nervioso en relación con las raíces del tercer molar es muy variable, y por ello es muy importante interrelacionar la imagen radiográfica y las relaciones cordal-nervio dentario inferior (figura 13.3).
- Las relaciones con el nervio lingual, ya que éste discurre muy próximo al cordal inferior, en contacto con el borde superior de la cortical ósea interna; incluso en algunos casos está incluido en el tejido gingival lingual.
- La densidad y calidad del hueso maxilar. Tamaño y forma de las corticales. Con la edad, el hueso se hace más esclerótico y pierde elasticidad, lo que dificulta la extracción.

- La existencia entre las raíces del cordal de un septum interradicular importante, que actúa como ánclora o sujeción de las raíces y dificulta su extracción.
- Si el tercer molar ha perforado la mucosa, está en posición submucosa o está incluido total o parcialmente en el hueso maxilar.

En todos los casos deberemos recordar que el tercer molar es el diente más posterior de la arcada dentaria y que está en relación con importantes estructuras anatómicas (pilar de la amígdala, velo del paladar, suelo de la boca, base de la lengua, etc.), lo que confiere a este tipo de intervenciones quirúrgicas una dificultad destacable.

Durante esta fase preoperatoria realizaremos el tratamiento de la patología asociada a la erupción anómala. Instauraremos un tratamiento antibiótico en las pericoronaritis agudas o en las reagudizaciones de un proceso inflamatorio crónico. Cuando se efectúa la intervención quirúrgica, es preferible que no exista patología infecciosa aguda, es decir preferimos hacer la intervención "en frío". Evitaremos de esta manera posibles complicaciones infecciosas postoperatorias.

Si las condiciones higiénicas de la boca del paciente no son correctas, con presencia de cantidades importantes de cálculo y placa bacteriana, será necesaria la eliminación del sarro y el tratamiento perio-



dontal previos a la exodoncia. Como en todos los casos, procuraremos siempre efectuar la cirugía en un terreno (cavidad bucal) en perfectas condiciones, para evitar así la posibilidad de aparición de complicaciones postoperatorias.

Las visitas preoperatorias son importantes para que el cirujano se gane la confianza del paciente, lo informe convenientemente y lo prepare emocionalmente para la intervención quirúrgica (psicoterapia). Una contraindicación formal de la intervención es cuando el paciente no desea que se le extraiga su cordal. El paciente debe ser informado del procedimiento quirúrgico al que será sometido, del tipo de anestesia que aplicaremos, de los cuidados postoperatorios, así como de las posibles complicaciones y secuelas. No debemos ser exagerados, pero sí que es útil prevenir al paciente, con el fin de que no se sorprenda, de la posibilidad de ciertas reacciones postoperatorias difíciles de evitar.

Se dirá al paciente que no ingiera alimentos durante las siete horas previas si vamos a hacer la intervención quirúrgica bajo anestesia general o con sedación intravenosa o inhalatoria. En caso de efectuarse la intervención bajo anestesia local, nos aseguraremos de que el paciente haya tomado una comida ligera una o dos horas antes de la intervención, con el fin de evitar una lipotimia. Una vez le hemos explicado todo el proceso, debemos asegurarnos de que el paciente lo ha entendido perfectamente. La consulta concluye citando al paciente para el día y la hora de la intervención y con la firma de un documento informativo y de consentimiento para que le realicemos la intervención quirúrgica.

Antes de programar este tipo de intervenciones, que raramente tienen un carácter de urgencia y que son susceptibles de inmovilizar algunos días a los pacientes en su domicilio, como consecuencia de la tumefacción, dolor, etc., postoperatorios, deberemos asegurarnos siempre que podremos controlar regular y convenientemente a los pacientes y que éstos no tienen compromisos sociales durante los 7 a 10 días posteriores a la intervención quirúrgica.

### 13.3.2. CONDICIONES NECESARIAS PARA LA REALIZACIÓN DE LA EXODONCIA QUIRÚRGICA

Para que la intervención quirúrgica tenga éxito y transcurra sin sobresaltos, siempre desagradables, hay que contar con:

- Ayudantes y personal auxiliar entrenados.
- Ambiente relajado en la sala de operaciones. La música ambiental suave y una charla agradable pueden ayudar a crear un clima tranquilo.
- Buena iluminación del campo operatorio.
- Una aspiración quirúrgica de buena calidad.
- La posibilidad de poder montar un campo operatorio estéril (tallas, pieza de mano, etc.).
- Material quirúrgico suficiente (caja básica de Cirugía Bucal).

### 13.3.3. PLANIFICACIÓN DE LA INTERVENCIÓN QUIRÚRGICA

Debemos preparar cuidadosamente un plan quirúrgico que resuelva los problemas de acceso y visibilidad, de modo que podamos hacer la extracción del tercer molar con el mínimo traumatismo de los tejidos blandos y duros (hueso y dientes vecinos) y en un tiempo lo más corto posible.

Con los datos obtenidos en la historia clínica, la exploración, la radiología (ortopantomografía y radiografías periapicales), y sabiendo el estado general y emotivo del paciente, programaremos el acto operatorio. Se trata de decidir:

- El tipo de anestesia que utilizaremos.
- El colgajo que se realizará.
- La conveniencia de efectuar osteotomía y en qué cantidad.
- La necesidad de practicar una odontosección.

Decidiremos cada uno de estos extremos en función del grado de dificultad que presenta el tercer molar. Para valorar el grado de dificultad,

Clasificación	Valor
Relación espacial (angulación entre el eje longitudinal del cordal y el del segundo molar)	
Mesioangular .....	1
Horizontal/Transverso .....	2
Vertical .....	3
Distoangular .....	4
Profundidad (respecto al plano oclusal de los otros dientes)	
Nivel A .....	1
Nivel B .....	2
Nivel C .....	3
Espacio disponible (acceso al tercer molar o relación entre éste y la rama ascendente de la mandíbula o la tuberosidad del maxilar superior)	
Clase I .....	1
Clase II .....	2
Clase III .....	3

**Tabla 13.1.** índice de dificultad según Pell y Gregory y Winter.

nos guiaremos por la ortopantomografía y las radiografías periapicales, y nos basaremos en la posición y profundidad que presenta el cordal incluído, la inclinación de la línea radioopaca producida por la cresta oblicua externa, el número y la anatomía de sus raíces, las relaciones con estructuras vecinas (conducto dentario inferior, seno maxilar y la relación con los dientes contiguos), la presencia de alteraciones o patología ósea o dentaria (hipercementosis), etc.

Tomando las clasificaciones de Pell y Gregory junto con la de Winter, Koerner y cois, establecen un índice de dificultad (tabla 13.1).

El índice de dificultad se calculará sumando las cifras de cada caso concreto (figuras 13.4, 13.5 y 13.6).

- Muy difícil 7-10
- Dificultad moderada 5-6
- Dificultad mínima 3-4

López Arranz destaca la importancia de valorar los dientes vecinos, es decir la presencia o no del primer y segundo molar. En este sentido debemos tener en cuenta:

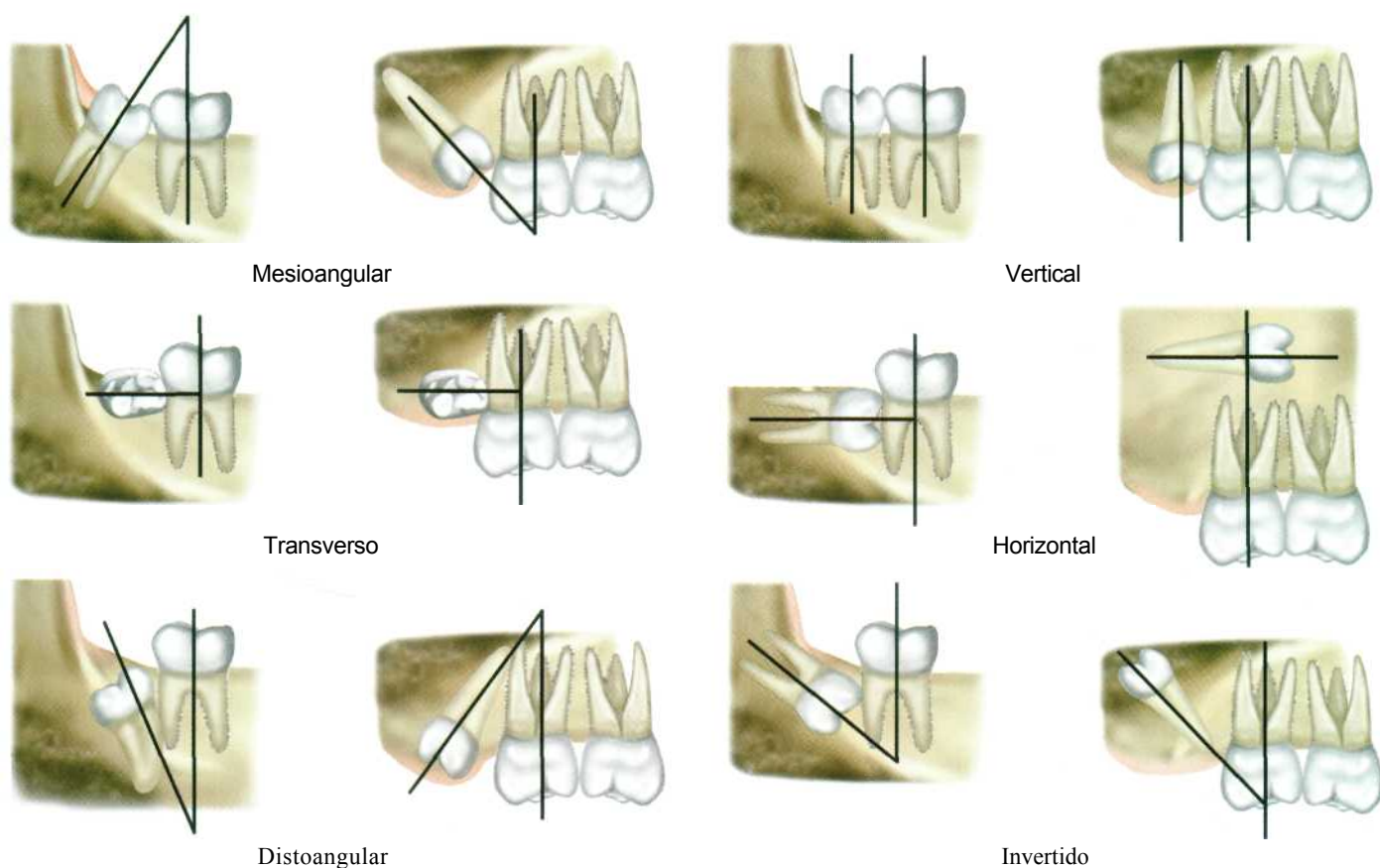
- Si ambos molares están presentes, constituirán un contrafuerte importante para la extracción del tercer molar. En caso de ausencia de uno de ellos, se pierde esta posibilidad de apoyo y por consiguiente deberemos variar la técnica.
- La integridad anatómica de dichos molares, pues pueden presentar caries, obturaciones o rehabilitaciones protésicas, que contraindican siempre un apoyo sobre los mismos.
- La forma y disposición de las raíces, ya que un segundo molar bien implantado y con las raíces separadas, puede ser eventualmente punto de apoyo para la extracción de un tercer molar mientras que otro con raíces cónicas y fusionadas no lo es nunca.

En base a la clasificación de Parant, hemos agrupado la dificultad quirúrgica de acuerdo con criterios propios de la técnica operatoria, teniendo en cuenta todos los factores ya comentados y que influyen a este respecto.

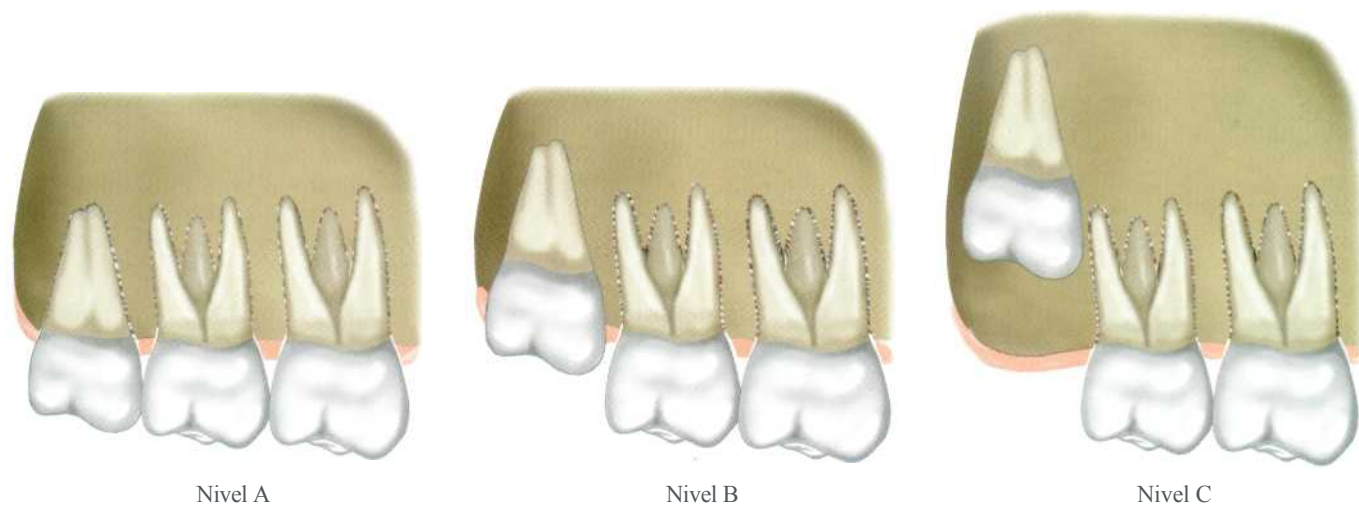Esta clasificación es útil para valorar el grado de dificultad, aunque es relativamente arbitraria, ya que no se puede pretender que todos los posibles casos se resuman en estos 6 grupos o clases:

- Clase I. Extracciones con fórceps y botadores.

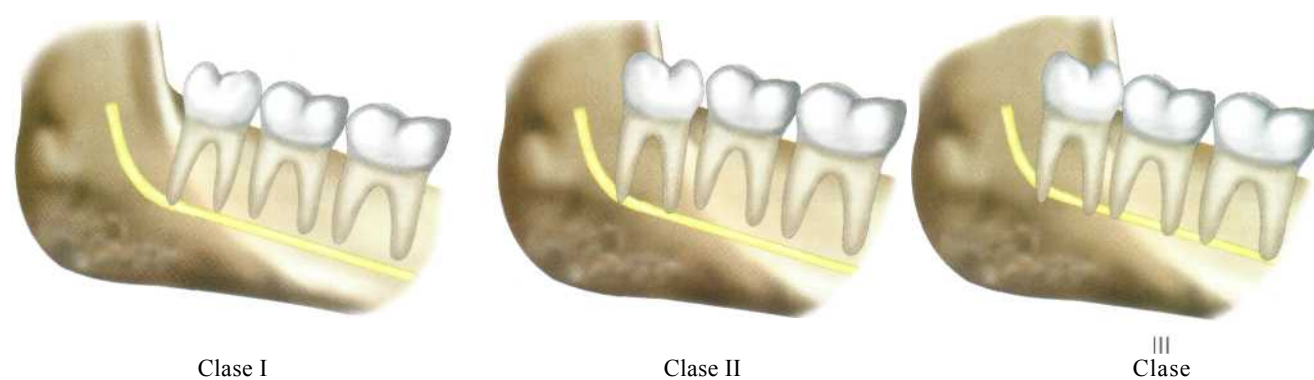
Se tratará de terceros molares erupcionados, con la corona íntegra o destruida parcialmente pero que pueden extraerse con fórceps. La raíz es



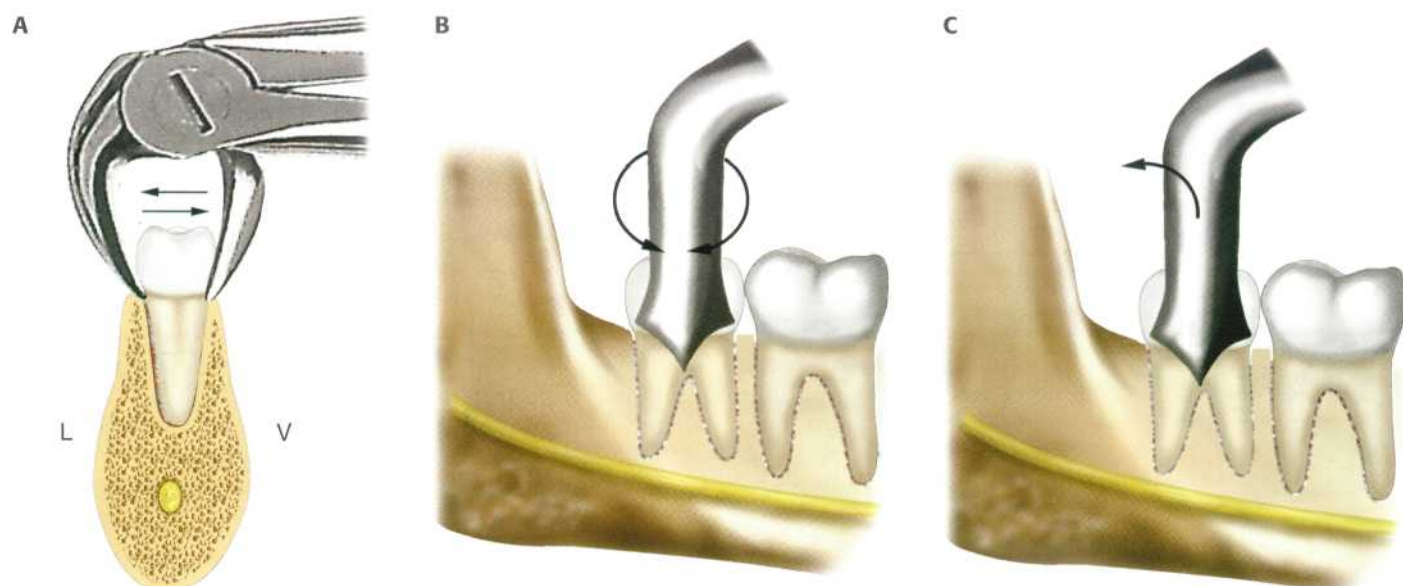
**Figura 13.4.** Ángulo entre los ejes longitudinales del cordal y del segundo molar (clasificación de Winter).



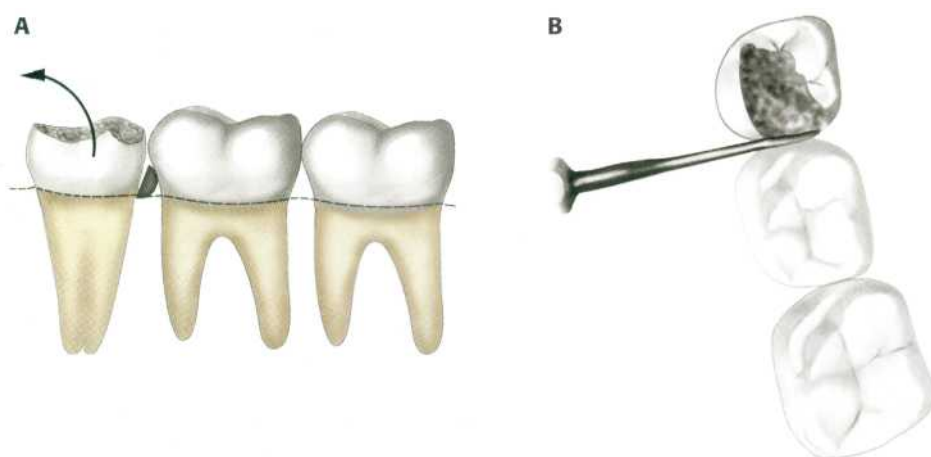
**Figura 13.5.** Profundidad del cordal respecto al plano oclusal de los molares contiguos (clasificación de Pell y Gregory).



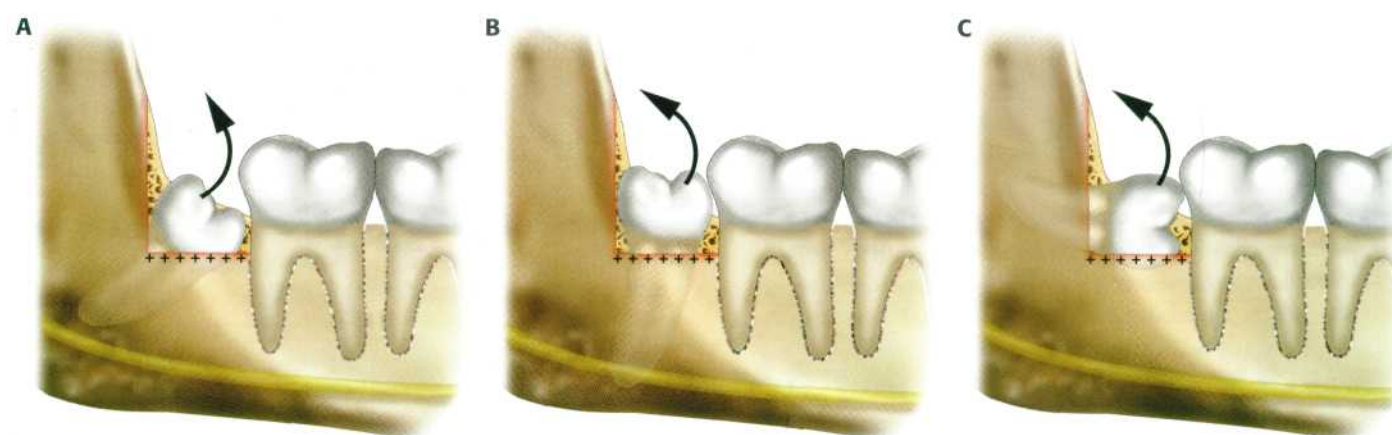
**Figura 13.6.** Relación entre el tercer molar y la rama ascendente de la mandíbula (clasificación de Pell y Gregory).



**Figura 13.7.** Cordales de clase I. Extracción con fórceps. (A) Movimiento vestibulo-lingual. (B) Cuando hay una raíz o varias fusionadas y sin retención pueden efectuarse movimientos de rotación. (C) Movimiento hacia fuera.



**Figura 13.8.** Cordales de clase I. Extracción con botadores. El elevador recto se coloca en la cara mesial y se desplaza el tercer molar hacia atrás y afuera.



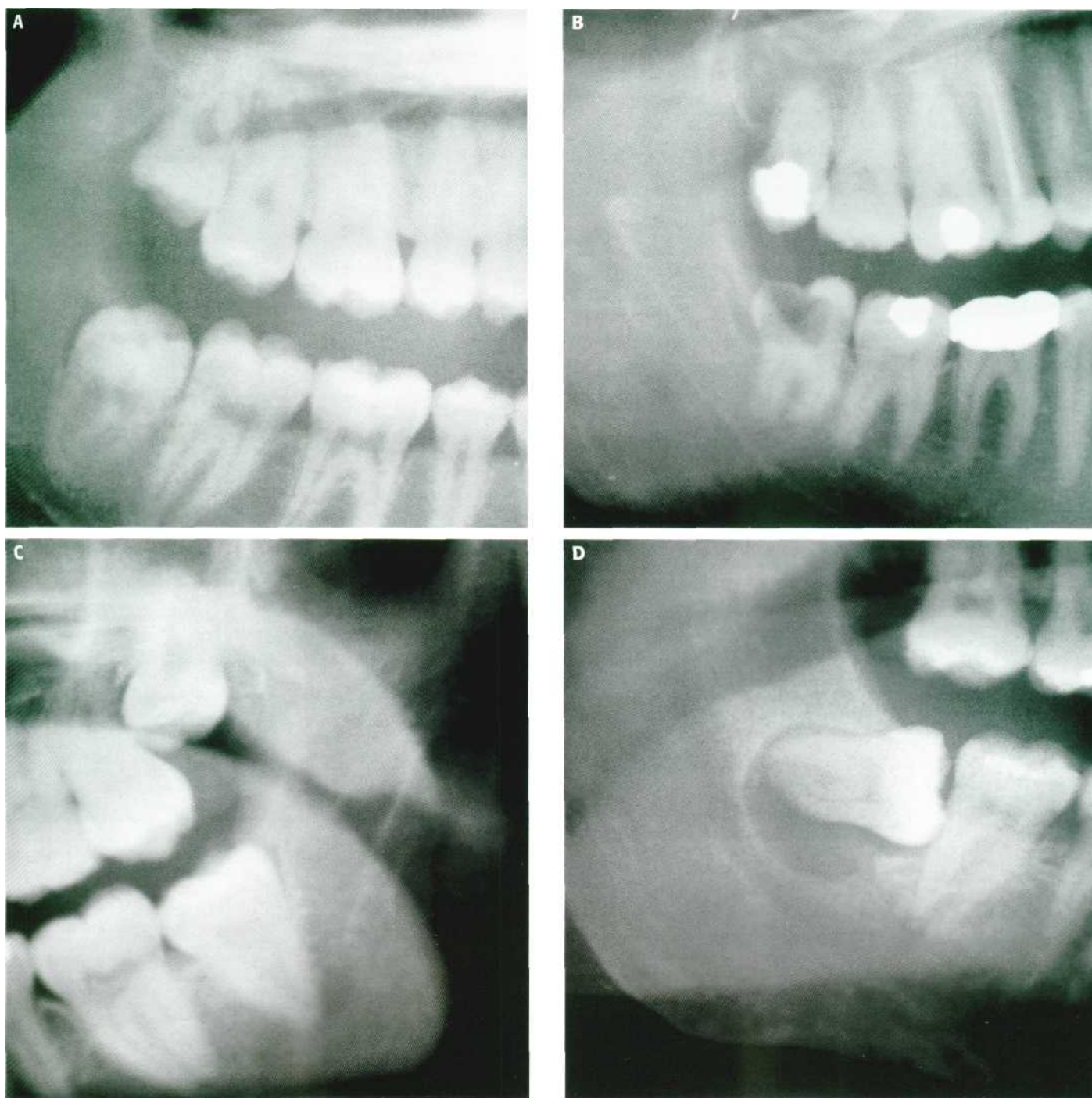
**Figura 13.9.** Terceros molares de clase II. Extracción con ostectomía (++++).

única o son varias fusionadas, y tiene forma cónica (figura 13.7). Igualmente pueden incluirse aquí aquellos cordales con una ligera mesioversión, erupcionados, aunque tengan la corona destruida, con raíces cónicas no retentivas y con un buen acceso mesial para el botador (figura 13.8).

- Clase II. Extracciones con ostectomía.

En este grupo se incluyen los cordales en inclusión ósea parcial, con raíces no retentivas o fusionadas, y que podrán ser extraídos con la realización de una ostectomía más o menos amplia en las zonas mesial,





**Figura 13.10.** (A) 1.8 de clase I y 4.8 de clase II. (B) 1.8 de clase I y 4.8 de clase II. (C) 2.8 y 3.8 de clase II. (D) 4.8 de clase II con un quiste.

vestibular y distal (figura 13.9). El botador se aplica en la zona mesial, con lo que se avulsiona fácilmente el tercer molar. Sólo debemos asegurarnos que el volumen y la forma de las raíces permitirán la rotación y la elevación del diente (figura 13.10).

- Clase III. Extracciones con ostectomía y odontosección en el cuello dentario.

Se tratará de cordales en inclusión total o parcial, en distintas posiciones (mesioangular, distoangular, vertical u horizontal), pero siempre con las raíces fusionadas o separadas con la misma vía de salida. La odontosección se hace en el cuello dentario, y se extraen la corona y las raíces por separado (figura 13.11).


- Clase IV. Extracciones con ostectomía y odontosección de las raíces.

En este grupo se incluyen los terceros molares ya comentados en la Clase III, pero que presentan varias raíces con vías de salida distintas. Por ello primero se efectuará una odontosección a la altura del cuello dentario que separará la corona de las raíces y posteriormente se separarán las raíces (figuras 13.12, 13.13 y 13.14).

- Clase V. Extracciones complejas.

Se trata de extracciones de terceros molares susceptibles de presentar una gran dificultad (figura 13.15).

Dentro de este apartado pueden presentarse distintos casos:



**Figura 13.11.** Terceros molares de clase III. Extracción con osteotomía (+++++) y odontosección en el cuello dentario (-----).

- Terceros molares en situación baja y muy pegados o superpuestos al segundo molar con ausencia del primer molar. En la figura 13.16 vemos la secuencia operatoria para su extracción.
- Cordales con raíces múltiples, finas o engrosadas, con vías de salida distintas y difíciles de individualizar (figura 13.17). Terceros molares voluminosos, globulosos y con dimensiones radiculares mayores que el diámetro de la corona (figura 13.18). Terceros molares en posición vertical, más o menos profundos pero con las raíces rectas, finas, paralelas y aplanadas en sentido mesiodistal (son muy retentivas). Cordales con una relación muy íntima con el nervio dentario inferior, atravesados por éste o con una raíz insinuándose dentro del conducto dentario inferior (figura 13.19). Cordales con raíces anquilosadas o "fusionadas" con el hueso maxilar.

- Clase VI. Extracciones con técnicas especiales.

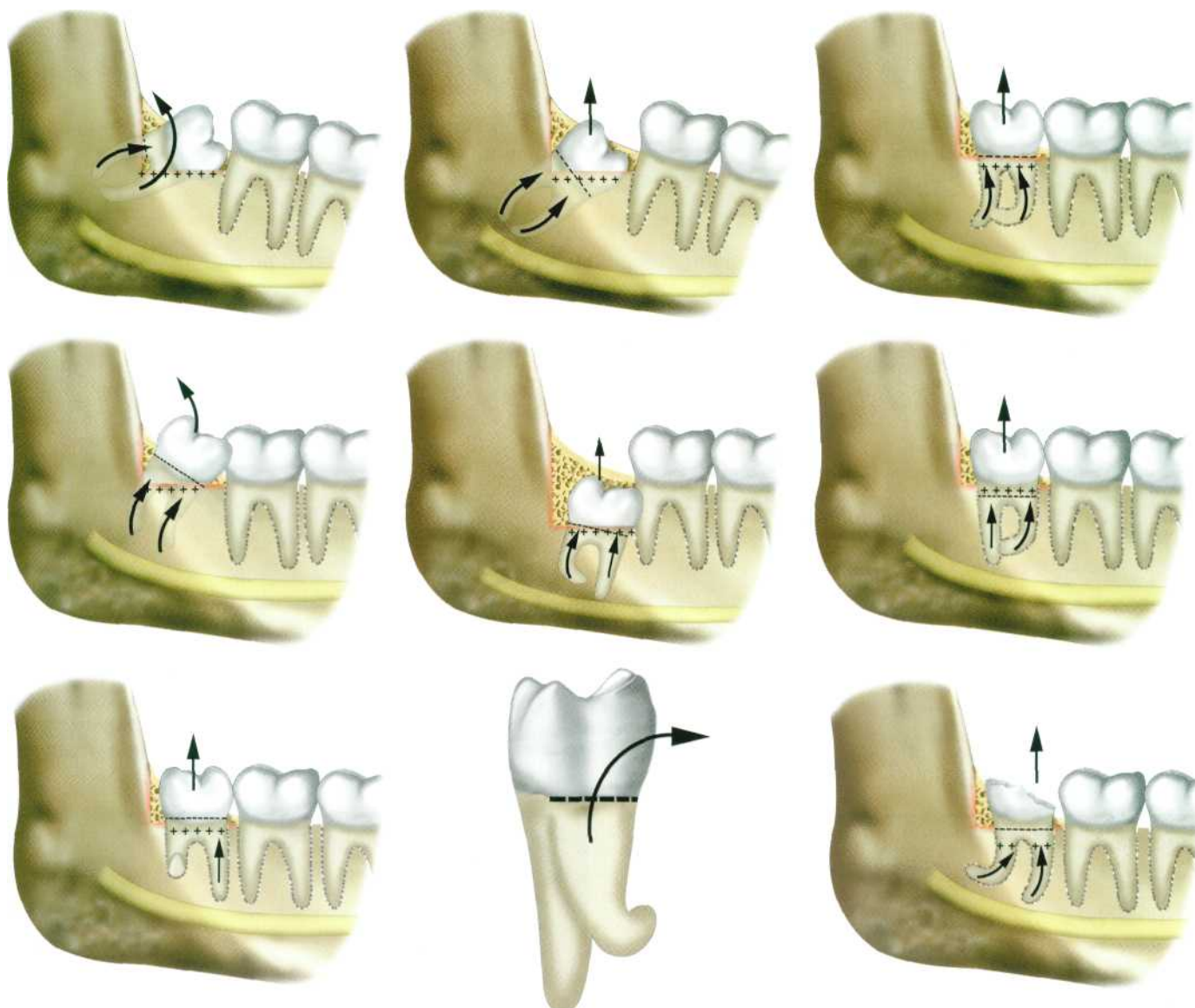
Algunos terceros molares pueden estar en posiciones francamente heterotópicas y precisarán técnicas especiales, a menudo con vías de abordaje extrabucal o cutáneo, que se escapan del contenido de este capítulo (figura 13.20).

## 13.4. EXTRACCIÓN QUIRÚRGICA DE LOS CORDALES INFERIORES

### 13.4.1. PREPARACIÓN DEL CAMPO OPERATORIO

El cirujano revisará antes de la intervención quirúrgica la historia clínica, por si hubieran aparecido cambios desde la última visita preoperatoria. Comprobará que el paciente sabe lo que se le va a realizar y que se encuentra relajado; la prescripción de un sedante una hora antes de la operación es una buena solución (por ejemplo diazepam 5-10 mg por vía oral).





**Figura T3.12.** Terceros molares de clase IV. Extracción con osteotomía (+++++) y odontosección en el cuello dentario y en las raíces (.....).

Una vez que el paciente está cómodamente instalado en el sillón o en la mesa de operaciones en posición semisentada (talla torácica a 20° para las exodoncias superiores y a 45° para las intervenciones sobre los cordales inferiores), procedemos al lavado quirúrgico del tercio inferior de la cara con una solución antiséptica (povidona yodada, diisotionato de hexamidina, etc.) (figura 13.21). El lavado de la cavidad bucal se hará o bien con antiséptico (clorhexidina) o bien con suero fisiológico. Cubriremos con tallas estériles el resto de la cabeza, incluyendo los ojos, el cuello y el tronco del paciente. La primera talla se coloca "en foulard" alrededor de la cabeza, tapando los cabellos y los dos tercios superiores de la cara; la segunda talla se pone "en servilleta" alrededor del cuello y cubriendo el tórax.

El cirujano se sitúa a la derecha del paciente, sentado o de pie, según sus preferencias, de tal manera que su codo quede a la altura de la boca del paciente; el primer ayudante se coloca a la izquierda y el segundo ayudante o instrumentista en la cabecera del paciente. Además de los dos ayudantes, es necesario personal auxiliar (una persona es suficiente) que no debe estar "estéril", ya que se encargará de colocarnos la luz adecuadamente y darnos el material que necesitemos en cada

momento. La mesa del instrumental, si no tenemos instrumentista, la situaremos a la cabecera del paciente, entre el primer ayudante y el cirujano.

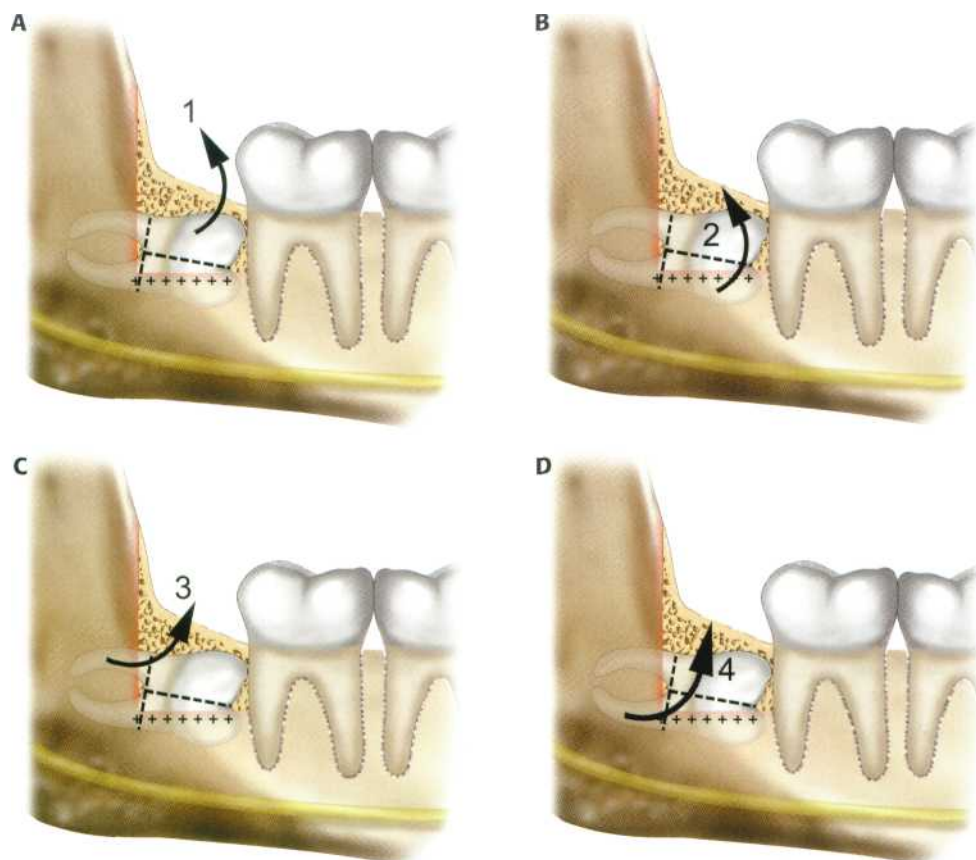
#### 13.4.2. ACTO QUIRÚRGICO

El acto quirúrgico, propiamente dicho, consta casi siempre de los siguientes tiempos:

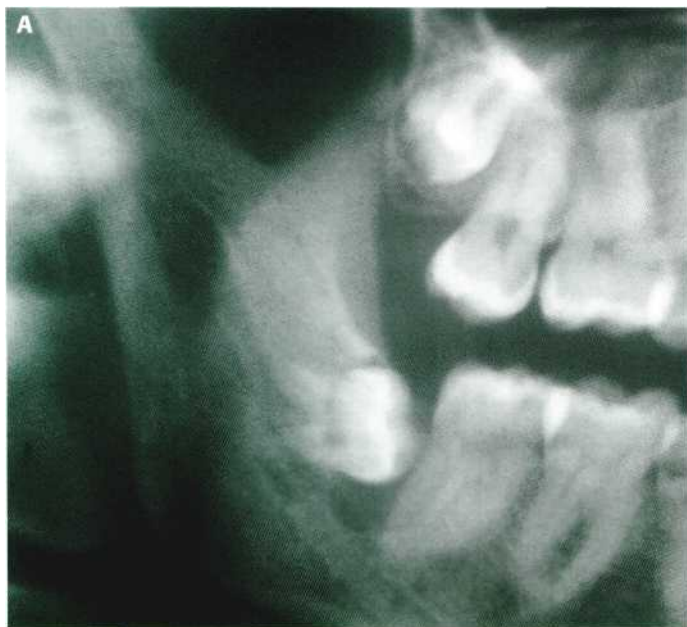- Anestesia.
- Incisión.
- Despegamiento del colgajo mucoperióstico.
- Osteotomía.
- Odontosección y exodoncia.
- Limpieza de la herida operatoria.
- Reposición del colgajo y sutura.

Antes de iniciar cualquier tipo de intervención quirúrgica, como ya hemos repetido en numerosas ocasiones, debe repasarse la anatomía topográfica de la zona operatoria. En la figura 13.22 detallamos las estructuras anatómicas más importantes en la cirugía del tercer molar inferior.





**Figura 13.13.** Secuencia de la extracción de un cordal de clase IV. (A) Extracción de la mitad distal de la corona. (B) Extracción del resto de la corona. (C) Extracción de la raíz distal. (D) Extracción de la raíz mesial.



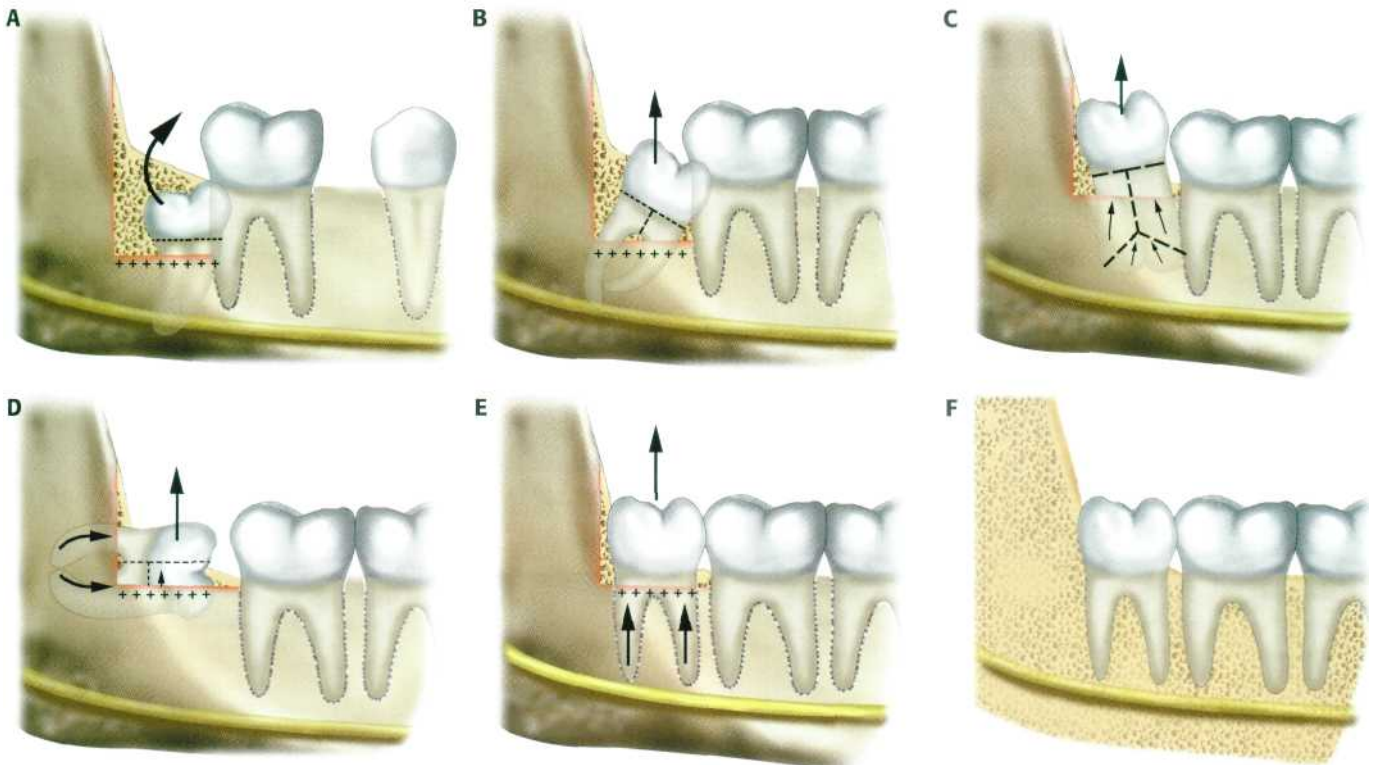
**Figura 13.14.** (A) 1.8 de clase II y 4.8 de clase IV. (B) 2.8 de clase II y 3.8 de clase III.

#### 13.4.2.1. Anestesia

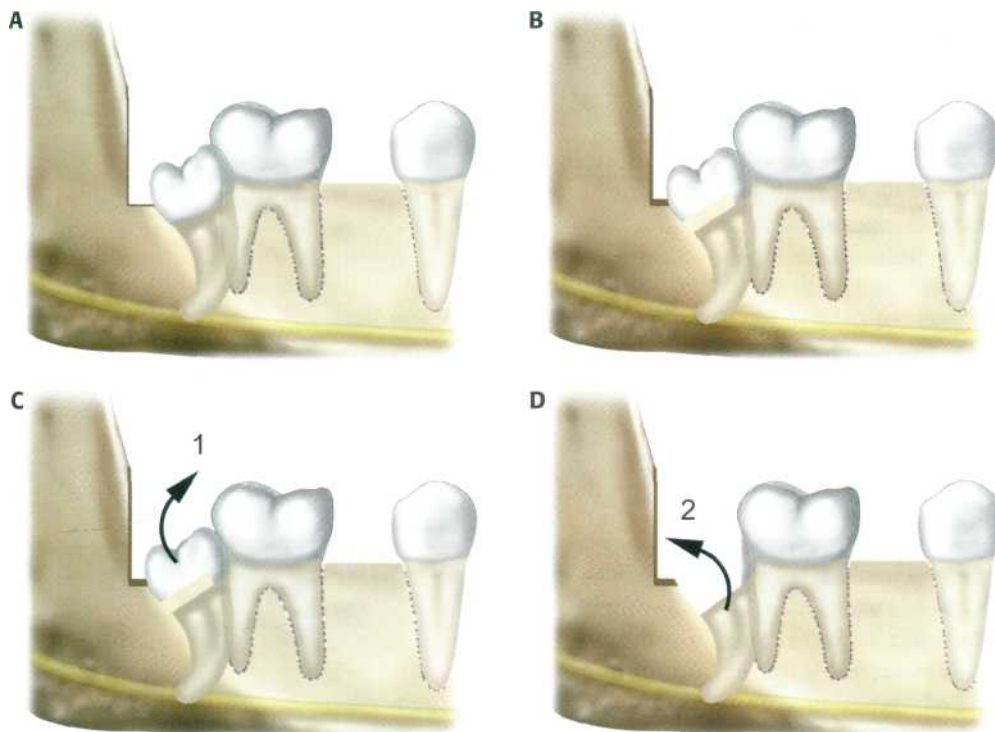
La elección del tipo de anestesia que se usará dependerá del estado general del paciente, la edad, la personalidad y madurez psíquica, así como el grado de ansiedad que presente el paciente ante la intervención quirúrgica. También dependerá del número de cordales que serán extraídos, y del grado de dificultad y el tiempo que preveamos para la extracción.

En personas jóvenes con buen estado general y buena predisposición, a los que haya que extraer uno ó dos terceros molares de dificultad

media o baja, para los cuales calculemos menos de una hora de intervención, la anestesia local "pura" es la mejor indicación. Normalmente extraemos los terceros molares de uno en uno, pero pueden avulsionarse con comodidad los cordales superior e inferior del mismo lado. La exodoncia simultánea de los dos cordales superiores es también recomendable, no así la de los dos terceros molares inferiores, ya que en este último caso la realización de una anestesia troncular bilateral ocasionará molestias postoperatorias importantes.



**Figura 13.15.** Terceros molares de clase V. (A) Cordal superpuesto a la cara distal del segundo molar con ausencia del primer molar. (B) Cordal con raíces múltiples y con vías de salida contrapuestas. (C) Tercer molar con raíces globulosas. (D) Tercer molar con un diámetro radicular mayor al coronario. (E) Cordal en situación vertical con raíces finas y paralelas. (F) Cordal con anquilosis radicular.



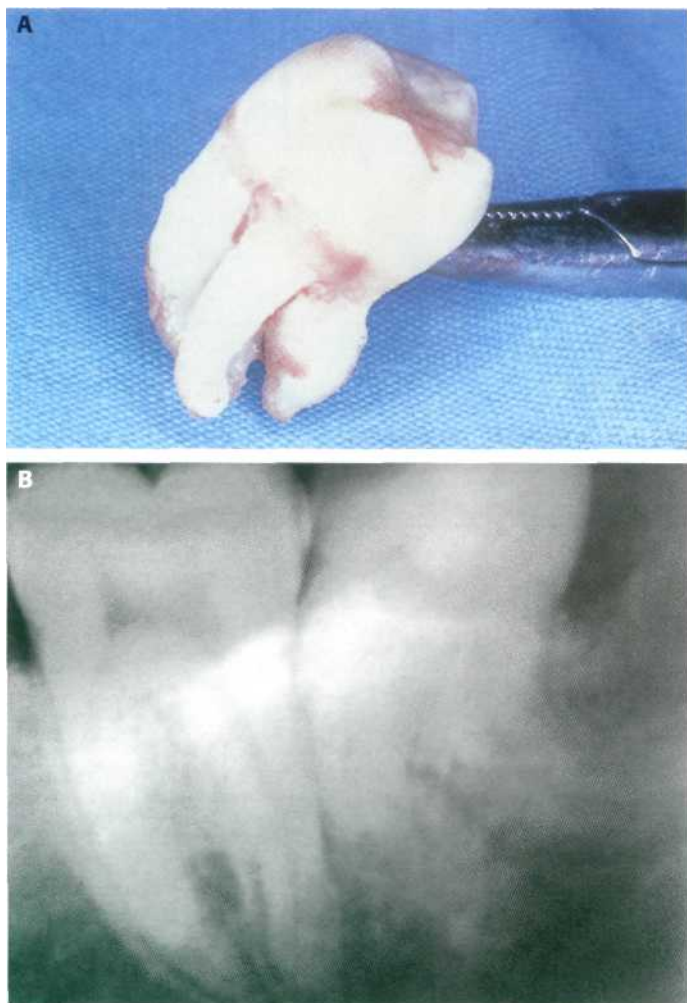
**Figura 13.16.** Secuencia de la extracción de un tercer molar de clase V. (A) Ostectomía. (B) Odontosección en el cuello dentario. (C) Extracción de la corona. (D) Extracción de las raíces.

En la mandíbula se efectuará un bloqueo troncal del nervio dentario inferior y del nervio lingual (troncular mandibular baja); además infiltraremos el vestibulo y la mucosa del trígono retromolar (nervio bucal), es decir que se precisa el bloqueo de la tercera rama del trigémino (figura 13.23). En el maxilar superior la anestesia infiltrativa en el fondo del vestibulo por detrás del segundo molar con el paciente con la boca semicerrada y por palatino en la unión de la fibromucosa con la mucosa

laxa suele ser suficiente (nervios alveolodentarios posteriores y nervio palatino anterior) (figura 13.24).

El anestésico que recomendamos es la articaína ya que produce una anestesia profunda y duradera, aunque también puede utilizarse mepivacaína o anestésicos locales de larga duración como la bupivacaína o la etidocaína. Su efecto prolongado cubre las primeras horas del postoperatorio en las que el dolor es más importante.





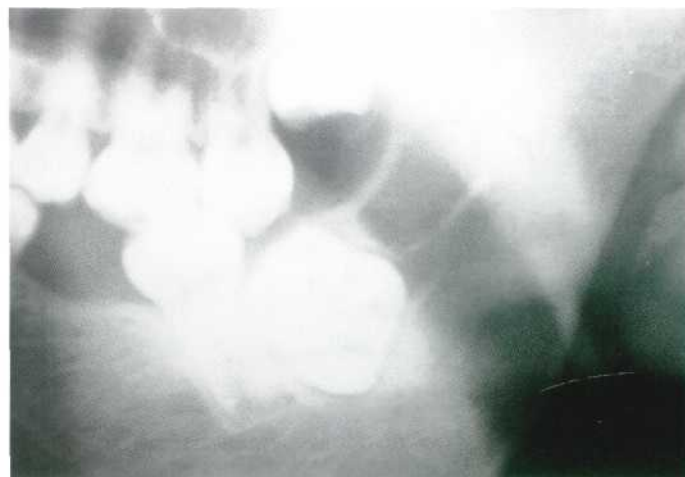**Figura 13.17.** (A) 4.8 con cuatro raíces divergentes. (B) 3.8 con raíces finas con vías de salida distintas (radiografía periapical).

La anestesia local complementada con una premedicación sedante preoperatoria por vía oral (benzodiazepinas) o por vía endovenosa (midazolam, propofol, etc.) durante la intervención quirúrgica ofrece la ventaja de tener al paciente relajado, lo que facilitará la labor del cirujano. La sedación por vía intravenosa debe ser realizada por un anestesta experimentado en este tipo de técnica y está indicada en personas ansiosas, en niños, en pacientes con patología sistémica (cardiopatías o diabéticos) y en extracciones que por su dificultad preveamos de larga duración (más de una hora). La sedación por vía inhalatoria con oxígeno y óxido nitroso puede ser también de gran ayuda, si se tiene experiencia en la técnica y se aplica en pacientes seleccionados adecuadamente.

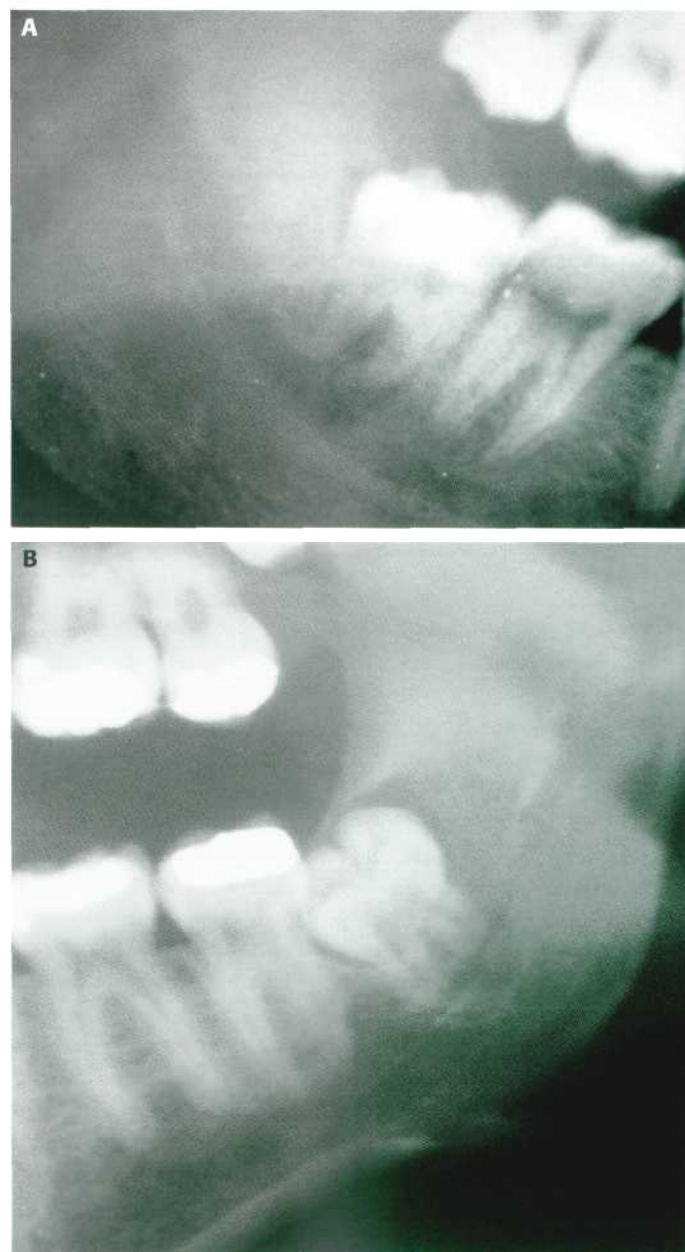
En cuanto a la anestesia general con intubación nasotraqueal y taponamiento faríngeo, estará indicada en personas muy ansiosas, en disminuidos psíquicos, cuando exista infección locorregional y cuando hagamos la extracción de los cuatro cordales. En casos excepcionales podrá indicarse la anestesia general, como remarca Howe, para efectuar la extracción de un solo tercer molar, ante la eventualidad de que éste presente una inclusión intraósea muy profunda (a la altura o por debajo del ápice del segundo molar). Nosotros en este caso haríamos la intervención quirúrgica con anestesia local y sedación endovenosa (sedación consciente).

#### 13.4.2.2. Incisión

Antes de iniciar la incisión o diéresis, es conveniente palpar la región, para situar el triángulo retromolar y la rama ascendente de la man-

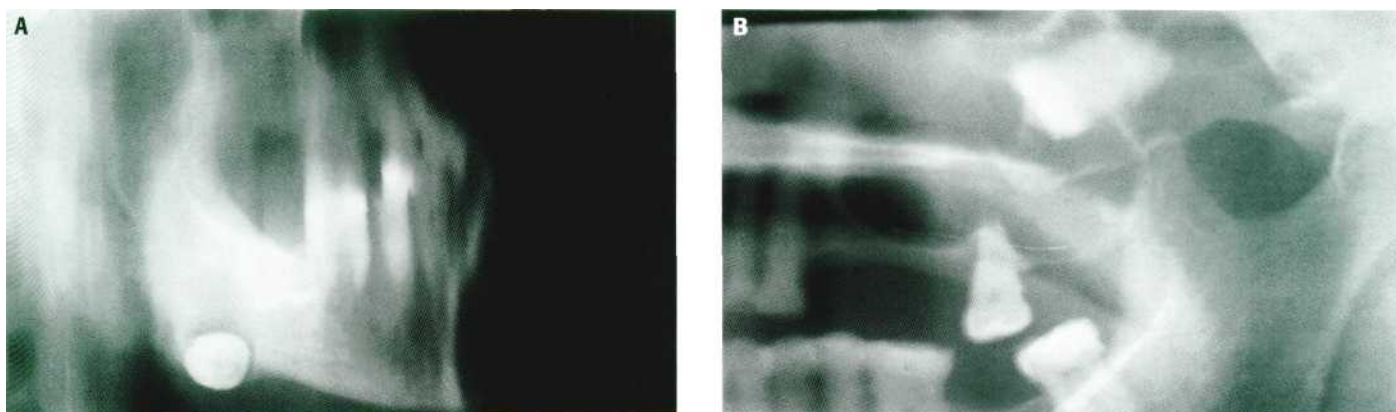


**Figura 13.18.** Tercer molar globuloso (3.8)



**Figura 13.19.** (A) 4.8 con raíces muy finas que se insinúan en el conducto dentario inferior. (B) 3.8 con las raíces en íntima relación con el conducto dentario inferior.





**Figura 13.20.** Terceros molares de clase VI. (A) 4.8 en el ángulo mandibular. (B) 2.8 en el seno maxilar.



**Figura 13.21.** Posiciones de la mesa de quirófano. Talla torácica a 45° o a 20°.

dibula. El acceso a la zona operatoria será considerado adecuado si la apertura bucal es suficiente. Podemos palpar la cresta oblicua externa con la punta del dedo y establecer su relación con el tercer molar.

Para hacer la incisión utilizaremos un mango de bisturí del número 3 y una hoja del número 15.

La incisión debe permitir una correcta visualización del campo operatorio tras el levantamiento del colgajo mucoperióstico, para poder efectuar cómodamente la osteotomía sin peligro de lesionar estructuras vecinas. El error más común cuando el profesional tiene poca experiencia es hacer incisiones muy pequeñas; así, recordamos que un colgajo de 3 cm tarda en cicatrizar el mismo tiempo que un colgajo de 6 cm. El colgajo debe estar bien irrigado y ser fácil de reposicionar en su lugar.

La incisión que preferimos es la angular (triangular) o en bayoneta que se inicia en el borde anterior de la rama ascendente mandibular cruzando el triángulo retromolar hasta la cara distal del segundo molar (por detrás de sus cúspides vestibulares). En el caso de que el tercer molar esté semierupcionado, la incisión llegará hasta este tercer molar. Desde el ángulo distovestibular del segundo molar se realizará una incisión de descarga vestibular de atrás adelante, o bien se continuará a través del surco vestibular del segundo molar y se iniciará la incisión vertical de descarga en mesial de este diente. Algunos autores como Groves y Moore recomiendan conservar la inserción gingival de la cara vestibular del segundo molar, por lo que la descarga por mesial se efectúa después de hacer la incisión a unos milímetros del surco gingival en paralelo al cuello del segundo molar (figura 13.25B). Esta variante se usa en los cordales semierupcionados y en mesioversión. La elección de una u otra dependerá del grado de dificultad que presente el cordal. La incisión distal en el triángulo retromolar (primera incisión) debe orientarse hacia el

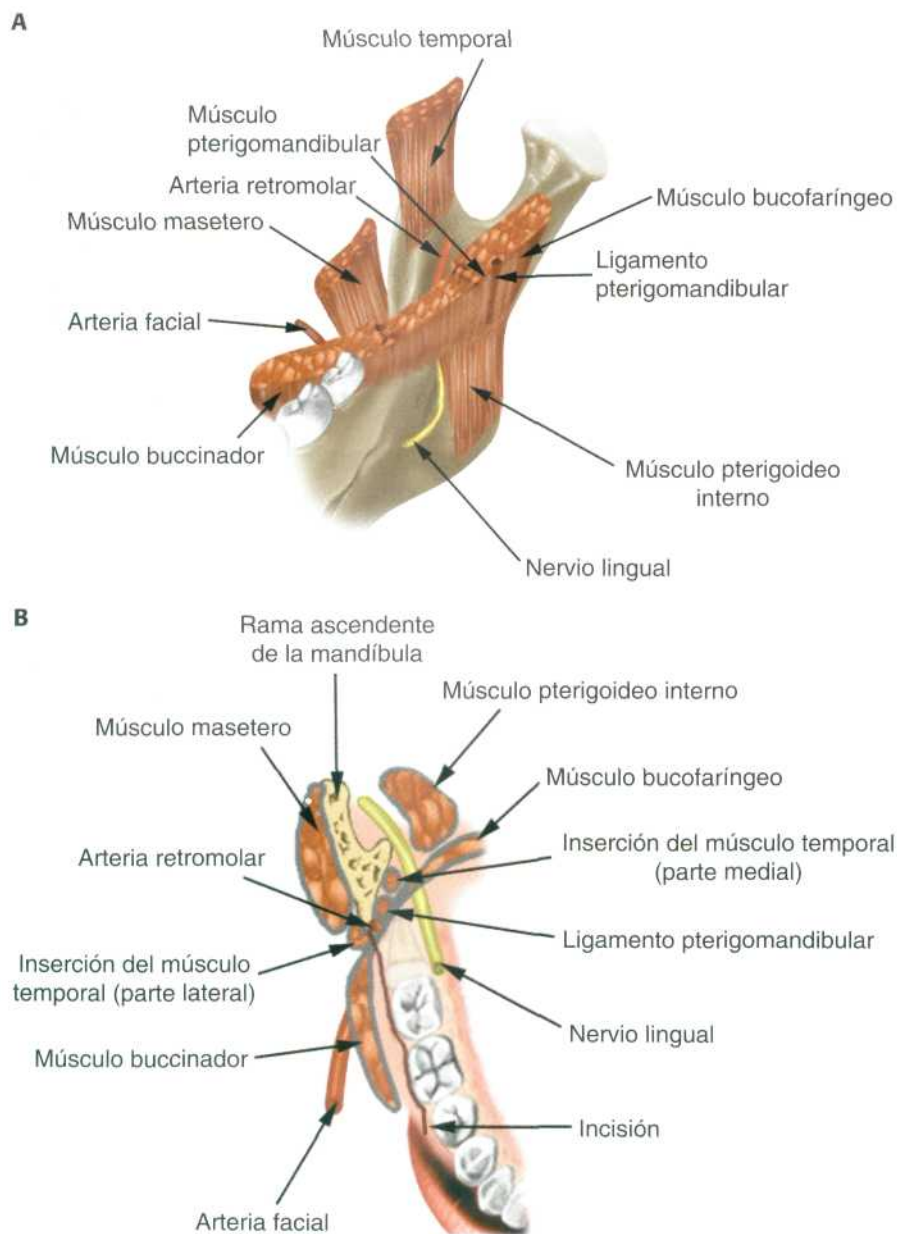
lado vestibular con el fin de evitar que una incisión muy lingualizada comporte la lesión de las importantes estructuras anatómicas que circulan por esta zona, y especialmente del nervio lingual (figura 13.25).

Algunos autores no hacen la incisión vertical de descarga habitualmente. En este caso extienden la incisión festoneada a través del surco gingival del primer molar (figura 13.26). Este colgajo envolvente es más fácil de suturar, es menos doloroso en el postoperatorio y la curación es más rápida y con menos complicaciones. Da un campo operatorio más limitado pero puede recomendarse si el cordal está en posición alta (semierupcionado) y favorable (ligera mesioversión), y se prevé que no será necesario practicar odontosección. En estos casos se recomienda hacer una incisión complementaria en sentido vestibulo-lingual por detrás del segundo molar (figura 13.26). Nosotros no la utilizamos habitualmente ya que además de dar un campo operatorio muy limitado, es más frecuente que se produzcan desgarros por la tensión del colgajo y que aparezcan equimosis en el postoperatorio.

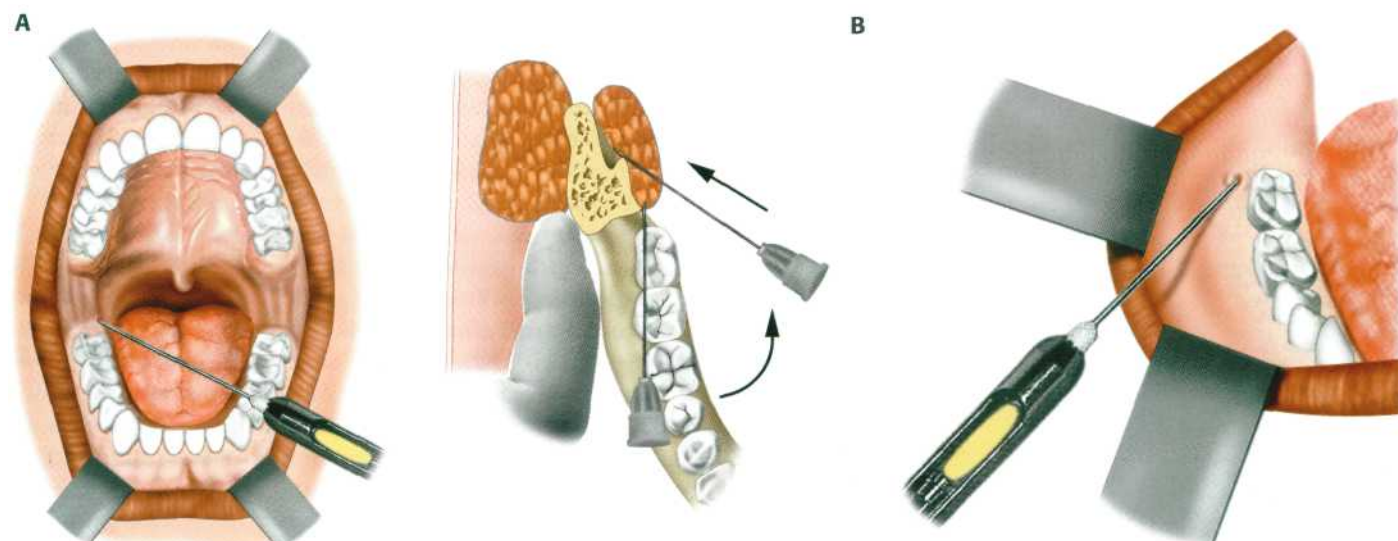
La incisión de descarga vertical (segunda incisión) tiene como objeto evitar tensiones cuando se separa el colgajo mucoperióstico, y desgarros de los tejidos blandos. Esta incisión no debe afectar las papilas y si es posible no debe llegar al fondo del vestibulo.

Toda la incisión triangular o en bayoneta, tanto en su segmento retromolar como en el vestibular vertical, debe ser efectuada de un solo trazo, profundizando hasta la cortical ósea e incidiendo el periostio.

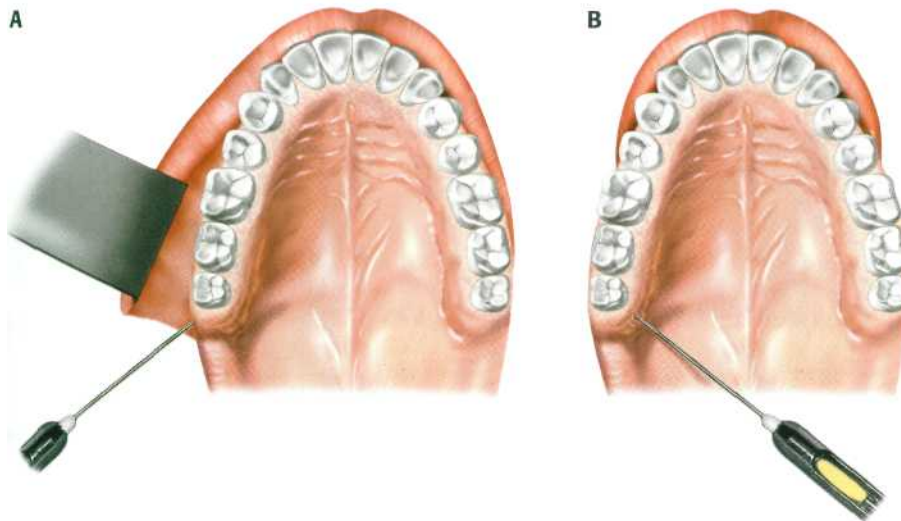
En los casos en que exista patología previa de la mucosa (pericoronaritis en cordales semierupcionados), aprovecharemos este tiempo quirúrgico para hacer la exéresis de la mucosa enferma, procurando ser lo más económico posible. Para ello dividimos en dos el trazo rectilíneo que hacemos sobre la rama ascendente de la mandíbula, uno que vaya hasta la zona distovestibular del cordal y otro hasta el ángulo dis-



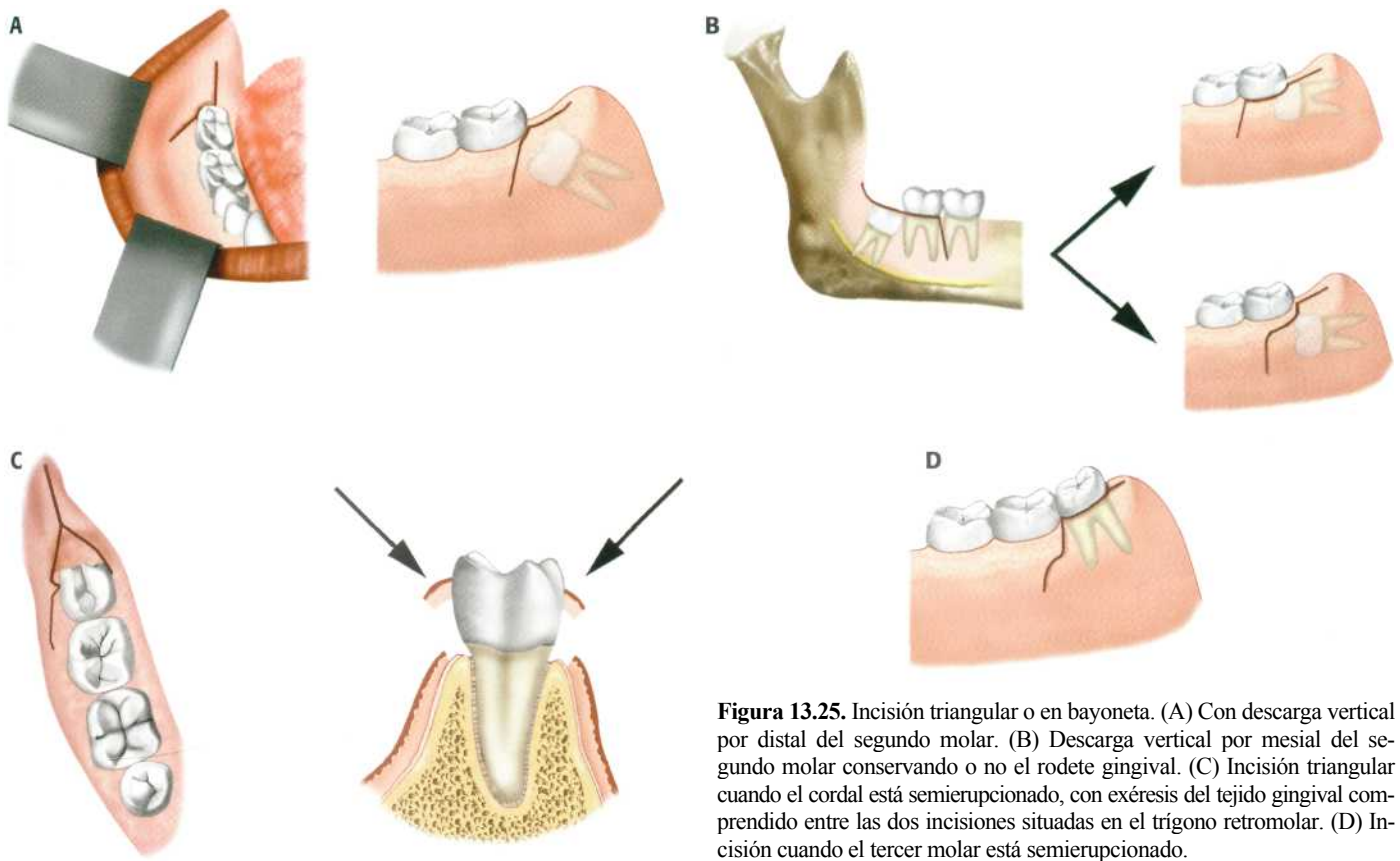
**Figura 13.22.** Recuerdo anatómico de la región del tercer molar mandibular.



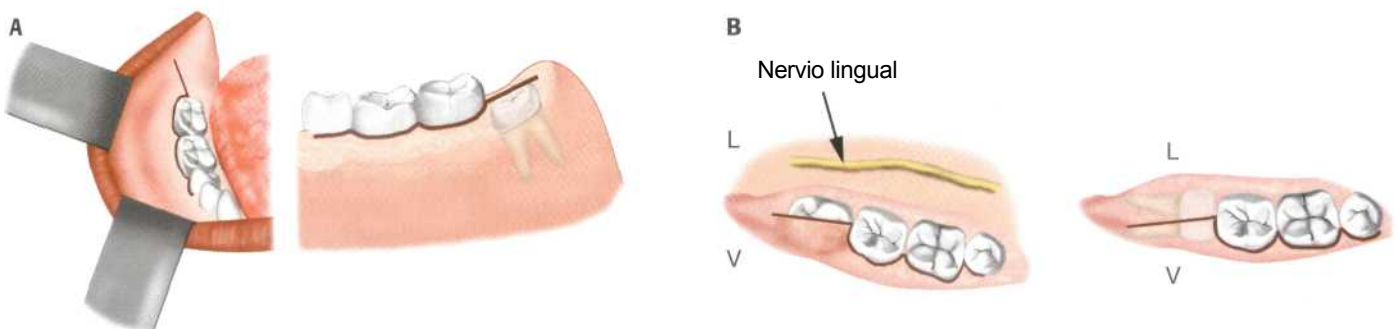
**Figura 13.23.** Anestesia locoregional para la extracción del tercer molar inferior. (A) Troncular del nervio dentario inferior y del nervio lingual. (B) Infiltración en la zona vestibular para anestesiarse el nervio bucal.



**Figura 13.24.** Anestesia locorregional para la extracción del tercer molar superior. (A) Infiltración en el fondo del vestibulo por detrás del segundo molar. (B) Infiltración palatina.

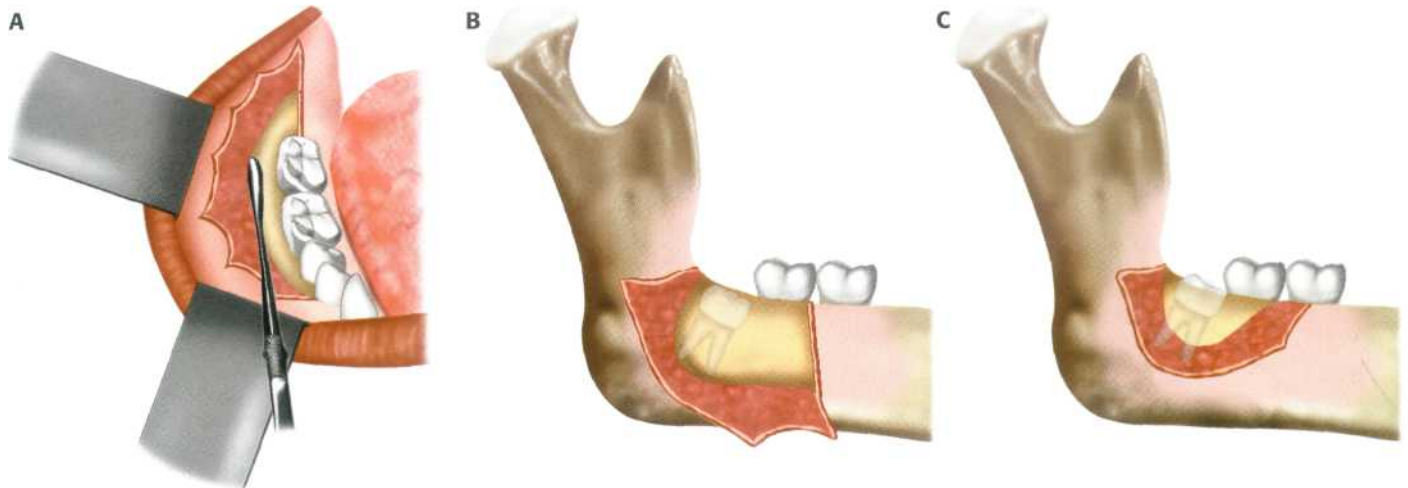


**Figura 13.25.** Incisión triangular o en bayoneta. (A) Con descarga vertical por distal del segundo molar. (B) Descarga vertical por mesial del segundo molar conservando o no el rodete gingival. (C) Incisión triangular cuando el cordal está semierupcionado, con exéresis del tejido gingival comprendido entre las dos incisiones situadas en el triángulo retromolar. (D) Incisión cuando el tercer molar está semierupcionado.

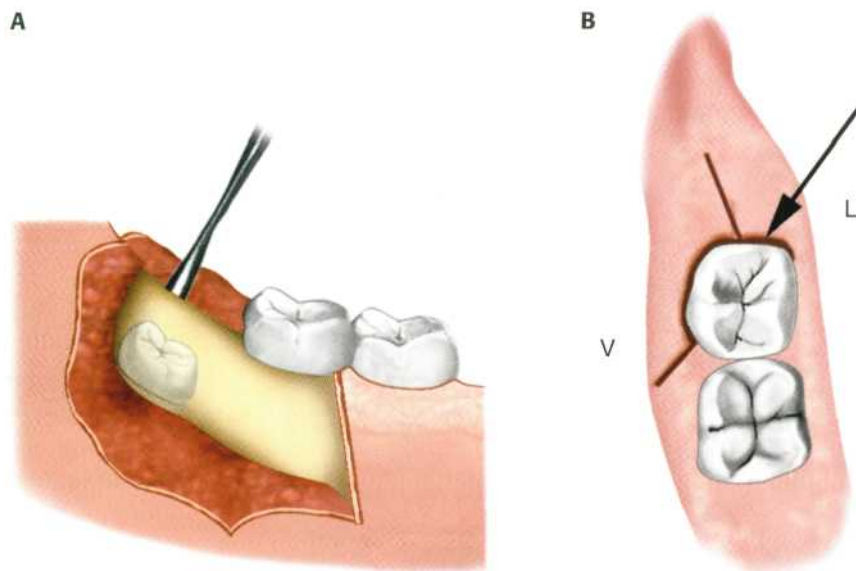


**Figura 13.26.** Incisión sulcular sin descarga vestibular vertical para obtener un colgajo envolvente. (A) Visión frontal y lateral. (B) Vista oclusal.





**Figura 13.27.** (A) Despegamiento del colgajo mucoperiostico. (B) Colgajo triangular. (C) Colgajo envolvente.



**Figura 13.28.** (A) Protección del colgajo lingual con la legra de Howarth. (B) Incisión a través del surco distolingual del segundo molar.

tolingual, resecando el triángulo mucoso que queda entre ambas incisiones (figura 13.25C).

La hemorragia se controlará mediante aspiración constante por parte del ayudante, tanto durante la incisión como en los demás tiempos quirúrgicos, procurando mantener el campo operatorio limpio y perfectamente visible.

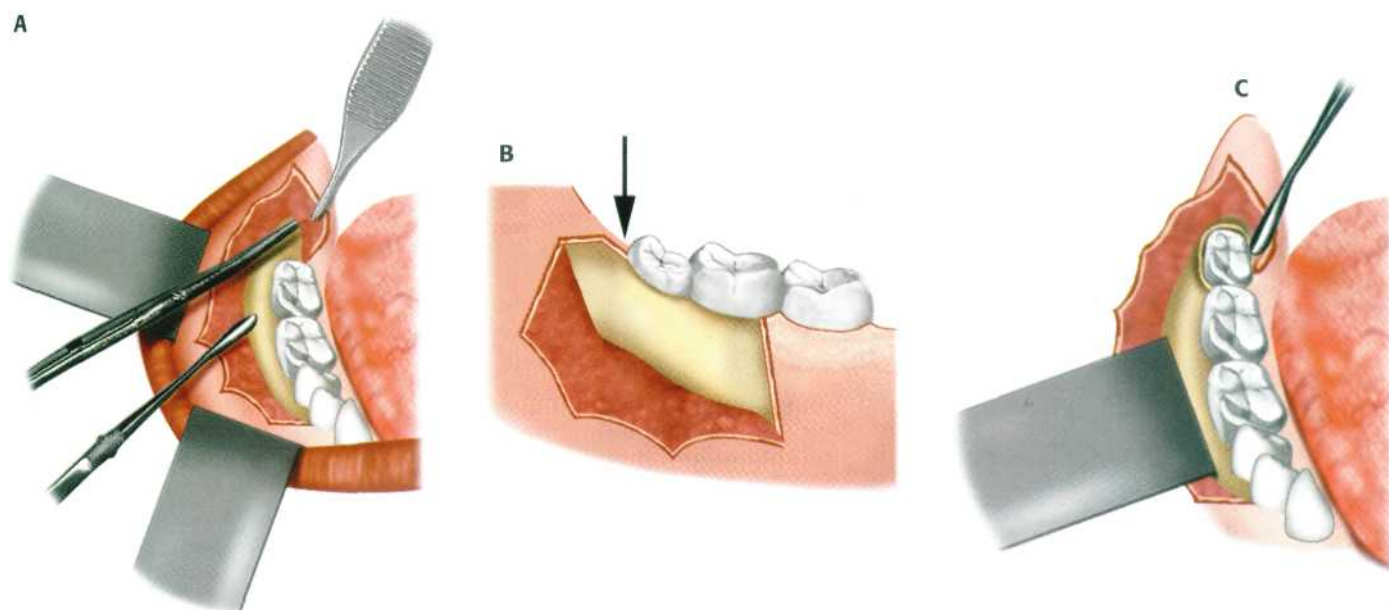
#### 13.4.2.3. Despegamiento del colgajo mucoperiostico

Para hacer el levantamiento del colgajo mucoperiostico se necesitará el periostotomo de Freer o el de Obwegeser.

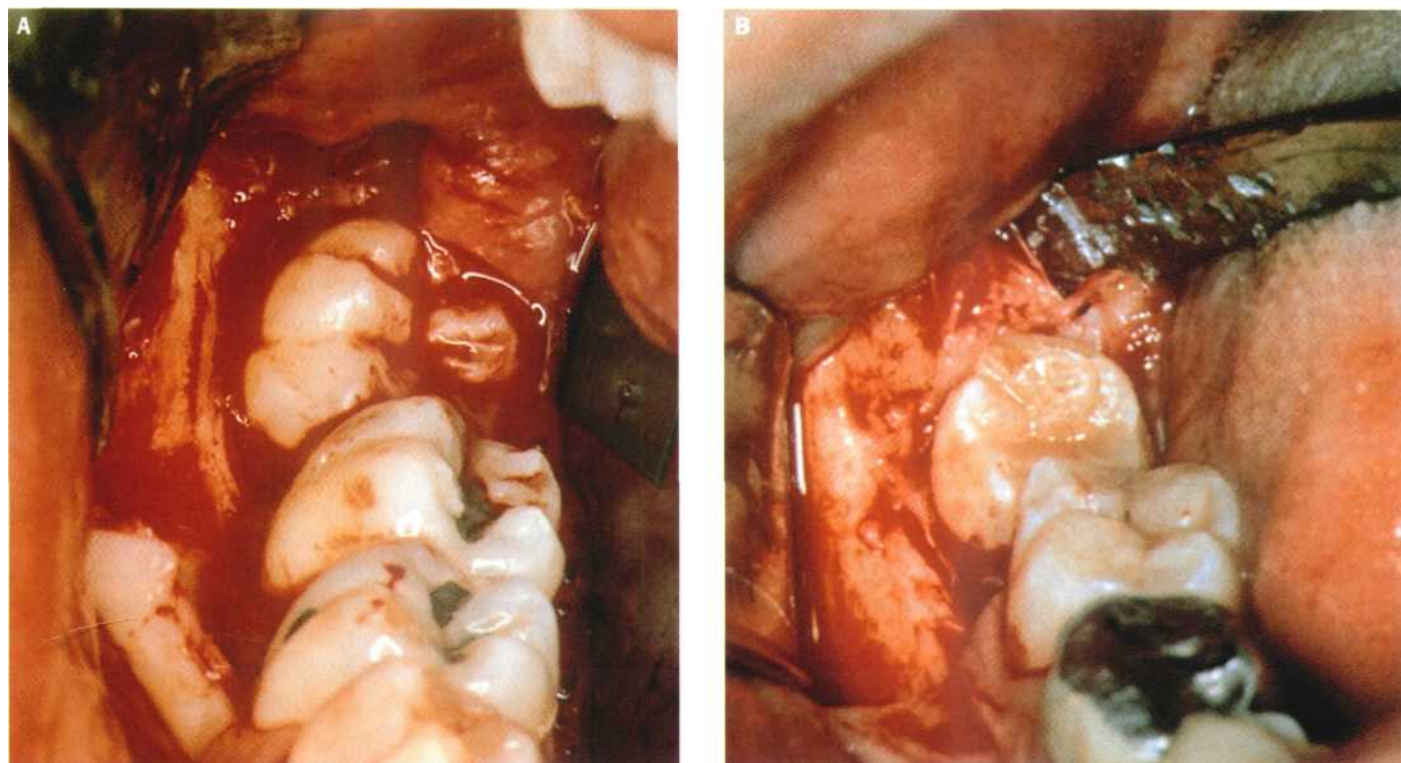
Se despegará en primer lugar el colgajo vestibular. Apoyando el periostotomo en la cortical ósea, empezando en el ángulo entre las dos incisiones (la distal y la vertical de descarga), se levanta el colgajo vestibular de delante hacia atrás y hacia arriba. A continuación se mantiene rechazado el colgajo mediante un separador de Minnesota, aplicando una ligera presión sobre el hueso, para evitar la isquemia del borde libre del colgajo que podría influir negativamente en su posterior cicatrización; asimismo, una excesiva fuerza para mantener separado el colgajo vestibular, puede provocar una lesión en el labio. La protección correcta del colgajo con el separador disminuirá enormemente la posibilidad de desgarrar el colgajo, el edema y el dolor postoperatorios (figura 13.27).

Posteriormente se despegla la fibromucosa del trigono retromolar y lingual, cuidadosamente con el periostotomo para evitar lesiones de los tejidos blandos o contusiones del nervio lingual, que transcurre en íntima relación con la cortical interna de la mandíbula en esta zona. El colgajo lingual se mantiene ligeramente separado introduciendo un periostotomo de Obwegeser o una legra de Howarth por debajo del periostio en contacto con la cortical ósea interna (figura 13.28A), que protege las estructuras linguales, y especialmente el nervio lingual, mientras se practica la ostectomía y la odontosección. A veces, para evitar desgarros de la fibromucosa lingual, se hace una incisión a través del surco lingual del tercer o segundo molar; esta maniobra se realizará con sumo cuidado por los motivos ya expuestos (figura 13.28B).

El levantamiento del colgajo debe efectuarse sin desgarrar ni perforar la mucosa, especialmente en las zonas de mayor dificultad en la manipulación como son en la mucosa adherida o en la mucosa bucal fibrosada por haber padecido múltiples episodios flogóticos. No se termina el despegamiento del colgajo mucoperiostico hasta que quede bien expuesta la corona clínica (cordal semiincluido), la cortical ósea y el hueso distal (cordal incluido), o los tres. Donado recomienda utilizar las tijeras de disección para seccionar posibles adherencias o alguna inserción muscular (músculo temporal) que traccionen el colgajo (figura 13.29A). Howe prefiere que siempre quede expuesta en el campo ope-



**Figura 13.29.** (A) Disección de las adherencias con tijeras. (B) Exposición de la espícula ósea distolingual. (C) Colocación del separador de Minnesota y la legra de Howarth.



**Figura 13.30.** (A) Disección de un colgajo envolvente. (B) Exposición del campo operatorio con un colgajo triangular.

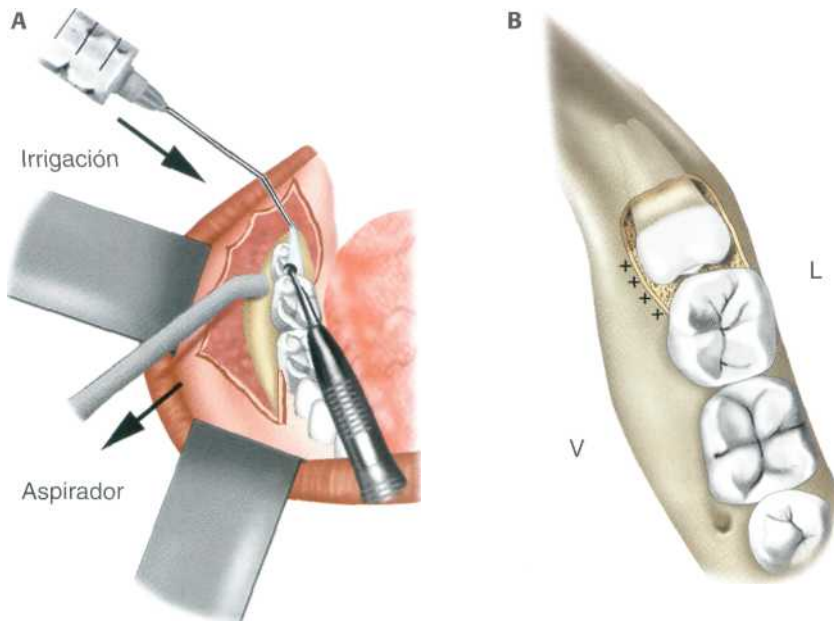
ratono la espícula ósea distolingual, lo que se consigue con la disección y visualización de al menos 5 mm del hueso ubicado por detrás del tercer molar (figura 13.29). Biou refiere la necesidad de exponer al menos 2 cm de altura de la zona de la cortical externa a fin de tener un buen campo operatorio para efectuar la ostectomía.

Una vez separados los dos colgajos, vestibular y lingual, e insertados los separadores (Langenbeck, Farabeuf, Austin o Minnesota) que se apoyan sobre la cortical externa y una legra de Howarth en el lado lingual, se procederá a la realización de la ostectomía (figura 13.30).

#### 13.4.2.4. Ostectomía

Se trata de la eliminación del hueso mandibular que cubre, total o parcialmente la corona del tercer molar. Para ello debe tenerse una representación mental de donde se encuentra el diente incluido en relación con el hueso que lo rodea.

Es necesario eliminar la cantidad de hueso suficiente para dejar expuesta y tener acceso a la totalidad de la corona del cordal, sin poner en peligro el segundo molar u otras estructuras cercanas. El concepto de accesibilidad que propugna Ries Centeno nos parece muy claro: la cara



**Figura 13.31.** Osteotomía con pieza de mano y fresa redonda de carburo de tungsteno del n° 8.

mesial de un tercer molar es accesible cuando no está cubierta por hueso y existe un espacio entre ella y el hueso mesial, o entre ella y el segundo molar.

Aunque la osteotomía se puede hacer con escoplo y martillo, actualmente es aconsejable la osteotomía con la fresa (redonda o de fisura). Se empleará una fresa nueva redonda de carburo de tungsteno del número 8, con pieza de mano, irrigación con suero fisiológico o agua destilada estériles, con el fin de evitar el recalentamiento del hueso, y aspiración constante (figura 13.31). En ocasiones puede combinarse la utilización de la fresa quirúrgica y del escoplo o cincel.

Si el tercer molar es visible tras despegar el colgajo, se realizará en primer lugar una osteotomía mesial vertical, para tener acceso a la cara mesial del cordal incluido; se continuará con una osteotomía vestibular (formando un surco en toda la superficie ósea vestibular) cuya profundidad dependerá de la altura a la que esté la corona dentaria y el espacio necesario para movilizar y desplazar el molar, preservando en lo posible la cresta ósea oblicua; se acabará con la osteotomía distal en el triángulo retromolar, si ésta fuera necesaria (figura 13.32). Cuando el tercer molar está completamente incluido en el hueso, pueden efectuarse distintas perforaciones con la fresa redonda del n° 8 en la zona donde presumiblemente está el cordal; posteriormente se unen estos agujeros con el escoplo o con una fresa de acero de los números 18 al 30, y se levanta toda la superficie o tapa ósea que cubría el molar. También puede actuarse directamente con una fresa redonda grande, eliminando todo el hueso que cubre la corona dentaria. Seguidamente crearemos acceso a las caras mesial, vestibular y distal, obteniendo así el espacio de trabajo adecuado y el espacio de desplazamiento (vía de salida) pertinente para la exodoncia (figura 13.33).

Es mejor efectuar una osteotomía amplia, para que la extracción se pueda hacer fácilmente. Si la osteotomía es insuficiente, se tendrá que aplicar una gran fuerza con el elevador, lo que puede provocar una fractura de la mandíbula.

En algunas ocasiones la osteotomía implicará la exéresis de una gran cantidad de hueso cortical, como sería en los casos en que las raíces convergen a nivel apical y engloban el conducto dentario inferior o una zona ósea interradicular que se opone a cualquier maniobra de elevación, cuando son globulosas ("bate de béisbol") o cuando presentan alguna anomalía anatómica.

Es importante remarcar la importancia de conseguir un correcto acceso a la cara mesial, ya que en las exodoncias que no necesitan odon-

tosección se hace una muesca en el ángulo mesiovestibular en el cuello dentario, donde aplicaremos el elevador de Pott, y procederemos a la extracción, en dirección hacia atrás y arriba. Esta muesca se dirigirá hacia lingual y hacia apical.

Generalmente en los terceros molares incluidos sin obstáculos radiculares o de otro tipo, y de acuerdo con Sada Tejero, la osteotomía de una cuña ósea distal y un buen acceso de su cara mesiovestibular resuelven técnicamente su exodoncia en casi todos los casos (figura 13.34).

Kruger recomienda efectuar siempre en primer lugar una osteotomía de acceso al molar incluido, para seguidamente hacer la odontosección. "Un diente flojo en su lecho es difícil de dividir", remarca este autor, por esto tras la odontosección se prosigue con la osteotomía necesaria para dar salida a los fragmentos dentarios y tener un buen acceso a ellos.

#### 13.4.2.5. Odontosección y exodoncia

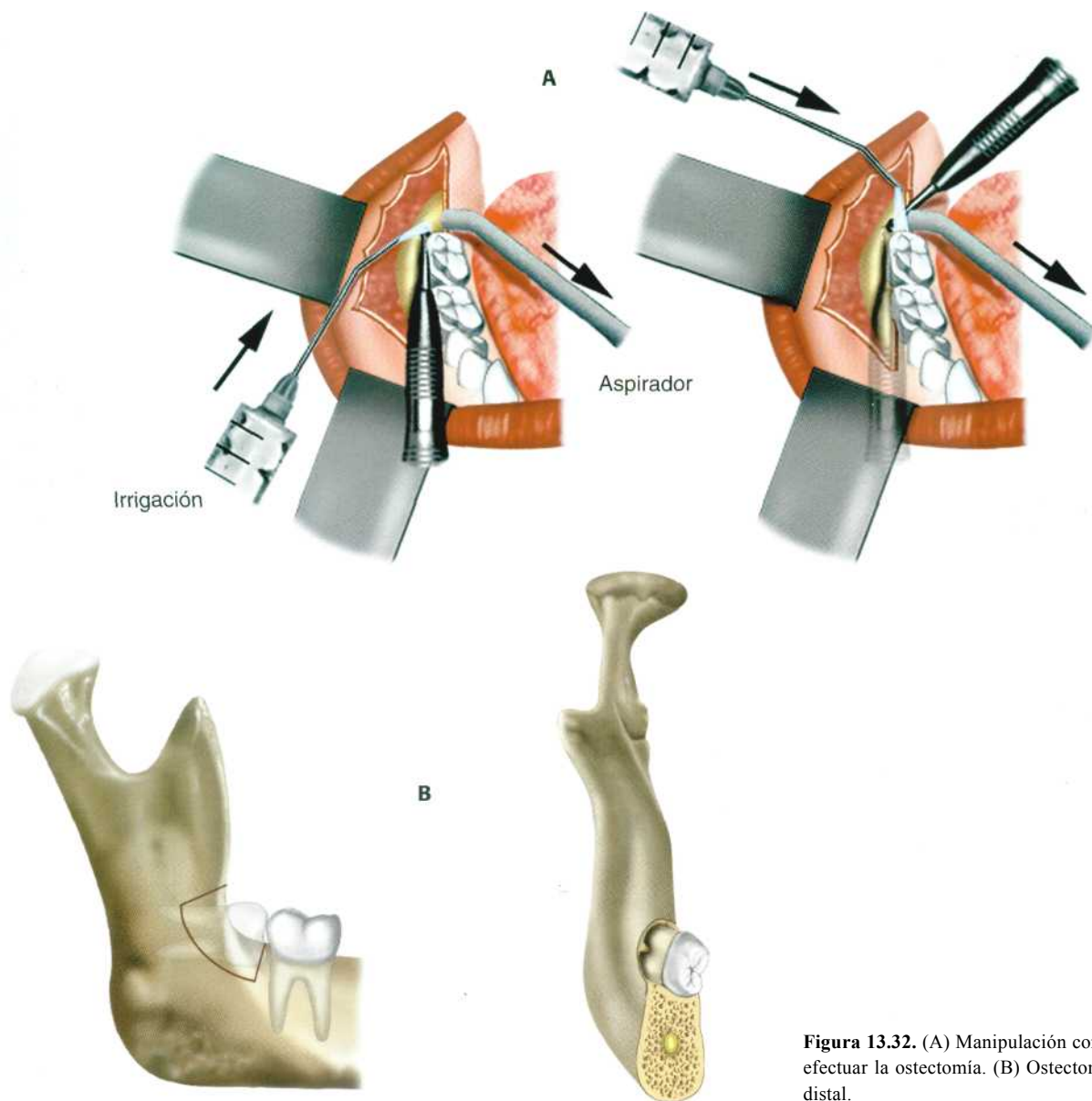
No debemos intentar la luxación del tercer molar, hasta que tengamos la seguridad de que hay espacio hacia donde desplazarlo (vía de salida), lo que se habrá logrado con una osteotomía adecuada. Pero esto también se puede facilitar con la odontosección.

La odontosección consiste en dividir el tercer molar incluido, de una manera planeada previamente, para conseguir su exéresis sacrificando la menor cantidad de hueso posible. La finalidad es convertir un cuerpo de volumen único en dos o más cuerpos de menor volumen.

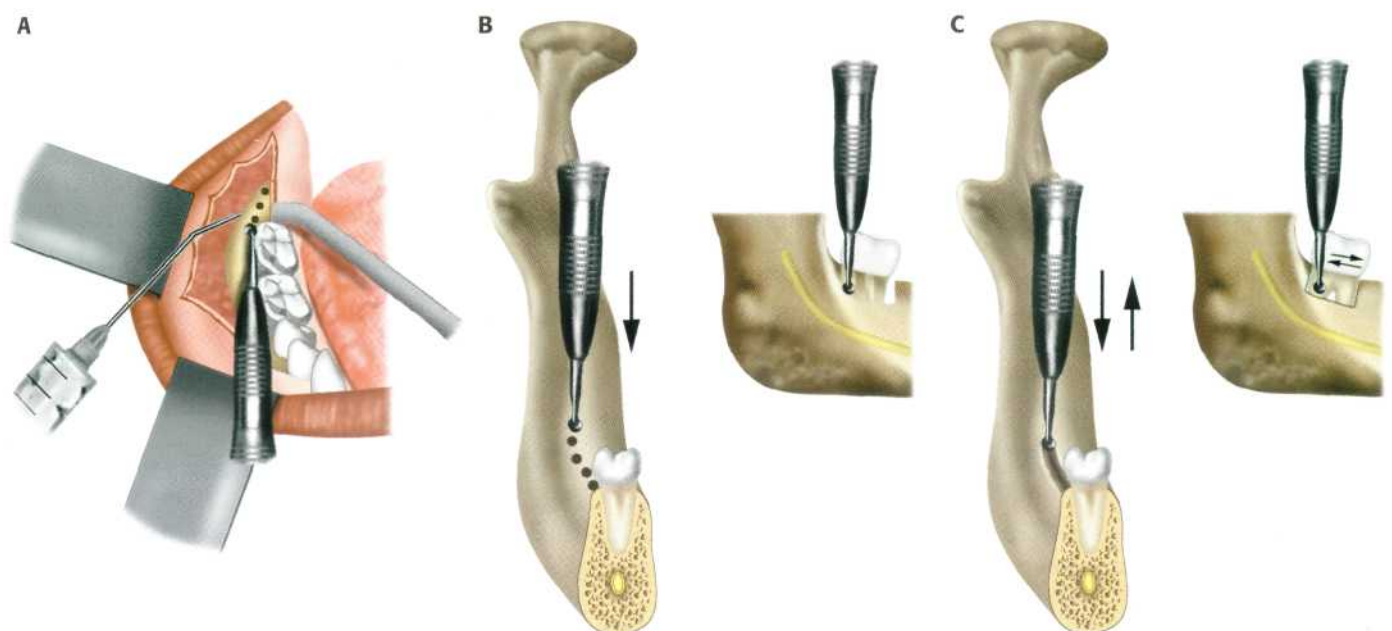
La odontosección se realizará con fresa redonda del número 8 de carburo de tungsteno, y con pieza de mano; algunos autores la efectúan con turbina con fresa cilíndrica diamantada o con fresas Zekrya (alta velocidad) pero no es aconsejable por las complicaciones que puede provocar (por ejemplo, un enfisema subcutáneo). Normalmente la odontosección se hace desde vestibular a lingual o palatino, no seccionando completamente toda la superficie dentaria sino que se deja la parte más lingual y más apical para ser fracturada por la acción de un botador. Esta maniobra se explica por la necesidad de no acercarse a la zona lingual para no lesionar la cortical interna y el nervio lingual, y para evitar la zona apical, con el fin de no traumatizar el nervio dentario inferior en los cordales inferiores o el seno maxilar en los cordales superiores (figura 13.35).

Pell y Gregory, ya en el año 1942, daban una serie de razones por las cuales es aconsejable la división del tercer molar:





**Figura 13.32.** (A) Manipulación con la pieza de mano para efectuar la osteotomía. (B) Osteotomía mesial, vestibular y distal.



**Figura 13.33.** Osteotomía en estampilla o sello postal con múltiples perforaciones.

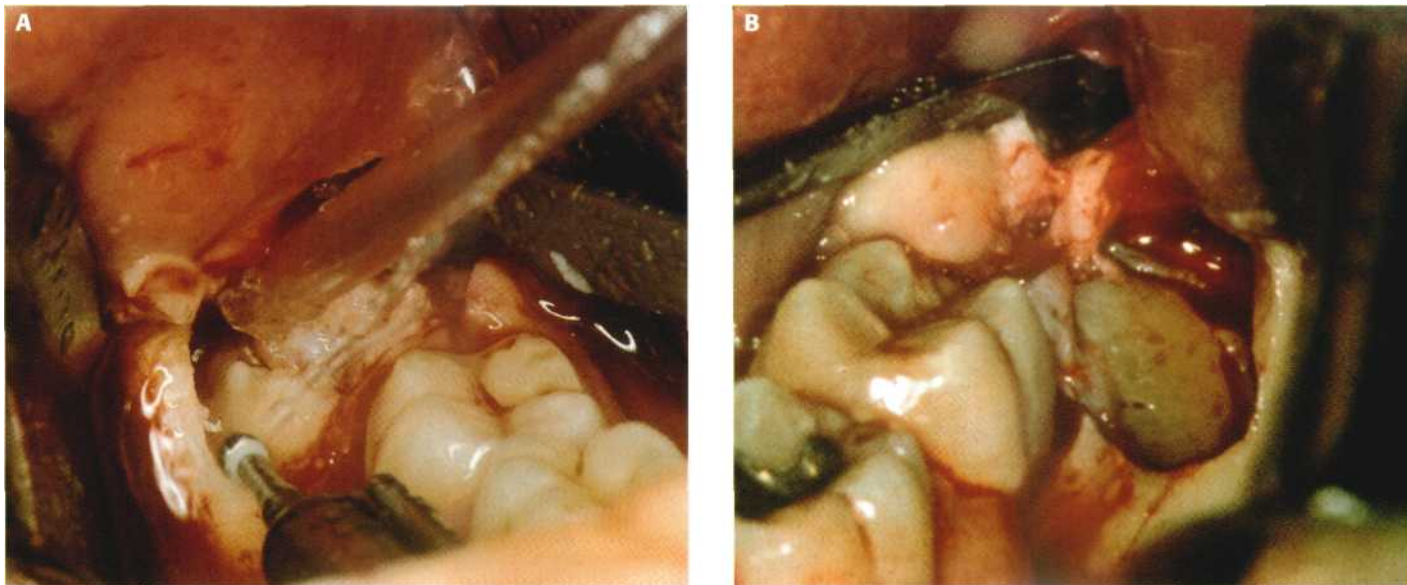


Figura 13.34. (A) Osteotomía mesial, vestibular y distal. (B) Ostectomía completada que permite ver la corona y el cuello dentario.

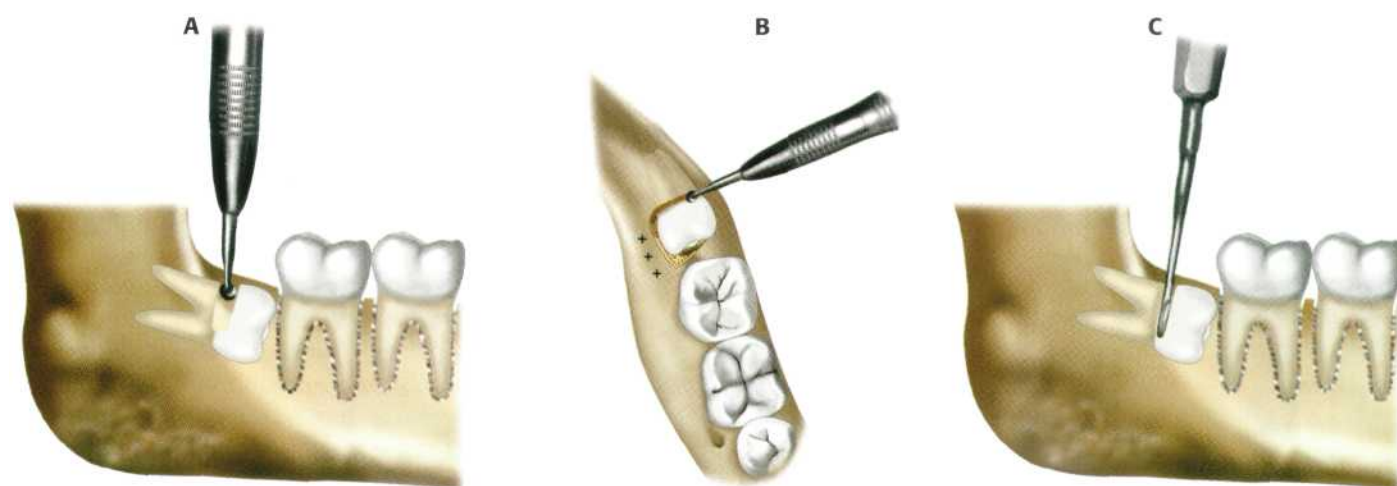


Figura 13.35. Odontosección completada con el botador recto.

- Disminuye el campo operatorio.
- Reduce la cantidad de hueso a eliminar.
- Acorta el tiempo operatorio.
- No hay lesión de los dientes adyacentes o próximos.
- Se realiza una mínima lesión en el hueso vecino, ya que se utilizan menores fuerzas de palanca al usar botadores de hoja pequeña.
- Se suprime o disminuye el dolor, la tumefacción y el trismo postoperatorio.
- La posibilidad de fractura de la mandíbula queda muy reducida.
- Disminuye el riesgo de lesionar el nervio dentario inferior.

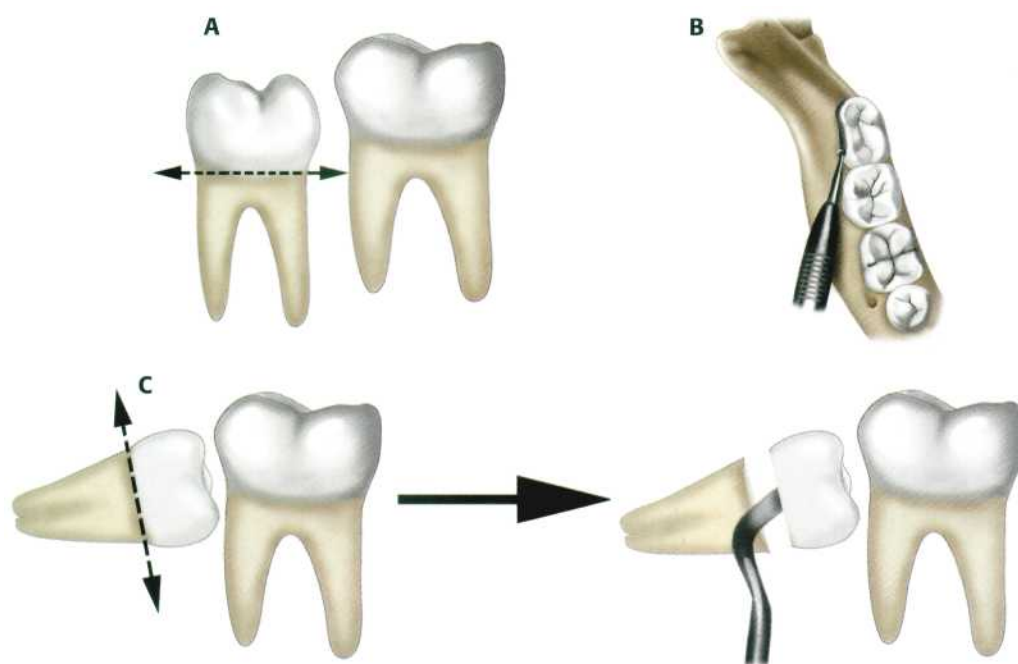
La odontosección se puede hacer básicamente de dos formas: dividir el diente siguiendo su eje mayor, o bien su eje menor; este último caso será para separar la corona de las raíces; en ocasiones se puede practicar una odontosección oblicua o en múltiples fragmentos (figuras 13.36 y 13.37).

La indicación de los diferentes tipos de odontosección estará en función del tipo de inclusión en que se encuentre el tercer molar. Así, un error frecuente en la praxis diaria es seccionar sistemáticamente por el cuello dentario y separar la corona de las raíces. Se podrá entonces extraer la corona, pero esta acción puede hacer imposible eliminar las raíces

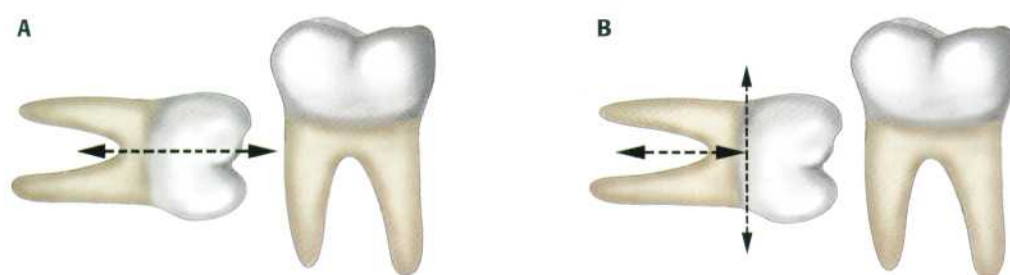
si no es con una extensa ostectomía. El tipo de odontosección debe planearse y ejecutarse cuidadosamente, procurando en estos casos conservar suficiente diente como para verlo y poder manipularlo hasta conseguir la extracción completa del cordal (figuras 13.38 y 13.39). Después de extraer los diferentes fragmentos del diente, se deben relacionar entre sí, reconstruyendo el tercer molar; tendremos así la evidencia de que se ha eliminado todo el cordal incluido. En caso de duda debe practicarse una radiografía periapical intraoperatoria, que con toda probabilidad nos confirmará la presencia de fragmentos dentarios en la zona quirúrgica, en caso de que existan.

La luxación y la exodoncia se realizan casi siempre con botadores rectos finos y botadores en T (Pott, Winter, etc.), aplicando de forma inteligente los principios mecánicos de la palanca de primer y segundo género, la cuña y la rueda. El punto de apoyo o fulcro suele ser el hueso mesial y la aplicación de la fuerza se hace en la cara mesial del cordal (figura 13.40). En aquellos casos en que la cara mesial del tercer molar no es accesible o en casos particulares, el fulcro y la aplicación de la fuerza se harán por vestibular (figura 13.41).

Podemos utilizar los botadores rectos a modo de palanca, efectuando un movimiento cráneo-caudal con el mango del elevador, o bien giran-

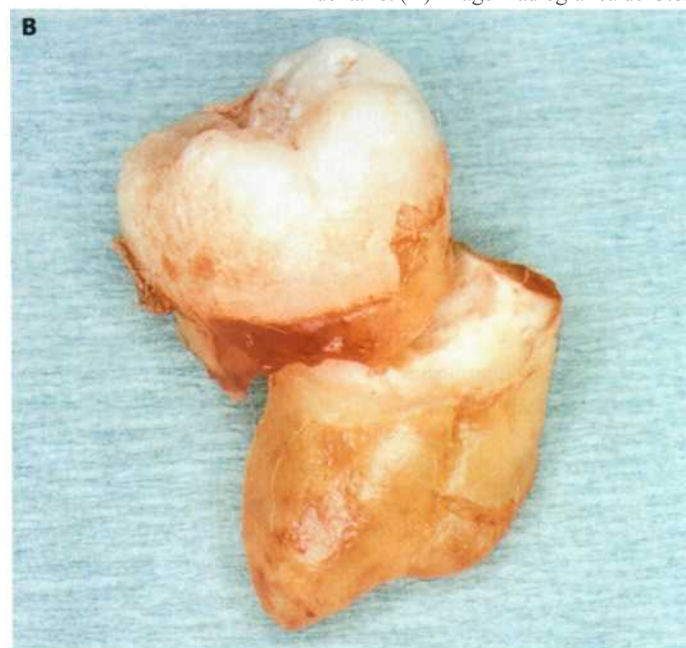
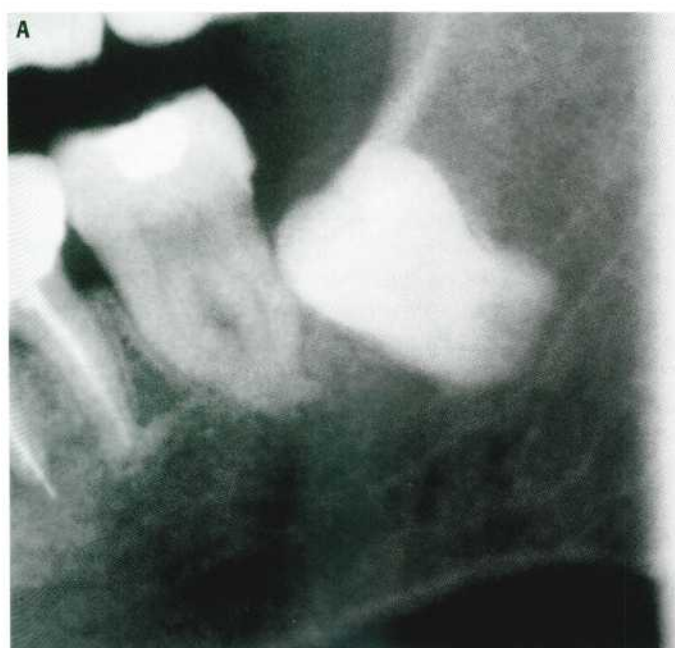

**Figura 13.36.** Odontosección en el cuello dentario.



**Figura 13.37.** (A) Odontosección siguiendo el eje longitudinal del tercer molar. (B) Odontosección en el cuello dentario y en la bifurcación.

**Figura 13.38.** Odontosección en el cuello dentario. (A) Imagen radiográfica del 3.8.



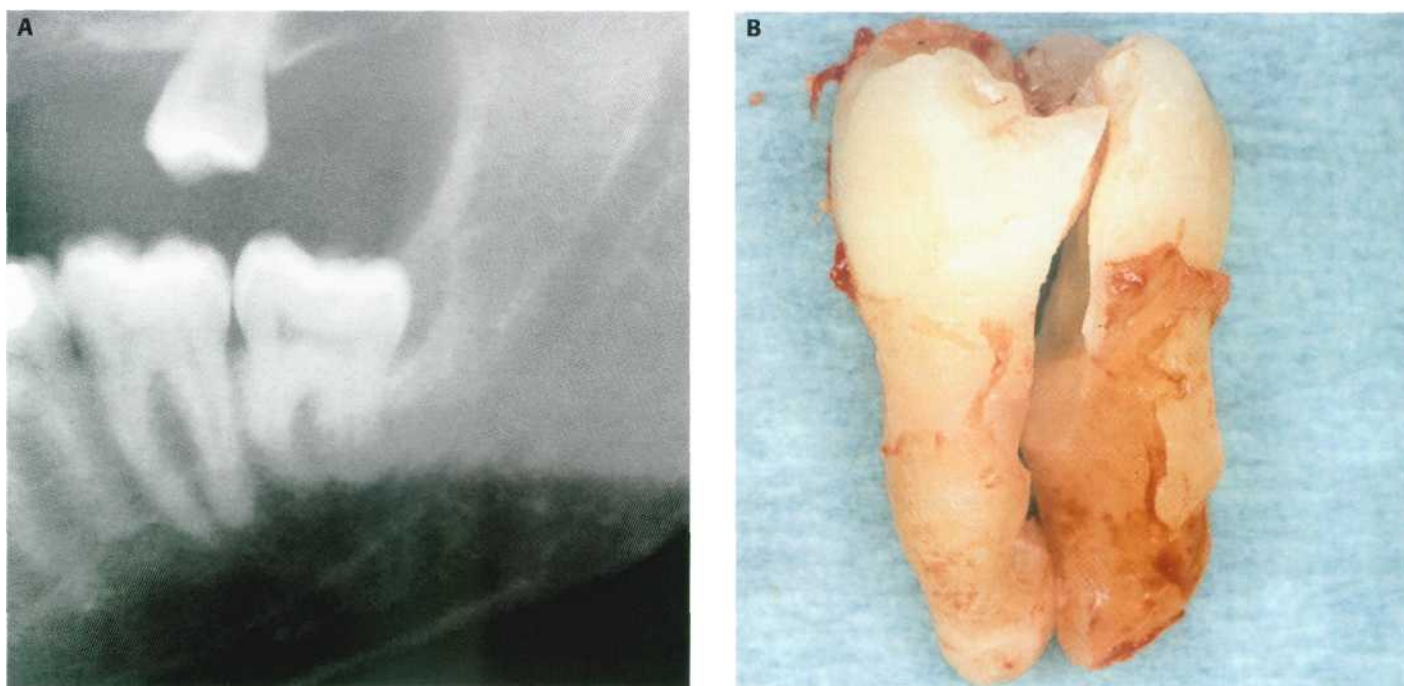
(B) Odontosección efectuada.

dolos en el sentido de las agujas del reloj en el lado derecho y en sentido contrario cuando actuamos en el lado izquierdo.

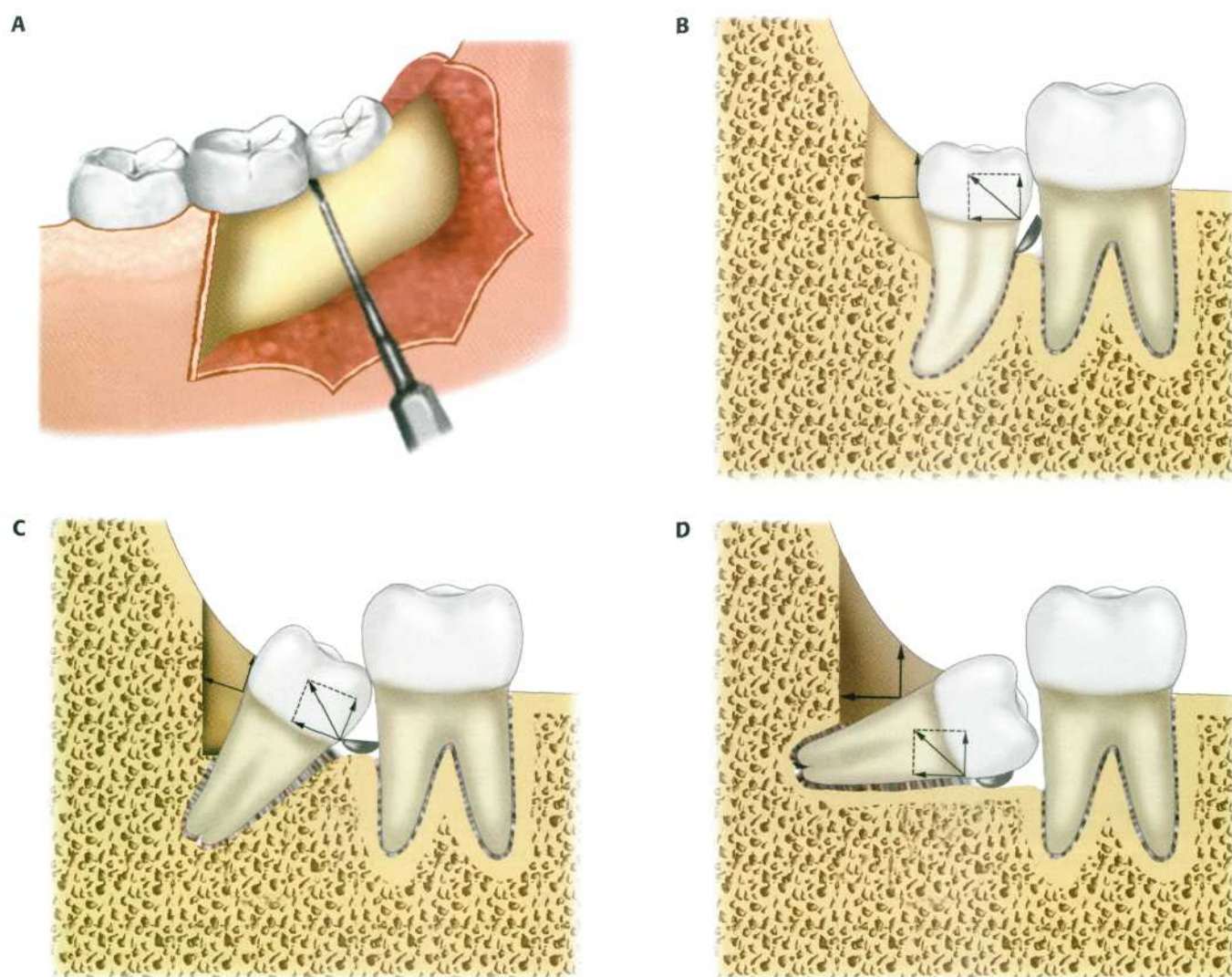
En cuanto a los elevadores de Pott (los preferimos a los Winter), aplicamos su parte activa adaptando la concavidad a la superficie coronaria

o a la muesca labrada en ella (zona de aplicación de la fuerza), mientras que su convexidad se apoyará sobre el hueso mesial o mesiovestibular (fulcro), practicando movimientos de elevación (palanca de primer género) o movimientos de giro horario en ambos lados, o la combinación

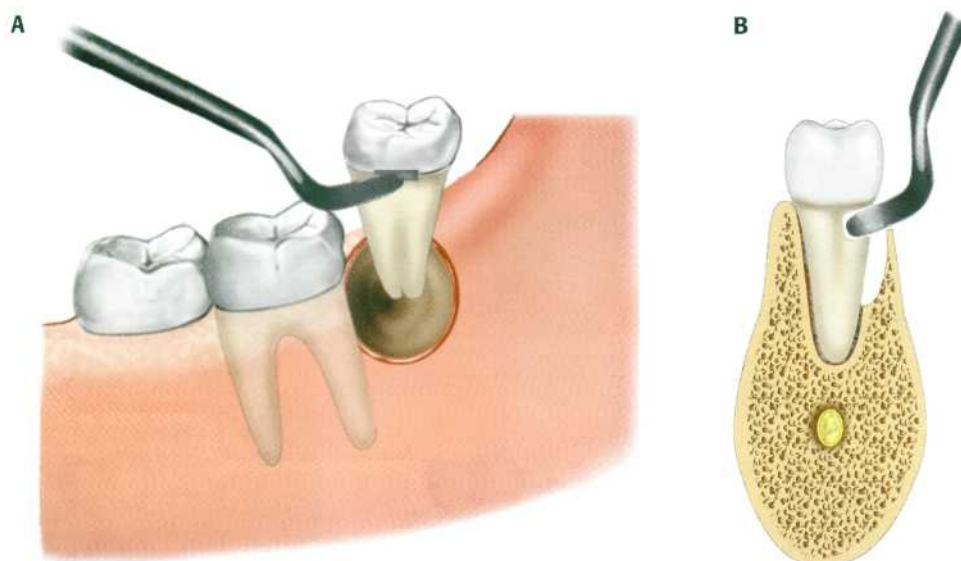




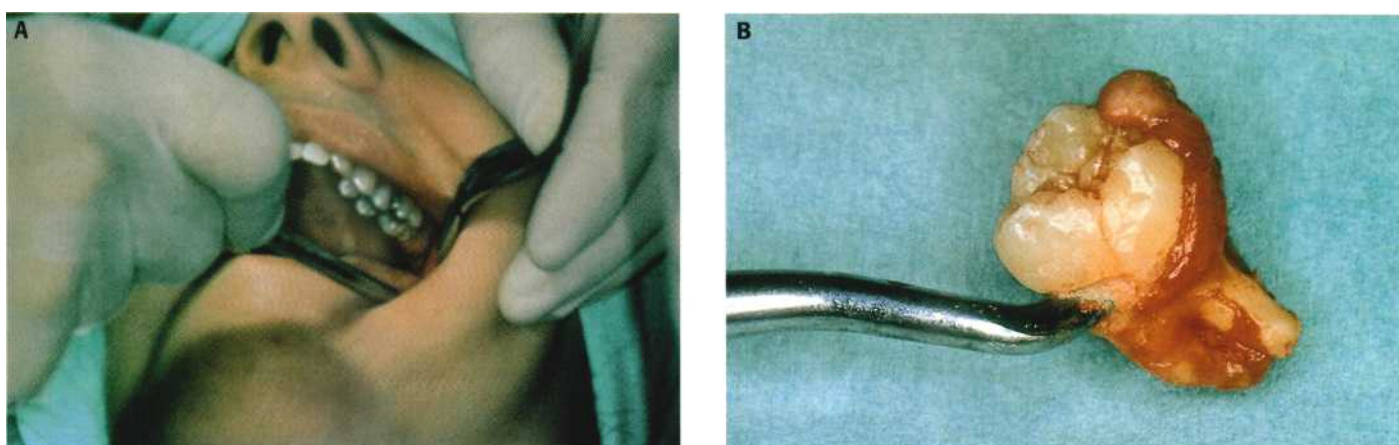
**Figura 13.39.** Odontosección en la bifurcación siguiendo el eje mayor del tercer molar. (A) Imagen radiográfica del 3.8. (B) Odontosección realizada.



**Figura 13.40.** Aplicación del botador en la cara mesial del tercer molar.



**Figura 13.41.** Aplicación del botador de Pott en la cara vestibular, utilizando de fulcro la cortical externa y con una muesca efectuada en el tercer molar.



**Figura 13.42.** (A) Empleo del botador de Pott como palanca de primer género. (B) Punta del botador introducida en la muesca labrada en la zona mesio-vestibular.

de todos ellos. Casi siempre el elevador se sostiene colocado en un ángulo de  $45^\circ$  en relación con el cuerpo mandibular. El resultado final de estas acciones suele ser la extracción del molar hacia atrás y hacia arriba, ya que el diente rota en un arco de centro situado en el ápice de la raíz distal; si esta acción no es suficiente, el movimiento de elevación del molar consigue su completa liberación (figura 13.42). Algunos autores completan la luxación con botadores utilizando fórceps, con los que hacen la prensión del tercer molar en la zona del cuello dentario, o bien efectúan movimientos de elevación con un elevador de Pott.

No debe aplicarse nunca una fuerza excesiva. Así, en caso de no poder hacer la exodoncia, debemos seguir seccionando el diente (reducir el tamaño del objeto a extraer) o eliminando el hueso (crear más espacio en el cual poder luxarlo) hasta poder retirar todo el molar con relativa facilidad. Es evidente que un diente no puede salir por un espacio más pequeño que él.

Si el tercer molar incluido presenta una dilatación importante del saco folicular (probable quiste dentígero), simultanearemos la extracción del cordal con la exéresis completa de la membrana quística, que será remitida obligatoriamente al laboratorio de Anatomía Patológica para su estudio histológico.

#### 13.4.2.5.1. Inclusión mesioangular

La erupción en mesio-inclinación es, sin duda, la presentación más frecuente del tercer molar mandibular, seguida de la erupción normal

(vertical), posición horizontal, inclinación distal, y posición transversa. La inversión es la más rara de sus presentaciones.

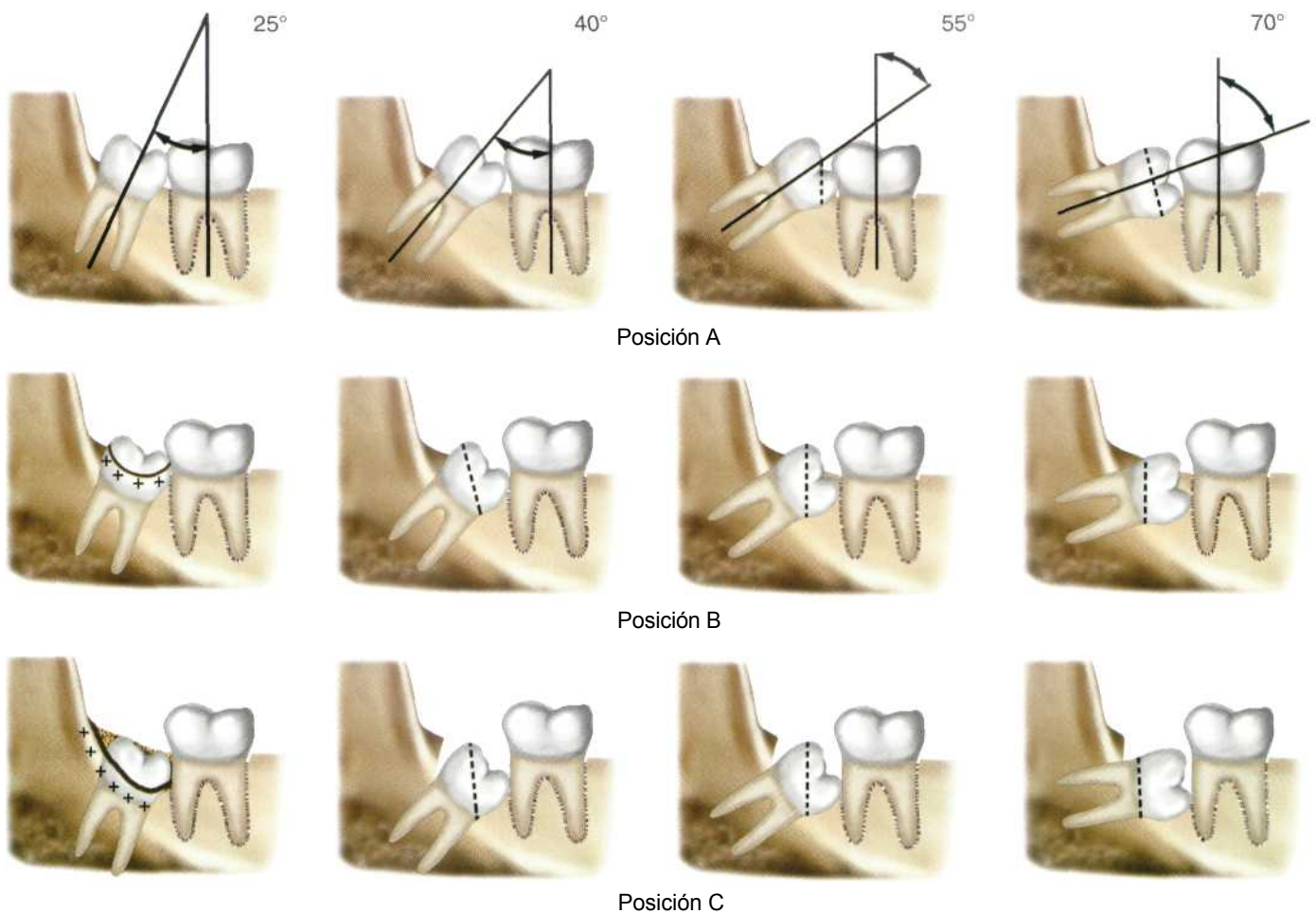
Pell y Gregory, Winter y otros autores desarrollaron excelentes clasificaciones de los terceros molares mandibulares, clasificaciones basadas en la inclinación y grado de profundidad de la inclusión. Esto nos permitirá evaluar la dificultad de la extracción como ya hemos comentado anteriormente.

En la inclusión mesial, la profundidad nos indicará la cantidad de ostectomía que será necesaria. Esto lo indicaremos por niveles de profundidad: A (ligera), B (moderada) y C (profunda); así, en un nivel A, la dificultad será mínima, pues prácticamente no se hace ostectomía, mientras en un nivel C la dificultad será máxima (figura 13.43).

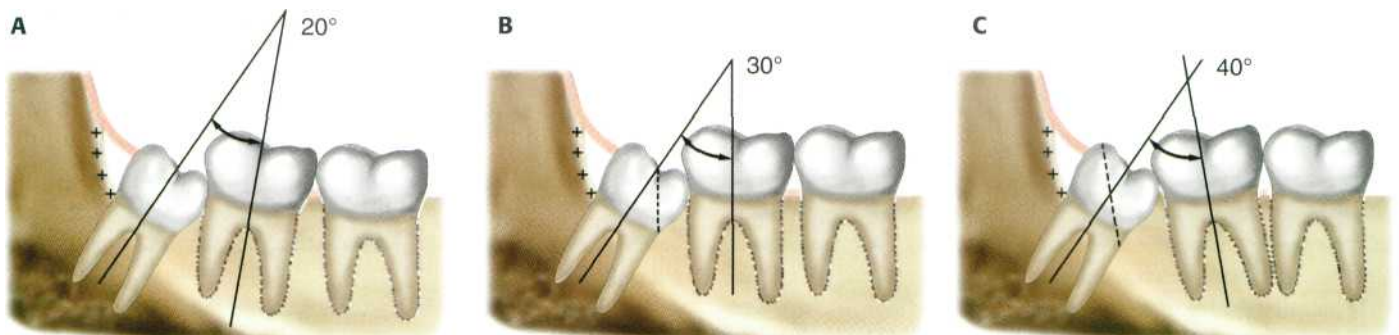
Otro parámetro que nos ayudará a calibrar la dificultad de la exodoncia en las inclusiones mesiales es el grado de inclinación del tercer molar respecto al segundo molar; cuanto mayor sea el ángulo entre los ejes longitudinales de los dos molares, mayor será la dificultad, pues mayor será la cantidad de corona que se deberá seccionar.

Asimismo, la dificultad está en función de la inclinación del eje mayor del segundo molar. Si el eje es acorde con un patrón normal de erupción, o bien tiene una inclinación mesial, la extracción del tercer molar será mucho más fácil que si el eje longitudinal del segundo molar está inclinado hacia distal; en definitiva la inclinación distal produce un aumento del ángulo entre el segundo y el tercer molar, lo que aumenta, como se dijo anteriormente, la dificultad de la extracción (figura 13.44).





**Figura 13.43.** Clasificación de los terceros molares inferiores en posición mesioangular según la profundidad (A, B y C) y el grado de inclinación. Marcamos la osteotomía (+++++) y la odontosección (-----) necesarias para su extracción.



**Figura 13.44.** Ángulo formado por los ejes longitudinales del cordal y el segundo molar. (A) Segundo molar en mesioversion. (B) Erupción normal del segundo molar. (C) Inclinación distal del segundo molar.

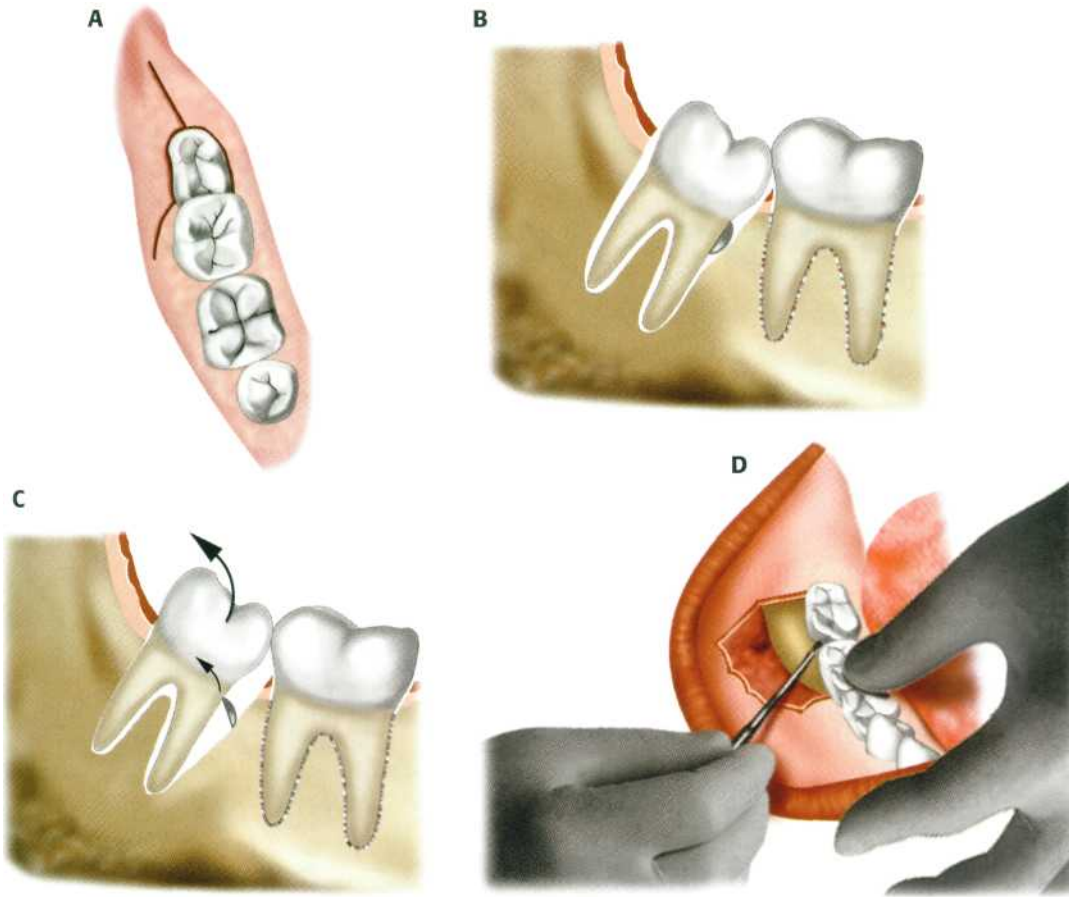
La incisión que se practicará estará sujeta a la evaluación de la dificultad descrita, principalmente en referencia a la profundidad; en un nivel A no se realizará descarga o ésta partirá desde distal del segundo molar; en los niveles B y C, la descarga se iniciará desde mesial del segundo molar, ya que se precisará un campo amplio para eliminar el hueso necesario cómodamente y para controlar adecuadamente la situación de las raíces del segundo molar.

A continuación describiremos la técnica básica de la extracción de los terceros molares en las mesio-inclinaciones. En primer lugar analizaremos la extracción de un tercer molar en mesio-inclinación de poca dificultad, es decir, cuando no sea necesaria ni la osteotomía ni la odontosección. Para concluir que la extracción será fácil, en el examen ra-

diológico han de cumplirse todas las características siguientes (Asanami y Kasazaki):

- La profundidad de la inclusión debe ser relativamente pequeña (nivel A).
- El grado de inclinación mesial del tercer molar debe ser ligero (menos de 40 grados).
- El punto de contacto del tercer molar con la cara distal del segundo molar ha de estar por encima del ecuador de la corona de éste.
- Las raíces han de ser relativamente cortas, sin anomalías tanto en su forma como en su tamaño.
- Existirá evidencia radiológica de reabsorción ósea alrededor de la corona.





**Figura 13.45.** Tercer molar en mesioversión. (A) Incisión. (B) Aplicamos el botador en la cara mesial del cordal. (C) Luxación hacia distal. (D) Apoyo y presión digital sobre la cara oclusal del segundo molar.

- Debe haber suficiente espacio entre el borde anterior de la rama ascendente de la mandíbula y la cara distal del segundo molar.
- No debe existir evidencia radiológica de anquilosis del hueso de soporte.
- La raíz no debe penetrar en el conducto dentario inferior.

En estos casos haremos la incisión a través del surco gingival del tercer molar, que estará parcialmente erupcionado, y del segundo molar, alargando por distal del tercer molar unos 0,5 cm entre el borde interno y externo de la rama ascendente (figura 13.45A).

Se levantará el colgajo mucoperióstico por vestibular. A continuación introduciremos un elevador de Pott o un botador recto por el espacio vestibulo-mesial del tercer molar, entre la cresta ósea interdental y la cara mesial del cordal y luxaremos el molar hacia distal con un movimiento de rotación (figura 13.45B y C).

Para evitar la luxación del segundo molar durante las maniobras de luxación, es necesario recordar que el punto de apoyo o fulcro del botador debe ser óseo y no dentario, y para controlarlo bloquearemos el segundo molar mediante presión digital sobre su cara oclusal, con el dedo pulgar de la mano izquierda (figura 13.45D). Por último, eliminaremos todo el tejido de granulación y restos del folículo dentario, que acostumbran a estar fuertemente adheridos a la mucosa lingual; reposicionaremos el colgajo mediante la sutura.

En las inclusiones de dificultad moderada y alta, la incisión de descarga se realizará por mesial del segundo molar, y la incisión distal partirá de la cara distal del segundo molar si el tercer molar está completamente incluido.

El levantamiento del colgajo incluirá en este caso la fibromucosa lingual, para protegerla de la fresa cuando se esté seccionando el diente. La osteotomía con fresa, con pieza de mano recta e irrigación profusa,

tiene que ser suficientemente amplia para descubrimos la corona del cordal por su cara vestibular y distal. Evidentemente la cantidad de hueso eliminado dependerá de la profundidad de la inclusión (figura 13.46). La sección del diente se efectuará con fresa de carburo de tungsteno o con una fresa diamantada (redonda o cilíndrica) y pieza de mano, aunque algunos autores la llevan a cabo con turbina.

El objetivo es eliminar la porción de corona que impide la luxación (figura 13.46), especialmente cuando el tercer molar tiene una corona cuadrada y cúspides prominentes o el segundo molar tiene una raíz cónica o con inclinación distal. Para ello se puede hacer una odontosección con diferentes trazos:

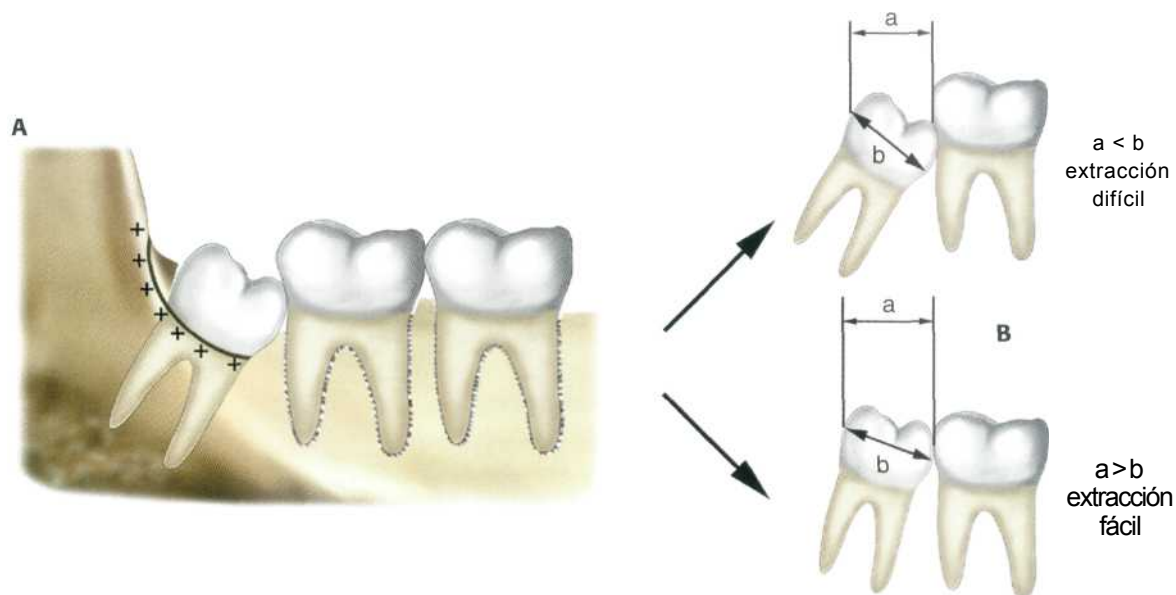
- Se practica un corte del diente siguiendo el eje mayor del molar, desde la cara oclusal, entre las cúspides vestibulo-mesial y vestibulo-distal, hasta la bifurcación. Se seccionará en dirección vestibulo-lingual y ocluso-apical (figura 13.47).

La fractura total de los fragmentos, si no se ha completado con la fresa, se acaba con un elevador de Pott o un botador recto, rotando su parte activa, hacia distal y mesial, una vez introducido en la hendidura practicada con la fresa.

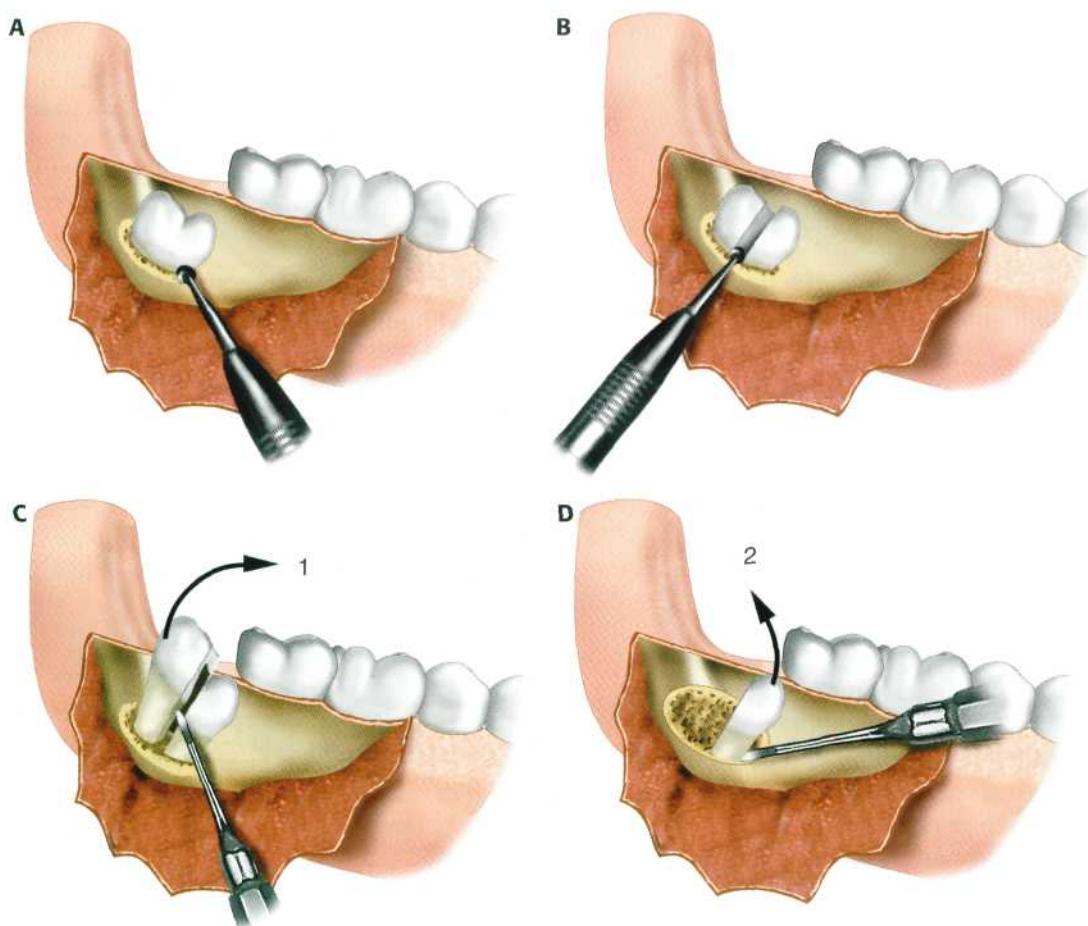
Una vez separados los fragmentos, se procede a la eliminación del fragmento distal, y a continuación, aplicando el elevador de Pott por mesial del cordal, eliminamos el resto del tercer molar (figura 13.47). Otra posibilidad sería extraer primero la mitad distal de la corona, mediante una sección longitudinal junto con una sección cervical, y posteriormente extraer el resto de la corona con las dos raíces.

Utilizar un tipo u otro de odontosección depende, en gran medida, de la anatomía radicular que presente el diente a extraer.

- Otra posibilidad es, mediante una sección más o menos oblicua, la eliminación de la corona que está impactada contra la cara distal del segundo molar (figura 13.48). La dirección de la sección es igualmente



**Figura 13.46.** (A) Osteotomía que facilita la luxación hacia distal. (B) Estudio del tamaño de la corona que impide la luxación del tercer molar y que nos indica la conveniencia de la odontosección.



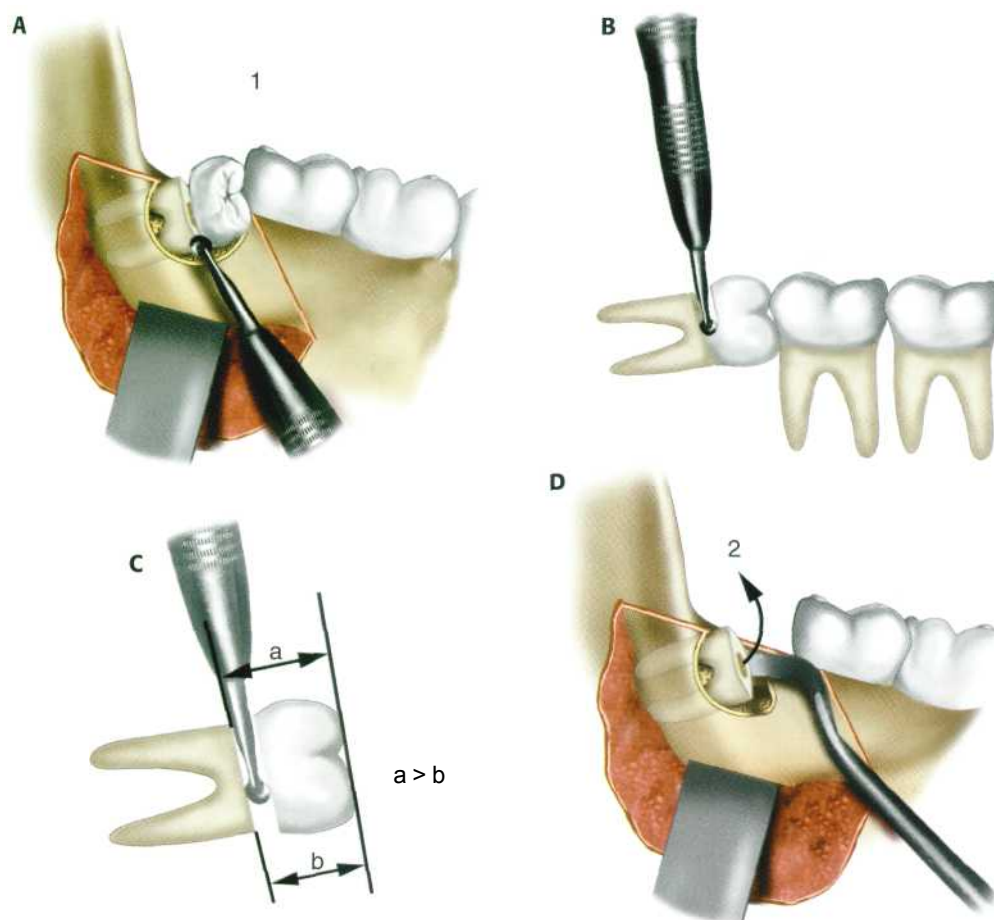
**Figura 13.47.** Odontosección siguiendo el eje mayor del tercer molar. (A) Osteotomía. (B) Odontosección. (C) Extracción de una parte de la corona y la raíz distal. (D) Extracción del resto de la corona y la raíz mesial.

vestíbulo-lingual. Si se utiliza la pieza de mano, hay que tener la precaución de inclinarla hacia distal, como muestra la figura 13.48, para poder extraer la parte de la corona impactada por debajo del cuello del segundo molar.

La cantidad de corona seccionada está en función del ángulo que formen los dos molares; cuanto mayor sea este ángulo, más cantidad de corona es necesario eliminar. Normalmente la línea de la odontosección se hace en el cuello dentario (línea amelocementaria) con una angula-

ción de más de  $90^\circ$  en relación con el eje longitudinal del cordal, y dejando a la vista un punto de apoyo sobre las raíces, tal como vemos en la figura 13.48.

Luxamos las raíces colocando el elevador en el espacio periodontal por vestibular. En ocasiones es necesaria una pequeña osteotomía adicional para poder hacer esta maniobra (figura 13.48). Si aun así no acaba de producirse, podemos intuir alguna alteración anatómica de las raíces, cuya extracción se discutirá más adelante.



**Figura 13.48.** (A) Odontosección en el cuello dentario. (B) Orientación de la pieza de mano hacia distal. (C) Inclinación de la línea de odontosección. (D) Extracción de las raíces tras eliminar la corona.

La odontosección oblicua en la zona mesial, con la eliminación de un amplio segmento del molar, facilita la extracción de terceros molares en posición mesioangular con las cúspides encarceradas por debajo del ecuador del diente contiguo. Se extrae primero el fragmento mesial (corona) moviéndolo hacia atrás y a continuación se luxa el resto del molar hacia el espacio que ha quedado libre y que ocupaba la corona, con la ayuda de un elevador de Pott que se apoya en el hueso distal y se aplica dentro de una muesca labrada sobre la raíz dentaria. En ocasiones es indispensable dividir la masa radicular y extraer cada raíz por separado (figura 13.49). Este tipo de odontosección puede también efectuarse en la zona distal del tercer molar (figura 13.50).

#### 13.4.2.5.2. Inclusión distoangular

La predicción del grado de dificultad en las inclinaciones distoangulares vendrá marcada por la profundidad de la inclusión y la posición del borde anterior de la rama ascendente respecto a la superficie distal del segundo molar. De ello dependerá la cantidad de osteotomía necesaria; ésta será muy extensa cuando nos encontremos frente a una profundidad C y la rama ascendente parta directamente de la cara distal del segundo molar (figura 13.51).

Uno de los errores más frecuentes en este tipo de inclusiones es diagnosticar, de forma equivocada, una inclusión distoangular como vertical. Si esto es así, el odontólogo puede encontrarse delante de una dificultad técnica no prevista que puede complicar gravemente la intervención quirúrgica.

En cuanto a la incisión, son válidas las premisas utilizadas en las mesio-angulaciones; cuando se precise una osteotomía extensa se realizará una incisión un poco más amplia.

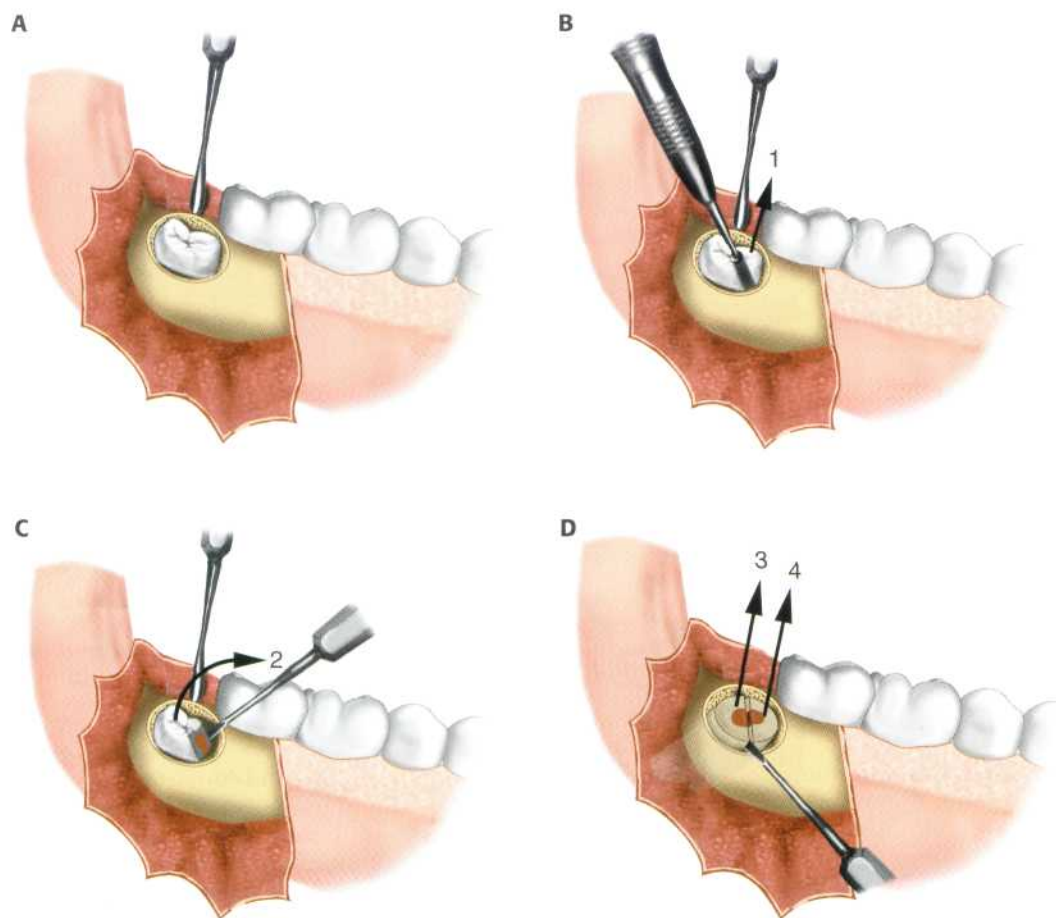
La osteotomía ha de ser especialmente cuidadosa por distal, teniendo en cuenta que si es excesiva por esta zona, produce un aumento de las

molestias y complicaciones postoperatorias, sobre todo hemorragia, inflamación, disfagia y trismo. Así pues, eliminamos el hueso preciso para poder extraer el cordal mediante una odontosección de la porción distal de la corona (figura 13.52). Extraemos primero el fragmento de corona que incluye las cúspides distales, y posteriormente con este espacio libre luxamos el resto del molar hacia arriba y hacia atrás aplicando el botador por mesiovestibular. También puede hacerse lo contrario, es decir, extraemos primero el fragmento dentario mayor (zona coronal, mesial y raíces) y posteriormente luxamos hacia delante el fragmento distal, que al pasar a un espacio holgado se retira fácilmente (figura 13.52A).

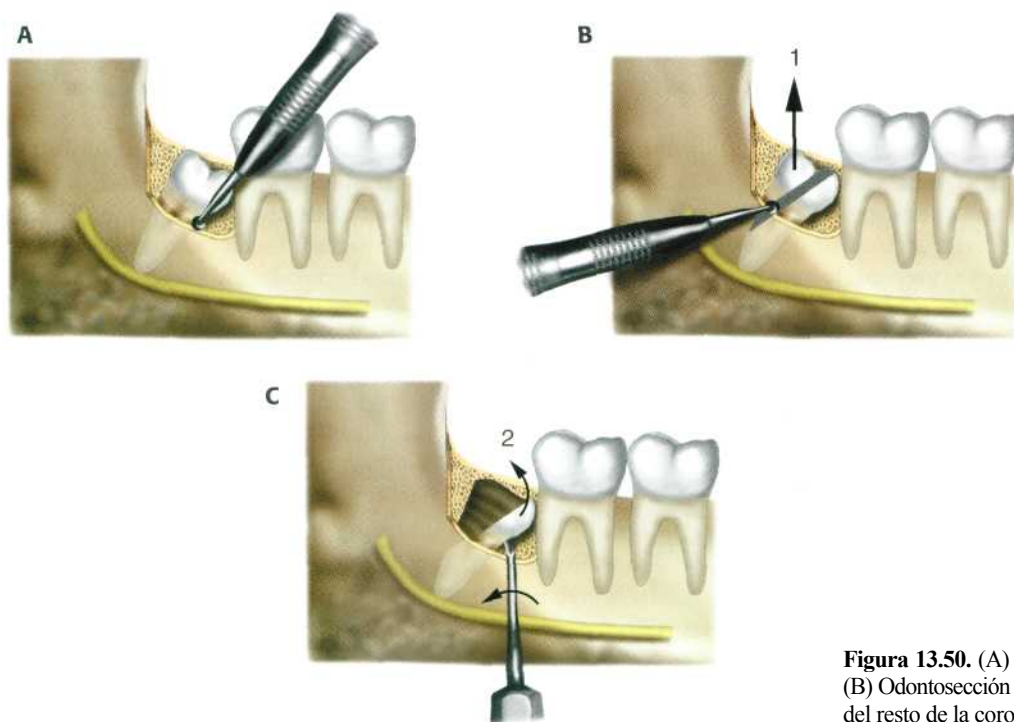
La odontosección puede efectuarse a la altura del cuello dentario, con lo que se extrae primero la corona y posteriormente se dividen las raíces y se extraen separadamente (figura 13.52B). Aplicamos en todos los casos los botadores rectos o de Pott con una fuerza controlada, a fin de evitar complicaciones importantes como la fractura de mandíbula a nivel del ángulo goníaco.

En la figura 13.53 mostramos tres casos de impactaciones distales: el caso "A" representa una exodoncia fácil que no precisa odontosección, sino sólo la eliminación de una pequeña cuña ósea distal; los casos "B" y "C" son ya más complejos, con mayor osteotomía y secciones del diente: en "B" se practica primero una odontosección vertical (oblicua según el eje del cordal), eliminando la porción distal de la corona y la parte de la raíz distal, tanta como sea posible, preservando una buena porción mesial de la corona-raíz para practicar una muesca en la raíz mesial y aplicar el elevador de Pott; si el fragmento mesial se rompe, nos obliga a realizar una osteotomía vestibular más amplia. En ocasiones es necesaria una odontosección adicional interradicular, dependiendo de la anatomía de las raíces, para extraerlas por separado. En la figura 13.54 observaremos la secuencia operatoria de la extracción de un tercer molar con inclinación distal con sólo una odontosección en el cuello dentario.





**Figura 13.49.** (A) Tercer molar en mesioversión. (B) Odontosección oblicua de la zona mesial de la corona. (C) Extracción del resto de la corona con las raíces. (D) Odontosección de las raíces.



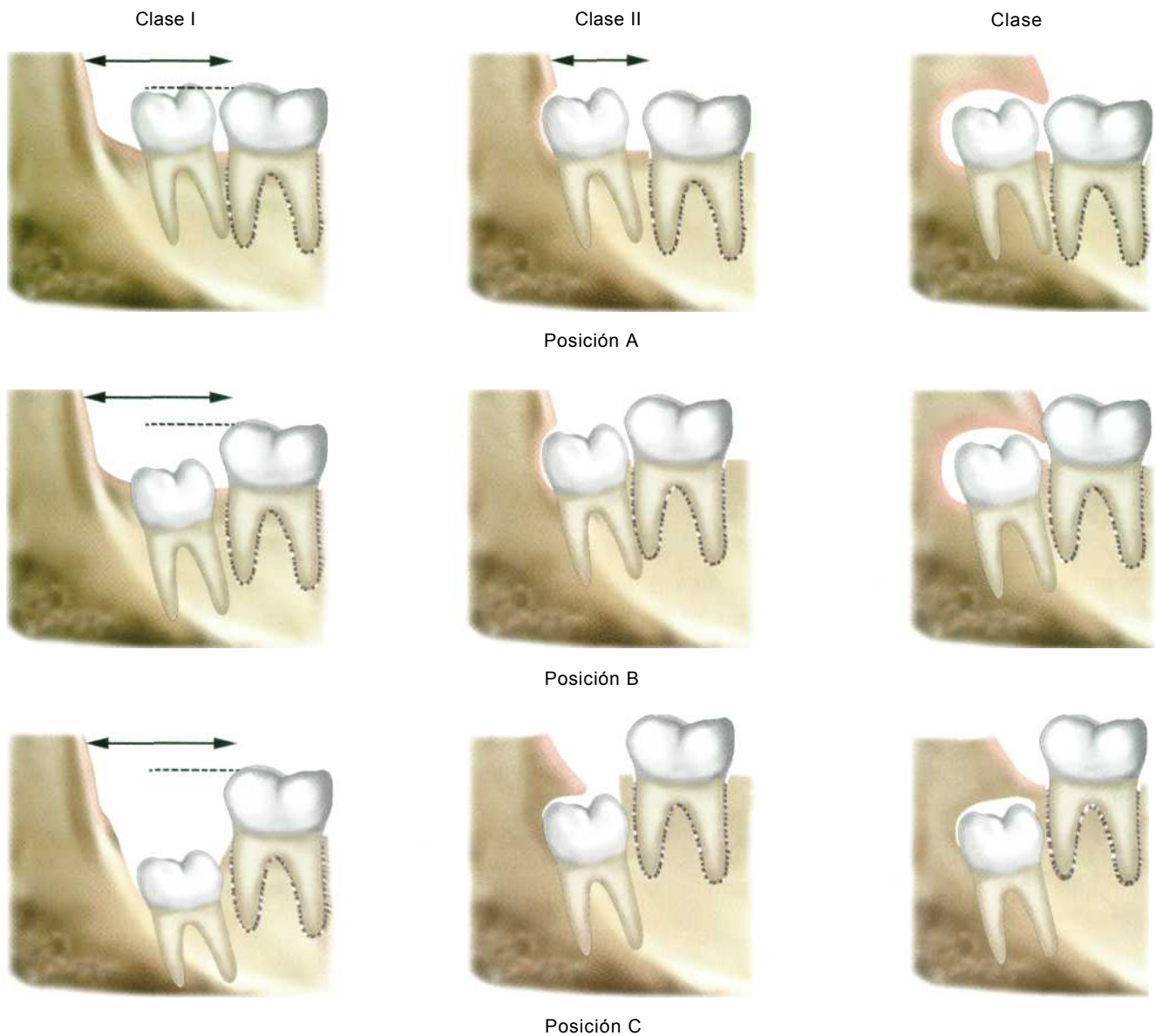**Figura 13.50.** (A) Tercer molar en mesioangular. Ostectomía. (B) Odontosección en la zona distal de la corona. (C) Extracción del resto de la corona con las raíces.

#### 13.4.2.5.3. inclusión horizontal

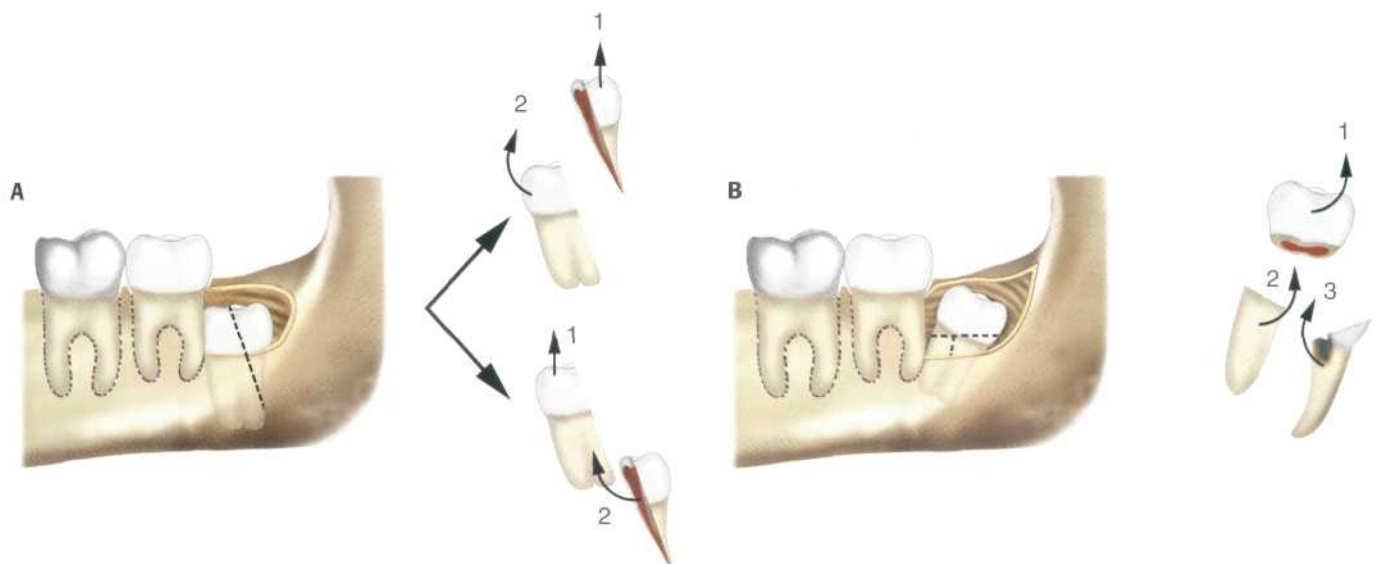
El grado de dificultad en las inclusiones horizontales se basa, como en las disto-inclinaciones, en la posición de la rama ascendente de la mandíbula y la profundidad de la impactación. Además se tendrá en cuenta la inclinación del eje longitudinal del segundo molar. La figura 13.55 nos muestra las diferentes situaciones con las que nos podemos encontrar.

Algunos terceros molares pueden estar orientados hacia vestibular o hacia lingual. En el abordaje estándar por vía vestibular, los dientes orientados hacia este lado comportan una dificultad menor que los que tienen una orientación lingual (figura 13.56).

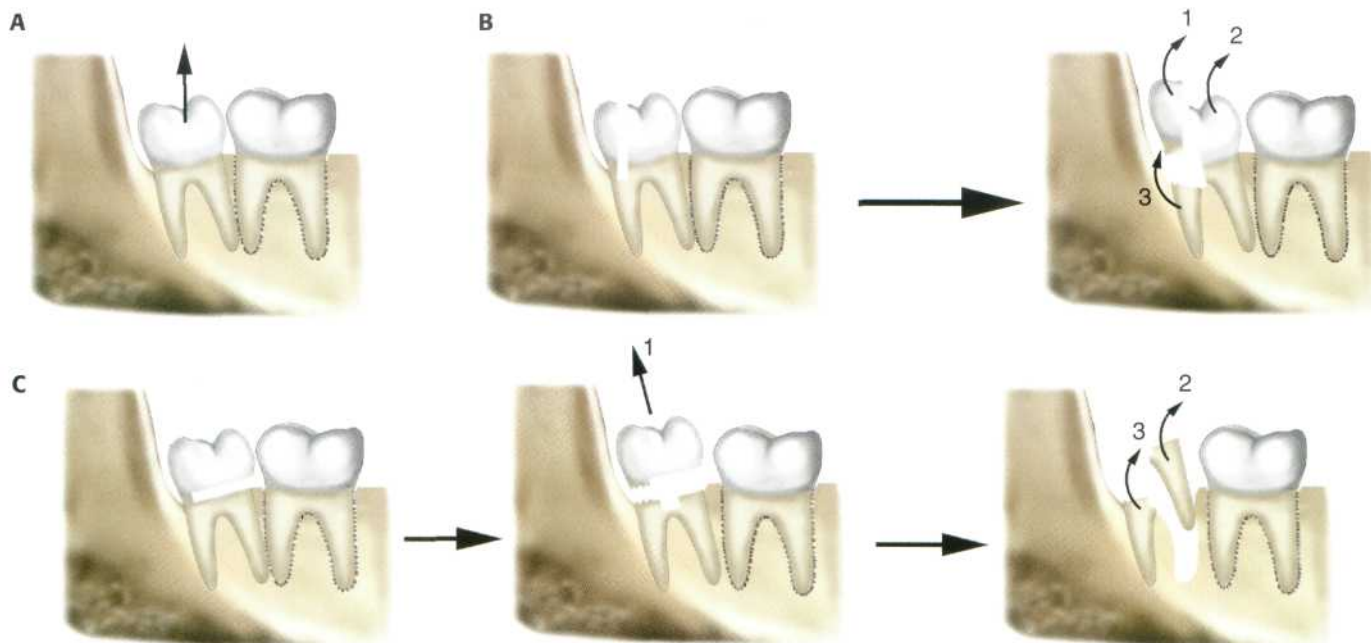
En las inclusiones horizontales, la incisión de descarga vestibular partirá, casi siempre, de la cara mesial del segundo molar. A continua-



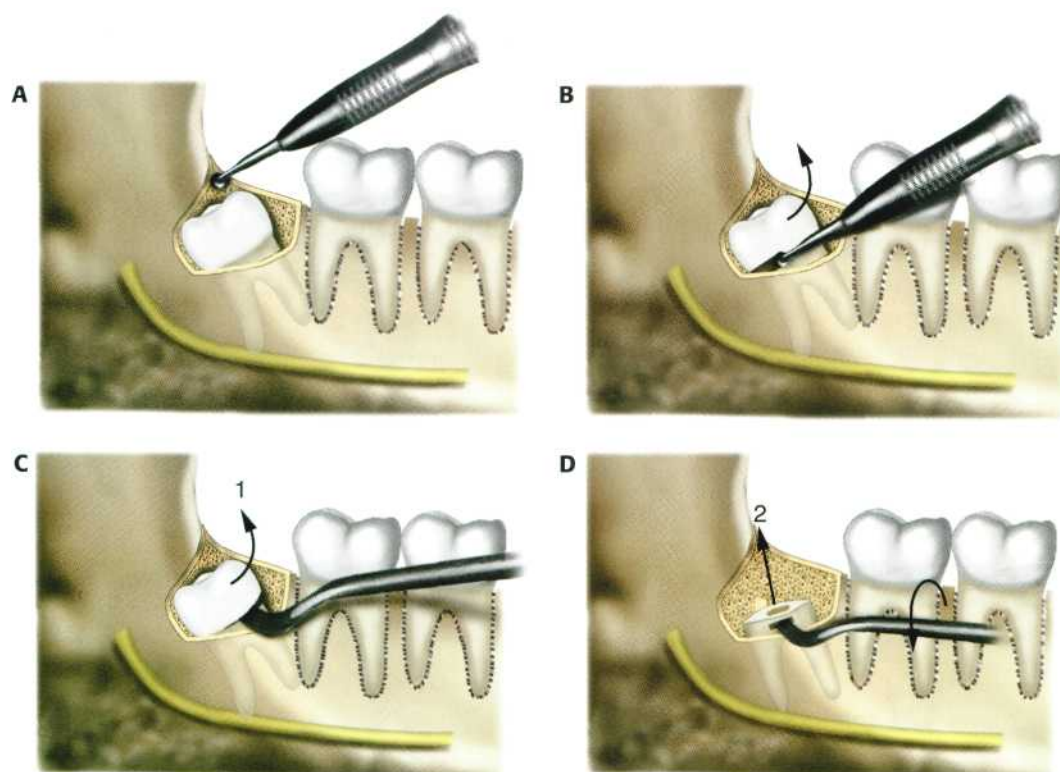
**Figura 13.51.** Clasificación de los terceros molares inferiores en posición distoangular según la profundidad (A, B y C) y la relación entre el cordal y la rama ascendente de la mandíbula (Clase I, II y III).



**Figura 13.52.** (A) Odontosección de la porción distal de la corona. (B) Odontosección en el cuello dentario y entre las raíces.



**Figura 13.53.** Extracción de terceros molares inferiores en distoversión. (A) Extracción sin odontosección. (B) Exodoncia con odontosección de la porción distal de la corona. (C) Avulsión con odontosección de la corona y de las raíces.



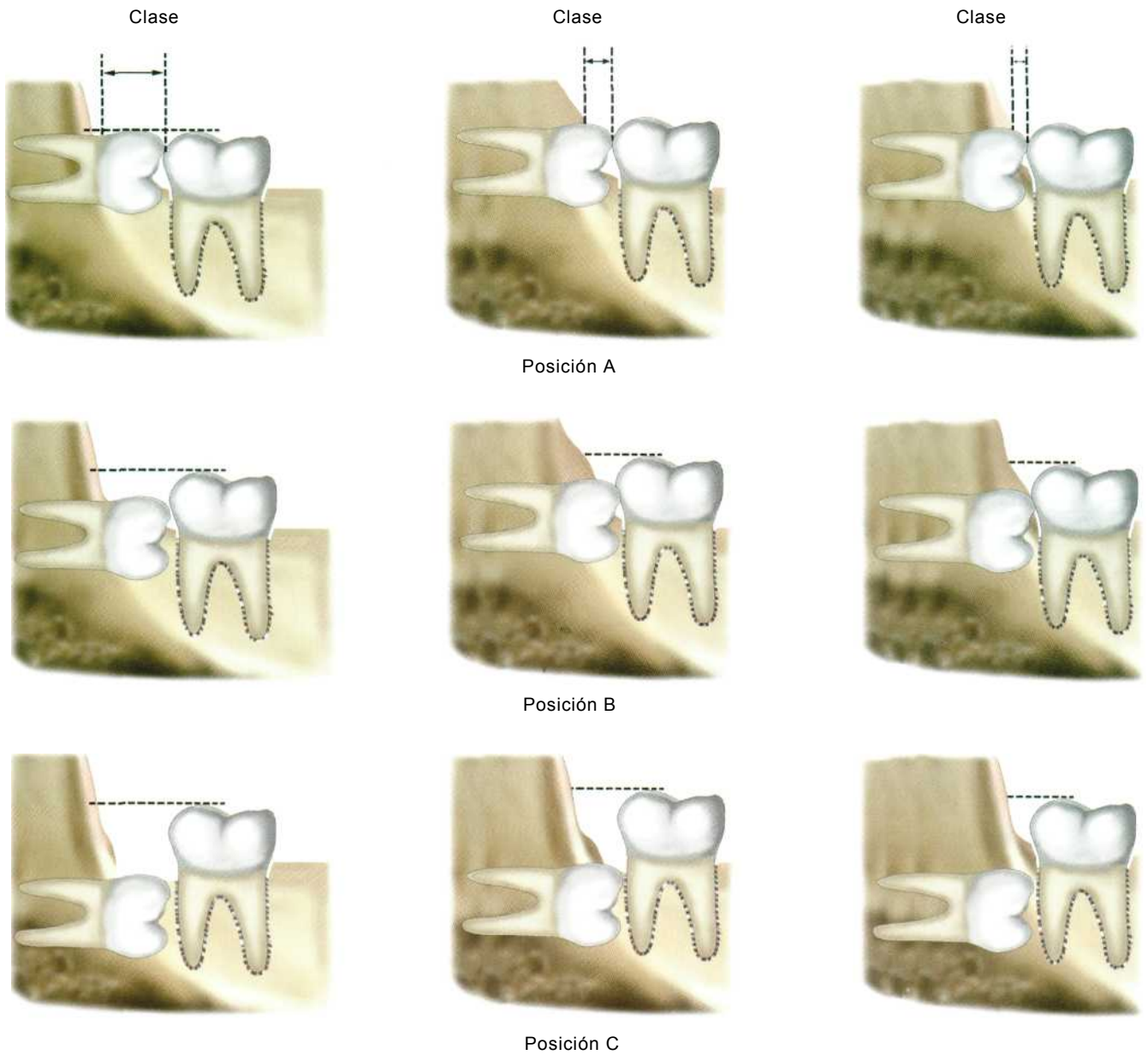
**Figura 13.54.** Extracción de un tercer molar en distoversión con osteotomía y odontosección en el cuello dentario.

ción y tras despegar el colgajo mucoperióstico, hacemos la osteotomía necesaria hasta visualizar correctamente la corona y el cuello del diente. La exodoncia en las inclusiones horizontales pasa, seguidamente, por la eliminación de la corona, mediante una sección transversa, a través del cuello dentario. Es importante tener la precaución de colocar la fresa lo más distal posible, procurando hacer una sección ligeramente oblicua, de tal manera que la parte superior de la corona seccionada sea un poco más ancha que la inferior. De otro modo, aunque la corona estuviera móvil, no sería posible su eliminación (figuras 13.57 y 13.58).

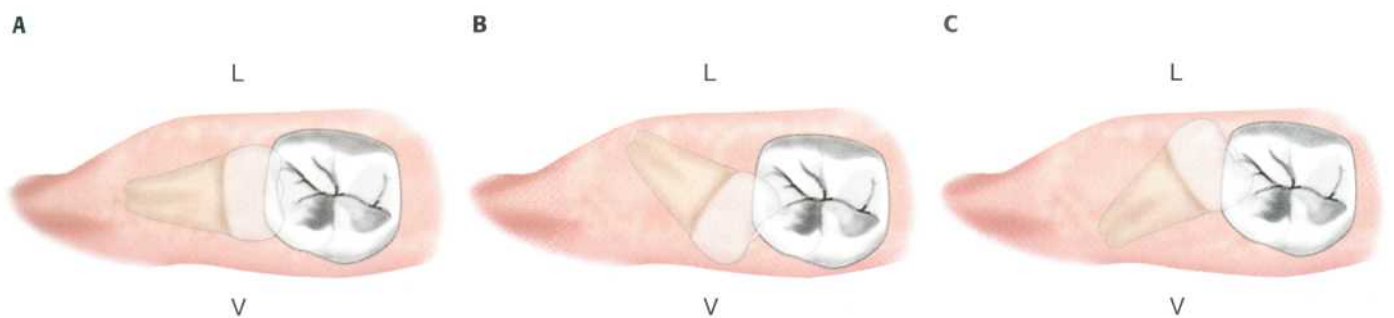
En estos casos es importante dejar una pequeña cantidad de diente sin seccionar en la parte más inferior y lingual de la corona, sobre todo si radiológicamente se aprecia que el conducto dentario inferior transcurre cerca del tercer molar; la sección se completa con el botador.

A veces debe efectuarse una segunda odontosección de la corona, con una sección axial o longitudinal. Con los elevadores se libera y se extrae la corona. Posteriormente una vez expuesta la raíz (raíz distal) se le hace una muesca, donde se aplica el elevador para acabar la exodoncia. En ocasiones ha de realizarse la extracción de las raíces por separado, con sección de las mismas por la bifurcación (figura 13.57).

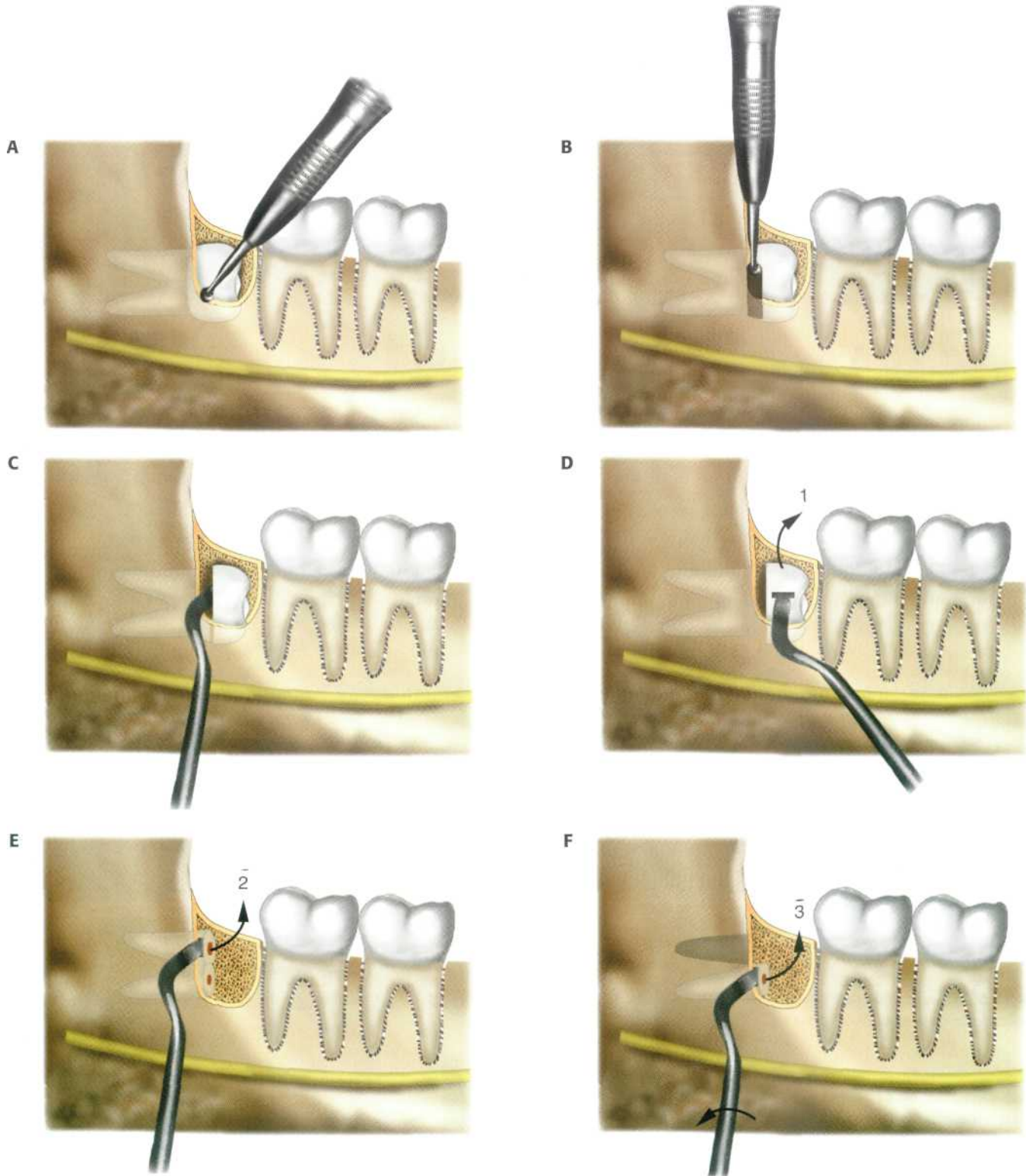




**Figura 13.55.** Clasificación de los terceros molares inferiores en inclusión horizontal según la profundidad (A, B y C) y la relación entre el cordal y la rama ascendente de la mandíbula (clase I, II y III).



**Figura 13.56.** Orientación del tercer molar en sentido vestibulo-lingual. (A) En la zona media. (B) Orientado hacia vestibular. (C) Inclinación hacia lingual.



**Figura 13.57.** Extracción de un tercer molar inferior en posición horizontal. (A) Osteotomía. (B) Odontosección en el cuello dentario. (C) Luxación de la corona. (D) Extracción de la corona y de las raíces. (E) Odontosección radicular y extracción de la raíz distal. (F) Avulsión de la raíz mesial.

Esta doble sección en el cuello dentario puede efectuarse inicialmente, lo que facilita la extracción de un fragmento o rodaja de parte de corona y raíz; posteriormente sacamos el resto de la corona hacia distal y el resto de la raíz hacia mesial (figura 13.59).

Ocasionalmente para acabar la extracción de las raíces, nos veremos obligados a eliminar parte del hueso que cubre la raíz distal del cordal, lo que nos facilitará el movimiento giratorio distal sin que se interponga el segundo molar.

En las inclusiones horizontales, además de los tipos de odontosección ya comentados, por la situación, posición o inaccesibilidad del cordal, podemos vernos obligados a recurrir a odontosecciones múltiples para así hacer efectiva la exodoncia completa (figura 13.59). Así, Kruger recomienda como alternativa hacer dos odontosecciones en la corona dentaria, una de su porción distal y otra de su porción mesial (inferior). Si los ángulos de las secciones han sido suficientemente anchos, existirá el espacio adecuado para extraer el molar, siempre que previa-

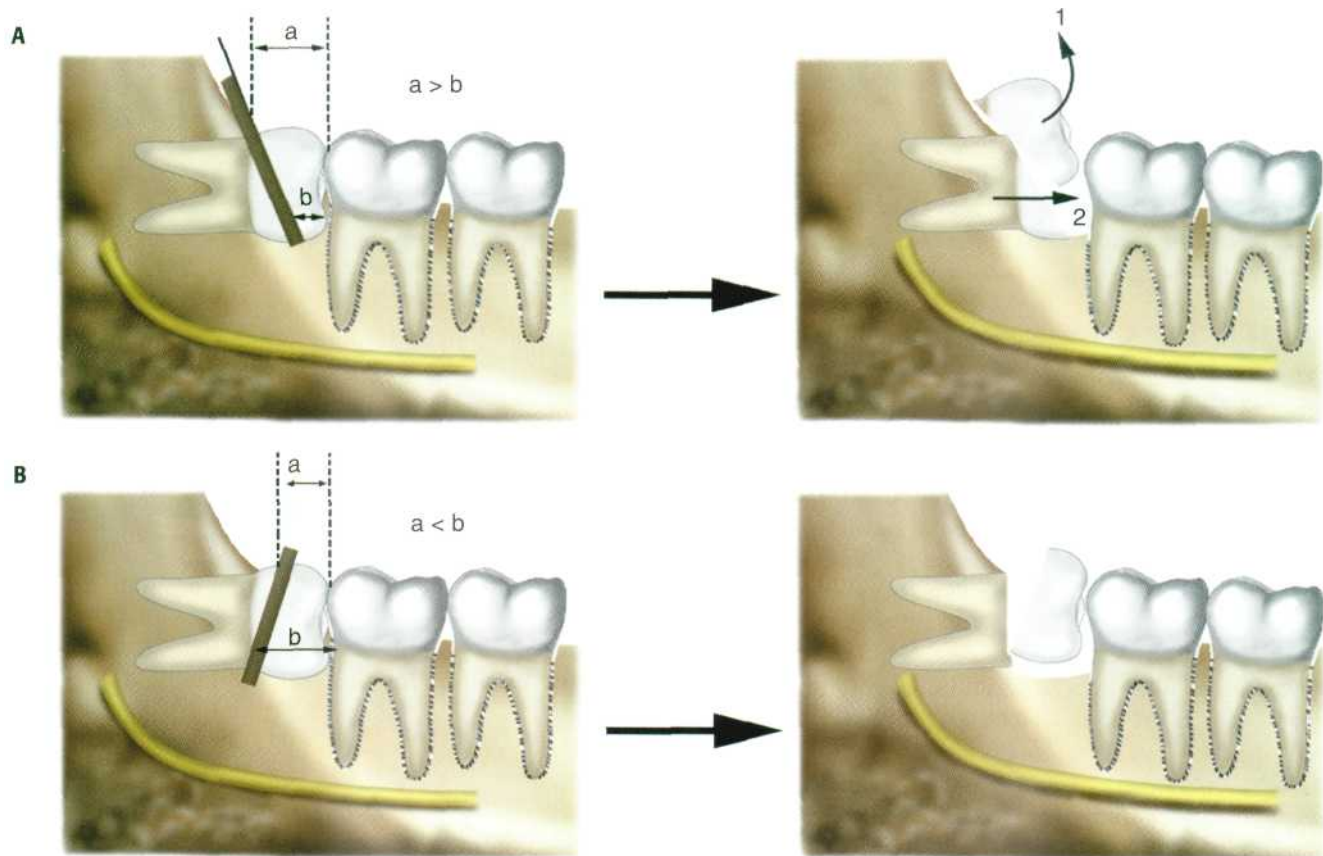


Figura 13.58. (A) Línea de odontosección correcta. (B) Odontosección incorrecta.

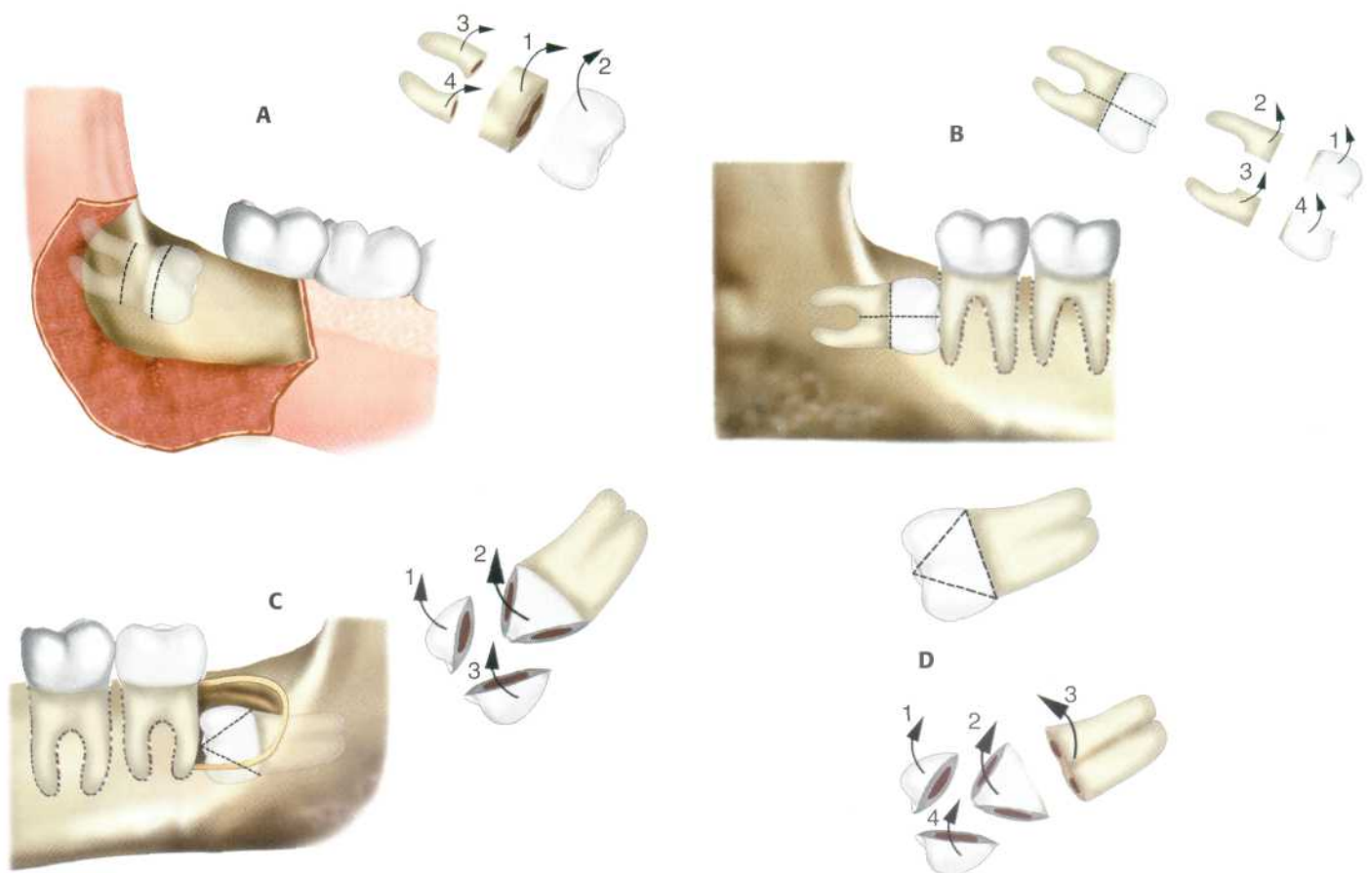


Figura 13.59. Odontosecciones complejas aplicadas a la extracción de terceros molares inferiores en posición horizontal.



mente se haya eliminado el obstáculo óseo existente (figura 13.59). Si esto no es suficiente, puede hacerse otra odontosección vertical en el cuello dentario (figura 13.59). En todos los casos el fragmento mesial de la corona se extrae en último lugar.

En las inclusiones con inclinación lingual, se han de tener especiales cuidados: la sección de la cara lingual del cordal ha de ser mayor que en el procedimiento normal. Una fuerza excesiva a la hora de luxar las raíces puede producir la fractura de la cortical ósea interna y el diente puede desplazarse a una zona entre el hueso mandibular y el periostio lingual (figura 13.60).

Según la profundidad de la inclusión, podremos encontrarnos con lesiones en la cara distal del segundo molar y con la falta de hueso de soporte de esta zona. Durante la intervención, debemos ser precavidos para no lesionar el hueso y los tejidos sanos localizados en la cara distal del segundo molar; si es así, se producirá la regeneración ósea en el postoperatorio; en caso contrario la superficie distal de la raíz del segundo molar quedará sin hueso, y aparecerán dolor, movilidad anormal, etc. Estos problemas terminan habitualmente con la extracción de este molar o con la necesidad de aplicar técnicas de regeneración ósea.

#### 13.4.2.5.4. Inclusiones verticales

Este tipo de inclusiones, preferentemente las de nivel C, suelen tener una gran dificultad, debido a los problemas que encontramos para colocar un instrumento entre el segundo molar y el tercer molar incluido adyacente (figura 13.61). Este espacio suele ser demasiado pequeño para hacer una ostectomía que nos dé un buen acceso mesial del cordal, siempre, claro está, que no queramos lesionar el segundo molar.

En las inclusiones verticales, si la corona está totalmente a la vista, normalmente se puede extraer el tercer molar sin necesidad de odontosección; sólo con una muesca en el ángulo vestibulomesial, y con la aplicación del elevador de Pott sobre esta superficie mesial, es generalmente suficiente (figura 13.62). Por contra, si la inclusión es profunda (nivel C), deberemos efectuar una ostectomía amplia hasta visualizar el cuello anatómico y toda la superficie oclusal del cordal, lo que incluye por tanto la exéresis del hueso distal necesario. La eliminación de la corona, mediante odontosección cervical, facilitará la extracción sin necesidad de una gran ostectomía; si la anatomía radicular lo permite, se extraerán las dos raíces juntas; en caso que éstas sean divergentes o voluminosas, será necesaria la odontosección interradicular. Otra posibilidad es realizar una odontosección vertical (figura 13.63) u oblicua que comprenda la mitad distal de la corona y un fragmento de la raíz. Una vez eliminado este fragmento, podrá extraerse el resto del diente.

Por otra parte hay que recordar que, si es posible hacer una buena prensión con fórceps, se seguirán las pautas ya comentadas en el capítulo 7.

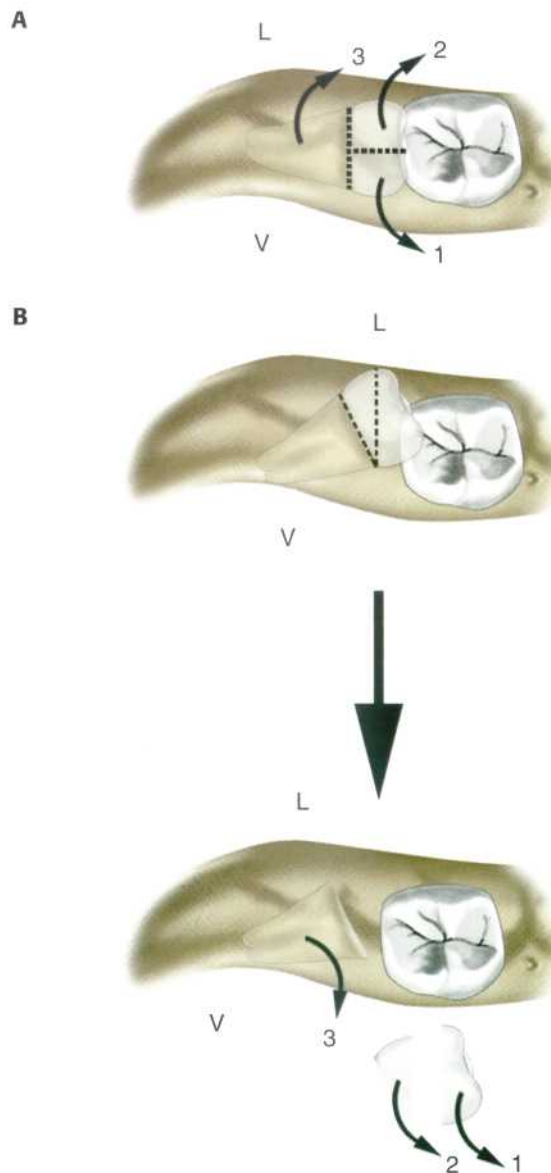
#### 13.4.2.5.5. Inclusión transversa

La inclusión transversa se puede presentar en linguoversión, más frecuente, o en vestibuloversión.

Para saber la orientación se debe hacer una radiografía oclusal de este tercer molar.

La extracción del cordal en posición transversa es similar a la de la inclusión horizontal. La clave está en extraer primero la corona. Se secciona, se fractura y se elimina la corona; se hace una muesca en la raíz superior y se aplica directamente un elevador para luxarla hacia el espacio que ocupaba la corona.

Finalmente debemos destacar, respecto a la técnica adecuada a cada posición del tercer molar, que no expondremos detalladamente el método para extraer cordales en posición heterotópica (cóndilo, ángulo mandibular, etc.), ya que son tributarias de técnicas complejas que escapan del contenido de este tema.



**Figura 13.60.** (A) Odontosección de un tercer molar inferior en inclusión horizontal intraósea profunda. (B) Odontosección en un cordal inferior en posición horizontal orientado hacia lingual.

#### 13.4.2.5.6. Anomalías de las raíces

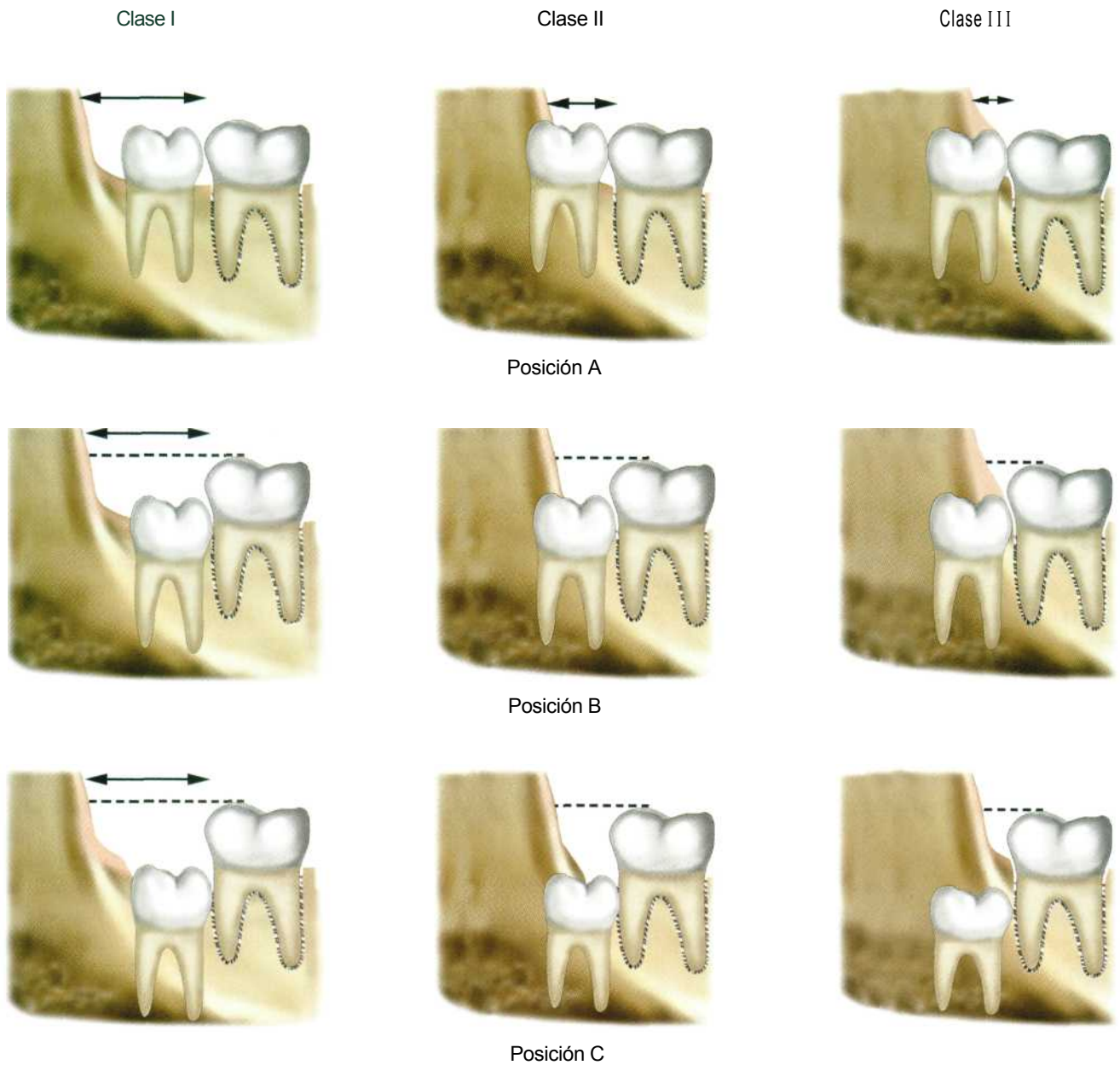
Cuando tras la sección de la corona, las raíces no son fácilmente luxadas, pensaremos en que puede haber alguna anomalía u obstáculo, ya sea de número o forma, que impida dicha acción (figura 13.64).

El estudio radiográfico preoperatorio ya nos habrá alertado de esta posibilidad, pero si no es así, haremos entonces las radiografías, intra-bucal si fuera necesario, para diagnosticar estas anomalías, que por otra parte son muy frecuentes en los terceros molares.

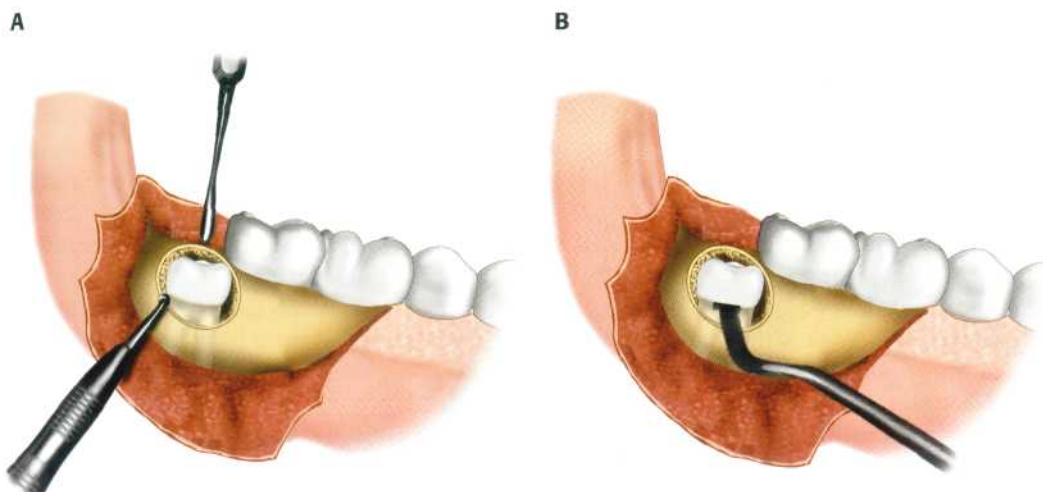
Las formas de las raíces que dificultan su extracción son las siguientes:

- Raíces curvas.
- Raíces engrosadas.
- Raíces divergentes.
- Raíces que engloban hueso.
- Raíces anquilosadas.
- Raíces múltiples.
- Raíces largas, finas y paralelas.

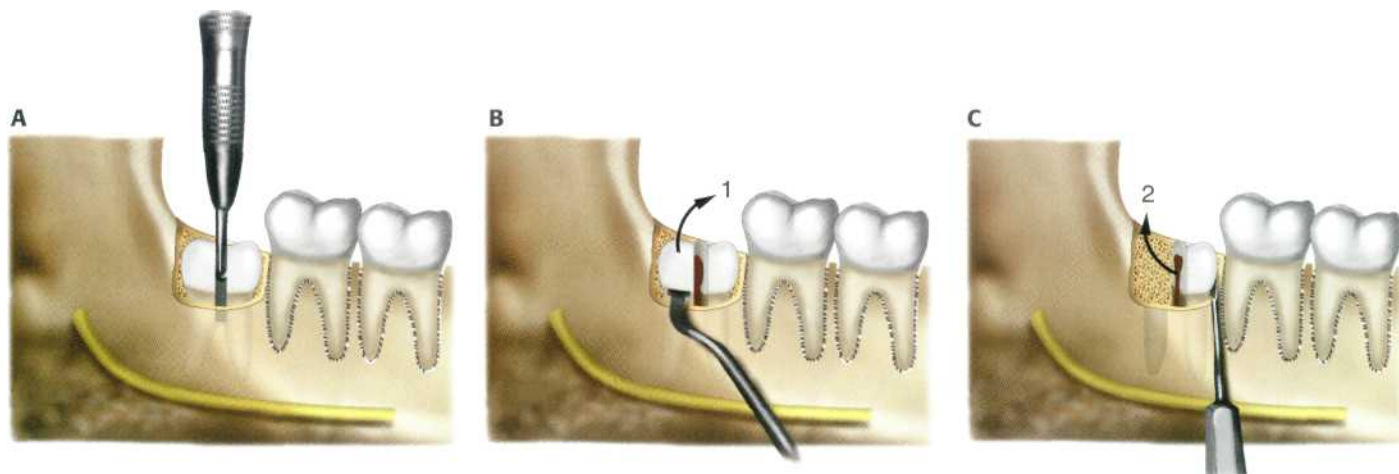
La extracción de las raíces curvadas dependerá de la dirección de la curvatura y el grado de ésta. Una curvatura ligera se soluciona haciendo



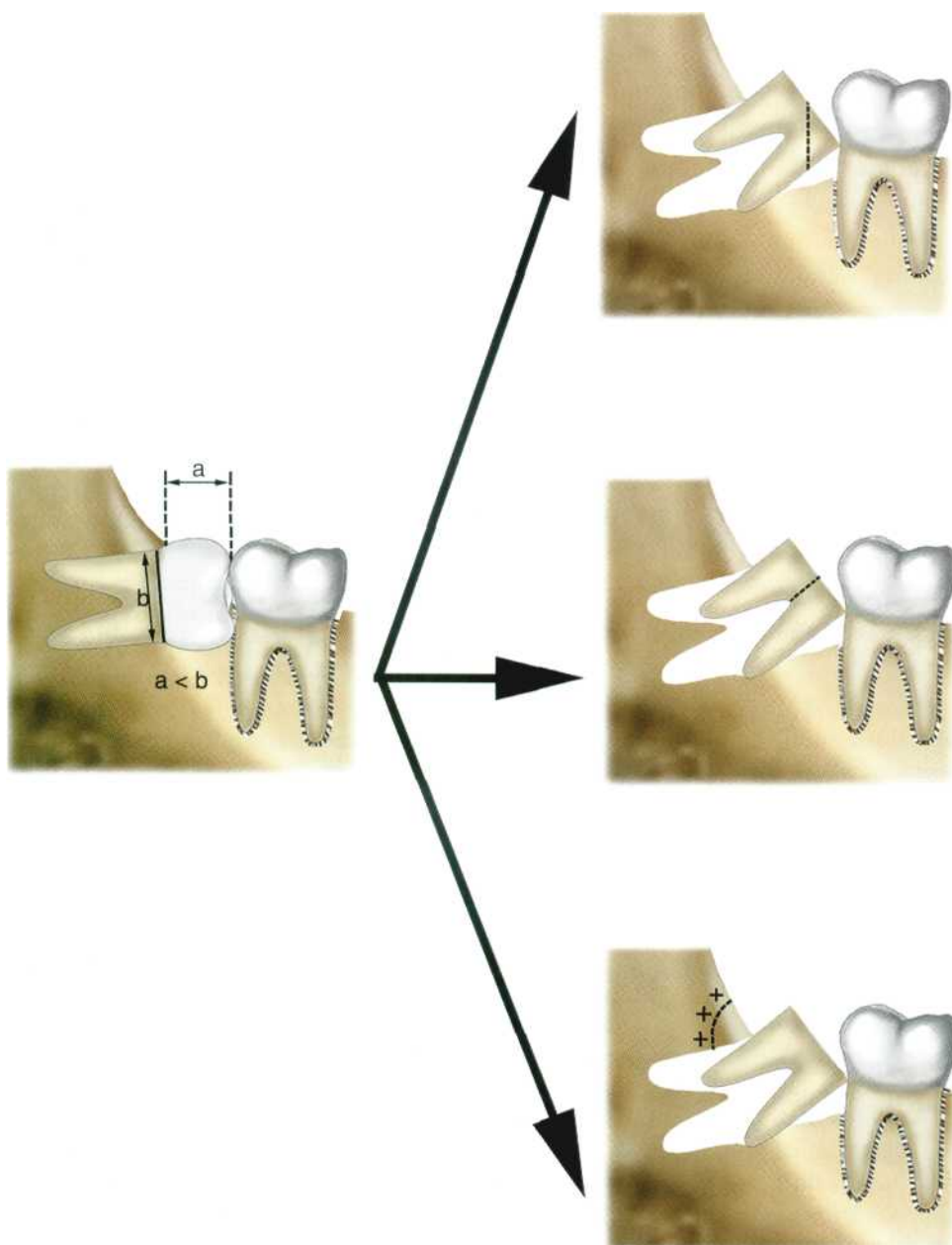
**Figura 13.61.** Clasificación de los terceros molares inferiores en inclusión vertical según la profundidad (A, B y C) y la relación entre el cordal y la rama ascendente de la mandíbula (clase I, II y III).



**Figura 13.62.** Extracción de un tercer molar en posición vertical. (A) Osteotomía distal, vestibular y mesial. (B) Exodoncia con el elevador de Pott.



**Figura 13.63.** Extracción de un tercer molar en posición vertical profunda. (A) Odontosección. (B) Exodoncia del fragmento distal. (C) Avulsión del fragmento mesial.



**Figura 13.64.** Si la raíz no puede salir ( $a < b$ ), debemos hacer la odontosección (—) de las raíces o ampliar la osteotomía (++++).



rotar la raíz, con el botador, en la dirección de la curvatura, aplicando una fuerza progresiva. La presencia de dos o más raíces con líneas de salida que se contraponen indicará la necesidad de separar o dividir estas raíces para facilitar la exodoncia.

Cuando hay acodaduras muy marcadas, se hace necesaria la eliminación de una gran cantidad de hueso vestibular e interradicular. Posteriormente bastará con efectuar las odontosecciones precisas para independizar cada una de las raíces, con la avulsión previa o no de toda la corona dentaria.

En la figura 13.65 se muestran las diferentes curvaturas que se pueden presentar con las maniobras convenientes para su exodoncia.

En las curvaturas mesiales y vestibulares es frecuente la fractura del fragmento apical de la raíz; cuando esto ocurre, irrigaremos en abundancia el alvéolo, para visualizar el fragmento retenido y lo intentaremos extraer con el elevador de Pott; si no se consigue, realizaremos con sumo cuidado una ostectomía, teniendo en cuenta la proximidad del paquete vasculo-nervioso dentario inferior en la zona donde trabajamos.

Algunos cordales presentan raíces engrosadas y que, por tanto, son más anchas que el orificio alveolar. Dicho engrasamiento puede afectar a la totalidad o a una parte de las raíces, que además pueden estar separadas o fusionadas. En estos casos será obligado una buena liberación del diente mediante una amplia ostectomía que permita la salida de la raíz o fragmento engrosado (figura 13.66).

Cuando las raíces engloban el hueso interradicular, debido a una curvatura distal de la raíz mesial unida a una curvatura hacia mesial de la raíz distal, se deberá hacer una odontosección interradicular, después de eliminar la corona. Luxaremos primero la raíz distal rotándola hacia mesial, para posteriormente extraer la raíz mesial rotándola distalmente (figura 13.66).

Si el tercer molar presenta las raíces divergentes, la técnica de extracción es básicamente igual que en el caso anterior, eliminando primero la raíz distal y finalmente la mesial.

En este apartado también podemos considerar las estrechas relaciones entre las raíces del cordal y el conducto dentario inferior. Con la odontosección estratégica de las raíces y dándoles una vía de salida adecuada, podemos evitar el traumatismo o lesión del paquete vasculo-nervioso dentario inferior (figura 13.66).

Cuando las raíces engloban el contenido del conducto dentario inferior, que es bastante fuerte y elástico, comprobaremos si está adherido a la raíz al iniciar la luxación del cordal y antes de ser desplazado por completo del alvéolo. En este caso se deben seccionar o dividir las raíces para evitar la lesión del nervio y vasos dentarios inferiores. Cuando es imposible conservar la continuidad del paquete neurovascular, Howe recomienda seccionar el contenido del conducto dentario inferior con el bisturí y tras la exodoncia, coloca los extremos cortados uno cerca del otro en el fondo del alvéolo. Este autor remarca que en muchas ocasiones se produce así la reinervación con una sensibilidad normal en el labio inferior en un lapso de unos 6 meses. Si se dispone del material y del entrenamiento adecuado, puede efectuarse la sutura nerviosa mediante técnicas de microcirugía. Emplearemos injertos nerviosos o la tunelización con tubos de colágeno, dependiendo de si ha existido o no pérdida de substancia del nervio dentario inferior (Vasconcelos y Gay Escoda).

#### 13.4.2.6. Limpieza de la herida operatoria

Tras la eliminación del tercer molar incluido, se hará una limpieza cuidadosa, tanto de las partes blandas como del alvéolo y del hueso más próximo a la zona.

El hueso se debe regularizar, y no hay que dejar espículas óseas ni fragmentos de hueso sueltos; para ello utilizaremos una pinza gubia, una lima de hueso o bien una fresa de acero inoxidable redonda de mayor

diámetro (números 18 al 40) que las utilizadas para la ostectomía (figura 13.67).

En las partes blandas se hará un Friedrich muy moderado (recortar los bordes de la herida dejándolos cruentos y que se puedan afrontar convenientemente); eliminaremos los restos del saco folicular pericoronario y de tejido inflamatorio, tanto periapical como pericoronar, con especial hincapié en la cara distal del segundo molar, utilizando las cucharillas quirúrgicas acodadas o rectas y haciendo su presión con una pinza hemostática tipo mosquito fina, curva y sin dientes. Es importante que con la cureta o cucharilla comprobemos que el alvéolo y toda la zona operatoria están limpios, pero sin lesionar el contenido del conducto dentario inferior o el nervio lingual (figuras 13.67 y 13.68).

Por último, y con la herida bien limpia y los bordes redondeados y alisados, se irrigará generosamente la herida con suero fisiológico o agua destilada estériles, con aspiración constante. Se revisará especialmente el fondo vestibular del colgajo mucoperiostico, lugar donde es frecuente el acumulo de desechos óseos (virutas de la ostectomía, fragmentos de hueso sueltos, etc.) (figura 13.69).

Numerosos autores discuten la cuestión de saber si es necesario colocar algún tipo de material o medicamento dentro del alvéolo tras la extracción del tercer molar. Algunos preconizan colocar un relleno con gasas impregnadas con yodo u otros desinfectantes, otros depositan antibióticos en su interior, etc. Nuestra posición es contraria a esta actitud y recomendamos no colocar nada dentro del alvéolo, salvo en el caso que exista un sangrado importante. Actualmente se preconiza rellenar el alvéolo con PRP (plasma rico en plaquetas) o con PRFC (plasma rico en factores de crecimiento) ya que favorecen la epitelización de la herida quirúrgica. Los estudios publicados aportan datos contradictorios de su efecto sobre la regeneración ósea, aunque en todos queda patente que el PRP y el PRFC mejoran el curso postoperatorio (mejor cicatrización de la mucosa bucal, etc.).

#### 13.4.2.7. Reposición del colgajo y sutura

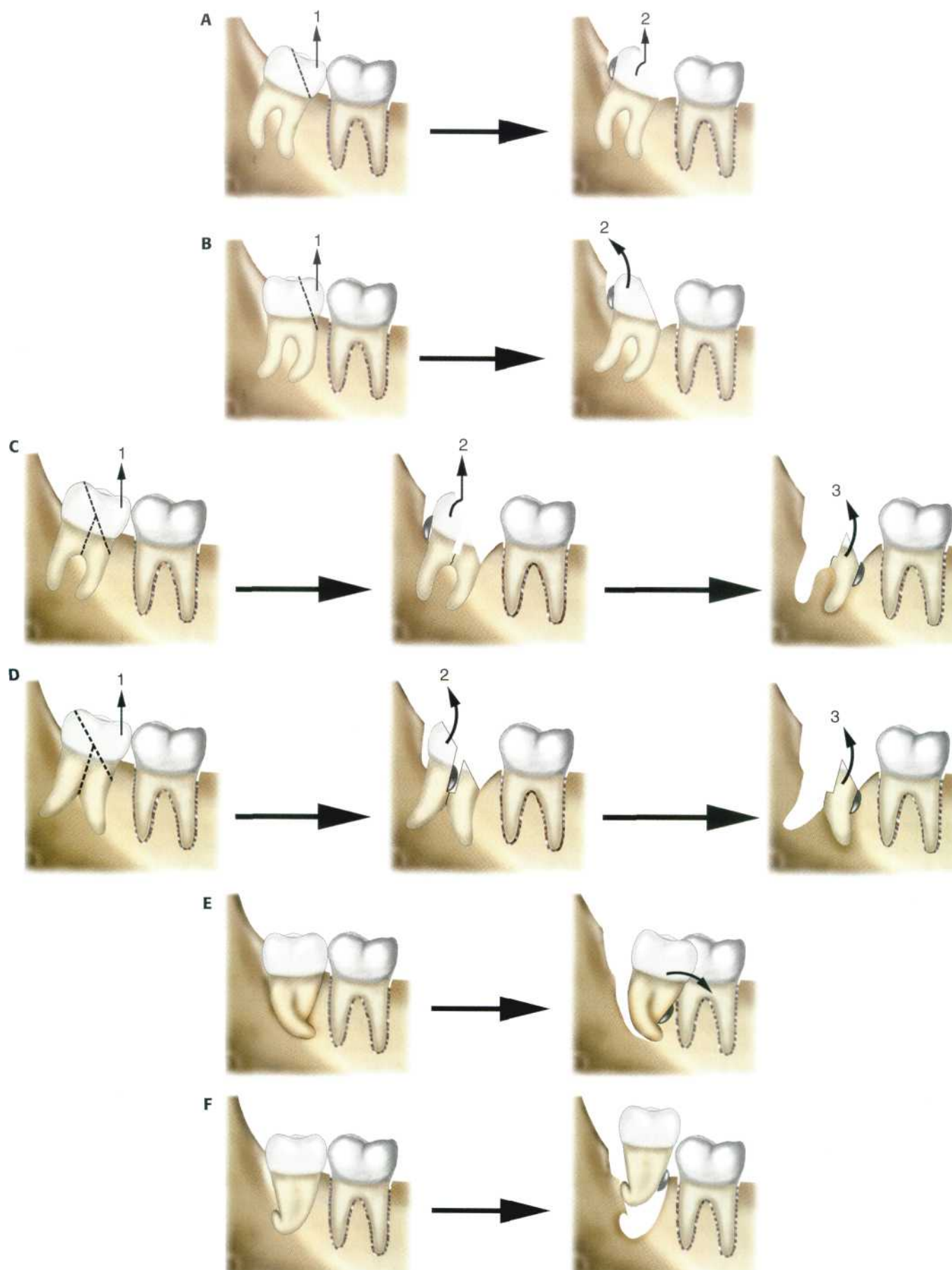
Antes de suturar la incisión quirúrgica, afrontamos los bordes de la herida comprobando su correcta reposición; si no es así, recortamos los bordes para conseguir un correcto afrontamiento.

Asimismo, si vemos que el lecho óseo sangra excesivamente, es el momento de colocar un aposito reabsorbible de colágeno texturado, verificando antes de la sutura que se ha producido la hemostasia.

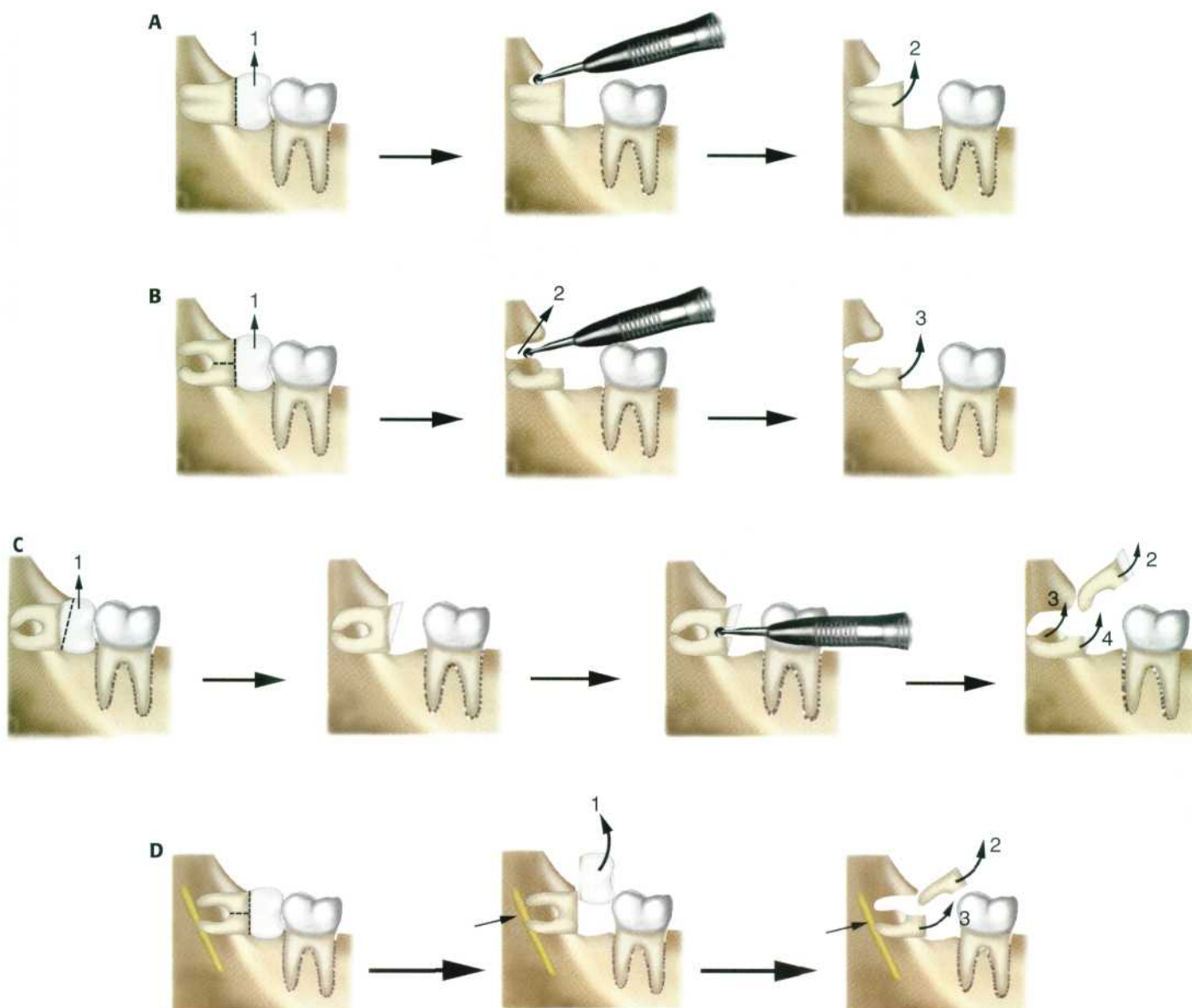
Se sutura colocando puntos sueltos simples siguiendo las pautas estándar, ya expuestas en capítulos anteriores; se utiliza hilo de seda o de ácido poliglicólico de 2/0 ó 3/0 con aguja cilíndrica C-16; el primer punto se coloca donde iniciamos la incisión de descarga, posteriormente hacemos la sutura del triángulo retromolar, y por último la de la herida vestibular con uno o dos puntos, que igual que los anteriores no deben apretarse en exceso. Kruger sutura la herida desde el lado lingual hacia el vestibular, violando la regla quirúrgica de suturar el colgajo libre a la zona fija; aduce que de esta forma controla mejor el recorrido de la aguja en la profundidad de la herida (figura 13.70).

Para cerrar la herida quirúrgica aproximando los colgajos vestibular y lingual, es necesario eliminar con el bisturí todo epitelio presente en los bordes. Para facilitar la movilidad y el desplazamiento del colgajo vestibular con el fin de efectuar una sutura borde a borde, se recomienda liberar las inserciones musculares presentes o seccionar el periostio en el fondo del vestíbulo (maniobra de Rehrmann).

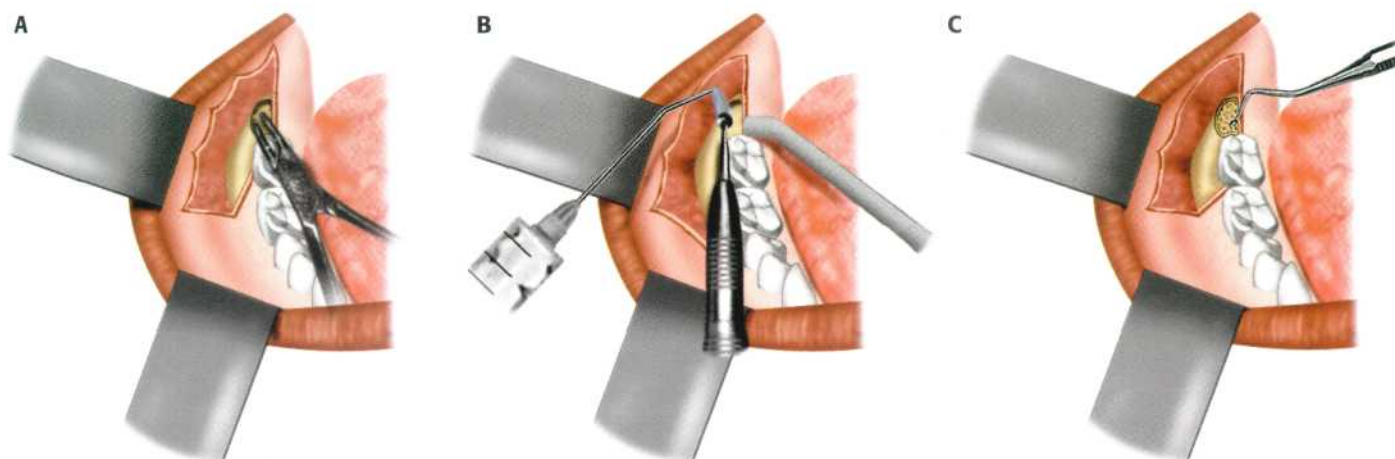
Para evitar el riesgo de que en el postoperatorio aparezca una bolsa periodontal en la cara distal del segundo molar, debe efectuarse una sutura transversa de los colgajos vestibular y lingual lo más mesial posible. Es importante controlar que la raíz distal del segundo molar no queda desnuda y que la cicatrización gingival se hace correctamente, ya que si



**Figura 13.65.** Extracción de raíces curvadas. (A) Raíces con curvatura mesial. (B) Raíces con curvatura distal. (C) Raíz distal con curvatura mesial y raíz mesial con curvatura distal. (D) Raíz distal con curvatura distal y raíz mesial con curvatura mesial. (E) Raíz con curvatura vestibular. (F) Raíz con curvatura lingual.

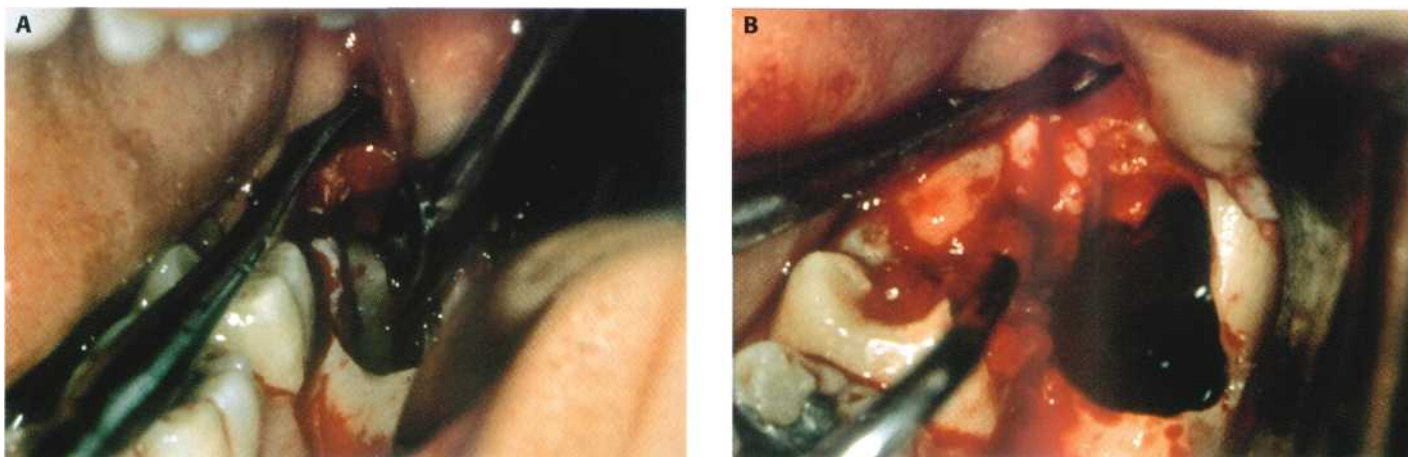


**Figura 13.66.** (A) Tercer molar inferior con raíces muy voluminosas. (B) Cordal inferior con engrosamiento del ápice de la raíz mesial. (C) Cordal inferior con raíces que están ancladas en el septum interradicular. (D) Tercer molar inferior con las raíces en contacto con el conducto dentario inferior.

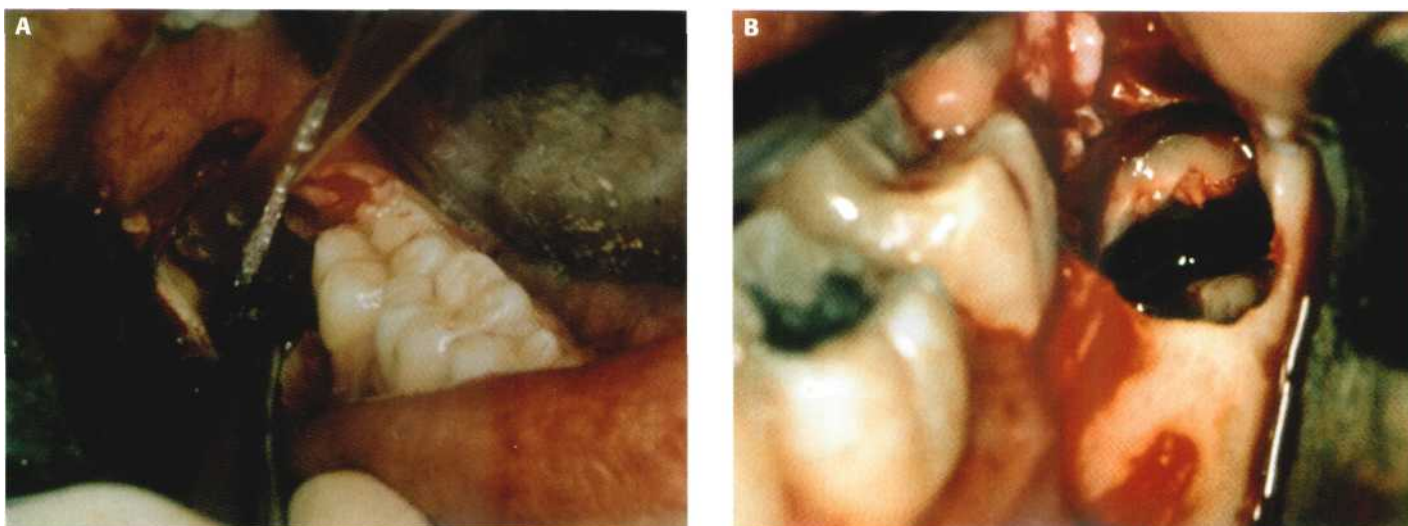


**Figura 13.67.** Limpieza de la herida operatoria. (A) Regularización ósea con pinza gubia. (B) Remodelado del hueso con fresa de acero inoxidable del número 30. (C) Legrado del alvéolo con cucharilla acodada.

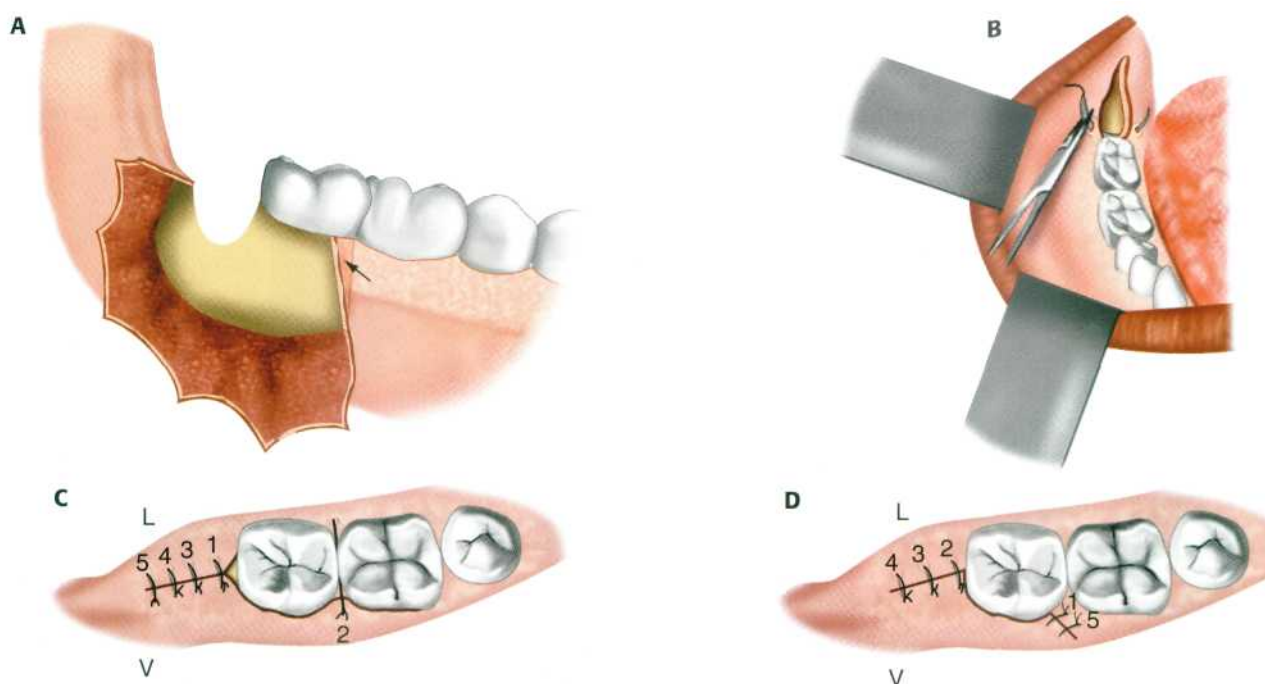




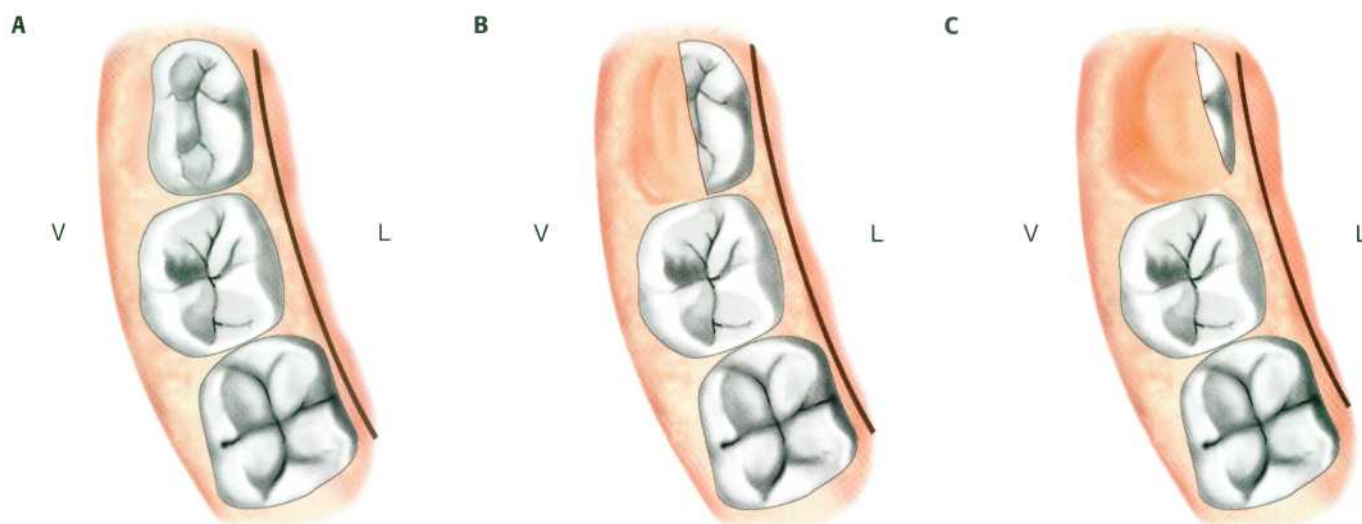
**Figura 13.68.** (A) Legrado alveolar con cucharilla recta. (B) Legrado de la cara distal del segundo molar con cucharillas acodadas.



**Figura 13.69.** (A) Remodelado de la cortical vestibular con fresa redonda de acero inoxidable. (B) Zona operatoria después de la limpieza pertinente y de irrigación profusa con agua destilada estéril.



**Figura 13.70.** Reposición del colgajo y sutura. (A) Disección de la mucosa vestibular mesial para facilitar la sutura. (B) Sutura de la incisión posterior en el triángulo retromolar. (C) Orden de colocación de los puntos de sutura en un colgajo envolvente. (D) Orden de sutura de un colgajo triangular.



**Figura 13.71.** Terceros molares con inclinación hacia lingual. (A) Erupcionado. (B) Semiincluido. (C) Incluido.

no es así, pueden aparecer dolor, pulpitis o necrosis pulpar, patología periodontal y a la larga se compromete la viabilidad del segundo molar.

Si no puede hacerse el cierre primario de la herida, posibilidad poco frecuente, aproximaremos los bordes con la sutura y extremaremos al máximo los cuidados postoperatorios (higiene correcta, cepillado, etc.). Cuando el tercer molar está erupcionado, no debe pretenderse hacer una sutura hermética, ya que perderíamos fondo vestibular y ejerceríamos una tracción excesiva de la encía.

Si hemos efectuado una incisión en bayoneta con un rodete de encía queratinizada conservada alrededor del cuello del segundo molar, haremos la tracción distal del colgajo consiguiendo así un excelente cierre por primera intención especialmente de la zona más conflictiva que es la zona distal del segundo molar. Esta maniobra permite mejorar la sutura del colgajo y la cicatrización de la herida evitando los problemas periodontales del segundo molar, tan frecuentes en este tipo de extracciones.

En colgajos envolventes muy amplios puede ser necesaria la colocación de puntos de sutura interdentarios.

Sobre la herida ya suturada colocaremos una gasa doblada y solicitaremos al paciente que comprima la gasa con una ligera presión de la arcada dentaria antagonista. No se precisa drenaje.

#### 13.4.2.8. Abordaje lingual

El abordaje lingual para la extracción del tercer molar inferior impactado fue desarrollado por William Kelsey Fry y publicado por Ward en 1956, con la pretensión de que acortaba el procedimiento quirúrgico y que las complicaciones postoperatorias eran mínimas (menos trismo, menor daño periodontal en la zona distal del segundo molar, etc.). La oblicuidad o desviación lingual en cualquiera de las posibles posiciones del cordal, aumenta la dificultad de su extracción, y teóricamente esta técnica quiere facilitar una mejor solución a este problema (figura 13.71).

Aporta la ventaja de que la osteotomía es mucho menor, debido a que la cortical interna es más fina que la vestibular, y se preserva la cresta oblicua externa; sin embargo, la mayor probabilidad de lesionar el nervio lingual, la gravedad de una infección postoperatoria en el espacio faríngeo lateral, así como el trismo que frecuentemente se produce utilizando esta vía desaconsejan este abordaje, sobre todo en cirujanos noveles o poco expertos. Además, según Howe requiere en la mayoría de veces anestesia general. En general, este método es poco utilizado y también poco recomendable.

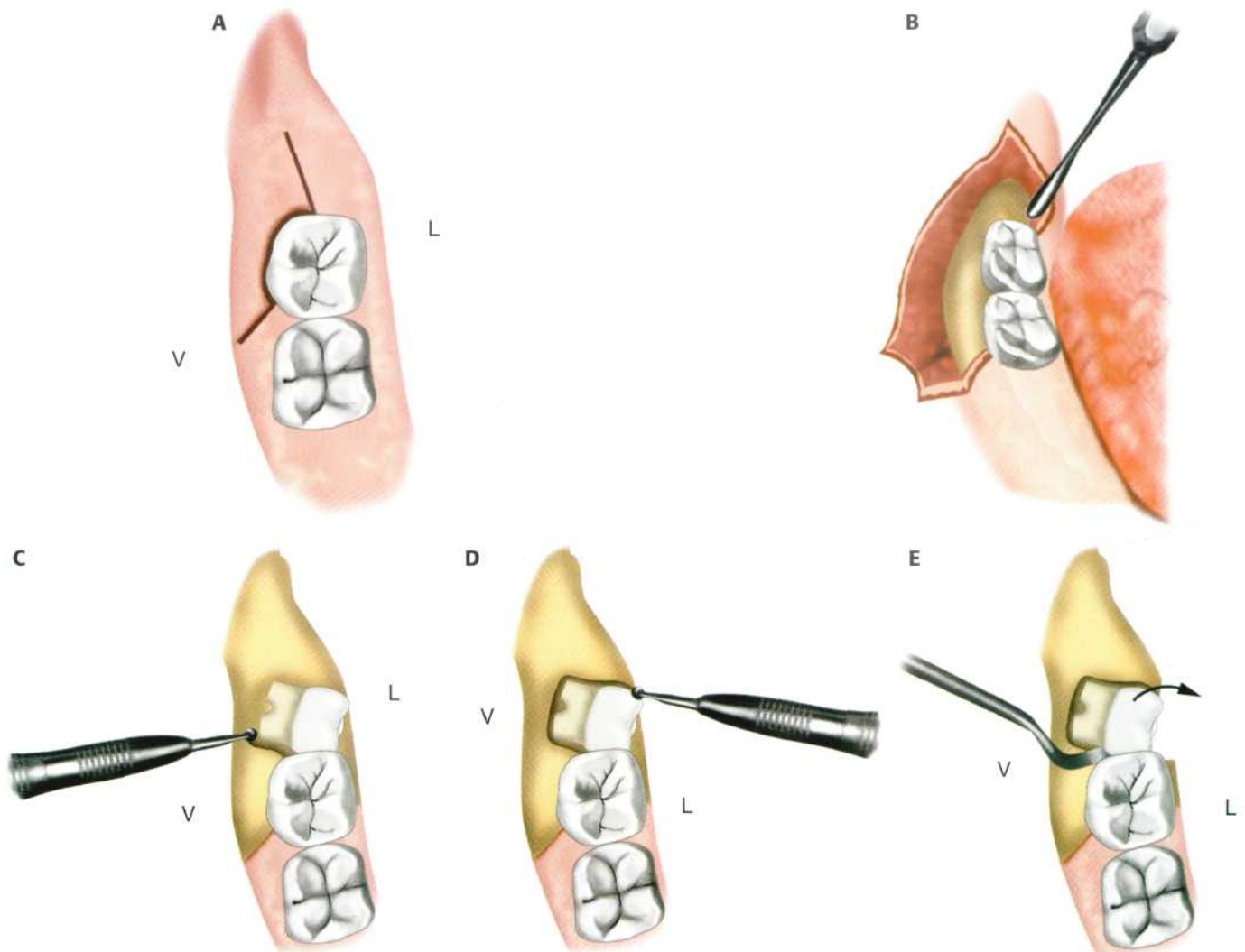
El método se basa en la eliminación del hueso de la cortical ósea lingual (con escoplo o con fresa quirúrgica) con extracción final del tercer molar, con o sin odontosección, hacia el lado lingual (figura 13.72). Antes de la sutura debe controlarse que la fina cortical ósea lingual ha sido regularizada convenientemente con la lima de hueso o fresa a fin de no dejar bordes óseos cortantes. Si existe una pequeña fractura de esta zona, debe retirarse el fragmento si no tiene conexión con el periostio. En caso de que el fragmento de la cortical lingual fracturada sea grande y con vitalidad, se reduce a su posición y se inmoviliza con los puntos de sutura.

#### 13.4.2.9. Extracción de gérmenes dentarios del tercer molar

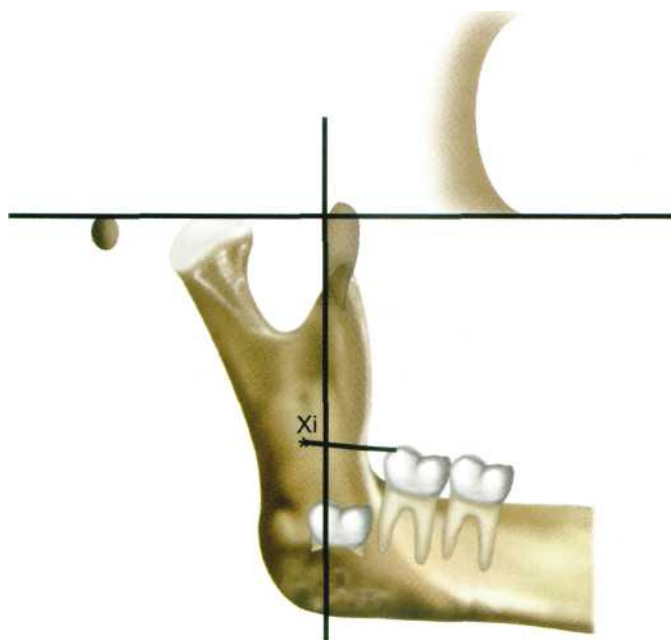
Los gérmenes dentarios de los terceros molares aparecen en los extremos distales de la lámina dentaria a finales del cuarto mes de vida embrionaria. Nacen del mismo cordón epitelial que el segundo molar permanente. La calcificación del tercer molar comienza a los 7-8 años. La formación de la corona concluye entre los 12 y los 16 años, y la calcificación radicular se completa entre los 18 y los 21 años. Por tanto antes de los 12-13 años de edad es difícil verlos adecuadamente en las radiografías.

Estos pacientes están normalmente bajo control del ortodoncista, quien tras los estudios clínicos y cefalométricos pertinentes, puede indicar su extracción (normalmente de los cuatro) por creer que estos terceros molares no tendrán espacio en la arcada dentaria o pueden alterar su terapéutica (contribuir a la inclusión de los segundos molares, producir apiñamiento dentario, etc.); por tanto, la germenectomía de los cordales entrará dentro del plan de tratamiento ortodóncico. Para determinar con más de 10 años de antelación si un tercer molar erupcionará o se impactará en el momento en el que el crecimiento haya terminado, se hace un estudio cefalométrico y se aplica el método de crecimiento según el arco de Ricketts para establecer las predicciones de crecimiento mandibular. Turley hace estas predicciones estudiando la distancia entre el punto Xi, que se corresponde con el foramen mandibular en el punto medial de la rama ascendente de la mandíbula, hasta la cara distal del segundo molar (figura 13.73). Si la distancia es igual o superior a 30 mm habrá espacio suficiente para el tercer molar, pero si la distancia es de 20 mm o inferior se considera que el espacio es insuficiente; su fiabilidad es del 90%. Otros autores realizan en una telerradiografía lateral de cráneo una línea que une las caras oclusales de los molares inferiores, prolongándola hasta intersectar la línea oblicua externa; cuando el 50% del tercer molar inferior es anterior a este punto, la probabilidad de que erupcione es del 50%.

La extracción profiláctica del germen de un tercer molar no está justificada normalmente, salvo en los siguientes casos:



**Figura 13.72.** Abordaje lingual para la extracción de cordales inferiores. (A) Incisión. (B) Despegamiento del colgajo mucoperióstico vestibular y protección del colgajo lingual. (C) Osteotomía del hueso que cubre al cordal. (D) Osteotomía en la cortical lingual. (E) Extracción con vía de salida hacia lingual.



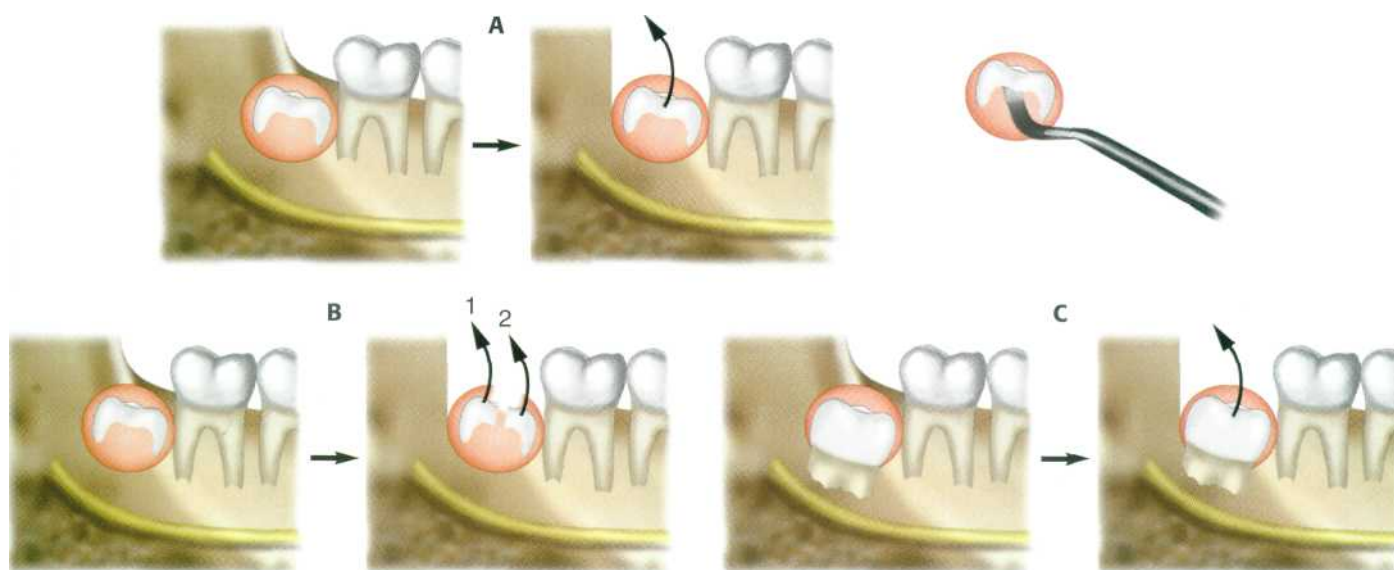
**Figura 13.73.** Método de Turley para la predicción del crecimiento mandibular y la inclusión del tercer molar.

- Cuando existen alteraciones morfoestructurales del germen dentario que no lo hacen viable.
- En implantaciones heterotópicas.
- Cuando la erupción del tercer molar no será posible por displasia del germen o procesos patológicos de los maxilares.
- Para ganar espacio en aquellos casos en los que hay que distalizar los molares.
- En pacientes que presentan una severa discrepancia óseo-dentaria.
- Cuando el germen del cordal interfiere la normal erupción del segundo molar.
- En los casos en que el germen del tercer molar será utilizado como autotrasplante por pérdida prematura, por ejemplo, del primer molar.

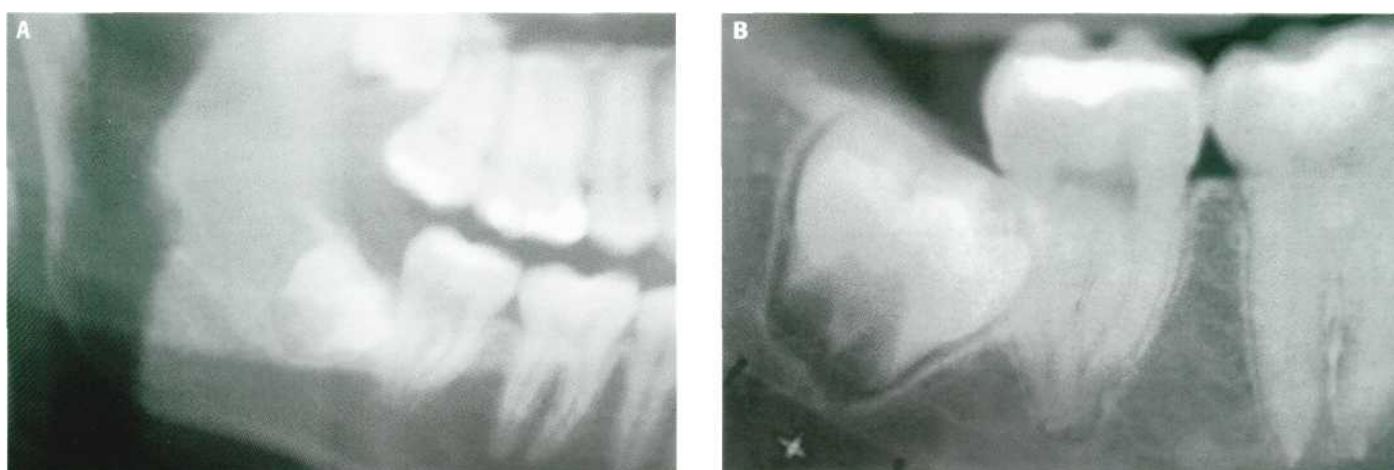
La extracción de cordales cuando están en fase de germen puede parecer sencilla, pero es todo lo contrario, especialmente cuando se quieren avulsionar intactos para ser utilizados para su posterior trasplante. En todos los casos debemos ser lo más económicos posible en la eliminación de hueso maxilar. Parant recomienda extraer siempre primero los gérmenes superiores, y finaliza con la germenectomía de los cordales inferiores. Nuestra posición es contraria, ya que si la intervención en el maxilar superior es la primera, la salida de sangre de la herida dificulta la visibilidad en la mandíbula.

La técnica quirúrgica es básicamente la misma que se ha descrito anteriormente pero la dificultad estriba en que después de finalizar la





**Figura 13.74.** Germenectomía de los terceros molares inferiores. (A) Antes de los 14 años. (B) Entre los 14 y 17 años. (C) Entre los 17 y los 20 años.



**Figura 13.75.** Germenectomía de los terceros molares. (A) Detalle de la ortopantomografía de un paciente de 16 años. (B) Radiografía periapical del 4.8.

osteotomía y tener una buena visión del germen, éste gira sobre sí mismo como si fuese una pelota dentro de su alvéolo cuando intentamos extraerlo. Como las raíces no están formadas, es difícil elevar el germen, por lo que hay que recurrir a su odontosección (en dos o tres fragmentos). Normalmente hacemos una odontosección siguiendo el eje vertical del diente; una vez dividido, podrá ser retirado cada fragmento por separado con la ayuda de los botadores de Pott o mediante cualquier pinza de forcipresión (pinza de Halsted).

Antes de los 14 años, la corona del tercer molar está iniciando su desarrollo, por lo que constituirá el único obstáculo para la extracción. Por tanto con una osteotomía relativamente amplia podrá hacerse la enucleación fácil y completa del germen, empleando un botador de Pott (palanca de segundo género) o una cucharilla recta o acodada. Si el paciente tiene alrededor de los 12 años de edad, hay que ir con mucho cuidado con el segundo molar, que no estará erupcionado o poco implantado (figura 13.74A).

Entre los 14 y 17 años la corona tiene casi su forma y volumen definitivos y tras la osteotomía el germen gira dentro del alvéolo al intentar su extracción y sólo podremos completar la exodoncia aumentando la resección de hueso o efectuando la odontosección (figuras 13.74B y 13.75).

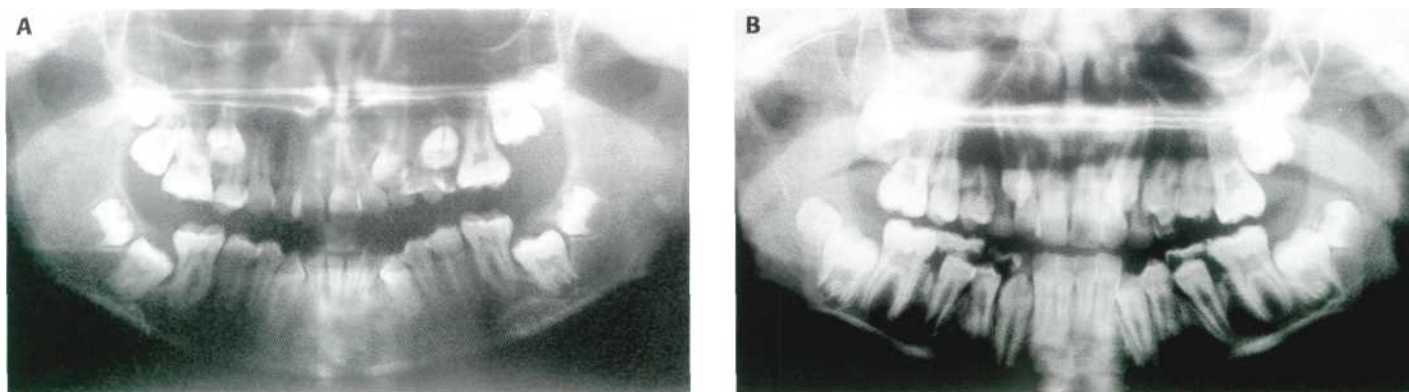
El método propuesto por López Arranz consiste en introducir un sindesmotomo por vestibular, por debajo del germen dentario; luego, haciendo palanca sobre el mismo, lo desplazamos hacia arriba.

Después de los 17 años, la raíz está formada en su mayor parte, aunque existe una cierta movilidad del diente en formación. La técnica que debe aplicarse es la misma que la comentada para los terceros molares completamente desarrollados (figura 13.74C).

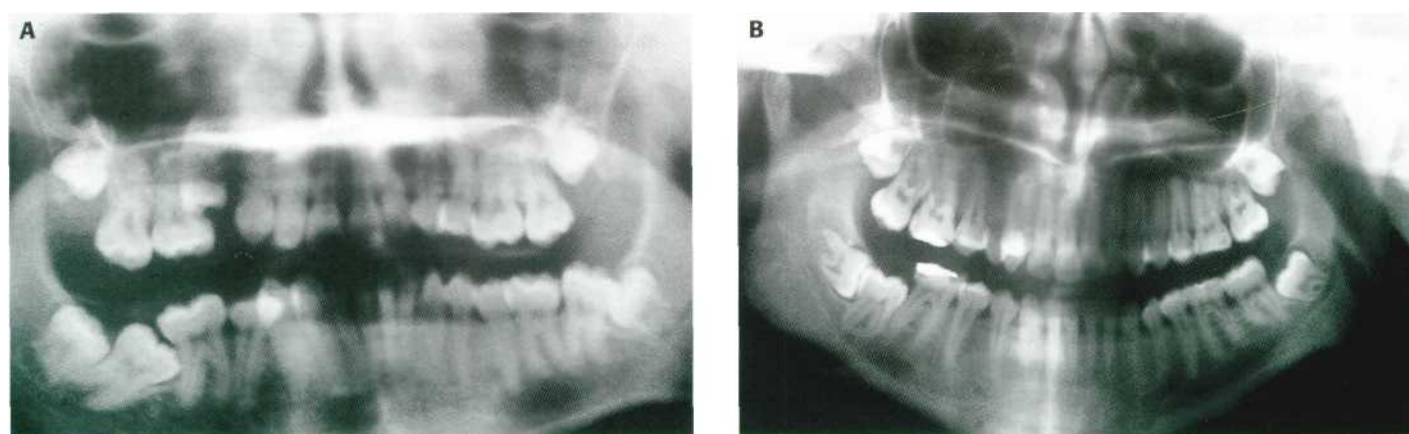
Si debemos utilizar un germen de un tercer molar para un trasplante, deberemos esperar a que tenga los dos tercios de raíz formados. Entonces, con una osteotomía relativamente amplia y movimientos suaves de extracción, podremos obtener un germen intacto e íntegro.

En el maxilar superior debemos evitar la presión con el elevador de abajo hacia arriba y las maniobras "a ciegas" o violentas, ya que producirán el desplazamiento del germen del cordal hacia el seno maxilar o hacia otras zonas cercanas. En ningún caso hay que hacer maniobras tentativas de avulsión hasta que el foliculo esté suficientemente visible y con una osteotomía que le dé una correcta vía de salida.

Howe recomienda la técnica de Henry Bowdler, que se inicia con una incisión en forma de S desde el trigono retromolar, a través de la cresta oblicua externa hasta el borde anterior del primer molar permanente. Tras levantar el colgajo mucoperiostico, se realiza la trepanación



**Figura 13.76.** Germenectomía de los terceros molares en pacientes menores de 14 años. (A) Los gérmenes de los cordales inferiores previsiblemente obstaculizarán la erupción de los segundos molares. (B) Los gérmenes de los terceros molares impiden la erupción normal del 1.7, 3.7 y 4.7.



**Figura 13.77.** Germenectomía de los terceros molares en pacientes mayores de 14 años. (A) Los cordales inferiores alteran la erupción de los segundos molares inferiores. (B) 4.8 que impide la erupción del 4.7.

de la cripta del tercer molar, eliminando con el escoplo la cortical externa vestibular. Retiramos el germen del cordal y los remanentes de tejido folicular; seguidamente se hace el remodelado de los bordes óseos, se irriga la herida y se cierra con puntos de sutura.

La cavidad ósea resultante es relativamente pequeña en comparación con la que queda después de la exodoncia en el adulto. La curación se suele producir sin ningún tipo de problemas ya que en los niños y adolescentes el coágulo sanguíneo se organiza rápidamente. — Los autores como Bruce o Hinds y Frey, que defienden la extracción del cordal en fase de germen, entre los 14 a 18 años, consideran que presenta las siguientes ventajas:

- El procedimiento quirúrgico es más sencillo.
- Se previene precozmente su impactación contra el segundo molar.
- Se evita la aparición de complicaciones clínicas en la edad adulta como la pericoronaritis.
- La recuperación postoperatoria en el adolescente es más favorable.

Sentilhes precisa que se debería prescindir de la edad del paciente y sólo valorar el estado de mineralización de los terceros molares y el espacio disponible a los 14 años para evitar el brote eruptivo (coincidiendo con la mineralización del tercio apical) e indica así la exodoncia antes de que aparezcan las complicaciones. Lytle apoya la extracción precoz de los gérmenes de los terceros molares impactados contra los segundos molares, ya que a menor edad más rápida será la formación de hueso en el defecto óseo posterior a la extracción, reduciéndose así significativamente el riesgo de aparición de una bolsa periodontal por distal del segundo molar. Igualmente Kugelberg demuestra que la pér-

dida de inserción distal del segundo molar después de la extracción de los terceros molares inferiores es menor en pacientes jóvenes.

Sin embargo otros autores como Chiapasco y cols, son más conservadores, y creen como nosotros, que la indicación de efectuar la germenectomía del tercer molar debe hacerse después de analizar la relación coste/beneficio y las posibilidades de erupción a largo plazo. /

La germenectomía de los terceros molares está justificada a cualquier edad si tenemos la certeza de que no dejarán erupcionar normalmente a los segundos molares (figuras 13.76 y 13.77).

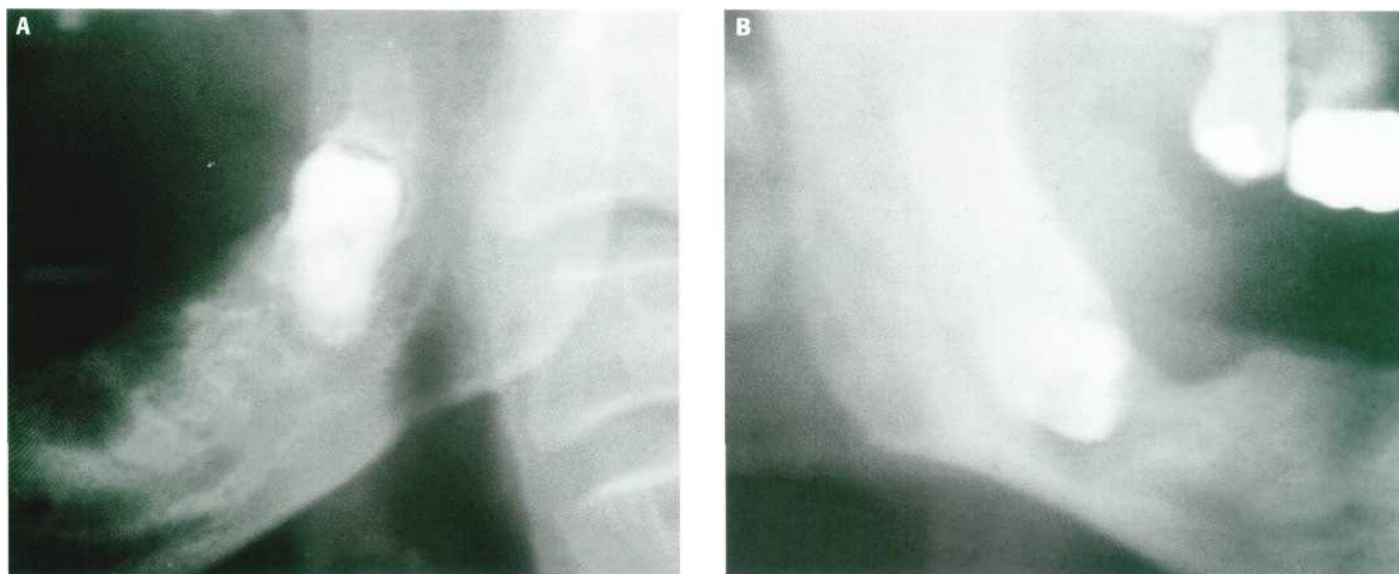
#### 13.4.2.10. Extracción de terceros molares en maxilares desdentados

Una vez extraídos los dientes erupcionados en la arcada y por el efecto estimulante de la prótesis dentaria, a menudo se produce la erupción parcial de estos cordales. Esto suele producir dolor, tumefacción etc., y para solucionarlo se requerirá su extracción.

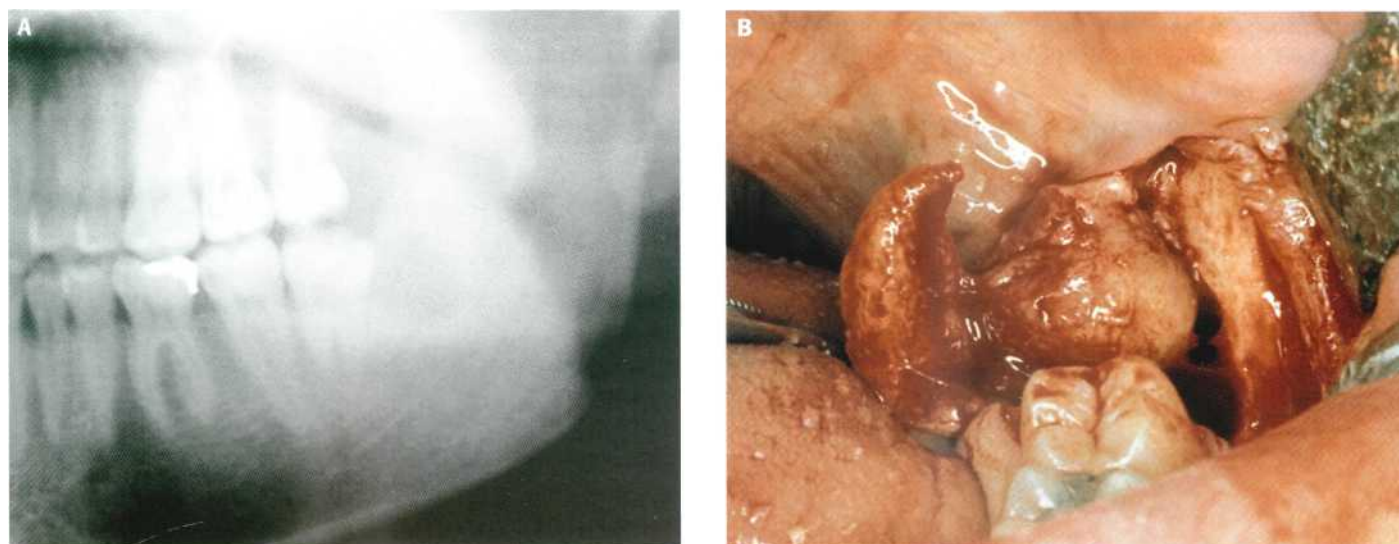
La atrofia de los maxilares y la posible anquilosis del tercer molar acrecentan la posibilidad de que se fracturen la mandíbula en el ángulo goníaco o el maxilar superior en la tuberosidad. Por lo tanto hay que ser muy cuidadoso y no aplicar fuerzas bruscas o excesivas (figura 13.78).

Se trata habitualmente de pacientes de edad avanzada que presentan patología sistémica de base (diabetes, etc.) o toman numerosos medicamentos (anticoagulantes, etc.), con más propensión a tener complicaciones por mala cicatrización (osteitis), por tener los senos maxilares muy neumatizados (comunicación bucosinusal), por lesión directa del nervio lingual o del nervio dentario inferior, etc. lo que nos exigirá una preparación adecuada y una técnica muy depurada.





**Figura 13.78.** Extracción de terceros molares en mandíbulas edéntulas. (A) 3.8 en posición vertical. (B) 4.8 en posición horizontal.



**Figura 13.79.** (A) 3.8 con un quiste paradental. (B) Extracción del tercer molar y exéresis del quiste.

Recomendamos efectuar osteotomías moderadas pero lo suficientemente amplias y prodigar las odontosecciones. Si la inclusión es submucosa, es útil hacer una osteotomía que libere la corona dentaria y posteriormente aplicar los fórceps.

#### 13.4.2.11. Terceros molares ectópicos o desplazados por quistes

Los cordales pueden desarrollarse lejos de su situación normal. En la mandíbula la posición más frecuente es en la rama ascendente (desde el cóndilo al ángulo mandibular) y en el maxilar superior pueden situarse en lugares más remotos, como el suelo de la órbita (figura 13.20).

La dificultad que plantea la extracción de estos terceros molares viene definida por la problemática de su abordaje y la necesidad de hacer amplias osteotomías con el fin de extraer el diente completo y sin seccionarlo. En todo caso debemos ser muy cuidadosos para no fracturar los huesos maxilares. Un cordal situado cerca del gonión, será eliminado más fácilmente con un abordaje cutáneo que por vía intrabucal.

En muchas ocasiones, el tercer molar está en una posición heterotópica por haber sido desplazado por un quiste. La presencia de la membrana quística suele hacer más fácil la extracción del cordal, ya que se tiene un excelente acceso. A veces el molar se ha aflojado tanto que se

puede extraer junto con el quiste. Recordamos una vez más que este material hístico debe ser remitido al laboratorio de Anatomía Patológica para su estudio histológico (figura 13.79).

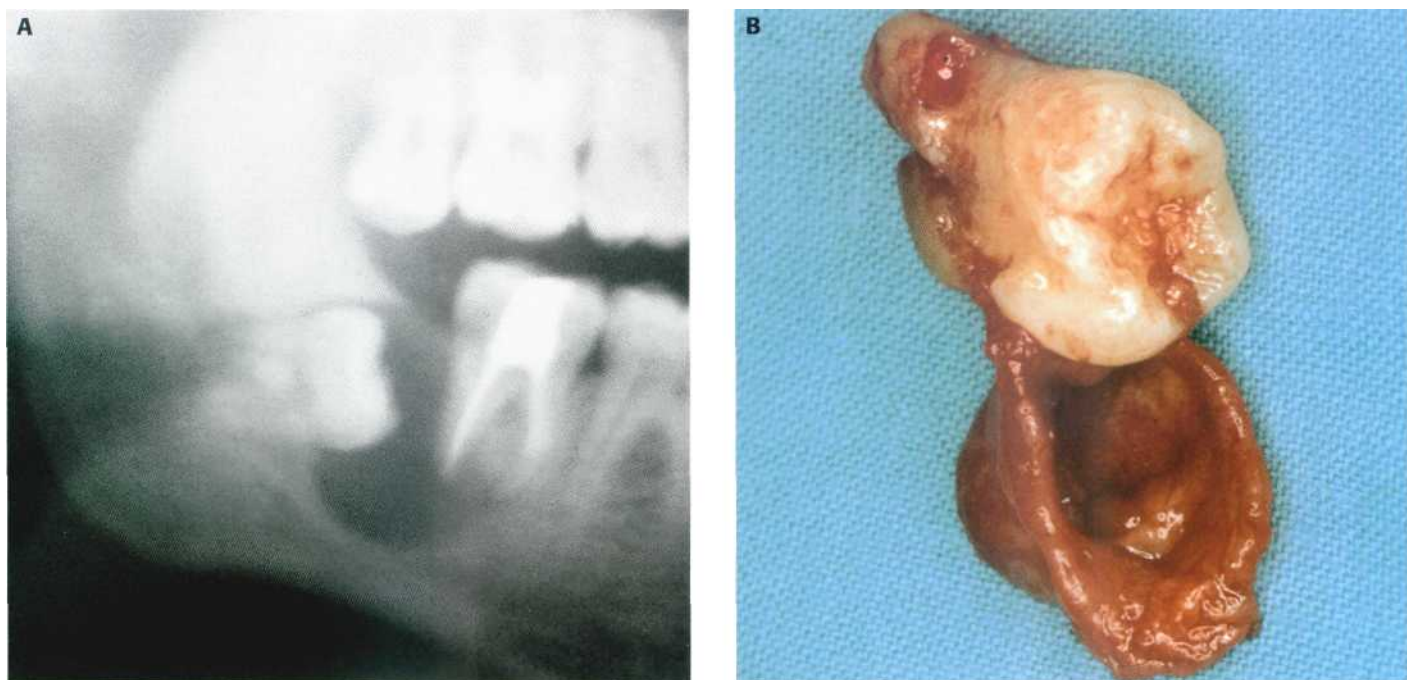
El quiste folicular o dentígero es muy frecuente en relación con los terceros molares incluidos (figura 13.80). Los tumores que pueden localizarse en esta zona son el odontoma, el ameloblastoma, el fibrosarcoma, el carcinoma espinocelular, etc. Los cordales incluidos asociados con tumores se extraen simultáneamente con la lesión.

Los terceros molares supernumerarios (cuartos molares) pueden bloquear la erupción de los cordales y a menudo dificultan su extracción. Normalmente se efectúa su avulsión simultánea, en el mismo acto quirúrgico. A menudo los distomolares son rudimentarios y en consecuencia fáciles de extraer. Si son grandes, deberá hacerse una osteotomía lo suficientemente amplia como para permitir un correcto acceso (figura 13.81).

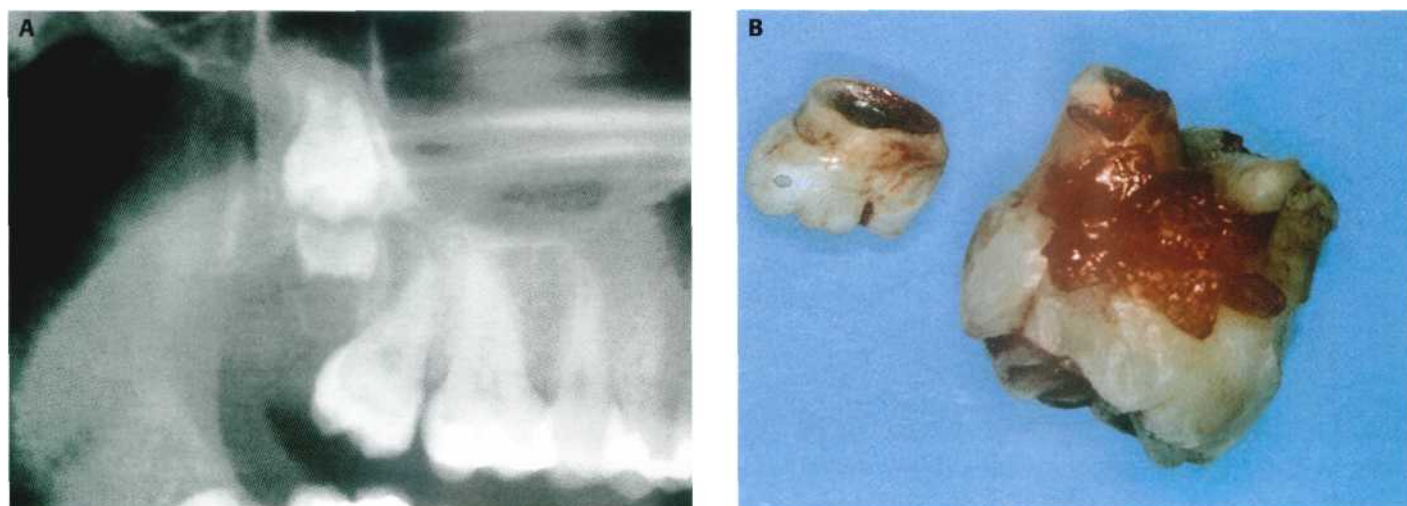
### 13.5. EXTRACCIÓN QUIRÚRGICA DE LOS TERCEROS MOLARES SUPERIORES

La extracción del cordal superior incluido presenta menor dificultad quirúrgica que el inferior, motivada principalmente por la menor densi-





**Figura 13.80.** (A) Quiste folicular del 4.8. (B) Membrana quística que cubre la corona del tercer molar.



**Figura 13.81.** (A) Cuarto molar que impide la erupción del 1.8. (B) Extracción del 1.8 y el molar supernumerario.

dad del hueso maxilar superior, lo que permite que el molar pueda ser movilizado más fácilmente al aplicar los botadores. Además el tercer molar superior raramente requerirá odontosección para su avulsión. Por contra, la visibilidad que tiene el cirujano del campo operatorio es mucho menor, lo que hace necesario un mayor tacto. El paciente debe permanecer con la boca parcialmente abierta, ya que con la boca completamente abierta la apófisis coronoides de la mandíbula impide aplicar las maniobras operatorias con comodidad. El movimiento de la cara en sentido lateral (giro hacia el lado contrario del cordal que quiere extraerse) puede ser útil, porque proporciona un incremento del espacio entre la rama ascendente de la mandíbula y la tuberosidad del maxilar superior.

El tercer molar superior suele estar submucoso, aunque cada vez más se ven cordales superiores totalmente incluidos. Este molar puede adoptar distintas posiciones: vertical, en mesioversión, en distoversión, horizontal o en cualquier otra localización heterotópica.

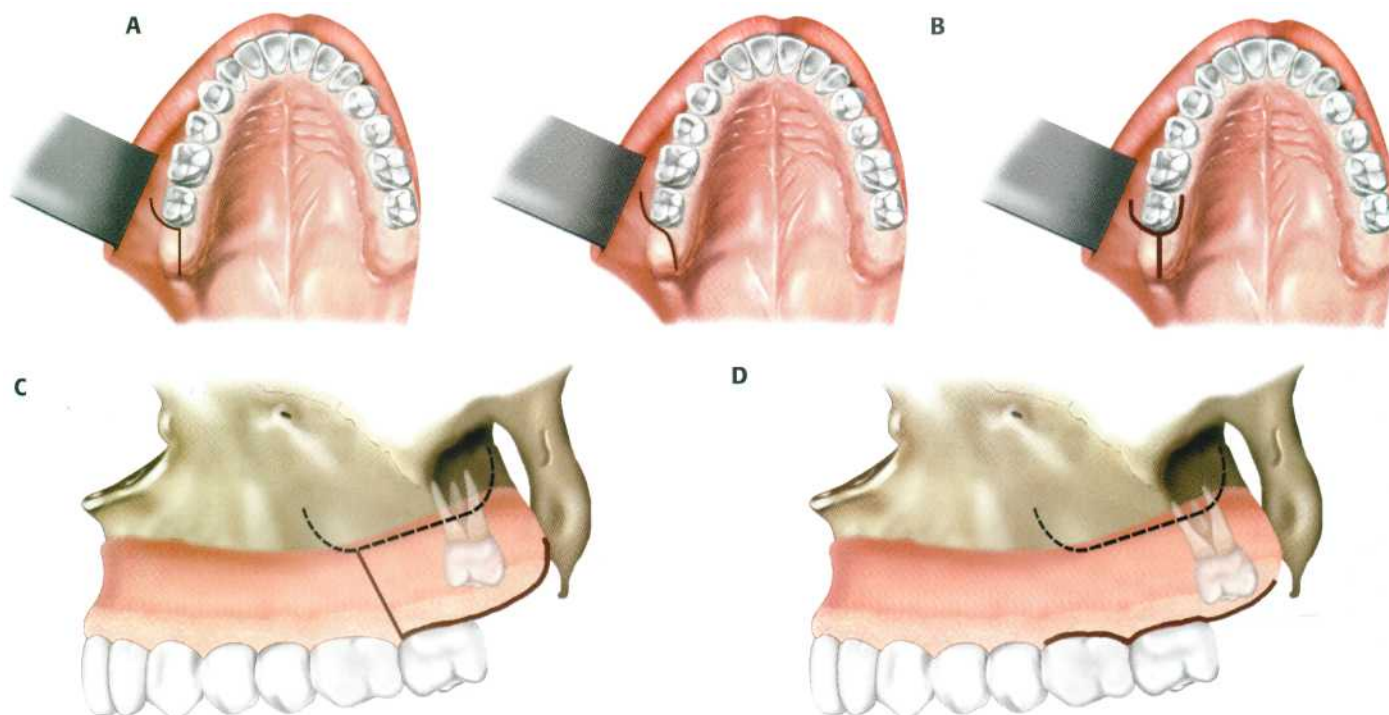
El estudio clínico y radiológico preoperatorio, la instrumentación y todas las demás pautas comentadas para el tercer molar inferior son aquí igualmente aplicables. Recordaremos no obstante que es impor-

tante valorar las relaciones con el segundo molar, el seno maxilar y la apófisis pterigoides.

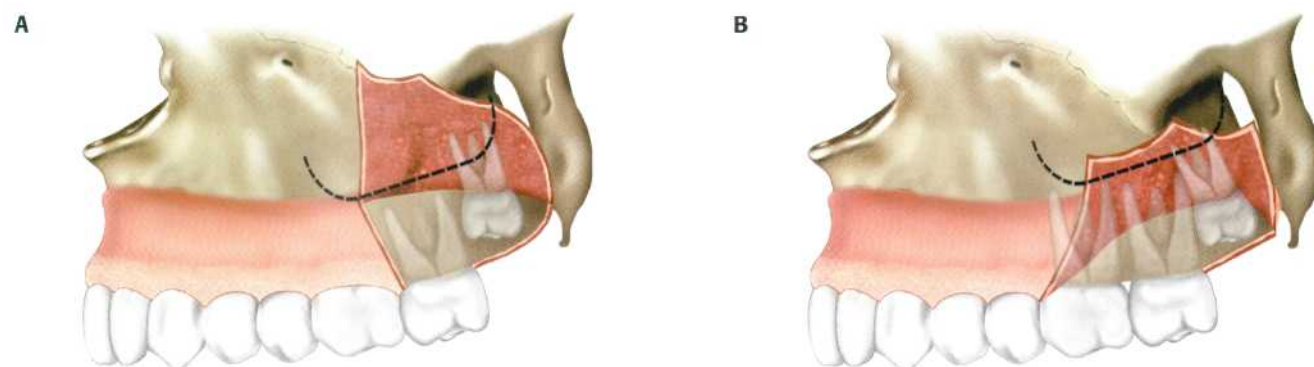
La posición del paciente más recomendable es en decúbito supino o semisentado y el cirujano diestro se colocará a su derecha y el zurdo a su izquierda.

### 13.5.1. INCISIÓN Y DESPECAMIENTO DEL COLGAJO

Tras la anestesia locorregional infiltrativa pertinente y con el paciente con la boca abierta, se incidirá por distal del segundo molar en la línea media o algo hacia palatino, a través de la cresta ósea de la tuberosidad maxilar hasta el repliegue mucoso pterigomaxilar, siguiendo por el surco vestibular del segundo molar. Se hará una incisión de descarga vestibular vertical hacia arriba y hacia delante por mesial o distal del mismo, dependiendo del interés que tengamos en tener a la vista la posición de su raíz distovestibular. Para esta acción utilizamos normalmente el bisturí con hoja del nº 15, aunque autores como Hauteville y Cohén escogen la hoja del nº 12, que tiene forma de hoz, ya que facilita la incisión en la cresta alveolar por detrás de la tuberosidad (figura 13.82).



**Figura 13.82.** Terceros molares superiores. (A) Incisión triangular con descarga vertical por distal del segundo molar. (B) Modificaciones de la incisión anterior. (C) Incisión triangular con descarga vertical por mesial del segundo molar. (D) Incisión siguiendo el margen gingival.



**Figura 13.83.** (A) Preparación de un colgajo triangular. (B) Disección de un colgajo envolvente.

Se procederá, seguidamente, al levantamiento del colgajo mucoperiostístico despegando la mucosa de delante hacia atrás, con el periostótomo de Freer o el de Obwegeser y rechazándola con el separador de Minnesota (figura 13.83).

### 13.5.2. OSTEOTOMÍA

Frecuentemente el tercer molar superior es submucoso, o bien hay una capa de hueso muy fina, que puede ser eliminada con un periostótomo o una pinza gubia. Sólo cuando el cordal sea muy profundo será necesario efectuar la osteotomía con la fresa, aplicando la misma técnica que en la mandíbula. La resección ósea, que suele ser muy económica, afectará primordialmente al hueso oclusal y vestibular, facilitando así el acceso al cordal, y posibilitando la colocación de los botadores para proceder a su luxación (figura 13.84).

La osteotomía se efectúa con el paciente con la boca semiabierto o totalmente cerrada, ya que esto facilita la visión del campo operatorio.

En cuanto a la odontosección, raramente es necesaria y, si lo es, se aplican los mismos principios ya expuestos para los terceros molares inferiores (figura 13.85).

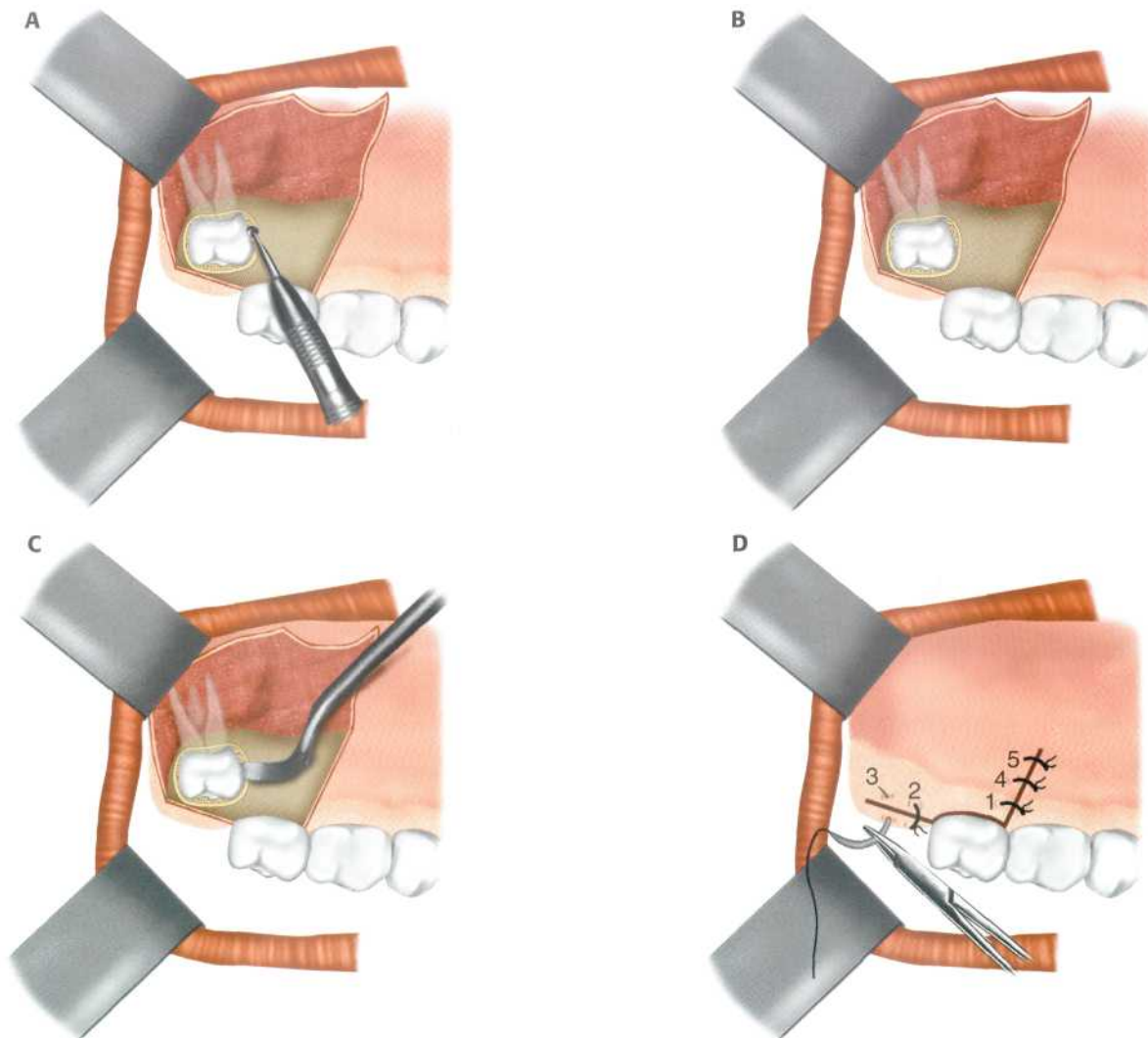
### 13.5.3. EXTRACCIÓN

Se realizará con el elevador de Pott. Si la posición del cordal es mesioangular se colocará el elevador a la altura del cuello dentario del tercer molar por la zona mesial, aplicando una fuerza hacia distal, vestibular y abajo, con lo que se producirá la luxación y posterior avulsión del molar incluido. En ocasiones es casi imposible eliminar el hueso mesial para dar un buen acceso a los botadores, por el peligro de lesionar el segundo molar; entonces será necesario ejercer una presión controlada pero considerable con el botador para forzar la penetración de la punta del instrumento en el espacio interdentario.

Al girar distalmente el elevador debe tenerse mucho cuidado, puesto que esta acción puede provocar la fractura de la tuberosidad maxilar (figura 13.85).

Si la posición del tercer molar es distoangular, es preferible aplicar los botadores por la cara mesiolingual, evitando así el contrafuerte pterigoideo (figura 13.86). No obstante el diente puede también extraerse haciendo palanca sobre el lado mesiovestibular. En ocasiones pueden colocarse simultáneamente los dos elevadores por vestibular y por palatino, guiando así el diente hacia abajo. Si el cordal está en una posi-





**Figura 13.84.** Extracción de un cordal superior en mesioversión. (A) Osteotomía. (B) Visión adecuada de la corona dentaria. (C) Aplicación del botador y exodoncia. (D) Sutura.

ción distoangular muy acusada, es posible usar un elevador de Pott colocado sobre la superficie coronaria distal para desplazar el diente hacia abajo y adelante. Es importante vigilar que el molar no sea desplazado hacia el seno maxilar o a los tejidos que están por detrás de la tuberosidad maxilar por culpa de aplicar movimientos bruscos o con una fuerza excesiva.

Si la inclusión es vertical, la corona del tercer molar suele estar muy cerca del cuello anatómico del segundo molar, lo que dificulta el acceso entre los dientes o la realización de la osteotomía necesaria para hacer palanca con el botador. Por todo ello la osteotomía deberá ampliarse a las caras vestibular, oclusal y distal. Introduciremos entre los dientes (cara mesial del cordal) un elevador fino aplicando una fuerza considerable y luxaremos el tercer molar hacia atrás y hacia abajo. Si el botador no puede colocarse convenientemente a pesar de la osteotomía previa, podremos usar un escoplo sobre la superficie vestibular del esmalte del cordal en dirección vertical, golpeándolo suavemente hacia abajo.

Una vez finalizada la luxación podemos completar la exodoncia con los fórceps en bayoneta de cordales superiores. Sus puntas o mordientes son lisos y cóncavos para adaptarse a la convexidad de la corona y de la región cervical del molar.

En ocasiones muy excepcionales, por la situación del tercer molar, por una limitación de la apertura bucal, por estar la corona del cordal empujada entre las raíces del segundo molar, etc., nos encontrare-

mos con dificultades insalvables que nos obligarán a extraer el segundo molar.

#### 13.5.4. LIMPIEZA QUIRÚRGICA Y SUTURA

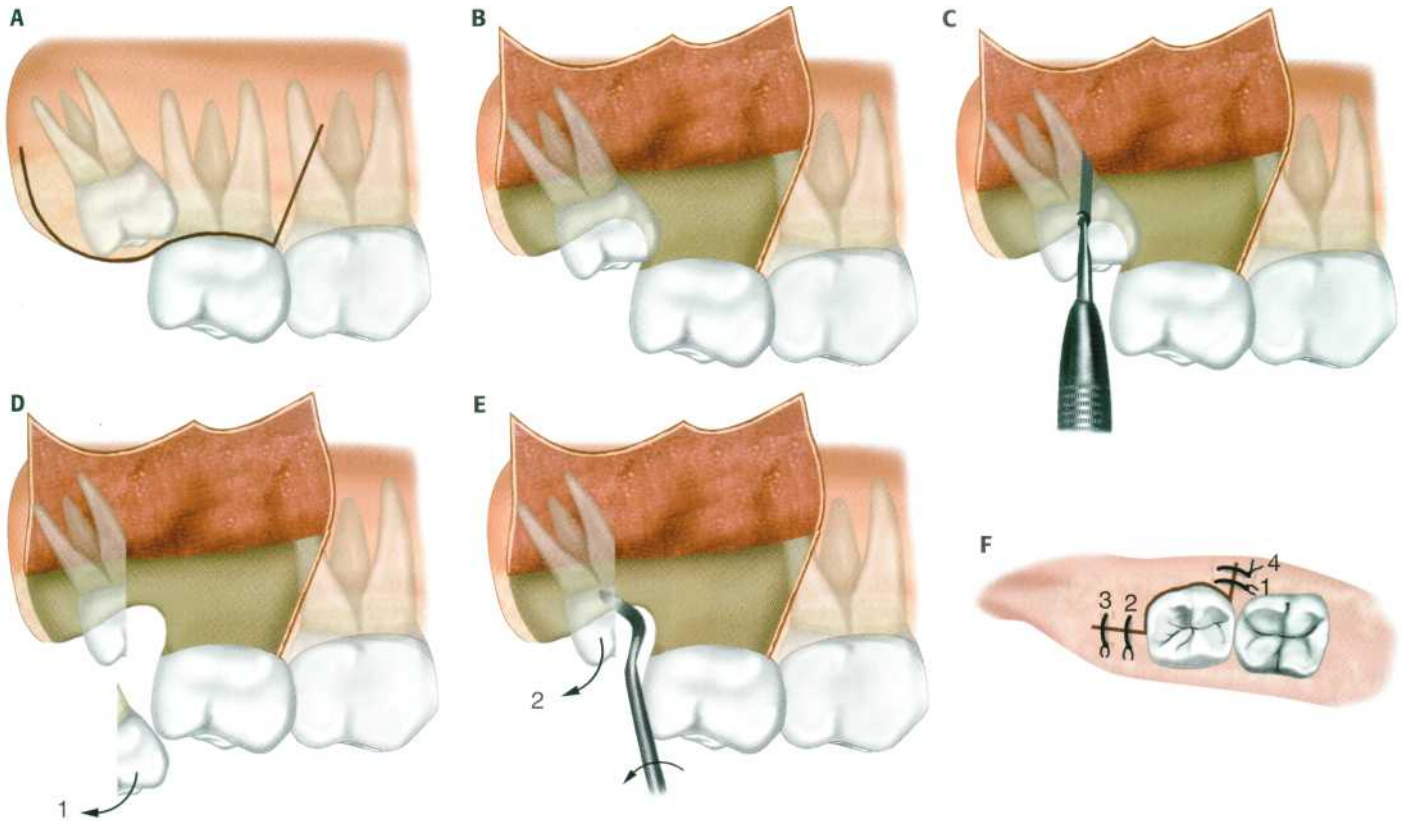
La limpieza quirúrgica se efectuará igual que en el tercer molar inferior, y aunque los procesos inflamatorios en el cordal superior son menos frecuentes, ésta no será tan importante. No obstante, se hará con igual cuidado y esmero.

Las pautas de la sutura serán exactamente iguales a las descritas para la mandíbula. Para colocar los puntos de sutura por detrás de la cara distal del segundo molar y encima de la zona de la cresta alveolar de la tuberosidad, recomendamos pasar primero la aguja por la zona de mucosa palatina para posteriormente coger el labio vestibular de la incisión. De esta forma se facilita la sutura, a pesar de contradecir las reglas quirúrgicas (figura 13.84). Algunos autores, como Sailer y Pajaróla, recomiendan suturar únicamente la descarga vestibular después de la extracción de un tercer molar superior, y dejar los bordes de la herida por distal del segundo molar sin suturar, para que el drenaje sea más eficaz.

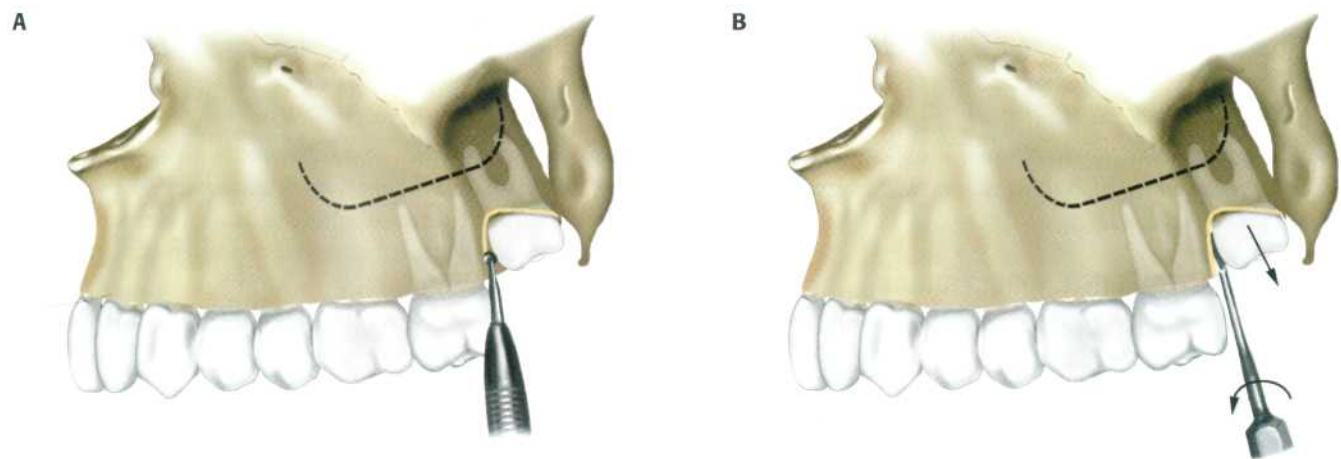
#### 13.6. COMPLICACIONES

Una complicación puede definirse como un "evento desagradable" que ocurre durante o después de una intervención quirúrgica. Si este su-





**Figura 13.85.** Tercer molar superior en mesioversión impactado contra el segundo molar. (A) Incisión. (B) Despegamiento del colgajo mucoperiostico. (C) Odontosección. (D) Extracción de la corona. (E) Avulsión de la raíz. (F) Sutura.



**Figura 13.86.** Extracción del cordal superior en distoversion (A) Osteotomía. (B) Aplicación del botador y exodoncia.

ceso no es advertido, no es tratado o su tratamiento es incorrecto provocará serias consecuencias o secuelas al paciente.

Las complicaciones durante la extracción del tercer molar son, básicamente, las mismas que las que pueden acontecer extrayendo cualquier otro diente; pero por la complejidad de la técnica de extracción de un diente incluido, y por las relaciones anatómicas propias del tercer molar son más frecuentes y tendrán unas características peculiares.

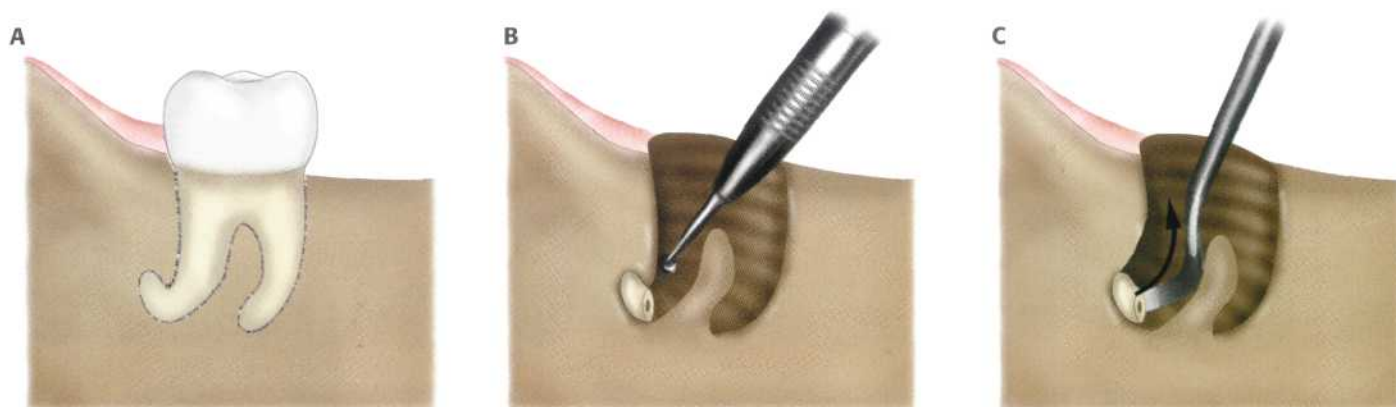
La aparición de complicaciones tras la extracción quirúrgica de un cordal incluido oscila alrededor del 10% (Preshaw y Fisher). Chiapasco y cois, encontraron un 2,6% de complicaciones en pacientes de 9 a 16 años, un 2,8% en pacientes de 17 a 24 años, mientras que en pacientes de más de 24 años la frecuencia aumentaba hasta el 7,4%. En un estudio que hemos efectuado nosotros (Pons y cois.) observamos un 6,4%

de complicaciones tras la extracción del tercer molar en pacientes entre 13 y 16 años de edad.

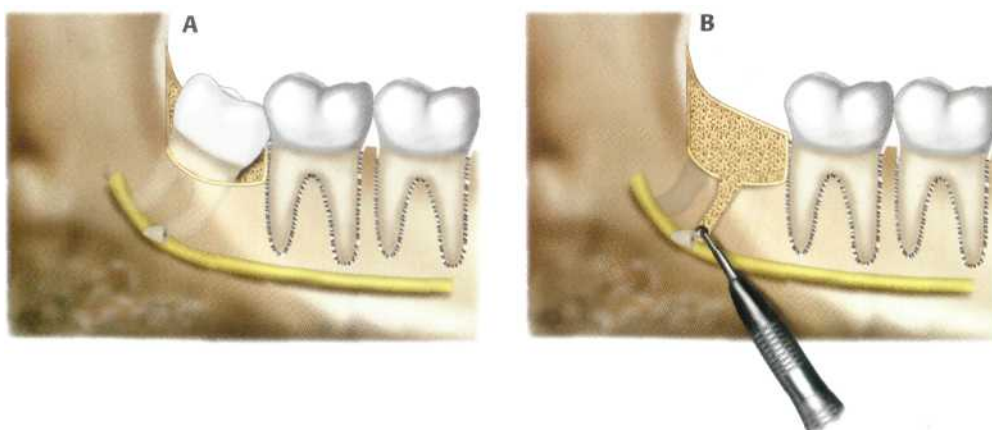
Hay autores que no encuentran diferencias en cuanto al dolor, la inflamación o el trismo en relación con la edad. Por el contrario otros han comprobado que conforme aumenta la edad de los pacientes se incrementa el dolor, la inflamación y el trismo.

Una clara ventaja de efectuar la germenectomía del tercer molar inferior es que hay menor riesgo de producir lesiones del nervio dentario inferior, ya que sus raíces no están totalmente formadas y por tanto la relación con el nervio es inexistente o mucho menos evidente que en el adulto.

Las complicaciones se dividen en intraoperatorias y postoperatorias inmediatas y tardías.



**Figura 13.87.** Fractura del ápice de la raíz distal de un tercer molar. (A) Ápice de la raíz distal en forma de gancho. (B) Ostectomía. (C) Luxación y extracción del resto radicular.



**Figura 13.88.** Fractura de un ápice de la raíz mesial. (A) Ápice de la raíz mesial en contacto con el conducto dentario inferior. (B) Ostectomía vestibular hasta visualizar el resto radicular.

A continuación enumeraremos las principales complicaciones y su tratamiento sin extendernos mucho, ya que han sido objeto de un amplio estudio en el capítulo 10. Haremos, pues, más hincapié en algunas complicaciones, que aunque no exclusivas, sí están muy relacionadas con la extracción del tercer molar.

### 13.6.1. COMPLICACIONES INTRAOPERATORIAS

#### 13.6.1.1. Hemorragia

Puede ser provocada por la lesión de algún vaso de cierto calibre: en el paladar la arteria palatina anterior, en la región del tercer molar mandibular la arteria bucal en el borde anterior de la rama ascendente, el paquete vascular del conducto dentario inferior, y más raramente la arteria facial.

Una incisión muy externa en la región del cordal mandibular puede afectar a la región maseterina y a su rico plexo venoso. Igualmente una incisión muy interna y de una profundidad mal controlada puede lesionar las ramas más anteriores del plexo pterigoideo. Las lesiones vasculares profundas raramente son producidas por la sección con el bisturí; son normalmente causadas por la utilización de instrumental rotatorio que escapa del control del cirujano.

La hemorragia persistente se presenta entre el 0,6 y el 5,8% de los casos. La mayor incidencia se presenta en cordales distoangulados, con impactación profunda y en pacientes mayores de 25 años.

El tratamiento en estos casos es clampar el vaso sangrante con una pinza hemostática tipo mosquito, y posteriormente hacer una ligadura o la electrocoagulación del vaso. La lesión de los vasos del conducto dentario inferior, expuestos a este tipo de lesión por su proximidad con el

ápice del tercer molar, se soluciona normalmente con compresión y colocación de apósitos hemostáticos reabsorbibles (colágeno, gelatina, etc.), ya que la ligadura y la electrocoagulación son difíciles y pueden comprometer la integridad del nervio dentario inferior. Desgraciadamente cualquier tipo de manipulación en esta zona comporta la lesión de dicho nervio, que se traduce en una alteración sensorial que persiste durante un tiempo variable.

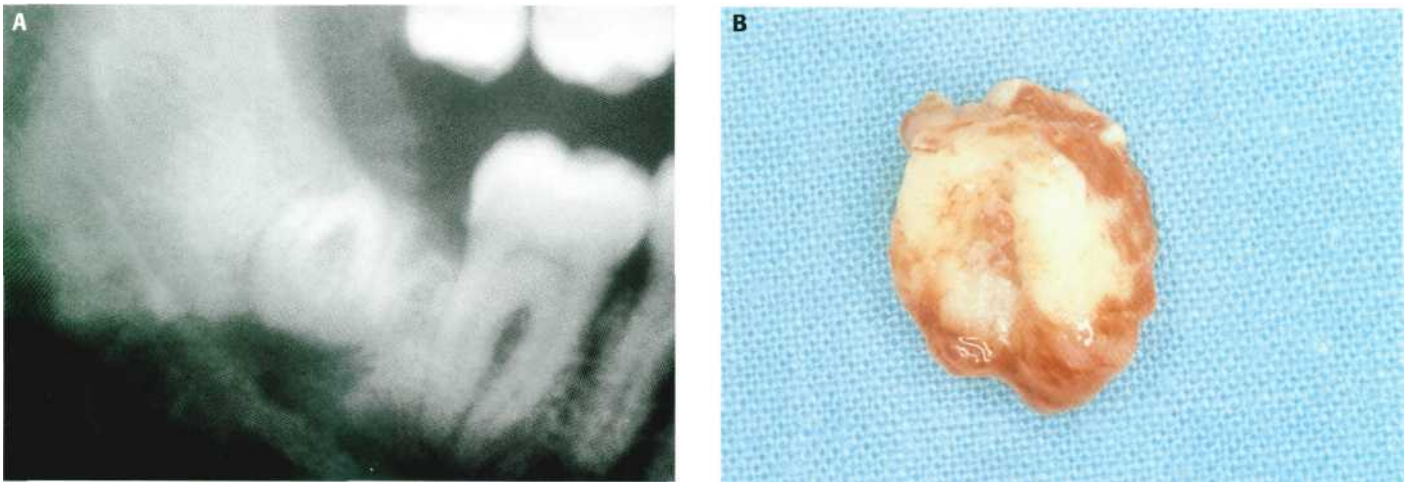
Si la hemorragia está provocada por pequeños vasos, es decir, existe una hemorragia en sábana, la presión local es la primera medida a utilizar. Otras maneras de detener la hemorragia son el electrobisturí, la colocación de esponjas o apósitos texturados hemostáticos reabsorbibles de colágeno, y la cera de hueso si la extravasación es intraósea.

#### 13.6.1.2. Fracturas

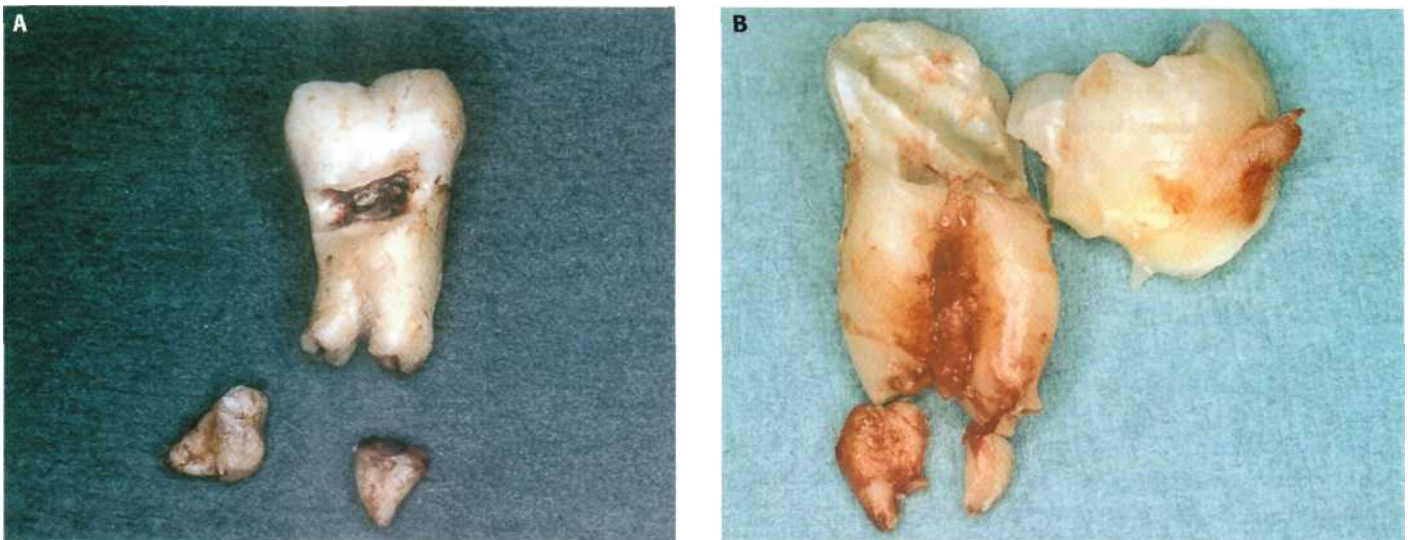
Durante la extracción del tercer molar puede producirse la fractura de una de sus raíces o de cualquiera de sus partes, de una restauración del diente vecino, así como del mismo diente vecino (raíz distovestibular), del proceso alveolar (cortical interna o externa) y ocasionalmente de la mandíbula.

La fractura de un ápice dentario es una posibilidad relativamente frecuente a pesar de ser precavidos, hacer amplias ostectomías y prodigar las odontosecciones, ya que algunos de estos ápices tienen forma de gancho (figura 13.87). Ante esta eventualidad ampliaremos la ostectomía, visualizaremos el resto radicular y procederemos a su extracción. No recomendamos efectuar maniobras a ciegas en el fondo del alvéolo, ya que además de resultar inútiles suelen ser peligrosas, porque lo más probable es que se traumatice el nervio dentario inferior (figura 13.88) o que penetremos en el seno maxilar. Igualmente tampoco es aconsejable aban-

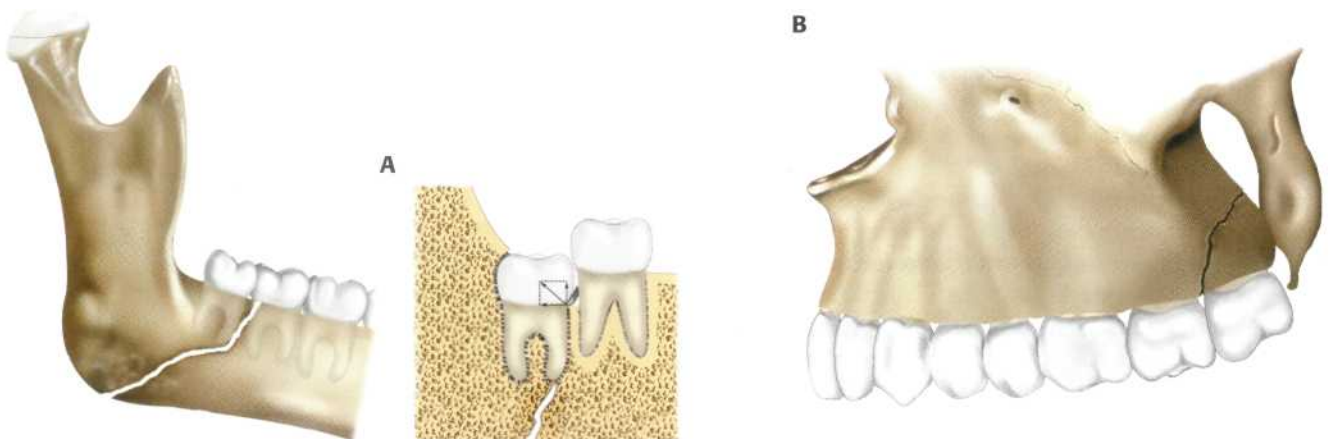




**Figura 13.89.** (A) Restos radiculares del 4.8 producto de una exodoncia fallida. (B) Extracción de los restos radiculares.



**Figura 13.90.** (A) Extracción de los ápices fracturados del 3.8. (B) Extracción de los ápices del 4.8.



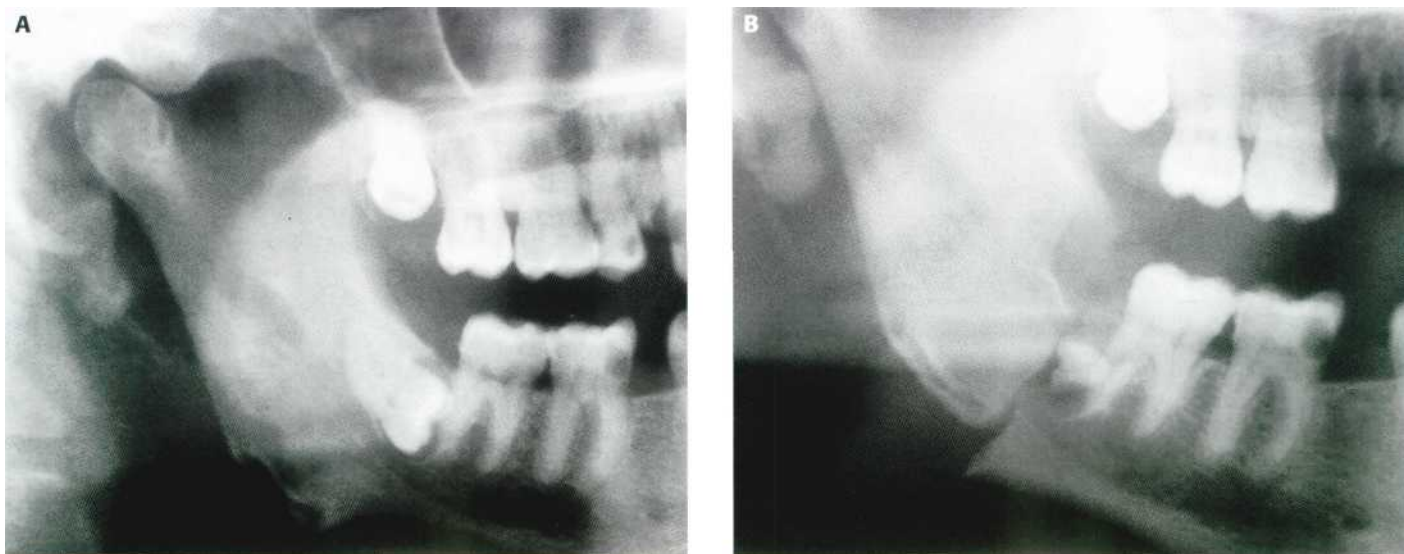
**Figura 13.91.** (A) Fractura del ángulo mandibular por aplicar excesiva fuerza con el botador. (B) Fractura de la tuberosidad del maxilar superior.

donar su búsqueda rápidamente, ya que con una buena irrigación-aspiración, con el material adecuado (lupas, luz frontal, botadores finos, etc.) y con una técnica depurada se podrá completar adecuadamente la exodoncia. Las complicaciones o morbilidad causadas por raíces incluidas no móviles son escasas, particularmente si el diente era vital, lo que no debe interpretarse como una recomendación de dejar las raíces fractu-

radas, sino que es mejor ser sensato a la hora de decidir extraerlas (figuras 13.89 y 13.90).

Estas fracturas se producen normalmente al aplicar fuerzas excesivas con el botador en el momento de su luxación. La fractura mandibular será evitable la mayoría de veces, planeando correctamente la ostectomía y las odontosecciones (figuras 13.91 y 13.92). En estos ca-





**Figura 13.92.** (A) 4.8 en inclusión horizontal intraósea profunda. (B) Fractura del ángulo mandibular producida por un profesional inexperto.

sos deberemos extraer todo el tercer molar sin producir desplazamientos y posteriormente inmovilizaremos el foco de fractura con osteosíntesis alámbrica o con miniplacas y tornillos, bloqueo intermaxilar, etc. En el maxilar superior es algo más frecuente la fractura de la tuberosidad o de la apófisis pterigoides al efectuar las maniobras de luxación. Esto puede provocar más tarde la imposibilidad de adaptar correctamente una prótesis y la grave secuela de la aparición de una comunicación bucosinusal. Si el fragmento óseo de la tuberosidad no es viable se procederá a su exéresis. En caso contrario, si el fragmento es amplio, y está unido al periostio o la mucosa, se repondrá en su situación y se inmovilizará (figura 13.93). En todos estos casos suele producirse una hemorragia profusa que debe ser tratada inmediatamente haciendo la hemostasia adecuada (ligadura, electrocoagulación, aplicación de materiales hemostáticos reabsorbibles, etc.).

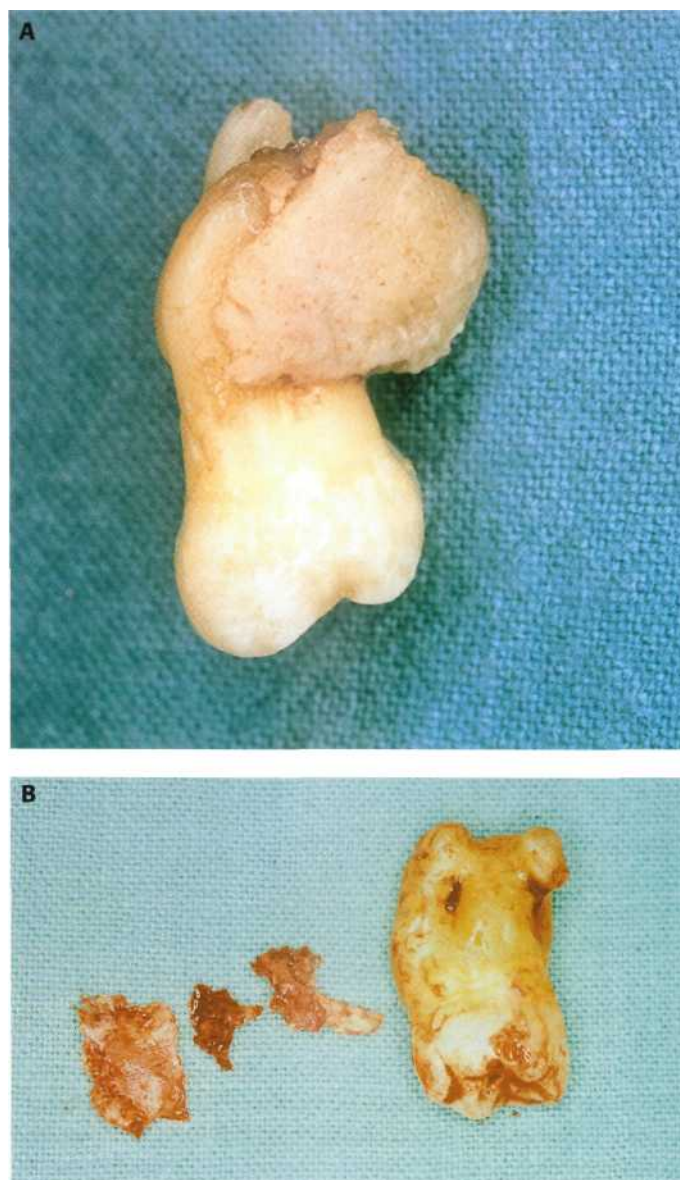
### 13.6.1.3. Desplazamientos

Los desplazamientos de algún fragmento o de todo el tercer molar se producen a menudo al intentar extraerlos con los elevadores.

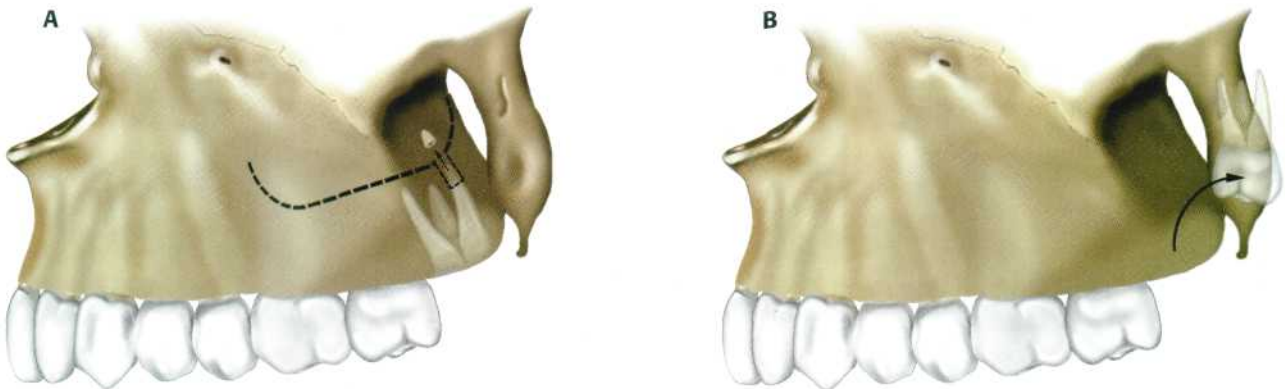
El cordal superior puede ser desplazado hacia el interior del seno maxilar, hacia la fosa infratemporal, hacia el espacio pterigomaxilar o bien hacia vestibular a la región geniana (figura 13.94).

En la mandíbula, los desplazamientos más frecuentes son hacia el conducto dentario inferior, el suelo de la boca y el espacio submandibular, dependiendo de la posición del cordal y del tamaño de las paredes óseas, a menudo muy finas, que lo rodean. También hemos tenido ocasión de ver personalmente pacientes en los que el tercer molar fue desplazado a zonas muy distantes, como por ejemplo a la región submaxilar o la zona alta laterocervical. Con frecuencia las raíces del tercer molar están adyacentes a la cortical del conducto dentario inferior, lo que obliga a hacer maniobras "a ciegas" para conseguir la luxación de las raíces en la dirección adecuada para no introducirlas en el interior del conducto (figura 13.95). La extracción de estos fragmentos sigue las normas de la exéresis de un cuerpo extraño de la zona de la que se trate, y será tanto más complicada y difícil cuanto más pequeño sea el fragmento y más en profundidad esté alojado.

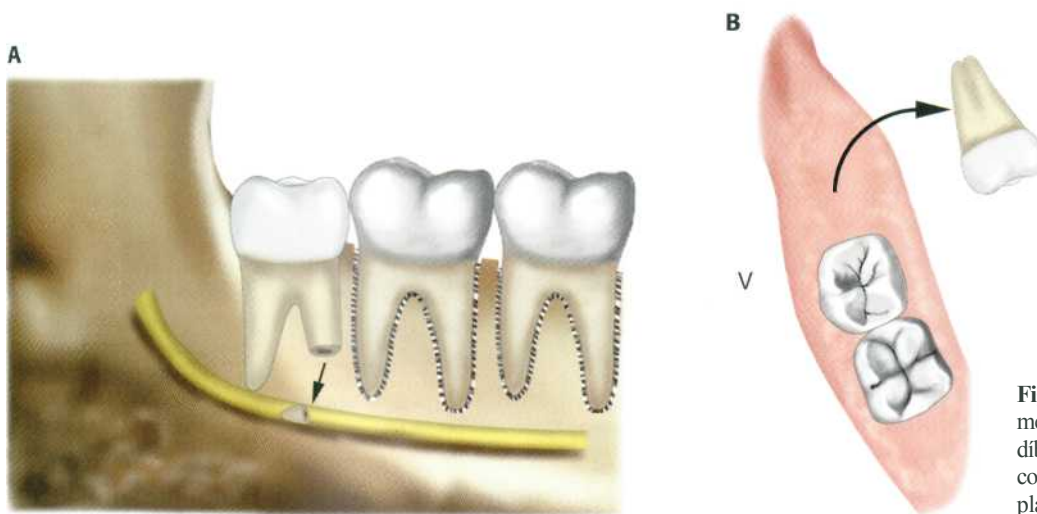
Cuando ya se ha completado la exodoncia existe el riesgo de que el diente se escape de la cavidad bucal a la faríngea, donde puede ser deglutido por el paciente, o lo que es más grave, que se desplace hacia el árbol bronquial, lo que nos obligará a la actuación inmediata (eliminación del cordal si es accesible, maniobra de Heimlich, etc.) y al ingreso hospitalario urgente del paciente. Para evitar esta grave compli-



**Figura 13.93.** (A) Fragmento de la tuberosidad maxilar adherida al 1.8. (B) Fragmentos sueltos de la tuberosidad maxilar que fueron retirados al efectuar la extracción del 2.8.



**Figura 13.94.** Desplazamiento de un fragmento o de todo el cordal en el maxilar superior. (A) Al seno maxilar. (B) A la fosa pterigomaxilar.



**Figura 13.95.** Desplazamiento de un fragmento o de todo el tercer molar en la mandíbula. (A) Ápice desplazado al interior del conducto dentario inferior. (B) Cordal desplazado hacia lingual.

cación, separaremos el campo operatorio de la faringe mediante un depresor lingual, o colocando unas gasas si el paciente es intervenido bajo anestesia general o está bajo la influencia de algún medicamento que disminuya sus reflejos fisiológicos. En los pacientes intervenidos con anestesia local, en principio sus reflejos (acceso de tos) evitarán el paso de un cuerpo extraño a las vías respiratorias.

#### 13.6.1.4. Dilaceraciones de los tejidos blandos

Los desgarros de la mucosa están provocados normalmente por un diseño inadecuado del colgajo; cuando éste es insuficiente, el separador aplica excesiva tensión en los extremos de la incisión. También puede producirse accidentalmente con la fresa por separación incorrecta o insuficiencia del colgajo.

Las abrasiones y quemaduras se producen sobre el labio inferior anestesiado, al aplicar la pieza de mano recalentada sobre el mismo durante la osteotomía o la odontosección.

#### 13.6.1.5. Enfisema subcutáneo

El enfisema subcutáneo ocurre normalmente por la utilización de la turbina en la exodoncia quirúrgica. Destacamos que la cavidad bucal es muy propicia a la existencia de presiones relativamente elevadas, por ejemplo porque el paciente sopla o estornuda violentamente con la boca cerrada.

Se trata de la incursión de aire en los tejidos profundos faciales, regiones orbitaria, temporal y cervical. En la región orbitaria puede incluso afectar el nervio óptico, y puede producir un compromiso de la vía respiratoria si la región afectada es la cervical. Asimismo es causa de graves infecciones que pueden llegar hasta la mediastinitis.

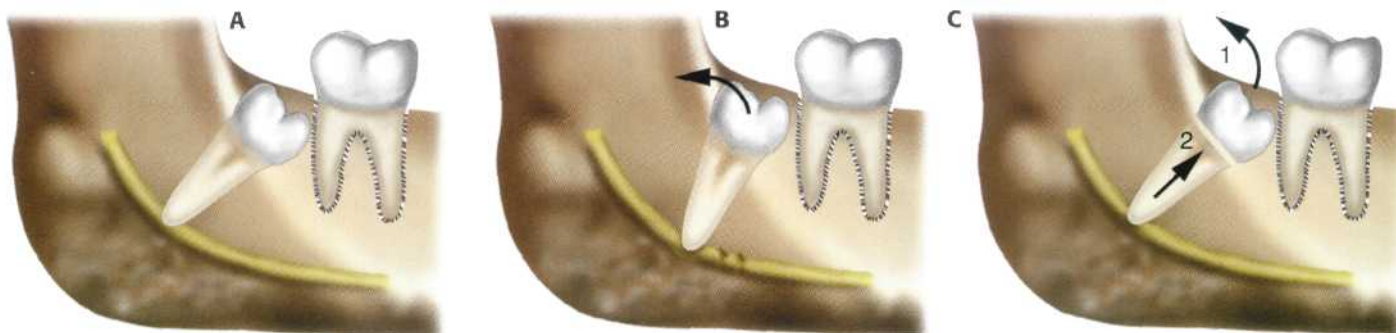
Se requiere ingreso hospitalario urgente para el control de la vía aérea, y a menudo es necesaria antibioticoterapia endovenosa para controlar la infección. La complicación más importante, aunque excepcional, es la embolia gaseosa, que puede terminar con una embolia pulmonar. El aire que invade el tejido celular produce una presión suficiente para provocar la rotura de los vasos, especialmente los capilares, con entrada de aire en cantidad variable al torrente sanguíneo. Ante la presencia de este accidente, recomendamos colocar al paciente en decúbito izquierdo, lo que puede salvarle la vida, ya que en esta posición el aire queda acumulado en la parte superior del ventrículo derecho.

#### 13.6.1.6. Lesiones nerviosas

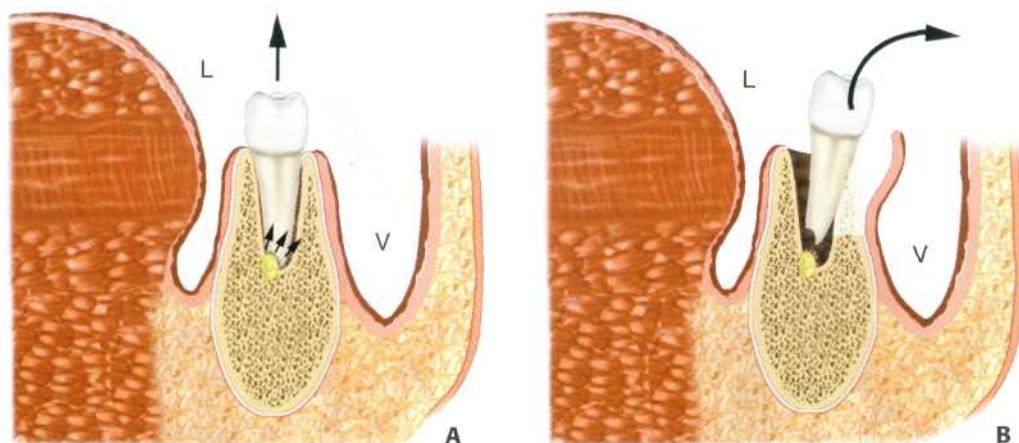
Durante la extracción del tercer molar inferior, se pueden lesionar, en diferente grado, tanto el nervio lingual como el nervio dentario inferior. Estas lesiones pueden causar alteraciones transitorias o permanentes del nervio afectado. La incidencia de lesiones transitorias tras extracciones quirúrgicas ronda en nuestra experiencia el 2% tanto para el nervio dentario inferior como para el nervio lingual. En el caso del nervio dentario inferior, las lesiones permanentes se sitúan alrededor del 0,5%, y por debajo de esta cifra para el nervio lingual (Valmaseda y cols.). Este tipo de complicaciones suelen comportar inquietud y graves problemas para los pacientes y son motivo frecuente de reclamaciones judiciales, motivos que nos obligan a estudiarlas con más amplitud.

Aunque la técnica troncal para la anestesia local puede ser por sí misma una causa de lesión, tanto del nervio dentario inferior como del nervio lingual, la incidencia de lesiones nerviosas debidas a la anestesia local parece estar por debajo del 2 por mil. Por otra parte, la gran ma-





**Figura 13.96.** (A) Cordal inferior en posición mesioangular que contacta con el conducto dentario inferior. (B) El desplazamiento hacia atrás lesiona el nervio dentario inferior. (C) La odontosección permite la exodoncia sin comprimir el conducto dentario inferior, eliminando el riesgo de lesión nerviosa.



**Figura 13.97.** (A) Tercer molar inferior en contacto íntimo con el conducto dentario inferior. (B) La osteotomía vestibular permite desplazar el cordal hacia el lado y evitar la lesión del nervio dentario inferior.

yoría de estas lesiones son leves y reversibles. Por lo tanto, la mayoría de lesiones de estos nervios que se producen durante la extracción de los terceros molares inferiores, se deben a la técnica quirúrgica, y generalmente no a la técnica anestésica.

El nervio dentario inferior está muy relacionado con los ápices del tercer molar, y a veces con el segundo molar, y durante la extracción de las raíces es relativamente fácil la presión sobre el conducto por donde discurre el nervio (figuras 13.96, 13.97 y 13.98). La sección del nervio es mucho más rara, pero posible. Como consecuencia se produce parestesia o anestesia del labio y/o del mentón y de todo el dermatoma correspondiente.

Cuando en la ortopantomografía se observe superposición del conducto dentario inferior con las raíces del tercer molar, es necesaria la identificación anatómica entre ambas estructuras; el conducto dentario inferior respecto a las raíces del tercer molar puede estar en íntima relación, por vestibular o por lingual.

Dos radiografías intrabucales, colocando el cono a  $+10^\circ$  y  $-10^\circ$  grados, serán necesarias para identificar dicha relación (figura 13.99). Si en la proyección a  $-10^\circ$  grados la superposición de ambas estructuras casi no varía, la relación es íntima; si el conducto asciende es que discurre por vestibular al tercer molar y si desciende es que se sitúa por lingual (figura 13.100). Richards recomienda tomar una primera radiografía con el rayo central del haz perpendicular a la placa. A continuación, con una película colocada en la misma posición que la primera, se desplaza el tubo hacia abajo entre  $15^\circ$  y  $20^\circ$ . De esta forma el objeto situado por vestibular (cordal o conducto dentario inferior) se desplaza en sentido contrario al recorrido por el tubo, y el situado en el lado lingual, en el mismo sentido.

Si la relación entre el tercer molar y el conducto del nervio dentario inferior parece ser estrecha, puede solicitarse una tomografía computarizada (TC) con cortes coronales. La tomografía está indicada si

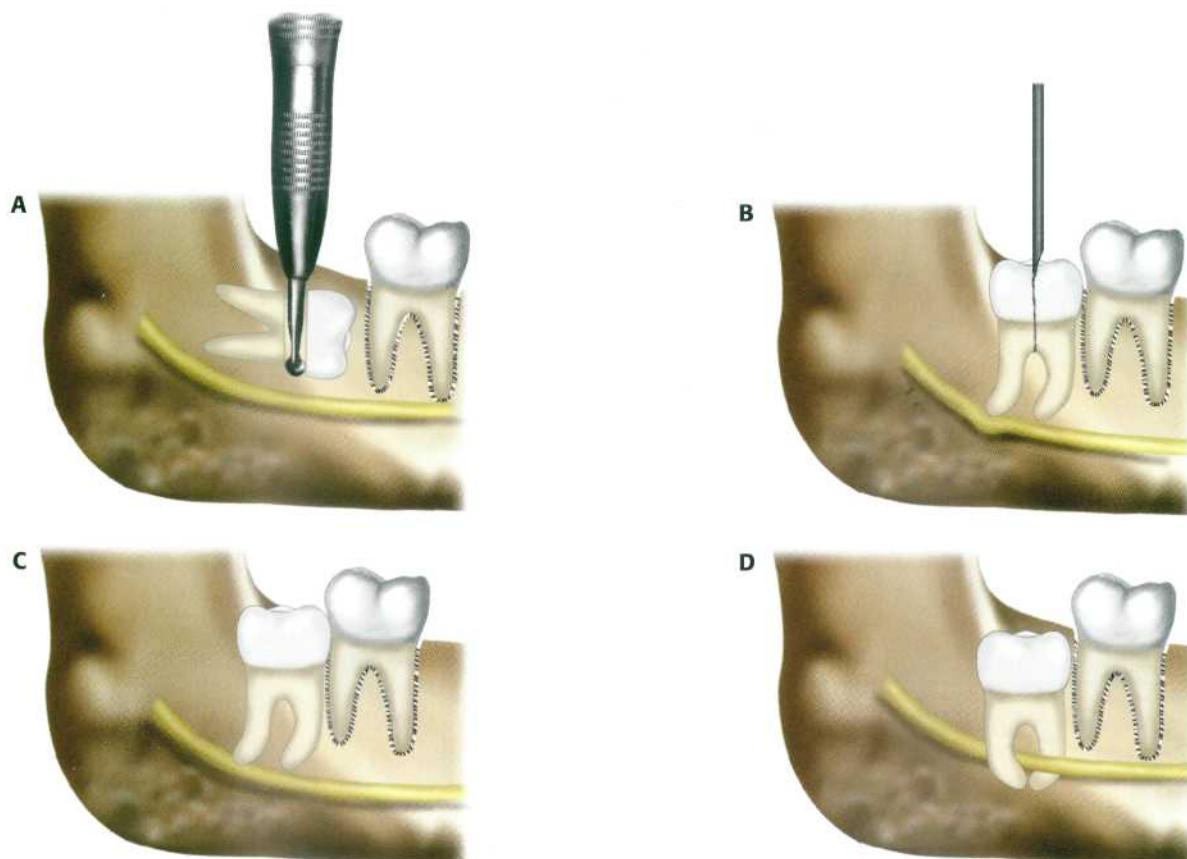
se sospecha un trayecto intraradicular del nervio o si el nervio dentario inferior tiene una posición alta y podría dañarse durante la osteotomía en el caso de encontrarse en el lado vestibular.

Parant describe el paquete vasculo-nervioso dentario inferior remarcando que existen numerosas ramas arteriales y que el nervio es fasciculado y, por tanto, constituido por diferentes elementos que están destinados a inervar los distintos territorios dependientes de este nervio (mucosa gingival, dientes inferiores, piel de la región mentoniana, etc.). Es posible por ello que puedan ser lesionados o traumatizados distintos fascículos y que la alteración clínica de dichos fascículos se refleje en una afectación de determinadas áreas del dermatoma. A menudo, pues, podemos creer que hemos respetado el tronco principal, que está intacto, pero posteriormente aparecen alteraciones de la sensibilidad por haber traumatizado fascículos accesorios.

Estadísticamente la lesión del nervio dentario inferior se produce más frecuentemente en inclusiones verticales, intraóseas, con pérdida radiológica de la lámina dura del conducto o banda radiotransparente atravesando las raíces del tercer molar, y cuando durante la intervención quirúrgica se observa una importante hemorragia intraalveolar. Este tipo de lesión se traduce en una anestesia, parestesia o disestesia cutánea y mucosa de la zona que inerva el nervio dentario inferior (piel del mentón y del hemilabio inferior, mucosa gingival y los dientes del lado afecto), lo que produce molestias importantes, que por suerte desaparecen la mayoría de las veces progresivamente en unos meses (figura 13.101).

Las lesiones del nervio dentario inferior tras realizar la germenectomía de un tercer molar inferior son muy poco frecuentes, como afirman Chiapasco y cols., ya que sus raíces no están formadas y no existe una relación íntima entre éstas y el conducto dentario inferior. Por otra parte, con la edad aumenta el riesgo de lesionar el nervio dentario inferior, por la mayor dificultad de la técnica quirúrgica y la relación





**Figura 13.98.** Diferentes situaciones en las que puede lesionarse el nervio dentario inferior. (A) Con la fresa al efectuar la odontosección. (B) Al comprimir el tercer molar contra el conducto. (C) Al extraer incorrectamente un ápice que se insinúa dentro del conducto. (D) Conducto dentario inferior englobado por las raíces.

más estrecha entre estas estructuras. Además, con la edad también empeora el pronóstico de las lesiones del nervio dentario inferior.

En cuanto al nervio lingual, está en íntima relación con la cortical interna mandibular y puede lesionarse durante la incisión, la osteotomía o la odontosección del tercer molar inferior. Por ello es necesario respetar la fibromucosa lingual. El uso de un instrumento para separar la cortical lingual del periostio causa un aumento de la incidencia de lesiones del nervio lingual. No obstante, en ocasiones puede ser necesario para obtener una buena visibilidad o para proteger el periostio lingual de la fresa quirúrgica.

Un estudio de resonancia magnética en diez voluntarios sanos jóvenes (entre 21 y 35 años), demostró que a la altura del tercer molar, el nervio lingual se encuentra a una distancia de  $2,75 \pm 0,97$  mm por debajo de la cresta alveolar (rango entre 1,52 y 4,61 mm) y  $2,53 \pm 0,67$  mm de distancia de la cortical interna de la mandíbula en el plano coronal (Miloro y cols., 1997). En este último caso, el rango se encontró entre 0 y 4,35 mm: es importante remarcar que el nervio lingual puede estar en contacto con la cortical interna de la mandíbula (figura 13.102).

La incidencia de alteraciones sensoriales del nervio lingual es también mayor cuando se emplea la vía lingual para la extracción, en inclusiones profundas, en posición vertical y en las que se hacen osteotomías distales y de la cortical interna. Este tipo de lesión se traduce en una anestesia, parestesia o disestesia de la zona que inerva el nervio lingual, que produce unas molestias considerables y expone la lengua a las mordeduras en el curso de los movimientos masticatorios. Aunque el sentido del gusto es suplido por el lado contralateral, se puede apreciar una cierta hipogeusia (figura 13.102). Se ha descrito la atrofia de las papilas fungiformes. En los casos de lesión grave los síntomas pueden ser muy desagradables (mordeduras, quemaduras, babeo, alteraciones del habla, etc.), produciendo incluso trastornos psíquicos.

La lesión del nervio bucal es excepcional, aunque también se ha descrito la lesión del nervio hipogloso tras la extracción de un tercer molar inferior.

#### 13.6.1.6.1. Frecuencia

##### - Lesiones del nervio lingual.

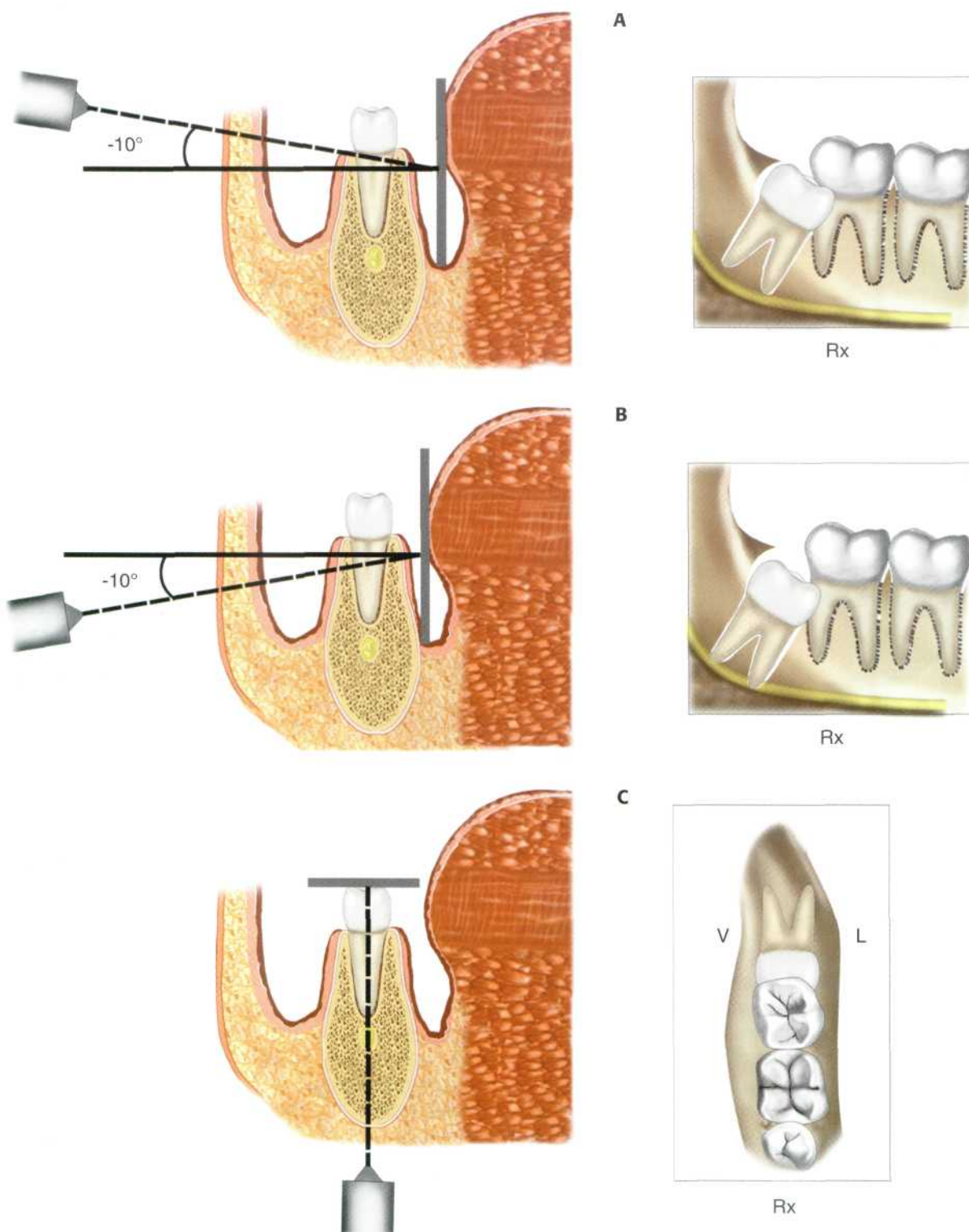
Las lesiones del nervio lingual tras la extracción quirúrgica de un cordal inferior son una complicación relativamente frecuente, aunque los porcentajes varían considerablemente según los autores y la técnica quirúrgica, desde un 0,16% (Blondeau, Walters) hasta un 22% (Blackburn y Bramley). Ambas cifras parecen ser extremas, y la mayoría de estudios se mueven alrededor del 2 al 10%.

Hay que distinguir las lesiones consideradas "permanentes" de las transitorias. Las primeras son aquellas que duran más de 6 o 12 meses, y en las que ya no se espera recuperación espontánea. Son mucho más infrecuentes, y la frecuencia oscila entre un 0% (Reich y Schultze-Mosgau, Blondeau, Walters) y un 2% (Rood). Son éstas las lesiones más importantes, porque constituyen secuelas permanentes.

Es, por ello, necesario advertir a todo paciente que se someta a una extracción quirúrgica de un cordal inferior (puesto que no hay directrices claras para detectar aquellos con mayor riesgo de lesión) de la posibilidad de sufrir una alteración temporal de la sensibilidad lingual (táctil y gustativa) y puede ser aconsejable advertirle de que esa alteración puede ser permanente.

##### - Lesiones del nervio dentario inferior y del nervio milohioideo.

La lesión del nervio milohioideo será tratada conjuntamente con la del nervio dentario inferior, puesto que su zona de inervación queda solapada (ambas producen alteración sensorial en el mentón).



**Figura 13.99.** Estudio radiológico para localizar el conducto dentario inferior. (A) Posición a +10°. (B) Posición a -10°. (C) Radiografía oclusal.

El conducto por el cual discurre el nervio dentario inferior puede ser identificado radiológicamente. Por ello el riesgo de lesión del mismo puede sospecharse por ciertos signos radiográficos (Rood y Shebab), con el fin de evaluar el riesgo, advertir al paciente y planificar la intervención quirúrgica en consecuencia.

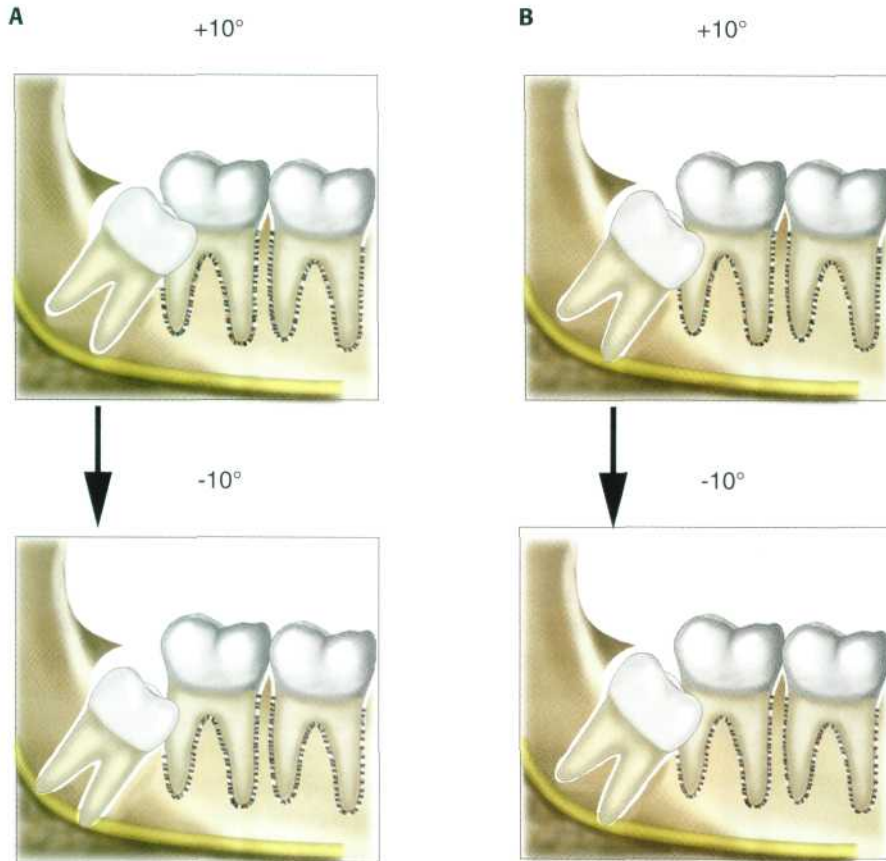
Las alteraciones sensoriales del nervio dentario inferior tras extracciones quirúrgicas de cordales inferiores son menos frecuentes que las del nervio lingual. De nuevo las cifras varían según los autores, pero oscilan entre un 0,4% (Sisk y cols.) o un 0,7% (Blondeau) y un 7,8% de las extracciones (Rood).

Normalmente, la proporción es de alrededor del 5% (Rood, Kipp y cols.).

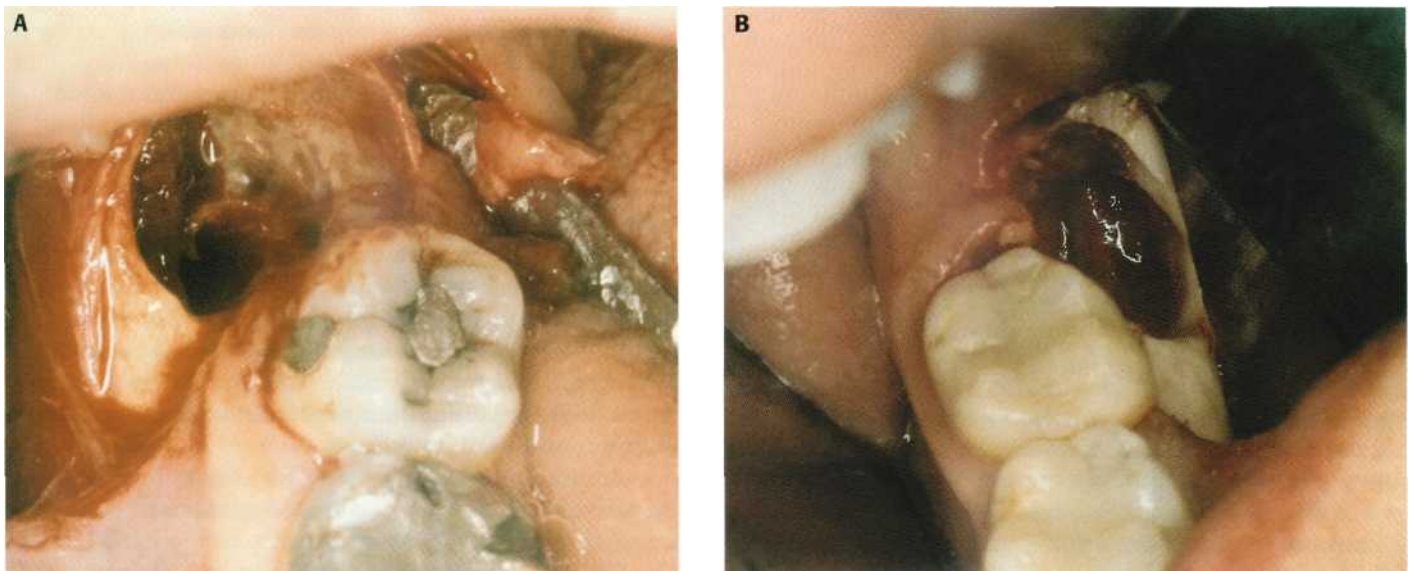
#### 13.6.1.6.2. Terminología

Es importante que el odontólogo conozca el significado exacto de la terminología que usaremos, que es empleada habitualmente en el campo de la Neurología.

- Parestesia: Detección y percepción anómala de estímulos, percibida como desagradable, aunque no suele ser dolorosa. La detección de estímulos puede estar aumentada o disminuida y puede no afectar a



**Figura 13.100.** (A) La posición del conducto asciende en la imagen radiográfica cuando el cono se coloca a  $-10^\circ$ . El conducto dentario inferior pasa por vestibular respecto a las raíces del tercer molar. (B) Cuando la relación prácticamente no varía, nada indica que exista una relación íntima entre el conducto dentario inferior y los ápices del cordal.



**Figura 13.101.** (A) Visión del nervio dentario inferior en el fondo del alvéolo. (B) Aspecto del nervio dentario inferior situado por vestibular.

los receptores de dolor y vibración. La sensación descrita por el paciente es de hormigueo, adormecimiento, quemazón o picor, tensión, sensación de frío o calor o incluso, a veces, como dolor. Hiperestesia: Aumento de la capacidad de detección y percepción de estímulos por parte de los mecanorreceptores y/o los receptores nociceptivos. Existe hipersensibilidad de la zona que responde de forma exagerada a cualquier estímulo, apareciendo sensación de pinchazos. Normalmente aparece en la fase de recuperación de la lesión nerviosa.

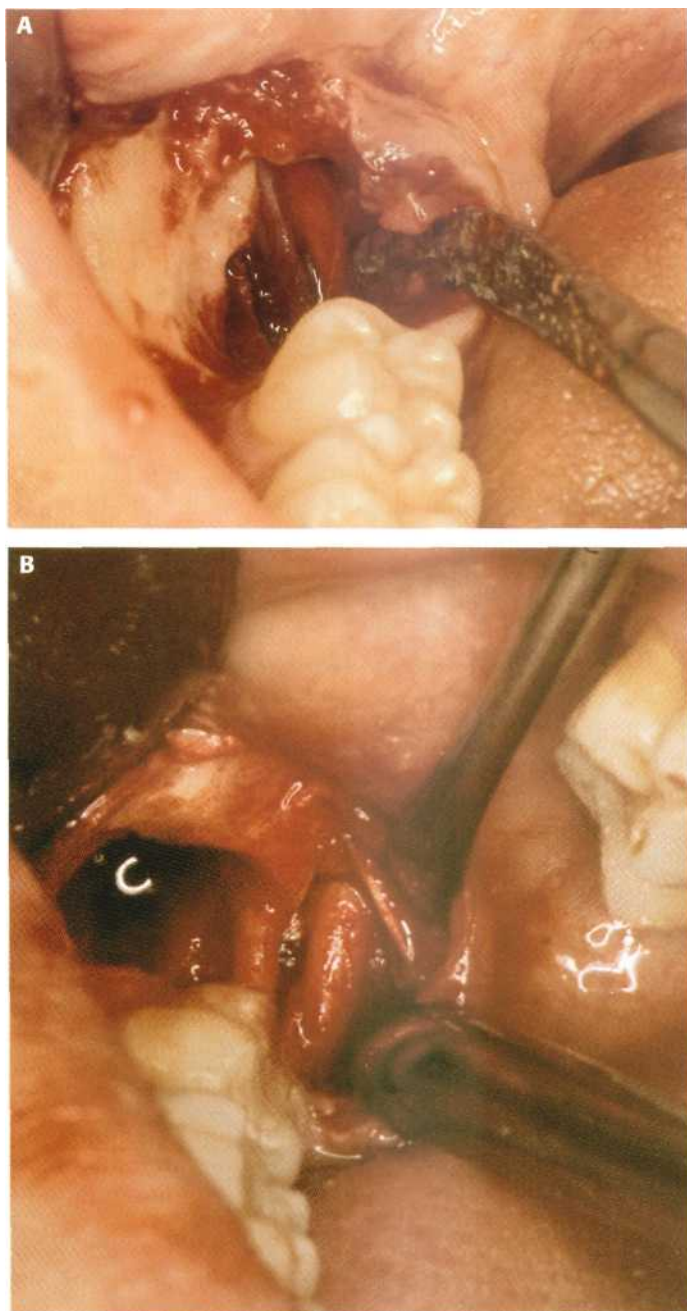
Anestesia: Ausencia completa de detección y percepción de estímulos, tanto de mecanorreceptores como de nociceptores. Se pro-

duce la pérdida total de la sensibilidad del territorio inervado por el nervio lesionado.

Hipoestesia: Reducción de la capacidad de detección y percepción de estímulos por parte de los mecanorreceptores y/o los nociceptores.

Disestesia: Detección y percepción anormal de un estímulo, que se percibe como desagradable o doloroso. La disestesia puede ser inmediata tras la lesión nerviosa (normalmente asociada a alodinia e hiperalgesia), pero también puede aparecer a medida que el paciente recupera los reflejos neurosensoriales (aparición retardada). Dentro del término disestesia se incluyen:





**Figura 13.102.** (A) Nervio lingual separado con un periostótomo en la extracción de un tercer molar con abordaje lingual. (B) Visión del nervio lingual en la cercanía de la cortical interna.

- Alodinia: Disestesia en que un estímulo táctil no doloroso produce dolor agudo e intenso.
- Hiperpatía: Disestesia en que un estímulo de presión provoca dolor retardado y sordo que se mantiene después de retirarlo.
- Dolor simpático: Dolor en una zona en que existe anestesia.
- Sinestesia: Dificultad para localizar rápida y exactamente el punto donde se aplica un estímulo. Probablemente se deba a una regeneración axonal pobre o en dirección errónea.
- Ageusia: Pérdida del sentido del gusto.
- Hipogeusia: Disminución del sentido del gusto.

#### 13.6.1.6.3. Clasificación

La clasificación de Seddon, de 1943, divide las lesiones nerviosas, en función de su severidad, en tres categorías: neurapraxia, axonotmesis y neurotmesis.

- Neurapraxia es la interrupción temporal de la transmisión nerviosa, generalmente por compresión ligera y no duradera. Puede existir un cierto grado de desmielinización. La recuperación es total en días o semanas.
- Axonotmesis consiste en la destrucción de la continuidad del axón, generalmente por compresión o estiramiento intensos, pero manteniendo el tejido conectivo de soporte. Se suele producir, igualmente, la curación y recuperación de la sensibilidad en un plazo de 2 a 6 meses.
- Neurotmesis supone la pérdida de continuidad entre los dos extremos del nervio. Es necesaria la excisión y reanastomosis, con o sin injerto nervioso, para intentar recuperar parcialmente la sensibilidad.

#### 13.6.1.6.4. Etiología

Las causas de lesión nerviosa en la cirugía del tercer molar pueden ser:

- Punción del nervio al anestésicar.
- Inyección de sustancias anestésicas dentro del nervio.
- Acción de la fresa o el escoplo al hacer la osteotomía o la odontosección. Se ha profundizado de forma excesiva e incontrolada, especialmente en los casos de inclusión dentaria ósea profunda.
- Lesión directa con el botador.
- Compresión de las raíces del cordal contra el nervio en las maniobras de exodoncia. La proximidad entre ambas estructuras favorece esta complicación.
- Luxación o avulsión de cordales que engloban o están atravesados por el conducto dentario inferior.
- Curetaje brusco del alveolo (nervio dentario inferior) o de la cresta alveolar interna (nervio lingual).
- Fractura alveolar o mandibular que lesiona el nervio.
- Compresión, cauterización o ligadura de un vaso sangrante que incluye tejido nervioso.
- Edema y/o hematoma postoperatorio que comprime el nervio.
- Sobreinfección postoperatoria.
- Formación de tejido cicatricial que engloba y comprime el nervio.
- La lesión del nervio lingual también se ve favorecida por distintos extremos:
  - Anomalías en el trayecto nervioso (situación superficial o por encima de la cresta alveolar interna).
  - Retracción del colgajo lingual (legra de Howarth, etc.). Esta maniobra aplicada con conocimiento y cautela es muy útil para proteger el nervio lingual.
  - Ausencia de la cortical interna por infección, inclinación lingual del cordal, presencia de un quiste, etc.
  - Arrancamiento del saco pericoronario adherido al colgajo lingual.
  - Incisiones u otras maniobras en el colgajo lingual.
  - Retracción de la lengua.
  - Sutura que atraviesa profundamente el colgajo lingual.

En un estudio sobre 23 intervenciones de microcirugía reparativa del nervio lingual, lesionado debido a la extracción de terceros molares inferiores (Blackburn), se observaron los siguientes patrones de lesión: a) División del nervio en el 9% de los casos. b) Nervio fibrosado incluido en tejido cicatricial en el 70% de los nervios. y c) Lesión de tejido blando (retracción cicatricial perióstica con el nervio intacto en el resto de los casos).

#### 13.6.1.6.5. Patogenia

Ante una lesión de un nervio periférico por un estímulo externo, son de esperar dos patrones posibles de respuesta: una respuesta normal, o bien una respuesta anormal. La respuesta "normal" consiste en un simple bloqueo de conducción, una desmielinización (si la lesión es una

neurapraxia) y además una degeneración Walleriana del axón (si se produce sección del mismo). A continuación, aparece una cierta desafe-renciación.

A dicha respuesta inicial, siguen unos mecanismos de regeneración, que si funcionan adecuadamente, consiguen una recuperación completa. Si no, pueden persistir patrones anormales de respuesta a los estímulos, con aparición de dolor.

La desmielinización se inicia a las pocas horas de producirse una sección, el axón se hincha y la mielina se degrada. Es fagocitada por las células de Schwann y por macrófagos, y al cabo de una semana, la mayoría del proceso ya se ha completado.

Se ha sugerido que la desmielinización provoca la generación de impulsos nerviosos ectópicos: si las zonas internodales pierden la mielina, proliferan los canales de sodio, y pueden generarse impulsos ectópicos en los segmentos desmielinizados. Estos impulsos pueden ser ortodró-micos (hacia el sistema nervioso central) o antidró-micos.

La desmielinización puede producir despolarización de neuronas ad-yacentes (en inglés "cross-talk"), lo que recibe el nombre de "trans-misión efásica": dicha transmisión puede explicar que se generen sensa-ciones anormales a partir de una zona generadora ectópica. Éste es el mecanismo que explica la parestesia: la desmielinización hace que exis-tan despolarizaciones anormales y desproporcionadas respecto a los es-tímulos.

Si además de pérdida de la mielina, se ha producido un daño axo-nal, aparece la degeneración Walleriana, que es un proceso de desor-ganización del axón, que se produce en dos direcciones, hacia distal y hacia proximal. Sin embargo, hacia distal es más exagerada, y hacia pro-ximal depende del grado de lesión.

La desafe-renciación es una pérdida parcial de la cobertura sensorial de una región del cuerpo, ya sea total o parcial. Dicha desafe-renciación provoca una reorganización en el Sistema Nervioso Central (SNC), que puede asociarse a alteraciones dolorosas severas (dolor de desafe-renciación periférica). Los cambios en el SNC producidos por una de-safe-renciación (por ejemplo, por la amputación de una pulpa radicular) son reversibles, generalmente en pocas semanas. La persistencia de la desafe-renciación explica la persistencia de ciertos dolores, por el mismo mecanismo que se explica la aparición de dolor del "miembro fantasma", que aparece en ciertos individuos tras la amputación de di-cho miembro, y se refiere precisamente a éste.

Al cabo de unas horas de la lesión traumática de un nervio perifé-rico comienzan a aparecer prolongaciones del axoplasma, y al cabo de 2 o 3 días esta respuesta se hace más intensa. Es el fenómeno conocido como "sprouting", que es más marcado en las lesiones con sección o desgarro que en las lesiones por aplastamiento. Este hecho hace que la regeneración de las primeras lesiones, si tiene éxito, produzca una ma-yor ramificación de los axones. Si dicho proceso de "sprouting" no tiene éxito, se forma un neuroma.

Cuando las prolongaciones del axoplasma encuentran las células de Schwann del segmento distal, son guiadas por ellas. Una vez que las cé-lulas de Schwann reciben un axón, se estimula la producción de mielina. Como la remielinización es un proceso lento, las primeras fibras que se recuperan son las que transmiten la temperatura y el dolor (las no mie-linizadas). Por otra parte, una explicación teleológica de este proceso sería la conveniencia de dotar al individuo de mecanismos protectores, haciendo que las fibras no mielinizadas, y por tanto, menos vulnerables a la lesión traumática, trasmitan las sensaciones de dolor y temperatura.

### 13.6.1.6.6. Clínica

- Clínica de las lesiones del nervio lingual tras la extracción quirúr-gica de terceros molares inferiores.

El déficit sensorial del nervio lingual produce una alteración de la sensibilidad somática y, si la lesión es distal a la unión con el nervio cuerda del tímpano, como en el caso de la lesión por extracción de cor-dales inferiores, hipogeusia o ageusia.

La hipogeusia o ageusia se ve parcialmente compensada por el lado contralateral de la lengua y por otros receptores gustativos no localiza-dos en la lengua, aunque en muchas ocasiones es percibida por el pa-ciente. Se limita a los dos tercios anteriores de la lengua, por delante de la V lingual. La denervación de los botones gustativos suele producir una degeneración de las papilas fungiformes, que se transforman en pa-pilas de aspecto filiforme. Una vez recuperada la sensibilidad, vuelven a aparecer dichas papilas fungiformes. Esto permite valorar la evolución de la regeneración nerviosa.

La alteración de la sensibilidad somática puede presentar diversos patrones: puede tratarse de una anestesia, una hipoestesia, una parestesia o una disestesia.

En caso de anestesia, puede tener lugar una ligera disartria y seña-les de mordedura de la lengua, producida involuntariamente o volunta-riamente en un intento del paciente de comprobar su falta de sensibili-dad lingual.

Si se trata de una parestesia o hipoestesia, el paciente no se pro-duce lesiones por mordedura en la lengua, y es más raro que exista una disartria, porque las sensaciones de dolor y de tacto suelen estar pre-sentes.

La aparición de alteraciones de tipo disestésico es más molesta para el paciente. Puede tratarse de una alodinia, una hiperpatía, una aneste-sia dolorosa o un dolor simpático. En alodinas o hiperpatías, la palpa-ción de los dos tercios anteriores de la lengua o del área adyacente a la zona de la lesión, desencadenan accesos de dolor de distintas caracte-rísticas.

La recuperación de la sensibilidad suele ir precedida de parestesias, indicativas de la reinervación de los segmentos de la lengua en que apa-recen. Dichas parestesias y la observación de las papilas fungiformes permiten aventurar un pronóstico sobre la evolución de las lesiones del nervio lingual.

- Clínica de las lesiones del nervio dentario inferior tras la extracción quirúrgica de cordales inferiores.

En caso de lesión del nervio dentario inferior, el déficit sensorial es únicamente somático. Se afecta el área de mucosa y encía queratini-zada comprendida entre el bermellón del labio y la arcada dentaria, desde el incisivo central ipsilateral hasta el segundo premolar. También se afecta la mitad del bermellón labial y la piel del mentón, desde la línea media hasta la zona inferior a la comisura labial. El límite inferior es el reborde inferior de la mandíbula. Los dientes afectados van desde el tercer mo-lar hasta los incisivos inferiores. Como los incisivos inferiores, y en oca-siones incluso el canino, suelen estar inervados contralateralmente, aún en caso de anestesia homolateral no se pierde la sensibilidad de estos dientes.

La alteración de sensibilidad, como en el caso del nervio lingual, puede ser una anestesia, hipoestesia o disestesia. La aparición de com-ponente simpático del dolor se asocia a dolor y cambios en la coloración de la piel del mentón y los labios con la temperatura, particularmente con el frío.

La recuperación de la sensibilidad suele cursar con parestesias men-tonianas, labiales y dentarias. A medida que los dientes son reinervados, se observa un patrón de hiperestesia que va desapareciendo con el re-torno de la sensibilidad a sus valores normales.

La lesión del nervio milohioideo produce una alteración de la sen-sibilidad somática, generalmente en forma de anestesia o hipoestesia,

en un área reducida adyacente a la línea media y justo por encima del reborde mandibular.

No se conoce aún bien qué efectos sobre el crecimiento y el desarrollo del aparato masticatorio tiene la sección precoz del nervio dentario inferior.

- Clínica de las lesiones del nervio bucal.

Además de no ser frecuente, la alteración del nervio bucal no suele suponer un grave problema para los pacientes. Al no interferir con actividades cotidianas, como el habla o la masticación, y tener una cierta superposición con el área sensitiva del nervio dentario inferior, la pérdida de sensibilidad no se percibe con la misma importancia que en el caso del nervio lingual. La lesión produce una alteración de la sensibilidad somática de la zona inervada por dicho nervio, que generalmente es una anestesia, hipoestesia o hiperalgesia, y raramente produce disestesias.

### 13.6.1.6.7. Diagnóstico

Cuando un paciente refiere una alteración de la sensación habitual en el territorio del nervio dentario inferior o el nervio lingual después de la extracción de un cordal inferior, es preciso diagnosticar de qué tipo de alteración se trata. El uso del término "alteración" en lugar de lesión obedece a que, pese a los esfuerzos por correlacionar un determinado patrón histológico de lesión con un perfil de alteración sensorial, es posible identificar los síntomas y signos que acompañan a una lesión, pero no clasificarla con precisión basándose en ellos, sin una exploración directa.

A continuación, se describen los diferentes pasos necesarios para diagnosticar las alteraciones de los nervios dentario inferior y lingual.

#### 1. Anamnesis

La anamnesis se basa en las tres preguntas hipocráticas: qué sucede, desde cuándo y a qué se atribuye.

En el caso de las alteraciones sensoriales tras las extracciones de cordales inferiores, la respuesta a la primera y la tercera pregunta es clara: el paciente ha sufrido una alteración funcional del nervio dentario inferior o del nervio lingual y lo atribuye al proceso de extracción del tercer molar inferior.

No obstante, hay que interrogar sobre el inicio de la alteración sensorial: en algunos casos, la alteración sensorial no empieza a notarse hasta transcurridos unas horas o algunos días después de la extracción quirúrgica. En este caso, la lesión se debe a una infección o al edema postquirúrgico, y suele ser un mero bloqueo de conducción. Si se produce una desmielinización, la recuperación puede tardar algunos meses en producirse. No obstante, existe la posibilidad de que la lesión se deba a una constricción del nervio debido a la retracción de una cicatriz, con lo que el pronóstico es peor y es necesario practicar una descompresión quirúrgica.

Por el contrario, si la alteración es percibida por el paciente inmediatamente al desvanecerse la anestesia (algunos pacientes no están seguros de este punto, porque su atención está distraída por el dolor postoperatorio) y no empeora con el tiempo, la infección (que tarda días en manifestarse) puede descartarse como causa desencadenante de dicha alteración.

Es preciso interrogar también al paciente sobre episodios anteriores de alteraciones similares a la presente, ya que podría preexistir una neuropatía central o periférica que se hubiera expresado coincidiendo con la intervención quirúrgica, así como sobre sensaciones acompañantes (debilidad, confusión, afectación de otros pares craneales, etc.) que pudieran orientar hacia una lesión de origen en el SNC.

A continuación, es preciso clasificar la sensación alterada. Para ello, es conveniente seguir un protocolo: a continuación describimos el de Zúñiga y Essick(1992).

a) Si la sensación está disminuida, pero no es desagradable, la alteración es una parestesia. Si la pérdida de sensación es total, se trata de una anestesia; si es parcial, de una hipoestesia. Hay que determinar además el grado de déficit funcional (dificultades para comer, hablar, tragar, etc.) percibido por el paciente (mínimo, moderado o grave).

b) Si la sensación es desagradable, existe una disestesia. La disestesia puede ser de dos tipos:

- Espontánea: puede ser constante o intermitente.
- Inducida por un estímulo: se utiliza el término hiperalgesia cuando un estímulo doloroso (térmico o mecánico) provoca un dolor proporcionado de moderado a severo de corta duración. La disestesia recibe el nombre de alodinia cuando un estímulo no doloroso, generalmente mecánico, provoca un dolor severo de corta duración. Finalmente, la hiperpatía se caracteriza por un dolor de comienzo retardado, irradiado, explosivo y prolongado provocado por un estímulo, ya sea éste doloroso o no.

#### 2. Exploración física

En primer lugar, se practica una inspección intra y extrabucal del paciente. En caso de alteración sensorial del nervio dentario inferior o del nervio lingual debido a la extracción quirúrgica de cordales inferiores, se presta especial atención a la incisión, las posibles laceraciones de los tejidos circundantes, lesiones labiales o linguales por mordedura, etc.

A continuación, se procede a la palpación tanto del territorio alterado como de la zona operada, con el fin de identificar fluctuaciones, puntos "gatillo" que disparen el dolor, etc.

Las pruebas que se practican habitualmente para determinar el grado de hipoestesia son las descritas a continuación. El orden en que se citan es el de más groseras a más finas. La falta de percepción de un pinchazo (que indica una anestesia) implica, por ello, que las demás pruebas también estarán alteradas. En cambio, si sólo está alterada la discriminación de 2 puntos, el déficit funcional es una hipoestesia leve.

Antes de practicar estas pruebas, se explora con una sonda el área alterada y se delimita con ayuda de un rotulador dérmico, para poder explorarla adecuadamente en su integridad. Los resultados se transfieren a un gráfico adecuado.

En el caso de una alteración labial y mentoniana, hay que explorar por separado las dos zonas, puesto que el labio tiene una densidad de inervación mayor que el mentón y es, por tanto, más sensible y discriminativo.

Si no puede compararse la función sensorial de un nervio con el contralateral (por ejemplo, existe una alteración bilateral de la sensibilidad), puede buscarse un territorio vecino como control, que para el nervio mentoniano podría ser el nervio infraorbitario.

La exploración de la alteración sensorial debe ser un proceso que no confíe únicamente en un determinado tipo de prueba, por sensible y específica que sea, sino que explore diversos aspectos de la sensibilidad (sensación de tacto fino y grosero, de temperatura, propiocepción, densidad de inervación, etc.).

A continuación detallamos la exploración clínica que recomendamos en los pacientes que presentan este tipo de complicaciones tras la extracción de un tercer molar inferior.

### 13.6.1.6.8. Exploración

Para poder hacer un correcto diagnóstico es muy importante expresar al máximo los datos que nos aporta la exploración del paciente, que sigue los siguientes pasos:



### 1. Pinchazo

Existen varios modos de llevar a cabo esta prueba: el más extendido es el llamado "pinprick", que consiste en aplicar la parte aguda de una sonda contra la zona alterada.

Si se puede discriminar la parte aguda por el dolor que produce, no hay anestesia. Si no, existe una anestesia del territorio explorado. Este método ha sido cuestionado por algunos autores porque ofrece poca información.

Para compensar la imprecisión de aplicar la sonda a mano, se han desarrollado sondas con un dinamómetro, para aplicar siempre una presión controlada.

La prueba del pinchazo sirve para monitorizar la pérdida o recuperación de la sensibilidad dolorosa, que, junto con la térmica, como depende de fibras amielínicas o poco mielinizadas, es la primera función que se recupera y la última que se pierde.

### 2. Estimulación térmica

Las pruebas térmicas suelen hacerse con discos metálicos de distintos materiales, como los Minnesota Thermal Disc. Los estimuladores térmicos servocontrolados permiten suministrar una temperatura determinada.

La sensación térmica, como se ha indicado antes, junto con la dolorosa, es la primera en recuperarse y la última en perderse. Por tanto, la prueba de sensibilidad térmica es poco sensible.

### 3. Umbral de detección de contacto

Puede explorarse como una bolita de algodón, tocando suavemente la zona alterada. El paciente debe ser capaz de discernir con los ojos cerrados cuando existe contacto y cuando no. No obstante, este procedimiento es muy inexacto.

Para determinar con mayor exactitud la fuerza aplicada, se emplean los filamentos de Von Frey o de Semmes-Weinstein, que son fibras sintéticas de una longitud y calibre determinados que se aplican en el área a explorar. Cuando el hilo se dobla, se está ejerciendo una fuerza determinada. Se anota el número del calibre mínimo detectado. Se considera que el resultado está alterado cuando el umbral de la zona lesionada supera más del 250% el del área control. Los resultados pueden darse como calibre del filamento usado, fuerza (en gramos) o presión (fuerza/área). Por ejemplo, Blackburn empleó fibras de una pulgada de prolene de 2/0 y 3/0 al doblarse generaban una fuerza de 4,5 g y 0,5 g, respectivamente.

La facilidad de realizar una prueba de sensibilidad con los filamentos de Von Frey y la posibilidad de obtener resultados cuantificables ha hecho que algunos autores aconsejen el uso de estas pruebas en la consulta diaria.

### 4. Discriminación direccional

Se determina moviendo un objeto (normalmente un pincel de pelo de camello del número 2) a través del área alterada en una dirección. Se considera que el paciente detecta la dirección si en el lado afectado acierta dicha dirección menos del 50-75% de las veces. Se efectúan para ello unos 15 movimientos.

La sensibilidad de esta prueba aumenta con la distancia recorrida y hay una velocidad óptima, que es preciso determinar, y que es la que produce más respuesta. Por ello se ha propuesto el uso de una máquina que controle estas variables.

La discriminación direccional permite identificar la densidad de inervación periférica y el orden somatotópico. Al contrario que el umbral de detección de contacto, la identificación de la dirección del movimiento requiere un proceso integrador cortical.

### 5. Localización del estímulo

Se mide tocando con un filamento de Von Frey por encima del umbral de detección e indicando al paciente que señale el área donde se ha aplicado dicho filamento, permite determinar el orden somatotópico. Cuando se recupera tras una lesión, se descarta que haya existido una neurotmesis.

### 6. Discriminación de 2 puntos

Se mide con un dispositivo del tipo Diskriminator, que lleva series de dos finas varillas con distintas separaciones, o con un pie de rey adaptado. Se considera que una zona está alterada si la distancia mínima detectada en el lado lesionado es más del 250% o está más de 2 desviaciones estándar por encima de la del lado sano. Si es imposible registrar el valor del lado sano (por ejemplo, si la alteración es bilateral), pueden tomarse valores normales ya calculados (2-4 mm para el labio o la lengua y 8-10 mm para el mentón).

La discriminación de 2 puntos en movimiento, que consiste en practicar esta misma prueba pero con un movimiento rápido a lo largo de la superficie afectada, es una técnica más sensible a la recuperación, porque al moverse evalúa un número mayor de fibras. Esta prueba no tiene por qué coincidir con la evaluación del tacto fino, porque ambas pruebas podrían estudiar distintas poblaciones de fibras.

La discriminación de 2 puntos ofrece información sobre la densidad de inervación periférica, es decir, sobre la densidad de los receptores funcionantes en una determinada área. Es una prueba muy sensible, de las últimas en recuperarse cuando se altera y puede quedar alterada aún cuando otras pruebas resulten prácticamente normales. Si vuelve a la normalidad, puede asegurarse que no ha habido sección nerviosa, porque las fibras han reinervado los receptores iniciales. No obstante, esto no quiere decir que no exista déficit sensorial subjetivo.

### 7. Evaluación subjetiva

No sólo pueden hacerse pruebas objetivas para valorar la función sensorial del paciente. También se puede preguntar cómo siente el área afectada. Algunas lesiones que responden normalmente a la exploración física aún son percibidas como no resueltas por el paciente. Blackburn propuso siete preguntas específicas para identificar cómo influye una alteración neurológica del nervio lingual en la vida del paciente:

- ¿Si se toca la lengua con el dedo, nota el dedo?
- ¿Está afectado su sentido del gusto?
- ¿Puede diferenciar la temperatura de la comida y la bebida en el lado de la boca afectado?
- ¿Se muerde la lengua accidentalmente?
- ¿Si pasa la lengua por los dientes, nota si están limpios o sucios?
- ¿Tiene hormigueo en la lengua?
- ¿Está afectada su habla?

En el caso de afectación del nervio dentario inferior no tendrían sentido la segunda ni la quinta pregunta, y habría que preguntar si al paciente se le escapan líquidos o saliva.

### 8. Exploración de las disestesias del nervio lingual

#### 8.1. Identificación de la alodinia

Se pasa un cepillo en movimiento por el área alterada. Si existe dolor inmediato, se trata de una alodinia. Es necesario anotar la frecuencia, duración y intensidad del dolor.

#### 8.2. Identificación de la hiperpatía

Se realizan 10 toques (un toque por segundo) con un filamento de Von Frey supraumbral, y se espera un minuto. Si existe un dolor explosivo y retardado, se trata de una respuesta hiperpática. Es necesario indicar los

fenómenos de retraso del inicio, postsensación (el dolor comienza más tarde de 1 minuto), sumación (en qué estímulo comienza el dolor) y "over-shoot" (situación en que el dolor aumenta al continuar el estímulo).

### 8.3. Identificación de la hiperalgnesia

Se determina con un estímulo térmico o mecánico doloroso. Si provoca una respuesta dolorosa desproporcionada, la situación será de hiperalgnesia.

## 9. Exploración de la vía aferente especial (gustativa)

El nervio lingual transporta un componente aferente especial, que sale de dicho nervio a través del nervio cuerda del tímpano y llega en último término al núcleo salivatorio superior del VII par craneal. Dicho componente es el responsable de la sensación gustatoria y del mantenimiento de las papilas fungiformes.

En pacientes con lesiones traumáticas del nervio lingual, se ha observado una reducción del número de papilas fungiformes. Si bien no todas las lesiones del nervio lingual tienen por qué dañar los aferentes gustativos, la desaparición de estas papilas es en la actualidad el único test objetivo de lesión del nervio lingual. Cowan ya apuntaba que si no se pierden las papilas fungiformes, el pronóstico es bueno, porque puede asegurarse que existe una continuidad del nervio. Igualmente, se ha afirmado que la falta de regeneración de las papilas fungiformes a los 6 meses puede ser un signo de mal pronóstico.

### 13.6.1.6.9. Pruebas complementarias

#### 1. Bloqueos anestésicos diagnósticos

Los dos tipos fundamentales de bloqueo anestésico con utilidad en el diagnóstico de las neuralgias del nervio trigémino son el bloqueo sensorial y el bloqueo simpático.

a) El bloqueo sensorial puede ser a distintas alturas. En el caso de que la alteración se haya producido en el curso de la extracción de un cordal inferior, el bloqueo a la altura de la espina de Spix es proximal a la lesión nerviosa.

b) El bloqueo simpático también puede ser a distintos niveles. Requiere menos concentración de anestésico porque las fibras simpáticas son amielínicas. El bloqueo simpático periférico consiste en la infiltración de cantidades subanestésicas de anestésico local (en el caso del nervio dentario inferior, lidocaína al 0,5% 3-4 ml). El central, que es más fiable, es el bloqueo del ganglio estrellado (abordaje paratraqueal, con lidocaína al 1% o bupivacaína al 0,25%). Se considera que el bloqueo central es exitoso cuando se constata una miosis, ptosis palpebral y enoftalmos ipsilaterales. Si este bloqueo no tiene éxito, puede practicarse un bloqueo simpático cervical epidural de C2 a T4 (con lidocaína al 2% o bupivacaína al 0,5%).

La utilidad de estos bloqueos es, fundamentalmente, distinguir el dolor mediado por el sistema nervioso simpático y el dolor independiente del sistema nervioso simpático. En la primera visita se practica un bloqueo sensorial. Si este falla, puede tratarse de un dolor con componente central, un dolor psicogénico, un fallo anestésico o un caso de inervación múltiple. Si es efectivo, puede tratarse de dolor con o sin componente simpático. A continuación, en otra visita, se practica un bloqueo simpático. Si éste es efectivo en aliviar más del 75% del dolor, se trata de un dolor mediado por el sistema nervioso simpático. Si no, es independiente de dicho sistema.

#### 2. Potenciales evocados somatosensoriales

Los potenciales evocados somatosensoriales son un método objetivo de valoración del funcionamiento de los nervios periféricos. Se trata

de un estudio electrofisiológico de conducción. Se coloca un electrodo estimulador en el territorio sensitivo a estudiar y se estimula con una corriente eléctrica. Unos electrodos (que pueden estar situados en una porción más proximal del nervio o en un área vecina) reciben la señal, que a continuación se amplifica y procesa.

Los parámetros obtenidos son el tiempo de latencia hasta el inicio de la señal, el tiempo de latencia hasta el pico de señal, la velocidad de conducción hasta el inicio de la señal, la velocidad de conducción hasta el pico de la señal y la amplitud. La velocidad de conducción se calcula de modo aproximado, porque en un paciente no puede medirse exactamente la longitud del trayecto nervioso entre un electrodo y otro.

Se han efectuado estudios de potenciales evocados somatosensoriales en el nervio dentario inferior de animales de experimentación y en humanos. En humanos, el estímulo puede ser recogido a la altura del córtex cerebral, mediante electrodos externos de electroencefalograma como receptores o directamente, con el electrodo receptor en la espina de Spix. El estudio del nervio lingual no es fiable, debido a la presencia de saliva y de artefactos debidos a la musculatura.

Los potenciales evocados somatosensoriales son útiles como método de valoración objetivo, especialmente cuando se tienen dudas razonables sobre la veracidad de las quejas. Sin embargo, si bien es una prueba específica, es poco sensible. Otro inconveniente es que es un método laborioso e incómodo para el paciente, especialmente debido a que es conveniente anestesiarse los nervios periféricos para que no falseen los resultados. Así pues es una prueba complementaria que puede ser útil, pero que debe valorarse con mucho cuidado y en todo caso no es una prueba fiable al 100%.

#### 3. Termografía

La termografía es un método para representar, registrar y analizar las emisiones de calor del cuerpo. Como la distribución simpática es paralela a la distribución somática de los nervios y la regulación de la temperatura cutánea es una función del sistema vasomotor simpático, la termografía se ha propuesto para evaluar alteraciones nerviosas del área labial y mentoniana de modo indirecto.

De todos modos, el método aún está en fase experimental y tiene diversos inconvenientes:

- Es una medida indirecta: es posible que a largo plazo se redistribuya la irrigación (sólo se ha estudiado pacientes con alteraciones de corta evolución).
- Existe una importante variación de temperatura entre individuos.
- Requiere un instrumental muy sofisticado.
- La barba no permite tomar mediciones.

### 13.6.1.6.10. Pronóstico

- Lesiones del nervio lingual.

Pocos trabajos sobre la incidencia de lesiones del nervio lingual tras la extracción de terceros molares hacen un seguimiento de los pacientes. La mayoría se limitan a dar el porcentaje de lesiones temporales (que se han resuelto) y "permanentes" (que se considera que no se resolverán, por sus características o su duración).

En nuestra experiencia las 22 lesiones del nervio lingual observadas en una muestra de pacientes del Máster de Cirugía e Implantología Bucal de la Universidad de Barcelona sucedieron en 22 pacientes. Por tanto, ningún paciente sufrió una lesión bilateral, como han descrito Fielding y Reck y Schwankhaus, aunque un total de 171 pacientes se sometieron a la extracción sucesiva de los dos cordales inferiores. De los pacientes con alteración de la sensibilidad del nervio lingual, 19 la recuperaron completamente y 3 no acudieron a todos los controles hasta la resolución (por tanto se consideraron pacientes perdidos). Probable-

mente, estos pacientes se recuperaron con normalidad, porque los pacientes con las lesiones más duraderas solían acudir a los controles, preocupados por su evolución (Valmaseda y cols.).

Las lesiones del nervio lingual, que se presentaron en el 2% del total de intervenciones, fueron todas temporales. La duración máxima fue de 13 semanas, la mínima de 2 semanas y la media de  $6,2 \pm 3,8$  semanas. Sin embargo, en la muestra del estudio preliminar de alteraciones sensoriales, que incluyó 449 extracciones, en un caso una alteración de la sensibilidad duró un año hasta su completa resolución. Esta lesión empezó como una anestesia completa de los dos tercios anteriores del lado de la lengua en que se practicó la extracción y terminó con una recuperación completa. No obstante la falta de lesiones permanentes del nervio lingual en nuestro trabajo, en la literatura se encuentran casos de lesión permanente del nervio lingual (Valmaseda y cols.).

Carmichael y McGowan observaron una incidencia de lesiones temporales del 15% a las 6-24 horas y del 10,7% a las 7-10 días (aproximadamente cinco veces más alta de la observada en nuestro Máster de Cirugía e Implantología Bucal a los 7 días, que es el momento en que se hacía la primera valoración). Además, un 0,6% de las lesiones duraban más de 12-18 meses y se consideraban permanentes. Hay que señalar que autores como Robinson atribuyen las alteraciones permanentes a sección o aplastamiento grave.

Nuestros datos contrastan con los resultados de Carmichael y McGowan y los de Ehrenfels y cols. que al estudiar lesiones del nervio lingual producidas por anestesia troncular encontraron que 5 de 7 pacientes no se recuperaron completamente. No obstante, la comparación entre estos dos trabajos es forzada, puesto que Ehrenfeld y cols., recibieron pacientes con lesiones graves, ya establecidas y causadas por anestesia troncular (una causa rara de lesión). Por tanto, los pacientes seleccionados probablemente tenían el sesgo de presentar exclusivamente lesiones importantes.

Rood, empleando la técnica del "lingual split" para la extracción de terceros molares inferiores, obtuvo una incidencia del 6,6% a los 8-10 días, que bajó a un 0,07% a los 4 meses y a un 0% a los 7 meses. Si comparamos los resultados de nuestro estudio con este autor, en ambos casos la evolución de las lesiones es muy similar, puesto que prácticamente todas las alteraciones del nervio lingual duran menos de cuatro meses. Por las características de la recuperación, las lesiones observadas oscilarían entre un bloqueo fisiológico de conducción tipo b, una neurapraxia o una axonotmesis leve, ya que la recuperación tarda pocos meses y es completa. Las lesiones de axonotmesis más severas y neurotmesis no parecen probables, excepto en el caso del estudio preliminar que tardó un año en recuperarse. El mecanismo de lesión del nervio lingual que se desprende del análisis de nuestros resultados habla a favor de un mecanismo de tipo compresivo de poca intensidad (retracción del colgajo lingual, osteotomía, edema postoperatorio en los tejidos blandos linguales), y por tanto, es compatible con grados leves de lesión. La retracción del colgajo lingual puede provocar más parestesias linguales temporales, pero puede ser un buen sistema de protección para evitar el daño al nervio lingual por falta de visión o de cuidado (Valmaseda y cols.).

#### - Lesiones del nervio dentario inferior.

Pocos estudios han evaluado la evolución de las lesiones del nervio dentario inferior tras la extracción de cordales inferiores. Rood clasificó los síntomas clínicos de los pacientes, con el fin de pronosticar qué evolución tendrían las lesiones del nervio dentario inferior. Los patrones que observó fueron los siguientes:

1. Parestesia aparecida a las pocas horas: duración aproximada de 1 día.

2. Parestesia aparecida a los 1-2 días (por la inflamación): duración aproximada de 11 días.

3. Parestesia aparecida a los 1-2 días y que se convierte en anestesia hacia el 7º día: duración aproximada de 1 mes.

4. Parestesia extensa y anestesia puntual que a los 11 días produce hormigueo: duración aproximada de 1 mes.

5. Anestesia desde el primer día que no mejora en 1 semana: 3-4 meses o más de duración aproximada.

6. Anestesia que no mejora en un mes: a los 3 meses pasa a hormigueo, y a los 6 meses-1 año hay una recuperación aceptable, aunque no total.

Un factor pronóstico importante de lesión permanente del nervio dentario inferior es la edad del paciente. Los pacientes con lesiones permanentes son significativamente mayores que los pacientes con lesiones temporales, por una parte, y el resto de los pacientes por otra, con una media de edad de  $44,5 \pm 8,7$  años. Probablemente la menor elasticidad del hueso, la mayor dificultad de la intervención quirúrgica o la menor capacidad de adaptación a lesiones neurológicas podrían explicar este importante dato clínico.

Los datos de nuestro estudio (Valmaseda y cols.) coinciden en encontrar una recuperación aceptable de la sensibilidad (ningún paciente tenía alteraciones funcionales graves, como falta de control labial). Sin embargo, tres pacientes presentaron una sensación persistente de parestesia labial y mentoniana y uno una disestesia, en uno de los casos con dolor de tipo descarga y cambios de coloración con el frío, que era bien soportado por el paciente. Se atribuye esta sintomatología a una pérdida de la inervación simpática, que hace que el mentón se vuelva azulado con el frío. Los datos obtenidos por nosotros coinciden con los de Rood, incluso en el porcentaje de lesiones permanentes (un 0,36% en el estudio de Rood y un 0,35% en el Máster de Cirugía e Implantología Bucal de la Universidad de Barcelona), aún empleando una técnica de abordaje distinta ("lingual split" en el primer caso y abordaje vestibular en el segundo).

Carmichael y McGowan encontraron un porcentaje de lesiones permanentes del nervio dentario inferior más alto (0,9%), aplicando un límite de 12-18 meses para considerar que una lesión ya no es reversible. También el número global de lesiones a los 7-10 días es más alto que en nuestro estudio (3,9%). Concluyen estos autores que en el nervio dentario inferior hay más riesgo de lesión permanente que en el nervio lingual y que la lesión temporal del nervio lingual es la más frecuente. Ambas afirmaciones coinciden plenamente con las observaciones de nuestro estudio (Valmaseda y cols.).

En vista de que la extracción de un cordal inferior puede producir lesiones permanentes del nervio dentario inferior, como han indicado Shepherd y Brickley, un método de prevención muy eficaz es valorar la relación riesgo-beneficio y extraer sólo los terceros molares que están indicados.

Es necesario advertir de la posibilidad de una complicación nerviosa si la probabilidad de alteración sensorial temporal es mayor del 5% y la alteración permanente mayor del 1%. Es una buena medida avisar al paciente de estas eventualidades, tanto de forma verbal como por escrito (consentimiento informado), fundamentalmente cuando exista algún dato en la exploración clínica o radiográfica que nos hagan sospechar que puedan aparecer lesiones nerviosas tras la extracción de los terceros molares inferiores.

#### 13.6.1.6.11. Tratamiento

##### a) Conducta expectante

La mayoría de las lesiones del nervio dentario inferior y del nervio lingual a consecuencia de extracciones de terceros molares inferiores



son completamente reversibles. En algunos casos se trata de un bloqueo de conducción, que desaparece en unos días o semanas. En el caso de que se trate de una lesión más grave, la regeneración puede tardar varias semanas o meses, pero puede llegar a ser completa. Sin embargo, si existe una solución de continuidad en las fibras nerviosas y hay algún obstáculo que impida la regeneración del nervio (como la formación de un neuroma, o la separación de los segmentos proximal y distal), no se produce una regeneración espontánea completa. Por lo tanto, el problema básico es cómo distinguir precozmente las lesiones que no se recuperarán espontáneamente de las que lo harán.

Las lesiones por aplastamiento, por ejemplo, tienen mejor pronóstico que las lesiones por sección, y las secciones del nervio dentario inferior, mejor pronóstico que las del nervio lingual, debido a la complejidad de las fibras de este, y a su curso a través de tejido blando.

Un factor pronóstico importante en la recuperación de las lesiones nerviosas iatrogénicas parece ser la edad, así los pacientes de mayor edad son los que tienen mayores probabilidades de que la alteración sensorial no desaparezca totalmente.

En el caso del nervio lingual, una ayuda puede ser el conteo de los poros gustativos en las papilas fungiformes de los dos tercios anteriores de la lengua y también la detección de diferencias en la sensibilidad gustativa. Estas técnicas requieren medios técnicos costosos y tampoco se ha demostrado la sensibilidad ni la especificidad del método.

En los pacientes con lesión del nervio dentario inferior que a los 4 meses no presenten una recuperación, si no completa, sí manifiesta, el pronóstico de recuperación completa no es bueno (Robinson). En cuanto al nervio lingual, los pacientes que al cabo de 3 meses tenían una mejoría clara o una vuelta a la normalidad en la prueba de discriminación de dos puntos al movimiento normalmente se recuperaban (Blackburn).

Por otra parte, algunas alteraciones sensoriales labiales o linguales son bien soportadas por el paciente, pero otras no son toleradas, e incluso provocan alteraciones nerviosas centrales, como la desaférenciación, o neurovegetativas, como el dolor mediado por el sistema nervioso simpático. Los pacientes que presentan hipoestesias o analgesias suelen adaptarse mejor que los que presentan trastornos dolorosos, como hiperestesias o dolores con componentes simpáticos o centrales, aunque el espectro de estos últimos puede ser muy amplio: desde situaciones tolerables hasta casos serios de dolor que requieren tratamiento agresivo.

Se sabe que la mayoría de las lesiones de los nervios dentario inferior y lingual son reversibles, y por tanto, conviene esperar para que se produzca la recuperación espontánea si no se tiene evidencia de que exista un impedimento para la regeneración. Pero, por otra parte, debido a la degeneración Walleriana del segmento distal, los resultados de la cirugía reconstructiva son peores si se espera demasiado para la reconstrucción. Por tanto es esencial saber qué intervalo de tiempo es prudente esperar la regeneración espontánea antes de intentar la reconstrucción microquirúrgica.

Se afirma que en humanos, de modo similar al resto de los vertebrados, la velocidad de regeneración nerviosa es de unos 2,5 mm/día en casos de aplastamiento y de 2 mm/día en caso de sección. Por tanto, sería lógico esperar entre 1,5 y 2 meses en casos de axonotmesis y de 2,5 a 3 meses en caso de neurotmesis. Se ha postulado que el límite para decidir si es necesaria la cirugía estaría alrededor de los 2 meses.

La mayoría de autores recomiendan la reparación inmediata si se observa directamente una lesión. Si no, deciden intervenir a los 2-3 meses si hay anestesia y a los 3-4 meses si hay disestesia, parestesia importante o motivos para hacer una revisión quirúrgica exploratoria.

Algunos autores han observado recuperaciones de los nervios dentario inferior o lingual que han tardado mucho más tiempo del que ca-

bría esperar (más de 1 año) en recuperarse, pero que finalmente lo han hecho.

## b) Reparación microquirúrgica

El desarrollo de la microcirugía ha permitido que en los últimos años hayan tenido lugar importantes avances en el campo de la reparación nerviosa.

La microcirugía reparativa de los nervios dentario inferior y lingual por lo general no consigue una restitución "ad integrum", normalmente tiene por objetivo proporcionar las condiciones óptimas para la regeneración neuronal y convertir la anestesia, hipoestesia o disestesia en una hipoestesia aceptable.

La sutura nerviosa, siempre sin tensión, puede ser de tres tipos:

- **Perineural.** Se suturan fascículos individuales con suturas colocadas a través del perineuro. Si se identifican correctamente los fascículos la regeneración funcional es mejor. Sin embargo, la posibilidad de que se produzca fibrosis es mayor, porque hay más manipulación y más puntos de sutura (ácido poliglicólico).

- **Fascicular.** Se colocan las suturas en el epineuro intraneural. Los puntos de sutura alinean grupos de fascículos.

- **Epineural.** Es la técnica más habitual. Consiste en colocar unos pocos puntos de sutura (nylon) en el perineuro. No afronta los fascículos tan bien como las otras dos técnicas, pero produce poca fibrosis, es más sencilla y los resultados son los mismos.

Las técnicas de reparación microquirúrgica de nervios periféricos más utilizadas son:

- **Descompresión externa.** Consiste en la eliminación de hueso, tejido cicatricial, fragmentos de algún tipo de material, etc. que comprimen el nervio.
- **Neurolisis interna.** Se realiza la apertura del epineuro, la identificación de los fascículos y la eliminación del tejido cicatricial que los rodea. Esta técnica puede efectuarse de tres formas: Epineurotomía epifascicular, Epineurectomía epifascicular o la Epineurectomía interfascicular.
- **Excisión del neuroma.** Se elimina el neuroma preservando la continuidad del nervio y cerrando el epineuro.
- **Neurorrafia.** Sutura de los dos extremos del nervio, sin tensión. La sutura directa es el mejor método reparativo, aunque si hay una excesiva tensión puede ser necesario el uso de un injerto.

Si en una lesión nerviosa la retracción de los extremos, la degeneración de un segmento o la pérdida de sustancia nerviosa impiden que pueda practicarse una reanastomosis directa, estará indicado el uso de injertos nerviosos.

- **Injertos autólogos:** Nervio sural, nervio auricular mayor, nervio cutáneo antebraquial medial (rama anterior), etc.

- **Alloinjertos.** La tubulización es una técnica que une los extremos distal y proximal de un nervio colocando entre ellos un tubo que cubre el defecto de continuidad. Los materiales empleados para la tubulización son básicamente tres: no permeables y no reabsorbibles (silicona), semipermeables y no reabsorbibles (Gore-Tex) y permeables y reabsorbibles (colágeno, ácido poliglicólico) (Vasconcelos y Gay Escoda).

En caso de que no pueda practicarse la reconstrucción quirúrgica de un nervio lesionado con reanastomosis de sus extremos, ya sea por una gran pérdida de sustancia o porque no pueda identificarse el segmento proximal, se ha propuesto la anastomosis con otros nervios (nervio auricular mayor, etc.).

Las indicaciones de la reparación nerviosa microquirúrgica son (Zúñiga y LaBanc):

- Sección o laceración de un nervio, sospechada u observada.
- Anestesia que no mejora tres meses después de la lesión.

- Dolor por un neuroma o atrapamiento nervioso.
- Dolor por reacción a cuerpo extraño o deformidad en el conducto dentario inferior.
- Disminución progresiva de la sensibilidad.
- Aumento progresivo del dolor.
- Disgeusia distrófica (alteración de la sensación del gusto con degeneración de las papilas fungiformes de los dos tercios anteriores de la lengua).

Las contraindicaciones de la reparación microquirúrgica según estos mismos autores, son:

- Dolor neuropático central.
- Evidencia de mejora de la anestesia.
- Neurapraxia.
- Parestesia aceptable para el paciente.
- Neuropatía metabólica.
- Paciente con patología sistémica grave o edad extrema.
- Cuando ha transcurrido demasiado tiempo después de la lesión.

Los resultados de la reparación microquirúrgica de los nervios dentario inferior y lingual son bastante aceptables, con un éxito global del 75-80% (LaBanc y Gregg). Los primeros síntomas de recuperación aparecen a los 3 meses y después de un periodo de disestesia e hipoestesia se alcanza la recuperación final al año de la intervención quirúrgica.

### c) Tratamientos no quirúrgicos

Las indicaciones del tratamiento no quirúrgico de las lesiones nerviosas traumáticas son las siguientes:

- Neuromas que no responden al tratamiento.
- Lesiones irreparables quirúrgicamente.
- Dolor mediado por el sistema nervioso simpático.
- Disestesia disfuncional no dolorosa que interfiere con la vida diaria.
- Desafereciación del SNC.
- Alteraciones psiquiátricas y afectivas.
- Tratamientos con medios físicos. Láser Blando (GaAIs con una longitud de onda de 820 nm), estimulación nerviosa eléctrica transcutánea (TENS), acupuntura, electroacupuntura, etc.
- Tratamiento farmacológico. Se han utilizado distintos fármacos:
  - Antiinflamatorios. Los AINES evitan que se sensibilicen los nociceptores y las células medulares. Los corticosteroides se han empleado como tratamiento previo y coadyuvante a la microcirugía reparativa, porque inhiben la proliferación incontrolada de axones y las descargas ectópicas de los axones lesionados, e inhiben la formación de neuromas. La capsaicina al 0,025-0,075% se ha empleado aplicada tópicamente, sobre todo en piel, para despolarizar las fibras delgadas no mielinizadas.
  - Anestésicos locales. Se emplean para el diagnóstico y la determinación del pronóstico de alteraciones sensoriales (bloques nerviosos selectivos), para romper la actividad espontánea de un neuroma y para obtener remisiones terapéuticas. Incluso inyecciones de placebo o simples punciones pueden aliviar los síntomas.
  - Antidepresivos. Se han usado antidepresivos tricíclicos y cuatricíclicos, aunque se duda si la mejora se debe al efecto antidepresivo o a la analgesia asociada.
  - Narcóticos. Son muy útiles, pero es necesario establecer la dosis/día y el paciente debe seguirla estrictamente; no se admite la administración "a demanda".
  - Anticonvulsivantes. Algunas benzodiacepinas son efectivas en el tratamiento de neuralgias, causalgias y dolor de desafereciación. Sin embargo, pueden provocar dependencia.
  - Simpaticolíticos. La fentolamina se emplea para el diagnóstico del dolor mediado por el sistema nervioso simpático. La clonidina se utiliza para el tratamiento del dolor simpático.

• Otros fármacos. De forma más o menos empírica se han utilizado complejos vitamínicos (B1, B6, B12), fosfolípidos neurohomólogos de sustancia gris cortical y otras sustancias que pueden ejercer funciones plástico-estructurales y funcionales en relación con lesiones de los nervios periféricos, ya que son constituyentes de la vaina de mielina y del cuerpo y membrana neuronales.

#### - Tratamiento conductual.

El tratamiento conductual también puede jugar un papel importante en aquellos pacientes que no pueden esperar recuperar la sensibilidad. El condicionamiento operante, los ejercicios de relajación o la terapia ocupacional pueden mejorar el cuadro clínico.

La reeducación sensorial es una técnica para potenciar la reorganización central y permitir que el SNC se adapte a la desorganización periférica y "reprograme" zonas del SNC alteradas por la denervación.

Consta de tres fases:

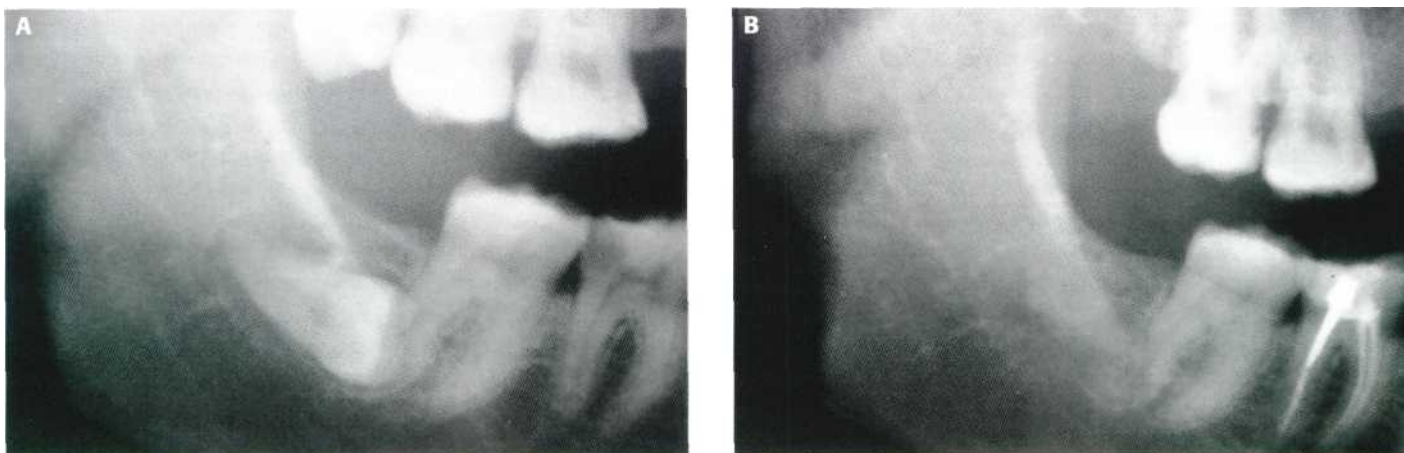
- Aprender a distinguir entre el movimiento y la presión constante.
- Percepción constante del tacto. Detectar el tipo y localización del estímulo.
- Reconocimiento estereognóstico. Identificar figuras de distintas formas y texturas.

La psicoterapia es útil en las alteraciones sensoriales, y es imprescindible en pacientes maniaco-depresivos y esquizofrénicos, porque ya tienen una percepción anormal de sí mismos y pueden adoptar comportamientos autodestructivos.

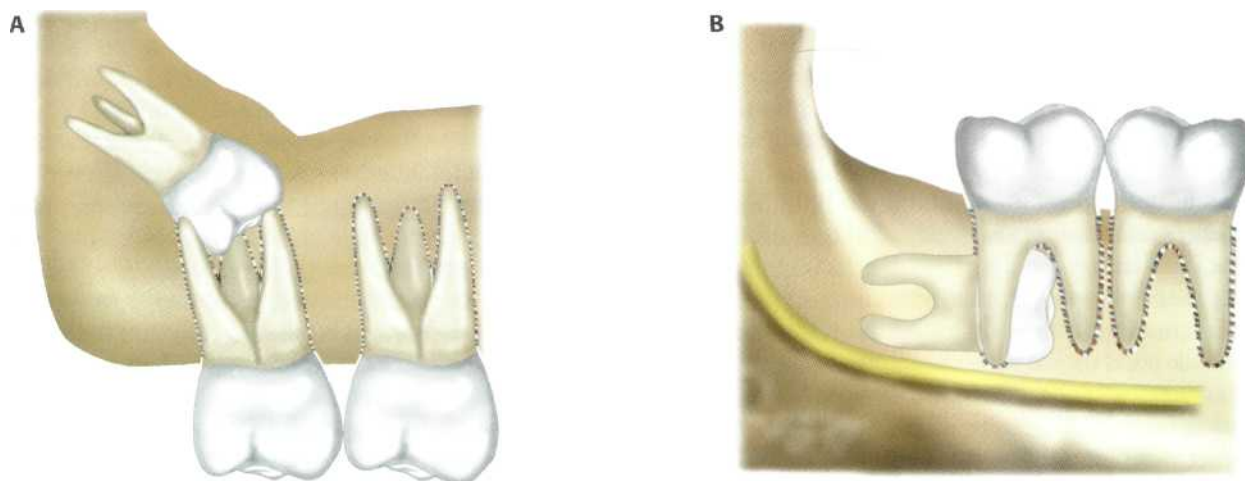
### 13.6.1.7. Otras complicaciones

Las complicaciones intraoperatorias comentadas en el capítulo 10 también pueden presentarse en la extracción del tercer molar, pero además de haber comentado las más importantes y frecuentes, destacaremos algunas más, como son:

- Lesión periodontal en la cara distal del segundo molar. La situación del cordal en mesioversión o las maniobras operatorias pueden provocar pérdida de soporte óseo, especialmente en la cara distal de la raíz distal del segundo molar. Esto inducirá patología periodontal, a menudo de cierta gravedad, y exigirá considerar la aplicación de tratamientos de regeneración tisular. El riesgo de pérdida periodontal es más acusado en los pacientes mayores de 25 años, según Kugelberg y cols. (figura 13.103).
- Herniación de la bola adiposa de Bichat durante la extracción de terceros molares superiores. Suele ser inútil querer suprimir con tijeras esta hernia adiposa, y es más adecuado recolocar provisionalmente la bola de Bichat en su lugar con ayuda de una gasa. Finalizada la intervención quirúrgica y tras suturar la herida operatoria desparece el problema.
- La necrosis pulpar del segundo molar, provocada por los movimientos de elevación aplicados contra la cara distal de este molar, que causan su luxación y lesión pulpar. La situación del cordal en ocasiones puede favorecer que en las maniobras quirúrgicas provoquemos la lesión de las raíces del segundo molar (figura 13.104).
- La luxación de la mandíbula puede suceder si la extracción es muy laboriosa, se mantiene la boca abierta mucho tiempo, no se protege con la mano contraria el posible desplazamiento mandibular o existe una hiperlaxitud ligamentosa articular. En ocasiones se ha relacionado la extracción de los terceros molares con la aparición de sintomatología disfuncional de la articulación temporomandibular. Como la causa más frecuente de dicha patología disfuncional es el trauma, habrá que evitar maniobras que sobrecarguen la articulación o sesiones excesivamente largas o fatigantes que provoquen cansancio muscular.
- La rotura de fresas o instrumentos de exodoncia.



**Figura 13.103.** (A) 4.8 en inclusión horizontal intraósea profunda que lesiona la raíz distal del 4.7. (B) La extracción cuidadosa antes de los 25 años permite una regeneración espontánea del hueso distal del segundo molar que sigue conservando la vitalidad pulpar.



**Figura 13.104.** Necrosis pulpar del segundo molar por manipular en su zona apical al extraer el tercer molar en malposición. (A) Cordal superior. (B) Cordal inferior.

### 13.6.2. COMPLICACIONES POSTOPERATORIAS INMEDIATAS

#### 13.6.2.1. Hemorragia

Durante las primeras 12-24 horas es normal un ligero sangrado que rezuma del alvéolo, controlable mediante presión con una gasa. Cuando la pérdida de sangre es importante, más de 450 ml en 24 horas, es necesario un control de las constantes vitales del paciente: respiración, pulso, tensión arterial, etc. Asimismo, deberá efectuarse la exploración quirúrgica de la zona operatoria para la localización y solución del origen de la hemorragia.

El 99% de las hemorragias postextracción se debe exclusivamente a causas locales:

- Lesiones traumáticas mucosas u óseas.
- Persistencia de un resto radicular (ápice) o de un granuloma apical.
- Aparición de fenómenos infecciosos.
- Anomalías en la formación estructural del coágulo.
- Vasodilatación secundaria producida por la adrenalina -como fenómeno de rebote- contenida en la solución anestésica.

La conducta que debemos seguir ha de ser sistemática:

- Revisión del alvéolo.
- Determinación del origen de la hemorragia y aplicación del tratamiento pertinente.
- Establecimiento de una compresión intrínseca (taponamiento intra-alveolar con un material hemostático reabsorbible).

- Aplicación de compresión extrínseca (morder gasas contra la arcada dentaria antagonista).

El 1 % restante de hemorragias se produce en presencia de patología de base preexistente que hace que los fenómenos hemorrágicos sean más difíciles de coaptar. Esto hace necesaria la utilización de técnicas específicas más sofisticadas y posiblemente de una asistencia de tipo hospitalario con la participación de distintos especialistas.

#### 13.6.2.2. Hematoma

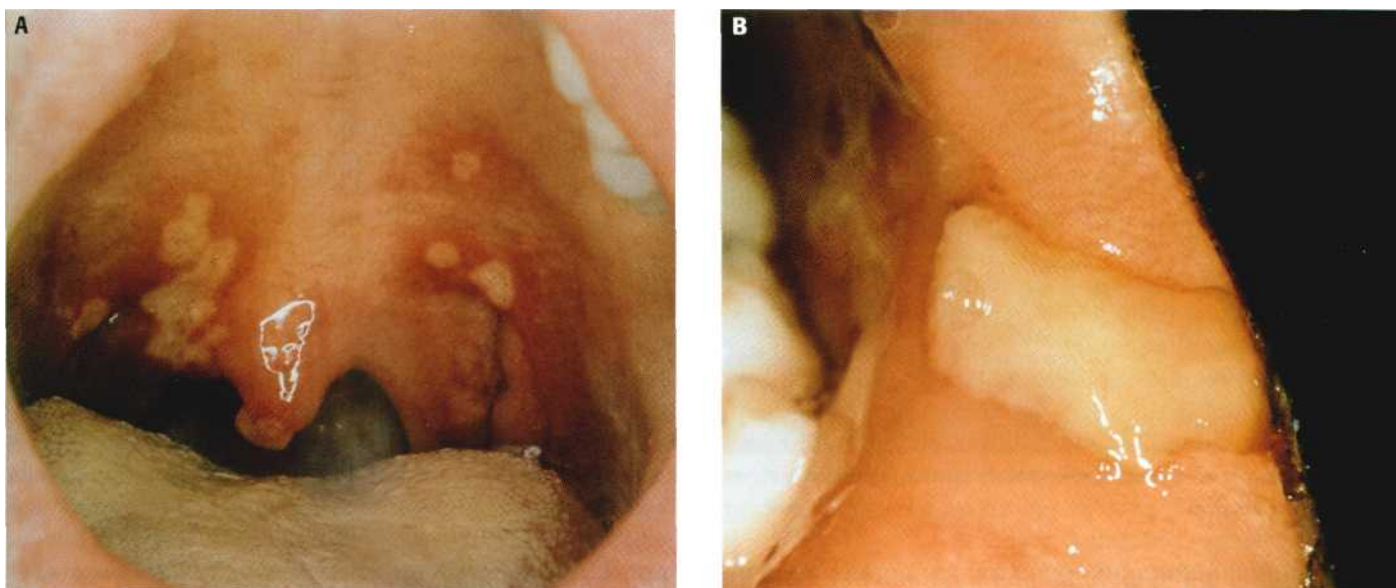
Es la colección sanguínea que diseca los planos faciales o el periostio, y que se traduce clínicamente por la aparición de tumefacción, equimosis y la palpación de una masa de consistencia dura. Cuando el hematoma es incipiente y muy importante, es candidato a evacuación con aspiración. De todas formas lo más frecuente es que se resuelva espontánea y progresivamente, y dé a la piel una coloración particular que vira del azul al amarillo en un periodo de 8 a 15 días. La gravedad del problema viene relacionada con su posible sobreinfección, lo que justifica la antibioticoterapia.

#### 13.6.2.3. Trismo

La mayoría de los pacientes presenta en el postoperatorio una incapacidad o limitación para abrir la boca hasta los límites normales. Las causas que explican este hecho son:

- La contracción muscular protectora, debido a la inflamación relacionada con el traumatismo quirúrgico.





**Figura 13.105.** (A) Aparición de aftas en el paladar blando después de la extracción de terceros molares. (B) Quemadura del labio inferior por el calentamiento de la pieza de mano.

- El dolor postoperatorio por vía refleja acentúa aún más dicha contracción.
- La presencia de infección en los espacios vecinos (maseterino, temporal, pterigomandibular, etc.).
- Por la punción del músculo pterigoideo interno o por aplicar otras técnicas de anestesia local de forma incorrecta.
- La lesión de la articulación temporomandibular durante la intervención quirúrgica.

#### 13.6.2.4. Aparición de vesículas herpéticas o aftas en el labio, vestibulo bucal u otras zonas bucofaciales

Son producidas por el estrés psicológico y el propio acto quirúrgico -supone muchas veces la reactivación de una situación latente- (figura 13.105).

#### 13.6.2.5. Reacciones medicamentosas

Frecuentemente se pueden producir manifestaciones de intolerancia digestiva -dolor gástrico o abdominal, náuseas, vómitos, etc.- o manifestaciones alérgicas menores a los medicamentos prescritos. En estos casos la supresión o cambio del fármaco va seguido de la desaparición de estas reacciones adversas.

### 13.6.3. COMPLICACIONES POSTOPERATORIAS TARDÍAS

#### 13.6.3.1. Alveolitis seca

Este cuadro, causado por la fibrinólisis del coágulo, se presenta con un fuerte dolor a los 3 ó 4 días después de la extracción. Parece que en su etiología multifactorial está involucrada la actividad bacteriana del *Treponema denticola*, y los factores desencadenantes son la mala higiene bucal, la pericoronaritis previa, el uso del tabaco o anticonceptivos orales y la falta de irrigación durante el procedimiento operatorio.

La incidencia de alveolitis varía entre 0,5 y el 30%, encontrando las cifras más bajas en los estudios de complicaciones tras la germenectomía del cordal inferior.

El tratamiento estará basado en irrigación profusa, limpieza cuidadosa del alvéolo y colocación de desinfectantes y analgésicos tópicos.

#### 13.6.3.2. Infección

En el adulto la incidencia de infección secundaria oscila entre el 1,5 y el 5,8%. En pacientes jóvenes esta complicación es menos frecuente.

En el origen de la infección tras la extracción del tercer molar, igual que en el apartado anterior, cabe considerar una pericoronaritis o un absceso dentario previos.

La sobreinfección de la herida operatoria puede producirse espontáneamente o como consecuencia de alguna de las complicaciones ya comentadas (hematoma, enfisema subcutáneo, etc.).

La infección puede localizarse en el hueso maxilar (osteítis) o en las partes blandas periorales, y aparecen celulitis u otros cuadros característicos de la infección odontogénica.

Unos niveles sanguíneos adecuados de antibiótico (penicilina o derivados) son generalmente suficientes para controlar esta complicación. Una antibioticoterapia incorrecta, especialmente si es intermitente e insuficiente en calidad y en cantidad, puede conducir a la cronicación del proceso y a la aparición de secuestros óseos, que a menudo pueden complicarse con una pérdida importante de sustancia ósea o con la instauración de una osteomielitis.

#### 13.6.3.3. Formación de secuestros

Si la herida quirúrgica no se desbrida correctamente, se puede formar un secuestro que puede a su vez infectarse y ocasionar supuración y/o la formación de tejido de granulación.

El riesgo de formación de secuestros alveolares es mayor para la extracción de los terceros molares inferiores que para otro tipo de intervenciones. Diversos factores lo explican:

- Las dificultades técnicas obligan a amplias ostectomías.
- El hueso mandibular es muy denso.
- En ocasiones se utiliza el micromotor o la turbina a altas velocidades y sin la refrigeración adecuada.
- Con relativa frecuencia aparecen fisuras, fracturas alveolares, aplastamiento óseo por el botador, rotura del septum interradicular, etc.

El tratamiento consistirá en abrir los márgenes de la herida para que drene, y la eliminación del secuestro mediante un curetaje suave e irrigando la cavidad. Laskin no recomienda retirar todo el tejido de granulación, porque con ello sólo se retarda la curación.

### 13.6.3.4. Patología periodontal

La extracción de los cordales incluidos puede provocar secuelas periodontales para el segundo molar (pérdida de inserción distal), dependiendo de los factores predictivos de riesgo periodontal descritos por Kugelberg:

- Placa bacteriana en la cara distal del segundo molar.
- Profundidad de sondaje mayor de 6 mm por distal del segundo molar.
- Defecto óseo mayor de 3 mm por distal del segundo molar.
- Inclinación del eje longitudinal del tercer molar mayor de 50°.
- Gran área de contacto entre el tercer y el segundo molar.
- Folículo del tercer molar agrandado mesialmente más de 2,5 mm.
- Reabsorción de la raíz distal del segundo molar.
- Paciente fumador.

Cuando un paciente tiene al menos 4 de estos 8 factores, existe un alto riesgo de desarrollar patología periodontal, así como de presentar secuelas periodontales postquirúrgicas graves.

Algunos autores creen que la técnica quirúrgica empleada para extraer el tercer molar incluido influye en la aparición de patología periodontal, aunque esta opinión no ha podido ser objetivada. En todos los casos debe preservarse en la medida de lo posible el hueso de la cara distal del segundo molar, hacer una incisión que altere lo menos posible el margen gingival del segundo molar, separar cuidadosamente el colgajo y tratar adecuadamente la lesión periodontal preexistente que incluya el desbridamiento de tejidos blandos, la osteoplastia y el cierre adecuado con la sutura.

En estos pacientes con patología periodontal previa o con riesgo de que aparezca después de la extracción del tercer molar debe efectuarse:

- Control de placa. Higiene correcta, normas dietéticas, etc.
- Raspado y alisado radicular de la cara distal del segundo molar en la misma intervención quirúrgica. Esta acción favorece la aparición de factores compatibles con la salud periodontal (bajo índice de placa y sangrado al sondaje).
- Aplicar técnicas de regeneración tisular guiada. Reducimos los defectos óseos residuales colocando materiales de regeneración ósea (hueso del propio paciente, hidroxiapatita, HTR, etc.) y/o membranas reabsorbibles o no reabsorbibles (acción barrera).
- Eliminar el tabaco.

La edad es un factor que influye mucho en la posible curación de los defectos óseos de la cara distal del segundo molar, así en los estudios de Kugelberg y cols. la reducción de los defectos óseos prequirúrgicos es un 60% mayor en los pacientes menores de 25 años.

## 13.7. TRATAMIENTO POSTOPERATORIO

Las molestias postoperatorias pueden ser muy variables, ya que aparecerán en relación directa con el tipo de manipulación de los tejidos blandos y duros durante el acto quirúrgico. Un mayor despegamiento mucoperiosteico, una osteotomía muy amplia, una técnica quirúrgica no reglada y traumática, un tratamiento previo insuficiente, actuaciones en fase aguda, etc. darán como resultado un postoperatorio más tormentoso.

El curso postoperatorio normal tras la extracción del tercer molar incluido se caracteriza por ser relativamente molesto y por presentar, en mayor o menor medida, dolor, inflamación, relleno de sangre y trismo. Incluso en ocasiones aparecen algunas décimas de fiebre durante varios días. Cuando alguno de estos signos es exagerado, pensaremos en una complicación.

### 13.7.1. DOLOR

El dolor que se presenta tras la cirugía del tercer molar es a menudo fácil de controlar con analgésicos, como el paracetamol, o medicamentos del grupo de los AINEs (aspirina, ibuprofeno, dexketoprofeno, metamizol, etc.). El dolor más fuerte se produce durante las primeras 24-72 horas, y decrece paulatinamente en los días sucesivos. Se puede prolongar durante alrededor de una semana (5 a 10 días). Si a partir del tercer día persiste, o se exagera, lo más probable es que se esté produciendo una alveolitis seca. Ocasionalmente el dolor puede provocar insomnio y exacerbarse con los movimientos, con el tacto, etc. y finalmente, dificultar la alimentación.

Es aconsejable que el paciente inicie la toma del analgésico antes de que desaparezca el efecto de la anestesia local; de esta forma se evitará el establecimiento de un fuerte dolor. En este sentido puede ser de gran utilidad el empleo de un opiáceo menor como la dehidrocodeína (Contugesic®) como analgésico por vía oral, tomado unas horas antes de la intervención ya que su acción (periodo de latencia) se produce a las 3 horas y su efecto permanece unas 12 horas al ser de eliminación lenta; su dosificación será por tanto de 2 comprimidos al día. Este preparado no tiene acción antiinflamatoria, por lo que su uso irá asociado a un fármaco específico con esta finalidad (cualquier AINE).

En todos los casos es recomendable que la prescripción de analgésicos sea pautada y no debe indicarse nunca al paciente que tome la medicación sólo si tiene dolor; si se actúa así, se instaurará un cuadro doloroso que los fármacos resolverán tardíamente y con dificultades.

A pesar de todo lo comentado, el dolor después de la extracción de un tercer molar es muy subjetivo y varía mucho entre los pacientes. En muchos casos, la capacidad de predecir el dolor postoperatorio de un paciente depende más de su valoración psicológica que de la dificultad técnica de la intervención quirúrgica. El dolor dependerá de ideas preconcebidas, de experiencias dolorosas anteriores y de la capacidad del paciente para aceptar el dolor y mantener el control.

Es también muy importante la elección del anestésico local a utilizar, ya la mayoría de autores reconoce que las primeras cuatro a ocho horas después de la extracción suelen ser las más dolorosas. Por consiguiente en este tipo de cirugía deberemos emplear sustancias anestésicas con vasoconstrictor y con un efecto largo, que si es posible abarque de cuatro a diez horas (articaina, bupivacaína, etidocaína, etc.).

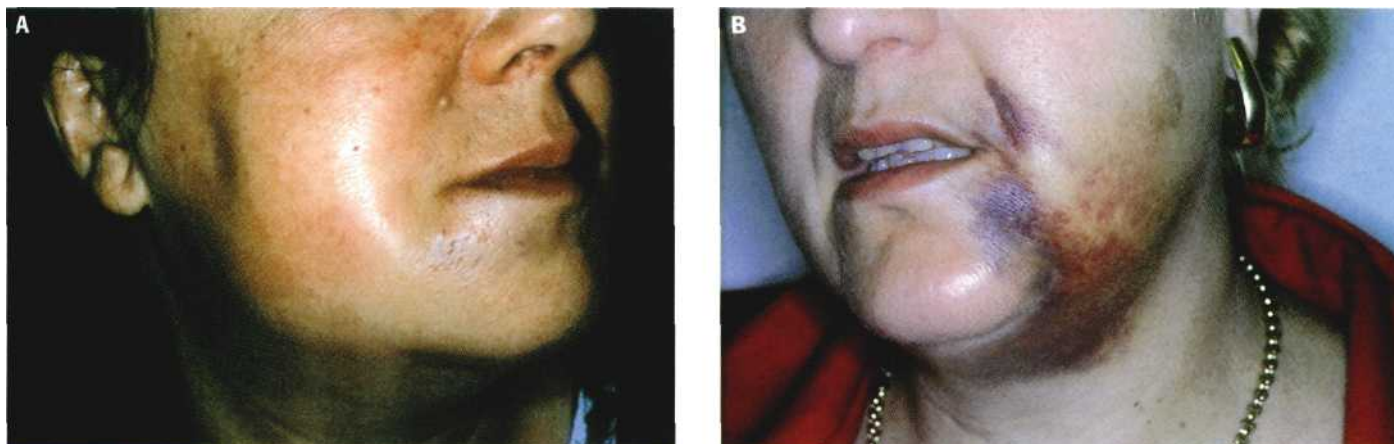### 13.7.2. INFLAMACIÓN

Por lo general, se produce un grado variable de inflamación de la zona maseterina y submaxilar. Esta inflamación aumenta durante las primeras 24-72 horas del postoperatorio. Para minimizar esta inflamación, es aconsejable que el paciente se aplique una bolsa de hielo, durante las 6-24 horas siguientes a la intervención quirúrgica, y a intervalos de 10-20 minutos. Esta tumefacción dificulta la apertura de la boca y altera la deglución. El trismo es consecuencia de la irritación y el espasmo de los músculos masticadores por la inflamación y el trauma quirúrgico (figura 13.106).

Algunos autores aconsejan la aplicación de una monodosis de corticoides IM o inyectada en la zona operatoria inmediatamente después de finalizada la extracción. Parece ser que esto controla mejor el edema, el trismo y el dolor postoperatorio, pero existen pocos ensayos clínicos que lo demuestren.

Salvo contraindicación o alergias, se prescribirá un analgésico-antiinflamatorio no esteroideo, junto con la antibioticoterapia, durante 4 a 7 días, a dosis adecuadas y a los intervalos pertinentes.

A medida que el dolor y la inflamación ceden, irá disminuyendo el trismo. Los relajantes musculares no son eficaces y además se deben



**Figura 13.106.** (A) Inflamación tras la extracción del 3.8. (B) Hematoma que puede aparecer después de la extracción de los cordales.

evitar los movimientos mandibulares bruscos y forzados porque son perjudiciales para la musculatura espástica. Laskin recomienda la aplicación de calor extra y/o intrabucal, conjuntamente con la administración de un analgésico si existe dolor. La práctica de administrar antibióticos profilácticos para las extracciones quirúrgicas dentarias se suele realizar de manera rutinaria en España, al considerar a la Cirugía Bucal como limpia-contaminada. Los antibióticos de elección son la penicilina y derivados (amoxicilina) y la clindamicina para los alérgicos a la penicilina.

Asimismo, se instruirá al paciente para que mantenga una buena higiene de la zona intervenida, mediante enjuagues con un colutorio (clorhexidina) o agua con sal, a partir de las 24 horas de la intervención, lo que compensa la dificultad de cepillarse adecuadamente los dientes en una zona particularmente dolorosa. No obstante se recomienda que el paciente se cepille la herida operatoria, de forma cuidadosa y con un cepillo muy suave, después de cada comida. Notará un pequeño sangrado local y una leve molestia dolorosa que podrá ser controlada con la medicación analgésica que le administramos.

### 13.7.3. SANGRADO

Durante el postoperatorio inmediato es normal que rezume cierta cantidad de sangre, que cesa a las pocas horas. La colocación de una gasa en la zona, con una presión mantenida durante 30 minutos aproximadamente, es una buena solución para controlar la hemorragia. De-

ben evitarse los enjuagues violentos y las maniobras de succión repetida en el postoperatorio inmediato.

### 13.7.4. DIETA

Durante las primeras 24 horas es aconsejable una dieta líquida o blanda y a temperatura ambiente; posteriormente el paciente irá adaptando su dieta dependiendo del grado de molestias que tenga. Es importante que el paciente ingiera líquidos para evitar la deshidratación.

### 13.7.5. INSTRUCCIONES AL PACIENTE

Las instrucciones postoperatorias deben explicarse detalladamente al paciente o al acompañante responsable en caso de sedación o anestesia general, en un lenguaje claro. Asimismo, es preferible darlas por escrito especificando los consejos para controlar el dolor, la inflamación, el sangrado, la dieta y la medicación que deberá tomar (tabla 3.4).

En este mismo escrito se le apuntará un número de teléfono de urgencias, para cualquier contingencia que surgiera.

Se citará al paciente para una visita de seguimiento a las 24 horas y a los 7-10 días; durante estas visitas exploraremos al paciente y en la última le retiraremos los puntos de sutura, si la sutura fuera irreabsorbible. En caso de detectar alguna anomalía en el proceso postoperatorio seguiremos controlando periódicamente al paciente, en la mayoría de los casos sería aconsejable efectuar siempre varios controles para tener la seguridad de que la herida mucosa y ósea cicatriza correctamente.





Los caninos incluidos son aquellos que no erupcionan, y permanecen dentro del maxilar más allá de su edad de erupción normal, a pesar de tener la raíz completamente formada.

Recordando el capítulo en el que se consideraban los conceptos de retención, inclusión e impactación, algunos autores cuestionan la validez de la utilización del término "incluido" como el más apropiado para definir de manera genérica el tema que nos ocupa. No obstante de acuerdo con nuestro criterio, usaremos este término, ya que en la literatura científica y en la práctica clínica se hace referencia a los "caninos incluidos" para referirse indistintamente a los retenidos, impactados o incluidos.

Inicialmente, el interés por la inclusión del canino superior vino determinado por la necesidad de tratar la patología derivada intrínsecamente de su anómala posición en el maxilar. Es decir, los accidentes mecánicos, infecciosos y tumorales ocasionados por la situación atípica del canino. Consecuencia de ello fue el desarrollo de las técnicas de exodoncia quirúrgica del mismo. Más recientemente, el creciente conocimiento de su importancia estética y de su función clave en la oclusión produjo una modificación progresiva de los conceptos terapéuticos. Se adoptó una actitud más conservadora, orientada a conducir el diente a la arcada e integrarlo a las funciones propias de su posición y condiciones anatómicas. Igualmente se intenta realizar un diagnóstico precoz, antes de los 12 ó 13 años, con objeto de prevenir la inclusión. Estos objetivos, como veremos en el capítulo 16, han dado lugar a diversas técnicas de tratamiento ortodóncico u ortodóncico-quirúrgico y a diferentes pautas terapéuticas algunas no exentas de controversia.

## 14.1. EPIDEMIOLOGÍA

En la distribución según la frecuencia de inclusión de los diversos dientes encontramos, según la mayoría de los autores, el canino superior en segundo lugar, tras el tercer molar inferior, según Berten-Cieszynski (citado por Ries Centeno) con una frecuencia del 34%, y del 4% para los inferiores. Respecto a la población general, la incidencia varía entre el 0,92 y el 2,2% para los caninos superiores y se sitúa en torno al 0,35% para los inferiores. Si nos limitamos a la población que acude a la consulta del ortodoncista, diversos estudios encuentran una incidencia de entre el 6 y el 7%.

En lo que se refiere a la distribución por sexos, existe una clara predilección por las mujeres, con una frecuencia de 1,5 a 3,5 veces mayor que en los hombres.

## 14.2. ETIOLOGÍA

La inclusión del canino inferior tiene las mismas causas que en los demás dientes. Sin embargo, la elevada frecuencia de inclusión del canino superior (alrededor del 2% de los individuos) debe obedecer a

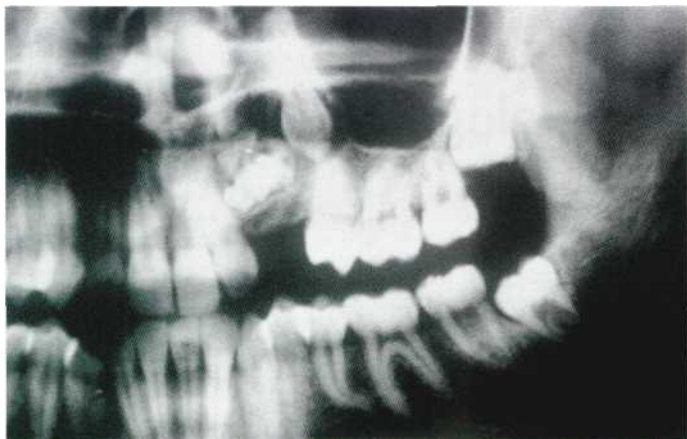una etiología particular. En el capítulo 11 se revisaron detalladamente los fenómenos evolutivos, genéticos, anatómicos y mecánicos que conducen a la aparición de la inclusión dentaria. En este momento tan sólo recordaremos aquellos que explican la afectación preferente del canino superior.

- Involución de los maxilares. El maxilar superior, en menor medida que la mandíbula, ha sufrido una involución filogenética con disminución de su volumen total (hipoplasia), lo que ocasiona un conflicto de espacio a los dientes o discrepancia óseodentaria. El maxilar superior además es el hueso facial más propenso a alteraciones ambientales.
- Posición anatómica próxima a la soldadura de dos procesos embriológicos vecinos, la premaxila y el proceso maxilar superior lateral.
- Trayecto de erupción largo y complejo, con orientación a menudo desfavorable. Está claro que la posibilidad de desviarse de su curso eruptivo normal aumenta en proporción directa a la distancia que debe recorrer. Además el primer premolar y el incisivo lateral erupcionan antes que él, de ahí que descienda con más dificultad y que pueda encontrar una falta de espacio para su ubicación definitiva. Durante el proceso de erupción del canino superior este va aumentando su inclinación mesial hasta los 9 años, momento en el que alcanza su grado máximo. A partir de esa edad empieza a enderezarse, buscando el canino de erupción más recto para emerger a través de la encía.
- Anomalías del "gubernaculum dentis", que no se corresponde con el vértice cuspídeo. Actualmente esto se explica por la acción contrapuesta de dos fuerzas: el crecimiento anteroposterior del seno maxilar y el posteroanterior de la premaxila.

Estos factores, unidos a la tardía erupción del canino permanente, explicarían razonablemente la incidencia de los trastornos de erupción del canino superior. De una forma gráfica, el canino llegaría tarde a una arcada en la que, en ocasiones, se han ido disponiendo los dientes vecinos con anterioridad.

Otros factores de importancia secundaria en este caso serían:

- Patología tumoral. La presencia de odontomas u otros tumores odontogénicos relativamente frecuentes supondrían también un freno a la normal erupción del canino (figura 14.1).
- Traumatismos. Una lesión del canino permanente en su etapa de germe, de los dientes vecinos (incisivos y bicúspides) o del hueso adyacente alteraría su trayecto y la corona se impactaría contra cualquiera de esas estructuras lo que impide su normal erupción.
- Alteraciones de los incisivos laterales. La alta frecuencia de incisivos laterales hipoplásicos, cónicos o agenésicos en pacientes con caninos



**Figura 14.1.** Canino superior incluido (2.3) por la presencia de un odontoma que impide su erupción normal.

superiores incluidos, se explicaría por la incapacidad del incisivo lateral de actuar de guía de la erupción del canino, o porque ambas anomalías estarían causadas por la misma alteración de la lámina dental. Becker y cols, encontraron que la longitud media de las raíces de los incisivos laterales superiores en los pacientes con inclusión de los caninos, era 2,12 mm más corta que la media normal. Estos mismos autores refieren un incremento de 2,4 veces en la incidencia de caninos incluidos por palatino cuando se ha perdido el incisivo lateral, en comparación con la población general. En un estudio de Brin y cols, el 43% de los caninos incluidos situados por palatino se asocian con ausencia o anomalías de los incisivos laterales.

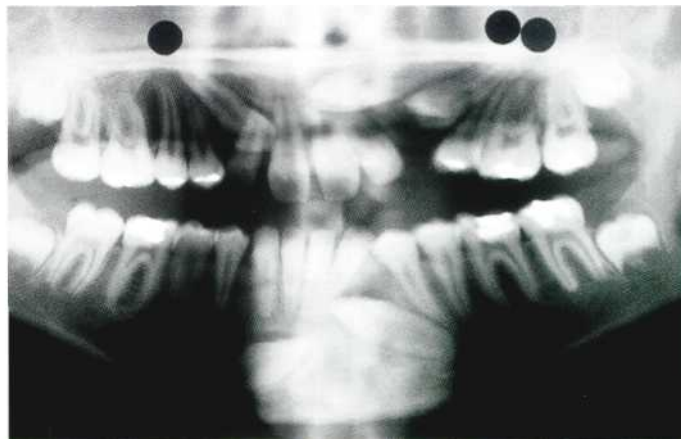- Finalmente, según lo expuesto anteriormente, podemos atribuir a la inclusión del canino superior un origen genético (herencia multifactorial poligénica).

## 14.3. PATOGENIA

### 14.3.1. CONSIDERACIONES ANATÓMICAS

El canino superior, desde su etapa de germen, se dispone en el interior de una encrucijada anatómica. Las características de la región canina del maxilar superior son las de un espacio restringido, constituido por hueso compacto, mucosa gruesa y cuyos límites corresponden a orificios vecinos en el cráneo. El hueso esponjoso en esta zona es particularmente compacto, si tenemos en cuenta la debilidad relativa del maxilar superior en general. Asimismo, el hueso cortical que constituye la vertiente palatina de esta región es grueso, como en el resto de la bóveda palatina. Los límites de la región son:

- Apical al canino, el suelo del seno maxilar, y por medio de éste, el reborde orbitario inferior. Arriba y adentro, la apófisis ascendente del maxilar superior que, a su vez, constituye el borde lateral del orificio piriforme.
- Por abajo la bóveda palatina y el canino temporal por medio de su raíz.
- Por delante, la cortical ósea externa que constituye la pared vestibular de la región que, en caso de erupción normal, constituirá la eminencia canina, relieve correspondiente a la raíz. En su porción medial, este hueso conforma una depresión, denominada fosa canina, limitada medialmente por esta eminencia y por fuera por la raíz anterior de la apófisis piramidal del maxilar superior, también denominado arbotante maxilomalar.
- Por distal, la raíz del primer premolar.
- Por mesial, la raíz del incisivo lateral, el margen lateral del orificio piriforme y, a distancia, el conducto nasopalatino.



**Figura 14.2.** Inclusión de los caninos superiores e inferiores y del primer premolar superior izquierdo.

Como hemos comentado, la fibromucosa palatina es especialmente gruesa en esta zona constituyendo una barrera considerable a la erupción.

Pese a los aspectos comentados, resulta imposible, en la mayoría de los casos, prever cuál será la posición que adoptará el canino superior en el maxilar o el canino inferior en la mandíbula. En el apartado correspondiente al estudio clínico-radiológico, veremos las distintas posiciones que adoptan el canino superior y el inferior en los maxilares en relación con los dientes de la arcada correspondiente.

### 14.3.2. CONSIDERACIONES MECÁNICAS

Teniendo en cuenta los factores citados y las características anatómicas de la región canina, podemos comprender los fenómenos que se producen en la inclusión del canino superior. Al migrar la corona hacia la cavidad bucal por acción de las fuerzas eruptivas, hallará en su camino los diversos obstáculos citados en el anterior apartado, y se produce la impactación. Por el mismo mecanismo, se ocasionaría la erupción ectópica del canino.

Estos fenómenos mecánicos son, a su vez, el origen de los signos indirectos de inclusión del canino superior, que veremos en el siguiente apartado. La impactación del canino superior contra los dientes vecinos, según los casos, dará origen a desplazamientos e incluso lesiones de éstos, que se manifestarán clínicamente como malposiciones, episodios dolorosos o alteraciones infecciosas.

## 14.4. ESTUDIO CLÍNICO-RADIOLÓGICO

### 14.4.1. CLASIFICACIÓN ANATÓMICA

La localización de la inclusión es mucho más frecuente en el maxilar superior que en la mandíbula, con un 90% de casos de inclusión del canino superior y un 10% restante correspondiente al canino inferior. En cuanto a la lateralidad, algunos autores encuentran algo mayor el porcentaje de caninos superiores derechos, mientras que otros no encuentran preferencia estadísticamente significativa. No existe unanimidad a la hora de establecer el porcentaje de inclusiones bilaterales, que oscila entre el 10 y el 80% como indican Sáez y cols, (figura 14.2).

Referiremos a continuación las distintas posiciones que adoptan los caninos superiores en los tres planos del espacio, así como su frecuencia basándonos en los estudios publicados por Fleury y cols, (tablas 14.1 y 14.2). Los resultados de otros autores están en un 60-80% para las inclusiones por palatino y un 5-10% para las posiciones intermedias.

Si excluimos los pacientes de edad superior a 30 años, la posición en sentido vertical se distribuye tal como vemos en la tabla 14.3.



Posición	Frecuencia (%)
Palatina	87
Vestibular	8
Intermedia	

**Tabla 14.1.** Posición de los caninos superiores incluidos en sentido transversal.

Posición	Frecuencia (%)
Corona submucosa	25
Corona más baja que los ápices vecinos Corona al nivel de los dientes vecinos Corona más alta que los ápices vecinos	23
Corona bajo el suelo del seno maxilar Raíz en el seno maxilar	17
	17
	15
	3

**Tabla 14.2.** Posición de los caninos superiores incluidos en sentido vertical.

Posición	Frecuencia (%)
Corona a nivel de las raíces de los dientes vecinos	36
Corona a la altura de los ápices vecinos Corona bajo el suelo del seno maxilar Corona más alta que los ápices vecinos	22
Corona submucosa	20
	16
	6

**Tabla 14.3.** Posición de los caninos superiores incluidos en sentido vertical en pacientes menores de 30 años.

Así pues, como podemos observar, la forma de presentación común del canino superior será en posición palatina (el 80% de los casos para Donado), con la corona a nivel de las raíces de los dientes vecinos o en posición submucosa. No podemos excluir, sin embargo, otras variedades menos comunes como la inclusión vestibular (10-35%), por lo que deberemos hacer siempre un correcto estudio clínico-radiológico para

determinar la situación y relaciones del diente incluido. Una posición que también hay que considerar, es la mixta, con la corona en vestibular y la raíz hacia el lado palatino o viceversa. Es relativamente frecuente, hasta un 10 a 45% de los casos, la inclusión bilateral y simétrica de ambos caninos, especialmente en el maxilar superior. En estos casos, ambos caninos suelen estar situados profundamente en el paladar, con las coronas dirigidas hacia la línea media. Más raramente, uno se sitúa en el vestibulo y el otro en el paladar (figuras 14.3 y 14.4).

El canino incluido puede también presentarse en posición heterotópica (seno maxilar, zona mentoniana, etc.) y en todas las posiciones estudiadas; además el canino puede estar verticalizado, oblicuo u horizontalizado. Lo más frecuente es que exista una rotación de 60° a 90° respecto a su propio eje longitudinal (figura 14.5).

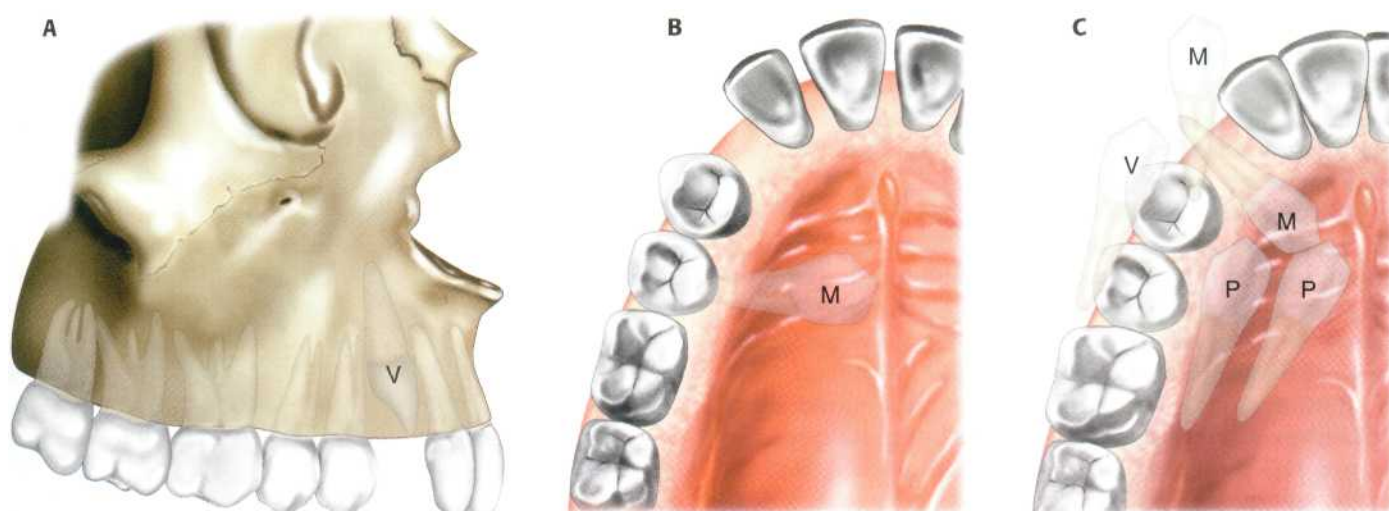
Los factores etiológicos influyen en la posición del canino incluido: así la inclusión vestibular suele ser consecuencia de una hipoplasia del maxilar superior, acortamiento de la longitud de la arcada dentaria o a un exceso de tamaño del canino. La inclusión palatina suele tener su etiología en factores hereditarios, ectopia folicular, defectos de la reabsorción del canino temporal, hipoplasia o agenesia del incisivo lateral u otras causas como la presencia de quistes, tumores, fisuras labio-alvéolo-palatinas, etc.

#### 14.4.2. EXPLORACIÓN CLÍNICA

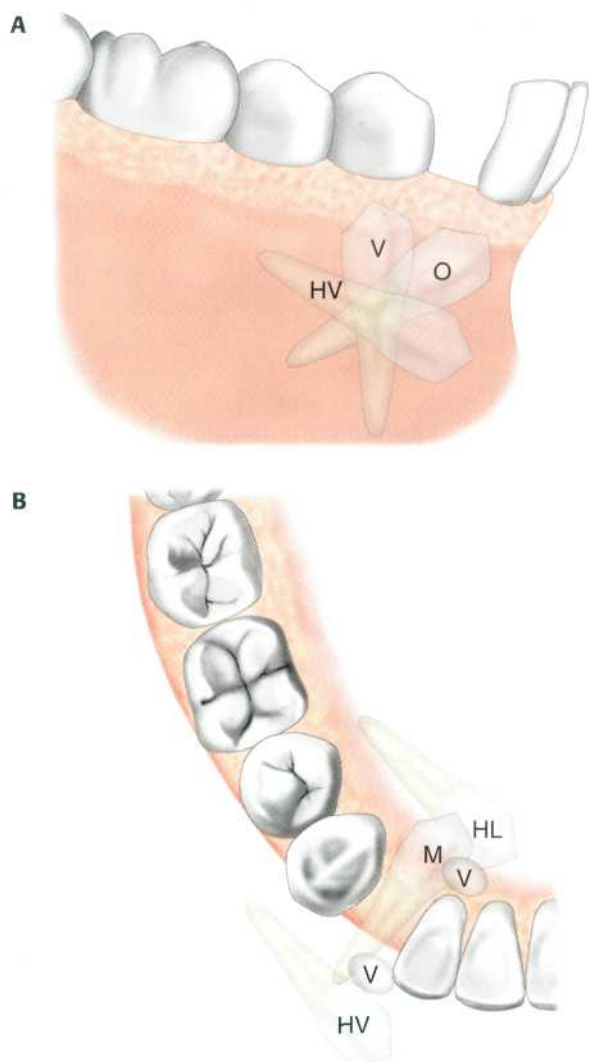
La erupción del canino superior se produce normalmente alrededor de los 11,5 años, pero el diagnóstico de su inclusión se suele hacer de forma tardía y esto puede comprometer el resultado final del tratamiento. El diagnóstico precoz de esta inclusión es responsabilidad del odontólogo generalista.

Uno de los rasgos característicos de la inclusión del canino superior es la ausencia de sintomatología en la gran mayoría de los casos (80%). En el paciente adolescente, se tratará generalmente de un hallazgo del odontólogo general o bien del ortodoncista, en el curso de un examen de rutina o previo a un tratamiento ortopédico. En el adulto, lo más común será el hallazgo radiológico fortuito, en el curso de un examen de rutina o con vistas a un tratamiento protodónico. Tan sólo en el 20% de los casos, la presencia de la inclusión se acompañará de complicaciones como causa de consulta por parte del paciente.

Es conveniente en todos los casos determinar con el examen, clínico y radiológico el grado de inclusión y la situación exacta del canino en los tres planos del espacio.



**Figura 14.3.** Localizaciones del canino superior incluido. (A) Vista lateral. (B y C) Visión oclusal. V (vestibular), M (posición intermedia, vestíbulo-palatina o palato-vestibular), P (palatina próxima o alejada de los dientes).



**Figura 14.4.** Localizaciones del canino inferior incluido. (A) Vista lateral. (B) Visión oclusal. V (vertical), O (oblicua), HV (horizontal en vestibular), HL (horizontal por lingual), M (posición intermedia).

#### 14.4.2.1. Inspección

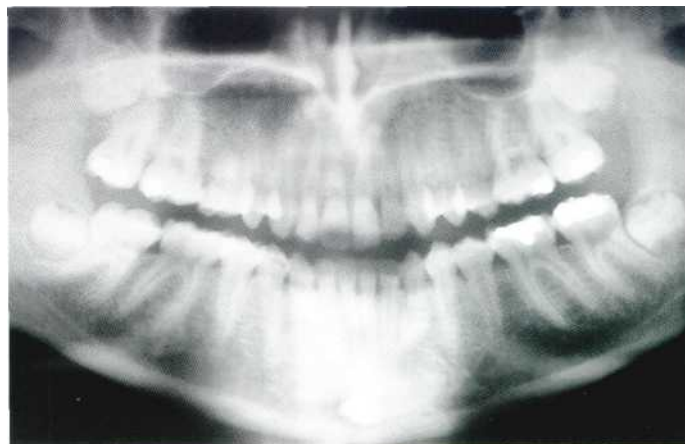
Una inspección detallada de la cavidad bucal y de sus arcadas dentarias, como en toda la patología que tratamos, puede conducirnos a la sospecha de la presencia de inclusión de los caninos. Estos signos, que denominaremos "indirectos", vendrán determinados por la ausencia del diente en la arcada y por los datos clínicos siguientes:

- Presencia del canino temporal en la arcada dentaria. En el paciente adolescente (14-15 años), este signo es uno de los más orientativos, ya que tan sólo dos fenómenos pueden conducir a esta situación: la agenesia (muy rara) y la inclusión del canino permanente.

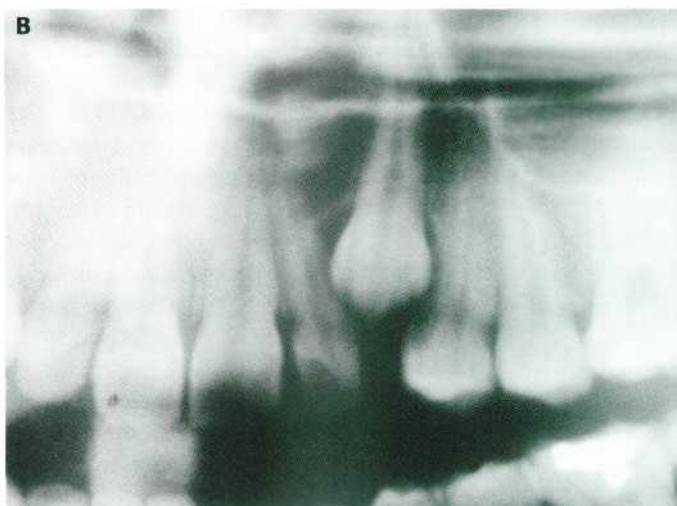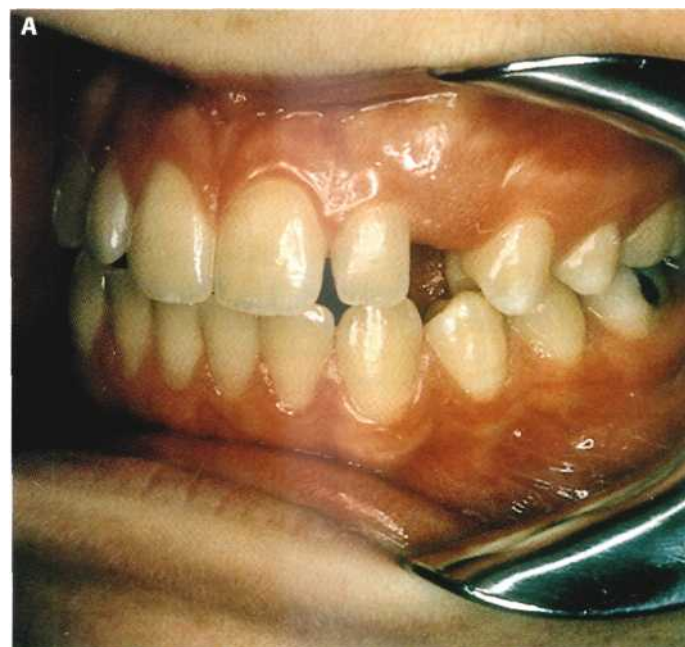
En algunos casos es posible hacer un diagnóstico precoz de la posible inclusión del canino permanente (imagen radiográfica superpuesta del canino y el incisivo lateral pasados los nueve años y otros signos clínicos) lo que indicará la posible extracción del canino temporal para favorecer la erupción del canino permanente. En estos pacientes es imprescindible colocar un mantenedor de espacio.

- Persistencia del espacio que debería ocupar el canino permanente. Con frecuencia, la resultante mesial de fuerza hará que se cierre el espacio ocupado por el canino temporal tras su caída (figura 14.6).

Recordemos que el espacio necesario para la correcta ubicación de un canino permanente es de  $8 \pm 2$  mm; si efectuamos un tratamiento ortodóncico-quirúrgico para colocar el canino incluido en la arcada den-

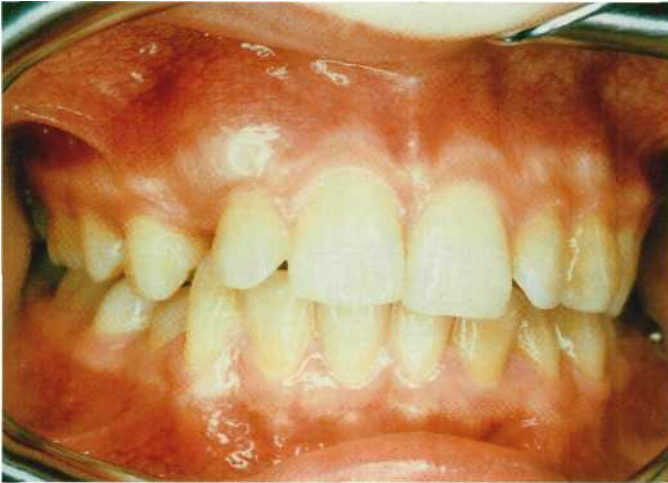

**Figura 14.5.** Canino inferior izquierdo incluido en posición heterotópica.



**Figura 14.6.** Canino superior incluido. (A) Persistencia del espacio que debería ocupar el canino permanente. (B) Detalle de la ortopantomografía del paciente.





**Figura 14.7.** Desplazamiento del incisivo lateral superior derecho por la acción del 1.3 incluido.

taria, este espacio deberá ser recuperado en caso de haberse perdido. Normalmente la persistencia del canino decidual conserva el espacio, pero si éste no está presente, el espacio normalmente se cerrará ya sea por mesiogresión de los molares y premolares, por distoversión de los incisivos, por la aparición de diastemas incisivos o porque exista una disarmonía dentomaxilar.

- Desplazamiento de los dientes vecinos. Como hemos comentado, el canino permanente incluido, al desplazarse en un trayecto eruptivo anómalo en el maxilar superior o la mandíbula, puede ocasionar el desplazamiento de los dientes vecinos, incisivos lateral y central y primer premolar, determinando rotaciones, labioversiones, linguo-palatoverciones o mesioversiones de estos dientes. Evidentemente esto produce maloclusión y alteraciones estéticas.

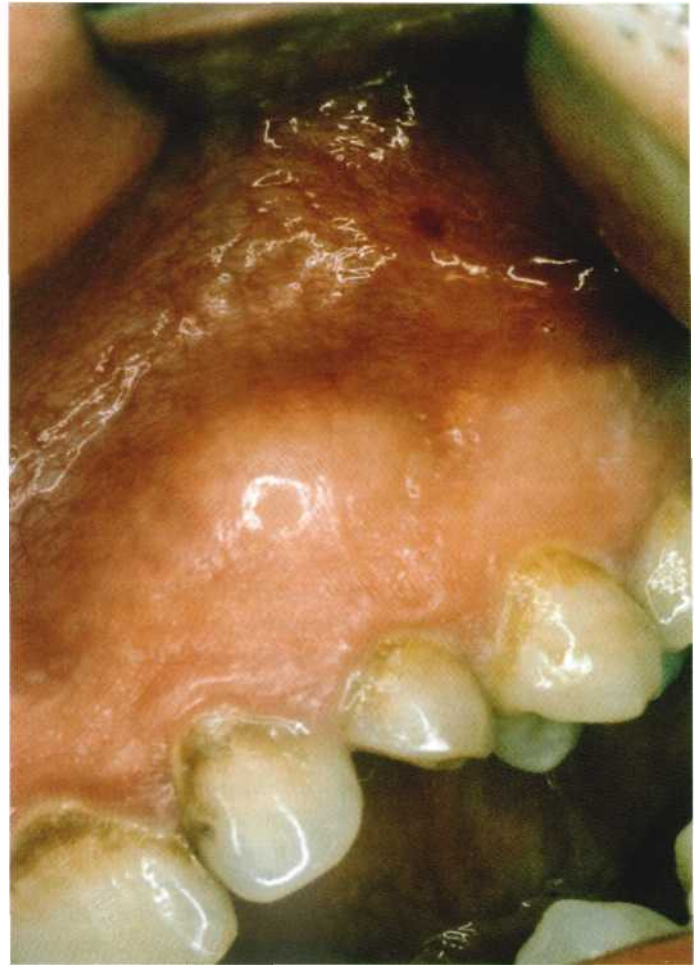La anomalía más común es el desplazamiento distal de la corona del incisivo lateral con rotación del mismo sobre su eje y la versión vestibular, aunque dependiendo de la posición del canino aparecerán desplazamientos distintos. Si el incisivo lateral tiene una marcada inclinación vestibular, la corona del canino incluido se encuentra normalmente por vestibular de la raíz del incisivo (figura 14.7). La inclusión palatina no suele afectar la posición del incisivo lateral aunque, si lo hace, éste experimentará una linguoversión.

La presión que ejerce el canino superior cuando intenta erupcionar es muy importante por lo que es muy frecuente ver desplazamientos del incisivo lateral. En la arcada inferior, el desplazamiento de dientes producidos por un canino es menos común.

- Relieves de la mucosa. Este es uno de los signos más orientativos. La presencia de un relieve anormal en el contorno de la región canina, bien sea por vestibular o por palatino-lingual, en ausencia del canino permanente en la arcada dentaria, suele corresponder a la corona -con menor frecuencia a la raíz- del canino. Sin embargo, en algunos casos, la aparición de un quiste folicular a partir de la corona del canino incluido, determinará la aparición de tumoraciones en la región canina, preferentemente en posición palatina (figura 14.8).

- Fistulas. La existencia de una fistula activa -con salida de pus o no- Junto con los demás signos, nos pueden indicar la existencia de una complicación infecciosa en un canino incluido. Habitualmente, en el caso del canino superior, estas fistulas se localizarán a nivel palatino, acompañadas o no de fenómenos inflamatorios.

- Cambios en la coloración de los dientes vecinos. La lesión apical de estos dientes por la corona del canino incluido puede conducir en algunos casos a la necrosis pulpar de éstos, con su consiguiente oscurecimiento.



**Figura 14.8.** Relieve vestibular en ausencia del canino permanente y la presencia del canino temporal lo que sugiere la inclusión del 2.3.

- De cara a localizar la posición del canino, recordaremos que la mayoría de autores encuentra que aproximadamente un 80% de los caninos incluidos localizados por vestibular no tenía espacio suficiente para la erupción, mientras que el 85% de los que estaban por palatino, tenía espacio suficiente para poder acomodarse en la arcada dentaria de haber erupcionado.

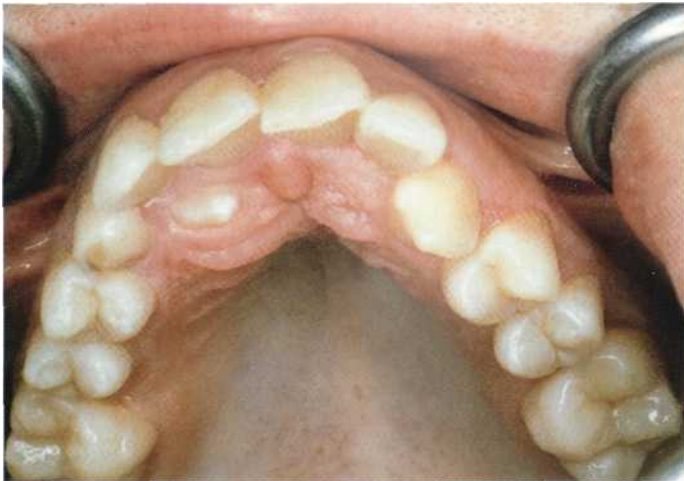
#### 14.4.2.2. Palpación

Este apartado tan olvidado en la exploración clínica de la cavidad bucal es, en el capítulo de las inclusiones dentarias, de importancia capital. Con frecuencia, la inspección de la mucosa de la región canina no nos revelará de entrada ninguna alteración. Sin embargo, a menudo, una cuidadosa palpación, en el caso del canino superior en posición palatina, pondrá en evidencia el relieve de la mucosa antes comentada en la porción más anterior del paladar (figura 14.9). En la posición vestibular del canino superior, la palpación de un relieve a dicho nivel raramente es concluyente, pues usualmente se trata de la raíz desplazada del incisivo lateral o del primer premolar. La palpación de un abultamiento por vestibular o bien por lingual en el caso de un canino inferior, corresponderá casi de manera definitiva a la corona del diente incluido.

La palpación puede inducirnos a errores en los casos de posición intermedia del canino incluido en los que el ápice se dispone en situación vestibular y la corona en situación palatina o lingual.

Menos frecuente aunque trascendental es el hallazgo de una tumoración mayor, dura o renitente, que sugiere la presencia de un tumor o un quiste folicular asociado a la inclusión. La percepción de fluctuación





**Figura 14.9.** Relieve palatino a través del cual ya está erupcionando el I.3.

nos indicará la presencia de fenómenos infecciosos sobreañadidos, que muchas veces son muy evidentes clínicamente por ejemplo por la presencia de fistulas localizadas en cualquier zona de la arcada dentaria. Si la fluctuación se presenta tanto en el lado vestibular como en el palatino, nos indicará una pérdida ósea muy importante de origen infeccioso o tumoral.

Mediante esta simple maniobra, en muchas ocasiones obtendremos la confirmación de la posición del diente incluido, como paso previo al diagnóstico y a cualquier actuación posterior. Pese a todo, es imprescindible el estudio radiológico detallado en todos los casos, e inexcusable en los que, como hemos comentado, la exploración clínica resulte irrelevante. Así si no localizamos el canino a la palpación, al efectuar una radiografía, valoraremos que, cuanto mayor es el grado de mesialización de la corona del canino respecto del eje de la raíz del incisivo lateral superior, más probable es que se encuentre por palatino, y si la radiografía demuestra que se superpone a los incisivos, se puede determinar sin lugar a dudas que está por palatino.

Se ha observado que los caninos que son palpables en una posición normal (8 a 10 años de edad), tienen un buen pronóstico de erupción (Ericson y Kurol). No obstante, la ausencia de un abombamiento vestibular a edades tempranas no siempre es indicativo de la inclusión del canino.

#### 14.4.3. RADIOLOGÍA

La significación incierta en muchos casos de la exploración clínica para determinar la posición del canino incluido, obliga a una investigación radiográfica minuciosa. El interés del estudio radiológico del canino incluido presenta distintos aspectos en función del tratamiento previsto en cada caso. Fruto de ello es el gran número de técnicas propuestas en la literatura y de las que enumeraremos la más importante: Radiografía panorámica de los maxilares, Radiografía periapical, Proyecciones de Bellot, de Simpson, Tangencial de Moreau, Telerradiografía lateral de cráneo, etc.

Si el tratamiento previsto es la extracción quirúrgica, las opciones son más reducidas, como veremos a continuación. La información resultante debe aclarar las siguientes cuestiones:

- Posición respecto de la arcada dentaria en los tres planos del espacio.
- Relación con los dientes vecinos (incisivos y premolares) y con las estructuras anatómicas vecinas importantes (seno maxilar, agujero palatino anterior, fosas nasales, agujero mentoniano, etc.).
- Orientación y situación de la corona y el ápice.

- Complicaciones con significación radiológica (infecciosas, tumorales, mecánicas).
- Estado de las estructuras periodontales (hueso alveolar, ligamento periodontal, presencia o no de anquilosis).
- Forma y tamaño del diente, especialmente de la raíz por la posibilidad de que exista una curvatura radicular y la localización de la corona y sus cúspides.
- El tipo de tejido óseo que rodea el canino incluido.

La valoración radiográfica es indispensable y por lo menos se necesitan dos placas tomadas con distintos ángulos. El odontólogo debe conocer el valor y las limitaciones de cada tipo de proyección y estudiará las placas radiográficas de forma escrupulosa sobre un negatoscopio apropiado, con la ayuda opcional de una lupa de mano. Si utilizamos técnicas de radiología digital aplicaremos los diferentes programas existentes (software) para obtener el máximo de detalles de la inclusión, modificando el histograma (variando brillo y contraste, aplicando el zoom, asignación de colores, etc.).

En la práctica necesitamos, la ortopantomografía para tener una información general, además de radiografías periapicales y una placa oclusal vértex. A continuación describiremos las técnicas de interés con vistas a la exodoncia quirúrgica.

##### 14.4.3.1. Radiografía panorámica de los maxilares (ortopantomografía)

Esta técnica es extremadamente útil para obtener información general acerca de las estructuras óseas y dentarias de la cavidad bucal. De hecho, el diagnóstico de inclusión dentaria suele realizarse a partir de una radiografía panorámica. Sin embargo, las deformaciones y artefactos que caracterizan a las radiografías efectuadas mediante esta técnica limitan su utilidad. En cualquier caso, es la primera exploración que debemos solicitar ante la sospecha de inclusión dentaria. En ella podremos obtener la siguiente información:

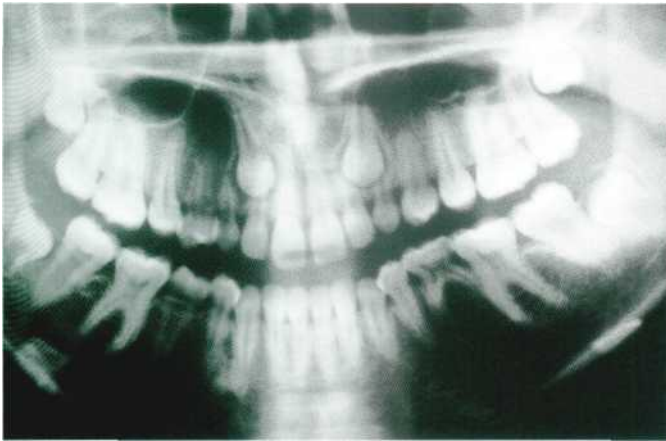- Presencia de la inclusión.
- Relación del diente incluido con el seno maxilar, fosas nasales, dientes adyacentes, etc.
- Presencia de patología asociada (quistes, tumores, osteítis, sinusitis, etc.).
- Desplazamientos y lesiones en los dientes vecinos.

No será útil, sin embargo, para determinar la posición del canino incluido respecto de la arcada dentaria, por lo que deberemos aplicar otras proyecciones complementarias. No obstante, el canino incluido por palatino, al encontrarse más alejado de la película, aparecerá más grande y menos nítido que el canino contralateral.

Al tratarse de una planigrafía nos da información de las relaciones del canino incluido en el plano frontal y anteroposterior (figura 14.10). Esta misma información puede obtenerse con las placas periapicales y la lateral de cráneo, las cuales no obstante usamos en caso de duda o para obtener más detalle de las estructuras anatómicas. La distorsión asociada a las radiografías panorámicas no permitirá obtener información fiable sobre la angulación real del canino.

Siguiendo el estudio de Granollers y cols., a partir de unas mediciones cefalométricas que detallamos en las figuras 14.11 y 14.12, podemos determinar lo favorable o desfavorable de la posición de los caninos superiores incluidos, con el objeto de elegir el tratamiento más adecuado: la tracción ortodóncica, la reubicación o la extracción quirúrgica.

Estos métodos cefalométricos aplicados a los dientes incluidos y concretamente a los caninos son de gran utilidad para los clínicos (Ruiz Mirete y Gay Escoda).

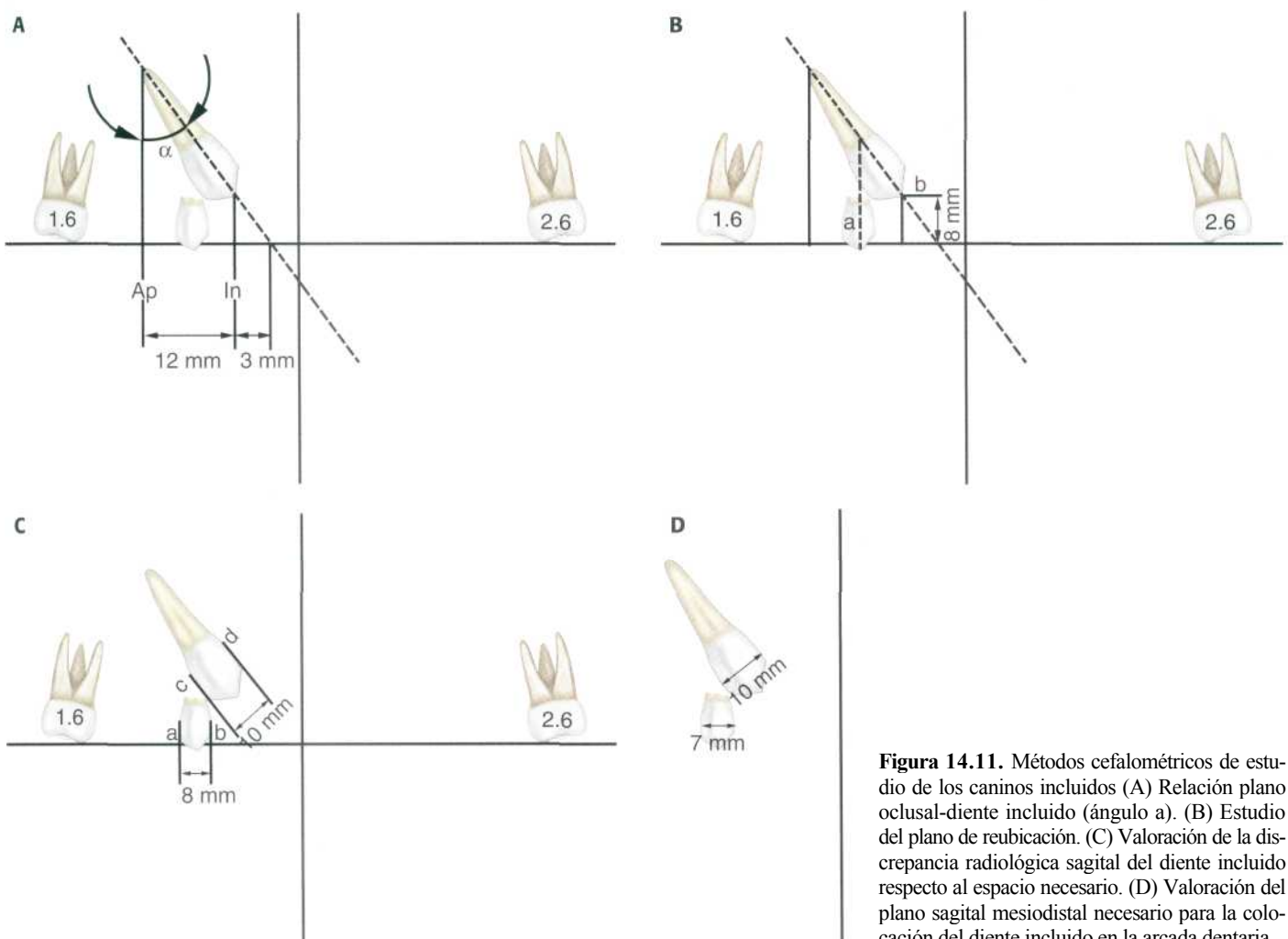


**Figura 14.10.** Ortopantomografía que nos muestra la presencia de los dos caninos superiores incluidos.

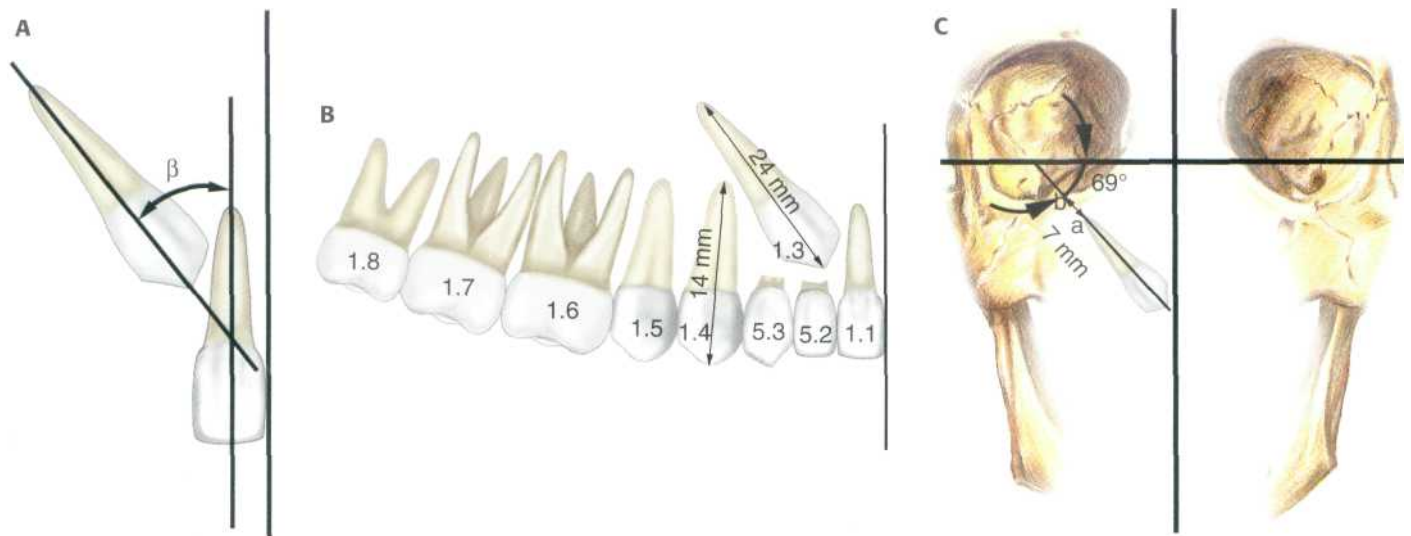
- Relación plano oclusal-diente incluido. Se estudia la posición del diente con respecto al plano oclusal mediante dos valores:
  - La distancia horizontal de desviación fisiológica que presenta el canino incluido respecto al plano oclusal.
  - Ángulo  $\alpha$  formado por la intersección del eje dentario incisal-apical con la perpendicular al plano oclusal.
 En condiciones normales, la distancia horizontal en el plano oclusal debería ser igual al diámetro mesiodistal de la corona del ca-

niño incluido y el ángulo  $\alpha$  durante la erupción debería ser mínimo o no existir.

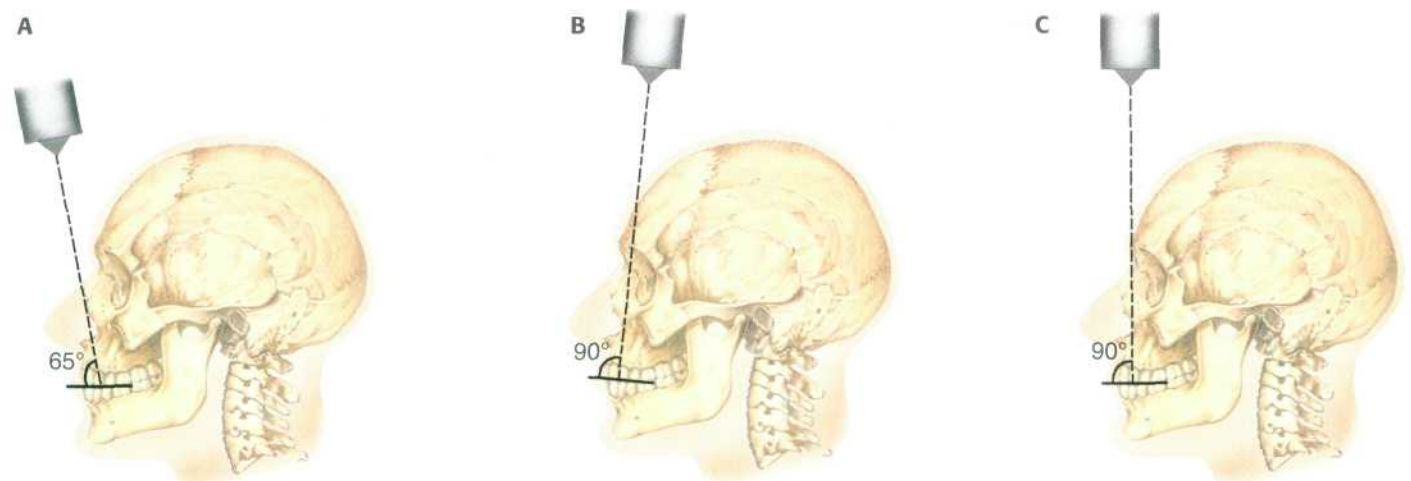
- Plano de reubicación. Con este plano se valora el futuro movimiento del diente incluido al lugar donde debe situarse. Para ello, se valorarán dos puntos. El punto "a" marca el lugar futuro donde debería colocarse el diente incluido en la arcada dentaria. El punto "b" marca el lugar actual del diente incluido en el maxilar superior antes del tratamiento.
  - Valoración de la discrepancia radiológica sagital del diente incluido respecto al espacio realmente necesario. Se estudian dos distancias: la distancia "ab" o longitud mesiodistal de la corona del diente temporal y la distancia "cd" o longitud mesiodistal de la corona del diente incluido.
- En el caso de que la distancia "ab" fuera distinta de la distancia "cd", existiría una discrepancia mesiodistal radiográfica negativa.
- Valoración del plano sagital mesiodistal necesario para la colocación del diente incluido en la arcada dentaria. Es preciso valorar la distancia sagital mesiodistal del diente temporal en la ortopantomografía y en el modelo, así como la distancia sagital mesiodistal del diente incluido en la radiografía panorámica. A partir de estas determinaciones, se deduce la relación clínica para valorar la distancia sagital mesiodistal del diente incluido en la arcada dentaria, lo que nos indica si existirá espacio o no para éste.
  - Ángulo  $\beta$  formado por el eje dentario del incisivo central como referencia y el eje del diente incluido. El ángulo valora el grado de inclinación y el pronóstico del diente incluido. En condiciones normales este ángulo no debería existir.



**Figura 14.11.** Métodos cefalométricos de estudio de los caninos incluidos (A) Relación plano oclusal-diente incluido (ángulo  $\alpha$ ). (B) Estudio del plano de reubicación. (C) Valoración de la discrepancia radiológica sagital del diente incluido respecto al espacio necesario. (D) Valoración del plano sagital mesiodistal necesario para la colocación del diente incluido en la arcada dentaria.



**Figura 14.12.** Métodos cefalométricos de estudios de los caninos incluidos. (A) Medición del ángulo ( $\beta$ ). (B) Valoración de la calcificación radicular en relación con la edad dentaria. (C) Relación de vecindad del canino incluido con el seno maxilar.



**Figura 14.13.** Radiografías oclusales. (A) Proyección oclusal anterior o técnica de Bellot. (B) Proyección oclusal vértex o técnica de Simpson. (C) Proyección oclusal verdadera.

- Valoración de la calcificación radicular (estadios de Nolla) en relación con la edad dentaria para predecir clínicamente si dicho diente está incluido. Con el estudio de los estadios 6 y 8 de Nolla puede predecirse si un diente presenta o no anquilosis.
- Estudio de las relaciones de vecindad del canino incluido con las estructuras nobles (seno maxilar) y estimar posibles complicaciones. Para valorar la vecindad del seno maxilar se establecen dos parámetros (ángulo y distancia del ápice del diente incluido al seno maxilar).

En condiciones normales, el ángulo debe ser lo más cercano posible a  $90^\circ$ , es decir, el eje longitudinal del diente incluido debe ser perpendicular al plano bicondilar. La distancia del ápice del diente incluido al seno maxilar debe ser la mayor posible, lo que indicará que está cercano al plano oclusal.

#### 14.4.3.2. Radiografía oclusal

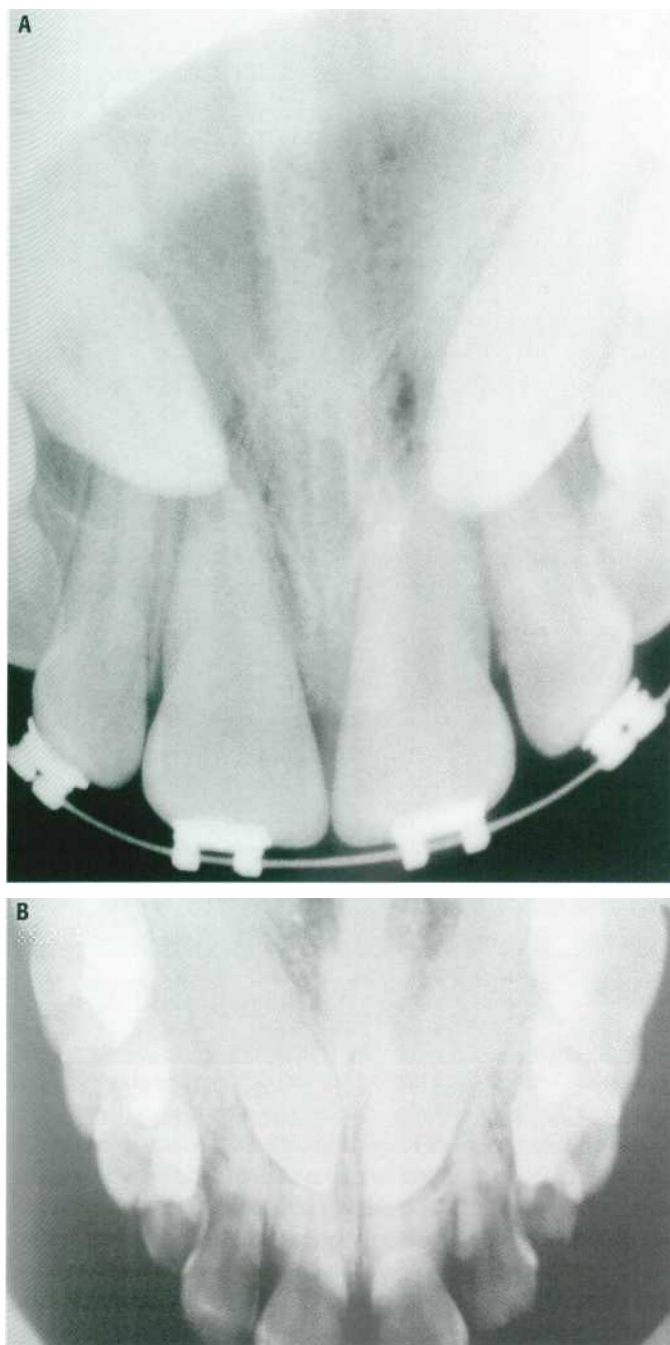
Existe gran variedad de proyecciones oclusales disponibles, y es indispensable apreciar claramente la utilidad y limitaciones de cada una (figura 14.13). Cuando se toma una radiografía oclusal anterior, se coloca el tubo de rayos X en el punto nasión (raíz nasal a  $65^\circ$ ). De este modo, obtendremos una película muy rica en detalles, pero sin ningún

valor en la determinación de la posición relativa de los dientes por la inevitable distorsión que presenta (figura 14.13A y 14.14).

Cuando se toma la proyección oclusal de "vértex", se coloca el tubo de rayos X de modo que el rayo central pase a lo largo del eje longitudinal de los incisivos centrales, y así se observan dichos dientes como en un corte transversal; la película es precisa y puede usarse con confianza para establecer la posición real del diente incluido (figura 14.13B).

La proyección oclusal de vértex permite situar el canino superior respecto a la arcada dentaria. Supone una irradiación considerable del paciente, pese a la utilización de una placa con filtro sobre un chasis. Si la incidencia del haz de rayos es perpendicular a la placa oclusal y paralela al eje de los incisivos (desde el punto bregma a  $90^\circ$ ), podremos averiguar la posición palato-vestibular del canino. Los incisivos aparecerán en la película cortados horizontalmente por el ecuador de sus coronas. Si el canino incluido está por fuera del bloque de los incisivos, su posición es vestibular y si está por dentro, es palatina. Sin embargo, para conseguir una angulación correcta, los rayos deben atravesar el cráneo (hueso frontal) y los huesos faciales para llegar a la película, lo que limita la visión del diente ya que la radiografía carece de contraste y detalle. La dificultad citada conducirá, con frecuencia, a la repetición de la técnica, por lo que la irradiación del paciente aun será mayor. Así pues,



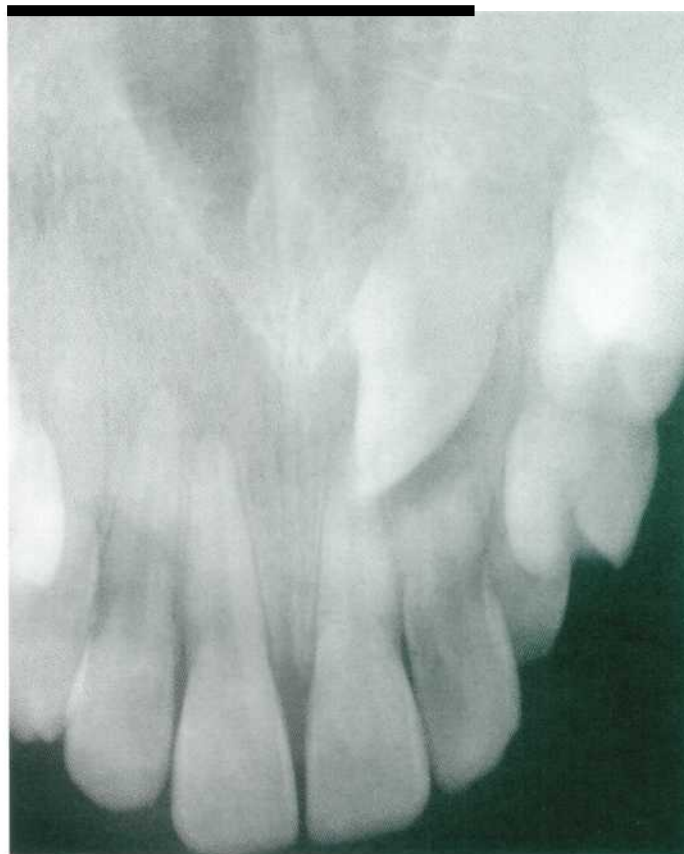


**Figura 14.14.** Radiografía oclusal anterior. (A) Caninos superiores incluidos con imágenes radiotransparentes pericoronarias. (B) 1.3 y 2.3 incluidos cerca de la línea media.

su utilidad se limita a determinar la posición relativa de los dientes (proximidad del canino incluido a las raíces de los dientes erupcionados).

La proyección oclusal verdadera o estándar se realiza colocando el tubo de rayos X de manera que el rayo central forme un ángulo recto con la película (6 x 8 cm). Tiene poca utilidad porque la imagen obtenida está distorsionada y contiene una sombra producida por las eminencias supraorbitarias que muchas veces se superponen a la zona que queremos examinar. La proyección oclusal estándar o verdadera con el tubo sobre la raíz nasal a 90°, es útil para confirmar la presencia de patología pericoronaria, especialmente quistes foliculares (figura 14.15).

No obstante la proyección oclusal estándar es de gran utilidad en el caso de inclusión bilateral de los caninos superiores si se utiliza en el curso de la denominada "técnica doble", que veremos más adelante.

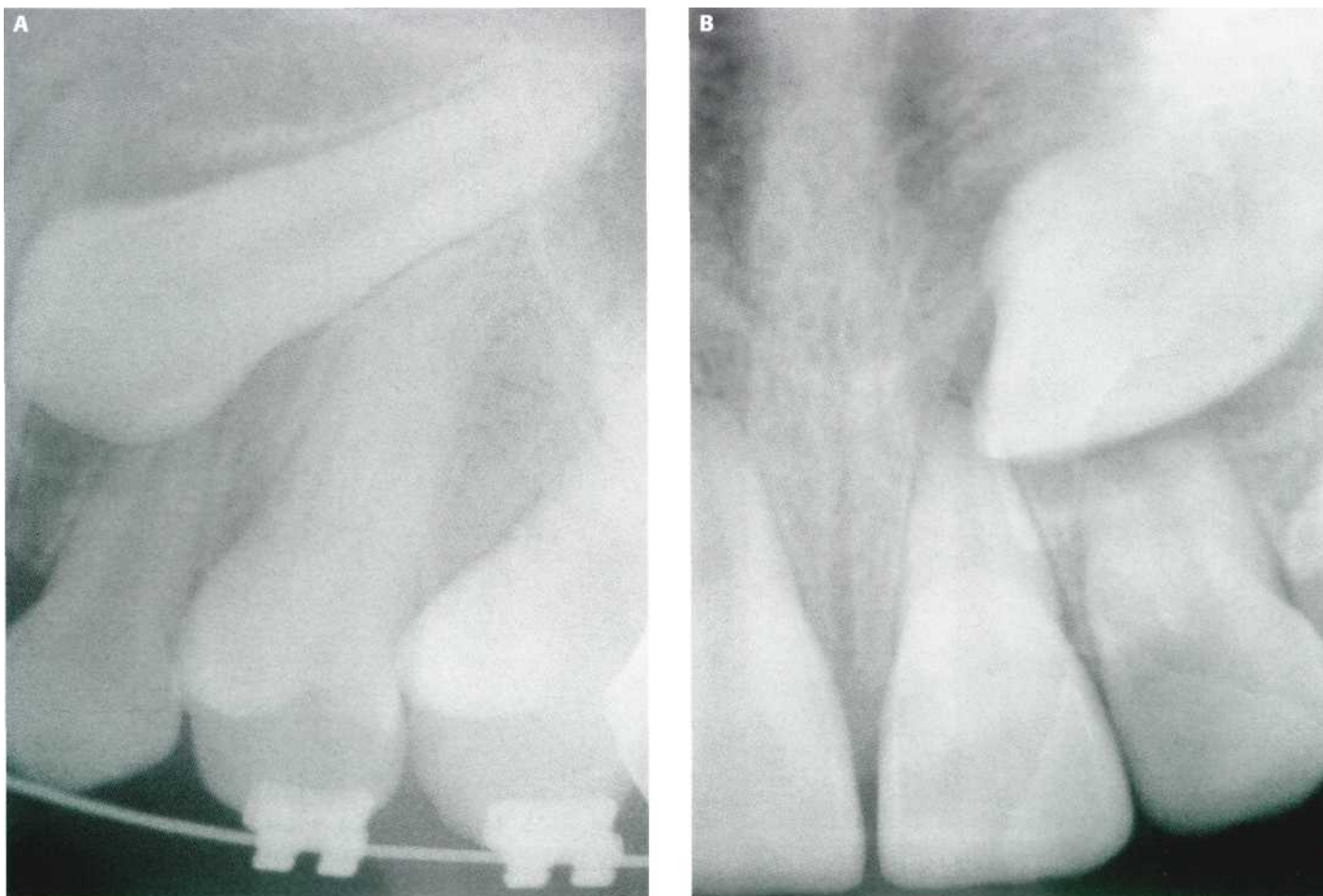


**Figura 14.15.** Radiografía oclusal verdadera que nos muestra un 2.3 incluido con una imagen radiotransparente pericoronaria y rizolisis del 2.2.

#### 14.4.3.3. Radiografía periapical

Efectuamos la técnica convencional de la radiografía intrabucal retroalveolar, procurando colocar el eje mayor de la placa radiográfica (3 x 4 cm) en posición vertical (figura 14.16). Si bien no es fiable para fijar la posición espacial del canino ya que sólo observaremos relaciones en el plano frontal, resulta de interés para determinar otros datos:

- Morfología (forma y tamaño) de la corona y de la raíz (curvaturas, dilaceraciones, acodaduras apicales, etc.). Los detalles de la zona apical en ocasiones son difíciles de apreciar, porque se les superpone la imagen del seno maxilar y de las raíces de los dientes vecinos. Para Parant los caninos incluidos con el ápice en contacto o en el interior del seno maxilar suelen tener muchas posibilidades de presentar grandes curvaturas apicales en forma de gancho. En ocasiones puede parecer como si la raíz fuera recta y con su extremo romo; en estos casos el gancho apical está presente, pero su eje longitudinal coincide con la trayectoria de los rayos X.
- Distancia entre el diente incluido y el proceso alveolar (profundidad de la inclusión) y de las raíces de los otros dientes. Además podremos ver la distancia entre el canino incluido y las fosas nasales o el seno maxilar.
- Dirección del canino: si su posición es vertical, u oblicua u horizontal (relación en el plano vertical entre el diente incluido y los dientes adyacentes erupcionados).
- Existencia de patología asociada de los dientes vecinos (caries, enfermedad periodontal, etc.).
- Estructura y densidad del hueso alveolar adyacente.
- Quiste folicular asociado (presencia del saco pericoronario).
- Presencia de anquilosis (desaparición del ligamento alvéolo-dentario).



**Figura 14.16.** Radiografías periapicales que nos aportan muchos datos de interés. (A) 2.3 incluido. (B) 2.3 incluido con un quiste folicular y rizolisis del 2.2.

- Presencia de reabsorción del canino y/o de los dientes vecinos (rizolisis).
- Dientes supernumerarios.
- Tumores (odontomas, etc.).

En las radiografías periapicales y oclusales, se admite que en principio la parte de la imagen más nítida es la más próxima a la película radiográfica, es decir la más profunda. Esto puede ayudarnos a situar la corona del canino respecto al resto de los dientes. No obstante con estas placas es posible que se produzcan errores de interpretación, lo que hace recomendable efectuar la técnica doble.

#### 14.4.3.4. Técnica doble

Se basa en la denominada regla de Clark o "ley del objeto vestibular" (Ennis y Berry, 1959). Su fundamento es un principio básico de la perspectiva: si un observador en movimiento proyecta su mirada hacia dos objetos próximos entre sí, a medida que se desplace variará la relación de perspectiva entre los objetos. La aplicación práctica a la radiología del canino incluido es la siguiente: si proyectamos sucesivamente el foco de rayos X sobre dos placas intrabucales (periapicales u oclusales), la primera en posición orto y la segunda con el foco en posición más distal o mesial (cambiamos la angulación horizontal del cono de rayos X), la variación en la posición relativa del canino nos indicará si éste se encuentra en posición palatina o, por el contrario, vestibular respecto a la arcada dentaria (figura 14.17).

Si en la segunda proyección la imagen correspondiente al canino se desplaza hacia distal ("en el sentido del foco") respecto a la obtenida en la primera, el canino se encuentra en situación palatina, mientras que si

se desplaza hacia la línea media ("en sentido contrario al foco"), se encuentra en situación vestibular respecto a los otros dientes (figura 14.18).

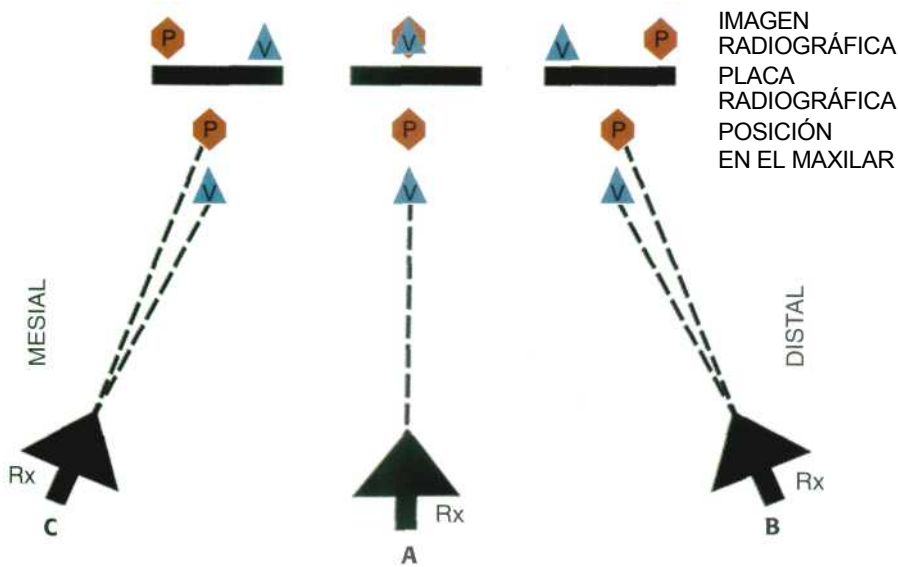
Como comentamos en el apartado correspondiente a la técnica oclusal, en los casos de inclusión de ambos caninos superiores podemos hacer una radiografía oclusal estándar y dos periapicales, una a cada lado, para determinar la posición de ambos caninos, basándonos en el principio de la técnica doble o "paralelaje". Con dicha técnica se obtiene una radiografía periapical de la zona y a continuación se mueve el tubo de rayos X en dirección horizontal (mesial o distal) antes de tomar una segunda radiografía. Si se comparan las dos radiografías y se observa que el diente incluido se desplaza en la misma trayectoria que el tubo de rayos X, se considera que está localizado en sentido palatino o lingual en relación con los dientes erupcionados, pero si se mueve en dirección opuesta, nos indica que el diente incluido estará ubicado en el lado vestibular (figura 14.17).

Otra posibilidad es tomar dos radiografías periapicales de la misma zona, variando la angulación vertical del cono de rayos X unos 20°. Si el objeto de estudio está por vestibular se moverá en dirección opuesta al foco emisor de radiación (Langland y cols.).

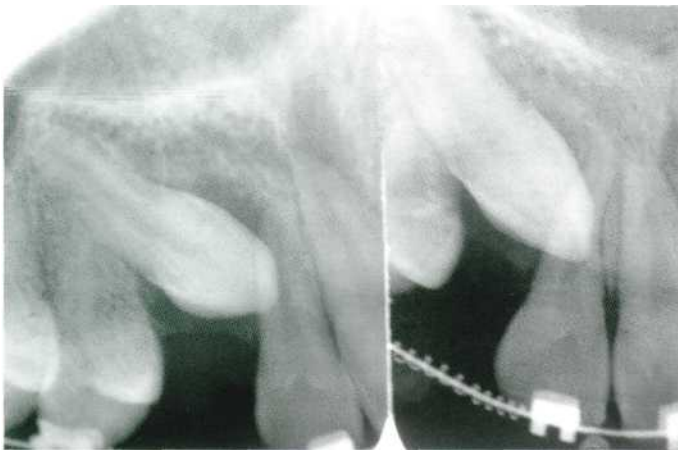#### 14.4.3.5. Radiografías extrabucales

Para valorar las relaciones en el plano anteroposterior puede indicarse una placa radiográfica de perfil.

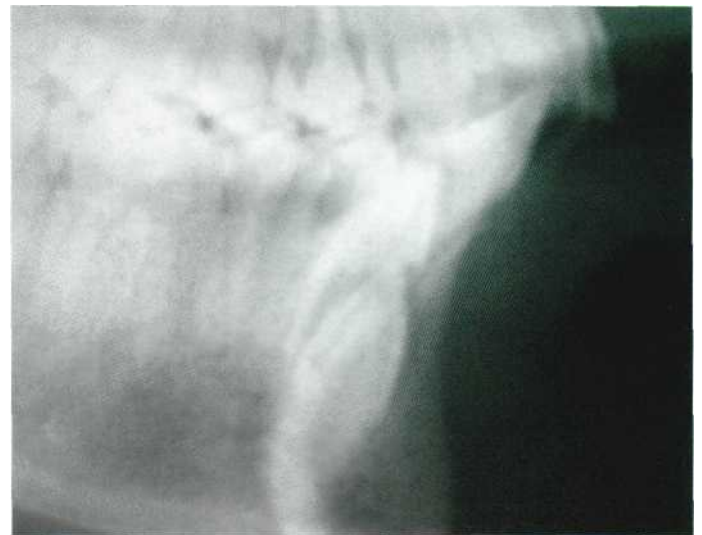Normalmente los pacientes que presentan este tipo de patología han sido estudiados por el ortodoncista y por tanto dispondremos de placas laterales y posteroanteriores de cráneo, que también nos proporcionarán información útil. Así en la radiografía lateral de cráneo puede verse si



**Figura 14.17.** Ley del objeto vestibular aplicada al diagnóstico de la posición relativa de dos objetos. (A) Proyección perpendicular donde ambos objetos aparecen superpuestos. (B) Proyección distal en la que el objeto palatino se desplaza hacia distal y el vestibular hacia mesial. (C) Proyección mesial en la que el objeto palatino se desplaza hacia mesial y el vestibular hacia distal.



**Figura 14.18.** Canino superior incluido por palatino, ya que al desplazar el foco de Rx hacia mesial la imagen del canino se desplaza en el mismo sentido.



**Figura 14.19.** Detalle de una radiografía lateral de cráneo que nos muestra la inclusión de un canino inferior.

la corona del canino incluido se ubica por delante de la raíz del incisivo central; esto indicará una vía de abordaje vestibular (figura 14.19).

Finalmente debe remarcarse que algunos autores llegan a sofisticar a tal extremo este tipo de exploración que efectúan estudios tomográficos (figura 14.20) o incluso indican la tomografía computadorizada (TC) que posteriormente procesan para conseguir la reconstrucción tridimensional de la zona estudiada, para así poder determinar la localización exacta de un canino incluido, especialmente mandibular y con sospecha de extensas rizolisis en los dientes adyacentes (Pajoni y cols.). La TC permite detectar la posible anquilosis del canino incluido (Wat- ted y cols.).

## 14.5. CLÍNICA DE LOS CANINOS INCLUIDOS

Como hemos comentado anteriormente, en la mayoría de los casos, el diagnóstico de la inclusión del canino, habitualmente superior, es producto de un hallazgo ocasional, clínico o radiológico. Sin embargo, uno de cada cinco pacientes presentará complicaciones asociadas que requerirán un estudio detallado y, ocasionalmente, un tratamiento complementario. Para Fleury y cols, las complicaciones del canino incluido y su frecuencia son las siguientes: - Mecánicas (rizolisis o desplazamiento de los dientes vecinos): 7% de los casos.

- Infecciosas (accidentes de la erupción, necrosis de los dientes vecinos, etc.): 14% de los casos.
- Quiste folicular: 12% de los casos.
- Neurológicas (neuralgia): 8% de los casos.

Estudiaremos a continuación las principales complicaciones que podemos observar en la clínica y que son muy parecidas a la patología descrita para el tercer molar incluido:

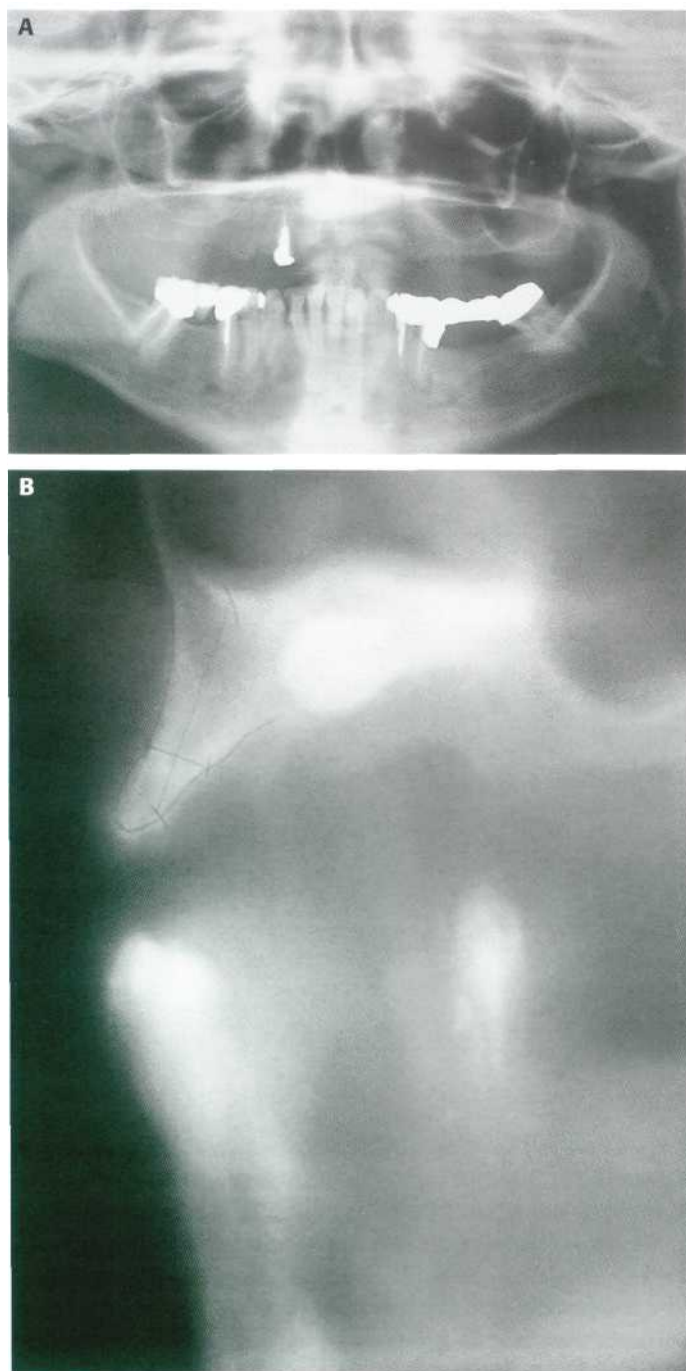
### 14.5.1. COMPLICACIONES INFECCIOSAS

Las complicaciones más frecuentes son:

- Celulitis odontogénicas.
- Absceso palatino.
- Osteomielitis maxilar.
- Sinusitis maxilar.
- Afectación pulpar o periodontal de los dientes vecinos.
- Infección focal.

Las afecciones infecciosas locales derivadas directamente del canino incluido, si éste se encuentra completamente alojado en el hueso alveolar, son raras. Como vimos en el capítulo correspondiente a la inclusión de los terceros molares, la infección del saco pericoronario requiere un



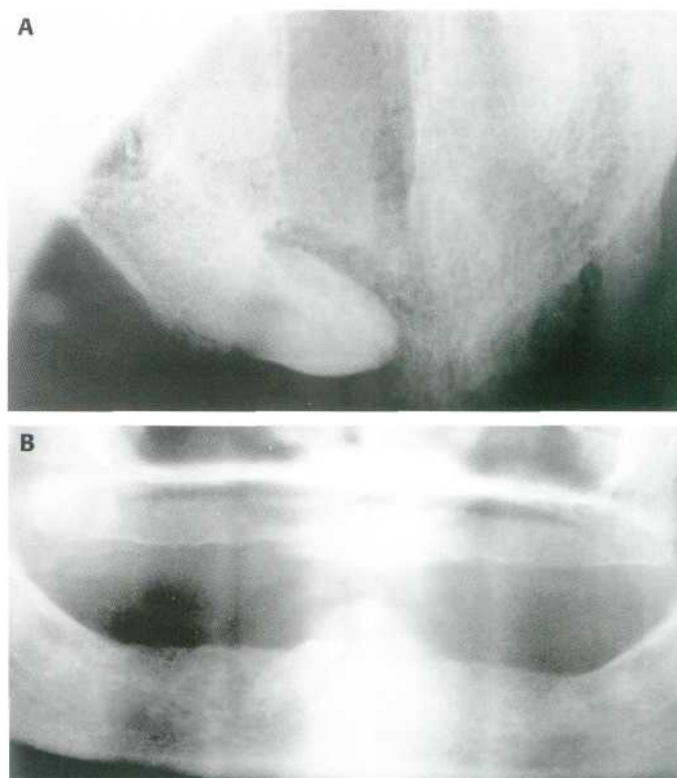


**Figura 14.20.** Canino superior izquierdo incluido. (A) Ortopantomografía. (B) Tomografía que nos ofrece más detalles de interés.

grado mayor o menor de contacto con el medio bucal. Si éste no se produce, resulta improbable la contaminación del mismo y el desarrollo de la infección. Los fenómenos infecciosos en el canino incluido se asocian a lo que denominamos accidentes de erupción (pericoronaritis). Suponen la solución de continuidad de la mucosa bucal y se asocian a:

- Erupción oculta. Cuando el saco pericoronario se pone en contacto con la cavidad bucal a través de una comunicación imperceptible a simple vista pero que puede constituir la vía de contaminación del saco.

- Decúbito. Por la colocación de una prótesis en un paciente con inclusiones dentarias sin hacer el preceptivo estudio radiológico previo. Esta situación es más frecuente en el edéntulo, no sólo por el efecto de la prótesis causante del decúbito y erosión de la mucosa adyacente, sino por la reabsorción alveolar característica del desdentado total que aproxima la superficie de la encía al diente incluido (figura 14.21).



**Figura 14.21.** Complicaciones infecciosas de los caninos incluidos en pacientes edéntulos totales: Decúbito y erosión de la mucosa. (A) Radiografía oclusal de un 1.3 incluido. (B) 4.3 incluido que está lesionando la mucosa bucal (detalle de la ortopantomografía).

- Infección de un quiste folicular del canino incluido. En este caso, el mecanismo de producción correspondería a cualquiera de los descritos en los apartados anteriores.

Otras causas, como la infección hematógena o la denominada "caries del diente incluido" deben considerarse con cautela. En nuestra experiencia, no hemos observado nunca la hipotética infección del canino incluido por vía hematógena. La denominada "caries del diente incluido" por algunos autores correspondería según Shafer y cols, al fenómeno de reabsorción dentaria, que como veremos, se da con relativa frecuencia en los caninos incluidos.

A continuación repasaremos brevemente las diversas formas clínicas de la infección asociada al canino incluido. Para una información más detallada, consultar los capítulos correspondientes a la infección odontogénica.

#### 14.5.1.1. Celulitis odontogénicas

La infección asociada con invasión del tejido celuloadiposo de relleno de la cara adoptará la forma de celulitis aguda circunscrita o difusa alta, con afectación del labio superior, mejilla y región infraorbitaria homolateral, con o sin fluctuación o fistulización. Este cuadro suele iniciarse con una pericoronaritis que se manifiesta con una tumefacción dolorosa que avanza y da un absceso subperióstico que acaba afectando el tejido celular de distintas zonas como la región geniana o periorbitaria. Generalmente cuando la evolución es prolongada, el hueso acabará participando en el proceso con lo que aparece una osteítis maxilar. El tratamiento consistirá en antibióticoterapia, desbridamiento y, ulteriormente, extracción del diente incluido.

#### 14.5.1.2. Absceso palatino

Con frecuencia, la manifestación clínica de infección del saco pericoronario del canino incluido adoptará la forma de absceso subpe-

rióstico de localización palatina. La inspección y palpación con el hallazgo de fluctuación conducirá al diagnóstico. Como en el caso anterior, el tratamiento consistirá en antibioticoterapia, desbridamiento y extracción del canino.

#### 14.5.1.3. Osteomielitis maxilar

En el caso de una infección local a partir del canino incluido mal tratada o de evolución crónica, el siguiente paso puede ser la producción de una osteomielitis del maxilar superior. Esta afección, si bien rara en comparación con la de localización mandibular, se caracteriza por la presencia de dolor y manifestaciones neurológicas como anestesia del territorio correspondiente al nervio afecto (nasopalatino, infraorbitario, palatino anterior), con supuración o no, y un patrón radiológico característico con imágenes "flou" o algodonas, pérdida de trabeculación y formación de secuestros. El tratamiento consistirá en antibioticoterapia, desbridamiento, legrado y extracción del o de los dientes afectados.

#### 14.5.1.4. Sinusitis maxilar

Ocasionalmente, la infección del saco pericoronario y más probablemente, de un quiste folicular originado en el saco pericoronario de un canino incluido puede dar origen a la aparición de sinusitis maxilar. Esta situación es más común cuando el diente se encuentra próximo al suelo del seno maxilar. La clínica y el tratamiento son comunes a otras sinusitis, agudas o crónicas, de origen dentario, junto con la extracción del canino incluido.

#### 14.5.1.5. Afectación pulpar o periodontal de los dientes vecinos

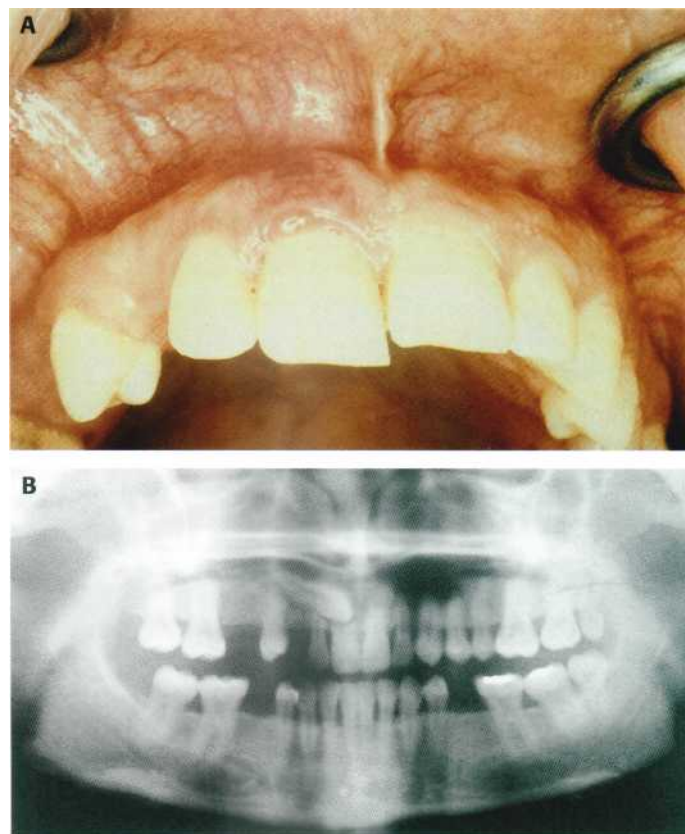
Como comentábamos anteriormente, los fenómenos mecánicos originados como consecuencia de la inclusión del canino definitivo pueden conducir a una destrucción ósea y dentaria localizada, con rizolisis de los dientes vecinos, y fenómenos de periodontitis aguda, más frecuentemente crónica, que pueden conducir a confusión en ausencia de un estudio radiológico (figura 14.22). Esta reabsorción compresiva puede acompañarse de desplazamientos de los incisivos. La reabsorción afecta la superficie de la raíz, pero puede progresar y lesionar la pulpa dentaria. Como en los casos anteriormente comentados, la radiografía conducirá al diagnóstico acertado aunque la rizolisis no se ve siempre en las radiografías porque la corona del canino ensombrece los ápices de los incisivos, pero se puede evidenciar claramente al hacer las radiografías después de haber extraído el diente incluido. El tratamiento consistirá en la extracción del canino incluido, además del tratamiento específico del diente afecto (endodoncia, cirugía periapical o exodoncia, tratamiento periodontal, etc.).

#### 14.5.1.6. Infección focal

La asociación de iridociclitis, uveítis, iritis, etc., e inclusión dentaria sigue siendo objeto de discusión. Los defensores de esta relación etiológica argumentan la teoría de la infección focal como explicación a estos cuadros. En nuestra experiencia, ninguno de los casos remitidos a nuestra consulta presentó mejoría significativa tras la extracción del canino u otro diente incluido, y sí a la terapéutica con corticoides. Sin embargo, existe numerosa literatura al respecto en favor y en contra, por lo que nuestra actitud es de moderado escepticismo.

#### 14.5.2. QUISTE FOLICULAR

Si bien la distinción entre un quiste folicular y un folículo dentario aumentado de diámetro es bastante arbitraria según Shafer y cols., como vimos en el estudio de Fleury y cols., esta complicación es relativamente frecuente y afecta a uno de cada 10 pacientes. En la mayoría de ellos, no obstante, se tratará una vez más de un hallazgo radiológico casual. Ex-



**Figura 14.22.** Complicaciones infecciosas de los caninos incluidos. (A) Absceso periapical en el 1.1. (B) Rizolisis del 1.1 producida por el canino incluido (1.3).

cepcionalmente, la primera manifestación clínica será la presencia de una tumoración palatina o vestibular renitente (abombamiento de las corticales), acompañada o no de signos inflamatorios (sugestivos de infección), que se puede confundir con una sinusitis o una celulitis odontogénica. También es posible la movilidad de los dientes cercanos por la destrucción de su base ósea por la formación quística del canino incluido.

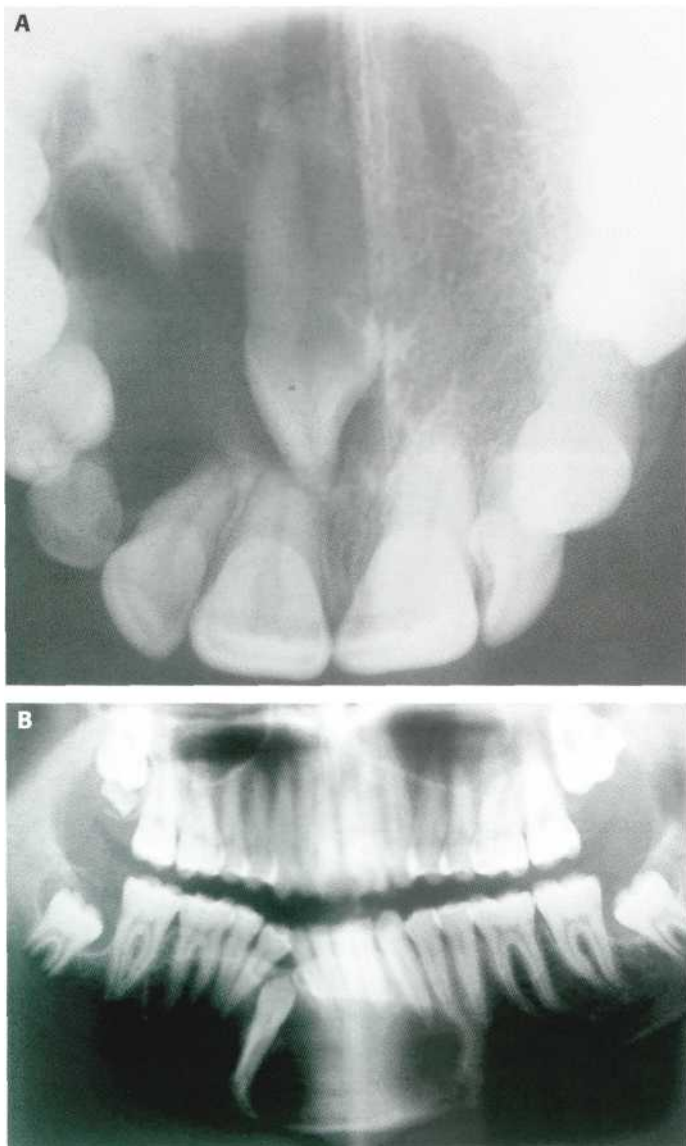
El estudio radiológico mostrará la presencia de una imagen radiotransparente unilocular y bien delimitada, de bordes netos y baja densidad (salvo en caso de infección, en que puede ser parcialmente radioopaca) que contiene la corona del canino o parte de la misma. En caso de expansión notable, pueden verse involucrados el seno maxilar y las fosas nasales. Así, el quiste folicular entra en contacto con estas estructuras anatómicas y las oblitera total o parcialmente (figura 14.23).

El tratamiento de estos quistes puede ser complejo, y requiere la exposición quirúrgica del quiste, su extirpación y el tratamiento conservador adecuado de los dientes vecinos. Con frecuencia, la afectación del seno maxilar por perforación cortical obligará a realizar un abordaje tipo Caldwell-Luc, con drenaje a la fosa nasal por contraabertura.

#### 14.5.3. COMPLICACIONES NEUROLÓGICAS

Con alguna frecuencia, la inclusión del canino se asocia a un cuadro conocido como "Neuropatía trigeminal" que, en algunos aspectos, puede evocar las manifestaciones clínicas de la neuralgia trigeminal de segunda rama. Los caninos incluidos pueden ser causa de dolor dental (odontalgia) especialmente si los dientes vecinos han sido lesionados por éstos incluso con afectación pulpar.

Las fuerzas eruptivas que ejercen presión sobre el hueso vecino, los dientes adyacentes y los tejidos blandos pueden producir estímulos dolorosos que son percibidos localmente o ser de naturaleza referida (re-



**Figura 14.23.** Presencia de quistes foliculares en caninos incluidos. (A) Radiografía oclusal que nos permite ver un 1.3 incluido con un quiste folicular. (B) Quiste folicular de grandes dimensiones en relación con un 4.3 incluido.

gión ocular, oído, cefalea frontal o de la zona lateral de la cara y hasta el dorso del cuello y cintura escapular). Una investigación detallada de la historia clínica, cronología y circunstancias del cuadro descartará la neuralgia esencial. En este punto debemos hacer hincapié en la necesidad de seguir un protocolo riguroso en el estudio de las algias faciales. La confusión de una neuralgia sintomática, ocasionada por la presencia de un canino superior incluido, con una neuralgia esencial es tan grave como lo contrario. No debemos olvidar que una neuralgia sintomática del V par puede ser el primer indicio de una lesión intracraneal.

En ocasiones los caninos incluidos pueden inducir algias faciales atípicas (simpatalgias, causalgias, psicalgias) o algias similares al síndrome de Sluder (neuralgia del ganglio esfenopalatino). Sólo podrá confirmarse su interrelación si cesa el cuadro doloroso cuando hacemos su exodoncia. Se describen también en este caso algias faciales de tipo vasomotor, trastornos motores como espasmos faciales (blefarospasmo), parálisis o paresias faciales, presencia de edema en la mejilla y lagrimeo, alteraciones tróficas como placas de alopecia areata de localización frontoparietal y alteraciones sensoriales como disminución de la

agudeza visual, zumbidos de oídos, vértigos, acúfenos y otras alteraciones sensitivas (zonas de disestesias).

#### 14.5.4. TUMORES

Excepcionalmente la inclusión del canino se debe a la presencia de un tumor, que actuaría como obstáculo mecánico a la erupción. El tumor que ocasiona con más frecuencia la inclusión del canino superior es el odontoma compuesto, dada la localización preferente de esta neoformación odontogénica en la porción más anterior del maxilar superior (figura 14.1). En estos casos, habitualmente asintomáticos, el diagnóstico se producirá tras la comprobación clínica de la ausencia del canino permanente en la arcada dentaria y el estudio radiológico consecutivo. En estos casos el tratamiento puede ser conservador una vez llevada a cabo la extirpación del tumor. Otras neoformaciones causantes de inclusión, mucho menos frecuentes son los osteomas. Su aparición múltiple en los maxilares se asocia al síndrome de Gardner.

Se han descrito casos excepcionales de tumores malignos (carcinomas intraóseos) que han aparecido en un quiste folicular degenerado en relación con un canino incluido (figura 14.24).

#### 14.5.5. REABSORCIÓN

Según Stafne, los dientes incluidos son los que con más frecuencia sufren reabsorción. La causa de este fenómeno es desconocida. En un estudio de 226 dientes incluidos en los que ocurrió reabsorción, el 78% se localizó en el maxilar superior y, de ellos, el 60% eran caninos. La reabsorción comúnmente se inicia en la corona, con destrucción total o parcial de la misma. Esta destrucción irregular ha dado origen al término caries del diente incluido, lo que etiológicamente es imposible. Radiológicamente se aprecia una disminución de densidad, especialmente llamativa cuando se trata de la corona (figura 14.25).

Los dientes incluidos pueden ocasionar la reabsorción de las raíces de los dientes vecinos por un mecanismo ignorado. Para Shafer y cols., la explicación se hallaría en el tejido conectivo situado habitualmente entre la corona del canino y las raíces vecinas y que incluiría en su seno células responsables de la reabsorción.

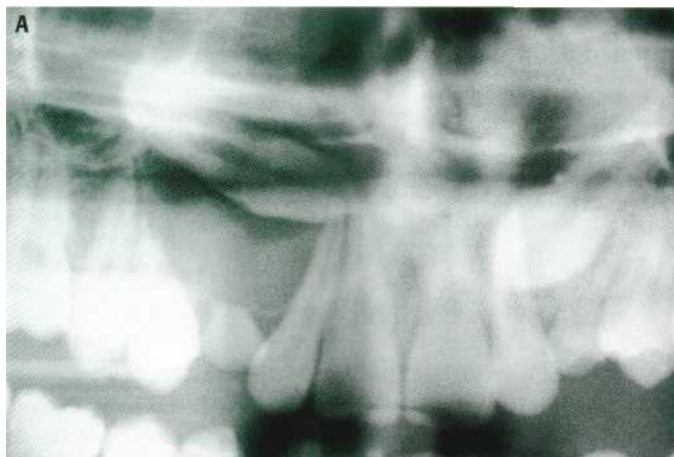
Se estima que en el 0,71% de los casos de caninos incluidos en niños entre 10 y 13 años, existe una reabsorción de los incisivos laterales permanentes.

La reabsorción del incisivo lateral superior es un hallazgo muy frecuente en la praxis diaria (12% de los caninos superiores incluidos para Ericson y Kurol) hasta el extremo de que su extensión a veces hace inviable cualquier tipo de terapéutica conservadora y nos vemos abocados a su extracción. En estos casos no procede la extracción del canino incluido, sino que debemos hacer todo lo posible para colocarlo en la arcada dentaria (figura 14.26).

### 14.6. TRATAMIENTO DE LOS CANINOS INCLUIDOS

Cuando existe una confirmación radiológica precoz de la inclusión del canino permanente asociada a una falta de reabsorción del canino temporal, debe indicarse la extracción inmediata de este último. De esta forma, Ericson y Kurol observaron una normalización de la erupción en el 78% de los casos de caninos incluidos por palatino. Cuando la corona del canino permanente está colocada por mesial de la línea media radicular del incisivo lateral, se observa un éxito del 64%, mientras que si la corona del canino se encuentra por distal de dicha línea, se solucionan el 91% de los casos. Estos cambios se producen incluso cuando el eje longitudinal del canino incluido está inclinado 55° respecto al plano vertical normal. Recomendamos efectuar un seguimiento radiológico hasta 1 año después de la extracción del canino temporal; transcurrido

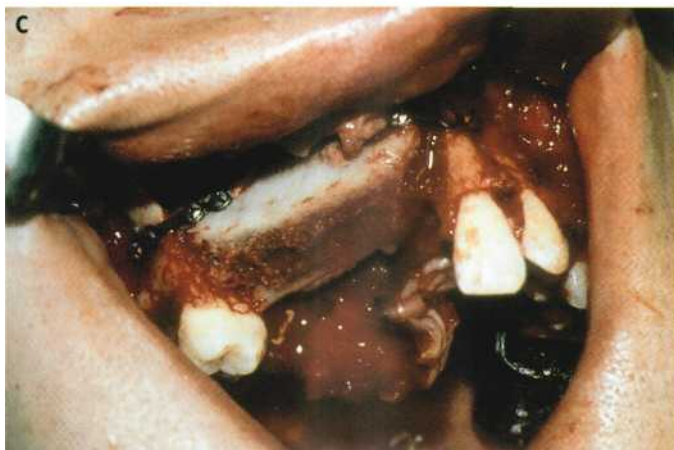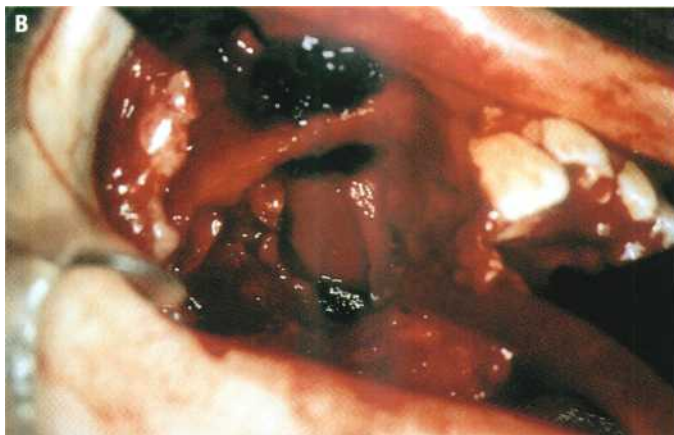




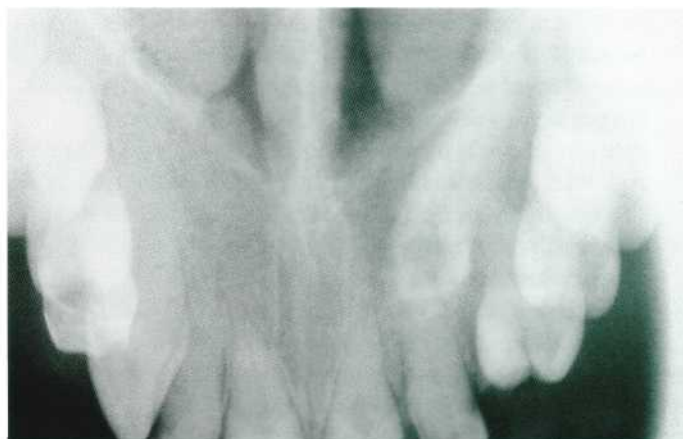**Figura 14.24.** Carcinoma intraóseo en un quiste folicular. (A) Ortopantomografía que evidencia la presencia de un 1.3 incluido con una imagen radiotransparente pericoronaria. (B) Resección de la lesión maligna. (C) Reconstrucción inmediata con un injerto autólogo de cresta iliaca.

este tiempo, si no se observan cambios, ya no debemos esperar que éstos acontezcan (Ferguson).

En los pacientes en los que el canino incluido (diente con gran valor estético y funcional) se encuentra en una posición que permite presumir la posibilidad de su tracción ortodóncica a la arcada dentaria, como se describe en el capítulo 16, se realizará la exposición o fenestración quirúrgica con o sin colgajo de reposición apical. Cuando no es así, el tratamiento de elección será la exodoncia quirúrgica. Como hemos comentado, la probabilidad de aparición de cualquier tipo de complicaciones y especial-



mente de un quiste folicular asociado a la inclusión del canino es del 10%. Así pues, salvo en la circunstancia comentada (colocar el diente en la ar-

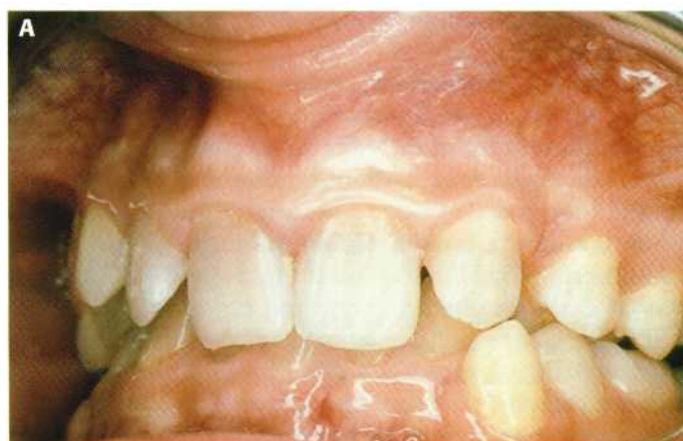

**Figura 14.25.** Reabsorción de la corona del 2.3 incluido (radiografía oclusal).

**Figura 14.26.** Reabsorción de la raíz del incisivo lateral superior izquierdo. (A) Imagen clínica. (B) Detalle de la ortopantomografía.

cada), el tratamiento será la extracción. Otras indicaciones de exodoncia en el paciente adolescente o en el adulto joven son:

- Impactación contra los dientes adyacentes.
- Inclusiones en posiciones extremas muy alejadas de la arcada dentaria.
- Anquilosis, constatada radiológicamente.
- Reabsorciones coronales.
- Episodios infecciosos repetidos.
- Alteraciones importantes de la morfología del canino (acodaduras radiculares, anomalías de la corona, etc.).



- Fracturas de la raíz.

- Prostodoncia (prótesis fija, prótesis completa, prótesis implanto-soportada). Es indispensable eliminar todo canino incluido situado en la región apical de un diente que tiene que ser pilar de una prótesis fija, por motivos obvios.
- Pacientes reacios al tratamiento ortodóncico-quirúrgico. Hay que explicarles con claridad el pronóstico negativo a largo plazo del canino temporal y los riesgos que entraña dejar un diente incluido. El canino decidual acabará exfoliándose y será inevitable el tratamiento protésico (corona sobre un implante).
- Presencia de alguna de las complicaciones descritas anteriormente.

La extracción quirúrgica del canino incluido es una intervención con frecuencia compleja, que requiere entrenamiento y conocimiento de las relaciones anatómicas del diente incluido con las estructuras vecinas que ya hemos descrito.

Antes de proceder a la intervención, en el momento del diagnóstico deberemos, ante todo, determinar si realizaremos algún gesto quirúrgico adicional (cirugía periapical, quistectomía, legrado óseo o sinusal, extracción de otros dientes, etc.) si existe alguna de las complicaciones asociadas ya citadas.

En caso de no poder optar por la colocación del canino en la arcada dentaria con los procedimientos quirúrgico-ortodóncicos, aconsejaremos siempre su extracción. Nunca nos arrepentiremos de este tratamiento radical y sí que es posible que muchas veces esto suceda por no haberlo hecho en el momento conveniente. En este sentido si debe hacerse la exodoncia, es mejor efectuarla precozmente porque esto facilita la técnica ya que la raíz no está aún formada y el ápice no estará incurvado, existirá un espacio pericoronario, etc.

La abstención terapéutica estará justificada en contadas ocasiones (enfermedad sistémica grave, embarazo, etc.), ya que en todo caso estaremos esperando a que aparezcan complicaciones para actuar. Si por complacencia con el paciente no indicamos tratamiento alguno, por lo menos deberemos recomendarle controles clínicos (cada 6-12 meses) y radiológicos (cada 2 ó 3 años). Donado recuerda en este sentido que todo diente incluido es un quiste folicular en potencia, y que el epitelio de este quiste con una embriogénesis anormal tiene una mayor potencialidad para producir tejidos dentarios y acúmulos de células ameloblásticas que formarán los ameloblastomas murales. No debe olvidarse que un 3% de los quistes foliculares presenta esta evolución y que se considera que el 33% de los ameloblastomas procede de quistes foliculares. También, en ocasiones excepcionales, este epitelio puede malignizarse (figura 14.24).

En ocasiones el paciente puede considerar la posibilidad de no hacer ningún tipo de tratamiento cuando considera su estética dental satisfactoria. Esto ocurre a menudo cuando se conserva el canino temporal, sin procesos de atricción y caries que lo afecten.

Al tomar la decisión terapéutica, también debe recordarse que el canino temporal raramente permanecerá en su sitio después de los 40 años de edad y en todo caso en la mayoría de los pacientes tiene un aspecto estético desfavorable y su funcionalidad es normalmente nula.

Laskin también recomienda la exodoncia temprana, en caso de que no se pueda colocar el canino en su posición fisiológica en la arcada dentaria, ya que entonces la cirugía es menos complicada. En personas jóvenes el ápice de la raíz aún no se ha formado y el folículo que rodea la corona dentaria no ha llegado a atrofiarse, pero posteriormente el estrecho espacio folicular y la curvatura de la zona apical ocasionan gran dificultad durante la avulsión de este diente.

Si finalmente se extrae el canino incluido, se intentará, mediante tratamiento ortodóncico, colocar el primer premolar en su posición o se abrirá el espacio necesario para su reemplazo prostodóncico, preferiblemente implanto-soportado.

Un caso especial es la presencia de un canino incluido en un paciente ya intervenido de fisura palatina y labio leporino; en estos casos normalmente el diente no erupciona por falta de hueso alveolar, por falta de espacio o por la presencia de la cicatriz quirúrgica. Si no podemos anticiparnos y recolocar ortodóncicamente el diente, efectuaremos su extracción. No obstante si el canino se ha formado y es accesible, haciendo un injerto de hueso autógeno muchas veces se facilita su erupción en este tejido óseo.

#### 14.6.1. ANESTESIA

La decisión de practicar la intervención bajo anestesia general, anestesia local con sedación o simplemente anestesia local, dependerá, además de la dificultad objetiva de la extracción, fundamentalmente de la experiencia y habilidad para efectuar la técnica quirúrgica, además de la destreza en el manejo del paciente.

En casos de inclusiones bilaterales, cuya extracción quirúrgica se prevea complicada, solemos dar preferencia a la anestesia general con intubación nasotraqueal y taponamiento faríngeo con gasa.

Es difícil prever la duración de la intervención quirúrgica, pese a haber realizado un estudio radiológico meticuloso, ya que algunas características referentes a la forma y posición del canino, así como su proximidad a los dientes adyacentes son difícilmente valorables en las exploraciones complementarias. La duración de la intervención suele alargarse significativamente en los casos en que la inclusión adopta una posición intermedia respecto a la arcada dentaria.

En los casos sometidos a anestesia general, somos partidarios de hacer una infiltración de la zona con anestésico local asociado a un vasoconstrictor, por la acción hemostática del vasoconstrictor, y particularmente para controlar el sangrado en el paladar, además de conseguir un control del dolor en los momentos inmediatamente posteriores a la recuperación de la consciencia.

La anestesia local puede ser empleada cuando se tiene gran experiencia en este tipo de exodoncias o cuando el canino incluido está muy superficial y es de fácil acceso. En ocasiones para favorecer la comodidad del paciente al efectuar este tipo de técnicas, nos ayudamos de la sedación endovenosa o con óxido nitroso. La laboriosidad de la intervención quirúrgica (tiempo operatorio largo), la edad y la emotividad del paciente pueden recomendar una premedicación sedante.

La técnica de anestesia locorregional recomendada en cada caso debe conseguir la anestesia de los siguientes nervios:

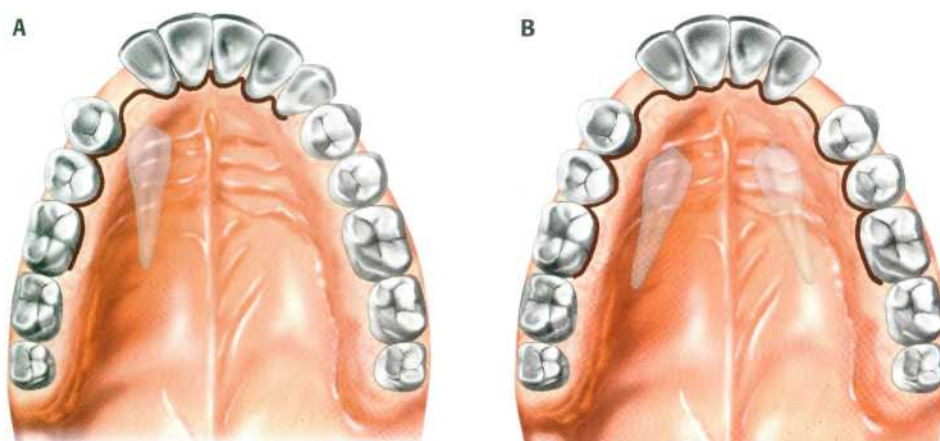
##### 14.6.1.1. Canino superior

- Posición palatina
  - Nervio infraorbitario
  - Nervio nasopalatino
  - Nervio palatino anterior
- Posición vestibular o intermedio
  - Nervio infraorbitario
  - Nervio nasopalatino
  - Nervio palatino anterior
  - Nervio alveolar superior medio

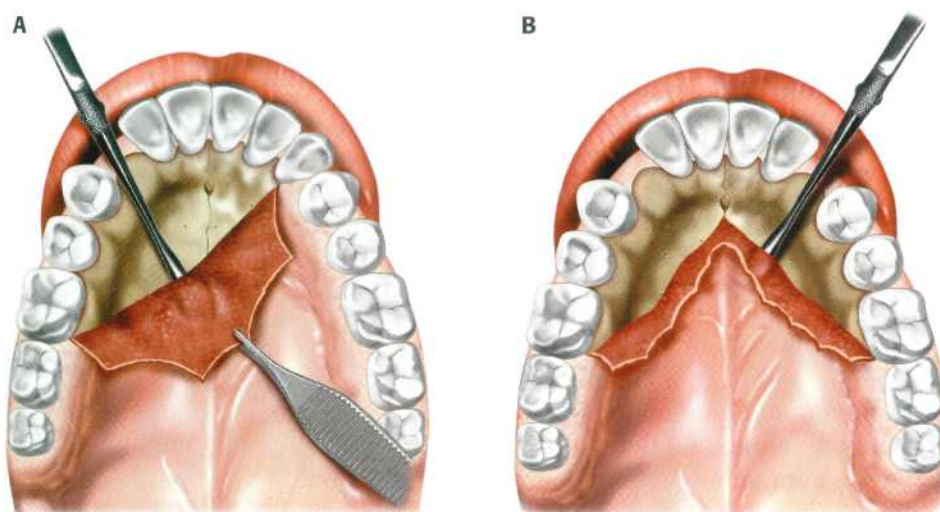
##### 14.6.1.2. Canino inferior

- Posición vestibular, lingual o intermedio
  - Nervio dentario inferior
  - Nervio lingual

La anestesia de estos nervios puede conseguirse con técnicas de anestesia troncular o infiltrativa suprapariosteal o una combinación de las dos, tal como se expuso en el capítulo 5.



**Figura 14.27.** (A) Incisión festoneada palatina para el abordaje de un canino superior derecho. (B) Incisión sulcular para extraer los dos caninos superiores incluidos.



**Figura 14.28.** (A) Disección del colgajo de fibromucosa palatina. (B) Disección de un colgajo palatino envolvente de toda la arcada dentaria conservando el paquete vasculo-nervioso nasopalatino.

#### 14.6.2. POSICIÓN DEL PACIENTE

Cuando el canino incluido está en posición palatina es conveniente colocar la cabeza del paciente en hiperextensión, para una mejor visión de la región palatina anterior. En el resto de los casos, colocaremos al paciente ligeramente incorporado.

#### 14.6.3. TÉCNICA QUIRÚRGICA

##### 14.6.3.1. Canino superior en posición palatina

Se coloca al paciente en decúbito supino con la cabeza en hiperextensión, para evitar posibles riesgos por alteraciones en la deglución, y con la mejor iluminación posible. En ocasiones es necesario trabajar con luz frontal. Como en todos los casos, el cirujano diestro se colocará delante y a la derecha, y el ayudante enfrente del operador y a la izquierda del paciente y viceversa si el cirujano es zurdo.

Si se realiza bajo anestesia local, se efectuará el bloqueo del nervio nasopalatino y de ambos nervios palatinos anteriores, salvo en el caso de que la inclusión sea unilateral en el que será suficiente la del nervio correspondiente del lado de la inclusión. Se completará la anestesia con la infiltración del nervio infraorbitario o de ambos si la posición es medial o cuando sea bilateral.

Podrá opcionalmente iniciarse la intervención quirúrgica infiltrando entre el periostio y el hueso con solución anestésica o suero fisiológico con el objeto de facilitar el despegamiento del colgajo.

##### 14.6.3.1.1. Incisión

Utilizamos la incisión denominada "festoneada", siguiendo los cuellos dentarios por el surco gingival palatino desde la cara mesial del pri-

mer molar de un lado al canino o primer premolar del lado contrario, o al primer molar si la inclusión es bilateral (figura 14.27). Es conveniente mantenerse lo más próximo posible a los cuellos y espacios interproximales y en contacto con el hueso, a fin de no dejar ninguna porción del margen gingival adherido. Debemos seguir la regla de preparar exposiciones amplias que nos faciliten la visión, por lo que no resulta aconsejable reducir la extensión del colgajo con la excusa de limitar la agresión quirúrgica. Si bien este principio debe acompañarnos en toda nuestra actividad quirúrgica, en este caso es primordial por la visión tan limitada que obtenemos.

No somos partidarios de las descargas palatinas, sea cual sea su nivel ya que no aportan ventajas y sí numerosos inconvenientes especialmente al efectuar la sutura.

##### 14.6.3.1.2. Disección del colgajo

A nuestro juicio éste es uno de los tiempos más difíciles, pues la fibromucosa palatina se encuentra fuertemente adherida al hueso de la apófisis palatina del maxilar superior, lo que hace que debamos evitar movimientos intempestivos con el disector que debe estar siempre aplicado sobre el hueso. Es recomendable efectuar el despegamiento en un "frente" extenso y seguir avanzando con tacto y energía a la vez, hasta disecar el colgajo en toda su amplitud (figura 14.28). Ello nos evitará desgarros y perforaciones de la fibromucosa. Es constante la resistencia al despegamiento en la región del paquete nasopalatino, que se puede seccionar con el bisturí eléctrico (corte-coagulación) sin mayor trascendencia a pesar de que intentaremos conservar su integridad especialmente en los abordajes de una sola hemiarcada. A medida que nos desplazamos hacia atrás con el colgajo, la resistencia al despegamiento



se va reduciendo. En este punto debemos ser cuidadosos y detener la disección al nivel de los primeros molares con objeto de no lesionar los pedículos vásculo-nerviosos palatinos, lo que puede ocasionar desagradables complicaciones, especialmente la necrosis de parte o de todo el colgajo.

Finalizado este tiempo, resulta útil, si el abordaje ha sido unilateral, dar al colgajo, un punto de sujeción en U y fijarlo alrededor del cuello del primer molar opuesto. Así se mantendrá apartado el colgajo, lo que conferirá mayor comodidad y liberará al ayudante (figura 14.29). En el caso de abordajes bilaterales con sección del pedículo nasopalatino, colocamos un punto en U en cada lado y los sujetamos con una pinza de forcipresión. En la mayoría de los casos reclinamos y protegemos el colgajo fibromucoso palatino con un depresor de lengua pequeño, un separador plano o maleable o una legra de Howarth.

Hemos preparado pues un colgajo envolvente de grosor completo con la ayuda de los periostótomos de Freer u Obwegeser. Algunos autores prefieren iniciar el despegamiento del colgajo efectuando la sindesmotomía y posteriormente disecar la zona más posterior, que es más fácil de despegar, para ir deslizando sucesivamente el periostótomo hacia delante y hacia la línea media.

#### 14.6.3.1.3. Osteotomía

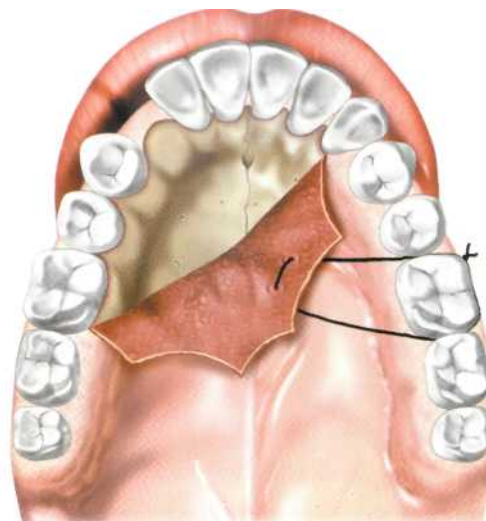
Una vez expuesta la superficie de la bóveda ósea palatina (apófisis palatina del maxilar superior) tras la disección del colgajo envolvente, realizaremos una inspección de la misma. En muchos de los casos no observaremos ninguna anomalía que facilite la identificación de la posición del canino. Sin embargo, en ocasiones veremos el relieve correspondiente a la corona. Con menor frecuencia, en los casos de posición palatina submucosa, encontraremos ya una porción del saco pericoronario al estar perforado el tejido óseo.

Los objetivos de la osteotomía son exponer la corona y el cuello del diente, eliminar la resistencia a la extracción creando una vía de salida, y permitir la aplicación del elevador o de los bocados del fórceps. Utilizaremos una pieza de mano o un contraángulo con una potencia máxima de 20.000 rpm y fresa redonda de carburo de tungsteno del nº 8. Iremos retirando el hueso cortical correspondiente a la corona hasta descubrir la cúspide, en la posición supuesta según el estudio radiológico y, ocasionalmente, como ya hemos comentado, por el relieve de la corona o la presencia del saco pericoronario. En este tiempo debemos evitar lesionar los dientes adyacentes, por lo que no nos aproximaremos a ellos. Durante esta maniobra quirúrgica, hay que irrigar constantemente el campo operatorio con suero fisiológico o agua destilada estéril para refrigerar la fresa y limpiar la zona, facilita así la visión del cirujano y evita posibles lesiones iatrogénicas (necrosis ósea). Con el fin de impedir que la sangre y el líquido de irrigación resbalen hacia la faringe, la cabeza estará basculada hacia atrás y la aspiración se efectuará en el diestro posterior en la zona del segundo premolar.

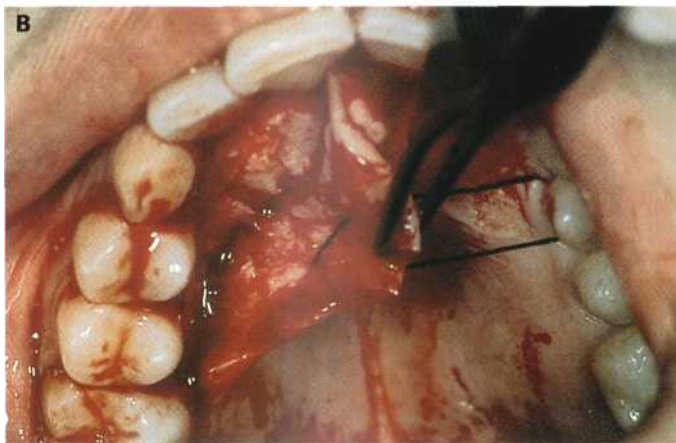
Gracias a la irrigación y la aspiración combinadas, el aspecto más blanco y más brillante de la corona dentaria, la hará visible, aunque la fresa se guiará principalmente por la diferencia de resistencia al tacto entre el tejido óseo y el diente incluido.

Con frecuencia, advertiremos en este momento que el diente se encuentra más profundo de lo que suponíamos. Así pues es recomendable prestar mucha atención a los detalles anatómicos del diente a medida que éste vaya apareciendo, para así dirigir adecuadamente el resto de la osteotomía. Con frecuencia, en un principio iremos a parar a la región del cuello o al tercio superior de la corona. La identificación de detalles tales como el cíngulo o el mismo cuello dentario serán de gran ayuda. En estos casos de inclusión profunda puede estar indicado hacer la os-

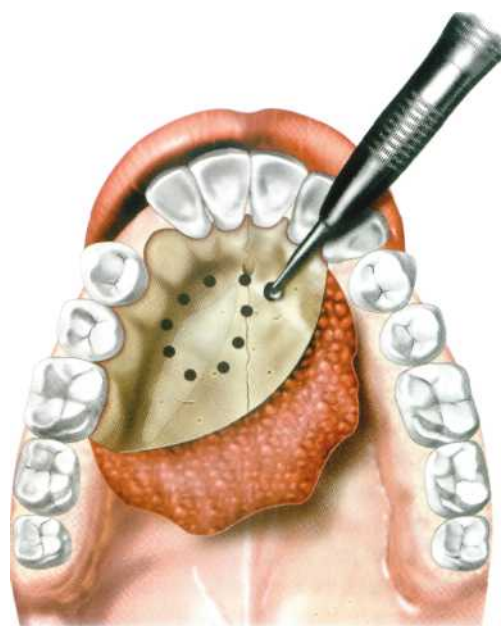
A



B

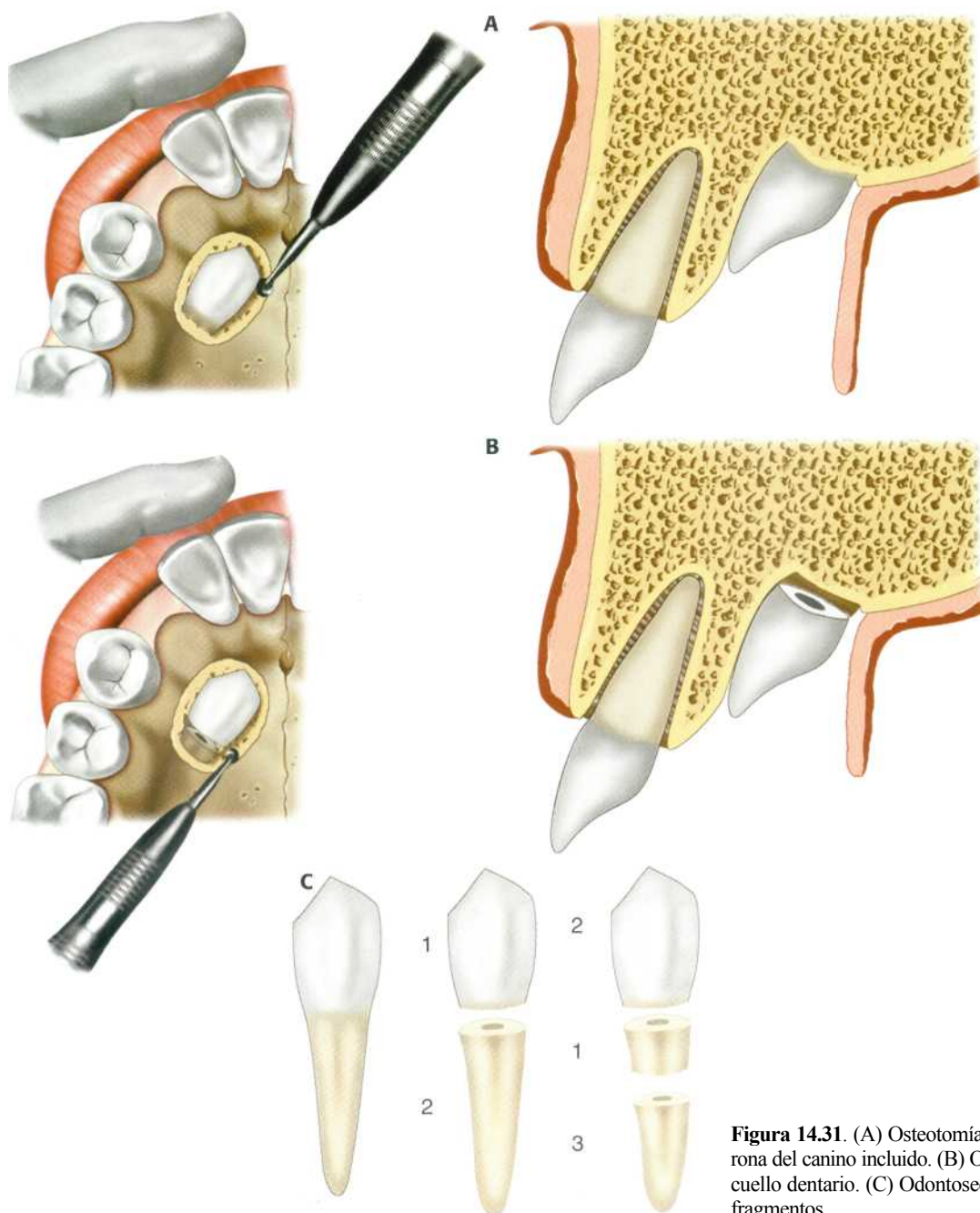


**Figura 14.29.** (A) Sujeción del colgajo palatino con un punto en U. (B) Imagen intraoperatoria de esta acción.



**Figura 14.30.** Osteotomía en estampilla o sello postal.

tectomía en "estampilla o sello postal" (practicar una serie de perforaciones que después unimos entre sí) y con fresas de acero y no de carburo de tungsteno para evitar lesiones de las estructuras dentarias vecinas (figura 14.30).



**Figura 14.31.** (A) Osteotomía para liberar la corona del canino incluido. (B) Odontosección en el cuello dentario. (C) Odontosección en dos o tres fragmentos.

Una vez expuesta toda la corona hasta el cuello dentario, haremos un surco a su alrededor, con objeto de facilitar las maniobras de luxación.

#### 14.6.3.1.4. Luxación

Antes de proceder a realizar cualquier osteotomía adicional u odontosección, es recomendable siempre intentar la luxación del canino mediante el botador. Utilizando un elevador recto en ocasiones conseguiremos movilizarlo, y finalizaremos la extracción con botadores de Pott. Sin embargo, a menudo este gesto resulta ineficaz, por lo que deberemos ampliar la osteotomía en los puntos susceptibles de crear una retención e intentar nuevamente la luxación.

#### 14.6.3.1.5. Odontosección

Cuando tras una serie repetida de intentos, siempre sin brusquedad, no se consigue luxar el diente por la angulación de la raíz, la impactación de la corona del canino entre las raíces de los dientes vecinos, etc.,

deberemos proceder a la odontosección. La efectuaremos mediante una fresa de fisura o con una fresa redonda o cilíndrica de carburo de tungsteno montada en un micromotor. Se lleva a cabo a nivel del cuello anatómico en sentido transversal. Habitualmente no es preciso realizarla de forma completa, en profundidad, ya que, una vez alcanzada la porción más profunda, mediante un elevador recto o de Pott, y una ligera rotación, podemos proceder a fracturar el diente en dicha zona, momento que se evidencia con un ruido seco. A continuación, procederemos a extraer los fragmentos con los botadores, eliminando primero normalmente la corona dentaria, y desplazando mediante el juego con los elevadores la raíz hacia el espacio así creado. Con frecuencia, deberemos hacer secciones adicionales o la resección de un fragmento dentario, especialmente en aquellos casos en que la cúspide, por su proximidad a los dientes vecinos, resulte difícil de exponer. En estos casos resulta útil hacer una sección doble, paralela, en el cuello dentario. Una vez eliminado el fragmento intermedio y gracias al espacio creado podremos retirar los correspondientes a la corona y a la raíz (figura 14.31).



En la mayoría de los casos si no hacemos la odontosección del canino porque queremos extraer el diente entero, nos veremos obligados a efectuar amplias osteotomías, acción que generalmente no es deseable y que además suele ser fuente de múltiples complicaciones como la lesión de los dientes vecinos.

Con la odontosección no sólo conseguimos fragmentar el diente, sino que eliminamos una rodaja más o menos amplia del mismo, lo que crea un espacio libre, suficiente para movilizar la corona o la raíz y obtener así su luxación.

#### 14.6.3.1.6. Avulsión

Si hemos conseguido luxar el diente sin hacer odontosección, colocaremos el elevador de Pott, lateralmente a la corona y, mediante rotación, apartando aquélla de su lecho y con el punto de apoyo en el hueso palatino especialmente del lado medial que es más sólido, completaremos la avulsión. En ocasiones, si conseguimos realizar una buena presa, mediante un fórceps de bayoneta de ramas finas lograremos la avulsión. Estos gestos más simples suelen ser posibles cuando el canino está en situación vertical o algo oblicuo, pero siempre en una localización favorable (figuras 14.32 y 14.33).

En ocasiones es útil colocar los dos elevadores de Pott, uno por mesial y otro por distal, y ejercer palanca sucesivamente con cada uno de ellos, hasta conseguir la extracción del canino incluido.

En caso de haber efectuado odontosección, extraeremos primero la corona (desplazándola hacia atrás) y, seguidamente, la raíz (figura 14.34). Si ésta permanece todavía inmóvil, especialmente si presenta dilaceración, descubriremos parte de la misma mediante fresado adicional. Con frecuencia, resulta de utilidad realizar un orificio o "muesca" en la dentina de la porción radicular expuesta, de profundidad suficiente para aplicar el extremo de un elevador de Pott y extraer el resto radicular desplazándolo hacia adelante. Si durante la extracción se fractura el ápice del canino incluido, intentaremos extraerlo y para ello puede ser de gran ayuda una lima de endodoncia anclada en el conducto radicular; pero si vemos que la maniobra de extracción puede traer más riesgos que beneficios (ampliación de la eliminación de hueso, comunicaciones con las fosas nasales o el seno maxilar, desplazamiento del ápice, etc.), dejaremos el ápice en su sitio, tomando buena nota de ello para los sucesivos controles postoperatorios.

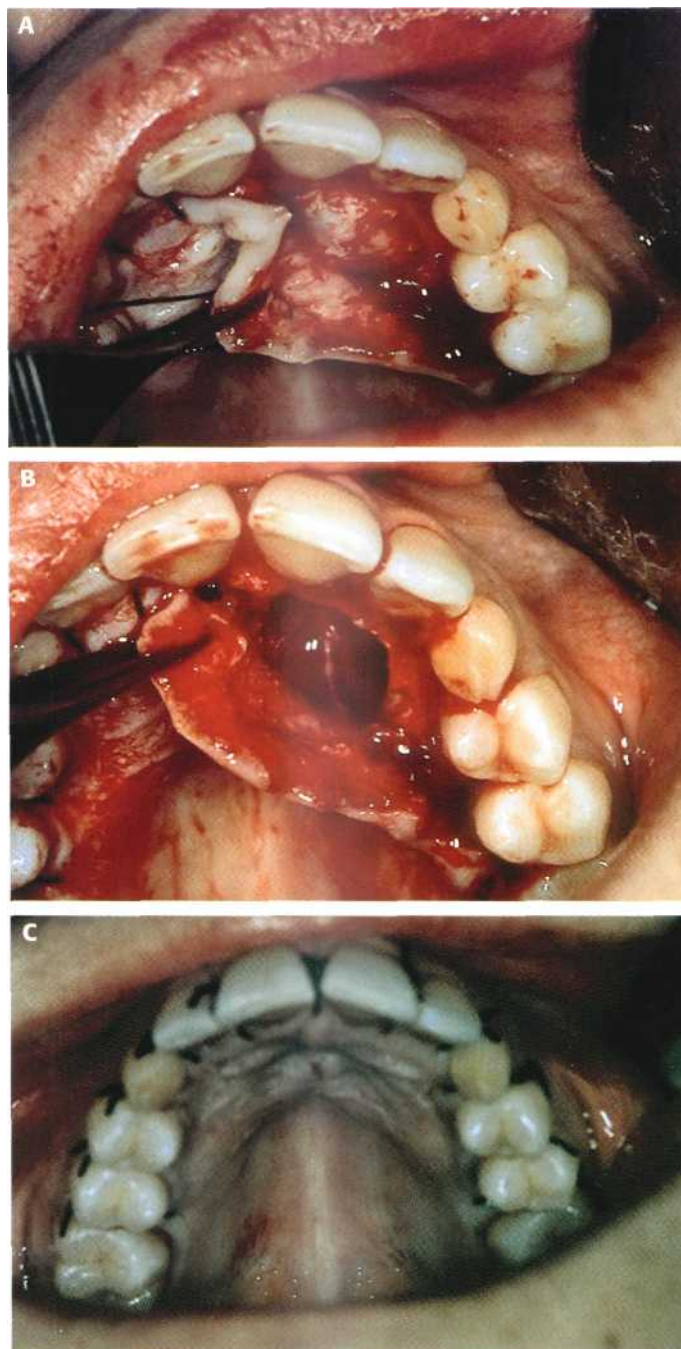
Siempre que intentemos extraer un diente incluido, deberemos colocar los dedos de la mano izquierda sobre las superficies vestibulares de los dientes vecinos erupcionados para darles apoyo y soporte, y especialmente para identificar cualquier fuerza nociva que se les transmita.

#### 14.6.3.1.7. Restauración y limpieza de la zona operatoria

Para finalizar la intervención quirúrgica y una vez comprobada la extracción completa del canino, efectuaremos un legrado del alvéolo mediante cucharilla y retiraremos los restos del saco pericoronario o de tejido de granulación (figura 14.35). Un lavado meticuloso con suero fisiológico o agua destilada estériles y una regularización de los resaltes óseos con lima de hueso o con fresa redonda de acero son indispensables antes del cierre. En este momento debemos revisar el colgajo a fin de eliminar posibles zonas de sangrado o cualquier coágulo adherido al mismo, con el fin de evitar hemorragias postoperatorias o la formación de hematomas disecantes que comprometan su vitalidad.

#### 14.6.3.1.8. Sutura

Una vez repuesto el colgajo en posición, aplicaremos presión digital sobre toda su superficie a fin de adaptarlo al paladar. Realizaremos la sutura de mucosa vestibular a mucosa palatina mediante puntos sueltos peridentarios, o bien de Blair Donati. Iniciamos la sutura por la pa-



**Figura 14.32.** Extracción del 2.3 incluido por palatino. (A) Preparación de un colgajo envolvente palatino y osteotomía. (B) Avulsión y limpieza de la zona operatoria. (C) Sutura con puntos en 8.

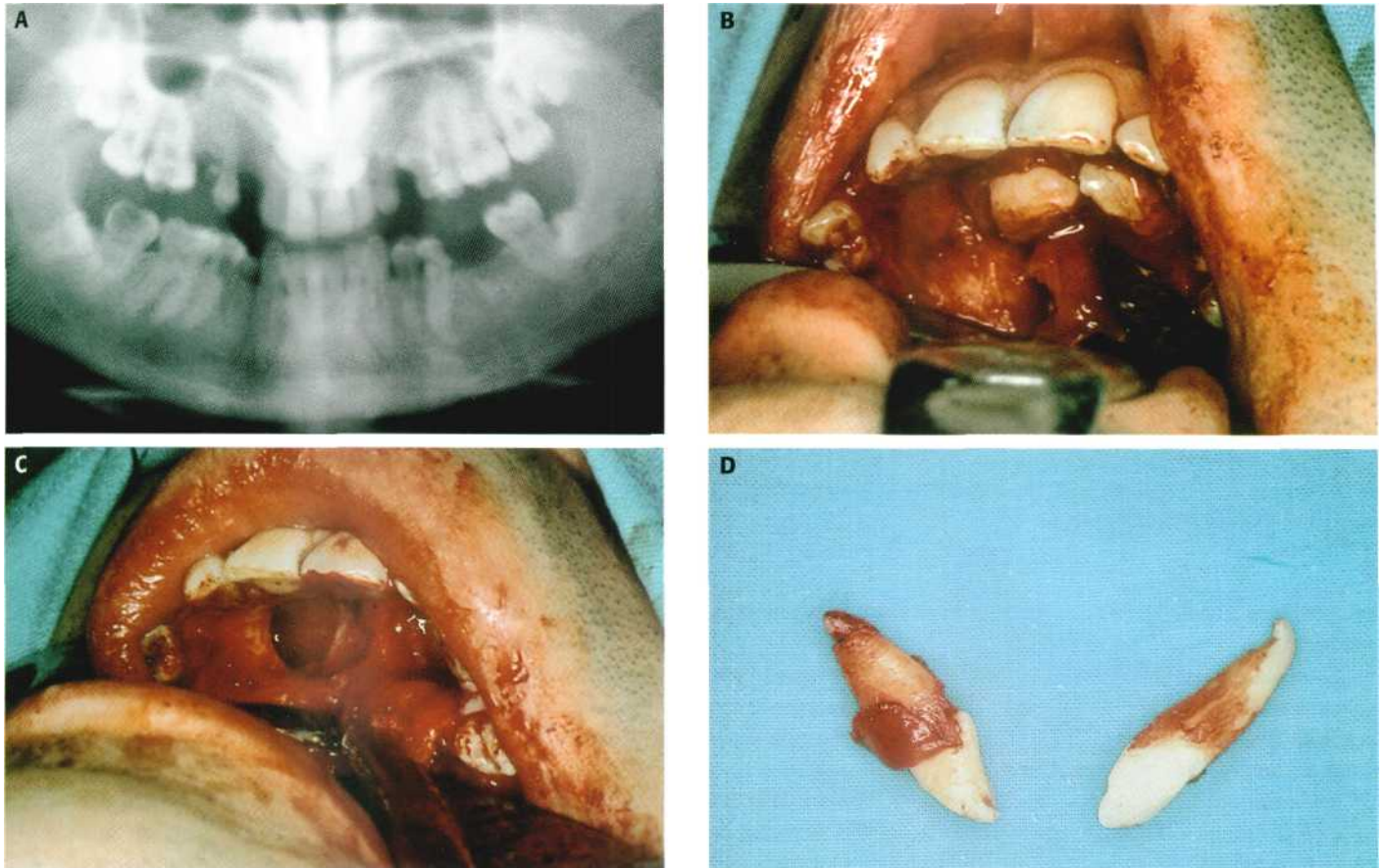
pila interincisiva central o por cualquier otro punto fijo de referencia y anudamos los puntos sobre la cara vestibular.

En estos pacientes es muy útil efectuar puntos sueltos simples peridentarios (en las papilas) en forma de 8; es decir, cogemos sólo la papila vestibular en su base al ir de vestibular a palatino, y al volver de palatino a vestibular, sólo cogemos la papila palatina. El nudo se efectúa en el lado vestibular.

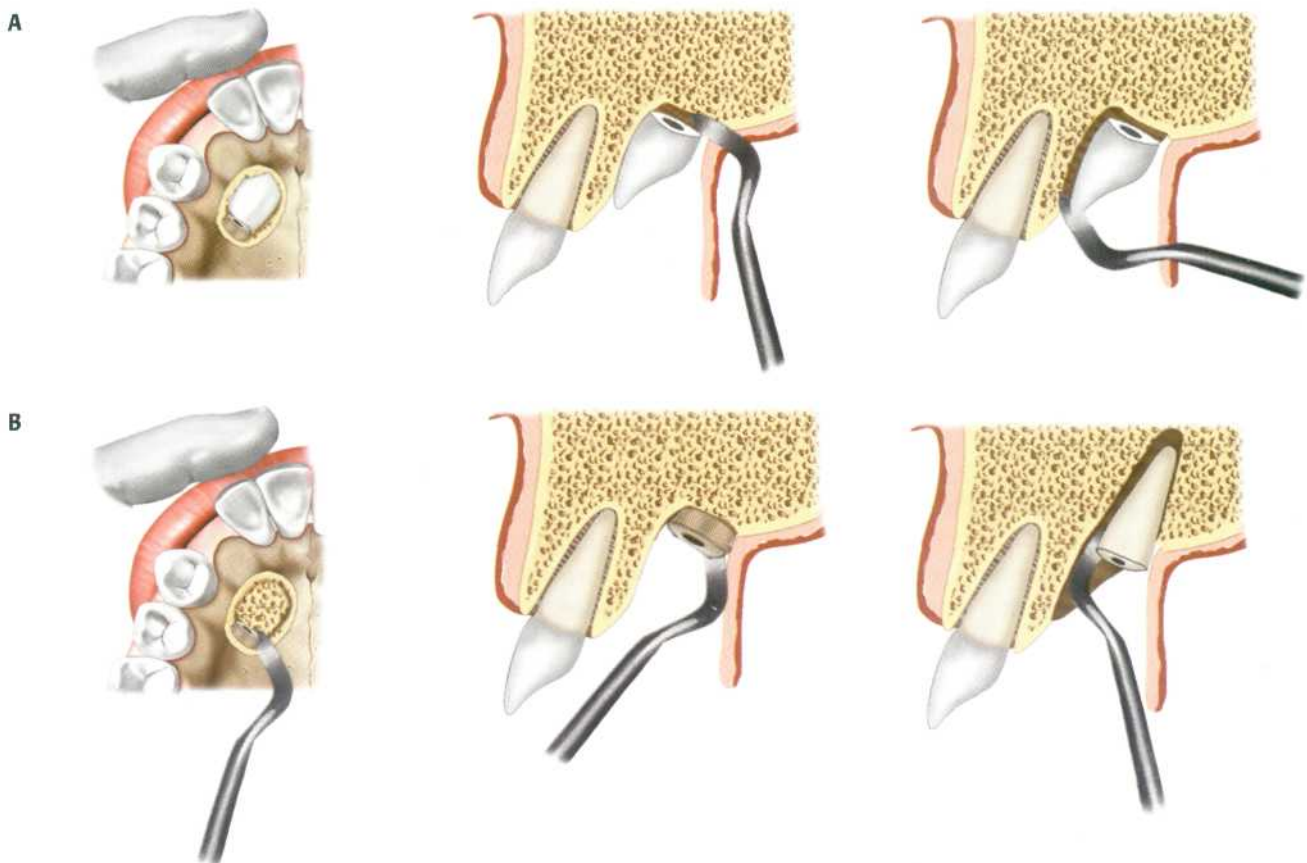
#### 14.6.3.1.9. Apósitos

No suelen ser precisos, aunque la compresión digital con una gasa sobre la bóveda palatina durante 5-10 minutos o la colocación de una férula o placa palatina de material acrílico transparente con ganchos retentivos previamente preparada pueden ayudar a adaptar nuevamente el colgajo a su lecho e impedir la formación de un hematoma sub-

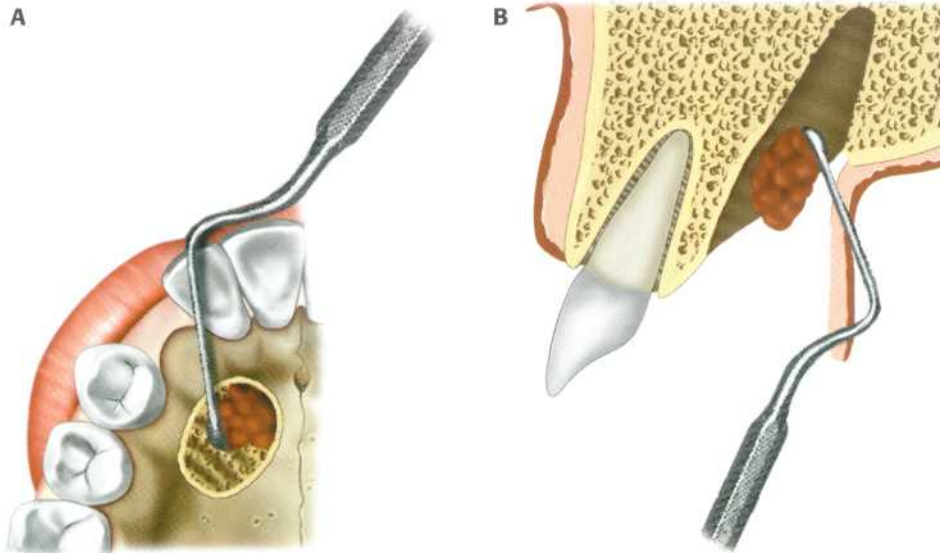




**Figura 14.33.** Extracción de dos caninos superiores incluidos. (A) Ortopantomografía. (B) Preparación de un colgajo envolvente palatino y ostectomía que nos permite dar una vía de salida a los dientes incluidos. (C) Extracción. (D) Caninos avulsionados.



**Figura 14.34.** (A) Extracción de la corona dentaria. (B) Extracción de la raíz apoyando el botador en una muesca efectuada en su superficie externa.



**Figura 14.35.** Legrado y limpieza de la zona operatoria.

mucoso. Esta complicación es, en la práctica habitual, muy poco frecuente.

Si colocamos esta placa palatina con acondicionador de tejidos, debe comprobarse que no produce isquemia de los tejidos subyacentes como resultado de un exceso de presión local, ya que ello ocasionaría la necrosis del colgajo fibromucoso palatino.

En la figura 14.36 podemos ver la secuencia completa de la extracción de un canino en posición palatina horizontal sin necesidad de efectuar odontosección. En la figura 14.37 observaremos los pasos quirúrgicos para la extracción de un canino en posición palatina vertical, incluyendo la odontosección en el cuello dentario. La figura 14.38 esquematiza los distintos tiempos operatorios de una extracción de dos caninos incluidos en posición palatina.

#### 14.6.3.2. Canino superior en posición vestibular

Esta variedad, menos frecuente, presenta habitualmente menos complicaciones y su extracción quirúrgica resulta más sencilla y con mejor visión y acceso que en la posición palatina.

La anestesia locorregional, como vimos anteriormente, se realizará a nivel de los nervios infraorbitario, nasopalatino y alveolar superior medio. Ocasionalmente puede ser necesario efectuar la anestesia de la mucosa nasal anterior mediante la colocación en el suelo de la fosa nasal de una torunda de algodón empapada en xilocaína al 3%. Biou recomienda hacer además una infiltración en el fondo del vestibulo bucal correspondiente a los incisivos centrales derecho e izquierdo con el fin de bloquear las conexiones entre los nervios infraorbitarios de ambos lados y para permitir colocar adecuadamente los separadores sin producir dolor.

El paciente se colocará sentado o semirreclinado y con la cabeza ligeramente girada hacia el lado del cirujano, con la arcada dentaria superior a la altura de su hombro. El operador se sitúa delante y a la derecha del paciente.

##### 14.6.3.2.1. Incisión

En este caso, existen dos incisiones distintas, ya conocidas y válidas igualmente para facilitar el abordaje vestibular: la incisión de Neumann y la semilunar de Partsch, de concavidad superior. En nuestra práctica, preferimos emplear la de Neumann. En caso de hacer la incisión semilunar, siempre la efectuaremos a suficiente distancia de la zona operatoria ya que, si la línea de sutura cae sobre el defecto quirúrgico creado en el hueso tras la extracción, la aparición de complicaciones en la

misma, como dehiscencia o infección de la sutura, puede conducir a la infección de la cavidad ósea residual. Esta incisión puede ser especialmente útil en el caso de que el canino incluido esté en una posición alta y que el paciente sea portador de coronas o puentes en los dientes adyacentes, ya que no ocasiona retracción gingival ni alteraciones periodontales, más frecuentes en el caso de emplear la incisión de Neumann. Debe recordarse que para que esto suceda, la parte más baja de la incisión debe estar a más de 0,5 cm del margen gingival (figura 14.39). Normalmente hacemos una incisión de Neumann con las dos descargas vestibulares abiertas hacia distal. La incisión irá normalmente desde el segundo premolar derecho al homónimo del lado izquierdo situando las descargas en la zona correcta. Si debemos efectuar la extracción de un único canino superior, haremos la incisión de Neumann parcial con sólo una descarga situada en la zona del segundo premolar del lado afecto, liberando hasta la zona del incisivo central del otro lado. Algunos autores recomiendan situar la descarga vestibular en el límite anterior de la inclusión, es decir, desde el margen gingival del incisivo lateral o central hasta el fondo vestibular con un trazo que se dirige hacia arriba y adelante. Esta incisión deja una cicatriz mucosa en una zona muy visible pero da una buena visibilidad operatoria y el riesgo de retracción gingival a nivel de los incisivos es escaso (figura 14.39).

##### 14.6.3.2.2. Disección del colgajo mucoperióstico

Con el periostótomo de Freer o de Obwegeser levantaremos un colgajo de grosor completo, procurando no lesionar la mucosa bucal, lo que viene facilitado por ser menos adherente que la fibromucosa palatina (figura 14.40).

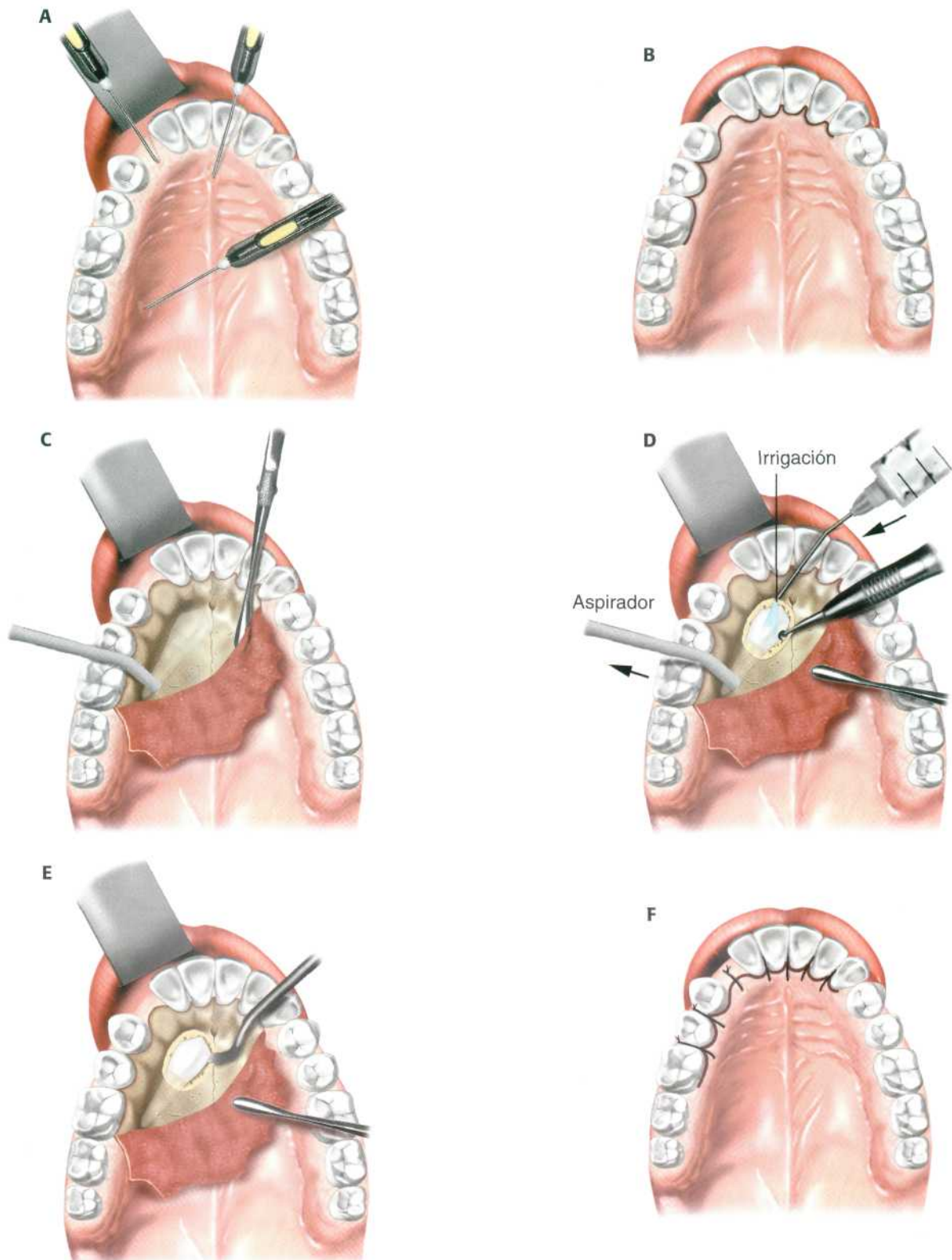
Una vez expuesta convenientemente la superficie vestibular del maxilar superior, intentaremos identificar el relieve de la corona del canino aunque la presencia de relieves en esta región puede ser engañosa; en ocasiones puede corresponder a las raíces de los dientes adyacentes.

Si despegamos un colgajo muy amplio y con extensión hacia arriba, debe tenerse la precaución de no lesionar el tronco del nervio infraorbitario; hay que tener en cuenta que la sección de alguna de sus ramas terminales durante la incisión es inevitable aunque ello no acarrea nunca consecuencias importantes.

##### 14.6.3.2.3. Osteotomía

Con la fresa redonda de carburo de tungsteno del nº 8, en idénticas condiciones a las descritas para la posición palatina, retiraremos el hueso que recubre el diente que en muchas ocasiones es una cortical vestibular.





**Figura 14.36.** Extracción de un canino superior en posición palatina horizontal. (A) Anestesia local. (B) Incisión sulcular palatina. (C) Disección de un colgajo envolvente. (D) Osteotomía. (E) Luxación y extracción. (F) Sutura.

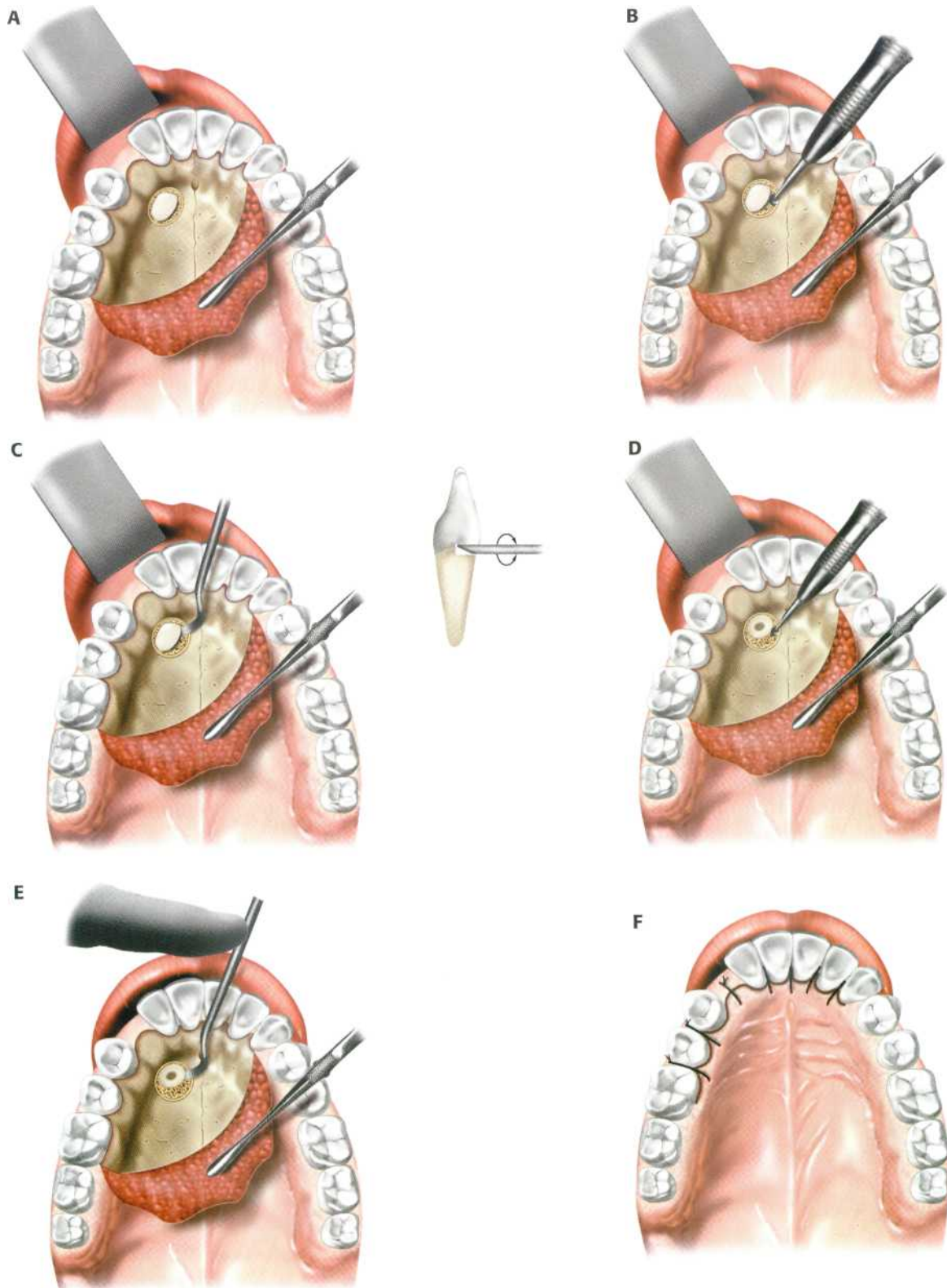
lar muy adelgazada y de fácil eliminación. En ocasiones, se encontrará relativamente alto, lo que nos obligará a ampliar la disección del colgajo mucoperiosteico. Así pues el contacto con el canino incluido se establece rápidamente tras la perforación de la cortical ósea externa; si no sucede así, es peligroso e inútil penetrar más profundamente. Recomendamos ante esta eventualidad la realización de una osteotomía de la cortical ósea que sirva de ventana (0,5 cm de diámetro) y pru-

dentemente iremos buscando, con la fresa a baja velocidad o con pinza gubia, el diente incluido.

Debemos liberar la corona dentaria en toda la superficie expuesta por vestibular y las dos caras proximales (figura 14.40).

La exposición debe ser amplia para permitir un buen acceso a la corona y al cuello del diente, pero sin perder el control de la fresa ya que si no con toda seguridad produciríamos lesiones en las raíces vecinas.



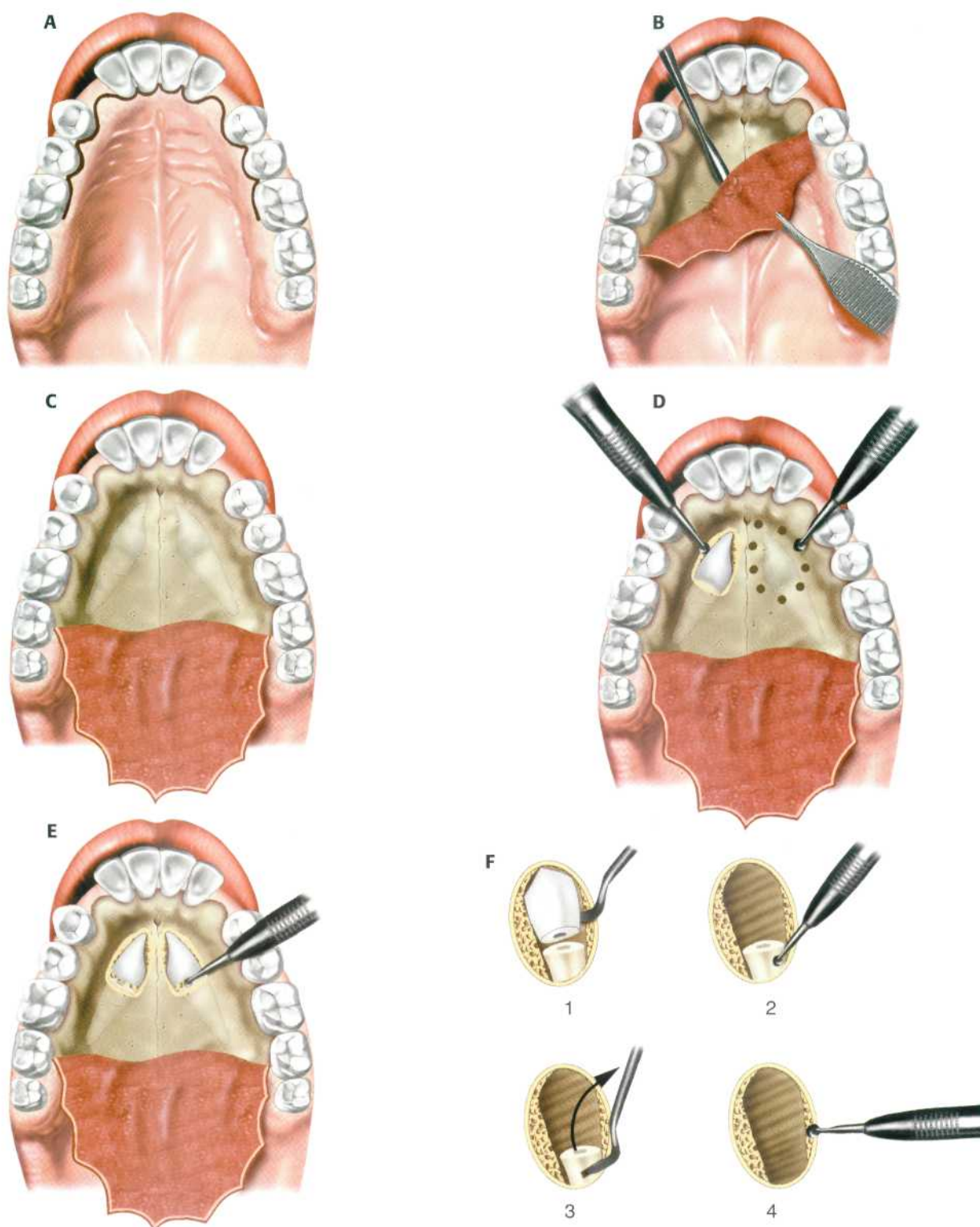


**Figura 14.37.** Extracción de un canino superior en posición palatina vertical. (A) Incisión sulcular y despegamiento de un colgajo envolvente. (B) Osteotomía y odontosección en el cuello dentario. (C) Separación de la corona y la raíz. Extracción de la corona. (D) Osteotomía en la zona radicular. (E) Extracción de la raíz. (F) Sutura.

#### 14.6.3.2.4. Avulsión

Habitualmente, la extracción del canino en esta situación resultará sencilla. No obstante, en ocasiones deberemos hacer la odontosección u otras maniobras descritas en el apartado correspondiente a la posición palatina (figura 14.40). Normalmente una vez expuesta la corona se extrae el canino aplicando un elevador recto entre éste y el lecho óseo me-

diante ligeros movimientos de rotación. La laxitud del hueso del maxilar superior facilita la introducción del elevador, movilizándolo el diente y produciendo su extracción. Todas estas maniobras deben ejecutarse prudentemente, evitando la presión sobre los dientes vecinos y sobre el fino hueso que los cubre. Así se evita que estos dientes se luxen, se desplacen o se lesionen (figuras 14.41 y 14.42).



**Figura 14.38.** Extracción de los dos caninos superiores incluidos por palatino. (A) Incisión sulcular palatina. (B) Despegamiento de un colgajo envolvente. (C) Colgajo de la fibromucosa palatina. (D) Ostectomía. (E) Odontosección. (F) 1. Extracción de la corona. 2. Efectuamos una muesca en la raíz. 3. Extracción de la raíz. 4. Regularización ósea con fresa redonda de acero.

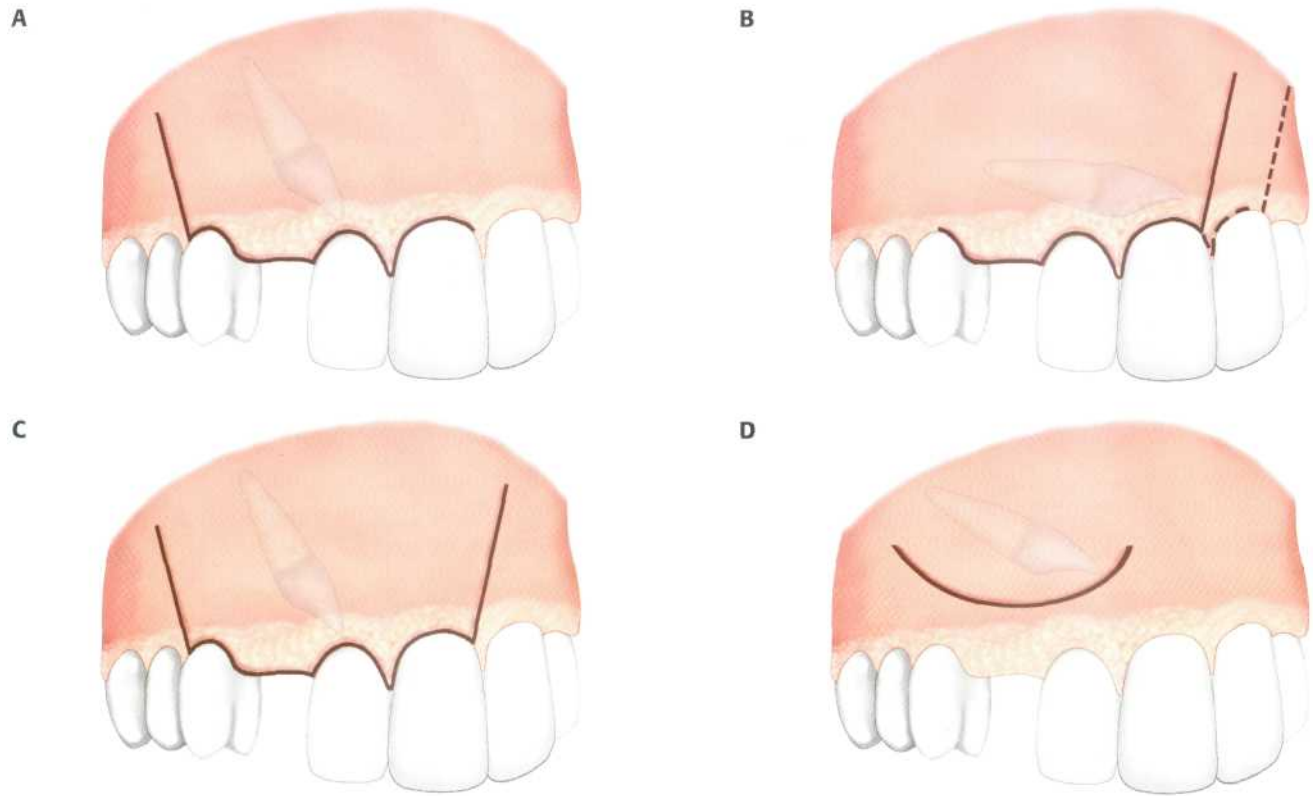
#### 14.6.3.2.5. Restauración, lavado y sutura

Como en el caso anterior, retiraremos los restos del saco pericoronario aunque éste suele salir unido a la corona en el momento de la extracción, regularizaremos los bordes óseos y, tras una última inspección, procederemos a la sutura. En el caso de haber elegido la incisión de Partsch, utilizaremos puntos simples, y en la de Neumann, puntos sueltos peridentarios o de Blair Donati.

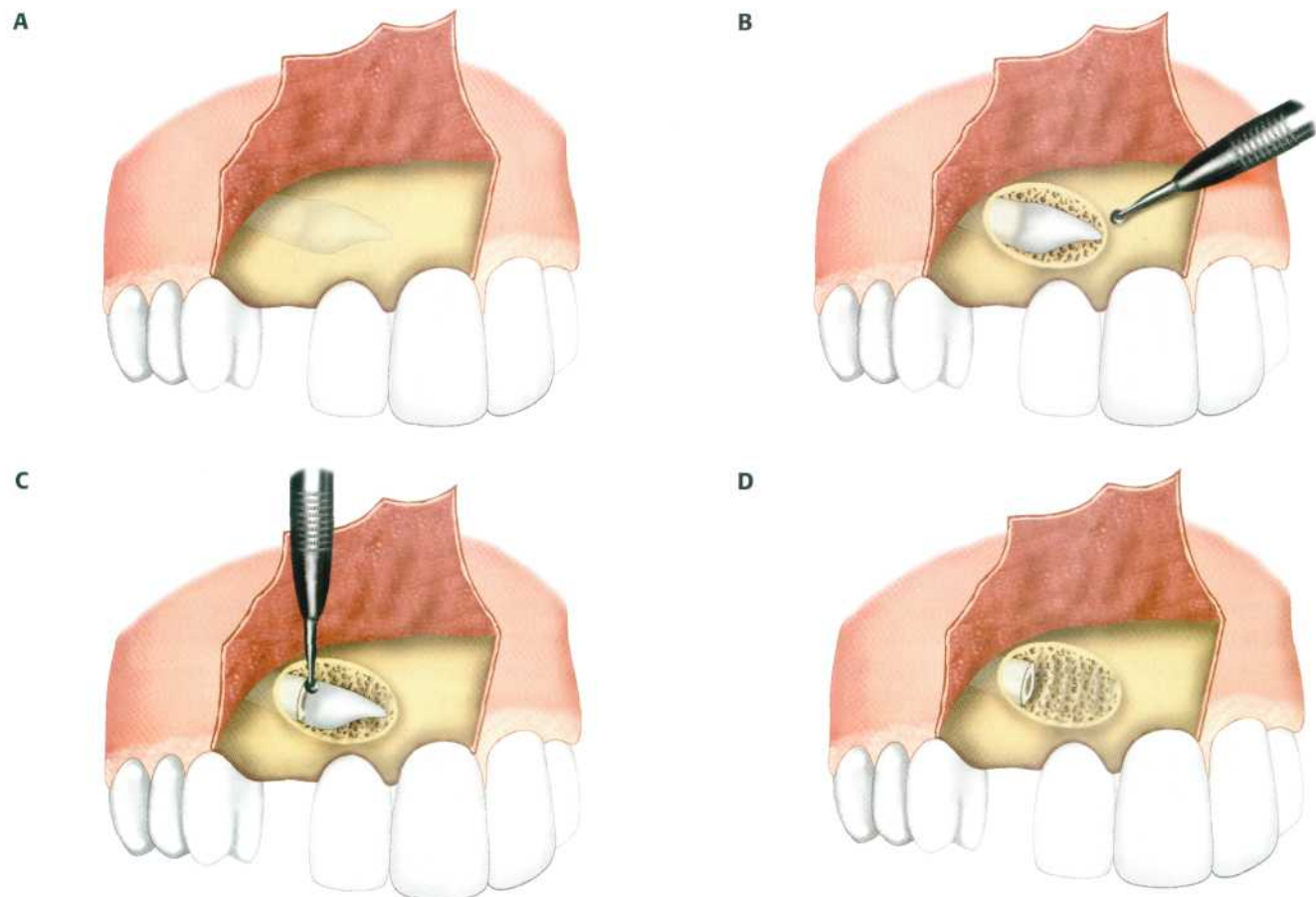
En la figura 14.43 podemos ver la secuencia completa de la extracción de un canino incluido en posición vestibular.

#### 14.6.3.3. Canino superior en posición intermedia o mixta

Esta situación, aún menos frecuente que la anterior, será habitualmente un hallazgo intraoperatorio. Se tratará, por lo general, de un canino en posición palatina según el estudio radiográfico, que presentará

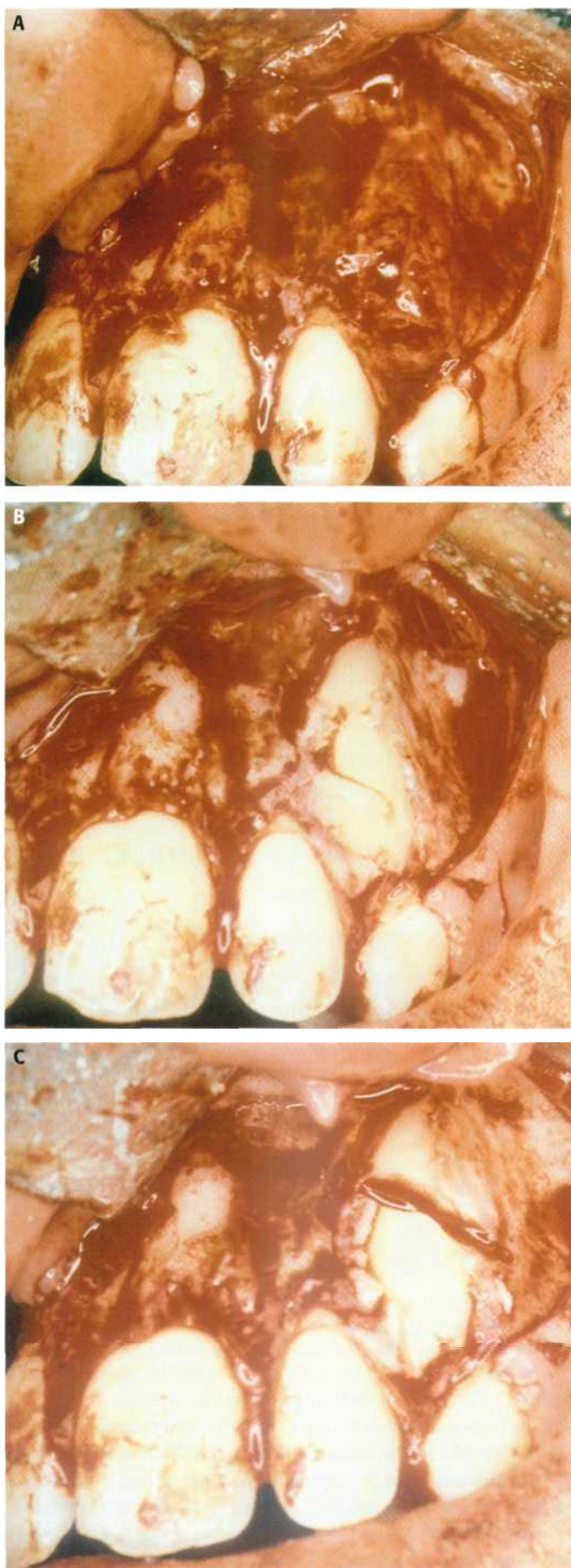

**Figura 14.39.** Incisiones alternativas para la extracción de un canino superior incluido por vía vestibular. (A) Incisión de Neumann parcial con descarga por distal. (B) Incisión de Neumann parcial con descarga por mesial a nivel del 1.1 ó del 2.1. (C) Incisión de Neumann. (D) Incisión semilunar de Partsch.

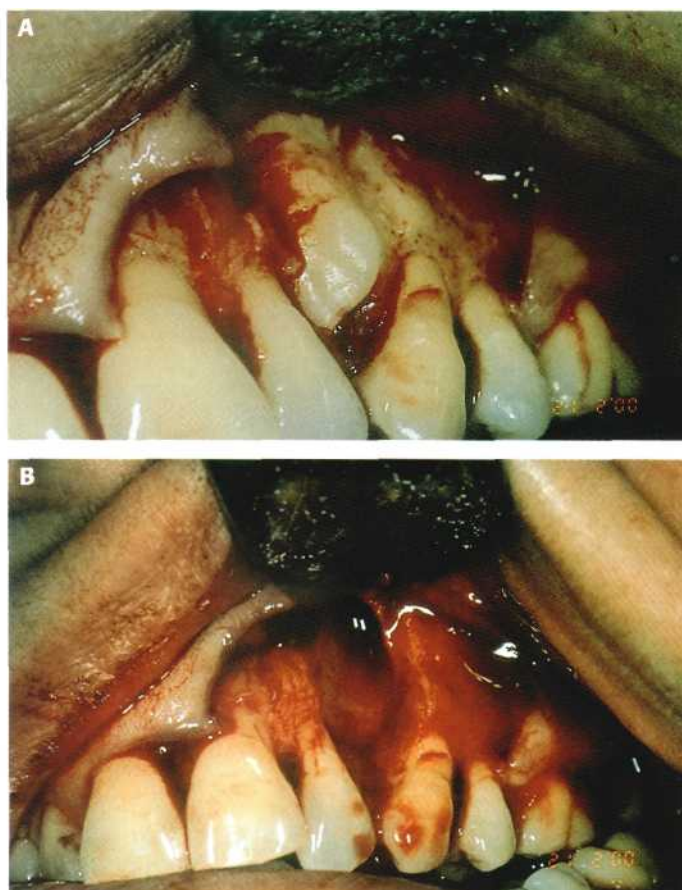


**Figura 14.40.** (A) Disección del colgajo mucoperióstico. (B) Ostectomía. (C) Odontosección. (D) Extracción de la corona y después desplazamos la raíz hacia abajo para hacer su extracción.





**Figura 14.41.** Extracción del 2.3 incluido por vestibular. (A) Preparación de un colgajo triangular. (B) Ostectomía. (C) Odontosección.



**Figura 14.42.** Extracción del 2.3 incluido por vestibular. (A) Preparación de un colgajo triangular con descarga vertical por distal. (B) Extracción del canino incluido y limpieza de la zona operatoria.

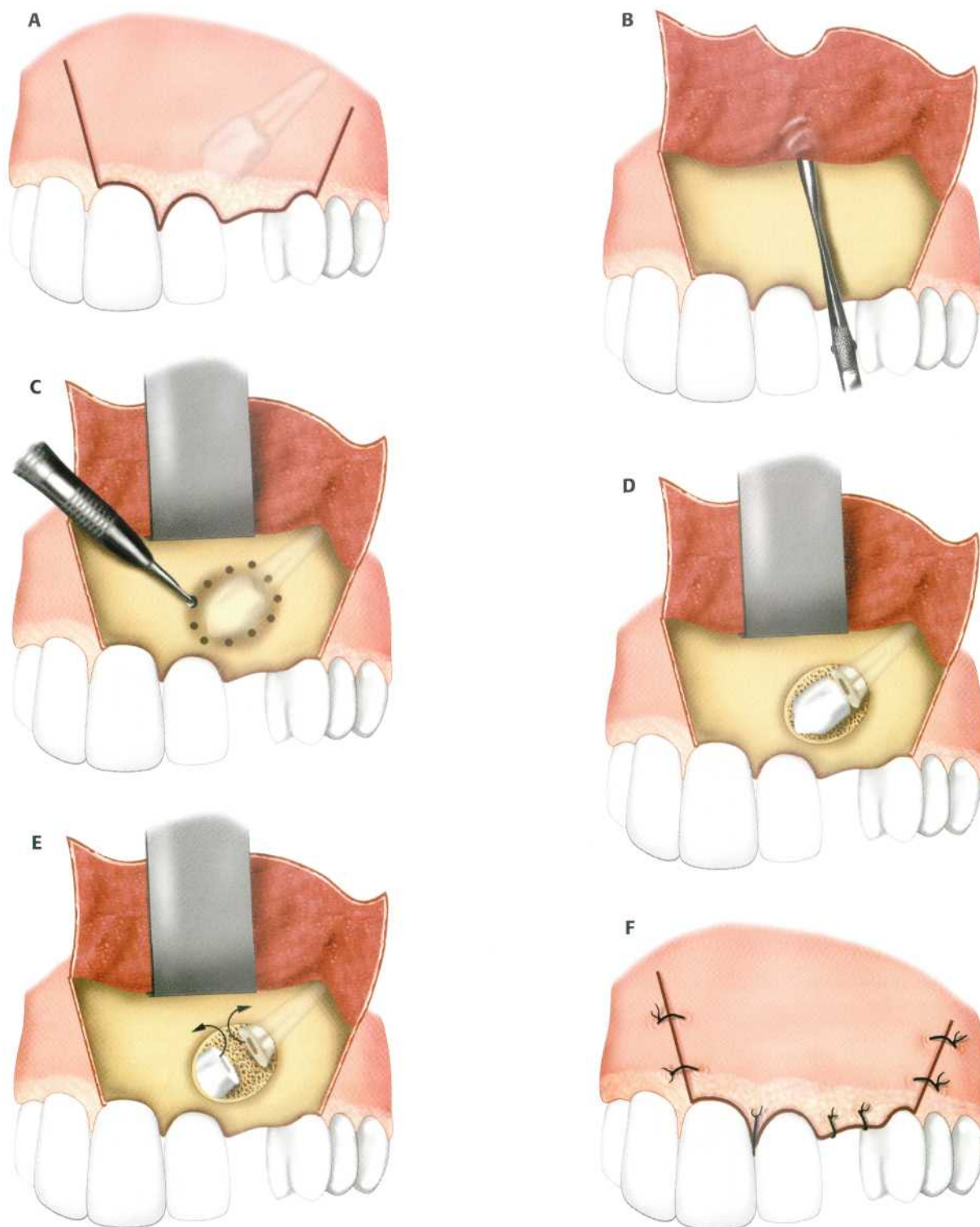
el ápice en posición vestibular. Al utilizar la vía palatina, deberemos tener siempre presente tal posibilidad, pese a su rareza, ya que la técnica tiene variaciones. La secuencia, en este caso, será la siguiente:

- Abordaje palatino, exposición de la corona y odontosección si es preciso. El primer tiempo de esta fase operatoria es localizar la corona dentaria mediante la ostectomía pertinente. Debemos descubrir la corona y el tercio cervical de la raíz y seccionar el canino lo más cerca posible del cuello dentario. La odontosección completa como en los otros casos se efectúa con el botador introducido en la ranura hecha con la fresa, lo que permite al mismo tiempo luxar la corona hacia el exterior o el interior según su posición. Una vez retirada la corona y si tras intentar retirar la raíz, vemos que presenta resistencia y se encuentra entre el incisivo lateral y el primer bicúspide o bien entre ambos bicúspides, ampliaremos el abordaje quirúrgico con una segunda vía.

- Abordaje vestibular y ostectomía. Una vez identificado y luxado el ápice, trataremos de retirarlo por esta vía y si no lo conseguimos, procuraremos luxarlo completamente con un elevador e impulsarlo hacia la cavidad palatina correspondiente a la corona para así finalizar la avulsión por vía palatina.

El no tener en consideración esta situación intermedia puede llevarnos a intentar hacer la extracción por una sola vía, lo que además de alargar exageradamente la intervención quirúrgica dará lugar a múltiples accidentes y complicaciones (figura 14.44).

En este caso al quedar un defecto con la pérdida de las dos corticales estará, recomendado emplear técnicas de regeneración tisular guiada (membranas reabsorbibles por palatino y vestibular y relleno de la cavidad con materiales de regeneración ósea).



**Figura 14.43.** Extracción de un canino superior en posición vestibular. (A) Incisión de Neumann. (B) Despegamiento de un colgajo trapezoidal. (C) Osteotomía en sello postal. (D) Odontosección en el cuello dentario. (E) Extracción de la corona y la raíz por separado. (F) Sutura.

#### 14.6.3.4. Consideraciones especiales

##### 14.6.3.4.1. Canino incluido en el seno maxilar

Aunque posible, esta variante es excepcional. En este caso, el abordaje sería el convencional para el seno maxilar, es decir incisión en fondo de vestibulo a nivel de la fosa canina ya que el fondo de saco vestibular nos ofrece una mucosa laxa con un excelente y abundante poder de reparación, osteotomía de la pared anterior, exploración de la cavidad, osteotomía y avulsión del diente.

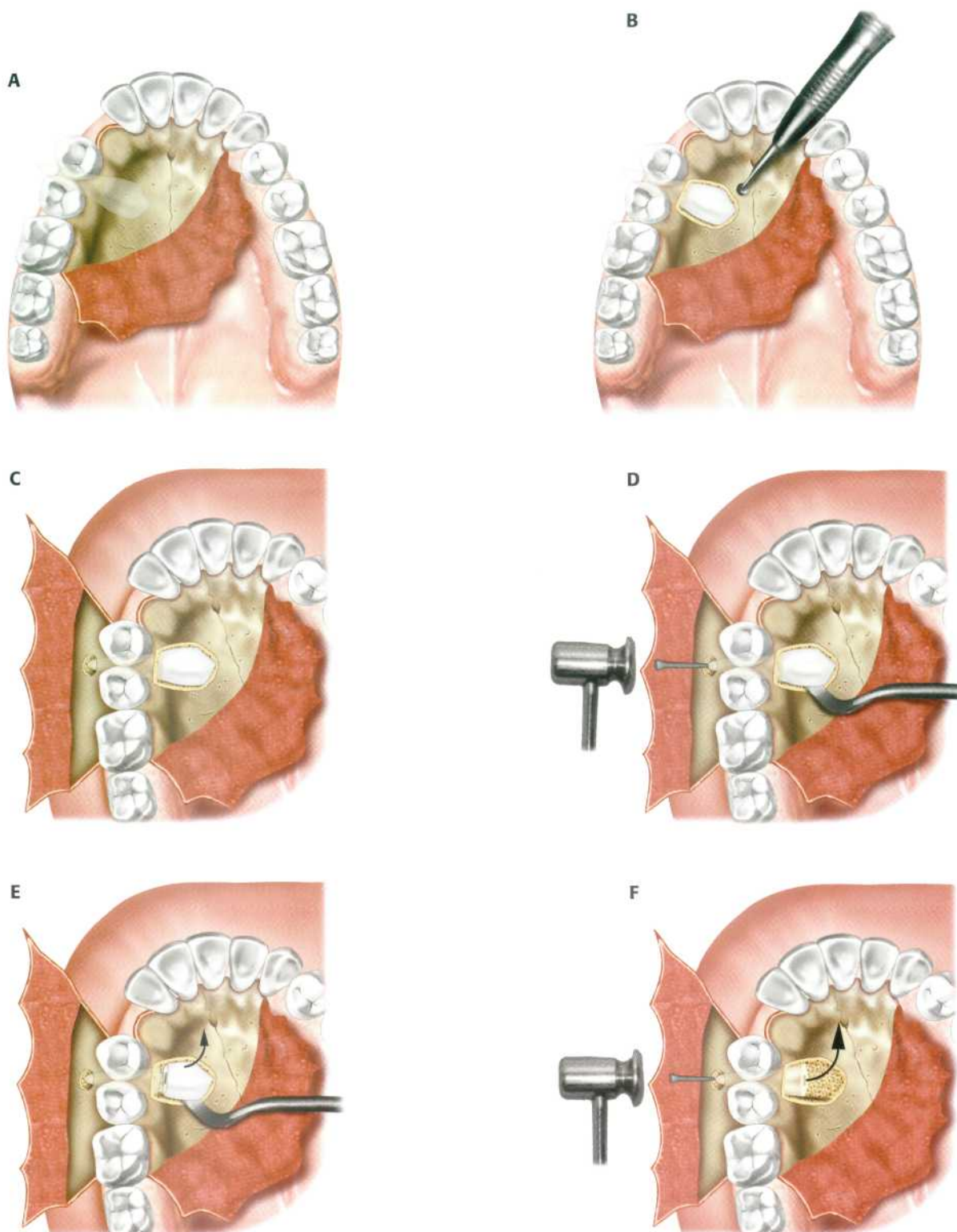
##### 14.6.3.4.2. Canino en el suelo de la fosa nasal

Este caso, si cabe más raro que el anterior, requiere un abordaje complejo a través de una incisión amplia en el fondo del vestibulo, disección de la mucosa nasal y osteotomía a demanda, en función de la profundidad a la que se encuentre el diente.

##### 14.6.3.4.3. Pacientes edéntulos

En los pacientes desdentados totales, muchas veces los caninos incluidos pasan inadvertidos en el momento en que se extraen los otros



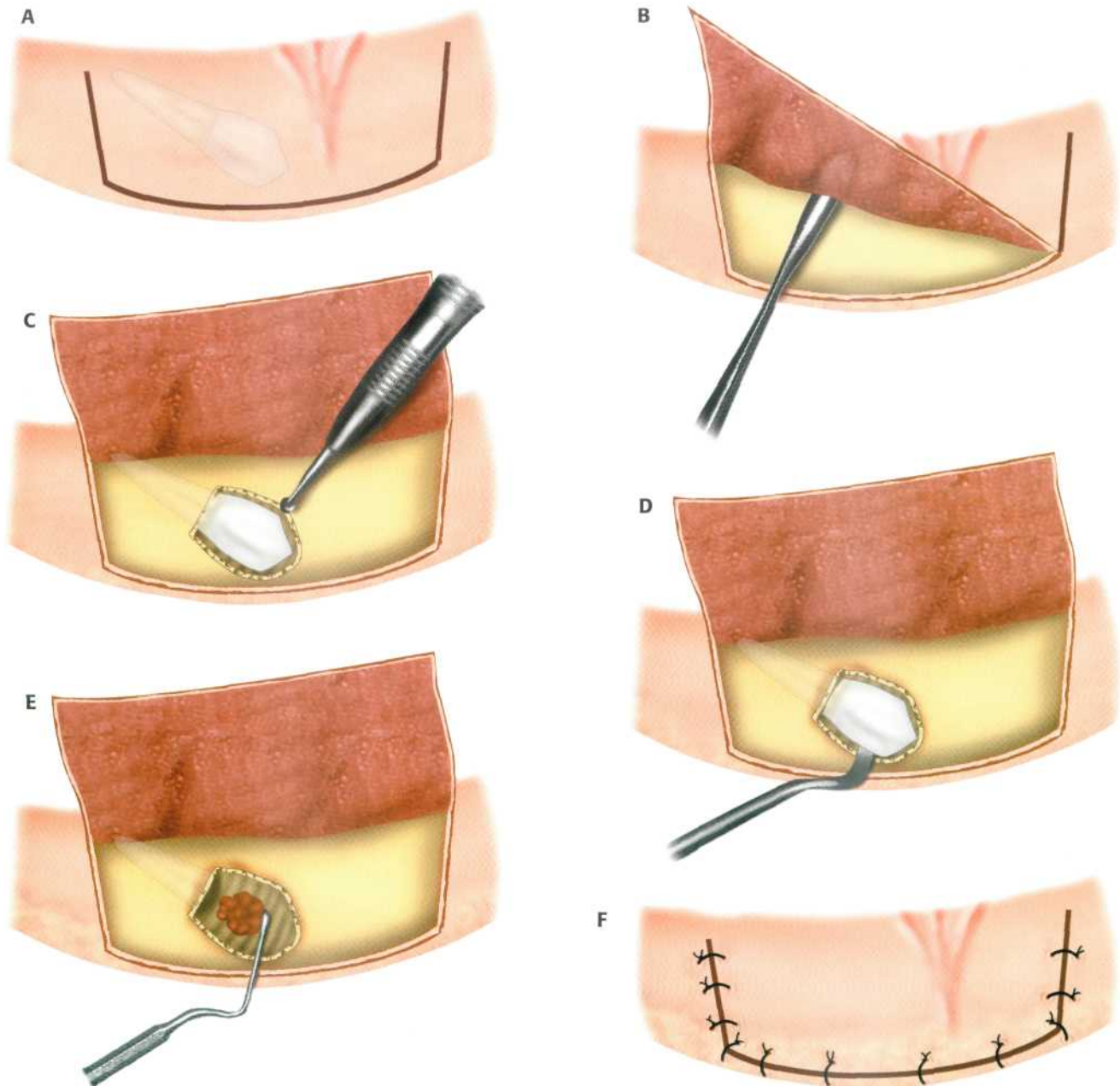


**Figura 14.44.** Extracción de un canino superior en posición intermedia (vestíbulo-palatino). (A) Abordaje palatino. (B) Osteotomía para visualizar la corona del diente. (C) Abordaje vestibular y osteotomía para visualizar la raíz dentaria. (D) Extracción de todo el diente por palatino por acción del botador y del escoplo. (E) Odontosección. (F) Extracción de la corona por palatino y la raíz puede eliminarse por vestibular o por palatino.

dientes, pero la presión de la prótesis dentaria removible, al irritar la zona puede estimular el mecanismo eruptivo y al no estar presentes los dientes que obstaculizaban su camino, el diente incluido intenta erupcionar. La presión de la prótesis completa asimismo acarrea reabsorción ósea lo que también facilita la erupción del canino o que éste se sitúe en posición submucosa, con posible contacto con la cavidad bucal con las complicaciones de tipo infeccioso que esto acarrea.

En los pacientes ancianos o prematuramente edéntulos, la intervención quirúrgica es, habitualmente, más simple, ya que la falta de dientes y la desaparición del reborde alveolar hacen que el canino se encuentre próximo a la cavidad bucal, con frecuencia en posición submucosa. Estos datos favorables no deben incitarnos a la negligencia. La incisión se puede hacer en la misma cresta alveolar o en su lado palatino, según la localización del diente, pero preparando preferente-





**Figura 14.45.** Extracción de un canino superior vestibular en un paciente desdentado. (A) Incisión. (B) Despegamiento del colgajo. (C) Osteotomía. (D) Extracción del canino. (E) Legrado. (F) Sutura.

mente un colgajo vestibular. El resto de la intervención quirúrgica se realizará según la secuencia ya descrita, respetando todas las reglas y evitando la improvisación resultante de una dificultad operatoria fortuita (figura 14.45). Debemos reparar en la mayor fragilidad del hueso senil, osteoporótico en mayor o menor grado, que resultará fácilmente fracturable. Como complicación deberemos considerar la mayor incidencia de anquilosis dentaria en pacientes ancianos, lo que dificultará la extracción.

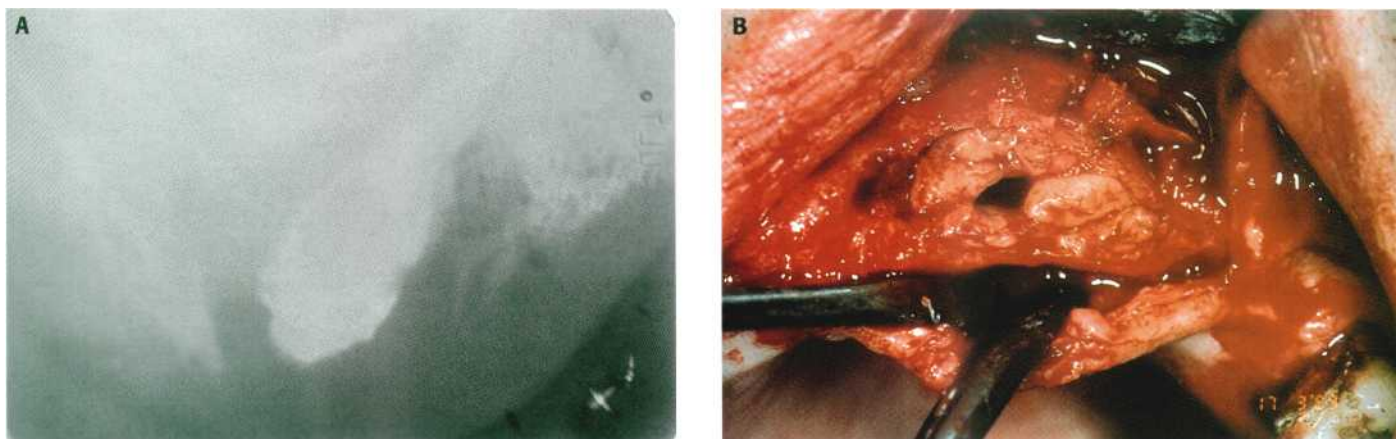
La osteotomía debe ser lo más económica posible y siempre respetando la cresta ósea, para así permitir una mejor restauración funcional (figura 14.46). Debemos recurrir como siempre a la odontosección para evitar una amplia herida ósea y la pérdida del reborde alveolar superior que posiblemente cicatrizará lentamente y quizás de forma incompleta, acarreando trastornos posteriores desde el punto de vista protésico. Tras la sutura que readapta el colgajo, podemos colocar inmediatamente la

prótesis completa del paciente recubierta con acondicionador de tejidos (Viscogel®).

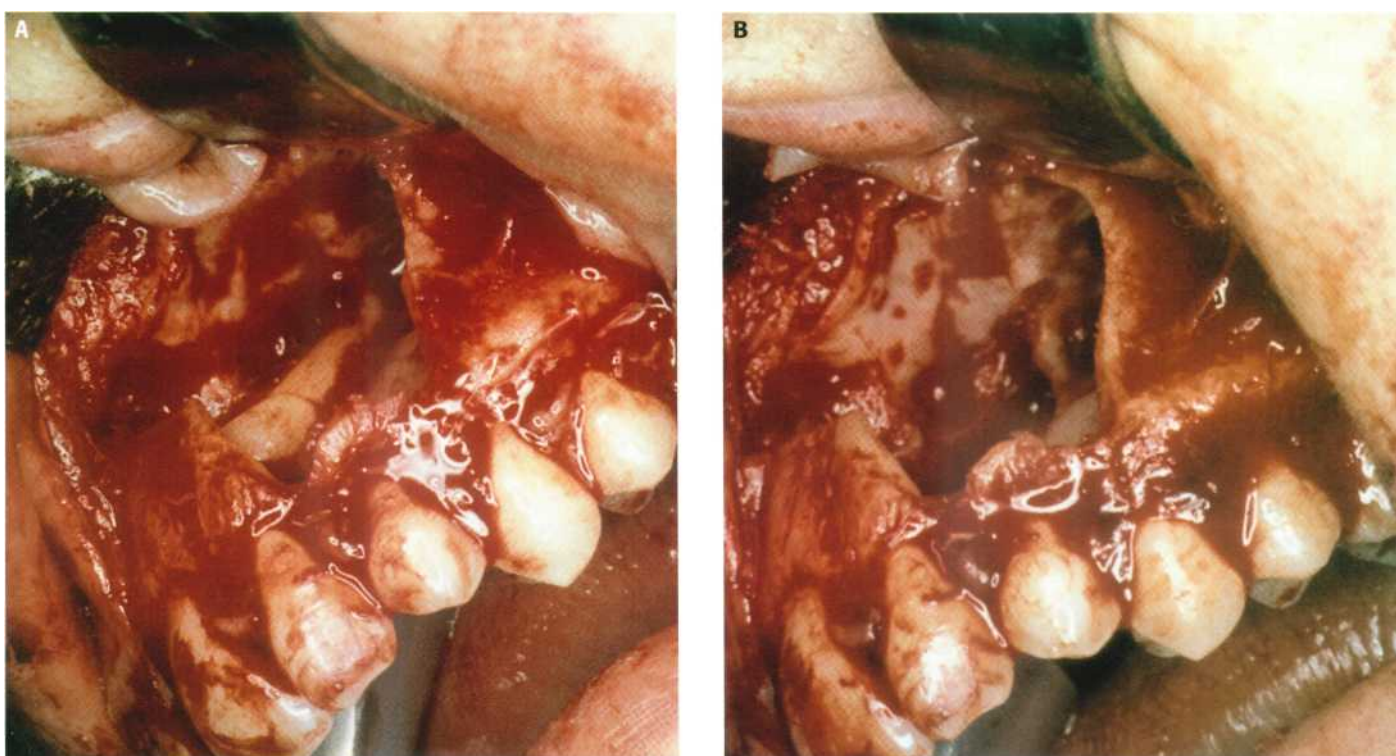
#### 14.6.3.4.4. Caninos incluidos en posiciones atípicas

En casos muy raros, la localización del canino escapa a toda posible sistematización, ocupando una posición completamente incomprensible. En estos casos no es posible dar una técnica operatoria definida, sino que de acuerdo con nuestros conocimientos quirúrgicos nos adaptaremos a las condiciones locales.

Estas inclusiones en localizaciones atípicas (suelo de órbita, reborde mentoniano, etc.) suelen ser asintomáticas y raramente requieren la extracción quirúrgica. En la mayoría de los casos, la exteriorización del problema viene motivada por la presencia de un quiste folicular. La extracción del diente incluido será entonces un acto suplementario y facilitado por la exéresis del quiste. La cavidad residual del quiste per-



**Figura 14.46.** Canino superior incluido en un paciente desdentado total. (A) Rx oclusal del maxilar superior que permite observar un canino incluido con reabsorción de la corona y una imagen radiotransparente pericoronaria. (B) Incisión supracrestal con despegamiento vestibular y palatino que nos permite ver el canino incluido y el tejido quístico que rodea su corona.



**Figura 14.47.** (A) Exéresis de un quiste folicular asociado a la inclusión del 2.3. (B) Extracción del 2.3.

mitirá el desplazamiento, normalmente sin esfuerzo, del diente incluido hacia el camino de salida (figura 14.47).

#### 14.6.3.5. Canino inferior

La inclusión del canino inferior es mucho menos frecuente, como vimos, que la del superior. El diagnóstico radiológico de la posición es generalmente más fácil. Las radiografías periapicales según la técnica doble o del "paralelaje" y en este caso la radiografía oclusal, más fiable que en las inclusiones superiores, nos orientarán acerca de la posición, que habitualmente es vestibular (figura 14.48). También es inexcusable la radiografía panorámica, que nos permitirá descartar otras anomalías en los maxilares. Otros detalles de importancia son:

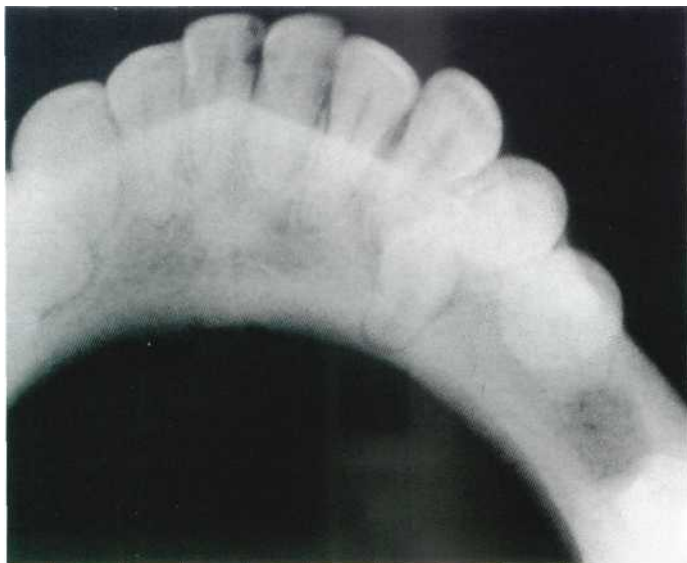- Altura, forma, tamaño y posición del canino.
- Orientación del eje mayor del diente (horizontal, vertical, oblicuo, excepcionalmente intermedio).

- Relación con las estructuras vecinas (dientes, foramen mentoniano, corticales externa e interna, etc.).
- Alteraciones en la forma (dilaceración radicular).
- Tejido óseo que rodea el diente incluido.

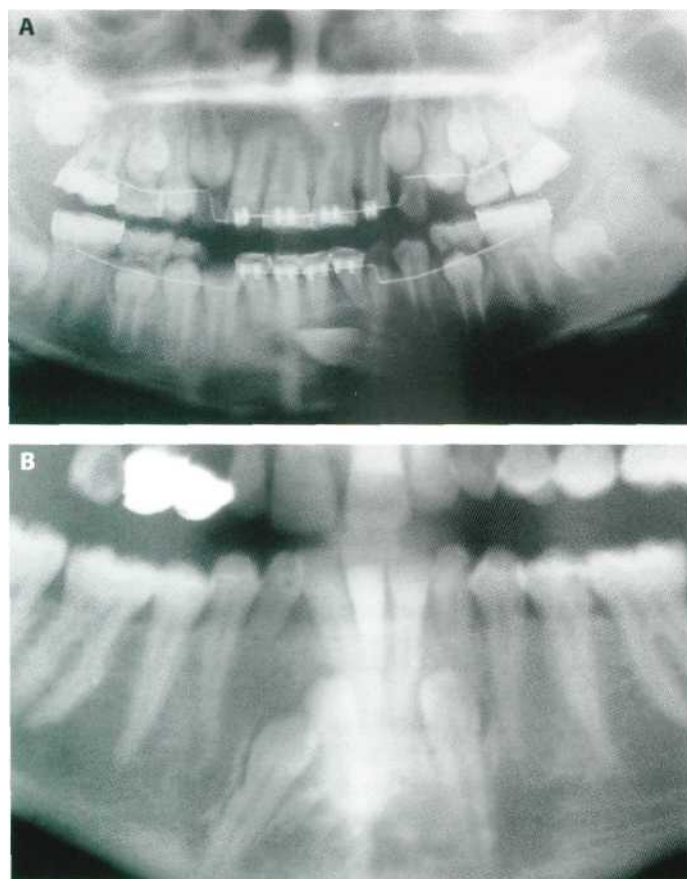Igual que en el caso del canino superior incluido, podemos encontrarnos con el diente en posición vestibular, lingual, intermedia o mixta. Pero además según Biou, existen dos tipos de inclusión que comportan pequeñas variaciones en la técnica operatoria:

- Inclusiones en el hueso alveolar, en las que el canino incluido tiene unas relaciones muy íntimas con el resto de dientes de la arcada dentaria, lo que introduce una dificultad suplementaria a la extracción. En estos casos las raíces de los dientes que rodean el canino, pueden quedar después de la exodoncia con una alveolitis superficial ya que la cicatrización ósea en la región alveolar está sujeta a posibles alteraciones difíciles de controlar (figura 14.49).



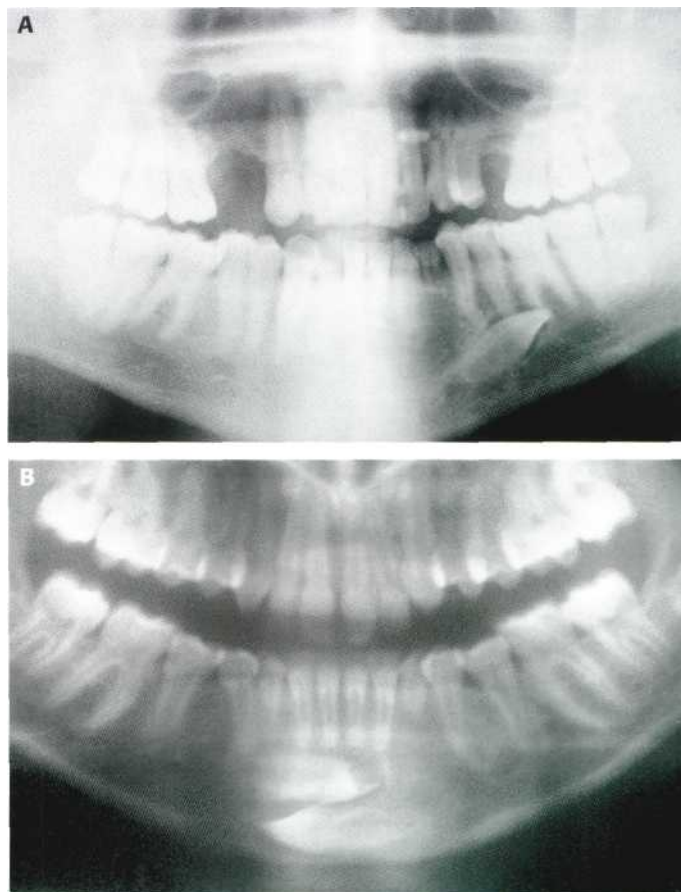

**Figura 14.48.** Radiografía oclusal que nos muestra un canino inferior en posición lingual.



**Figura 14.49.** Inclusión de caninos inferiores en el hueso alveolar. (A) 3.3 incluido cerca de los ápices de los incisivos. (B) 3.3, 4.2 y 4.3 incluidos entre los ápices de los dientes vecinos.

- Inclusiones en el cuerpo de la mandíbula. En este caso el canino está en una posición más o menos vertical por debajo de las raíces de los incisivos o premolares. La dificultad operatoria viene dada por lo reducido del campo quirúrgico y por el peligro de que con las maniobras de exodoncia pueda producirse una fractura mandibular (figura 14.50).



**Figura 14.50.** Inclusión de caninos inferiores en el cuerpo mandibular. (A) 3.3 en inclusión intraósea completa. (B) 3.3 y 4.3 incluidos en la zona mentoniana.

#### 14.6.3.5.1. Canino inferior en posición vestibular

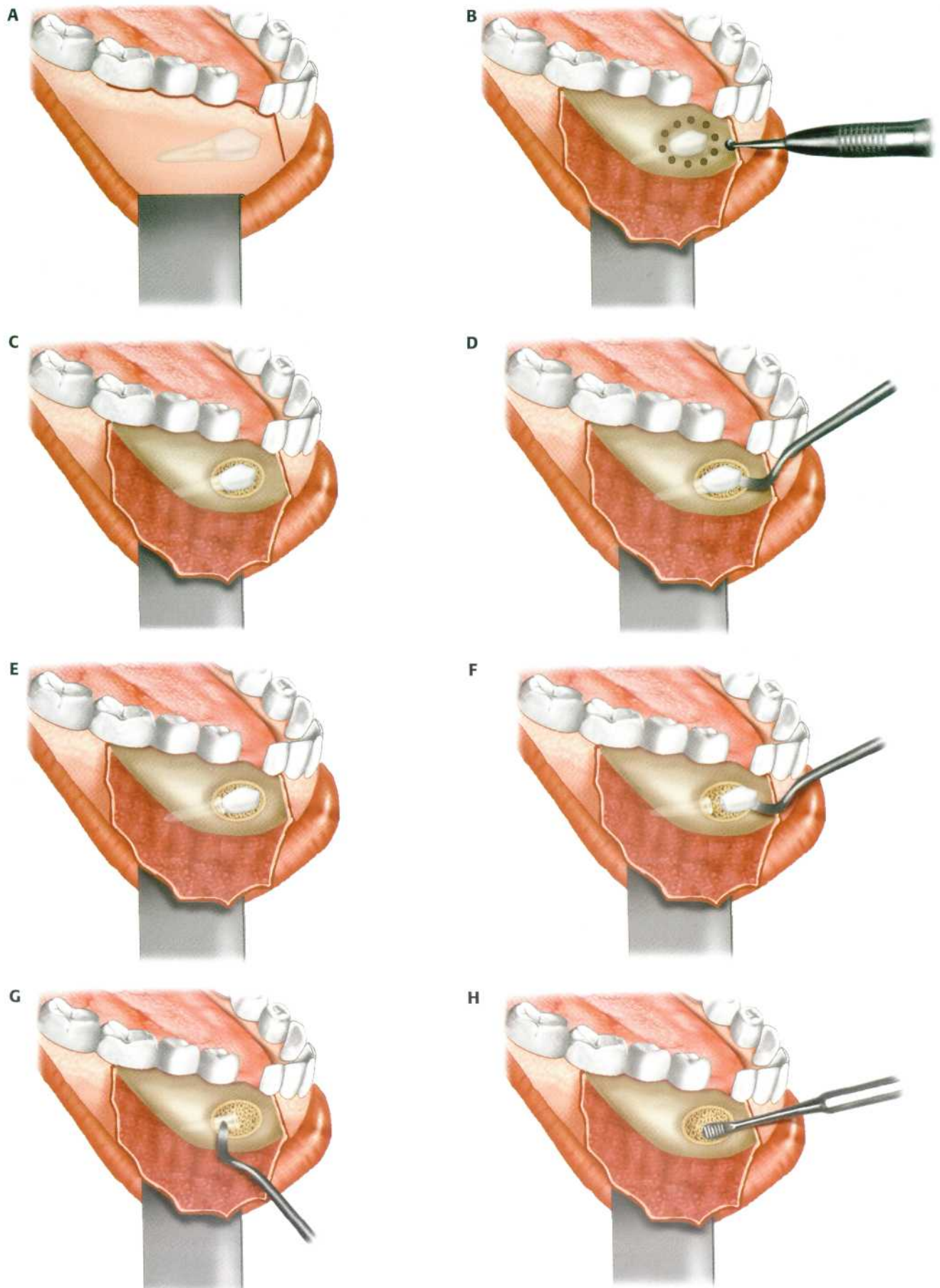
Una vez aplicada la anestesia, mediante bloqueo de los nervios lingual y dentario inferior del lado afecto, resulta útil infiltrar localmente en el fondo del vestíbulo para así, por el efecto vasoconstrictor de la adrenalina, conseguir un menor sangrado y mejor visión del campo operatorio.

#### - Incisión

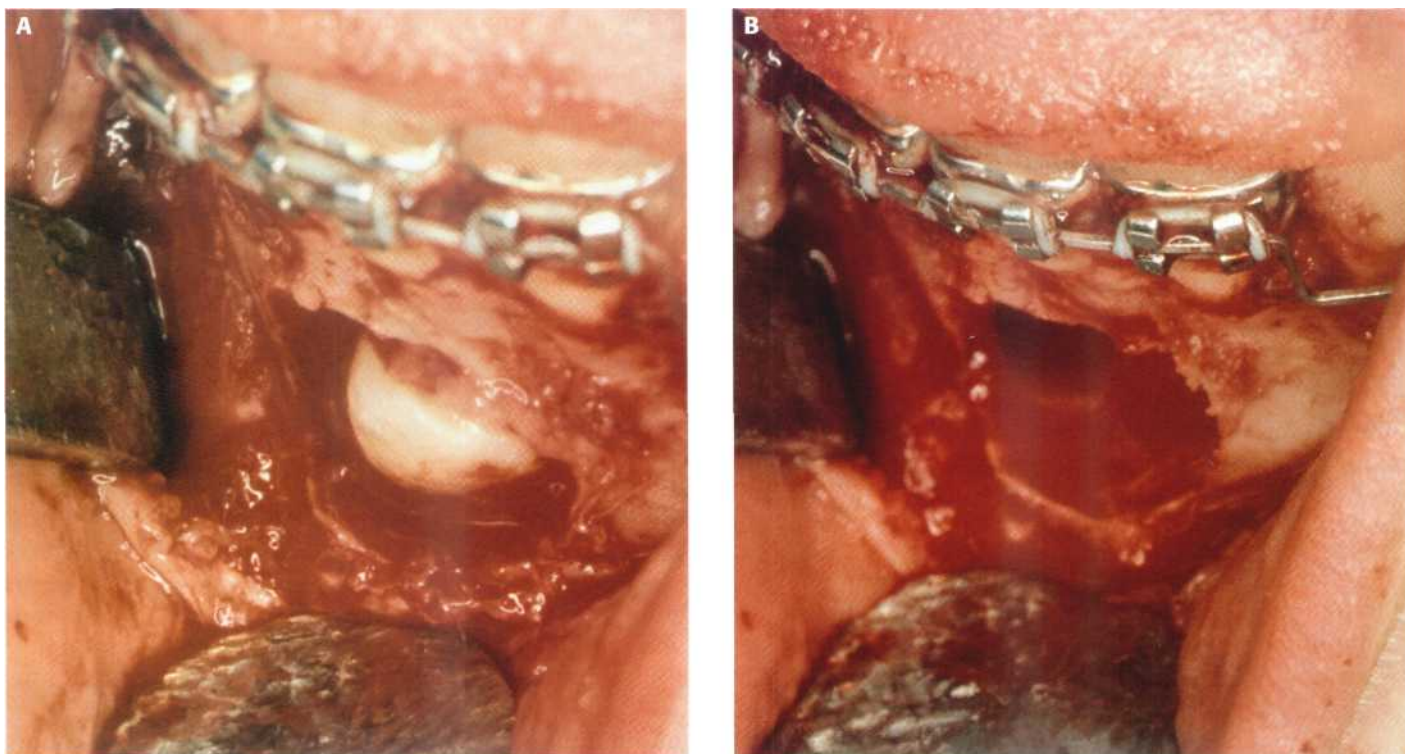
Para este apartado valen las mismas incisiones que hemos comentado para el canino superior en posición vestibular. En nuestra experiencia, la incisión de Neumann parcial desde el primer molar con una sola descarga en la zona mesial del incisivo lateral suele ser suficiente para nuestros propósitos. Debe tenerse presente siempre la posición del pedículo vasculo-nervioso mentoniano (figura 14.51).

Si el canino está en una posición muy baja y cercana al reborde mandibular, podría indicarse un abordaje endobucal mediante una incisión semilunar amplia en la mucosa libre. Es de indicación excepcional un posible abordaje cutáneo extraoral, aunque algunos autores lo recomiendan para la extracción de caninos incluidos en posición lingual baja (en zona mentoniana). La incisión será mínima y quedará disimulada al estar por debajo del reborde mandibular. Se seccionan el tejido subcutáneo y el músculo cutáneo del cuello y se incide el periostio. Una vez ligados los vasos sangrantes, se separan los bordes de la herida y se expone la mandíbula. Se efectúan la osteotomía pertinente y las demás fases operatorias que ya hemos descrito, para finalmente colocar un drenaje aspirativo tipo Redón y cerrar la incisión por planos.





**Figura 14.51.** Extracción de un canino inferior en posición vestibular. (A) Incisión de Neumann parcial con descarga mesial. (B) Osteotomía en sello postal. (C) Visualización correcta de la corona dentaria. (D) Extracción del canino con botadores. (E) Odontosección. (F) Extracción de la corona dentaria. (G) Extracción de la raíz. (H) Regularización ósea con lima de hueso.



**Figura 14.52.** Extracción del 3.3 situado por vestibular. (A) Ostectomía que permite ver el canino incluido. (B) Extracción, legrado y regularización ósea.

#### - Disección del colgajo

Como siempre, deberemos exponer convenientemente el campo, para evitar caer en una zona quirúrgica con mala visibilidad y así evitar mayor dificultad y duración de la intervención. En este caso deberemos reparar en la presencia del nervio mentoniano que, en caso de duda es conveniente identificar y proteger para evitar lesionarlo al traccionar el colgajo con el separador.

#### - Ostectomía

Este tiempo presenta las mismas características que con el canino superior. Con mucha frecuencia nos veremos obligados a efectuar la odontosección con el fin de hacer la extracción de la forma menos traumática posible. Debe recordarse que la estructura ósea mandibular es muy compacta y por tanto poco elástica, lo que favorece que se fracture el diente al intentar luxarlo. En contadas ocasiones nos veremos obligados a fragmentar el diente en tres o cuatro partes. La odontosección es casi obligada, especialmente cuando la inclusión es horizontal (figura 14.51).

La ostectomía de la cortical externa en muchas ocasiones está facilitada por la presencia de un quiste folicular que rodea la corona del canino incluido y que ha adelgazado el grosor de la cortical.

#### - Avulsión, legrado, regularización ósea y sutura

La extracción se realiza con elevadores y el resto de tiempos quirúrgicos serán similares a los ya comentados para el canino superior (figuras 14.52 y 14.53). Algunos autores recomiendan, tras cerrar la herida mucosa, colocar sobre el mentón dos bandas de esparadrapo con el fin de hacer compresión sobre la zona y evitar que la herida se abra.

#### 14.6.3.5.2. Canino inferior en situación lingual

De preferencia, las inclusiones linguales deben intentarse extraer por vía vestibular. En esta posición, la extracción quirúrgica por vía lingual requiere una cierta destreza, por la vecindad de estructuras anató-

micas importantes como el nervio lingual, la arteria y venas sublinguales, el conducto de Wharton y la glándula sublingual. Deberemos evitar los colgajos linguales con descargas por su mala vascularización y nos limitaremos a practicar una incisión que recorra el borde gingival libre, suficientemente extensa para permitir un correcto abordaje mediante la elevación de un colgajo envolvente lingual. La amplitud del despegamiento dependerá evidentemente del tamaño, la dirección y la posición del diente incluido. Desgraciadamente en estos casos la visibilidad del campo operatorio suele ser bastante deficiente. La técnica quirúrgica no varía de la ya descrita anteriormente. En la situación intermedia puede ser necesario un abordaje combinado (vestibular y lingual) y se efectúa la exodoncia por separado, raíz por lingual y corona por vestibular o viceversa, tras haber realizado previamente la odontosección del canino.

Un abordaje doble puede llegar a ser necesario como el caso descrito por Rius y cols., en el que se presenta un canino incluido en posición lingual, con un quiste folicular añadido, junto con un diente supernumerario situado por vestibular (figura 14.54).

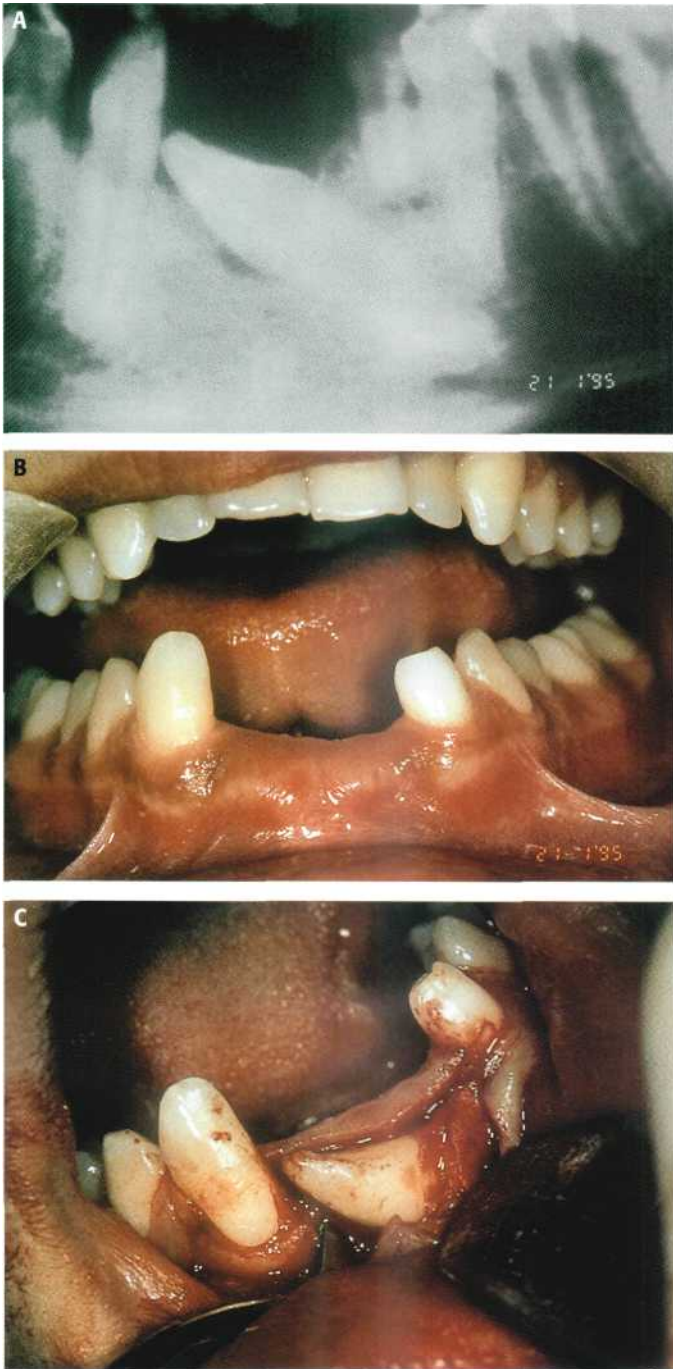
En las localizaciones muy bajas, especialmente en pacientes desdentados y ancianos, deberemos extremar las precauciones, a fin de evitar ostectomías excesivas que puedan comprometer la resistencia mandibular (figura 14.55).

#### 14.6.3.6. Canino transmigrado

En raras ocasiones un canino inferior puede migrar de un lado de la mandíbula al otro, y se define como transmigrado si la mitad o más del mismo ha atravesado la línea media (figura 14.56).

En los casos descritos, suele haber existido un obstáculo para la erupción natural, tal como la presencia de dientes supernumerarios, odontomas y otros dientes permanentes incluidos o antecedentes de fractura mandibular en la infancia. Si el canino no puede erupcionar fisiológicamente, seguirá el camino de menor resistencia; como el diente se mueve en dirección de la corona, y por la inclinación mesial del germen, es po-



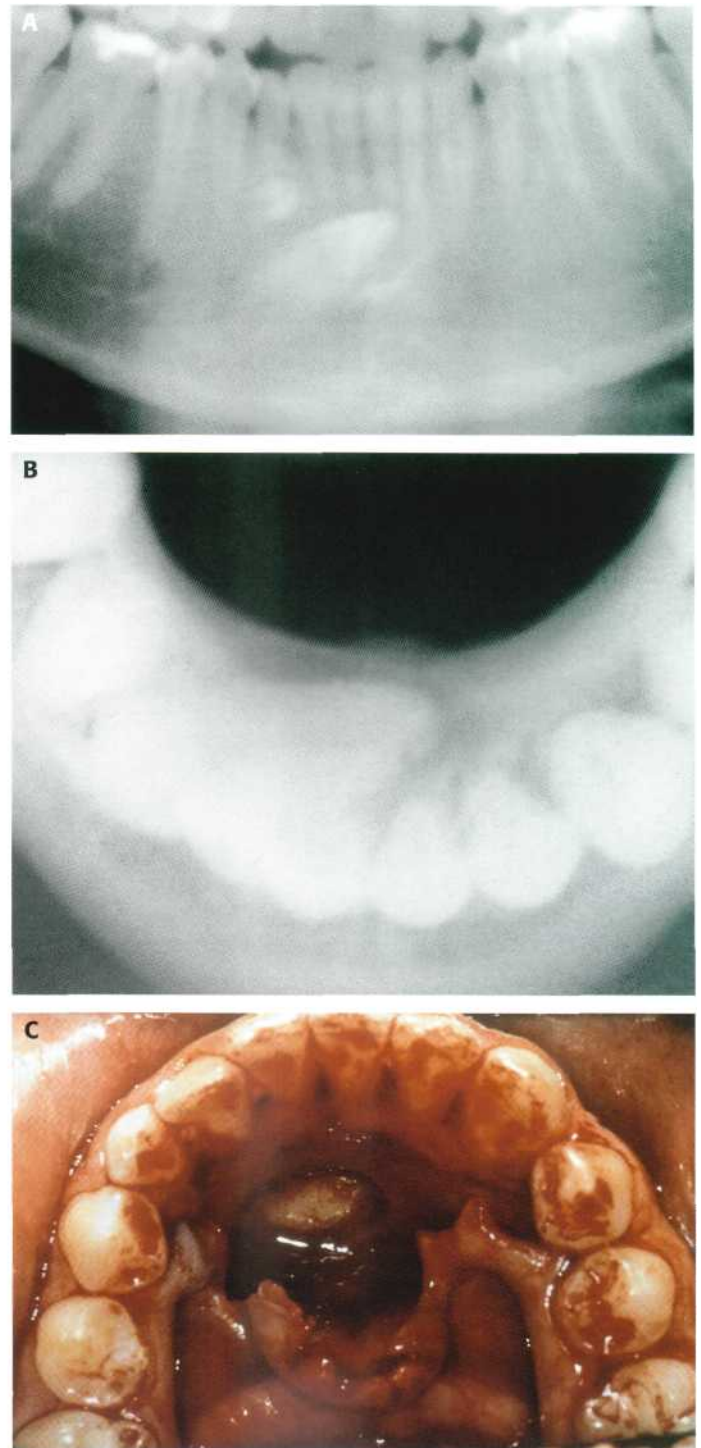


**Figura 14.53.** Canino inferior incluido. (A) Detalle de la ortopantomografía. (B) Imagen intraoral. (C) Incisión en la cresta alveolar con despegamiento vestibular que nos permite ver el 3.3, para proceder a su extracción.

sible que adopte una posición horizontal, migrando hacia el lado contralateral. Esta migración vendría favorecida por el largo periodo de formación de la raíz, por la existencia de un área de osteolisis pericoronaria y por la forma cónica o en clavija del canino.

De acuerdo con nuestra experiencia publicada por Alaejos y cols., la indicación de la extracción de un canino transmigrado, vendría dada por la existencia de sintomatología asociada (quiste folicular) y por la accesibilidad quirúrgica. En caso contrario, se podría optar por la abstención quirúrgica y con el canino bajo observación (figura 14.57).

Estos dientes mantienen su innervación original, hecho que debe tenerse presente si se efectúa la extracción con anestesia local.



**Figura 14.54.** Canino incluido por la obstrucción de un diente supernumerario. (A) Detalle de la ortopantomografía. (B) Radiografía oclusal inferior que demuestra la posición lingual del 4.3. (C) Abordaje y extracción del canino por vía lingual. El diente supernumerario se extrajo con un abordaje vestibular.

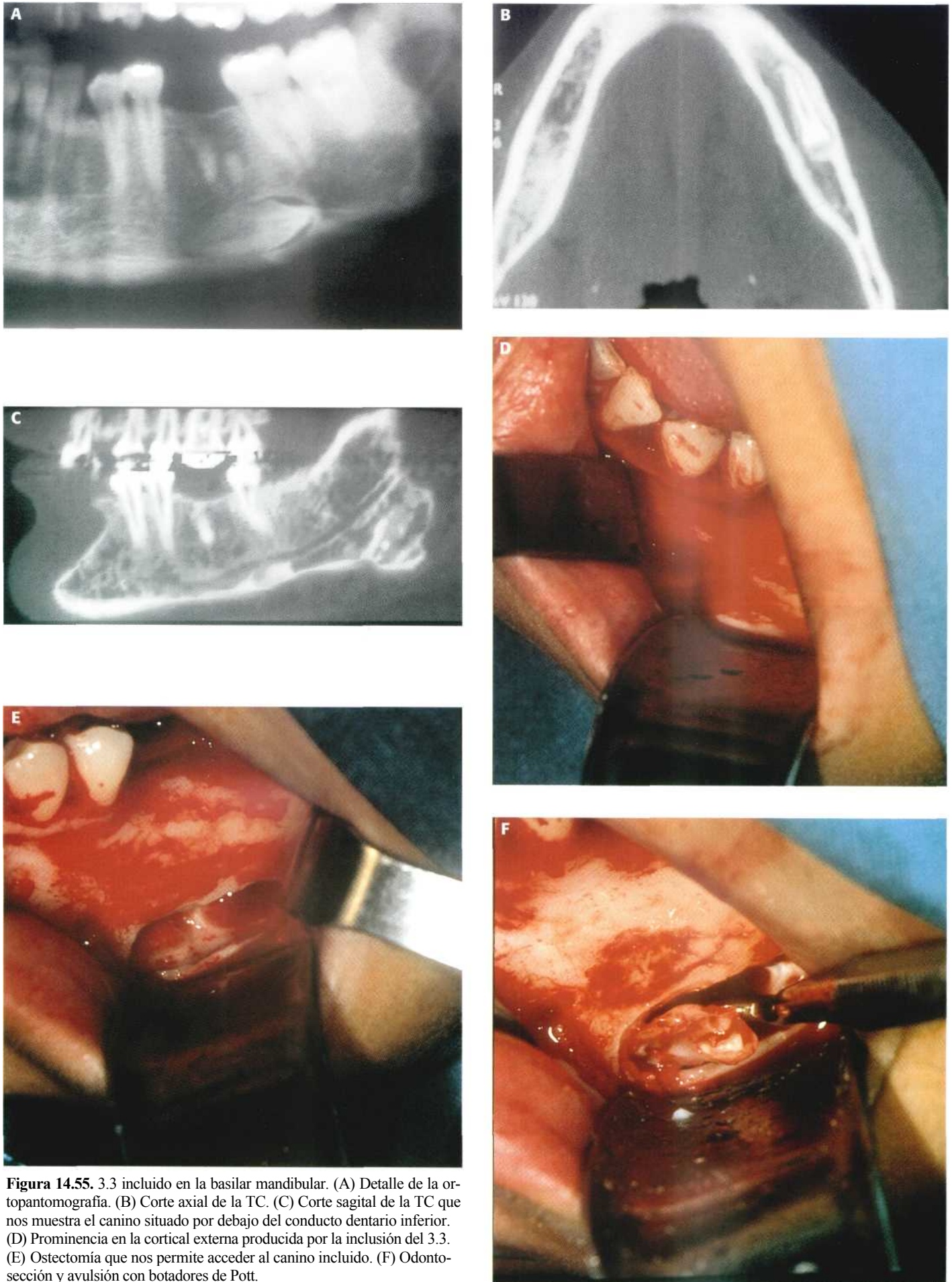
## 14.7. COMPLICACIONES Y TRATAMIENTO POSTOPERATORIO

### 14.7.1. COMPLICACIONES

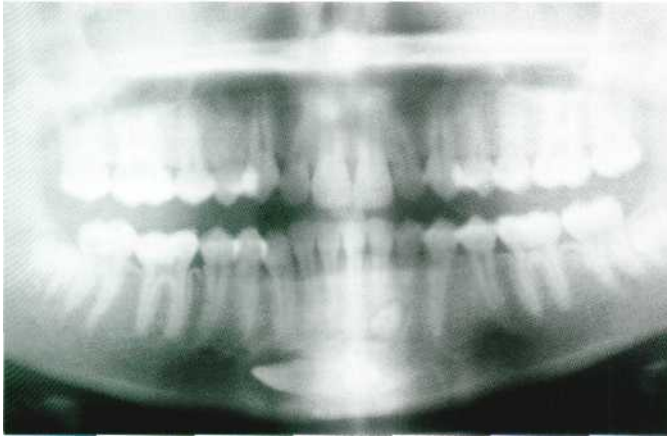
#### 14.7.1.1. Intraoperatorias

La perforación de la fibromucosa palatina puede producirse si se hacen maniobras bruscas en el despegamiento de la misma. Para evitarlas,





**Figura 14.55.** 3.3 incluido en la basilar mandibular. (A) Detalle de la ortopantomografía. (B) Corte axial de la TC. (C) Corte sagital de la TC que nos muestra el canino situado por debajo del conducto dentario inferior. (D) Prominencia en la cortical externa producida por la inclusión del 3.3. (E) Osteotomía que nos permite acceder al canino incluido. (F) Odontosección y avulsión con botadores de Pott.



**Figura 14.56.** Canino transmigrado (3.3) con un quiste folicular y un diente supernumerario en la zona apical del 3.2.

debemos insistir en realizar la disección en un frente amplio, a todo lo ancho del colgajo, e ir avanzando paulatinamente. Ello es especialmente importante en los pacientes desdentados totales portadores de prótesis completas removibles, en los que es común que la fibromucosa se adhiera firmemente al hueso subyacente.

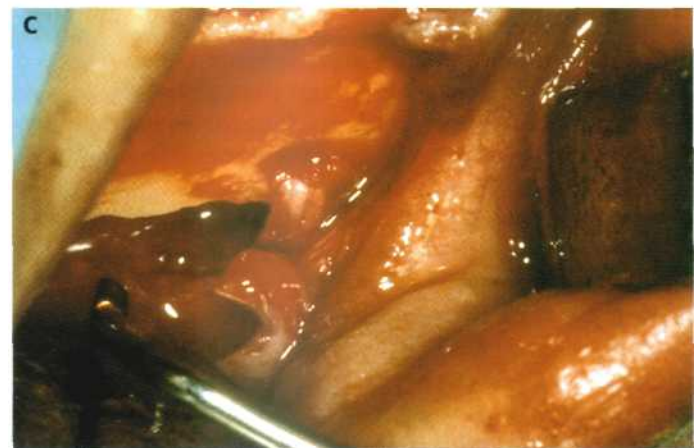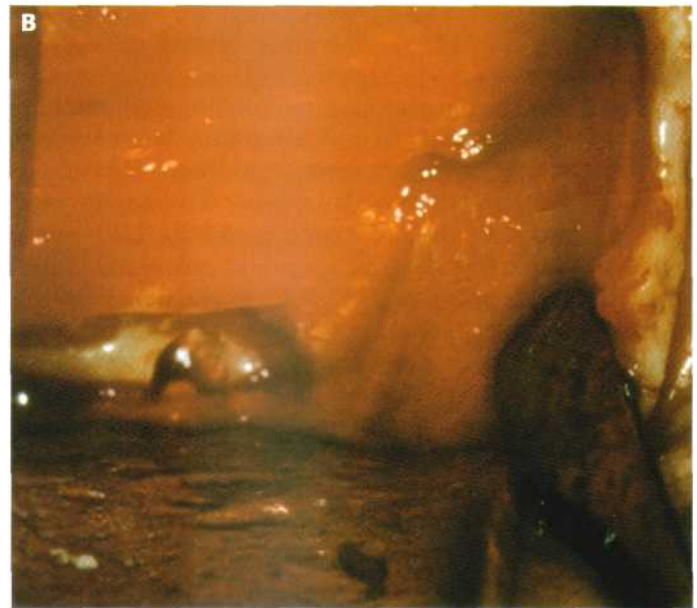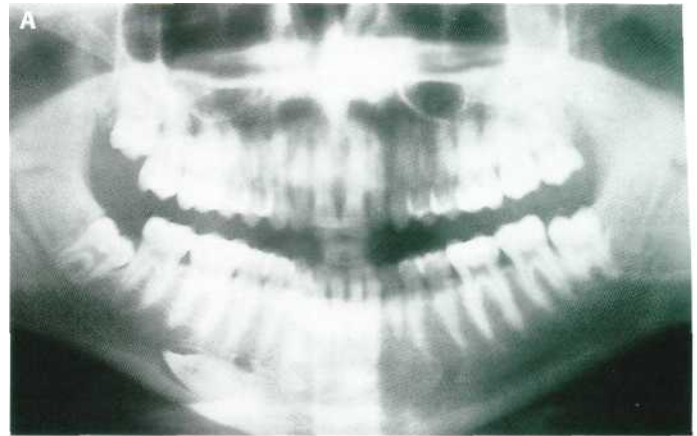
La sección del pedículo vasculo-nervioso nasopalatino mejora el campo de trabajo del operador, y puede llegar a ser necesaria en algún caso de localización muy medial, pero provocaremos habitualmente, sangrado persistente a nivel del conducto nasopalatino. Resulta útil un taponamiento del orificio con cera de hueso, aunque preferimos aplicar apósitos texturados de colágeno y presión, de manera que interferamos lo mínimo en los procesos posteriores de curación. Debemos extremar las precauciones en la disección posterior del colgajo palatino a fin de no sobrepasar la línea transversal imaginaria que une las caras distales de los segundos molares superiores, para evitar lesionar los pedículos palatinos anteriores tras su salida a nivel de los agujeros palatinos posteriores. Esta circunstancia puede conducir a la formación de hematomas y necrosis de la fibromucosa.

Excepcionalmente se puede producir la perforación del seno maxilar o del suelo de la fosa nasal, que no debe pasar inadvertido. En caso de producirse, es necesario efectuar una sutura cuidadosa para que la mucosa bucal cierre correctamente la comunicación buco o nasosinusal, administrar antibióticos y vasoconstrictores nasales y recomendar al paciente que evite las maniobras de Valsalva que aumenten la presión en las vías aéreas superiores. La consecuencia más temible de esta complicación es la aparición de una fistula o comunicación buconasal u orosinusal, cuyo tratamiento exigirá la realización de colgajos de vecindad vestibulares, palatinos o mixtos.

Aún más excepcional es el desplazamiento del diente o de parte del mismo, en el acto operatorio, al seno maxilar o a la fosa nasal. En tal caso, debería aplicarse una sutura cuidadosa y, en un segundo tiempo, bajo anestesia general, efectuar una exploración de las citadas cavidades y extraer el diente.

Más frecuente es la lesión de los dientes adyacentes en el acto quirúrgico. Las lesiones más comunes son la luxación accidental y la lesión de los ápices dentarios vecinos. La luxación es consecuencia de colocar inadecuadamente el elevador contra dichos dientes o de conducir el diente en una dirección equivocada en el momento de la luxación. Debemos insistir aquí una vez más en la indicación de la odontosección para evitar dichos contratiempos y reducir la duración de la intervención quirúrgica.

En el caso del canino incluido en situación mandibular, es posible lesionar el nervio mentoniano a consecuencia de una tracción excesiva



**Figura 14.57.** Canino transmigrado (3.3) por debajo del conducto dentario inferior derecho. (A) Ortopantomografía. (B) Extracción por vía intra-bucal. (C) Legrado de la zona operatoria, preservando la integridad de los nervios dentario inferior y mentoniano.

sobre el colgajo o por iatrogenia instrumental. En la mayoría de los casos se tratará de una neurapraxia reversible. Sin embargo, si el traumatismo es severo, se puede ocasionar la neurotmesis, con formación de un neuroma de amputación. La anestesia del labio inferior suele ser muy molesta para el paciente y en ocasiones se agrava por ser una anestesia dolorosa. La lesión raramente se produce a nivel de la salida o fora-

men del nervio mentoniano ya que éste puede ser localizado y protegido convenientemente, pero en cambio en el curso de la osteotomía, el nervio puede ser traumatizado en el mismo conducto dentario inferior, especialmente en la región premolar donde es muy superficial y con una relación muy estrecha con el diente incluido. Ante esta posible eventualidad es preferible, a partir del agujero mentoniano, retirar y liberar progresivamente el nervio hacia atrás, con el riesgo de que si éste pasa por delante del canino incluido debamos abstenernos de manipular en contacto o en la vecindad de este trayecto. En el caso del canino superior en posición vestibular debe ser excepcional la aparición de una lesión similar en el nervio infraorbitario.

Cuando el canino mandibular esté en una posición muy baja, y se trate de un paciente edéntulo total, sobre todo si es anciano, es posible, como ya comentamos, provocar una fractura ósea al aplicar una fuerza excesiva o en una dirección inadecuada.

#### 14.7.1.2. Postoperatorias

En esta etapa, las complicaciones más comunes son de índole infecciosa, debidas la mayoría de las veces al secuestro de fragmentos óseos, necrosados por un excesivo calentamiento, fruto de una refrigeración escasa, o bien de fragmentos libres de hueso no retirados durante la fase de lavado e inspección al final de la intervención quirúrgica. El tratamiento consistirá en antibioticoterapia oral o parenteral según la severidad del cuadro, drenaje y legrado si es preciso. La formación de un hematoma palatino puede causar dificultades en la curación de la herida y a menudo puede sobreinfectarse. Debe prevenirse esta eventualidad efectuando la compresión de la fibromucosa palatina y colocando una prótesis de acrílico recubierta en su interior con un acondicionador de tejidos.

En el abordaje palatino, como ya vimos, es preciso hacer la incisión siguiendo el margen gingival así como las papilas interdientarias para evitar necrosis de las porciones libres gingivales. La necrosis de parte de la fibromucosa palatina por lesión de alguno de los pedículos palatinos anteriores, ya comentada, es una complicación indeseable, de resultado incierto caso de que no se produzca la cicatrización del defecto por segunda intención.

La dehiscencia de la línea de sutura es una complicación que ocasiona considerables molestias al paciente, dado que, además de la exposición del lecho quirúrgico, en la cavidad ósea resultante tras la extracción se depositan restos alimentarios que pueden conducir a la aparición de un cuadro de osteítis u osteomielitis.

La movilidad anormal de los dientes vecinos es casi constante en las primeras semanas del postoperatorio, por la pérdida del soporte óseo (osteotomía y diente incluido) y por la inflamación y demás procesos reparativos que acontecen en la zona operatoria. Esta movilidad dismi-

nuye progresivamente con la cicatrización ósea pero puede quedar una ligera movilidad remanente y un cierto grado de alveolitis con dolor provocado por las variaciones térmicas. Estas secuelas son especialmente frecuentes tras la extracción de un canino en posición intermedia. Podríamos comentar muchas otras complicaciones pero al no ser específicas de este tipo de intervención quirúrgica, no nos extendremos y recomendamos repasar el capítulo 10.

Para concluir, es preciso recordar que, como en toda la cirugía bucal, la elección juiciosa de la anestesia apropiada para cada caso, una técnica precisa y la aplicación de los principios enumerados en este capítulo deberán reducir el número y la severidad de estas complicaciones.

#### 14.7.2. CUIDADOS POSTOPERATORIOS

Si se ha llevado a cabo una vía de abordaje palatina, es aconsejable hacer una compresión digital sobre la bóveda palatina durante un mínimo de 5 a 10 minutos, mediante una gasa, con el fin de realizar hemostasia y evitar complicaciones hemorrágicas o hematomas submucosos. A tal fin se puede instruir al paciente para que efectúe dicha maniobra.

Transcurrido ese intervalo, revisaremos nuevamente la zona operatoria. Es recomendable también la utilización de una placa palatina en acrílico o resina previamente dispuesta con objeto de mantener el colgajo firmemente adherido al paladar, y disminuir la probabilidad de aparición de edema o hematomas. Se advertirá al paciente de que no debe hacer con su lengua efecto de ventosa sobre el paladar, ya que si no se producirían su desprendimiento y la consiguiente aparición de un hematoma palatino.

En cuanto a las pautas postoperatorias, serán las mismas que en otras intervenciones de Cirugía Bucal especialmente de las que se efectúan sobre dientes incluidos, es decir, antibioticoterapia, analgésicos, dieta líquida, etc.

Se cita al paciente al cabo de una semana de la intervención quirúrgica, se retiran los puntos de sutura y se comprueba la vitalidad de los dientes vecinos o que pudieron ser traumatizados durante la manipulación quirúrgica, mediante métodos térmicos o eléctricos. Cualquier diente que no responda en este momento a estas pruebas deberá ser controlado periódicamente, hasta confirmar la pérdida de su vitalidad, lo que implicará hacer el tratamiento de conductos pertinente.

En el postoperatorio es aconsejable hacer unas radiografías periapicales, no tanto para confirmar la extracción completa del canino, como para obtener una imagen sin superposiciones que permita determinar el estado de las raíces de los dientes vecinos (posible rizolisis) que en la radiografía preoperatoria no podía visualizarse de la forma más conveniente.



# Otras inclusiones dentarias. Mesiodens y otros dientes supernumerarios. Dientes temporales supernumerarios. Dientes temporales incluidos

Cosme Gay Escoda, Mario Mateos Micas, Antonio España Tost, Jordi Gargallo Albiol

## 15.1. OTRAS INCLUSIONES DENTARIAS

### 15.1.1. CONCEPTO

Las inclusiones dentarias más frecuentes son las de los terceros molares y caninos permanentes, aunque también pueden presentarse en el resto de dientes tanto permanentes como temporales, así como afectar los dientes supernumerarios.

La erupción se define como el movimiento axial u oclusal de un diente desde su posición de formación y desarrollo en el interior del maxilar hasta su posición funcional en el plano oclusal. Una vez en oclusión, la erupción continúa durante toda la vida para compensar el desgaste oclusal de los dientes y el crecimiento de los maxilares. La erupción de los dientes temporales y permanentes se realiza según una secuencia determinada y en intervalos concretos de tiempo. La existencia de un retraso de erupción (normalmente asimétrico) mayor de seis meses, deberá hacernos indagar sobre la existencia de una agenesia o bien de una inclusión dentaria. Es importante controlar adecuadamente la erupción dentaria, por su gran repercusión en el desarrollo y crecimiento maxilofacial.

Dado que las causas de la inclusión dentaria han sido ya tratadas de forma exhaustiva en el capítulo 11, no volveremos a profundizar aquí sobre las mismas, si bien destacaremos las particularidades de la etiología de cada inclusión a medida que las vayamos estudiando. Sin embargo, cabe remarcar que en los mecanismos de la inclusión suelen intervenir diversos factores dependiendo del diente de que se trate.

La anamnesis y el estudio clínico-radiológico nos darán la suficiente información sobre la causa de la inclusión y nos orientarán sobre la conducta terapéutica a seguir. El tratamiento deberá decidirse de forma individual y sólo podremos ofrecer algunas reglas generales para la extracción de estos dientes incluidos.

Las posibilidades terapéuticas frente a estas inclusiones dentarias podrán ser la abstención o conducta expectante, la extracción, o bien, intentar colocar el diente en la arcada mediante la alveolotomía conductora, la alveolectomía conductora, el tratamiento quirúrgico-ortodóncico combinado o el trasplante dentario.

### 15.1.2. FRECUENCIA

De acuerdo con Grover y Lorton, las inclusiones e impactaciones dentarias pueden observarse en cualquier diente permanente y, con menor frecuencia, pueden también afectar la dentición temporal.

La mayor frecuencia de inclusiones se da, como ya hemos señalado, en los terceros molares y caninos permanentes. El resto de dientes presenta una frecuencia mucho menor de inclusión.

Todas las estadísticas efectuadas sobre la frecuencia de las inclusiones dentarias, son más o menos coincidentes. Tomaremos como referencia la realizada por Berten y Cieszyński (citada por Ries Centeno),

de la que excluimos los terceros molares y caninos y que nos da una idea del orden de frecuencia atendiendo al total de las inclusiones dentarias:

- Segundo premolar inferior .....	5,0%
- Incisivo central superior .....	4,0%
- Segundo premolar superior .....	3,0%
- Primer premolar inferior .....	2,0%
- Incisivo lateral superior .....	1,5%
- Incisivo lateral inferior .....	0,8%
- Primer premolar inferior .....	0,8%
- Primer molar inferior .....	0,5%
- Segundo molar inferior .....	0,5%
- Primer molar superior .....	0,4%
- Incisivo central inferior .....	0,4%
- Segundo molar superior .....	0,1%

La inclusión del segundo premolar inferior es de las más habituales después de las de los terceros molares y caninos, siendo incluso más frecuente en algunas estadísticas que la inclusión del canino inferior.

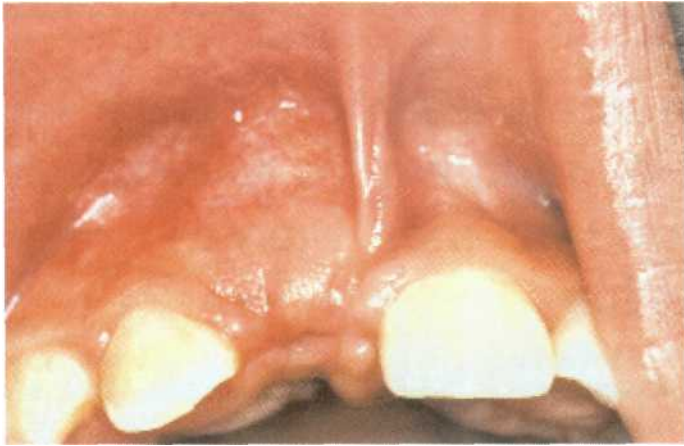### 15.1.3. ETIOLOGÍA Y PATOGENIA

Las causas generales de la inclusión dentaria ya han sido tratadas de forma amplia, por lo que no vamos a volver a profundizar sobre las mismas. Destacaremos sin embargo algunas particularidades, según el diente incluido afecto.

En los incisivos superiores, la inclusión o retención suele asociarse a menudo con traumatismos, ya que la infancia es el periodo más frecuente de accidentes traumáticos, y la región incisal superior es la que está más expuesta a los mismos. El traumatismo puede dar lugar a una avulsión de los incisivos temporales cuando los gérmenes permanentes todavía se encuentran en una posición alta. Ello ocasionará la formación de un tejido cicatricial fibroso que puede retardar o impedir la erupción de los incisivos permanentes. Por otra parte, el traumatismo puede también dar lugar a trastornos del desarrollo o desplazamiento de los gérmenes, que pueden ser otra causa de la inclusión dentaria en esta zona.

Los dientes supernumerarios también son frecuentes en la región incisal superior, provocando problemas de espacio que inducirán la inclusión de los incisivos permanentes. Los quistes foliculares originados en los dientes supernumerarios o en los gérmenes en formación, podrán ser también causa de inclusión en esta zona.

La extracción prematura de un incisivo temporal, al no poder entrar en contacto el saco pericoronario del diente permanente con la cavidad bucal, producirá una cicatrización ósea y mucosa de la herida. El espesor de la zona cicatrizal será tanto más importante cuanto más precoz sea la extracción del diente temporal. La fibrosis gingival puede ser incluso un obstáculo más difícil de franquear que la barrera ósea (figura 15.1).



**Figura 15.1.** Pérdida prematura de un incisivo central superior temporal que ha producido retraso en la erupción del 1.1.

El frenillo labial superior y el diastema al que a menudo se asocia, pueden ser también causa de inclusión. Se trata de la persistencia de una banda fibrosa o incluso fibromuscular situada entre los incisivos centrales superiores. Ello es debido a un defecto de migración, desde el borde alveolar (donde se encuentra originariamente en el recién nacido) hasta colocarse apicalmente en el hueso alveolar de los incisivos centrales superiores cuando éstos hacen erupción. Así pues, de no suceder así, el frenillo quedará insertado en la capa externa del periostio y del tejido conectivo de la sutura intermaxilar. Cuando esto sucede, se impide el cierre del diastema interincisal, lo que provoca un nuevo tipo de conflicto de espacio para los incisivos laterales y posteriormente para los caninos permanentes.

Los quistes de retención pueden ser también causa de inclusión en la región incisal, donde son relativamente frecuentes.

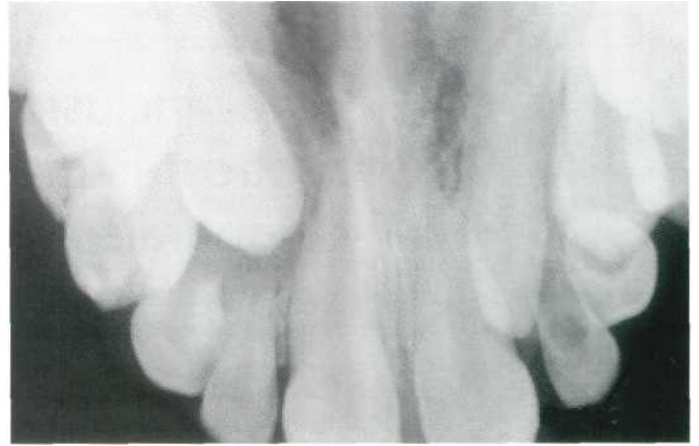Las disarmonías dentomaxilares son igualmente motivo de inclusión en la región incisal superior.

En la mandíbula la inclusión de los incisivos es menos frecuente y no suele ser debida a problemas de espacio. En ella no existen remanentes cavitarios como las fosas nasales o los senos maxilares. Aquí la inclusión suele ser debida a obstáculos mecánicos, tales como los quistes, tumores odontogénicos, dientes supernumerarios, dientes adyacentes en malposición o ectopias dentarias.

La inclusión de los premolares se presenta como consecuencia de una disarmonía dentomaxilar. Así, por ejemplo, el segundo premolar inferior es cronológicamente el último diente en hacer erupción en la arcada, tras la erupción del primer premolar y primer molar. Un discreto retraso en la erupción puede ser suficiente para que se cierre el espacio por mesialización del primer molar, lo que provoca la inclusión del segundo premolar. Otras causas frecuentes de inclusión de los premolares son las macroformas que a menudo presentan sus gérmenes como una cúspide lingual extra (impiden la erupción a través de un espacio que le resultará pequeño), y dientes supernumerarios, relativamente frecuentes en la región premolar inferior.

En relación al primer y segundo molar, además de los problemas de espacio, destaca como causa de inclusión, sobre todo del primer molar, la anquilosis prematura de causa idiopática. En esta inclusión idiopática, el diente no está malformado ni en malposición y a pesar de ello es incapaz de erupcionar sin obstáculo aparente. Se cree que una hiper cementosis durante el desarrollo de la raíz, provoca su unión con el hueso alveolar.

Un trastorno localizado de crecimiento de los maxilares también ha sido invocado por algunos autores, como causa de inclusión de los primeros molares. Sin embargo, es improbable que las alteraciones de cre-



**Figura 15.2.** Rizolisis del incisivo lateral superior (1.2) provocada por un canino incluido (1.3). Detalle de la radiografía oclusal.

cimiento ocurran sólo en una parte del maxilar. En apoyo a esta teoría, destaca el hecho de que la inclusión de los dos primeros molares rara vez es simétrica y prácticamente no ocurre jamás en los cuatro cuadrantes a la vez. De todas formas, es poco probable que un trastorno en el crecimiento óseo local, sea la causa de inclusión de los molares.

Así pues, la anquilosis molar idiopática por hiper cementosis y disfunción ligamento-alveolar, es probablemente el origen más común de estas inclusiones.

La inclusión del segundo molar puede estar en relación con patología de la erupción del tercer molar. Este último puede ocupar el espacio que necesita el segundo molar que queda incluido, normalmente en mesioversión o completamente horizontalizado.

#### 15.1.4. CLÍNICA, DIAGNÓSTICO Y TRATAMIENTO

Ante un retraso de la erupción mayor a seis meses, deberá descartarse la existencia de una inclusión dentaria.

A modo de recordatorio, la cronología de la erupción de los distintos dientes permanentes viene referenciada a continuación:

- Incisivos centrales inferiores: 6 años
- Primeros molares: 6 años
- Incisivos centrales superiores: 7 años
- Incisivos laterales: 8 años
- Primeros premolares: 9 años
- Caninos: 10-12 años
- Segundos premolares: 11 años
- Segundos molares: 12 años
- Terceros molares: 18 años

#### 15.1.5. CLÍNICA

Cualquier diente incluido podrá ocasionar una serie de síntomas o signos de los que destacaremos a continuación los más importantes:

- Inclusión de otros gérmenes dentarios.

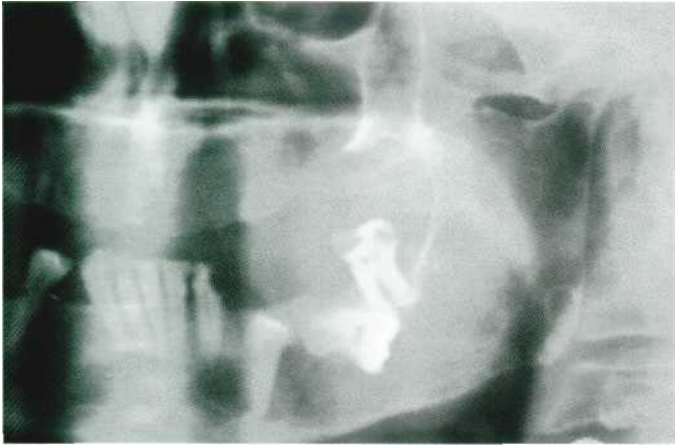Un diente incluido en posición ectópica, podrá dar lugar a la retención de un germen adyacente obstaculizando su camino de erupción normal.

- Rizolisis.

Provocada por la presión sobre las raíces de los dientes adyacentes (figura 15.2).

- Malposiciones dentarias.

El diente incluido en sus intentos de erupción, podrá ocasionar asimismo la movilización de los dientes adyacentes erupcionados origi-



**Figura 15.3.** Quiste folicular del 3.6 que afecta la hemimandíbula izquierda (detalle de la ortopantomografía).

nando malposiciones dentarias (alteraciones del eje longitudinal, rotaciones, etc.).

- Patología quística.

El saco folicular de un diente incluido puede ser, en determinadas circunstancias, el origen de un quiste dentígero. Esta formación quística podrá causar destrucción ósea con expansión importante (figura 15.3). El quiste dentígero, en su crecimiento, ocasionará desplazamientos de los gérmenes adyacentes, lo que puede provocar inclusiones dentarias, malposiciones y diastemas entre los dientes erupcionados.

En el estudio de Dachí y Howell sobre 3.874 radiografías seriadas, se constataron los siguientes hechos:

- La incidencia de patología quística en radiografías que contenían por lo menos un diente incluido, fue del 16,7%.
- Un 37% de los dientes inferiores incluidos y un 15% de los dientes superiores presentaron radiotransparencias pericoronarias.
- Una elevada proporción de estas imágenes radiotransparentes fueron identificadas radiológicamente como compatibles con quistes foliculares.

Stanley y cols., en su revisión de 641 casos de ameloblastomas maxilares, encontraron que casi el 35% de estos tumores estaban asociados con quistes dentígeros originados en inclusiones dentarias.

- Erupciones anormales.

Estas pueden producirse en las fosas nasales o en el seno maxilar. Sin embargo, este hecho es mucho más frecuente en los dientes supernumerarios.

- Síntomas neurológicos diversos.

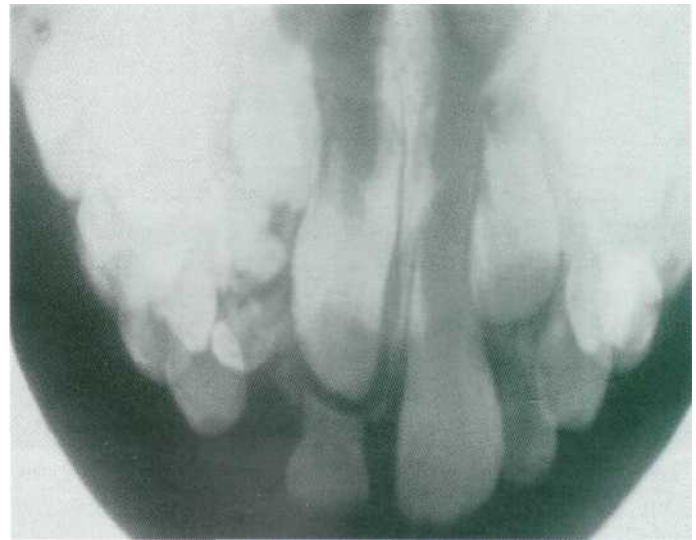La queja principal suele ser el dolor que puede ser local o referido a diversas zonas bucofaciales.

- Trastornos inflamatorios.

Los dientes incluidos pueden ser origen de todo tipo de cuadros de infección odontogénica, tal como se explicará en los capítulos correspondientes. La infección suele ser aguda y ocasionar una extensa tumefacción facial o ser crónica, y entonces produce trayectos fistulosos que drenan a la cavidad bucal o las regiones cutáneas cervicofaciales.

- Asociación a dientes supernumerarios y tumoraciones.

Por último, destacaremos también que los dientes incluidos suelen asociarse con dientes supernumerarios. Más rara es la asociación con tu-



**Figura 15.4.** Odontoma compuesto que produce la inclusión del 1.1, 1.2 y 1.3 (radiografía oclusal).

moraciones, tales como el odontoma y el ameloblastoma entre los más frecuentes (figura 15.4).

#### 15.1.6. DIAGNÓSTICO

El diagnóstico de estas inclusiones se realiza principalmente por la ausencia del diente en la arcada, los síntomas acompañantes y la radiología. Cabe destacar en este punto, la importancia de las radiografías panorámicas de los maxilares, las cuales permiten descubrir en muchas ocasiones dientes incluidos e impactados, incluso en posiciones poco habituales. La radiología nos confirmará la existencia de la inclusión y su localización, sirviéndonos además de guía sobre la actitud terapéutica a seguir.

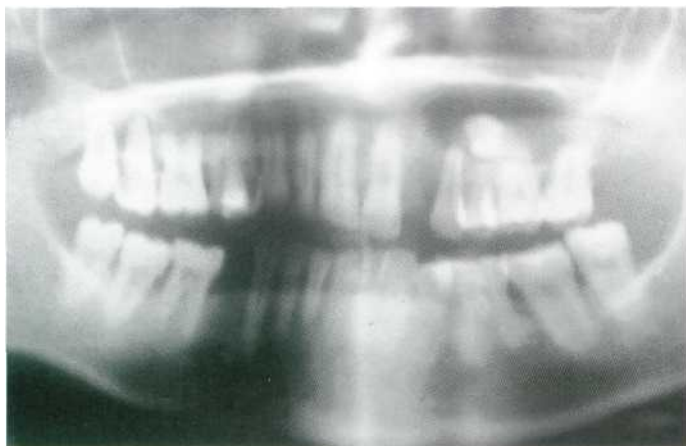Los dientes incluidos, así como los cuerpos extraños incluidos y los restos radiculares retenidos, pueden ser ubicados de forma exacta y precisa dentro de los maxilares, mediante el uso inteligente de varias proyecciones radiográficas. El método más empleado desde hace mucho tiempo, ha sido colocar un marcador radioopaco, como un cono de gutapercha o de plata, u otro objeto metálico sobre la piel o la mucosa de la zona sospechosa y luego obtener una radiografía. Este método puede ser de utilidad para localizar calcificaciones de tejidos blandos o cuerpos extraños metálicos como agujas rotas.

Con pocas excepciones, sin embargo, el clínico que piensa en la eliminación de un objeto perdido en los tejidos blandos o incluido dentro de los huesos, también precisa información respecto a la profundidad del objeto, esto es, su posición en la tercera dimensión del espacio no proporcionada por una sola proyección radiográfica. Por lo tanto, uno de los principios fundamentales de la localización radiográfica, es visualizar el objeto en tomas con angulaciones significativamente distintas, idealmente tres o cuatro tomas de la misma zona con angulaciones de 30 grados entre cada una, que suman entre todas ellas unos 90 grados. Una proyección oclusal del maxilar superior o mandibular complementa así una radiografía periapical o una radiografía panorámica de los maxilares.

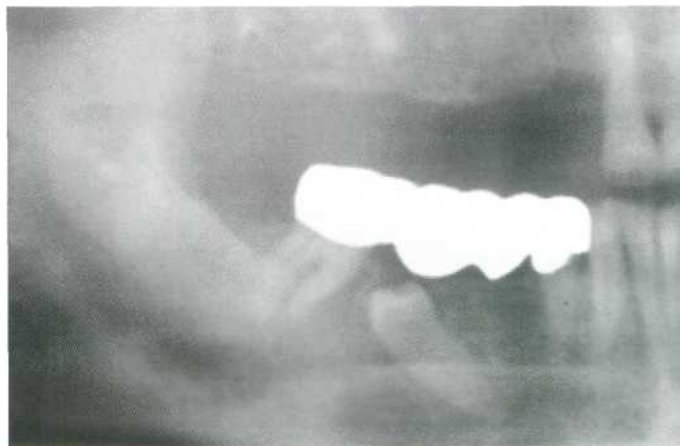La posición vestibular o lingual/palatina de un diente dentro del hueso maxilar, puede determinarse por el examen de dos o más proyecciones periapicales de la zona, en diferentes angulaciones horizontales.

Las imágenes periapicales muestran el estado de los dientes vecinos al incluido, así como su tamaño, forma y disposición radicular. En la placa periapical también se puede identificar la presencia de quistes, odontomas o dientes supernumerarios, aunque en muchas ocasiones no se visualizan en su totalidad. Si bien la relativa definición y radioopacidad de la corona pueden servir en la determinación de la posición,





**Figura 15.5.** Quiste folicular del 2.5. Está indicada la exéresis del quiste y la extracción del diente incluido.



**Figura 15.6.** Premolar incluido (4.5) que puede hacer fracasar la rehabilitación protésica.

es aconsejable hacer un cálculo más fiable si se emplea el método llamado "paralelaje" (regla de Clark).

Existen también una variedad de proyecciones oclusales disponibles, y es indispensable apreciar claramente la utilidad y limitaciones de cada una.

En la práctica, para la localización exacta de los dientes incluidos utilizaremos las radiografías periapicales con la técnica del paralelaje y la oclusal-vértex, además de la ortopantomografía que nos dará una imagen general. Con fines ortodóncicos se practicarán previamente placas laterales de cráneo y proyecciones posteroanteriores de cráneo, que también nos podrán proporcionar información útil.

El diagnóstico diferencial radiológico de los dientes incluidos se deberá efectuar con los dientes supernumerarios y con todos aquellos procesos patológicos capaces de manifestarse radiológicamente como radioopacidades únicas y que pueden ser causa de confusión. Sobre este apartado profundizaremos al hablar de los dientes supernumerarios.

### 15.1.7. TRATAMIENTO

Las posibilidades de tratamiento de las inclusiones dentarias, como ya hemos mencionado en otros capítulos, pueden resumirse en tres actitudes terapéuticas:

- Abstención.
- Extracción.
- Colocación del diente en la arcada dentaria.

#### 15.1.7.1. Abstención

Podremos seguir una conducta expectante cuando:

- Exista una contraindicación para efectuar cualquier intervención quirúrgica por enfermedad sistémica grave.
- Cuando la manipulación del diente pueda ocasionar complicaciones graves.
- Cuando nos encontremos ante un diente incluido totalmente en el maxilar, rodeado de un mínimo de 2 milímetros de hueso en todo su perímetro; algunos autores lo denominan "inclusión muda", dado el mínimo porcentaje de patología que producen según ellos.

No obstante, siempre que optemos por esta actitud terapéutica deberemos recomendar controles clínicos y radiológicos periódicos.

#### 15.1.7.2. Extracción

Decidiremos la extracción del diente cuando:

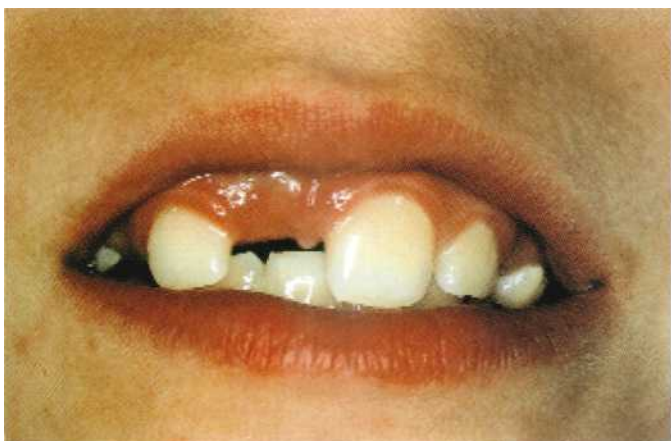- La recolocación dentaria sea imposible. Los motivos pueden ser muy diversos desde que el diente incluido está en una posición no acce-

sible a la terapéutica ortodóncico-quirúrgica, o que por motivos económicos el paciente no puede sufragar el coste económico de un tratamiento ortodóncico.

- El paciente presente patología acompañante a la inclusión como algiás, procesos inflamatorios, patología quística o tumoral, etc. (figura 15.5).
- La inclusión produzca lesión de los dientes vecinos como rizolisis, necrosis pulpar, etc., y no se pueda efectuar tratamiento ortodóncico-quirúrgico.
- Cuando debamos colocar una prótesis fija y junto a uno de los pilares exista un diente incluido. Si no hacemos su exodoncia, podemos hacer fracasar toda la rehabilitación protésica. Igualmente si en un maxilar edéntulo colocamos una prótesis fija o removible, debemos tener la seguridad de que no existan dientes incluidos que puedan hacer fracasar la prótesis (figura 15.6).
- El diente incluido presenta malformaciones.

Podría ser de interés recordar que la Sociedad de Cirujanos Bucales y Maxilofaciales del Sur de California (EE.UU.), adoptó en 1975 las recomendaciones siguientes sobre los criterios de extracción de los dientes incluidos:

- Cuando exista una disparidad entre el tamaño o número de dientes y el tamaño del maxilar y no sean factibles otras modalidades de tratamiento como la ortodoncia o el trasplante dentario y/o si el paciente no las desea.
- Cuando el tratamiento ortodóncico de una maloclusión sea facilitado por la eliminación de la inclusión dentaria.
- En aquellos casos en que la inclusión puede resultar nociva al periodonto o a los dientes adyacentes.
- La existencia de inclusión en pacientes con rebordes aparentemente edéntulos, en los cuales se va a colocar una prótesis.
- En casos de coexistencia de la inclusión con quistes o tumores maxilares para evitar los cambios histológicos hacia la malignidad de las lesiones.
- Persistencia de infecciones frecuentes asociadas a los dientes incluidos.
- Cuando se produzca reabsorción interna o caries en un diente no erupcionado.
- En caso de coexistencia de una inclusión con dolor inexplicable en un maxilar, la cabeza o el cuello.
- Cuando la inclusión se presenta en pacientes que vayan a ser sometidos a radiación de los maxilares y/o tejidos blandos faciales.



**Figura 15.7.** Ausencia en la arcada dentaria del incisivo central superior derecho.

- En caso de determinarse que el diente incluido no podrá cumplir nunca una función **útil**.

### 15.1.7.3. Colocación del diente en la arcada

A pesar de todos los posibles motivos que nos pueden inducir a la abstención terapéutica o a la extracción, en principio, todos los dientes incluidos con valor estético o funcional se deben intentar colocar en la arcada dentaria, siempre y cuando ello no exija maniobras peligrosas para el paciente y para los dientes vecinos.

Recordaremos que para colocar un diente incluido en la arcada, disponemos principalmente de tres modalidades terapéuticas:

- Alveolectomía o alveolotomía conductoras.
- Trasplante dentario.

El trasplante dentario se reservaría para aquellas inclusiones dentarias de mal pronóstico. En estos casos y antes de efectuar la extracción del diente incluido, se puede plantear el trasplante dentario, siempre informando al paciente de la falta de seguridad en cuanto al pronóstico a largo plazo. Saad y Abdellatif obtienen buenos resultados a los tres años del trasplante de 12 dientes no erupcionados. Los autores recomiendan realizar siempre el tratamiento de conductos a las 2 semanas de la intervención quirúrgica.

- Métodos quirúrgico-ortodóncicos:
  - Fenestración dentaria y tratamiento ortodóncico.
  - Fenestración, reubicación y tratamiento ortodóncico.

## 15.2. INCISIVOS INCLUIDOS

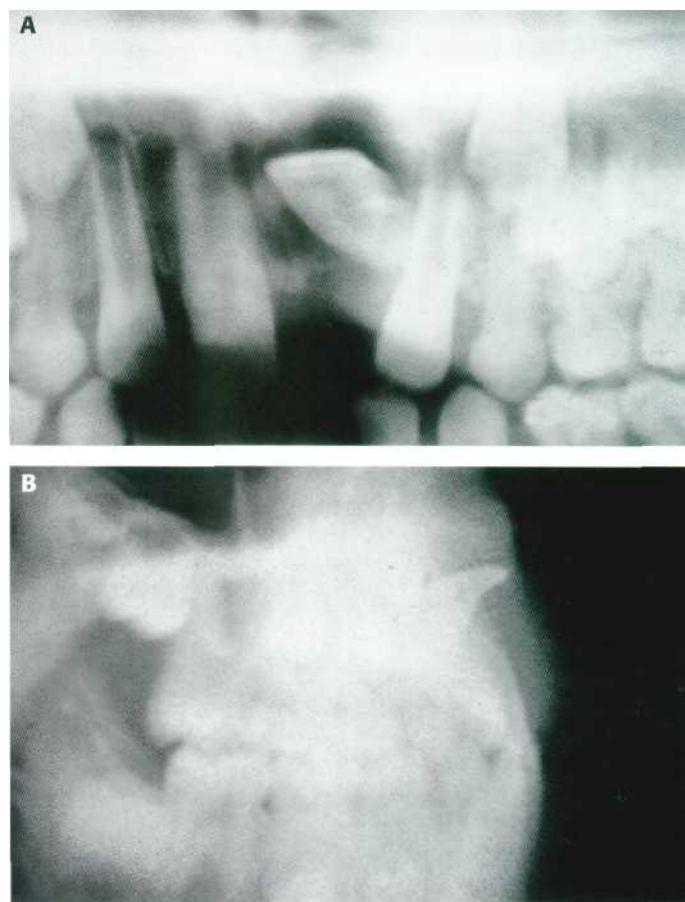
Los incisivos permanentes incluidos se presentan con más frecuencia en el maxilar superior, son muy raros en la mandíbula.

Si un incisivo no se encuentra presente en la arcada dentaria después de haber erupcionado su homónimo contralateral y no se exfolia el diente temporal, efectuaremos un estudio radiográfico para determinar la causa sin pérdida de tiempo.

Lo más frecuente es que sólo un diente incisivo se encuentre afectado, por lo general un incisivo central. La inclusión o retención de los dos incisivos centrales no es rara. Menos frecuente es la inclusión del incisivo central y del lateral homolateral.

La ausencia en la arcada dentaria de un incisivo, parte esencial de la sonrisa, es observada rápidamente, lo cual inquieta al entorno del paciente. Por esta razón, la constatación es precoz y la inclusión tiene poco tiempo para ocasionar complicaciones secundarias (figura 15.7).

De todas formas, en las inclusiones de los incisivos el trastorno inicial se complica rápidamente y aparecen:



**Figura 15.8.** Traumatismo en la zona incisal superior que produce distopía y dismorfía del 2.1. (A) Detalle de la ortopantomografía. (B) Detalle de la radiografía lateral de cráneo.

- Desplazamiento de los dientes vecinos que acaban cerrando el diastema.
- Quistes pericoronarios capaces de ocasionar por sí mismos inclusiones o desplazamientos de los germenes dentarios vecinos. De esta manera un problema inicial único puede dar lugar a múltiples inclusiones.
- Aparición de diferentes patologías del germen dentario incluido como por ejemplo lesión coronal, caries, distorsión radicular o pérdida del poder evolutivo del diente.

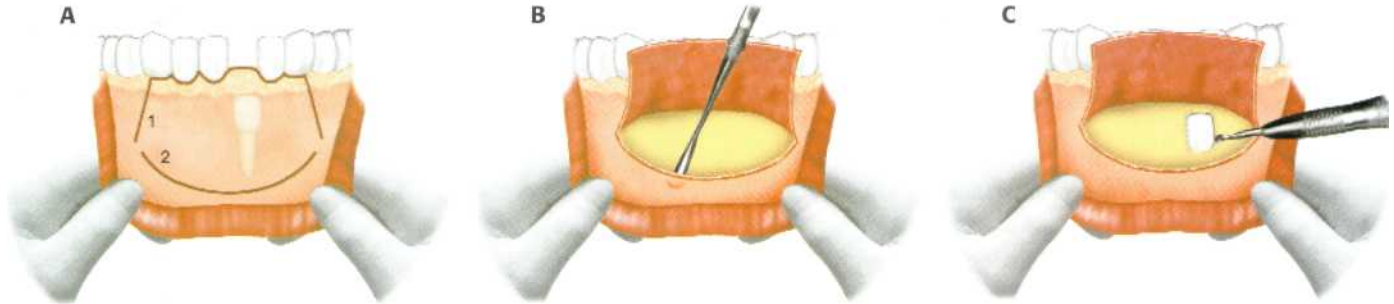
El hecho de que en la región incisal superior la inclusión dentaria sea frecuente, es debido a la rica y variada patología de esta zona; destacan:

- Los posibles trastornos intrínsecos de los propios incisivos tales como bigeminación, gigantismo, desdoblamiento, etc.
- Presencia frecuente de tumores odontogénicos tales como el odontoma.
- Existencia frecuente de dientes supernumerarios (mesiodens).
- Disarmonía dentomaxilar (discrepancia oseodentaria) que ocasiona frecuentes problemas de espacio.
- Anomalías musculares y fibromucosas tales como la hipertrofia del frenillo labial superior.
- Accidentes traumáticos, a los cuales se encuentra muy expuesta la región incisal, sobre todo la superior. Esta circunstancia puede causar distopía o dismorfía del germen y, finalmente anquilosis, del diente incluido definitivo (figura 15.8).

Hay que destacar que en el maxilar superior la causa más frecuente de inclusión es la existencia de un diente supernumerario, por lo que el tratamiento irá encaminado a la extracción del mismo y a la reconducción del incisivo incluido a la arcada mediante una alveolotomía o alveolectomía conductoras o con un tratamiento combinado quirúrgico-ortodóncico.



**Figura 15.9.** Extracción del incisivo central superior incluido. (A) Incisión de Neumann. (B) Ostectomía para extraer el diente incluido.



**Figura 15.10.** Extracción del incisivo central inferior. (A) Abordaje mediante una incisión de Neumann (1) o una incisión semilunar (2). (B) Despegamiento del colgajo de la incisión labiovestibular. (C) Ostectomía para extraer el incisivo incluido.

Los incisivos superiores incluidos pueden estar localizados por vestibular o por palatino, aunque generalmente están en situación vestibular, pero no tan desplazados en dirección vertical como los caninos incluidos.

El abordaje quirúrgico para su extracción se puede hacer desde vestibular o palatino, según la localización del diente. Cuando existe un diente supernumerario, éste suele encontrarse normalmente por detrás del incisivo, y se debe efectuar un abordaje por vía palatina. En alguna ocasión, podemos encontrar un incisivo incluido en situación intranasal, que deberá ser exodonciado a través de una vía de abordaje nasal.

Como norma general, a menos que el diente incluido esté malformado o exista una anquilosis, los incisivos incluidos, una vez eliminado el obstáculo, se colocarán en posición mediante una alveolotomía o alveolectomía conductoras o efectuando tratamiento quirúrgico-ortodóncico. En alguna ocasión, una vez retirado el obstáculo se puede producir la erupción espontánea del incisivo retenido.

En aquellos casos en que la inclusión ha sido de origen traumático, y siempre y cuando el diente sea viable, se realizará la corrección manual o instrumental del desplazamiento, completada con una alveolectomía conductora.

Cuando el incisivo presenta un retraso en la erupción sin obstáculo evidente, la técnica de elección será la fenestración quirúrgica combinada con tracción ortodóncica.

Cuando el incisivo incluido no es viable o no puede colocarse en la arcada dentaria por métodos quirúrgico-ortodóncicos, estará indicada su extracción.

En la mayoría de casos, estos dientes se localizan por vestibular, y por tanto ésta será la vía de abordaje. Se efectuará una incisión trapecoidal tipo Neumann o una incisión triangular de Neumann parcial, según la amplitud del campo operatorio que necesitemos. Se levanta a continuación un colgajo mucoperiostico con el periostótomo de Freer, evitando su desgarro, y en ocasiones ya se puede observar directamente el incisivo incluido. De lo contrario se realizará una ostectomía liberadora, mediante una fresa redonda de carburo de tungsteno del n° 8 refrigerada con agua destilada estéril hasta exponer la corona del incisivo, con especial cui-

dado de no dañar las raíces de los dientes adyacentes. Por último, se hará la exodoncia que suele ser sencilla con un elevador de Pott; tan sólo en contadas ocasiones se requiere una odontosección (figura 15.9).

Tras el control de la hemostasia, el remodelado, el curetaje y la limpieza cuidadosa de la zona operatoria, se recolocará el colgajo mucoperiostico en posición y se procederá a su sutura.

En el postoperatorio inmediato se administrará antibioticoterapia adecuada, así como tratamiento analgésico y antiinflamatorio. Serán asimismo beneficiosos la colocación de hielo sobre la zona como antiflogístico locorregional y los colutorios de clorhexidina como antiséptico local.

En los casos de localización palatina, la vía de abordaje y la técnica de extracción serán idénticas a las que expusimos al hablar de la extracción quirúrgica de los caninos incluidos.

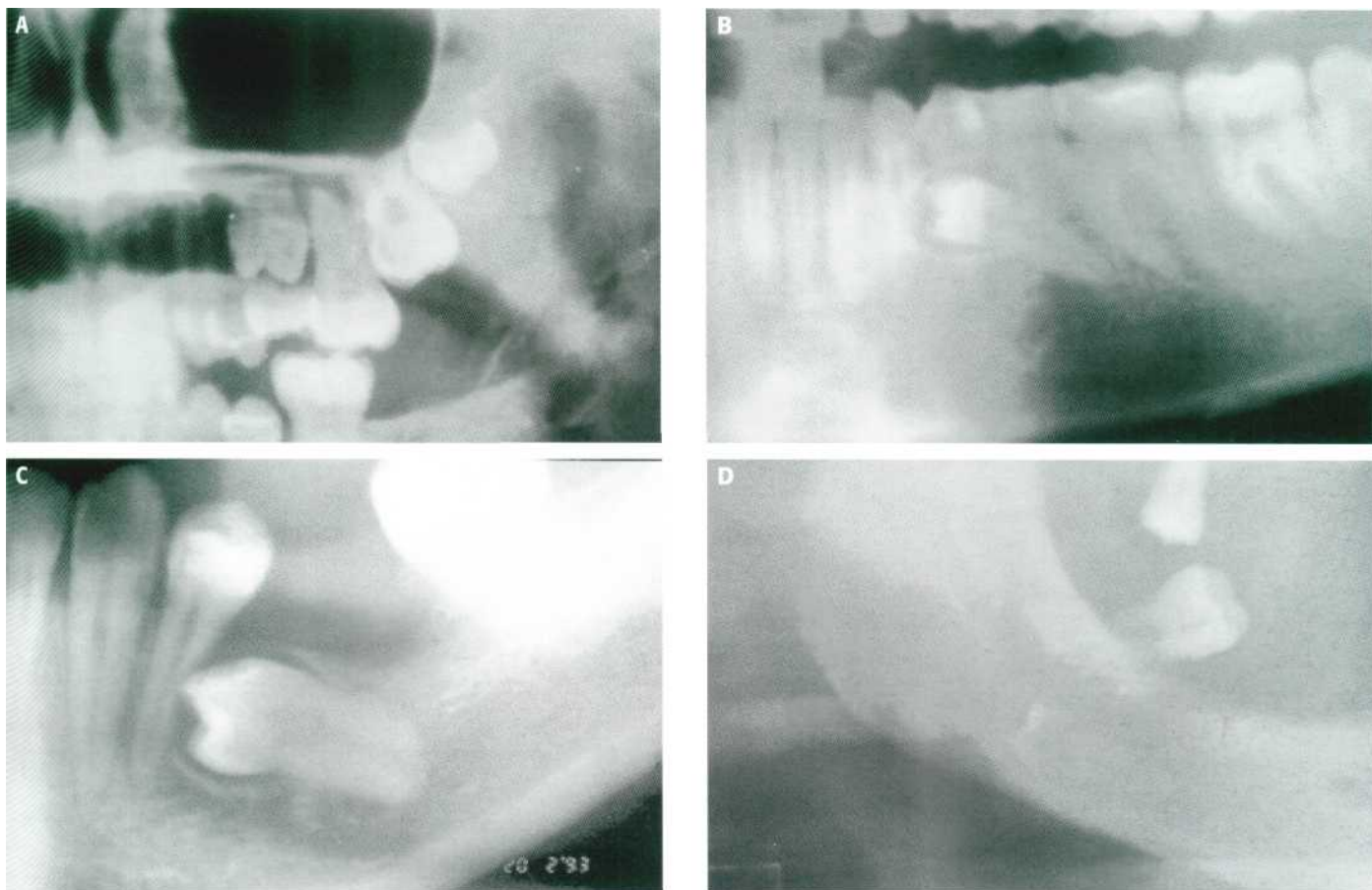
En la mandíbula, se realizará una incisión por vestibular de las mismas características, y se seguirá el mismo protocolo quirúrgico. Cuando la inclusión es muy profunda en la región mentoniana, puede recomendarse la incisión semilunar en el fondo del vestibulo bucal. Sin embargo en esta región, la ostectomía puede ser dificultosa, debido a la gran consistencia de la cortical externa (figura 15.10).

### 15.3. PREMOLARES INCLUIDOS

La inclusión de los premolares no es un hecho excepcional. Así, el 8% de las inclusiones dentarias afecta los segundos premolares como señalan en su revisión Berten y Cieszyński.

En la patogenia de la inclusión de los premolares, destacan los problemas de espacio. Los segundos premolares son de los últimos dientes en erupcionar, sin contar con los terceros molares. En ocasiones, puede producirse la mesialización del primer molar por la pérdida prematura del segundo molar temporal, por lo que se cierra así el espacio destinado para el segundo premolar. Aun en ausencia de este problema de espacio, los trastornos provocados por la rizolisis del segundo molar temporal o su infección periapical, pueden ser también causa de inclusión del segundo premolar (figura 15.11).





**Figura 15.11.** Inclusión de premolares con o sin persistencia del molar temporal. (A) Segundo premolar superior izquierdo. (B) Segundo premolar inferior izquierdo. (C) 3.5 en inclusión intraósea parcial. (D) 4.5 incluido por debajo del conducto dentario inferior.

De todas formas, la inclusión total de los premolares es rara, ya que casi siempre llegan a erupcionar aunque sea en malposición. Los premolares inferiores suelen hacerlo a través de la cortical lingual, mientras que los superiores acostumbran a hacerlo por palatino. También puede presentarse la inclusión de los premolares inferiores en la proximidad del reborde mandibular. En estos casos muy raros, la vía de abordaje quirúrgico será normalmente intrabucal pero excepcionalmente podría estar indicada la vía cutánea (submandibular).

La complicación más frecuente e importante de los premolares incluidos, es la formación de un quiste folicular, que suele exteriorizarse rápidamente a través de la cortical externa. Sin embargo, los quistes dentígeros originados en los premolares incluidos, no suelen alcanzar las proporciones de los originados en los caninos o los terceros molares incluidos (figura 15.5).

Los premolares incluidos pueden encontrarse en posición vertical, horizontal o angulada.

La actitud terapéutica a seguir será distinta según la posición y la viabilidad del premolar incluido. Nosotros acostumbramos a seguir tres pautas de conducta distintas, que describimos a continuación:

- Si creemos que el premolar va a seguir una evolución favorable y se encuentra en posición vertical, la extracción del molar temporal o la apertura o marsupialización del quiste pericoronario (alveolotomía o alveolectomía conductoras), favorecerán la erupción del premolar incluido en la mayoría de los casos.

- Cuando el premolar incluido es viable pero se encuentra en posición mesio o distoangular, se puede intentar la reubicación quirúrgica.

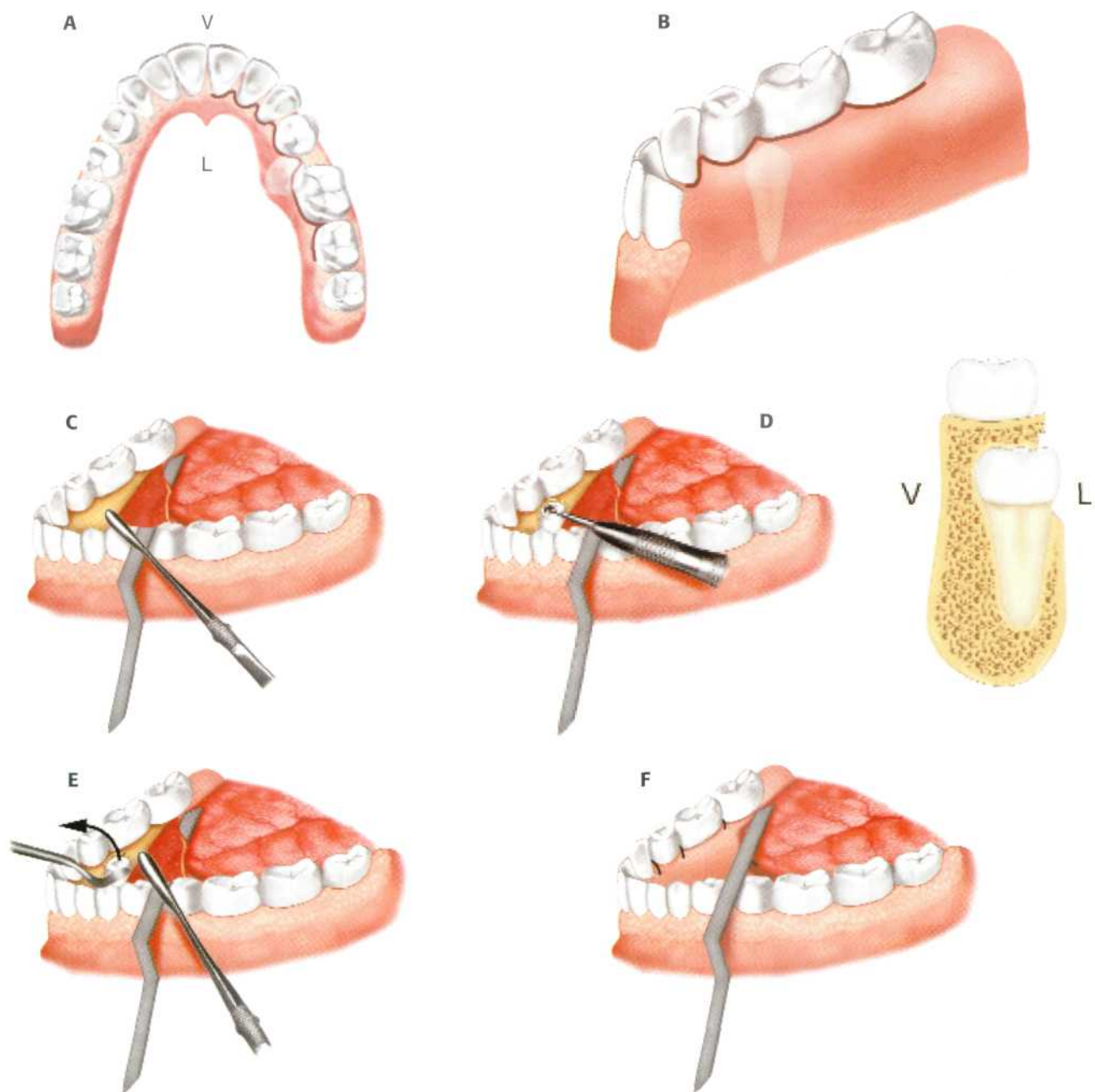La reubicación quirúrgica tiene una de sus mejores indicaciones en los premolares incluidos con estas características. Las mejores téc-

nicas para la eliminación relativamente atraumática de hueso, han permitido que el cirujano bucal intente métodos de reubicación dentaria que antes se consideraban imposibles. Este método no tan sólo economiza tiempo, sino que, lo que es más importante, permite reposicionar dientes que de lo contrario no se podrían colocar correctamente en la arcada dentaria sólo con ortodoncia.

En todos los casos, el objetivo ideal es mover el diente manteniendo la vitalidad del tejido pulpar. Esto significa que el riesgo de lesión pulpar es mayor cuanto más larga sea la distancia que tenga que trasladarse el ápice. Los dientes con raíces cuya formación no se ha completado y con orificios apicales amplios, toleran mejor el movimiento, por lo cual se pueden inclinar o movilizar mejor. En cambio, los dientes con formación radicular completa o casi completa, deben moverse con mayor precaución para intentar que sobreviva la pulpa. Cuando el diente sólo se puede salvar con un movimiento de traslación, éste se debe intentar igualmente, ya que el diente siempre se puede someter a tratamiento de conductos si sobreviene la degeneración pulpar. En el capítulo 16 ampliaremos el estudio de la reubicación dentaria y comentaremos las técnicas quirúrgicas.

- Por último, cuando el premolar incluido no es viable, porque está en una posición muy desfavorable, o muy alejado de la arcada dentaria, la conducta a seguir será su extracción.

A nivel mandibular habrá que tener especial cuidado con no lesionar los nervios dentario inferior y mentoniano. En el maxilar superior no debemos lesionar el seno maxilar con maniobras quirúrgicas intempestivas o mal planificadas. En caso que se destruya la cortical ósea, la membrana del seno maxilar no tiene porqué perforarse necesariamente, de forma que para evitar que se forme una fístula es suficiente con su-



**Figura 15.12.** Extracción de un premolar inferior incluido por lingual. (A y B) Incisión sulcular siguiendo el surco gingivodentario lingual. (C) Preparación de un colgajo envolvente de grosor completo. (D) Osteotomía y odontosección del premolar a nivel del cuello dentario. (E) Extracción de la corona y después de la raíz del premolar. (F) Sutura.

turar cuidadosamente el colgajo mucoperióstico, aunque también podrían estar indicadas diversas técnicas de regeneración tisular guiada.

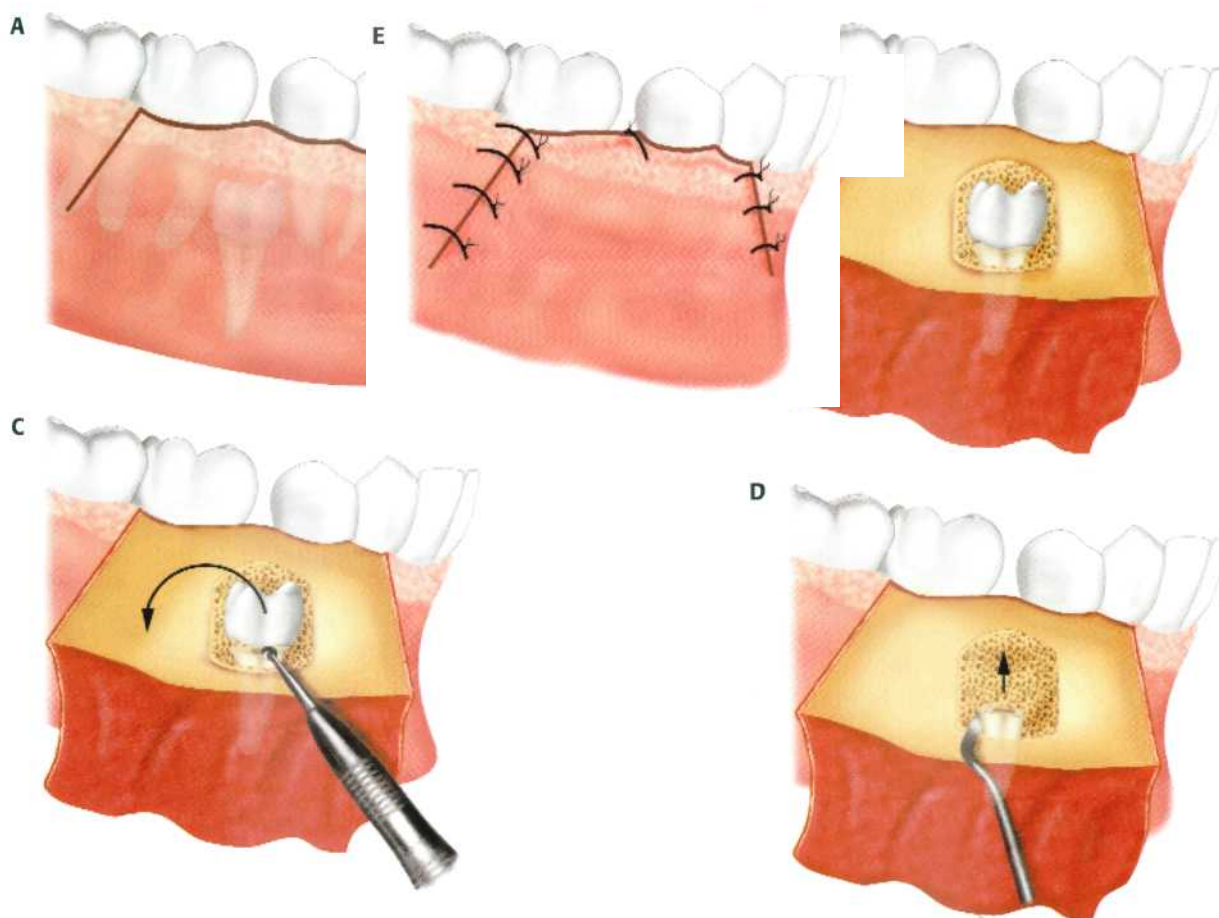
En todos los casos realizaremos un amplio estudio clínico radiológico previo, para ubicar y localizar correctamente el premolar.

En la mandíbula, el premolar suele estar lingualizado y en posición submucosa. En este caso se efectuará una incisión horizontal siguiendo el borde marginal de la encía lingual sin descargas de forma parecida a como efectuamos un colgajo envolvente palatino (figura 15.12A). A continuación se despegue el colgajo mucoperióstico, teniendo especial cuidado de no producir desgarros (figura 15.12C). Posteriormente se hace una osteotomía, que liberará la corona del diente hasta lograr una superficie suficiente para la prensión con un fórceps adecuado, y como sucede en la mayoría de los casos, obtendremos una vía de salida y un apoyo para emplear un elevador. De todas formas, muchas veces se requerirá la odontosección transversal en la unión de la corona con la raíz.

La corona se extrae primero con un elevador apropiado y luego se luxa la raíz (figura 15.12E). Si la raíz es curva y se resiste a la elevación, se retira el hueso adicional que exista encima y alrededor de ella. Luego se puede practicar un pequeño orificio con la fresa para insertar la punta del elevador y facilitar la extracción de la raíz con los botadores de Pott.

Cuando se coloca el elevador debajo del diente inferior, habrá que tener especial cuidado de no lesionar el conducto dentario inferior, así como las raíces de los dientes adyacentes. Una vez extraído el diente, haremos una minuciosa limpieza y sutura de la herida, evitando los desgarros mucosos tan frecuentes en esta zona (figura 15.12).

En aquellos casos en que el premolar esté ubicado en una posición vestibular, se hará un abordaje mediante una incisión triangular o trapezoidal tipo Neumann. A continuación, se levantará un colgajo mucoperióstico, momento en el que será importante identificar el agujero mentoniano y el paquete vásculo-nervioso que emerge por él. Dicha iden-



**Figura 15.13.** Extracción de un premolar inferior incluido por vestibular. (A) Incisión de Neumann. (B) Preparación de un colgajo trapezoidal. Osteotomía para visualizar la corona dentaria. (C) Odontosección del premolar y avulsión de la corona. (D) Extracción de la raíz. (E) Sutura.

tificación nos proporcionará gran tranquilidad durante el acto operatorio, evitando así lesionar esta estructura anatómica. Los pasos siguientes serán similares a los descritos anteriormente (figura 15.13).

En el maxilar superior, los premolares incluidos se encuentran preferentemente en posición palatina. Por lo tanto, la vía de abordaje será similar a la descrita en el capítulo de los caninos incluidos. En esta zona, deberemos evitar lesionar el seno maxilar, que siempre suele estar próximo a este diente incluido (figura 15.14).

La extracción de los premolares en estado de germen puede indicarse tras un detallado estudio ortodóncico del que resulte un diagnóstico de disarmonía dentomaxilar grave con falta de espacio. Si el resto de la dentición está en perfecto estado, el diente que habitualmente se sacrifica es el primer premolar, y es más habitual la germenectomía en el maxilar superior que en la mandíbula.

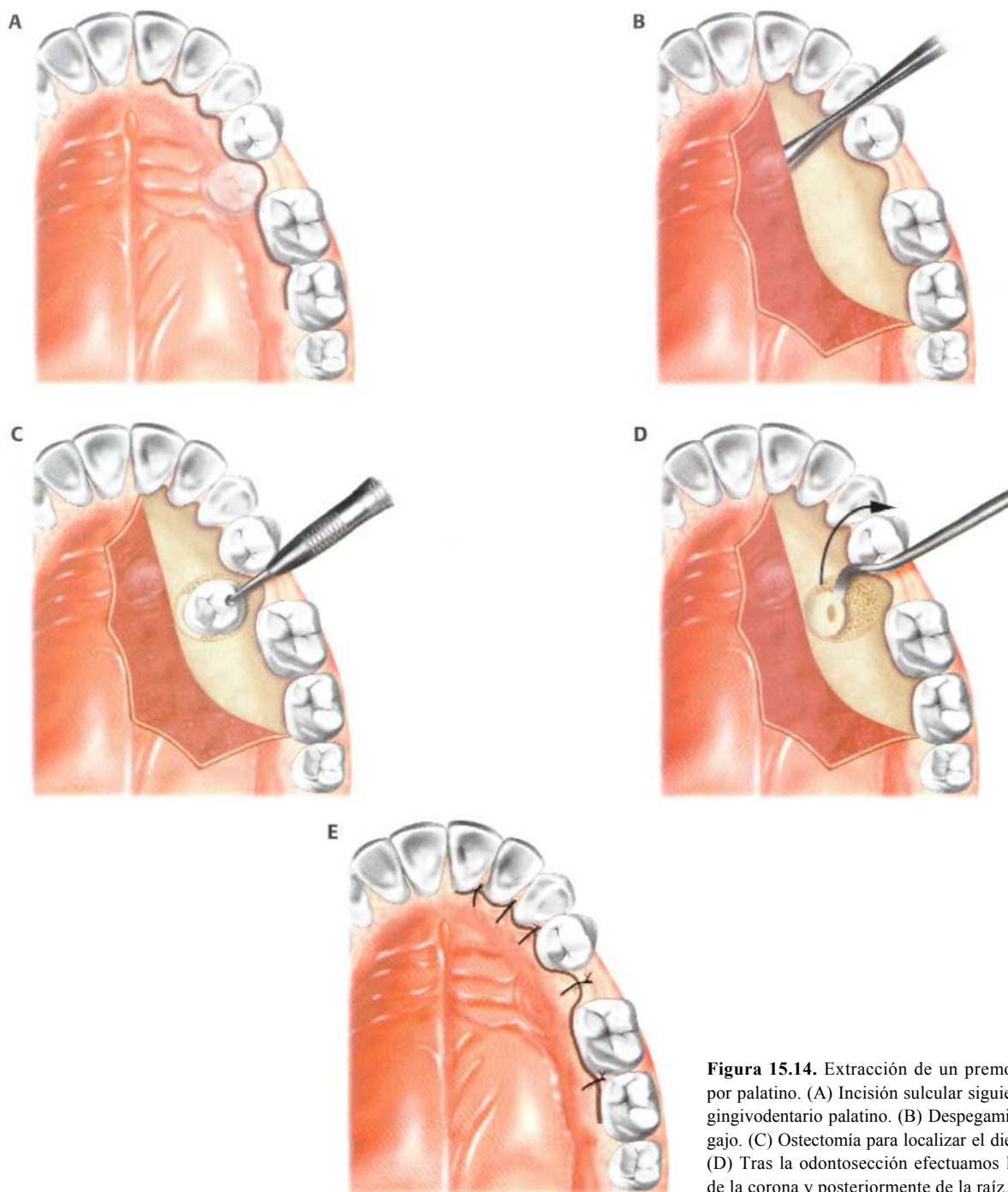
La corona del germen del primer premolar puede estar cerca de la arcada dentaria y a punto de erupcionar, o estar incluida profundamente en el espesor del maxilar. En el primer caso, la exodoncia será más fá-

cil, existirá menos peligro de lesionar los gérmenes dentarios vecinos y el traumatismo operatorio sobre el hueso alveolar será menor.

La intervención quirúrgica se efectúa habitualmente bajo anestesia local. En primer lugar se extrae el diente temporal, y si el premolar ya es accesible, se elimina el hueso alveolar que lo recubre y, seguidamente, se desplaza el germen hacia abajo y hacia vestibular. Dautrey (citado por Biou) hace esta acción con un garfio o gancho de Guillies, utilizado habitualmente para traccionar la piel. Esta técnica es sencilla e igualmente aplicable a los premolares superiores e inferiores. Es una técnica rápida, segura y sin peligro para los gérmenes dentarios vecinos, pero exige un cierto entrenamiento y habilidad (figura 15.15).

Si el germen del premolar está incluido profundamente, deberá efectuarse un colgajo triangular o trapezoidal de grosor completo, una osteotomía vestibular, palatina o lingual según la posición del germen, y se terminará la exodoncia con elevadores y se seguirá con el resto de tiempos quirúrgicos habituales en Cirugía Bucal. Esta técnica es mucho más traumática y sacrifica una parte importante del hueso alveolar, aun-





**Figura 15.14.** Extracción de un premolar incluido por palatino. (A) Incisión sulcular siguiendo el surco gingivodentario palatino. (B) Despegamiento del colgajo. (C) Osteotomía para localizar el diente incluido. (D) Tras la odontosección efectuamos la extracción de la corona y posteriormente de la raíz. (E) Sutura.

que el proceso de cicatrización normal garantiza la restauración de un buen contorno óseo (figuras 15.16 y 15.17).

#### 15.4. MOLARES INCLUIDOS

La inclusión de los primeros y segundos molares raramente se presenta, pero cuando se produce tiene un considerable impacto clínico. Esto se debe a que estos molares son especialmente importantes para el desarrollo normal de la dentición y la coordinación del crecimiento maxilofacial. Otra de sus funciones importantes es proporcionar suficiente soporte oclusal para una masticación efectiva (figura 15.18).

La erupción de los molares permanentes difiere de la de otros dientes permanentes por diversos motivos, de los que destacamos:

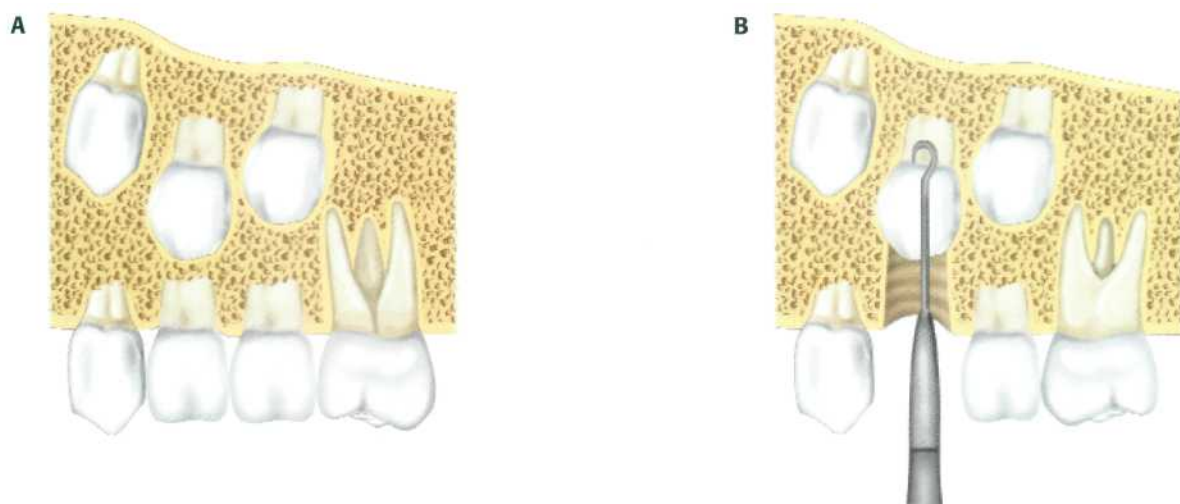
- Los molares permanentes no tienen dientes temporales que les precedan.

- Los gérmenes dentarios de los molares permanentes se desarrollan desde la prolongación posterior de la lámina dental.

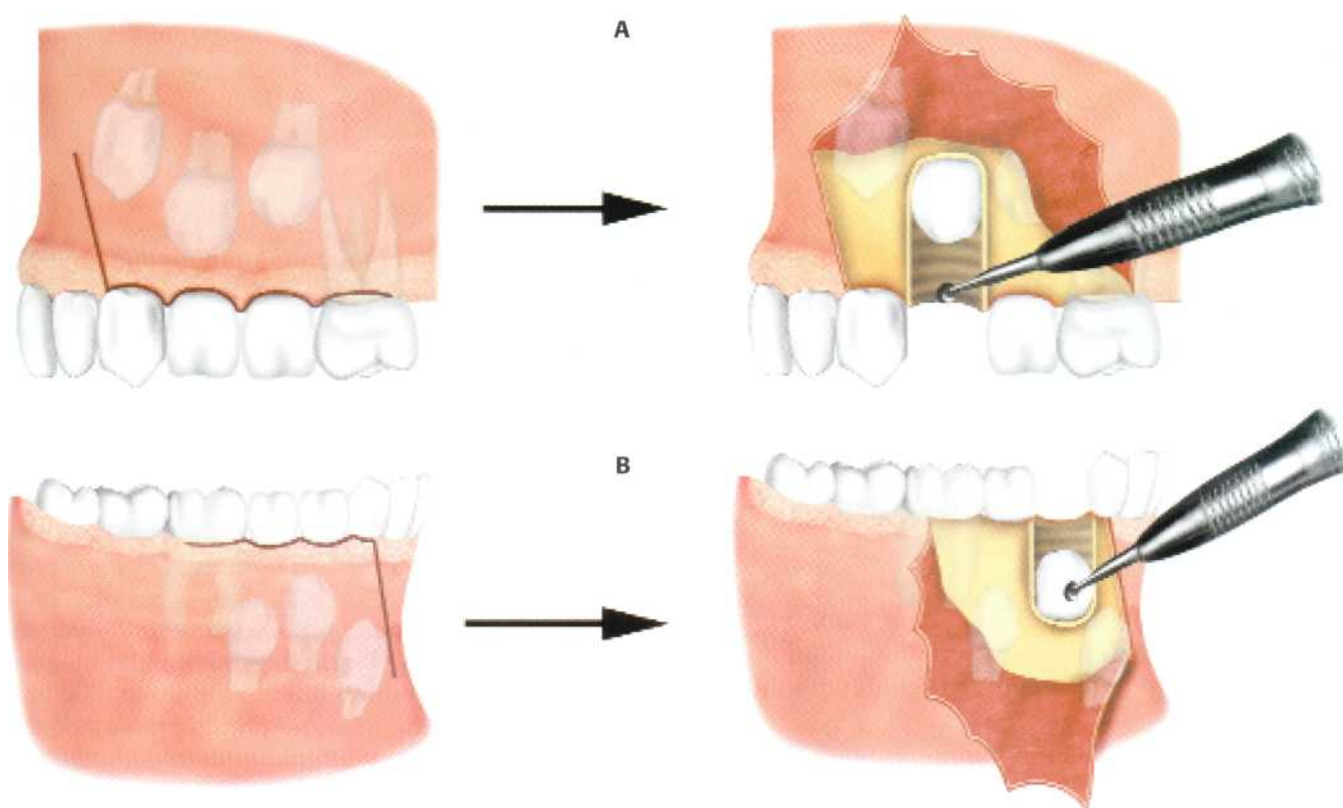
Las causas de inclusión de los distintos molares varían de unos a otros. Normalmente, la inclusión de los primeros y segundos molares superiores se produce porque no pueden perforar la encía o la fibromucosa palatina. Por tanto, su tratamiento se limitará, en la mayoría de los casos, a la exéresis de la encía o la fibromucosa desbordando ampliamente el contorno del diente y sin aplicar sutura (alveolectomía conductora-gingivectomía), y se colocará un cemento quirúrgico que se mantendrá durante 15 días. Generalmente, este tratamiento permitirá la erupción del diente.

La inclusión del primer y segundo molar inferior se debe fundamentalmente a dos causas diferentes dependiendo del molar incluido:

- Generalmente la inclusión del segundo molar inferior es debida a un problema de espacio (deficiencia en la longitud de la arcada denta-



**Figura 15.15.** Germenectomía del primer premolar superior con el gancho de Guillies (técnica de Dautrey).



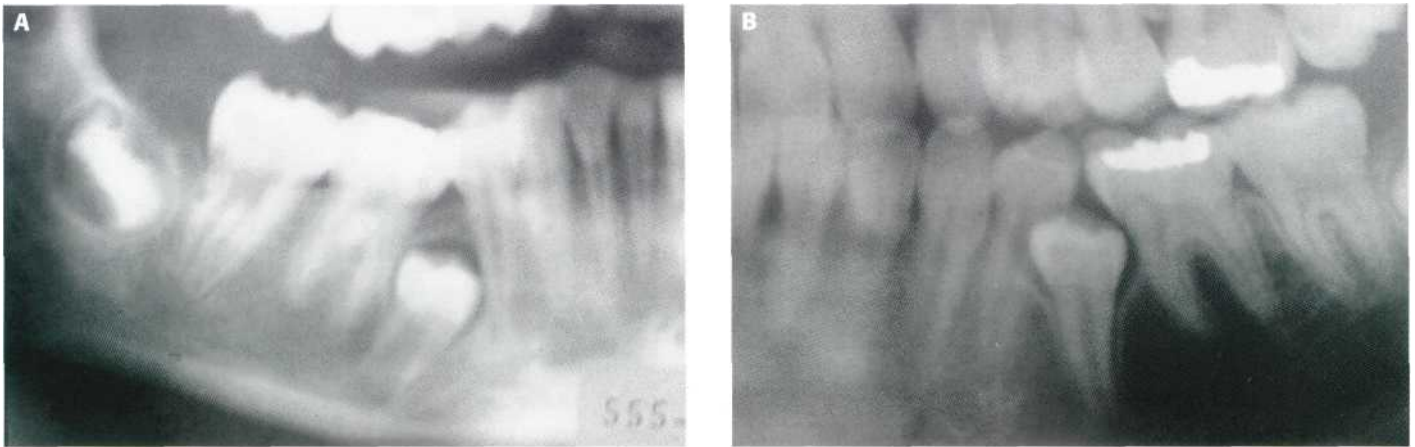
**Figura 15.16.** (A) Germenectomía del primer bicúspide superior mediante abordaje quirúrgico con osteotomía vestibular. (B) Extracción quirúrgica del germen del primer premolar inferior.

ria). El crecimiento óseo prepuberal va a solucionar casi siempre el problema de espacio, permitiendo la erupción del segundo molar.

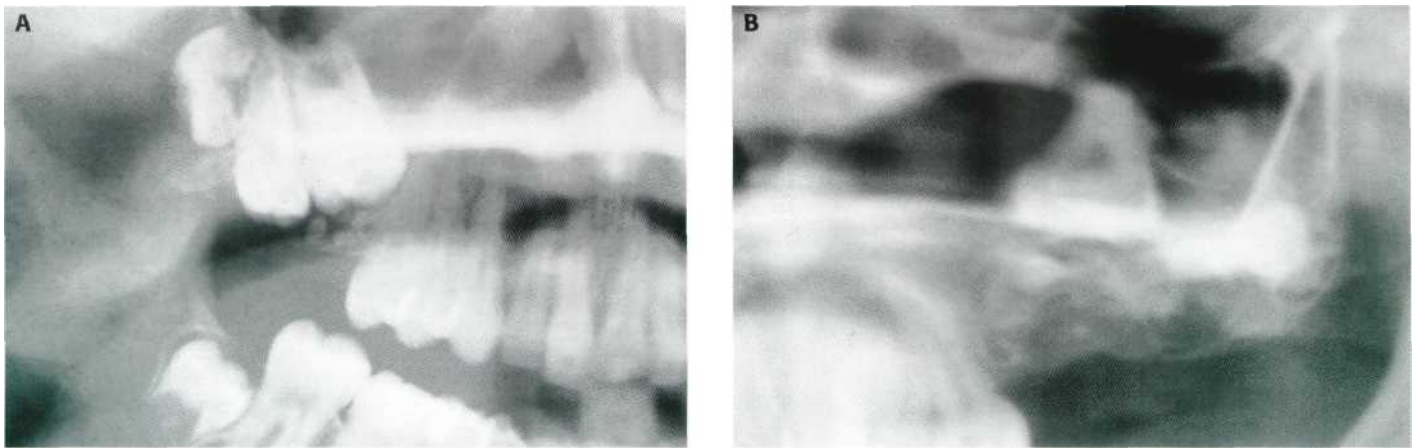
- La inclusión del primer molar inferior se produce a menudo por un trastorno ligamento-alveolar que dará lugar a una anquilosis prematura. Su tratamiento estará en función del grado de inclusión y de la edad del paciente (figura 15.19).

Cuando un molar impactado es visible clínicamente, su eje longitudinal suele estar angulado respecto a los dientes adyacentes. Si está en inclusión, la radiografía muestra que el eje longitudinal de este molar no es paralelo a la trayectoria de erupción normal. Esta angulación puede ser el resultado del fracaso en la erupción por no poder enderezar su inclinación.

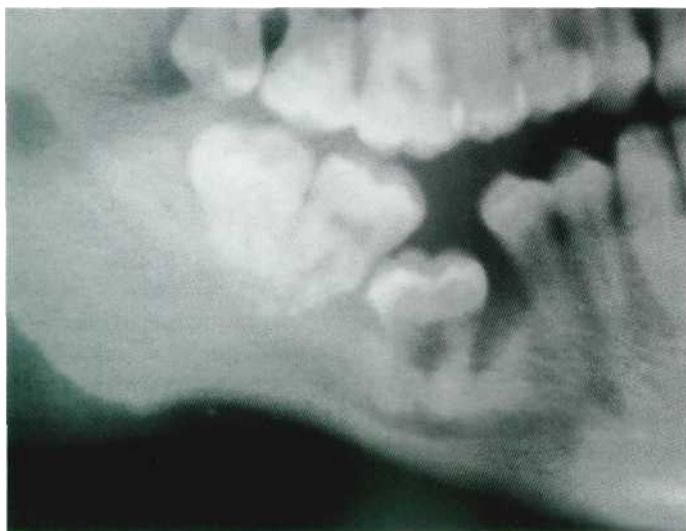Normalmente, veremos casos de retención de los molares de causa primaria, pero también podemos observar casos de molares permanentes con inclusión secundaria, es decir, que se produce un cese de la erupción después de su emergencia en la cavidad bucal sin evidencias de barrera física en la trayectoria de erupción ni como resultado de una posición anormal. Estos molares reimpactados, sumergidos o en infraoclusión, presentan una anquilosis que puede detectarse en ocasiones con un test de percusión y mediante la evidencia radiográfica de obliteración del ligamento periodontal. Los factores etiológicos sugeridos en estas retenciones secundarias son la anquilosis, la infección local, los traumatismos, el metabolismo local alterado y factores genéticos.



**Figura 15.17.** Premolares inferiores incluidos que serán extraídos por falta de espacio (A) 4.5 incluido en un adolescente. (B) 3.5 incluido en un adulto joven.



**Figura 15.18.** Molares incluidos. (A) Los tres molares superiores están incluidos por la presencia de un odontoma. (B) 2.6 y 2.7 incluidos por la presencia de una lesión ósea displásica.



**Figura 15.19.** Inclusión del 4.6 por anquilosis prematura.

#### 15.4.1. SEGUNDO MOLAR

La inclusión superficial en posición vertical suele ser de causa fibromucosa. Por ello debe ser diagnosticada precozmente y solucionada cuando el ápice esté aún abierto o en vías de cerrarse. Debe efectuarse una pequeña intervención que consistirá en realizar estrictamente una

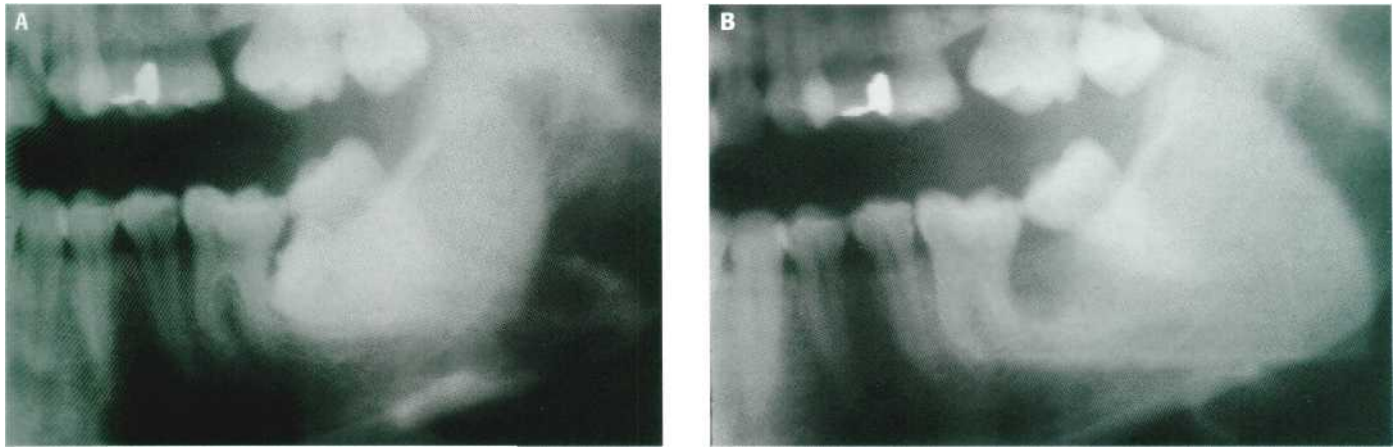
exéresis del obstáculo fibromucoso duro, espeso y adherido a la cara oclusal (alveolectomía conductora). Dicha extirpación deberá ser amplia, desbordando el contorno de la corona, sin maniobras de elevación del diente y sin sutura. Se colocará un cemento quirúrgico durante quince días para impedir el cierre prematuro de la encía. Todo ello será suficiente para que el diente finalice su erupción.

En el caso de que la inclusión sea superficial y su posición mesioangular, ésta puede ser corregida quirúrgicamente mediante la reubicación, preferentemente cuando el ápice esté aún abierto o en vías de cerrarse. Tras levantar un colgajo mucoperióstico, se efectuará una ostectomía selectiva de la región distal del molar, resecaando una cuña ósea que posteriormente vamos a aprovechar. A continuación se reubica el molar, mediante un elevador, a una posición oclusal correcta. De ser necesario podremos aprovechar la cuña ósea de la ostectomía distal para asegurar el molar por su vertiente mesial.

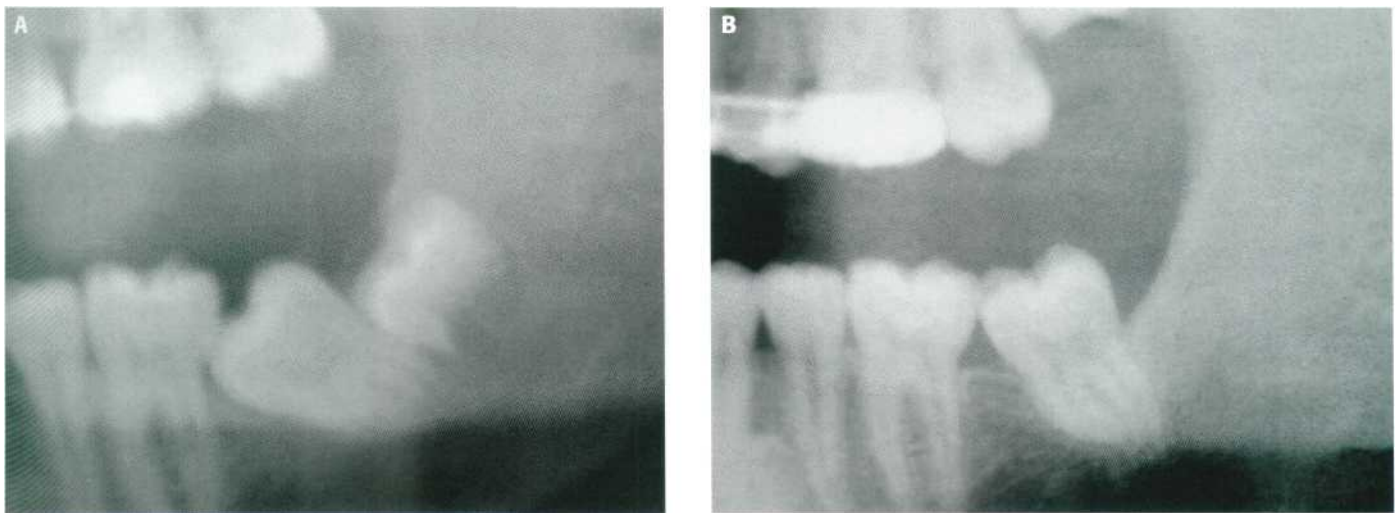
La inclusión profunda del segundo molar en posición vertical o mesioangular y con ápice abierto requerirá tratamiento quirúrgico-ortodóncico. Se levantará un colgajo mucoperióstico y posteriormente se efectuará una ventana ósea. Por último, se colocará un medio de tracción ortodóncico. Este tratamiento es largo, difícil y sin plenas garantías de éxito. En estos casos la reubicación quirúrgica podría aportar una reducción de la complejidad del tratamiento ortodóncico.

En aquellos casos en que la inclusión es muy profunda, con malposición, raíces divergentes y ápices cerrados e incurvados, no tendremos más remedio que indicar la extracción quirúrgica del molar. Se pre-





**Figura 15.20.** Segundo molar inferior izquierdo incluido. (A) Segundo molar impactado entre el 3.6 y el 3.8. (B) Extracción del 3.7.



**Figura 15.21.** Germenectomía del 3.8 para facilitar la reubicación del 3.7. (A) Radiografía preoperatoria. (B) Radiografía a los 8 meses de la intervención quirúrgica.

parará un colgajo mucoperiostico similar al que realizábamos para el tercer molar, mediante una incisión triangular con descarga vestibular anterior. A continuación, se efectuará la ostectomía necesaria y posterior exodoncia. Para completar la extracción casi siempre tendremos que hacer una o varias odontosecciones para eliminar por separado la corona y las raíces, teniendo especial cuidado de no lesionar las raíces adyacentes y el conducto dentario inferior (figura 15.20).

Por último, si la erupción del segundo molar está dificultada por un problema de espacio en el que interviene el tercer molar en malposición, la exodoncia de este último podrá facilitar la erupción del segundo molar si éste se encuentra en posición correcta (figura 15.21). Es importante prevenir tal eventualidad indicando la extracción de los gérmenes del tercer molar entre los 11 y 14 años antes de que éstos produzcan irrupción o dificultades en la erupción del segundo molar, no sin antes comprobar que los segundos molares son viables (figura 15.22).

Debemos recordar que la extracción del segundo molar no comporta automáticamente la extracción del tercer molar. Si el cordal está comprometido en la retención se indicará su avulsión, pero si suponemos que podrá hacer su erupción correctamente deberá ser preservado.

#### 15.4.2. PRIMER MOLAR

La inclusión del primer molar inferior es excepcional y generalmente de presentación unilateral. El espacio necesario para la erupción acostumbra a ser suficiente. En la patogenia de esta inclusión intervienen trastornos a nivel del ligamento dento-alveolar que ocasionan una an-

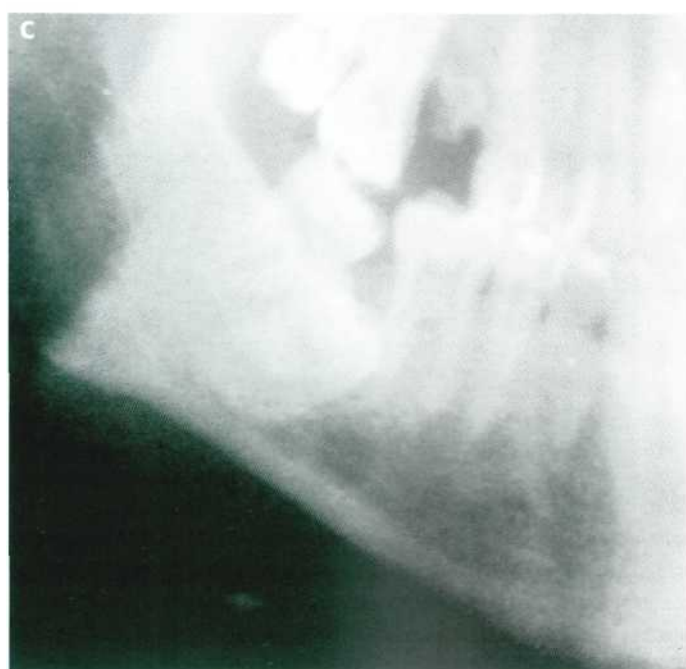
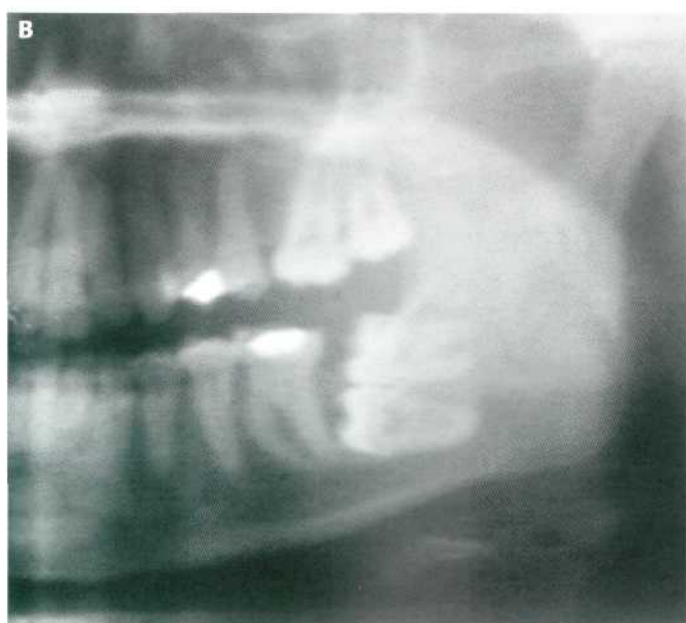
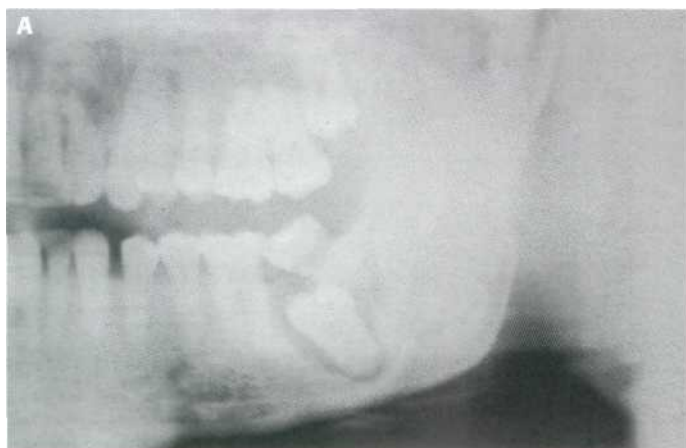quilosis prematura. El resto de causas mencionadas en la etiología de las inclusiones se presentan aquí de forma excepcional (figura 15.23).

El tratamiento será exclusivamente quirúrgico en aquellos casos en que la inclusión sea muy baja y con malposición acentuada. Se realiza una incisión tipo Neumann parcial desde el segundo premolar al tercer molar. Se levanta un colgajo mucoperiostico seguido de ostectomía y exodoncia. En muchas ocasiones requiere también una odontosección (figuras 15.24 y 15.25).

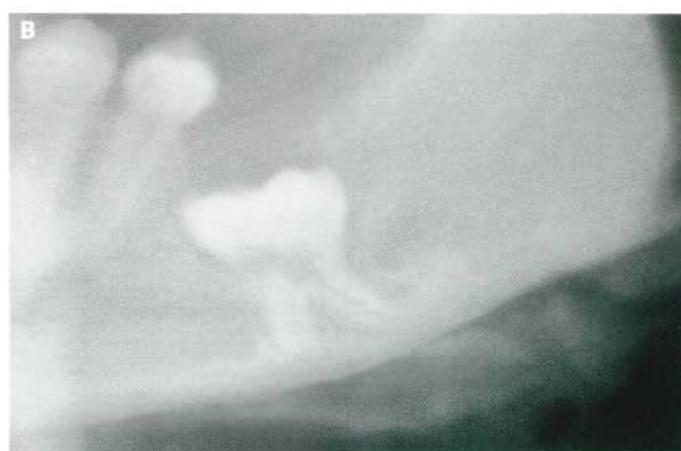
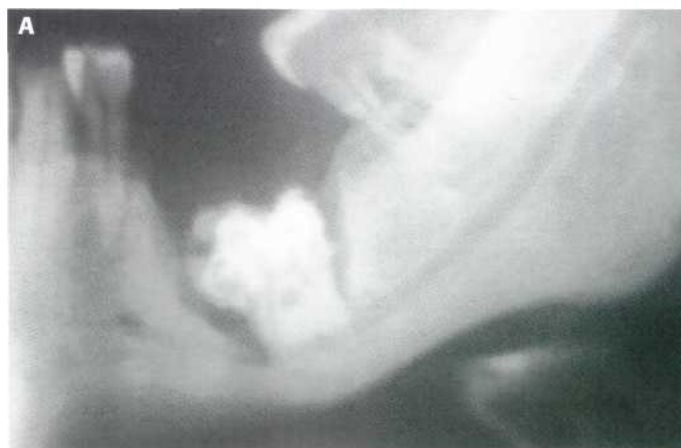Si la inclusión es más alta, se puede efectuar un tratamiento quirúrgico-ortodóncico combinado, aunque aquí el logro de buenos resultados es muy comprometido, sobre todo si tenemos en cuenta que se trata de un diente anquilosado. Si realmente el molar está anquilosado el tratamiento ortodóncico-quirúrgico nunca tendrá éxito (figura 15.26).

En algunos casos cuando la ostectomía es mínima y la exodoncia es traumática con conservación de las raíces, se puede intentar el trasplante del diente cuyo resultado es incierto. En este sentido también se ha intentado el trasplante dentario del tercer molar para reemplazo del primer molar. El trasplante dentario se utiliza casi exclusivamente como terapéutica de reemplazo del primer molar y, excepcionalmente, para el segundo molar. El trasplante se indica cuando el tercer molar aún en formación se encuentra en una posición poco viable y que requerirá por ello la exodoncia en un futuro.

El tratamiento de la retención secundaria del primer y segundo molar dependerá de la edad del paciente, de la magnitud de la infraoclusión y de la maloclusión, y son posible distintas opciones:



**Figura 15.22.** Inclusión del segundo molar provocada por la acción del cordal. (A) 3.7 incluido. (B) 3.7 y 3.8 en posición horizontal. (C) 4.7 incluido.



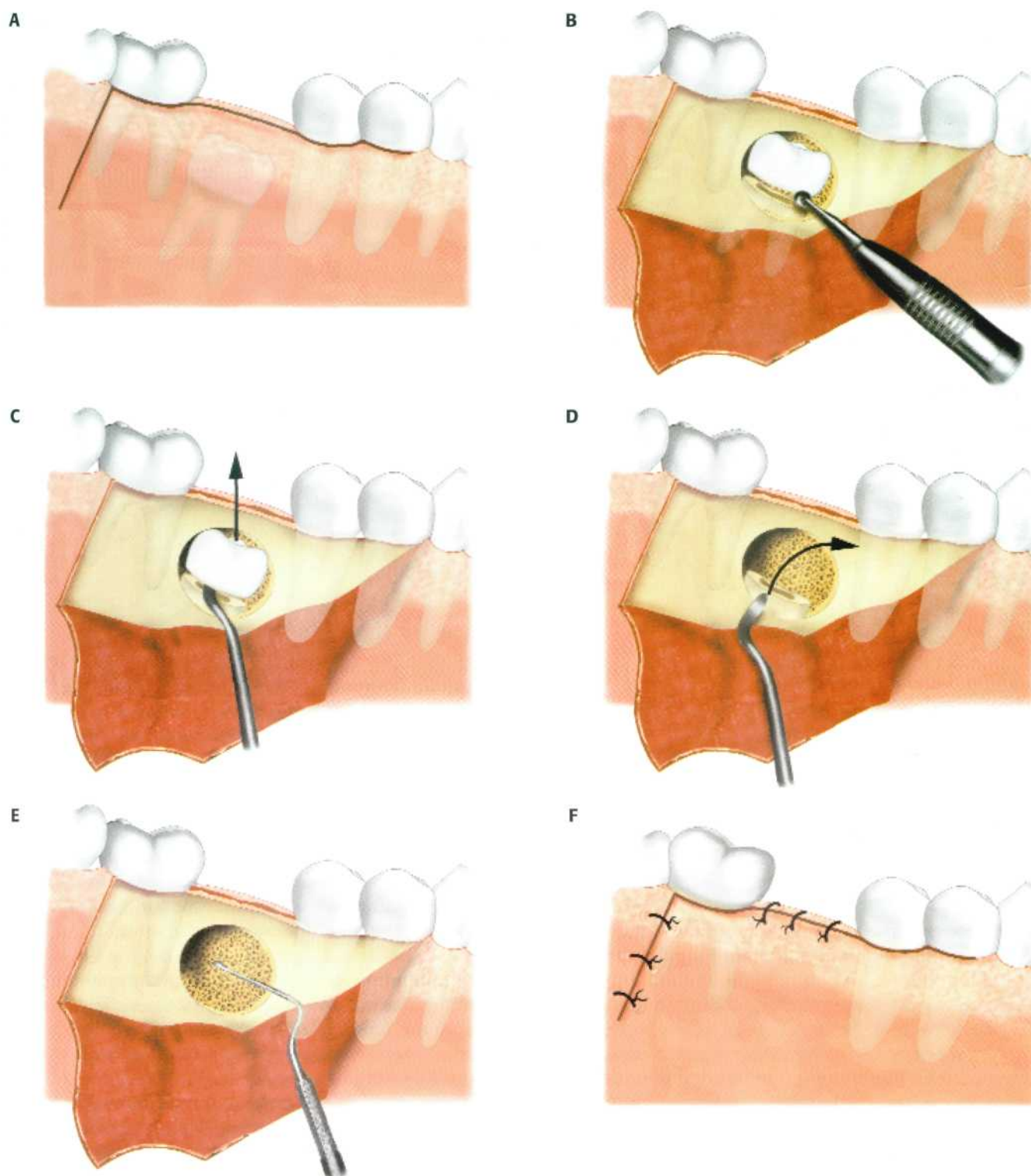
**Figura 15.23.** Inclusión del primer molar. (A) 3.6 incluido con una malformación de la corona. (B) 3.6 incluido con unas raíces muy curvadas.

- La erupción espontánea es extremadamente rara.
- La tracción ortodóncica no es posible por existir una anquilosis.
- Extracción del molar y cerrar el espacio ortodóncicamente o prosodóncicamente.
- La reubicación o luxación del molar en infraoclusión no suele ser una solución satisfactoria.
- Trasplantar un tercer molar en desarrollo en el espacio que resultará de la extracción del molar incluido.
- Trasplantar el molar de su lugar de inclusión al que le correspondería en la arcada dentaria.

## 15.5. MESIODENS Y OTROS DIENTES SUPERNUMERARIOS

### 15.5.1. DEFINICIÓN Y CONCEPTO

Los dientes supernumerarios son todos aquellos dientes "extra" o en exceso presentes en los maxilares, es decir, más de 20 en la dentición temporal y más de 32 en la dentición permanente. Debe estar aumentado el número de dientes que componen normalmente cada grupo dentario, sea cual sea la forma y posición del diente que origina este aumento. Es importante especificar este aumento del número de dientes de un grupo determinado y no del total de la fórmula dentaria, ya que la existencia de dientes supernumerarios es compatible con la agenesia dentaria, por lo que si sólo nos fijamos en el número total, éste puede estar compensado y podemos confundirnos en el diagnóstico. A la presencia de dientes supernumerarios también se le conoce con el nombre de hiperodoncia.



**Figura 15.24.** Extracción de un primer molar inferior incluido. (A) Incisión de Neumann parcial con descarga por distal. (B) Ostectomía y odontosección en el cuello dentario. (C) Extracción de la corona. (D) Avulsión de las raíces. (E) Remodelado óseo y limpieza del campo operatorio. (F) Sutura.

Los dientes supernumerarios pueden encontrarse erupcionados en la arcada, o bien incluidos en los maxilares, ocasionando los diversos cuadros clínicos que expondremos más adelante.

Todas las series dentarias (incisivos, caninos, premolares y molares) pueden ser asiento de dientes supernumerarios, aunque el canino supernumerario es excepcional.

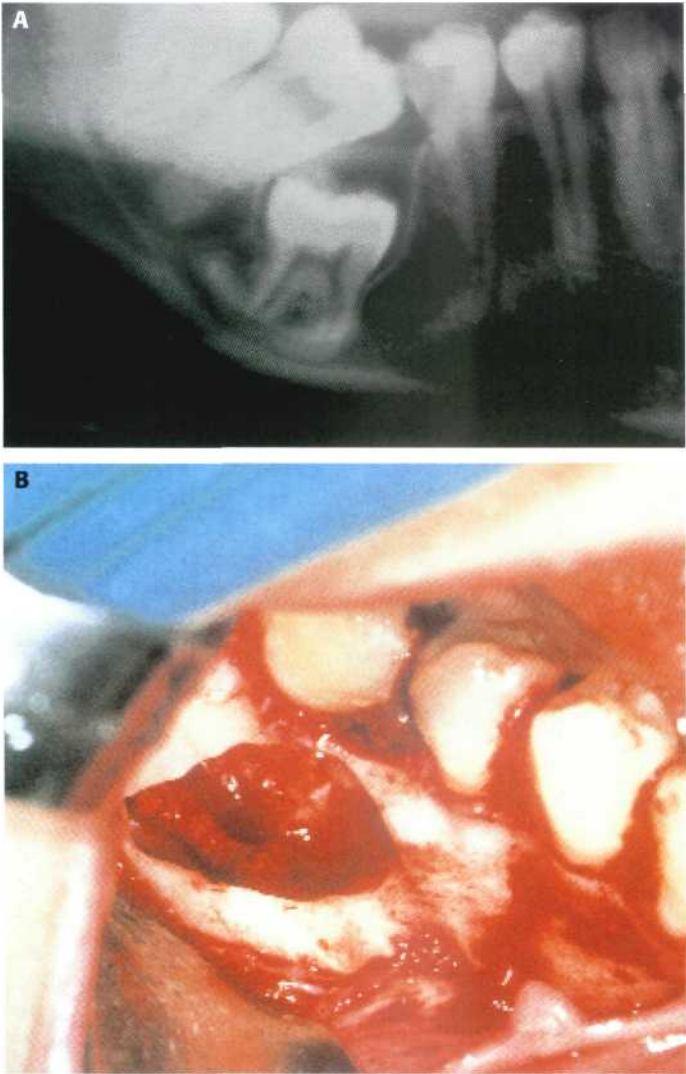
La existencia de dientes deciduos o temporales supernumerarios es muy rara, y de ocurrir se presentan generalmente a nivel de los inci-

sivos laterales superiores y de los incisivos centrales inferiores, aunque también se han encontrado caninos y molares supernumerarios temporales de forma excepcional. Todo ello nos demuestra que en este sentido la fórmula dentaria temporal es bastante estable.

### 15.5.2. FRECUENCIA

Shafer y cols, en una revisión exhaustiva notificaron que la frecuencia de los dientes supernumerarios en la población caucásica oscilaba entre





**Figura 15.25.** (A) Inclusión del 4.6 que presenta raíces "en gancho". (B) Extracción del molar incluido preservando el nervio dentario inferior.

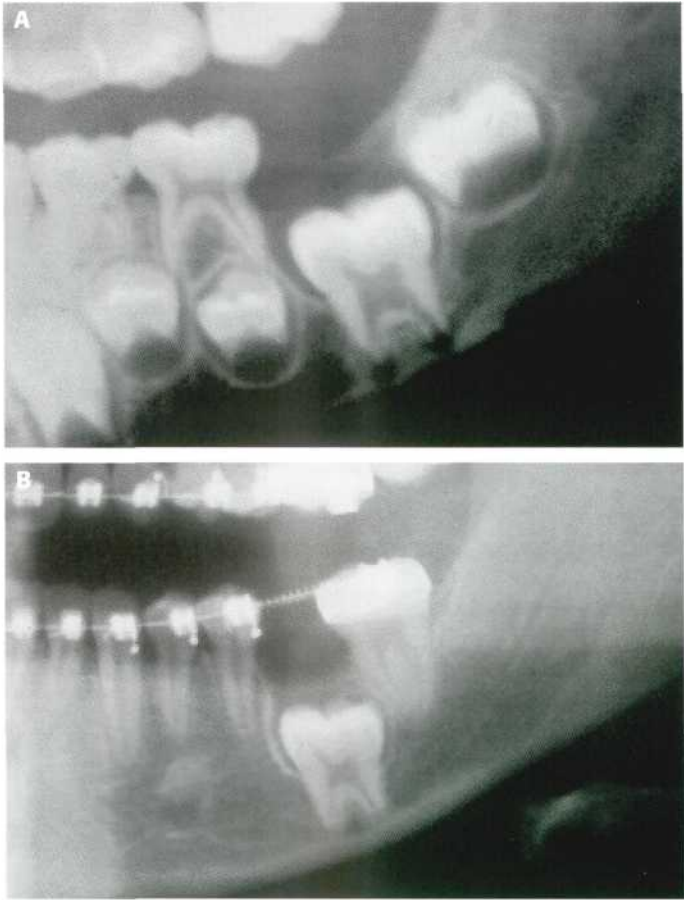
el 0,5 y 1%. Otros autores indican cifras incluso más elevadas. Lind en su revisión señala una frecuencia del 3,6%. Castaldi encuentra una frecuencia del 3,1%.

Stafne observó asimismo, una frecuencia del 1% tras revisar 48.550 exámenes radiológicos de los maxilares. Sin embargo, la frecuencia es probablemente más elevada, ya que quizás hayan pasado inadvertidos dientes extraídos o bien dientes supernumerarios superpuestos sobre dientes normales.

Según Shafer y cols., los dientes supernumerarios son más frecuentes en hombres que en mujeres en una proporción de 2 a 1. Esta proporción es coincidente con la mayoría de los autores, aunque puede encontrarse alguna estadística con una proporción también favorable a los varones de 10 a 1.

Aunque los dientes supernumerarios pueden encontrarse en cualquier localización, existen zonas preferentes. Así el diente supernumerario más frecuente es el que se localiza entre los incisivos centrales superiores el denominado "mesiodens", y que constituye más del 50% de todos los dientes supernumerarios. Le siguen en orden de frecuencia:

- Cuartos molares o distomolares superiores.....25%
- Paramolares superiores .....15%
- Premolares inferiores ..... 3%
- Incisivos laterales superiores ..... 2%
- Cuartos molares o distomolares inferiores..... 1%



**Figura 15.26.** Primer molar inferior izquierdo incluido por anquilosis. (A) Imagen de la posición y el desarrollo radicular del 3.6 a los 8 años de edad. (B) Detalle de la ortopantomografía realizada a los 16 años de edad, tras fracasar el tratamiento ortodóncico-quirúrgico.

- Incisivos centrales inferiores..... 1%
- Premolares superiores ..... 0,5%
- Caninos superiores ..... 0,2%
- Caninos inferiores ..... 0,2%
- Incisivos laterales inferiores.....0,05%

Schulze menciona además unos dientes supernumerarios interdentarios o interradiculares, de los que trataremos más adelante.

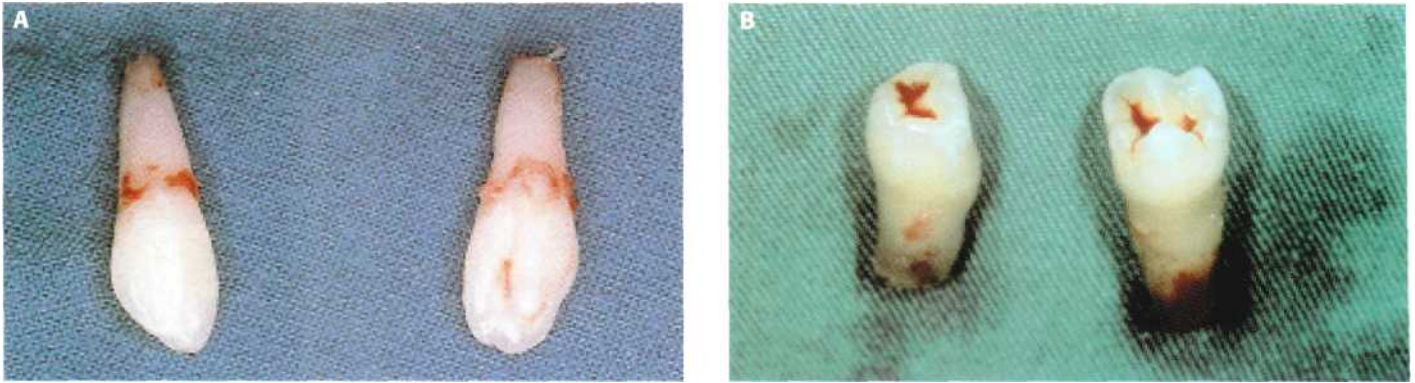
El maxilar superior presenta una mayor frecuencia de dientes supernumerarios que la mandíbula en una proporción que oscila, según los autores, de 5 a 1 ó de 10 a 1.

Es de destacar que en la mandíbula, el mayor porcentaje de supernumerarios ocurre en la región premolar. El porqué los dientes supernumerarios son más frecuentes en la zona anterior del maxilar superior (50-80%) es todavía, hoy por hoy, desconocido.

Existe una baja prevalencia de dientes supernumerarios en la dentición temporal. Primosch observó una relación de 5 a 1, a favor de los dientes supernumerarios en la dentición permanente. En un 30% de los casos en que se presentan dientes supernumerarios en la dentición temporal, comprobaremos la existencia de hiperodoncia en la dentición permanente.

15.5.3. MORFOLOGÍA

Los dientes supernumerarios pueden imitar la forma de los dientes normales (eumórficos), o bien tener una morfología atípica (heteromórficos). Así, Schulze aplica el término de "suplementario" para los dientes en exceso eumórficos y el de "supernumerarios" para todo aquel diente extra heteromórfico (figura 15.27).



**Figura 15.27.** Dientes supernumerarios heteromórficos. (A) Dientes conoides. (B) Dientes molariformes.

Los dientes supernumerarios son órganos dentarios perfectamente constituidos. Frecuentemente son pequeños, rara vez gigantes. Su morfología puede ser similar a la de los demás dientes de la zona donde se encuentran (eumórfico) o bien, ser denticulos rudimentarios con distintas formas (heteromórficos) que pueden ser:

- Diente conoide o en clavija. De volumen menor que el diente normal, con corona de forma cónica y una raíz rudimentaria.
- Diente tuberculado. Tamaño menor que el diente normal, corona con tubérculos y la raíz es única, gruesa y curvada.
- Diente infundibular. Similar al diente normal pero con invaginaciones hacia dentro en la corona, lo que le da el aspecto de embudo.
- Diente molariforme. Con forma de molar o premolar.

En la región incisal superior, los dientes supernumerarios por lo general tienen formas anormales. En las otras zonas, pueden ser más parecidos a su serie dentaria de origen (eumórficos).

Las formas tuberculadas y molariformes rara vez se localizan invertidas y erupcionan en pocas ocasiones. En contraposición, es común que las formas cónicas o conoides se coloquen en posición invertida y presenten más tendencia a la erupción.

De manera casi invariable, las formas tuberculadas no erupcionadas tienen formación radicular incompleta y acostumbran a colocarse por palatino de los dientes adyacentes normales. La diferencia en cuanto a la formación radicular podría indicar que el diente supernumerario tuberculado se forma mucho más tarde que el conoide. Por esta razón, algunos autores defienden que el tuberculado es parte de una tercera dentición, mientras que consideran a las formas cónicas como dientes adicionales de la segunda dentición.

Finalmente, es importante diferenciar conceptualmente los dientes supernumerarios de los dientes dobles o gemelos. Los dientes dobles se desarrollan a partir de la división incompleta de un germen dentario único (esquizodontismo) o por la fusión de dos gérmenes adyacentes regulares o accesorios (sinodontismo). Los dientes dobles constan de dos o más partes que muestran una clara tendencia a independizarse. Pueden ocupar el lugar de un diente regular, el de los dientes adyacentes o coexistir con ellos.

Los dientes supernumerarios en dentición temporal exhiben menos variedad en la forma que los dientes supernumerarios de la dentición permanente, ya que suelen ser muy parecidos a los dientes normales.

Diferentes estudios realizados con microscopía óptica y electrónica y con microanalizador radiológico, han demostrado la presencia de distintas alteraciones de los dientes supernumerarios, especialmente de los mesiodens, como son:

- Alteraciones en la mineralización del esmalte, dentina y cemento. El contenido de calcio en un mesiodens es un 20-25% más alto en el esmalte y de un 25-60% mayor en su dentina respecto a un diente normal. Existen otras alteraciones en la distribución cualitativa y

cuantitativa de los macroelementos básicos de los tejidos duros del diente y de algunos microelementos.

- Anormalidades y cambios en la dirección de los prismas del esmalte.
- Túbulos dentinarios ensanchados o estrechados y con una dirección no uniforme.
- Capa de cemento más delgada de lo normal.

#### 15.5.4. ETIOLOGÍA Y PATOGENIA

La etiología de los dientes supernumerarios es todavía bastante desconocida, pero el tipo de dentición humana, difiodonta (dos denticiones) y heterodonta (distinta morfología de cada grupo dentario), el número de dientes de cada dentición y las variaciones de todo tipo sufridas en la evolución filogenética, favorecen su formación.

Politzer y Weizenberg, refiriéndose a la etiología de los mesiodens, indicaron que podrían tener su origen en los restos de la lámina dental, o en láminas accesorias que se desarrollan durante las primeras fases de la formación de los dientes. Otros autores han extrapolado esta hipótesis al resto de localizaciones de los dientes supernumerarios. Estos mismos autores tras realizar un estudio detallado de los diastemas interincisales, observaron que la lámina dental primaria está dividida por un tabique conjuntivo. Este puede inducir la separación de gérmenes epiteliales que más tarde podrían convertirse en mesiodens.

También se ha sugerido que los dientes supernumerarios se desarrollan a partir de un tercer germen dentario que surge de la lámina cercana al germen dentario permanente, o posiblemente de la división de éste. Esto último es poco probable ya que los dientes permanentes asociados suelen ser normales en todos los aspectos.

Así pues, distintos estudios han puesto de manifiesto que la formación del diente supernumerario es debida a una sobreactividad epitelial, pero existe desacuerdo en cuanto a partir de qué formación o en qué momento embriológico se genera. Hay dos grandes grupos de teorías:

##### 15.5.4.1. Por hiperactividad de las células epiteliales embrionarias

Todas las células del germen dentario tienen el mismo origen y las mismas características biológicas, por lo que en determinadas condiciones, algunas células pueden adquirir las propiedades de otras células especialmente diferenciadas, con la consiguiente proliferación y formación de evaginaciones o invaginaciones que darían lugar a nuevos tejidos dentarios. Esta nueva formación dentaria puede partir de cualquiera de los sucesivos estadios embriológicos por los que pasa el diente. Esquemáticamente las posibilidades son:

- Por sobreactividad de la lámina dental.

A partir de la sexta semana de vida intrauterina aparece una proliferación de la capa basal del epitelio bucal, a lo largo de todo el maxilar: es la lámina dental. Una semana después, de cada una de las lámi-

ñas aparecen 10 nódulos o yemas dentarias, que formarán los dientes correspondientes a la dentición primaria.

Si aparecen otras yemas que logran situarse en la región apropiada para su desarrollo, evolucionarán dando dientes supernumerarios en la dentición temporal.

- Por sobreactividad del cordón epitelial.

En la octava semana, la yema dentaria prolifera y se separa de la lámina dentaria, quedando unida a ésta por una proliferación epitelial llamada "cordón epitelial o gubernaculum dentis".

En este momento, una sobreactividad a partir de un cordón epitelial puede originar la formación de dos o más gérmenes dentarios. Otra posibilidad sería que el crecimiento de la yema dental produzca la rotura del cordón epitelial y éste se sitúe hacia fuera; entonces se forman nuevos gérmenes dentarios, que pueden desaparecer o desarrollarse formando un diente supernumerario.

- Por sobreactividad de la capa externa de la vaina de Hertwig.

A las catorce semanas el germen dentario alcanza ya su forma completa de campana (fase de campana). En este momento empieza la diferenciación histológica: epitelio externo, retículo estrellado, estrato intermedio, epitelio interno. Este conjunto de estructuras, con la papila dental y el saco dentario, recibe el nombre de folículo dentario, el cual queda completamente constituido entre el quinto y sexto mes de la vida intrauterina. Posteriormente aparece la vaina de Hertwig, que es una prolongación epitelial del órgano del esmalte, a partir de la unión del epitelio externo e interno y que crece a partir de los extremos de la campana. Es una formación tubular.

La sobreactividad epitelial de la vaina de Hertwig puede originar un germen supernumerario.

- Por sobreactividad de los restos epiteliales de Malassez.

La vaina de Hertwig crece paulatinamente moldeando la futura raíz, pero al formarse la primera capa de dentina, la vaina se fracciona y degenera; así se forman unos islotes epiteliales conocidos como restos epiteliales de Malassez.

Si estos restos entran en actividad y se diferencian podrían formar un nuevo germen dentario.

Las causas que pueden motivar la sobreactividad epitelial en cualquiera de las fases descritas pueden ser:

- Causas locales: traumatismo, infección, factores irritativos, etc.
- Causas generales: disfunciones genéticas o enzimáticas, factores hereditarios, etc.

En general, puede afirmarse que toda alteración funcional u orgánica, tanto local como general, puede repercutir en la formación del diente, de igual forma como sucede en cualquier zona del organismo, dando anomalías de desarrollo. Algunos autores constatan que la hiperactividad del epitelio dental embrionario puede ir asociada a hiperplasias de otros epitelios. Así, se han descrito casos de dientes supernumerarios asociados con un mayor crecimiento piloso, de las uñas, etc.

#### 15.5.4.2. Por escisión del folículo dental

Distintos factores como traumatismos o mutaciones evolutivas, pueden causar una división accidental del folículo dental en dos o más fragmentos (teoría de la dicotomía).

Esta escisión puede ocasionar el desarrollo de dos dientes, a partir de un solo germen. Estos dos dientes serían idénticos al diente normal, es decir, serían dientes suplementarios, si la división es igual. Mientras que una división desigual daría como resultado un diente normal y uno de forma más pequeña o anormal.

Numerosos autores defienden esta teoría, afirmando además que esta mutación adquirida es hereditaria.

Otra teoría que actualmente tiene muy pocos defensores es la teoría del atavismo. Fue la primera teoría que intentó explicar la etiología de los dientes supernumerarios, considerándolos una expresión de un rasgo atávico. Se trataría de una regresión filogenética a la dentición de los primates, ya que representaría el tercer incisivo en el caso del mesiodens que antes poseían estos animales.

Es importante destacar que a menudo los dientes supernumerarios no suelen tener precursor temporal, ni diente de reemplazo permanente.

Los dientes supernumerarios pueden aparecer de forma espontánea en una generación, aunque en algunos casos hay tendencia hereditaria a desarrollarlos. Es posible por ello que la herencia juegue un papel importante. Además se han comunicado numerosos casos de mayor incidencia en muchas familias. Se han notificado casos de concordancia en gemelos monocigóticos y de aparición en varias generaciones.

Contrariamente, existe una serie de síndromes complejos, con patrón hereditario demostrado, en los que los dientes supernumerarios o hiperodoncia constituyen una parte determinante de dichos síndromes, como es el caso de la displasia cleidocraneal, el síndrome de Gardner, el querubismo o el síndrome de Fabry, sobre los que trataremos más adelante.

La etiopatogenia de la inclusión de los dientes supernumerarios se rige por los mismos mecanismos que expusimos al hablar de la inclusión en la dentición temporal y permanente, aunque aquí el problema de la falta de espacio juega un papel mucho más destacado.

Una vez se ha formado el germen del diente supernumerario, se iniciará su crecimiento hasta llegar al diente totalmente desarrollado. Ahora bien, en este proceso pueden ocurrir distintos sucesos, entre los que cabe destacar la fusión del diente supernumerario con el diente vecino.

Se entiende por fusión la unión de dos gérmenes dentarios separados durante las fases de histomorfodiferenciación, resultando un solo diente que puede ser del tamaño normal o mayor. Esta fusión puede ser completa o incompleta, dependiendo del estadio en que se realiza dicha fusión. Este fenómeno se puede producir entre dos dientes normales, entre un diente normal y un supernumerario o entre dos dientes supernumerarios.

Cuando la fusión ocurre antes de la calcificación, el resultado es un solo diente de tamaño parecido al normal. Si se produce en estadios posteriores, el tamaño es mayor, pudiendo ser incluso el doble del diente normal. Los dientes normalmente se unen por esmalte y dentina y más raramente sólo por esmalte.

Se conoce como gemación la división incompleta del folículo dental al iniciarse el desarrollo de la corona, resultando la formación incompleta de dos dientes. La estructura resultante tiene dos coronas total o parcialmente separadas y una única raíz y conducto radicular.

El diagnóstico diferencial entre estos dos procesos se hace clínicamente por el recuento de cada grupo dentario y radiológicamente observando si existen una o dos cámaras pulpares.

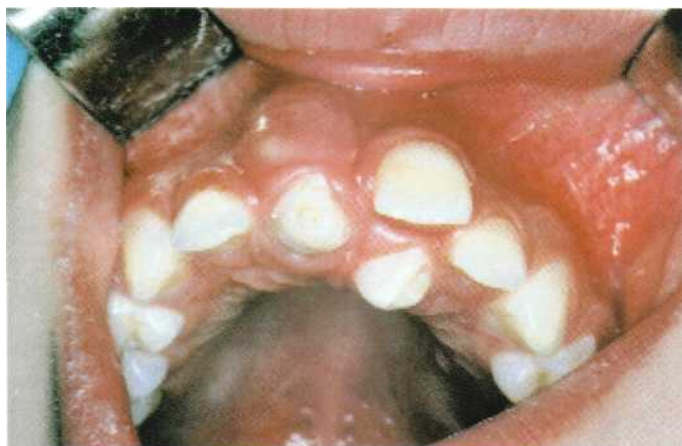#### 15.5.5. NOMENCLATURA

La Federación Dental Internacional recomienda la siguiente nomenclatura para nombrar los dientes supernumerarios:

**15.5.5.1.** Introducir la utilización de letras del alfabeto junto a la nomenclatura de los dos dígitos. Se intercala la letra entre los dos dígitos asignados al diente normal adyacente.

**15.5.5.2.** La letra que se introduce varía según la Situación del diente supernumerario en la arcada. En todos ellos se utilizan letras mayúsculas para los dientes suplementarios o eumórficos y letras minúsculas para





**Figura 15.28.** Dientes supernumerarios erupcionados en la zona anterior del maxilar superior. Alteran la posición del 2.1 e impiden la erupción del 1.1.

dientes supernumerarios de forma distinta (supernumerario propiamente dicho o heteromórfico).

- Diente supernumerario por vestibular. Se utilizan las siglas V.E.S.T... (de *vestibularis*). V para el primer diente supernumerario por vestibular de la arcada. Si existe más de un diente supernumerario, se usa el resto de las letras, en dirección mesio-distal.

- Diente supernumerario en la misma arcada. Se utilizan las siglas P.R.O.X... (de *proximalis*). En este caso la letra se coloca delante o detrás de los dos dígitos correspondientes al diente normal adyacente según se encuentre por mesial o por distal.

- Diente supernumerario por lingual. Si su situación es lingual o palatina se usan las siglas L.I.N.G... (de *lingualis*), de forma análoga a la situación vestibular.

#### 15.5.6. CLÍNICA

Los dientes supernumerarios pueden encontrarse erupcionados total o parcialmente (aproximadamente el 25%) o estar incluidos en cualquier posición del espacio maxilar. Dado el volumen dental adicional, lo más frecuente es que los supernumerarios causen malposición de los dientes adyacentes o impidan su erupción. Sin embargo, existen otras manifestaciones originadas por la presencia de dientes supernumerarios:

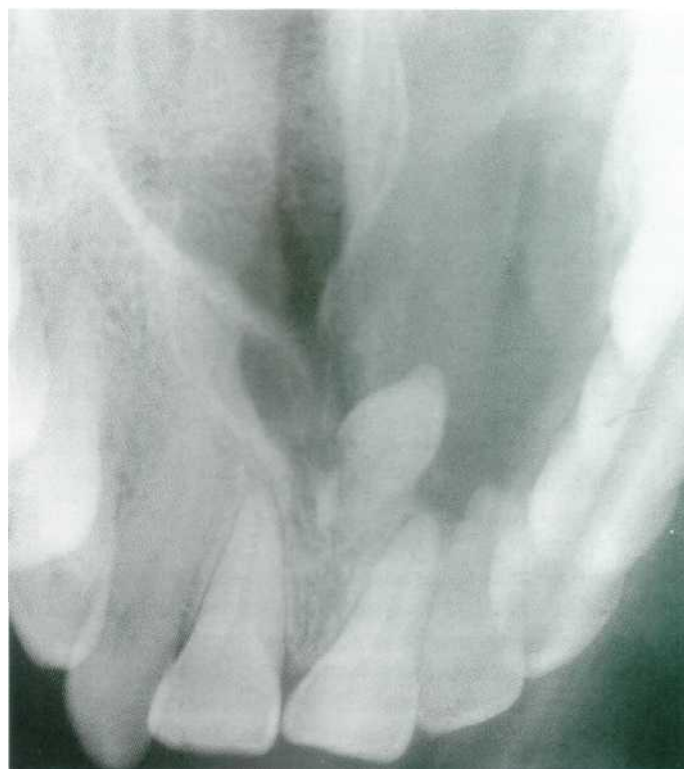
- Inclusión de dientes permanentes.

La persistencia prolongada de un diente temporal con o sin erupción del diente permanente, debe conducir a la investigación de la causa que lo produce y constatar la existencia de un diente supernumerario como origen del problema. Así pues, la erupción retardada de un diente temporal o permanente puede ser la primera manifestación clínica de la presencia de un diente supernumerario.

La inclusión de un diente supernumerario conjuntamente o no con la inclusión de un diente permanente, suele producir la deformación de la superficie vestibular o lingual/palatina del proceso alveolar, con la prolongación del tiempo de presencia de los dientes temporales.

- Malposición dentaria.

En muchas ocasiones los dientes en malposición se asocian a la existencia de un diente supernumerario incluido. En la región incisal, el apiñamiento o la malposición nos hará investigar sobre la existencia de un mesiodens. Esto es extrapolable a todas las series dentarias. Los hallazgos más comunes son la torsoversión y el desplazamiento labial, aunque cualquier tipo de malposición puede ser manifestación de un diente supernumerario.



**Figura 15.29.** Quiste folicular originado en un diente supernumerario (radiografía oclusal).

Si el diente supernumerario erupciona en la arcada, posiblemente producirá malposición de los dientes temporales o permanentes (figura 15.28).

- Diastemas.

La separación o los espacios interdentarios pueden ser otra de las manifestaciones precoces de los dientes supernumerarios incluidos. Este signo es muy frecuente en la región incisal superior cuando nos hallamos ante la existencia de un mesiodens.

Por ello ante la presencia de cualquier diastema, aconsejaremos efectuar una exploración radiográfica con el fin de descartar la presencia de un diente supernumerario incluido, en cuyo caso deberá extraerse lo antes posible, es decir, cuando el paciente todavía está en fase de crecimiento y podrá cerrarse el espacio interproximal sin tratamiento ortodóncico.

- Erupciones anormales.

Un diente supernumerario invertido puede erupcionar hacia lugares atípicos lejos de la arcada dentaria, como es el caso de la erupción hacia las fosas nasales o hacia el seno maxilar, dando lugar a una clínica particular de dolor, obstrucción aérea e infección, de la que trataremos más exhaustivamente al hablar de los distintos dientes supernumerarios.

- Patología pulpar.

La formación de una caries, por crearse un recodo con retención de placa bacteriana y de difícil limpieza, o la existencia de una reabsorción radicular, pueden inducir toda la amplia gama de la patología pulpar.

- Formación de quistes.

El foliculo que rodea el diente supernumerario puede dar lugar a la formación de un quiste folicular o dentígero, hecho muy frecuente en las inclusiones dentarias. Stafne afirma que el 6% de los dientes supernumerarios presenta quistes dentígeros. La formación quística ocasionará destrucción ósea con su expansión continuada (figura 15.29).

Por otra parte, el quiste dentígero originado en los dientes supernumerarios incluidos puede infectarse, dando lugar a la clínica subsecuente, sufrir cambios histológicos, o incluso convertirse en un ameloblastoma. En casos excepcionales, puede malignizarse dando origen a un carcinoma intraquístico.

Algunos autores como Eversole y Rovin, han sugerido que el quiste periodontal lateral puede originarse en los restos epiteliales del ligamento periodontal, o bien representar un quiste primordial originado en un germen dentario supernumerario. El hecho de que este quiste se encuentre con mayor frecuencia en la región premolar inferior, ubicación común de dientes supernumerarios, lleva a la creencia de esta hipótesis.

- Rizolisis y lesiones periodontales.

Se presentan como resultado de la compresión sobre las raíces de los dientes adyacentes por parte del diente supernumerario retenido.

- Algas faciales.

Neuralgias faciales persistentes no explicables por otras causas han sido atribuidas a la existencia de dientes supernumerarios incluidos.

En ocasiones, la extracción de éstos ha solucionado neuralgias inespecíficas, rebeldes al tratamiento farmacológico convencional.

Por último, destacaremos que los dientes supernumerarios según la zona donde se localizan, presentarán sus propias peculiaridades clínicas.

### 15.5.7. DIAGNÓSTICO

La inspección nos podrá dar en muchos casos el diagnóstico, al visualizar los dientes supernumerarios erupcionados en la arcada dentaria. Hay que tener siempre en cuenta que si en la inspección nos encontramos que un diente permanente no ha erupcionado pasada la época normal de hacerlo, tendremos que hacer un diagnóstico de presunción que deberá confirmarse con la radiología. Las radiografías intrabucales (periapical y oclusal) serán las proyecciones de elección, ya que en la radiografía panorámica puede pasar desapercibida la imagen de un diente supernumerario por quedar superpuesto con los dientes erupcionados. No obstante, la ortopantomografía o radiografía panorámica de maxilares practicada sistemáticamente en la primera visita u otras visitas de control, nos avisa de la presencia de dientes supernumerarios sin existir signos clínicos, ya que la mayoría de dientes supernumerarios son asintomáticos.

La palpación podrá aportarnos datos de valor en el caso que podamos palpar el diente por palatino/lingual o vestibular al producir una protuberancia de las mucosas, así como darnos información sobre la formación de quistes pericoronarios accesibles al tacto.

Asimismo, el diagnóstico de presunción nos lo darán también todos aquellos signos y síntomas comentados en la clínica, como son las malposiciones dentarias, diastemas, etc. Cuando un diente supernumerario está erupcionado, deben valorarse cuidadosamente el número de dientes en la arcada dentaria, el tamaño, la forma de cada uno de ellos y su desarrollo radicular, con el fin de no confundir un diente normal con un diente supernumerario.

En el maxilar superior, la mayoría de los dientes supernumerarios incluidos se localiza por palatino, aunque siempre la localización radiográfica previa nos permitirá descartar localizaciones atípicas. En este sentido, como hemos mencionado anteriormente, las proyecciones intrabucales en distintas posiciones nos serán de gran ayuda. Normalmente aplicamos el método del paralelaje con radiografías periapicales y las distintas proyecciones oclusales (anterior, vértex y verdadera). Las imágenes de superposición radiológica se deshacen con la práctica de distintas placas radiográficas, y así se consigue separar visualmente los elementos dentarios.

Para algunos odontopediatras sería recomendable hacer a todos los pacientes infantiles una ortopantomografía antes de la exfoliación de los dientes temporales anteriores, aproximadamente a los 5 años de edad, para descartar la presencia de dientes supernumerarios y otras anomalías.

En definitiva, para el diagnóstico de los dientes supernumerarios nos basamos en la inspección clínica, la palpación y la radiología (preferentemente intraoral).

### 15.5.8. DIAGNÓSTICO DIFERENCIAL

Aunque los dientes supernumerarios acostumbran a ser eumórficos, los heteromórficos y denticulos incluidos pueden aparecer en las radiografías como una radioopacidad, que puede ser confundida con otros procesos patológicos que se manifiestan radiológicamente de forma similar.

Los dientes supernumerarios heteromórficos deben ser diferenciados preferentemente del odontoma, ya que éste es el tumor odontogénico más frecuente y por su forma y localización puede ser confundido con un diente supernumerario. Ambos, pueden incluso coexistir, como ocurre en el Síndrome de Gardner. El odontoma compuesto se localiza frecuentemente entre los dientes anteriores. El odontoma complejo es más común en las regiones posteriores.

Los dientes supernumerarios pueden ser también confundidos con otras lesiones que cursan con radioopacidad, entre las que destacamos:

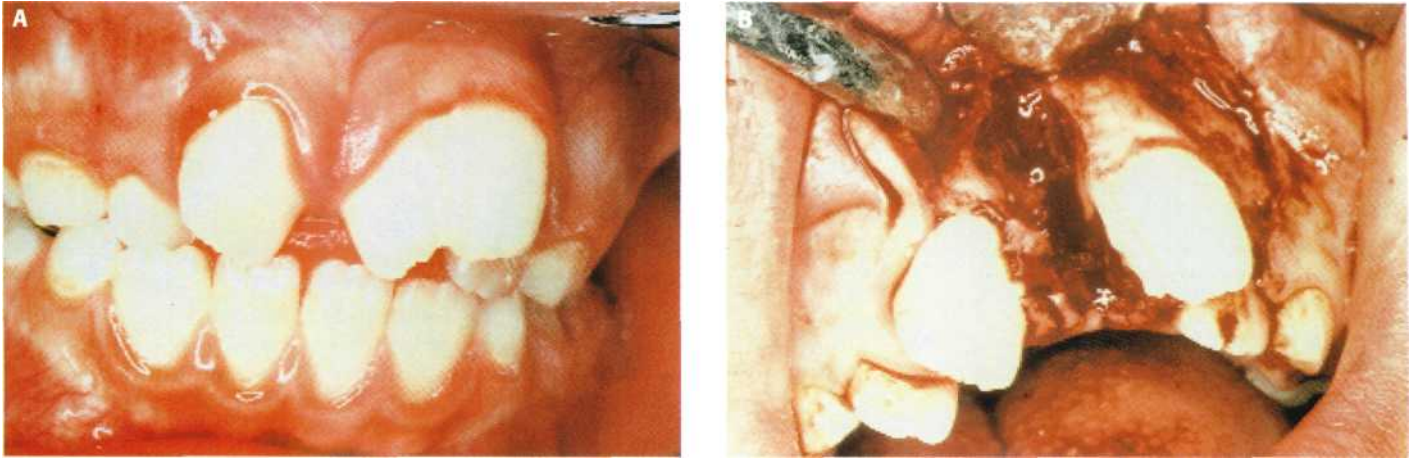
- Radioopacidades periapicales:
  - Displasia cemental periapical.
  - Osteomielitis esclerosante focal.
  - Osteopetrosis periapical focal.
  - Cementoblastoma.
  - Otras inclusiones dentarias.
  - Fibroma central osificante.
- Radioopacidades interradiculares.
  - Osteitis focal residual.
  - Cementoma.
  - Quiste odontogénico epitelial calcificante.
  - Tumor adenomatoide odontogénico.
  - Odontoma.
  - Fibroma central osificante.
  - Osteoblastoma.
  - Otras inclusiones dentarias.
- Radioopacidades pericoronarias.
  - Tumor adenomatoide odontogénico.
  - Tumor odontogénico epitelial calcificante.
  - Fibrodentinoma ameloblástico.
  - Fibroodontoma ameloblástico.
  - Odontoma.
  - Odontoameloblastoma.
  - Otras inclusiones dentarias.

### 15.5.9. TRATAMIENTO

Los dientes supernumerarios erupcionados suelen ser no funcionales por lo que deben ser extraídos. Su exodoncia suele ser mucho más simple y equivalente a la de un diente normal. La indicación viene dada por motivos estéticos (diente displásico y/o en malposición) y funcionales (ocupación de espacio en la arcada dentaria) (figura 15.28).

Los dientes supernumerarios fusionados representan un grave problema terapéutico y, dependiendo del caso, podremos optar entre las siguientes conductas:

- Obturación estética del diente fusionado.
- Colocación de una corona.



**Figura 15.30.** (A) Diente supernumerario fusionado con el 2.1. (B) Extracción quirúrgica del diente supernumerario fusionado.

- Extracción del diente supernumerario fusionado, siempre que las pulpas sean totalmente independientes. Posteriormente se efectúa el tratamiento protésico u ortodóncico pertinente (figura 15.30).
- Extracción del diente doble y rehabilitación protésica. Es la menos recomendada.

Obviamente, todo diente supernumerario incluido que ocasione clínica deberá ser extraído. En los casos asintomáticos se podrá aceptar la abstención terapéutica en algunas situaciones concretas, entre las que destacan la ausencia de condiciones patológicas, la no necesidad de tratamiento ortodóncico y el cumplimiento por parte del paciente de la realización de controles clínicos y radiológicos. De todas formas, la extracción será la regla en la mayoría de los casos, a fin de evitar posibles complicaciones.

Podemos utilizar anestesia general, anestesia local sola o con sedación oral, endovenosa o inhalatoria, dependiendo de la edad, del estado general del paciente, del grado de cooperación, de la dificultad del caso, etc. En muchos pacientes infantiles, es recomendable la extracción bajo anestesia general para evitar dificultades en el manejo del paciente y posibles complicaciones. Koch y cois, recomiendan evitar la extracción de dientes incluidos en niños menores de 10 años cuando esto sea posible, ya que este grupo de pacientes a menudo requiere anestesia general.

La extracción será cuidadosa a fin de no dañar los dientes vecinos que frecuentemente se encuentran en íntima relación con el diente supernumerario. A menudo, la exodoncia se complica por la dificultad de ubicar, identificar y extraer los dientes supernumerarios sin dañar los dientes vecinos.

Para Kruger, bajo circunstancias normales, la extracción de un diente supernumerario no debe indicarse hasta que se encuentren cerrados los ápices de los dientes vecinos, dado que entonces hay menor peligro de dañar la porción mesenquimática en crecimiento de los dientes permanentes. Esta demora en el tiempo disminuye la posibilidad de dañar las raíces de los dientes en formación, pero los mismos autores que defienden esta actitud, recomiendan el tratamiento precoz en los siguientes casos:

- Cuando el contacto íntimo entre el diente supernumerario y las raíces del diente permanente pueden interferir la formación de sus ápices.
- Cuando se detecta un quiste en el diente supernumerario.
- Cuando el diente supernumerario produce la malposición de dientes permanentes.
- Cuando el diente supernumerario impide la correcta erupción de los dientes permanentes.
- Cuando existen manifestaciones dolorosas.

Nuestro criterio, de acuerdo con Primosch, es que con algunas excepciones el tratamiento deberá ser precoz o inmediato, aunque los dientes permanentes vecinos estén inmaduros, ya que así se consiguen grandes ventajas:

- Se favorece la erupción.
- Se previene la pérdida de espacio.
- Se evita la formación de diastemas.
- Se previenen otras posibles complicaciones: quiste folicular, rizolisis, etc.
- Las complicaciones postoperatorias suelen ser menores si se aplica una técnica depurada.

En todos los casos el abordaje quirúrgico dependerá de la localización del diente a extraer. En la praxis diaria, los dientes supernumerarios de la región incisiva superior están casi siempre en posición palatina, por lo que el abordaje se efectuará mediante una incisión sulcular palatina, similar a la que realizábamos al extraer los caninos incluidos (figura 15.31). En la mandíbula se prefiere el abordaje vestibular, pero teniendo en cuenta que su cortical externa es más compacta y que este hueso contiene importantes estructuras anatómicas (agujero mentoniano y conducto dentario inferior) (figura 15.32).

En ocasiones, el tratamiento quirúrgico deberá ir combinado con un tratamiento ortodóncico, el cual irá destinado a crear o conservar un espacio en la arcada para el diente permanente incluido. Además estos dientes permanentes tienen con frecuencia un potencial de erupción disminuido.

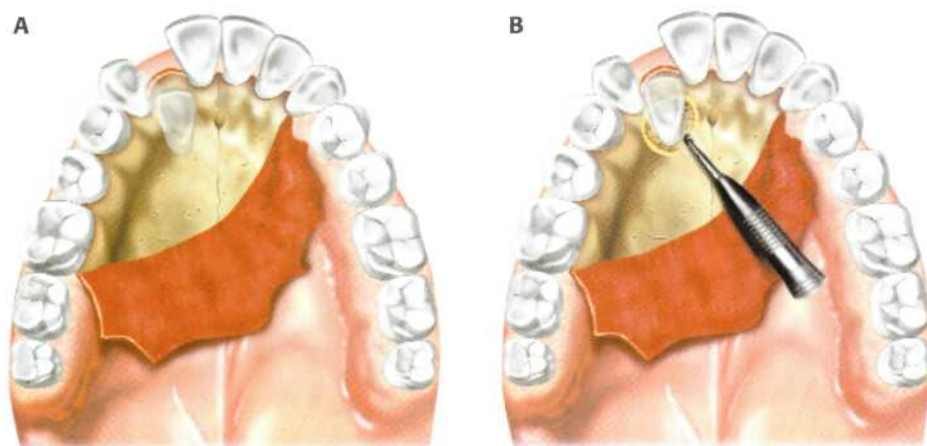
En los casos en que un diente supernumerario haya ocasionado la impacción de un diente permanente, la corona de este último se libera de los obstáculos óseos y mucosos y se favorece su erupción espontánea (alveolectomía conductora), o bien se coloca un medio de tracción para implementar el tratamiento ortodóncico tras finalizar su fenestración.

En el momento de realizar un tratamiento quirúrgico, es preciso distinguir la corona del diente permanente de la corona del diente supernumerario a fin de no cometer errores graves de lesión o exodoncia equivocada.

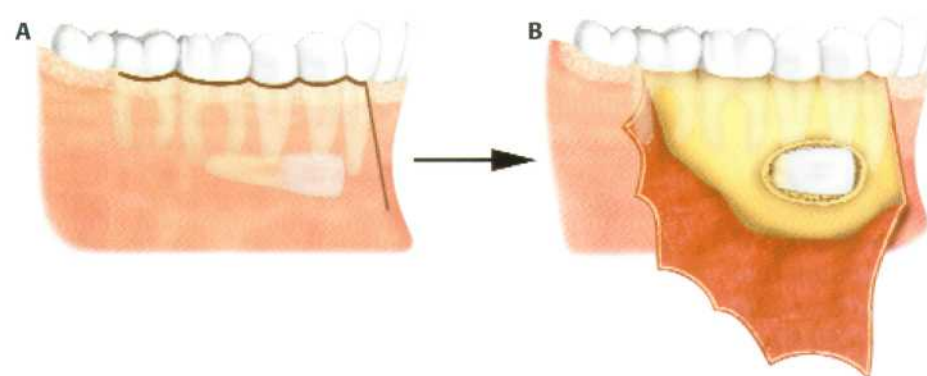
Para la extracción de los dientes supernumerarios rara vez va a ser necesaria la odontosección, y generalmente se suelen extraer con facilidad mediante elevadores finos o fórceps de bayoneta.

En ocasiones, el diente supernumerario puede emigrar hacia el suelo nasal, en cuyo caso pueden ser necesarios abordajes desde la apertura piriforme elevando la mucosa y el periostio a dicho nivel. También pueden migrar hacia el seno maxilar, y dar lugar a clínica sinusal odontogénica, la cual obligará a un abordaje tipo Cadwell-Luc para su exodoncia.





**Figura 15.31.** Extracción de un diente supernumerario que produce la inclusión del incisivo lateral superior derecho. (A) Abordaje palatino con la preparación de un colgajo envolvente. (B) Osteotomía y extracción del diente supernumerario.



**Figura 15.32.** Extracción de un diente supernumerario situado en la región apical de los premolares y canino inferiores. (A) Incisión de Neumann parcial. (B) Osteotomía y extracción del diente supernumerario.

Finalmente, remarcaremos que los dientes supernumerarios pueden ser útiles para la estimación de la edad y la identificación de un cadáver no reconocido, por lo que su estudio es de gran interés en Odontología forense.

#### 15.5.10. HIPERODONCIA SIMPLE

Bajo este término se designa la presencia de dientes supernumerarios en una única serie dentaria. La localización es única en los maxilares, sin acompañarse de otros dientes supernumerarios en otras zonas, ni formando parte de síndromes complejos.

##### 15.5.10.1. Mesiodens

Los dientes supernumerarios que aparecen entre los incisivos centrales superiores fueron denominados "mesiodens" por Bolk (1917), autor que consideró que su aparición era una regresión a la dentición de los primates, quienes tenían tres pares de dientes incisivos. Según el mismo autor, dicha dentición puede seguir apareciendo de manera ocasional en forma de rudimento en la especie humana. Otros autores han apuntado hacia un trastorno embriológico accidental o genético.

El mesiodens es el diente supernumerario más común, representa para la mayoría de autores del 50 al 80% del total de ellos, y se puede presentar aislado o en pares, y se han descrito incluso tres, cuatro o más mesiodens en un mismo individuo. También existe la coincidencia en el mismo individuo de mesiodens con otros dientes supernumerarios o con agenesias de otros dientes. Los mesiodens no suelen tener un precursor temporal ni diente de reemplazo.

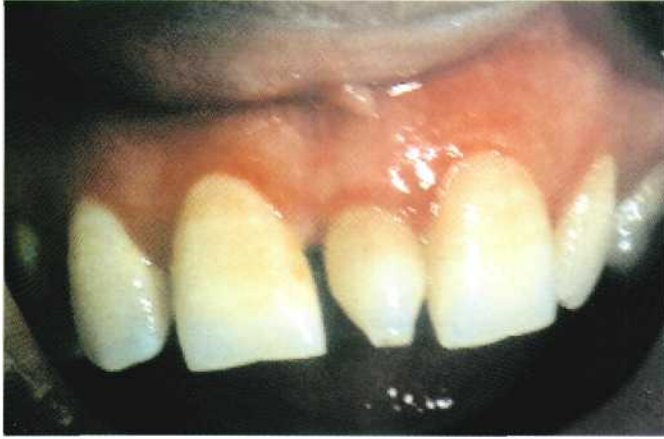Su frecuencia en la población caucásica varía entre 0,15 y 1% con predominio del sexo masculino en una proporción 2 a 1. Para Castillo Kaler la incidencia de mesiodens en niños norteamericanos (de origen hispano) llega al 2,65%. Sedaño y Gorlin establecieron, en base a una información más bien limitada, que el mesiodens se transmite como un rasgo autosómico dominante, con excepción de algunas generaciones.

La mayoría de los mesiodens posee coronas en forma de clavija, cono o triángulo, es decir, son heteromórficos, aunque constituyen órganos dentarios completos. Suelen ser pequeños, raras veces gigantes y tienen una sola raíz. En ocasiones contadas, imitan la forma de los incisivos laterales superiores, siendo entonces eumórficos. En casos muy raros, el mesiodens puede ser molariforme, con una forma irregular y mayor de lo normal pero con una sola raíz (molar transpuesto). Algunos autores sólo asignan la denominación de mesiodens si el diente supernumerario es cónico, con raíz pequeña y de tamaño menor al normal.

Según Thoma, se desarrollan con mayor frecuencia en el lado derecho o izquierdo de la papila incisiva, y con menor frecuencia entre los dos incisivos centrales y muy raras veces en la zona vestibular. Casi de forma constante se localizan por palatino (80-90%) a nivel supraapical interincisal e incluidos sin hacer erupción. No son raras la inversión y la erupción hacia la nariz. Cuando la erupción se hace a través del suelo nasal de forma completa, reciben el nombre de "dientes nasales". El mesiodens cónico invertido tiene una mayor incidencia de posición vestibular.

El mesiodens (zona interincisal superior) representa el 50% de todos los dientes supernumerarios, y en estadísticas de algunos autores llega a representar el 80% si incluimos los situados en la zona incisal (de distal del 1.1 a distal del 2.1). Su longitud es del orden de 1 cm y la formación radicular se completa al mismo tiempo que la de los incisivos permanentes. Nunca ocupa, como hemos dicho, una posición perfectamente mediana, sino que aparece siempre en uno u otro de los hemimaxilares. Su orientación es variable en todos los planos del espacio.

La erupción del mesiodens, que ocurre tan sólo en un 25% de los casos, puede tener lugar dentro de todas las cavidades de la región que ocupa. En boca la erupción se observa generalmente a nivel interincisal y más frecuentemente por vía palatina. Rara vez erupciona entre los incisivos centrales por vía vestibular (figura 15.33). Excepcionalmente, si el mesiodens está invertido (corona hacia arriba) erupcionará hacia



**Figura 15.33.** Erupción de un mesiodens a nivel interincisal.

las fosas nasales, manifestándose como una tumoración local que causa deformidad nasal o desviación del septum nasal, con obstrucción aérea, cacosmia casi constante, cefalea u otros dolores faciales, epistaxis, rinorrea purulenta y rinitis. En este caso erupciona con velocidad y es rápidamente visible (diente nasal), presenta gran movilidad y es fácilmente extraíble. Por último y también de forma excepcional, puede introducirse por migración hacia el seno maxilar ocasionando obstrucción aérea, cacosmia y finalmente sinusitis odontogénica.

Se han descrito algunos casos excepcionales de mesiodens localizados completamente en los tejidos blandos. Los dientes heterotópicos siempre están al menos parcialmente empotrados en el hueso.

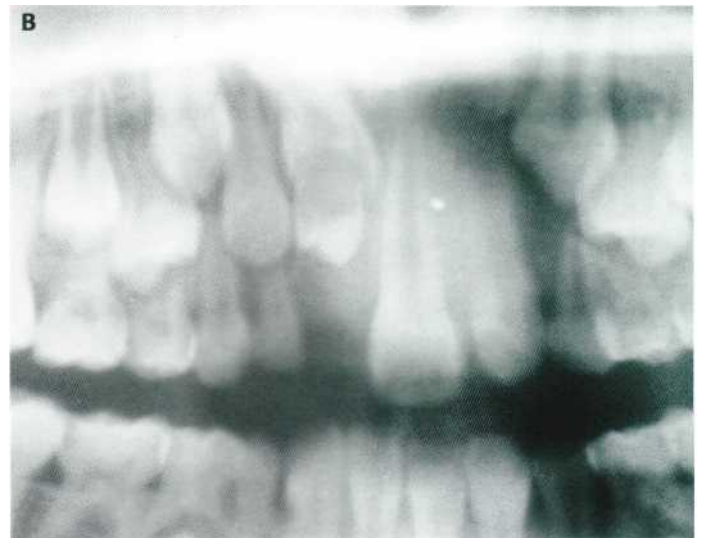
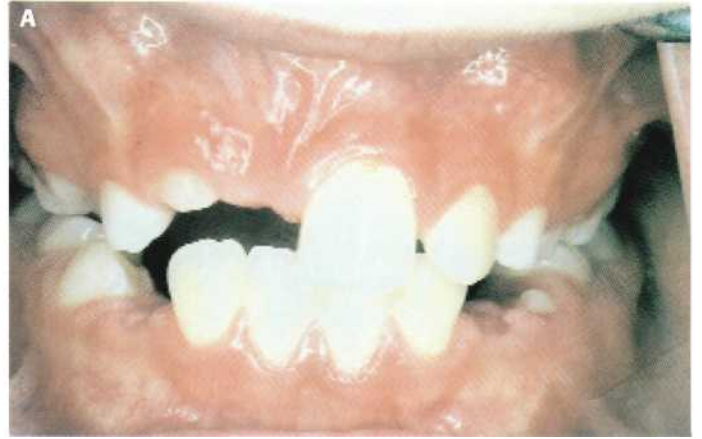De todas formas, la inclusión intraósea completa del mesiodens es lo más frecuente. Dicha inclusión constituye un obstáculo mecánico que puede dar lugar a distintas complicaciones:

- Persistencia de la dentición temporal.
- Inclusión de uno o más dientes incisivos permanentes (figura 15.34).
- Malposición de los incisivos centrales (rotación axial, versión, etc.). Pueden aparecer erupciones ectópicas que causan normalmente apiñamiento de los dientes anteriores, con la alteración oclusal correspondiente (figura 15.35).
- Rizolisis y/o lesiones periodontales de los incisivos centrales permanentes.
- Diastema interincisal (figura 15.36).
- Fusión del mesiodens con el incisivo central formando un incisivo ancho en forma de pala.
- Formación de un quiste folicular a expensas del mismo mesiodens o de un diente vecino retenido (figura 15.29).
- Poliinclusiones complejas (figura 15.37).

En cuanto al tratamiento, el mesiodens debe ser extraído antes de que cause complicaciones. El momento más adecuado podría ser cuando se han cerrado los ápices de los incisivos vecinos. Como ya hemos mencionado, la diferencia en cuanto a la formación radicular indica que el mesiodens tuberculado se forma mucho más tarde que el cónico. Por esto, es importante diferenciar entre las dos formas a la hora de considerar el tratamiento.

En resumen las diferencias entre ambos tipos de mesiodens son:

- Forma: cónica, tuberculada y molariforme.
- Tamaño: corto o largo y pequeño; irregular, grande y ancho.
- Forma radicular: Los mesiodens cónicos suelen tener una formación radicular completa, mientras que en los tuberculados y molariformes es incompleta.
- Tiempo de desarrollo: Los dientes tuberculados son de desarrollo tardío, mientras que los cónicos se pueden desarrollar simultanea-



**Figura T 5.34.** (A) Asimetría en la erupción de los incisivos centrales superiores. (B) Presencia de un mesiodens que impide la erupción del 1.1 (detalle de la ortopantomografía).

mente o incluso previamente a los dientes naturales normales.

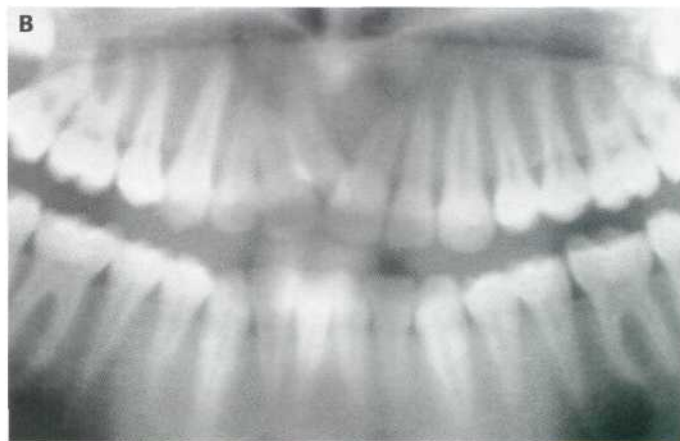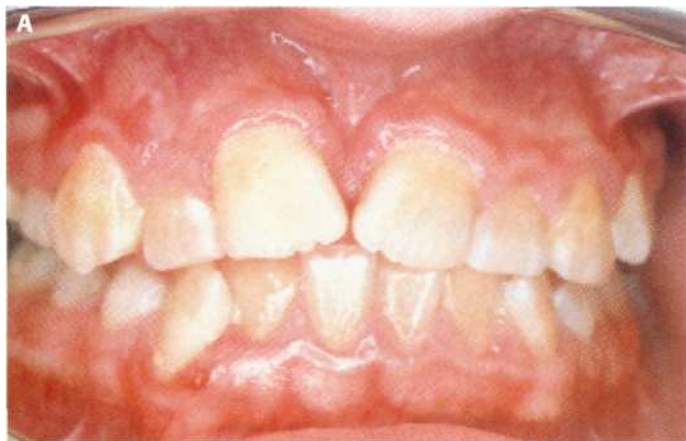- Acción sobre los dientes adyacentes: Los dientes tuberculados y molariformes causan con mucha más frecuencia el retraso en la erupción de los incisivos centrales superiores permanentes, o incluso pueden impedir su erupción (figura 15.38).

Es indispensable extraer las formas tuberculadas o molariformes tan pronto como sea posible, si se quiere que el incisivo central erupcione en un momento aceptable. En cambio, a menos que un mesiodens cónico cause malposición, apiñamiento de los incisivos centrales u otros tipos de problemas, se puede dejar en su sitio mientras se ubique por encima y lejos de los dientes erupcionados. Sin embargo, hemos de recordar que los dientes supernumerarios invertidos pueden emigrar y en ocasiones, pueden desarrollarse quistes. En conclusión, todo hace aconsejable la extracción de los mesiodens siempre que sea posible. Además, las complicaciones asociadas con la extracción temprana son infrecuentes y menores.

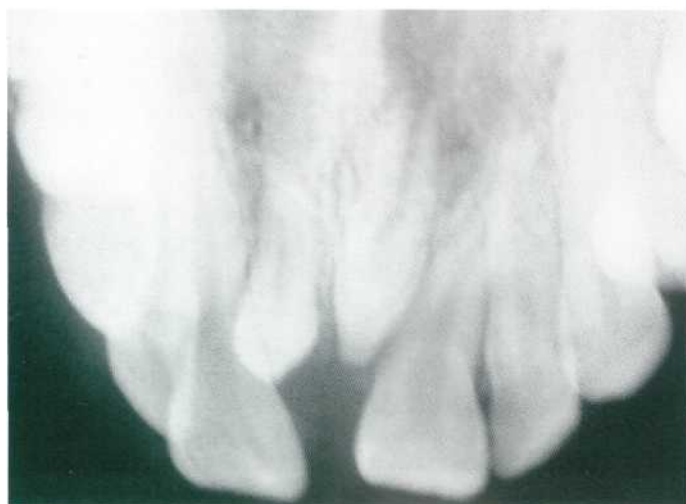De acuerdo con estas ideas, tendríamos dos opciones:

- Exodoncia temprana. Antes de los 6 años de edad, con el fin de prevenir futuros problemas ortodóncicos y la necesidad de procedimientos quirúrgicos más complicados. Sus desventajas relativas son: el riesgo de dañar las raíces de los incisivos permanentes provocando rizolisis o necrosis pulpar, dificultades psicológicas para que el niño tolere la intervención quirúrgica, y por último, que esta cirugía resulte finalmente innecesaria, pues a veces acaban erupcionando sin afectar los dientes permanentes.





**Figura 15.35.** Malposición de los incisivos centrales superiores. (A) Divergencia de las raíces y convergencia de las coronas. (B) Presencia de un mesiodens (detalle de la ortopantomografía).



**Figura 15.36.** Diastema interincisal producido por la presencia de dos mesiodens (radiografía oclusal).

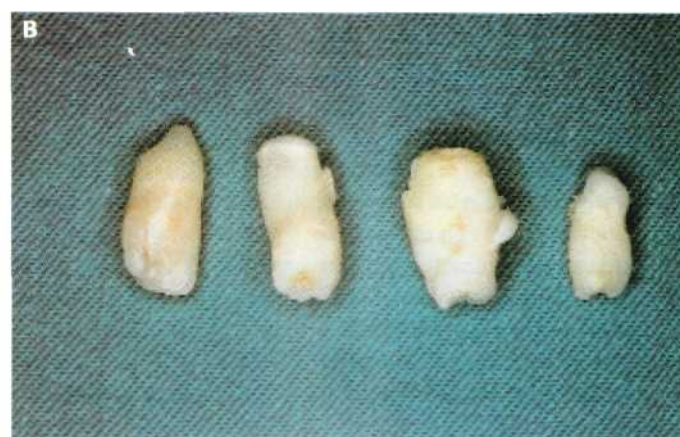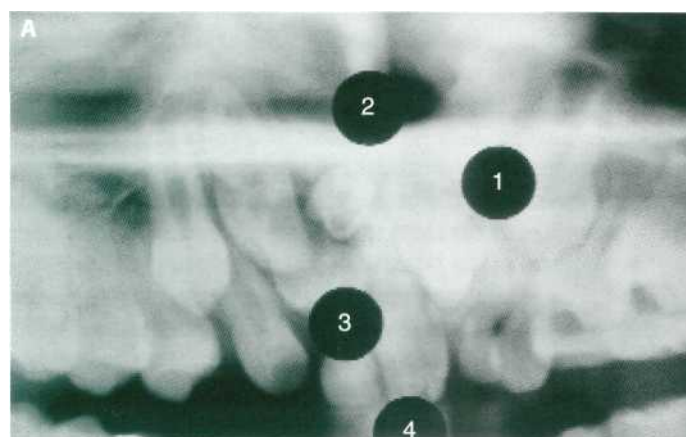
- Exodoncia tardía: Esperamos que se complete la formación radicular de los incisivos permanentes, es decir, que la extracción del mesiodens se haría hacia los 8-10 años de edad, y así no existe el riesgo de dañar la raíz de estos incisivos. Koch y cols, aconsejan la extracción tardía y solamente de los dientes supernumerarios sintomáticos. Nosotros somos partidarios de la extracción precoz de todos los dientes supernumerarios si no existe alguna razón que lo desaconseje.

Otros autores recomiendan esperar a que los incisivos laterales erupcionen, pero esto puede incrementar el riesgo de la falta de espacio de los incisivos centrales permanentes superiores, con pérdida de espacio en la zona anterior de la arcada dentaria y, finalmente, se acabará precisando de un tratamiento ortodóncico y quirúrgico más agresivo y complicado.

En el momento de plantearnos la exodoncia quirúrgica, es importante atender a la localización del diente supernumerario a fin de establecer la vía de abordaje más rápida, sencilla, y a la vez más inocua para los dientes vecinos. Para confirmar la posición, deberemos hacer de forma habitual una valoración radiológica, previa al acto quirúrgico.

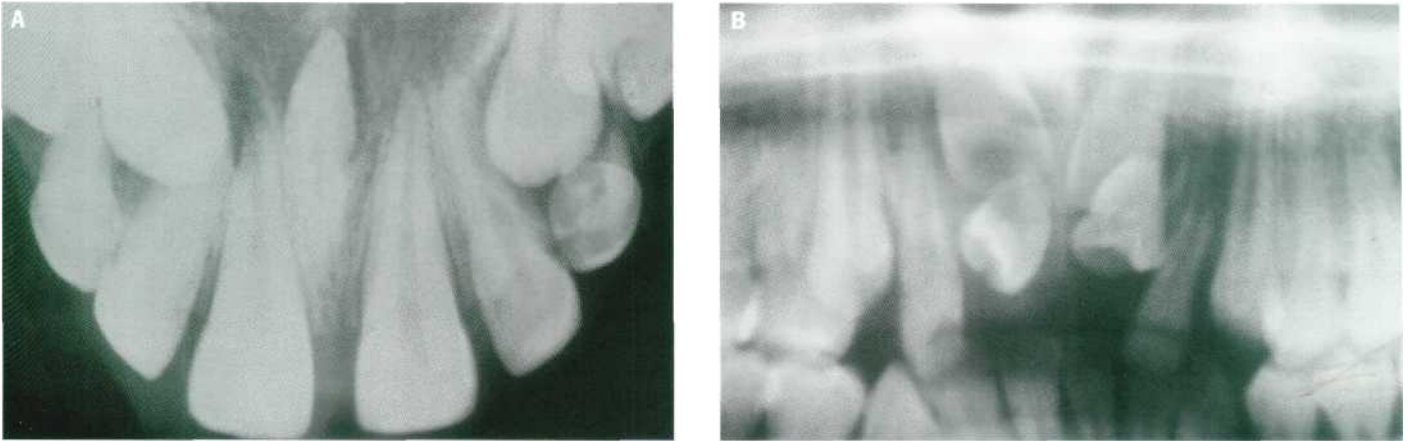
Tras efectuar la técnica anestésica elegida, a menudo la anestesia general o la anestesia local y sedación, y una vez confirmada la posición palatina que es la más frecuente, se hace una incisión festoneada (sulculada), similar a la que realizábamos en la extracción de los caninos incluidos, a nivel del margen gingival rodeando los cuellos dentarios y las papilas interdientarias, extendiéndola en longitud en función del grado de dificultad y del campo quirúrgico que se precise, y que permita exponer el hueso alveolar palatino del maxilar superior (figura 15.39).

A continuación, se realiza una disección roma mediante legra o periostótomo (Freer, Obwegeser), elevando cuidadosamente un colgajo envolvente mucoperiostico palatino. En este momento, puede observarse ya en ocasiones el mesiodens, el cual podrá ser extraído con un botador o fórceps en bayoneta. En otras ocasiones, se observa tan sólo la protuberancia ósea que identifica la localización del mesiodens; en este caso, efectuaremos la oportuna osteotomía con una fresa refrigerada, liberando el mesiodens y procediendo a su extracción con los botadores de Pott



**Figura 15.37.** Poliinclusiones complejas por la presencia de cuatro dientes supernumerarios. (A) Detalle de la ortopantomografía. (B) Dientes supernumerarios heteromórficos extraídos.





**Figura 15.38.** Dientes supernumerarios heteromórficos. (A) Mesiodens cónico que no impide la erupción de los incisivos centrales superiores. (B) Dientes supernumerarios molariformes que impiden la erupción de los dos incisivos centrales superiores.

o los elevadores rectos. Por último, en otros casos no se encuentra ni siquiera la protuberancia ósea identificante, en cuyo caso, iniciaremos una osteotomía cuidadosa por detrás del incisivo central hacia atrás del agujero nasopalatino, dejando una zona de hueso entorno al incisivo central. La osteotomía se dirige hacia arriba y atrás hasta que se encuentra el esmalte del mesiodens. En este caso, si los incisivos permanentes no han erupcionado, el diente encontrado debe ser diferenciado del incisivo central permanente por su anatomía. Siempre se reseca suficiente hueso para visualizarlo correctamente y poder extraer el mesiodens. Rara vez se requerirá la odontosección. El mesiodens es siempre bastante móvil así que una vez localizado aplicaremos botadores rectos finos o de Pott y usando el hueso como fulcro lo elevaremos (figura 15.40). Su extracción normalmente no entrañará gran dificultad ya que normalmente no tiene formas retentivas.

Cuando existen dos o más mesiodens, el segundo mesiodens a menudo es menos difícil de extraer debido al espacio obtenido tras la avulsión del primero.

Una vez completada la exodoncia, se efectúa el cureteado o legrado del alvéolo con cucharilla recta o acodada con el fin de eliminar los restos de tejidos dentarios, tejido de granulación o quístico, se regularizarán las posibles aristas originadas, se revisa la hemostasia, irrigamos de forma generosa el campo operatorio con agua destilada o solución salina estériles para conseguir la limpieza del área operatoria, se adapta el colgajo al hueso afrontando las papilas vestibulares y palatinas y se procede a la sutura con puntos sueltos en 8 con seda o ácido poliglicólico de 3/0 (figura 15.39).

Durante todo el acto quirúrgico se tendrá gran cuidado de conservar la integridad de las raíces vecinas y de no confundirnos de diente a extraer en el caso de existir dientes permanentes incluidos. Igualmente, debemos evitar traumatizar la encía, las papilas interdientarias y el paquete vasculo-nervioso nasopalatino. Howe recomienda seccionar el mencionado paquete neurovascular siempre que sea indispensable para mejorar la visibilidad y el acceso quirúrgico.

Cuando el mesiodens está invertido, se localiza primero el extremo radicular antes que la corona, circunstancia que hace posible confundir la raíz del mesiodens con la raíz del incisivo central o del incisivo lateral. La manipulación cuidadosa (no eliminar excesiva cantidad de hueso) y un buen campo operatorio evitarán posibles maniobras iatrogénicas (lesión de las raíces de los incisivos superiores, etc.).

Cuando el mesiodens está en posición vestibular, se recomendará el abordaje a través de una incisión tipo Neumann, la cual debe ser de suficiente longitud como para exponer la zona maxilar anterior hasta la espina nasal. La distancia, entre las dos descargas verticales de la incisión,

es suficiente que vaya de canino a canino. En ocasiones, no es necesario preparar un colgajo trapezoidal y basta una incisión de Neumann parcial que nos dará un colgajo triangular. Una vez levantado el colgajo mucoperiostico y en el caso que no exista ninguna protuberancia ósea que nos indique la localización del mesiodens, y con la ayuda de la radiología, se realiza una osteotomía cercana a la sutura mediana hasta ver el diente (figura 15.41). En estos casos, sin embargo, puede ser que lo que se descubra por esta vía de abordaje sea la raíz del mesiodens. Cuando sucede esto, tendremos que hacer entonces simultáneamente un abordaje palatino, mediante el cual una vez conseguida la visión de la corona, se extrae el diente empujándolo hacia palatino desde la zona vestibular (figura 15.42).

En aquellos casos en que el diente se encuentra erupcionado dentro de la nariz o hace impronta en el suelo de la fosa nasal, por lo general se puede exponer la corona retirando el margen de la apertura piriforme y abriendo el mucoperiostio nasal.

Por último, en casos de duda en cuanto a la posición del mesiodens o cuando creamos que ocupa una posición intermedia, iniciaremos el abordaje siempre por palatino, y posteriormente lo contemplaremos con un abordaje vestibular combinado en los casos que sea necesario (figura 15.42).

Cuando el mesiodens ha producido la inclusión de uno o de los dos incisivos podemos aprovechar la extracción del diente supernumerario para hacer la fenestración extramucosa del incisivo afectado, con posterior tracción ortodóncica (figura 15.43). No obstante, diversos estudios han demostrado que la mayoría de incisivos impactados por un mesiodens, aproximadamente el 75%, erupciona espontáneamente tras la extracción del diente supernumerario. La erupción completa suele tardar de 6 meses a 3 años, aunque suelen quedar a unos milímetros del plano oclusal.

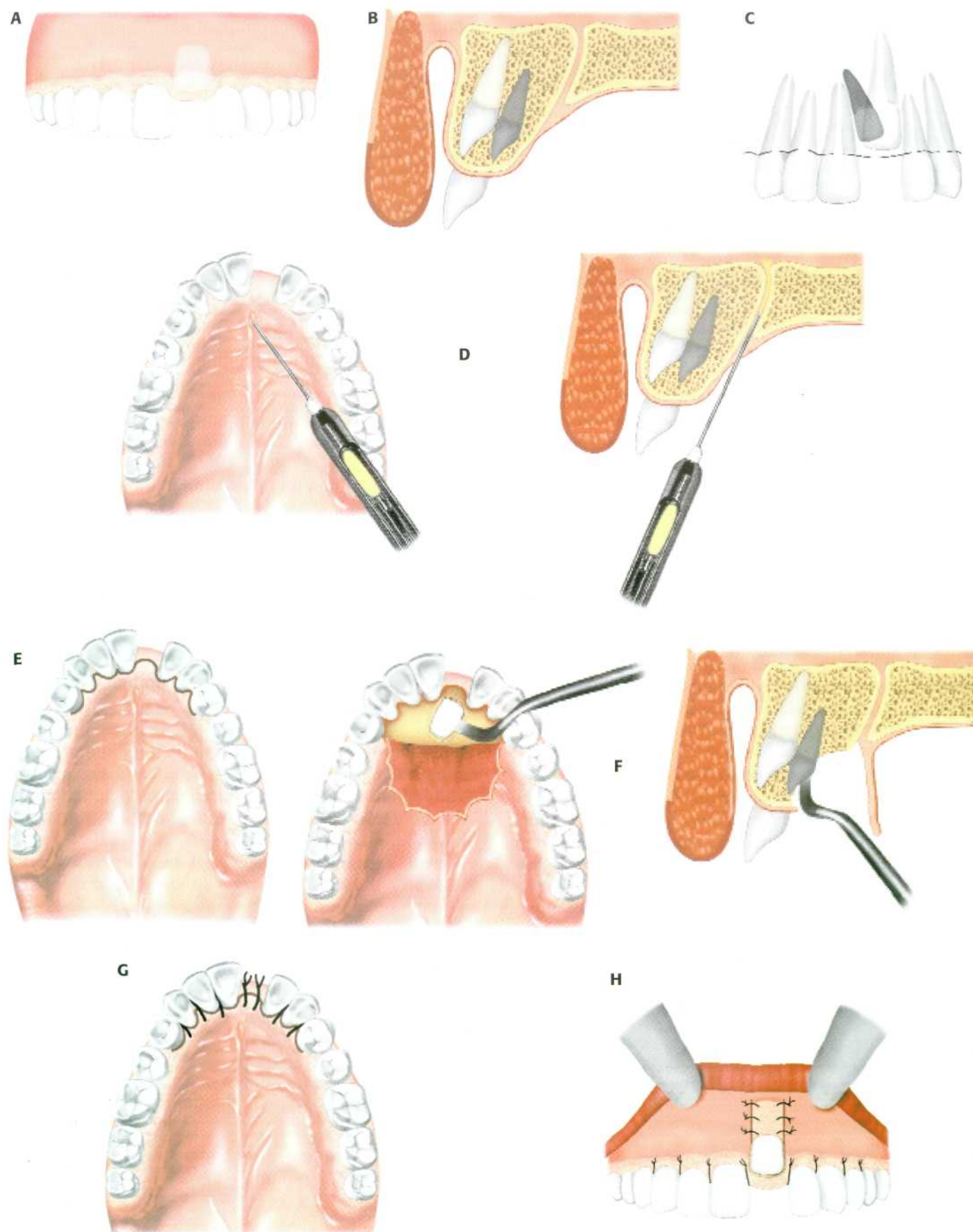
Durante el postoperatorio será necesaria la cobertura antibiótica adecuada, así como la administración de analgésicos y antiinflamatorios y la colocación regional de hielo como antiflogótico local.

#### 15.5.10.2. Cuarto molar

El cuarto molar es el segundo diente supernumerario en orden de frecuencia. Por estar situado generalmente por detrás del tercer molar, también se denomina distomolar o retromolar.

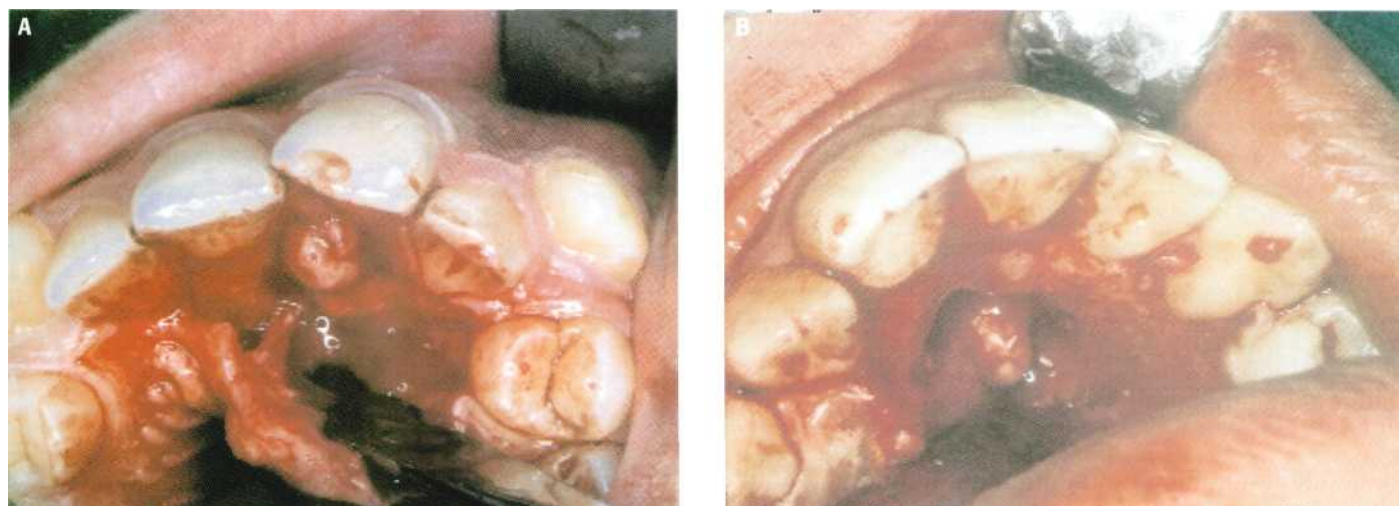
Su forma y tamaño son bastante variables, aunque generalmente son rudimentarios, pequeños y de forma redondeada o cónica (figuras 15.44 y 15.45).

Los distomolares son más frecuentes en el maxilar superior. Stafne observó una frecuencia del 0,3% para los distomolares superiores y

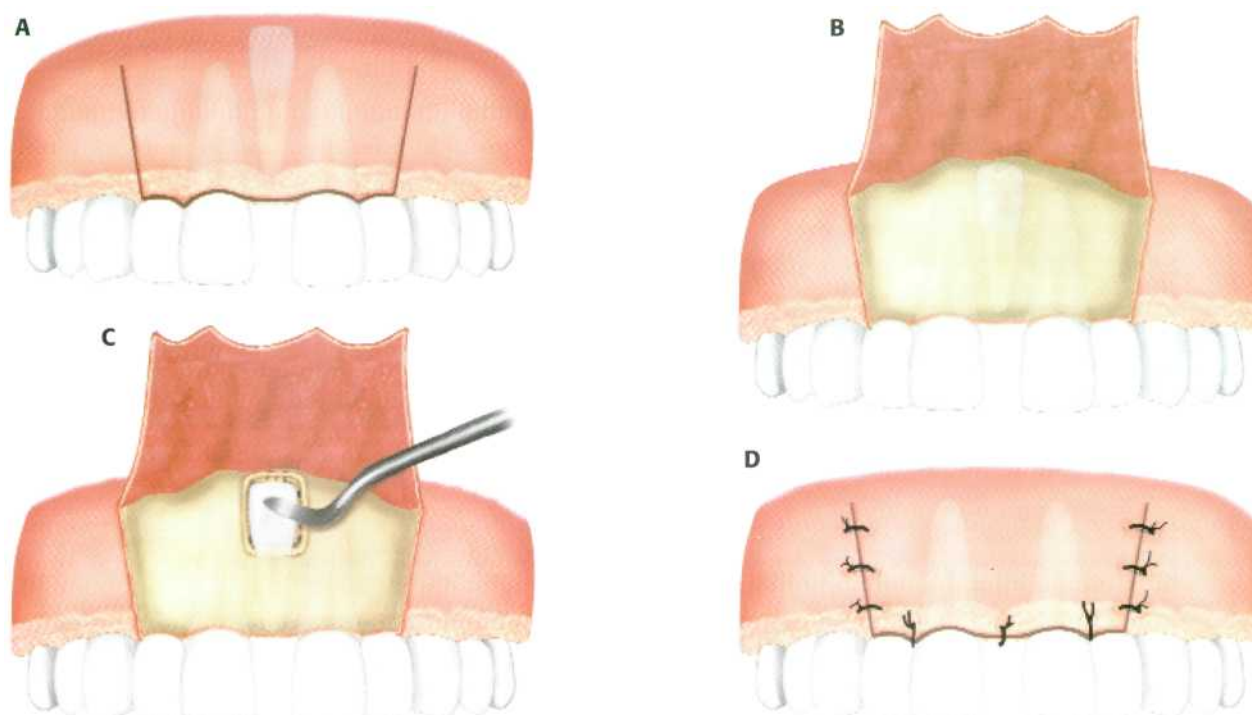


**Figura 15.39.** Extracción de un mesiodens situado por palatino que produce la inclusión del incisivo central superior izquierdo. (A y B) Aspecto preoperatorio. (C) Imagen radiográfica donde se visualiza el mesiodens. (D) Anestesia locorregional con troncular del nervio nasopalatino. (E) Incisión palatina sulcular. (F) Colgajo envolvente. Osteotomía y extracción del mesiodens. (G) Sutura. (H) Fenestración del incisivo central incluido con un colgajo de reposición apical.

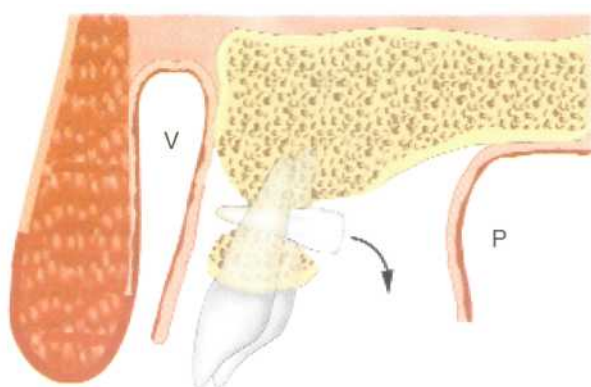




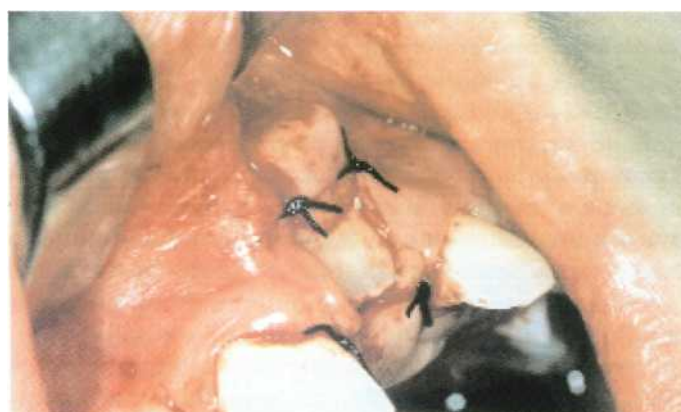**Figura 15.40.** (A) Extracción de un mesiodens superficial. (B) Extracción de un mesiodens situado a nivel de los ápices de los incisivos centrales superiores.



**Figura 15.41.** Extracción de un mesiodens situado por vestibular. (A) Incisión de Neumann. (B) Preparación de un colgajo trapezoidal de grosor completo. (C) Osteotomía para visualizar el mesiodens, extracción con botadores rectos o de Pott. (D) Sutura.

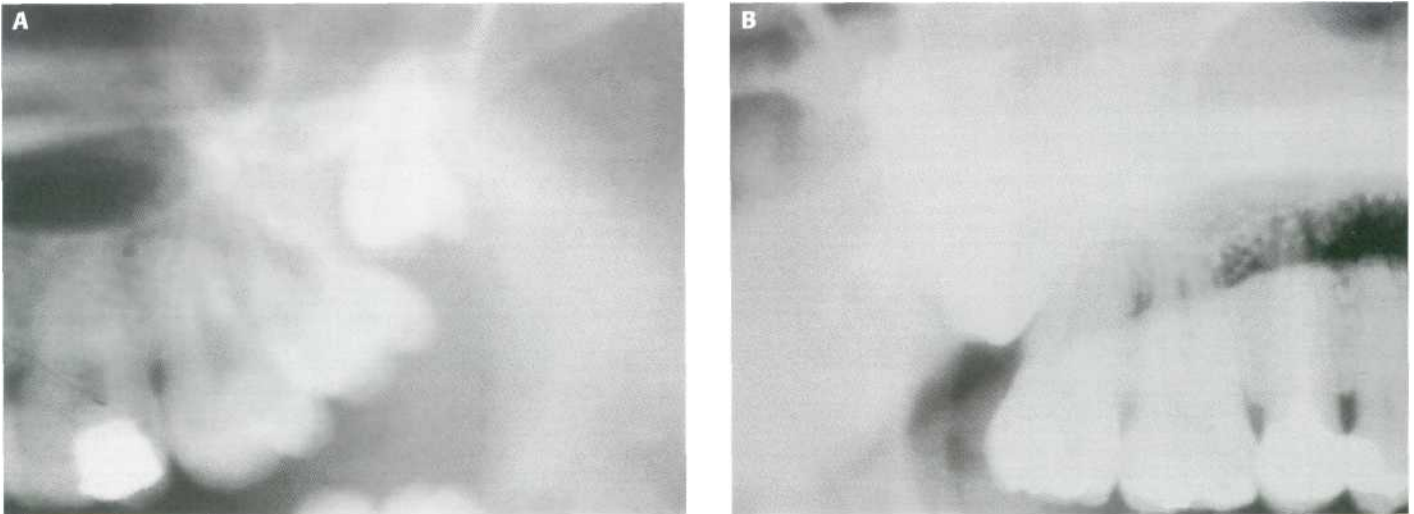


**Figura 15.42.** Abordaje combinado palatino y vestibular. Osteotomía por los dos lados con vía de salida por palatino.

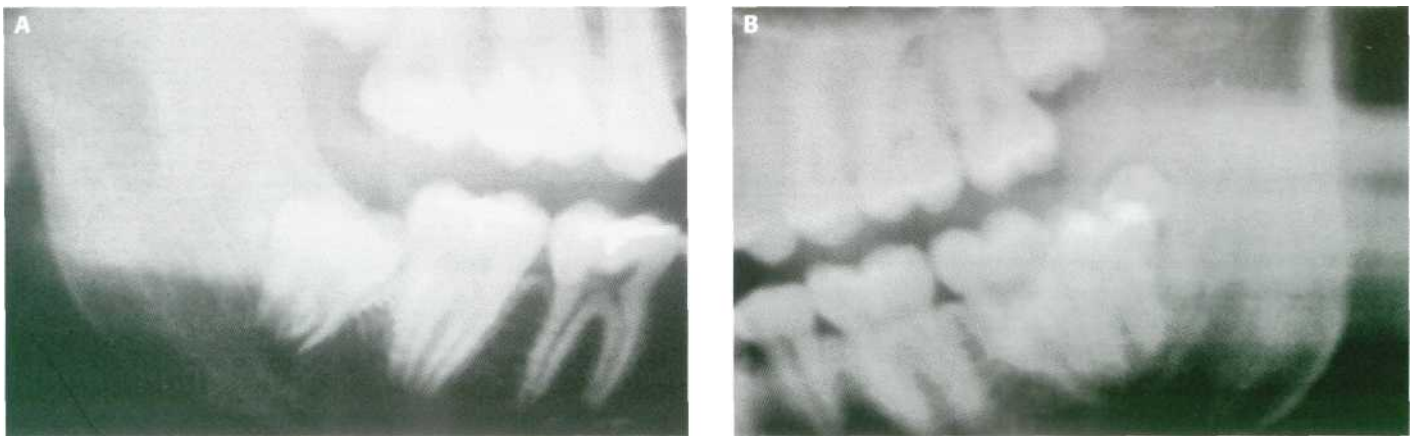


**Figura 15.43.** Extracción de un mesiodens que impide la erupción del 2.1 y preparación de un colgajo de reposición apical.





**Figura 15.44.** Distomolares superiores. (A) Cuarto molar por distal del 2.8. (B) Cuarto molar por distal del 1.8.



**Figura 15.45.** Distomolares inferiores. (A) Cuarto molar por distal del 4.8. (B) Cuarto molar por distal del 3.8.

del 0,2% para los inferiores, en la población general. En ocasiones, se encuentran dos distomolares o más en el maxilar superior. A menudo son bilaterales. Algunas veces el distomolar se fusiona con el cordal apareciendo como un tubérculo adosado a su corona en la zona distolingual; en estos casos recibe el nombre de "tubérculo distomolar". Este tubérculo si está localizado en la zona radicular puede simular una raíz accesorio.

Los cuartos molares probablemente tienen su origen en un crecimiento distal continuo de la lámina dental, esbozo epitelial por detrás del folículo del tercer molar con gemaciones adicionales en sus extremos. Generalmente, este esbozo epitelial sufre una involución hasta desaparecer, pero en algunas ocasiones, prosigue su evolución y se forma el distomolar. Autores como Kallay, defienden esta hipótesis sobre la posibilidad de una división del tercer molar o incluso del segundo molar.

Es muy importante su diagnóstico previo para extraerlo a la vez que el tercer molar, a fin de evitar, como bien señala Donado, los problemas legales que podría suponer la existencia de este molar supernumerario en una radiografía postoperatoria. El paciente podría considerar que la extracción no se hizo, al identificar éste con la imagen del cordal.

Los distomolares pueden dar en ocasiones síntomas similares a los de la pericoronaritis del tercer molar, debido a sus intentos de erupción. Su erupción es poco habitual, y casi siempre se encuentran en inclusión intraósea completa favoreciendo frecuentemente así la inclusión del tercer molar, sobre todo en su localización mandibular. Rara vez provocan problemas de espacio similares a los referidos para los terceros molares,

debido a su usual pequeño tamaño. Ocasionalmente, pueden migrar hacia el seno maxilar o la fosa pterigomaxilar con la clínica consecuente (figura 15.46).

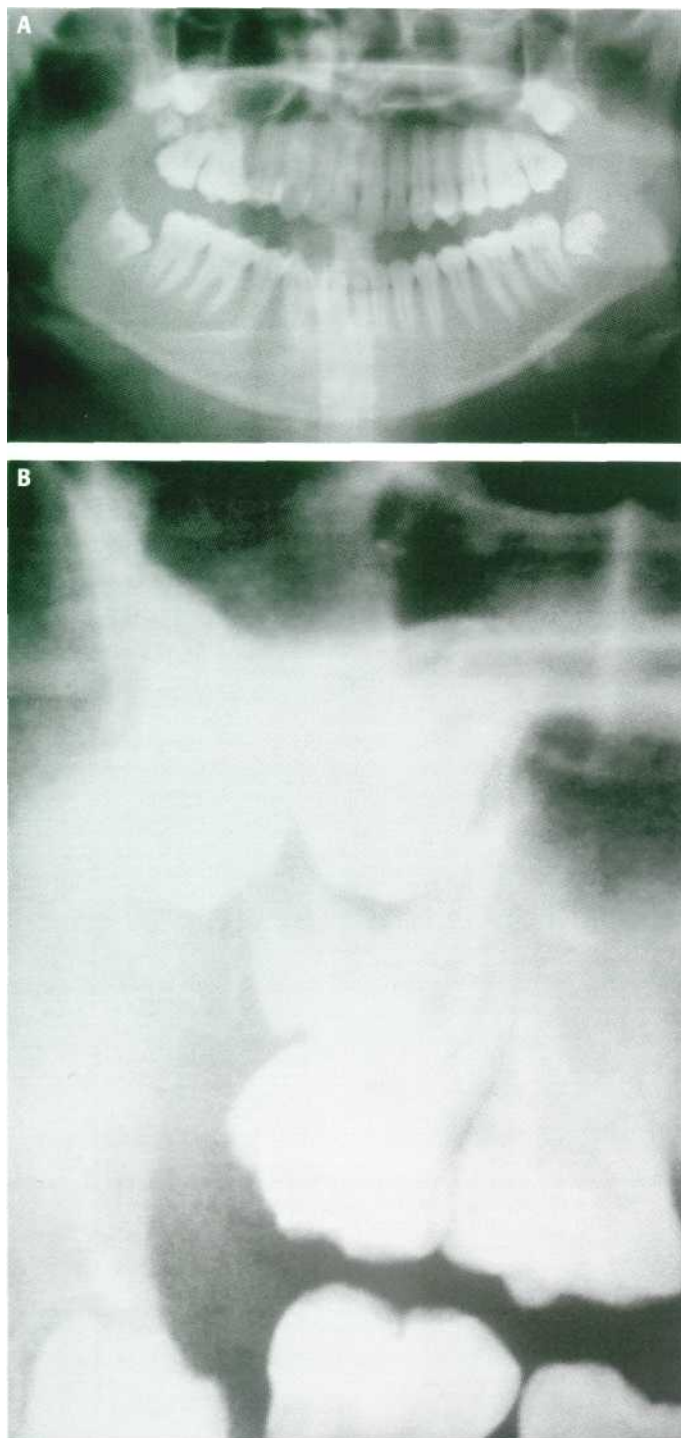
La técnica quirúrgica empleada para la extracción del cuarto molar, es similar a la del tercer molar incluido, dado que estos dientes supernumerarios aparecen en el extremo distal de la serie molar. En la mayoría de ocasiones, su exodoncia se realizará simultáneamente con la del cordal incluido (figura 15.47).

#### 15.5.10.3. Paramolares

El término fue introducido por Bolk y se refiere a aquellos dientes supernumerarios que se localizan alrededor de los molares, con forma rudimentaria y frecuentemente erupcionados (figura 15.48).

Bolk estudió más de 35.000 cráneos, y encontró estos dientes exclusivamente en los espacios intersticiales entre el primero y el segundo molar o entre el segundo y el tercero. Concluyó que los tubérculos accesorios y los paramolares son homogéneos.

Se han descrito casos de 4 y 5 paramolares supernumerarios. Se pueden encontrar en ambos maxilares y en ocasiones adoptan una disposición asimétrica. Aparecen en el lado vestibular o lingual de los molares, casi siempre alrededor del primer molar pero nunca por mesial de éste. En ocasiones, estas formaciones se fusionan a la corona del segundo o tercer molar (raras veces al primero) en su contorno mesiovestibular, recibiendo el nombre de "tubérculo paramolar". Estos tubérculos pueden tener una raíz accesorio (raíz paramolar).

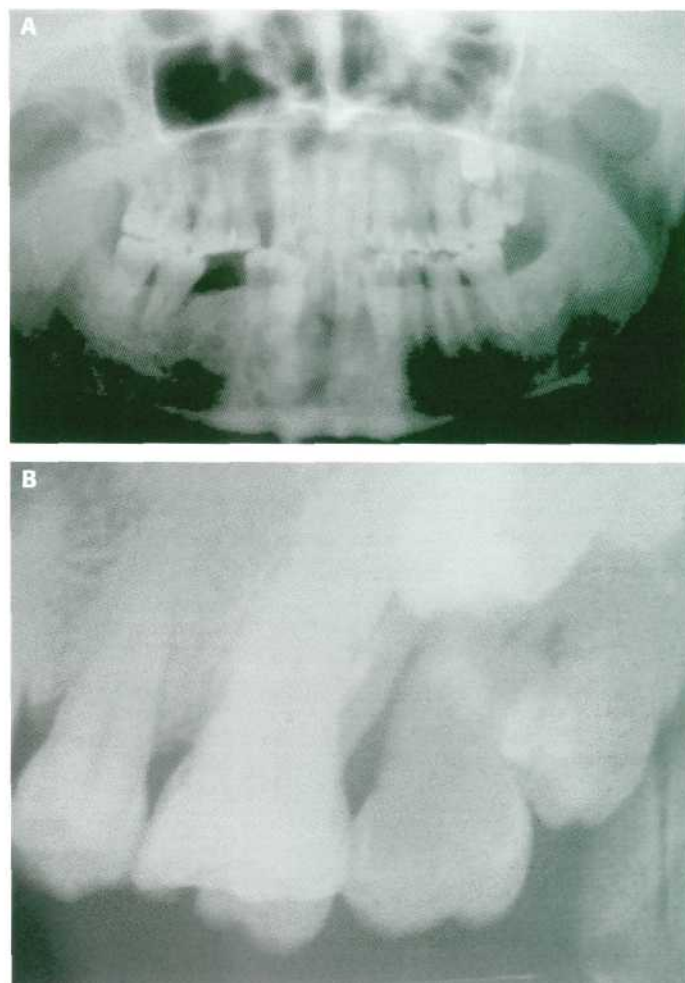


**Figura 15.46.** Presencia de dos cuartos molares en la zona del 1.8. (A) Ortopantomografía. (B) Detalle de la radiografía que nos muestra el 1.8 y dos distomolares incluidos.

Según Thoma, también se han encontrado molares temporales supernumerarios, pero es un acontecimiento extraordinario.

El papel de los factores hereditarios es muy dudoso, y hay autores que prefieren considerarlos como rudimentos molares de nuestros antepasados.

El tratamiento quirúrgico acostumbra a ser sencillo, ya que como regla general se encuentran erupcionados, siendo su extracción bastante simple. Suelen extraerse con el fin de mejorar el control de la placa bacteriana para prevenir o tratar la enfermedad periodontal y la caries de los dientes de la zona, o bien, por causar trauma físico a nivel de las mu-



**Figura 15.47.** Presencia de tres cuartos molares en la zona del 2.8. (A) Ortopantomografía. (B) Radiografía periapical que permite ver solamente dos distomolares.

cosas por su malposición, pero habitualmente, no acostumbran a ocasionar clínica alguna.

#### 15.5.10.4. Premolares supernumerarios

La frecuencia de premolares supernumerarios en la población general oscila entre el 0,09 y el 0,64%, lo que representa del 8 al 9% de todos los dientes supernumerarios.

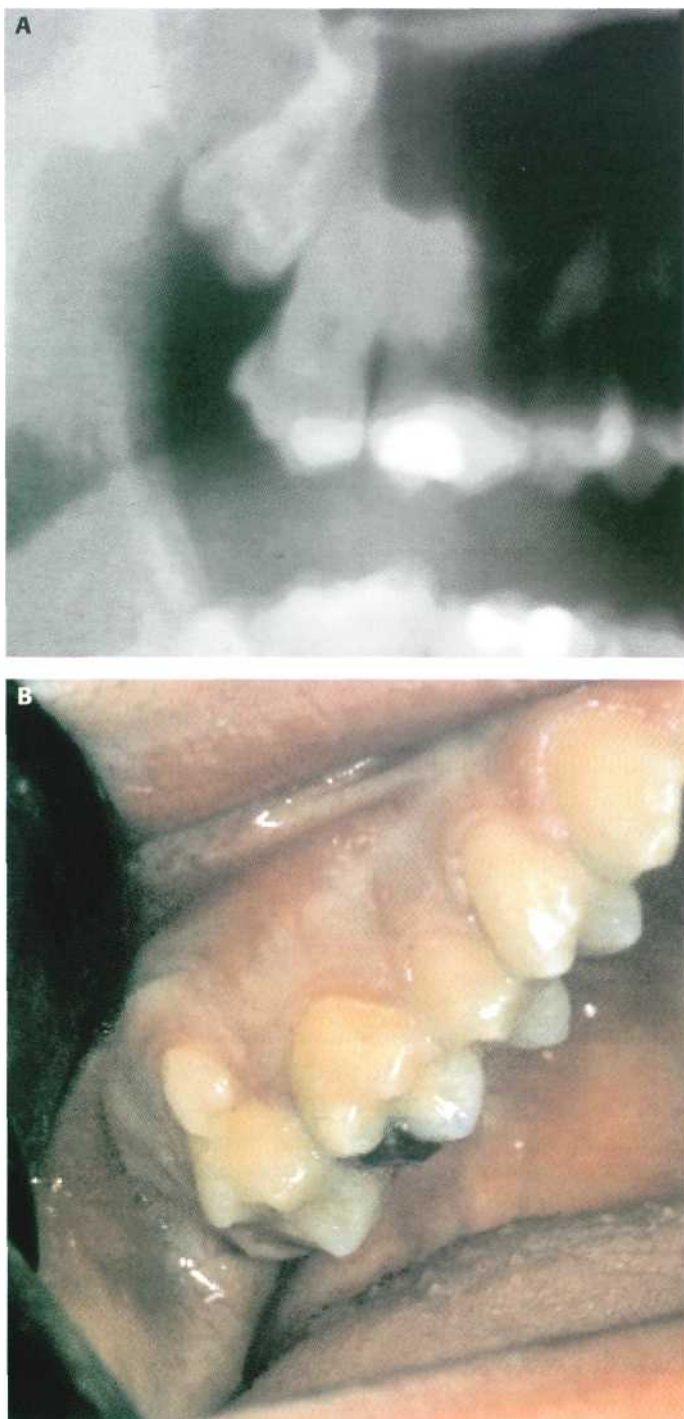
Aparecen con mayor frecuencia en la mandíbula. Stafne hizo una revisión de 500 dientes supernumerarios, y halló 9 premolares supernumerarios maxilares y 33 mandibulares. Borea y Schwarson en su revisión estadística apreciaron una proporción semejante.

Los de localización mandibular son casi siempre eumórficos, al contrario de lo que ocurre con los que se localizan en el maxilar superior, los cuales acostumbran a ser heteromórficos. La mayoría no erupcionan ni producen patología. Suelen ser descubiertos en un estudio radiológico (ortopantomografía) de rutina (figura 15.49).

Se ha observado la presencia de dos, tres o cuatro premolares supernumerarios en un mismo individuo, y la asociación a otros dientes supernumerarios (figura 15.50).

Pueden mostrar una variación tan considerable en su desarrollo, que se ha sospechado una tercera dentición parcial cuando los premolares supernumerarios están muy atrasados en relación con el desarrollo de los premolares permanentes, o bien cuando aparecen varios años después del tiempo usual de erupción. Por este motivo, se recomiendan es-



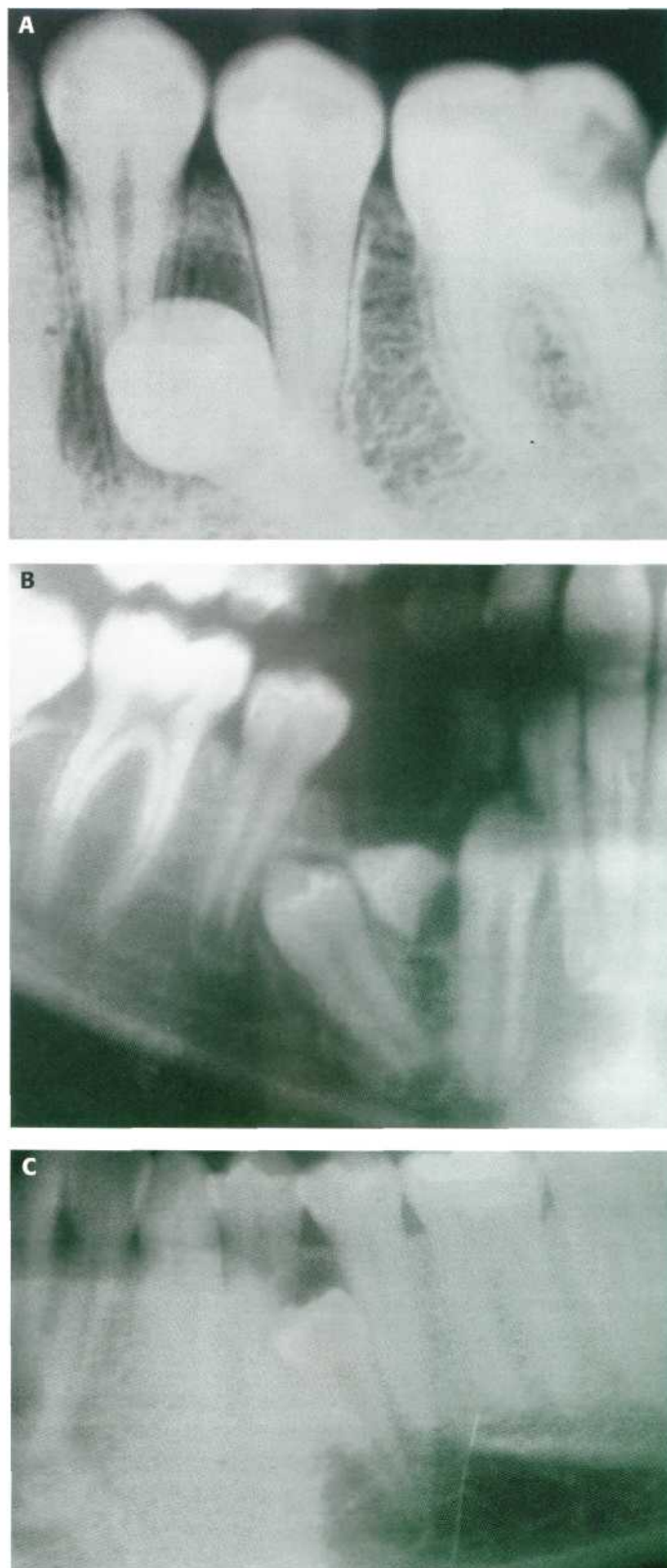


**Figura 15.48.** Paramolar situado por vestibular del 1.7. (A) Detalle de la ortopantomografía. (B) Imagen clínica del molar supernumerario erupcionado por vestibular.

tudios radiográficos periódicos ante la posibilidad que aparezcan varios premolares supernumerarios en etapas distintas de desarrollo.

El papel de los factores hereditarios es dudoso, y las únicas referencias sobre la ocurrencia familiar de premolares supernumerarios son las efectuadas por Ginestet y Jasmin y cols.

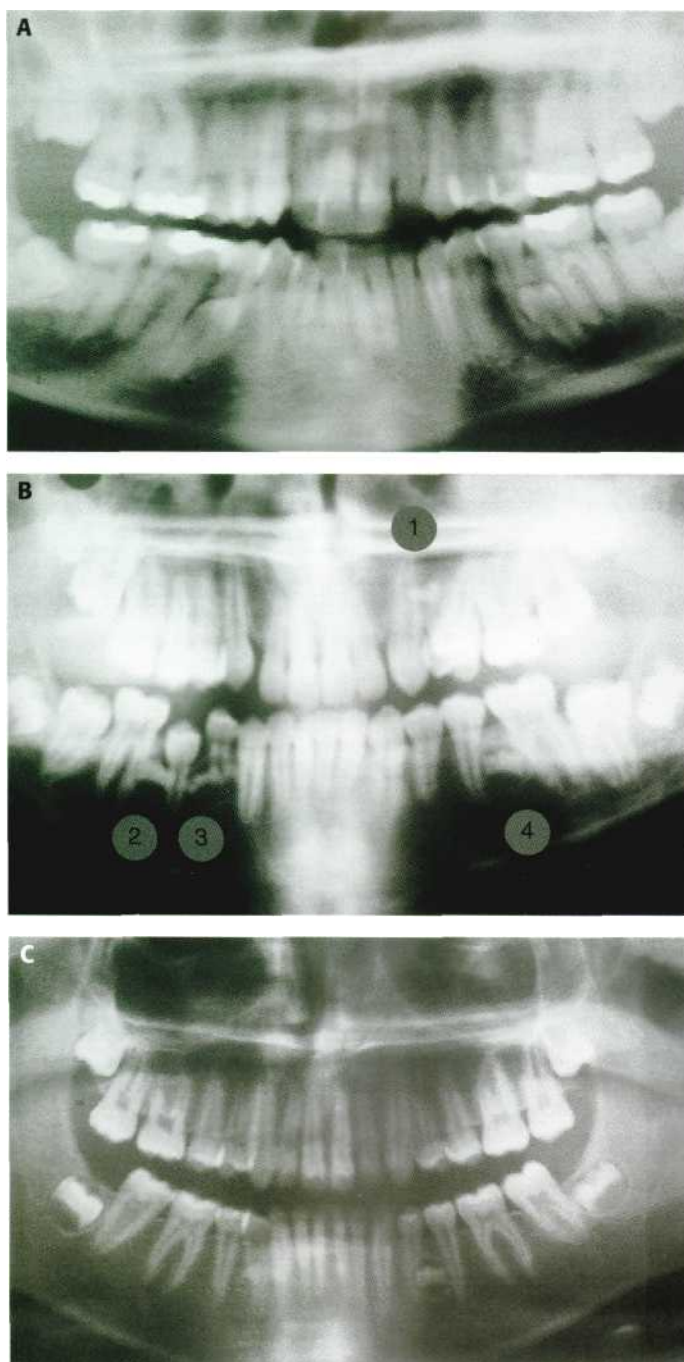
Los premolares supernumerarios inferiores son quizás los dientes supernumerarios más difíciles de extraer. Ello es debido a la presencia de un hueso compacto en su zona de localización y por la presencia de estructuras anatómicas tales como el contenido del conducto dentario inferior en la zona vestibular y las glándulas salivales y estructuras neurovasculares en el lado lingual.



**Figura 15.49.** (A) Premolar supernumerario con un quiste folicular que no ha impedido la erupción del 3.4 y 3.5. (B) Premolar supernumerario que impide la erupción del 4.4. (C) Premolar supernumerario incluido entre el 3.4 y 3.5.

Las radiografías oclusales y las distintas proyecciones intrabucales nos van a ayudar a ubicar el diente respecto a su posición vestibular o lingual. La posición intermedia suele ser frecuente, lo cual complicará todavía más la exodoncia.

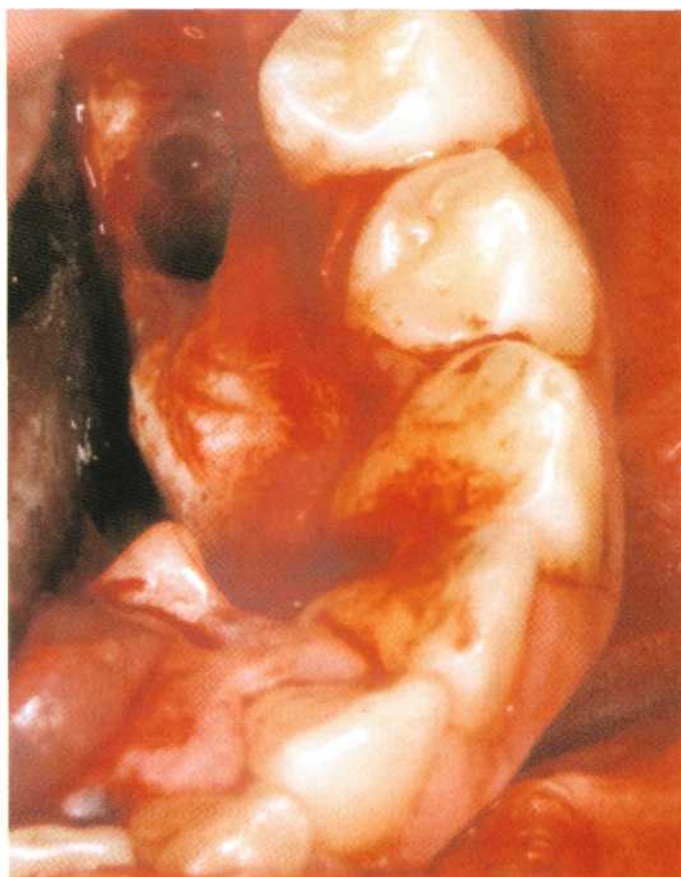




**Figura 15.50.** (A) Premolares supernumerarios inferiores bilaterales. (B) Premolares supernumerarios en el maxilar superior y en la mandíbula. (C) Premolares supernumerarios inferiores en ambos lados.

En la mandíbula, el tratamiento quirúrgico se realizará, en principio, a través de una vía de abordaje vestibular mediante una incisión de Neumann que consta de una o dos descargas verticales y unidas entre sí por una incisión horizontal alrededor de los cuellos de los dientes. A menos que el diente supernumerario haya erupcionado a través de la cortical lingual o esté cerca de ella, es difícil y peligroso hacer un abordaje por vía lingual (figura 15.51).

A continuación, se levanta un colgajo mucoperióstico con especial cuidado de identificar el paquete vasculo-nervioso que emerge del foramen mentoniano. El tenerlo identificado proporcionará tranquilidad en el transcurso de la intervención quirúrgica. Posteriormente, iniciaremos la ostectomía hasta visualizar el esmalte del premolar supernumerario. Durante esta última maniobra, debemos prestar especial aten-



**Figura 15.51.** Extracción de premolares inferiores supernumerarios con abordaje lingual.

ción a no lesionar las raíces adyacentes y preservar el conducto dentario inferior. En algunos casos puede requerirse la odontosección, dado el poco espacio que tendremos para maniobrar.

En ocasiones un orificio practicado con una fresa sobre la superficie del diente incluido va a mejorar la manipulación, impidiendo el deslizamiento y facilitando la extracción con el botador. Si el premolar supernumerario no está totalmente formado, es más fácil extraerlo. Una vez finalizada la extracción, se revisa la zona quirúrgica y se sutura el colgajo mucoperióstico.

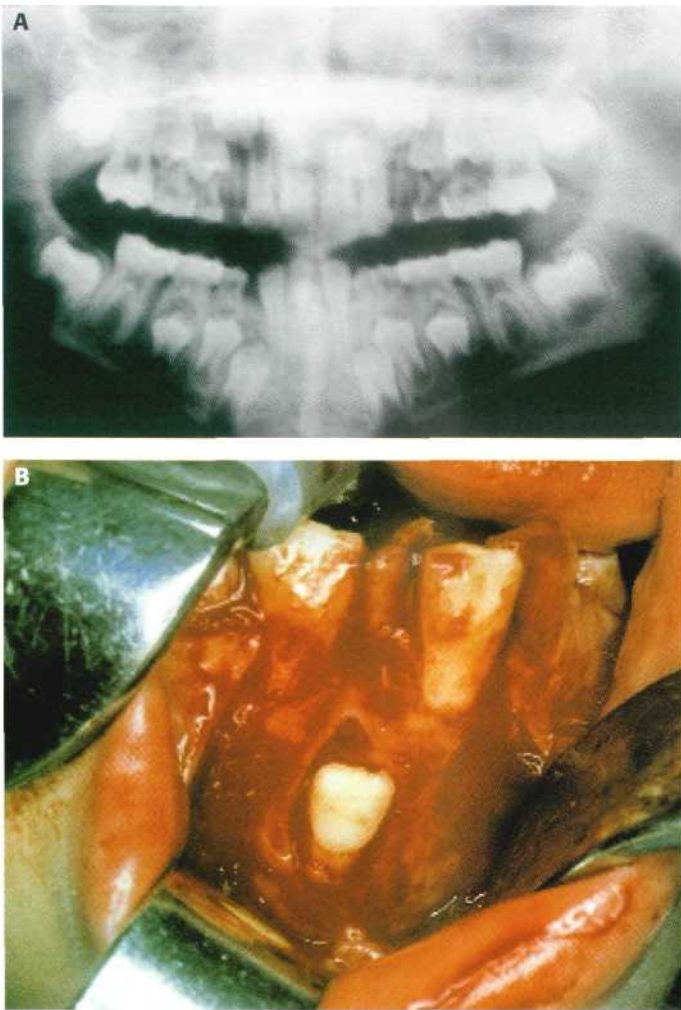
En el maxilar superior, la técnica a emplear es similar, aunque en caso de ser necesario se puede hacer un abordaje palatino.

#### 15.5.10.5. Incisivos supernumerarios

De rara presentación, los incisivos supernumerarios más frecuentes son los laterales superiores, que representan el 2% de todos los dientes supernumerarios, seguidos de los incisivos centrales inferiores con el 1%, e incisivos laterales inferiores en el 0,05%.

Los incisivos supernumerarios laterales superiores pueden presentar una clínica similar a la del mesiodens y su tratamiento quirúrgico es idéntico al expuesto para el mismo.

Los incisivos supernumerarios inferiores suelen ser asintomáticos y constituyen un hallazgo radiológico casual muy poco frecuente (figura 15.52). Acostumbran a situarse en posición vestibular y horizontalizados. En ocasiones erupcionan por lingual (figura 15.53). Se extraen a través de una incisión vestibular con despegamiento de un colgajo mucoperióstico y ostectomía. La ostectomía en la región mentoniana puede ser muy laboriosa, dada la dureza del hueso cortical (figura 15.52).



**Figura 15.52.** Incisivo central inferior derecho supernumerario. (A) Ortopantomografía. (B) Extracción quirúrgica del incisivo supernumerario.

#### 15.5.10.6. Caninos supernumerarios

Su presentación aislada es excepcional, aunque pueden observarse en pacientes afectados de hendiduras faciales y en el síndrome orofacio-digital (figura 15.54).

Su clínica y tratamiento son similares a los descritos anteriormente.

#### 15.5.10.7. Dientes supernumerarios linguales, interdentarios e interradiculares

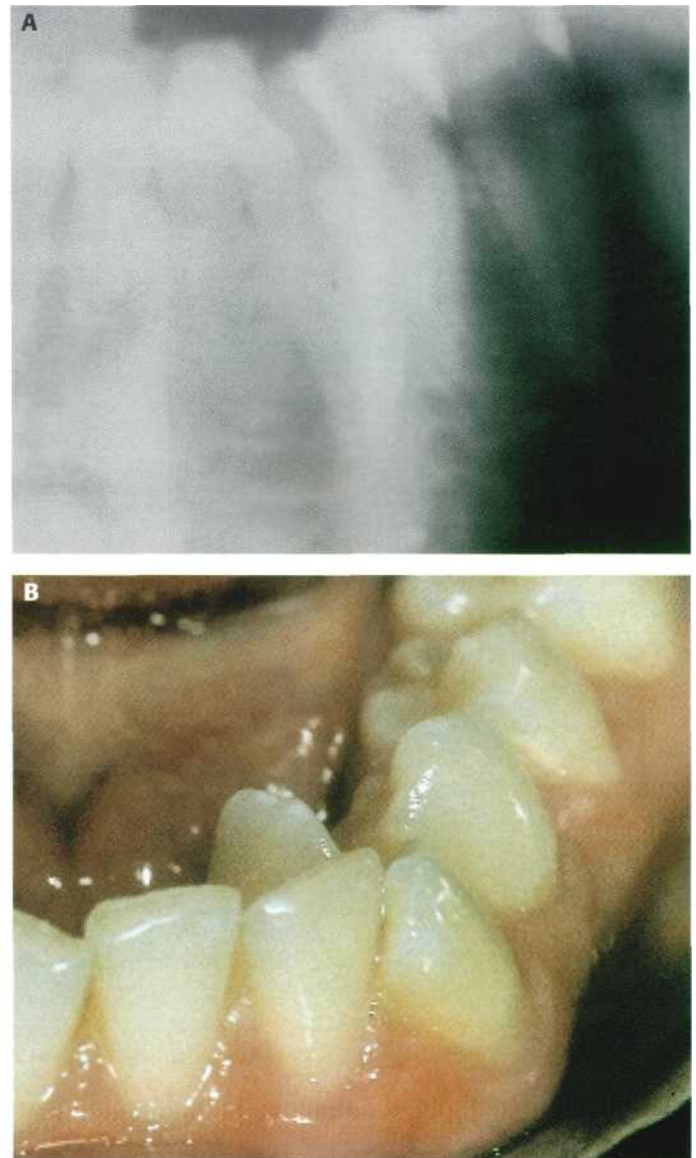
Han sido relacionados con los paramolares. Igual que ellos son rudimentarios y con forma de clavija, aunque a veces pueden parecerse a los premolares.

Este tipo de dientes supernumerarios se presenta con mayor frecuencia en la mandíbula. Algunas veces se observa un diente de este tipo situado encima de la apófisis alveolar después de la extracción de un molar.

Es posible que en algunos casos, estos dientes supernumerarios sean paramolares vestibulares que después de la extracción de un molar se desplazan dentro del arco dentario.

No cabe duda de que algunas veces las láminas de los molares forman dientes permanentes pequeños y adicionales, como queda demostrado por los estudios histológicos de Meyer. Naturalmente, no todos los "microdientes" en posición lingual, interdentaria o interradicular derivarán de una de las láminas dentales de los tres molares.

De la localización variable de estos dientes supernumerarios adheridos o libres, se puede concluir que los dientes supernumerarios pue-



**Figura 15.53.** Incisivo lateral inferior izquierdo supernumerario. (A) Detalle de la ortopantomografía. (B) Imagen clínica del incisivo supernumerario erupcionado por lingual.

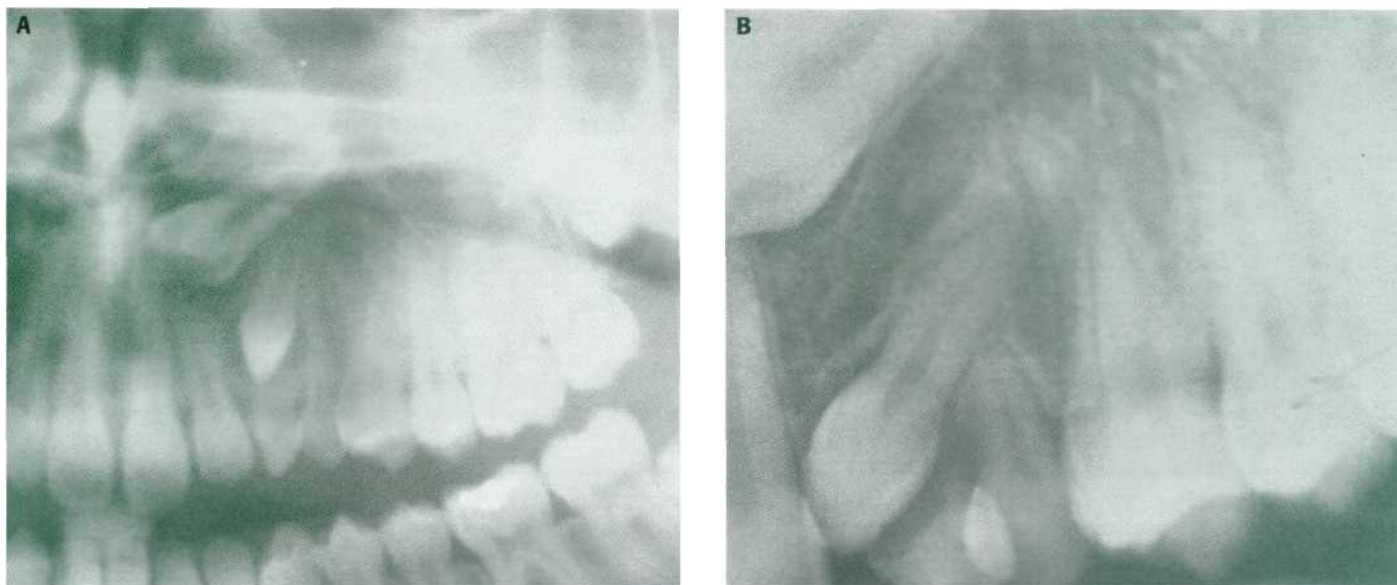
den desarrollarse en cualquier relación con un molar permanente. En condiciones especiales, todas las porciones de la lámina dental, que normalmente se atrofia, pueden ser estimuladas para producir dientes supernumerarios de este tipo.

Estos dientes supernumerarios frecuentemente se encuentran erupcionados, y es posible efectuar su exodoncia convencional con un elevador de raíces, sin necesidad de levantar colgajo mucoperióstico alguno.

En caso de hallarse incluidos en localización vestibular, puede prepararse un pequeño colgajo mediante una incisión de Neumann parcial localizando posteriormente el diente mediante una pequeña osteotomía. Al ser su forma rudimentaria, su extracción suele ser fácil con el elevador de raíces. Como siempre, habrá que tener especial cuidado de no lesionar las raíces de los dientes adyacentes, sobre todo si tenemos en cuenta que la localización de estos dientes supernumerarios suele ser interradicular.

En aquellos casos de inclusión lingual, recomendaremos la abstención quirúrgica cuando sean asintomáticos. En caso de que den clínica o por motivos prostodóncicos, levantaremos un colgajo lingual mucoperióstico siendo extremadamente cuidadosos en no lesionar el nervio





**Figura 15.54.** Canino superior izquierdo supernumerario. (A) Inclusión del 2.3 por la presencia de un canino supernumerario (detalle de la ortopantomografía). (B) Radiografía periapical.

lingual; lo conseguiremos despegando el colgajo entre periostio y la cortical lingual, ya que como recordamos el nervio lingual discurre siempre suprapariéticamente.

#### 15.5.11. HIPERODONCIA MÚLTIPLE

Bajo este término nos referimos a aquellos individuos que presentan varios dientes supernumerarios en una o varias series dentarias, sin constituir parte integrante de un síndrome clínico complejo (figura 15.55).

Su frecuencia de presentación es rara. Esta hiperodoncia consiste habitualmente en la coexistencia de dientes supernumerarios en las series anterior y premolar, aunque se han notificado casos que afectaban todas las series dentarias de ambos maxilares.

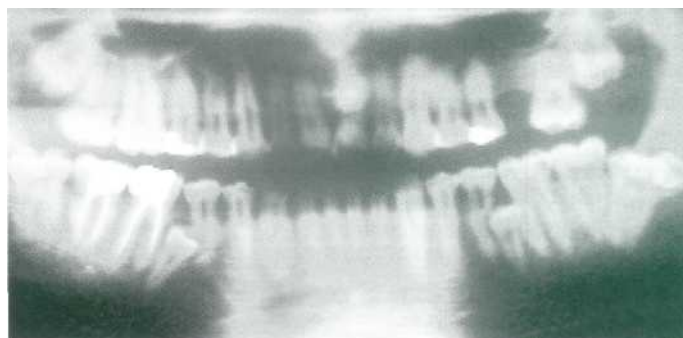
En este tipo de hiperodoncia, los dientes supernumerarios acostumbra a presentarse erupcionados e incluidos de forma indistinta y simultánea.

Ranta y Baccetti observaron una herencia dominante en la hiperodoncia. En estos casos el número de dientes supernumerarios varió en los diversos miembros de las familias. Papadanopoulos (citado por Euler) comunicó un caso de un individuo con 23 dientes supernumerarios. Una comunicación muy curiosa es la de Schmitz y Witzel, sobre dos hermanos que presentaban una continua formación de dientes y microformas. Desai y Shah refieren el caso de dos hermanos con múltiples dientes supernumerarios.

Los dientes supernumerarios múltiples parecen ocurrir solamente en la dentición permanente, por lo que su origen podría residir en un trastorno en la región de las láminas de los dientes permanentes.

El tratamiento de esta hiperodoncia es complejo. Se tendrá que estudiar cada caso en particular, pero el resultado es bastante pobre en la mayoría de los pacientes. La existencia de poliinclusiones supernumerarias ocasionará una desestructuración en la arcada dentaria con abundantes malposiciones. Todo ello requerirá una estrecha colaboración mediante un tratamiento quirúrgico-ortodóncico combinado. Será en este caso el ortodoncista quién marcará las pautas generales del tratamiento, indicándonos qué dientes habrá que extraer o preservar a fin de conseguir con el tratamiento ortodóncico la mejor oclusión posible.

Así pues, en el caso de dientes supernumerarios múltiples y de acuerdo con Tetsch y Wagner, la extracción radical de todos los dientes sólo puede indicarse en casos aislados, debido a la gran pérdida de hueso que se produciría, lo que comportaría un gran riesgo de fractura del maxilar.



**Figura 15.55.** Hiperodoncia múltiple. Dientes supernumerarios del grupo premolar inferior y presencia de un cuarto molar por distal del 3.8.

#### 15.5.12. HIPERODONCIA ASOCIADA A SÍNDROMES COMPLEJOS

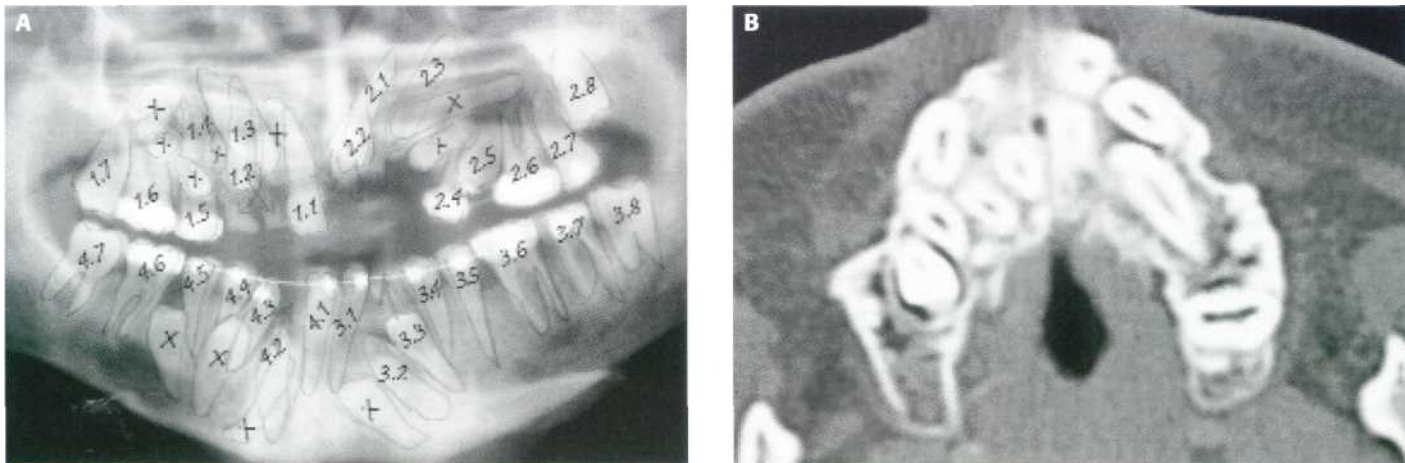
Nos referimos en este apartado a la hiperodoncia que se asocia a síndromes clínicos complejos, casi siempre hereditarios, y de los que constituye parte integrante y destacada.

Sin embargo, hemos de subrayar que la mayoría de los síndromes clínicos hereditarios que se asocian a anomalías dentarias, suele hacerlo con la hipodoncia (faltan algunos dientes) y oligodoncia (faltan dientes y los existentes son más pequeños).

Así pues, nos referiremos específicamente a los más frecuentes: Displasia cleidocraneal, Síndrome de Gardner, Querubismo y Síndrome de Fabry-Anderson.

Asimismo, los pacientes con fisura labio-alveolo-palatina presentan frecuentemente dientes supernumerarios en la región incisal. Es característica la ausencia del incisivo lateral del lado de la hendidura y/o la presencia de un diente supernumerario no erupcionado. Los dientes supernumerarios pueden encontrarse dentro de la fisura o a cada lado de ella. Existe la teoría de que la responsable de la presencia del diente supernumerario es precisamente la hendidura, que parte en dos el germen del incisivo lateral. Otros síndromes poco frecuentes asociados a cardiopatías congénitas, campodactilia y malformaciones craneofaciales, pueden presentar también dientes supernumerarios. Hay descritos en la literatura médica y odontológica síndromes raros en los que coexisten hiperodoncias con agenesias dentarias.





**Figura 15.56.** Alteraciones dentarias en la Displasia Cleidocraneal. (A) Ortopantomografía con papel vegetal superpuesto donde se señalizan los dientes permanentes y los dientes supernumerarios (x). (B) Detalle de la tomografía computarizada del maxilar superior efectuada para situar los dientes incluidos.

#### 15.5.12.1. Displasia cleidocraneal

También conocida como enfermedad de Pierre-Marie-Saintom, se le denomina así a partir de la Conferencia de París sobre la Nomenclatura de los Trastornos Óseos Constitucionales (1969). Hasta entonces era conocida como Disostosis Cleidocraneal, denominación que aún se encuentra en muchos textos pero que debe ser desestimada en la actualidad ya que, como define su actual denominación, se trata de una verdadera displasia que lleva asociados numerosos trastornos del desarrollo esquelético y dentario.

Se trata de una enfermedad de etiología desconocida, que a menudo es hereditaria y que afecta el esqueleto óseo y a los dientes. Cuando se hereda, aparece con patrón autosómico dominante y puede ser transmitida por ambos sexos. En los casos que se ha desarrollado de forma esporádica, se ha sugerido que representa una enfermedad de tipo recesivo, o más probablemente, como una penetración incompleta de un rasgo genético que tiene una expresión variable del gen o una mutación dominante nueva. La proporción de presentación hombre-mujer es de 1 a 1.

##### 15.5.12.1.1. Clínica

Existen dos formas de presentación clínica. La primera es la forma típica florida, denominada forma Maior. La segunda, atenuada, es la forma Minor. - Forma Maior.

- Trastornos óseos.

Se manifiestan en múltiples localizaciones:

- Cráneo: Es voluminoso por maduración retardada, debido a un retraso en el cierre de las fontanelas (Hidrocefalia de Pierre-Marie-Saintom), lo que da lugar a una braquicefalia característica.

- Cara: Es hipoplásica, con pómulos pequeños y poco prominentes, dando la sensación de un falso prognatismo mandibular. Existe una disartrosis craneofacial sobre todo perceptible en jóvenes.

- Cintura escapular: Es anómala. Varía desde una ausencia completa de las clavículas, en el 10% de los casos, hasta una ausencia parcial o simple adelgazamiento de las mismas. Debido a esta alteración claviclar, los pacientes tienen una movilidad anormal de los hombros, y pueden llevarlos hacia delante hasta encontrarse en la línea media.

- Pelvis, columna vertebral y falanges de los dedos pueden también encontrarse afectadas.

La displasia cleidocraneal, que en un principio se pensó que era una enfermedad que implicaba sólo a los huesos membranosos, en la actualidad se reconoce como un padecimiento de todo el esqueleto. Incluso se han informado de cambios fuera del esqueleto, como ocurre en los

músculos, aunque se ha sugerido que ello podría ser secundario a la afectación ósea.

Todas estas anomalías óseas son objetivables por el estudio radiológico, que pone muy frecuentemente en evidencia un signo característico como es la deformación en cono de las epífisis de las falanges.

- Trastornos dentarios.

Suele existir retraso en la erupción de los dientes temporales. Es en la dentición permanente cuando el proceso nosológico se pone al descubierto.

El motivo de la consulta suele ser un retraso en la erupción dentaria. Es entonces cuando la exploración clínico-radiológica demuestra la existencia de una profusión anárquica de dientes supernumerarios. Estos gérmenes suelen tener una talla y una forma similares a su serie de origen. La identificación de los gérmenes normales suele ser muy difícil (figura 15.56).

Los dientes supernumerarios se presentan preferentemente en la región incisiva y premolar con predominio en la mandíbula.

Los gérmenes supernumerarios, como hemos indicado, pertenecen a la dentición permanente y efectúan la maduración radicular al mismo tiempo que los gérmenes normales. Sólo algunos elementos llegan a erupcionar a través de una mucosa que además es muy resistente, por su gran componente fibroso.

Existe una persistencia prolongada de los dientes temporales con el consecuente retraso adicional de erupción de los dientes permanentes. Las raíces dentarias son con frecuencia algo más cortas y delgadas, y pueden estar deformadas.

Rushton informó de la ausencia o escasa cantidad de cemento celular radicular de la dentición permanente, lo cual también se podría relacionar con la falta de erupción que con frecuencia se ve en esta enfermedad.

##### - Forma Minor

Es la forma atenuada de la enfermedad, en la que se observa nanismo discreto, pequeña facies disostósica, hipoplasia unilateral de la clavícula y existencia de algunos dientes supernumerarios.

##### 15.5.12.1.2. Tratamiento

No existe tratamiento específico para esta enfermedad. Hace algunos años se mantenía una conducta expectante, en cuanto a los dientes supernumerarios se refiere, tratando tan sólo las complicaciones de los mismos cuando éstas aparecían.

Sin embargo, en años recientes ha habido un aumento en el enfoque multidisciplinario para el tratamiento de estos pacientes, con la participación del cirujano bucal, del ortodoncista y del prostodoncista.

Tras la revisión de múltiples casos tratados por Hutton y cols., se ha demostrado que el tratamiento quirúrgico a tiempo con el complemento ortodóncico adecuado puede dar lugar a excelentes resultados funcionales.

La extracción de los dientes temporales no siempre permite la erupción de los dientes permanentes. Incluso en ocasiones, la fenestración o descubrimiento quirúrgico con tracción ortodóncica de los dientes incluidos puede no tener éxito.

### 15.5.12.2. Síndrome de Gardner

Fue estudiado por Fader y Duncan, y consiste en un síndrome caracterizado por la existencia de múltiples dientes supernumerarios incluidos que se acompañan de: Poliposis múltiple de colon, osteomas en maxilares, cráneo y huesos largos, tumores desmoides y quistes sebáceos o epidermoides cutáneos.

Tiene un patrón hereditario autosómico dominante con penetración completa y expresión variable.

#### 15.5.12.2.1. Clínica

De todas sus manifestaciones clínicas la más importante son los pólipos múltiples de colon, lesiones premalignas que eventualmente pueden evolucionar hacia adenocarcinomas; esto ocurre en el 25% de los pacientes.

Los osteomas se presentan con preferencia en el macizo craneofacial y en los huesos largos, y dan lugar a tumoraciones duras demostrables en la radiología. En la cara, dichos osteomas pueden dar lugar a asimetrías faciales evidentes, trastornos de la articulación temporomandibular, patología de ocupación sinusal y compresiones nerviosas.

Los tumores fibrosos (desmoides) de la piel, así como los quistes sebáceos y epidermoides, son también múltiples, con predilección por la espalda y el pericráneo. Acostumbran a ser móviles y de superficie lisa.

La enfermedad tiene un gran interés desde el punto de vista odontológico, ya que la presencia de múltiples dientes supernumerarios impactados junto con osteomas faciales, pueden llevar al diagnóstico temprano de la enfermedad. Hay que remitir al paciente al gastroenterólogo para la valoración de los posibles pólipos intestinales y la prevención de un adenocarcinoma de colon.

#### 15.5.12.2.2. Tratamiento

El tratamiento odontológico de estos pacientes irá encaminado hacia una rehabilitación oclusal, mediante un tratamiento combinado quirúrgico-ortodóncico similar al recomendado en las otras hiperodoncias ya estudiadas.

### 15.5.12.3. Síndrome de Fabry-Anderson

Es una enfermedad hereditaria que sigue un patrón recesivo ligado al sexo, en la que se produce un acumulo de glucolípidos, concretamente ceramidatrihexosas, debido a un defecto congénito de la enzima ceramidatrihexoxidasa, y que se manifiesta por:

- Angioqueratosis difusa.
- Opacidad corneal y del cristalino.
- Insuficiencia cardíaca.
- Insuficiencia renal.
- Trastornos neurológicos.
- Dientes supernumerarios.

Todavía no se conoce muy bien el mecanismo de aparición de dientes supernumerarios en este Síndrome. Aquí el tratamiento de la hiperodoncia será secundario, debido a la gravedad de la enfermedad.

### 15.5.12.4. Querubismo

Es una enfermedad poco común que afecta ambos maxilares. Se considera una variedad clínica de la displasia fibrosa (displasia fibrosa familiar de los maxilares).

Jones en 1933 fue quien dio origen al término descriptivo de "querubismo" para indicar el aspecto clínico poco común y de deformidad facial de los pacientes que presentan la enfermedad.

Esta enfermedad sigue un patrón hereditario por medio de un gen autosómico dominante con expresividad variable. La penetrancia del gen dominante es aproximadamente del 100% en el sexo masculino, reduciéndose al 50-60% en el femenino.

Se manifiesta al principio de la infancia, hacia los tres o cuatro años de edad. Los pacientes presentan una hinchazón progresiva, no dolorosa y simétrica de los maxilares, lo que da lugar a una cara redonda característica y que es sugestiva de un "querubín". En la mayoría de los casos la tumefacción predomina en la zona perimandibular.

La dentición temporal se puede exfoliar de manera espontánea y prematura, a partir de los tres años de edad. La dentición permanente es defectuosa, y se asocian dientes supernumerarios con agenesia dentaria parcial y dientes normales incluidos.

El querubismo aunque progresa rápidamente en la infancia, tiende, a hacerse estable e incluso puede presentar regresión cuando se llega a la pubertad. Pasada la adolescencia, a veces se recurre a la cirugía ortognática de los maxilares y a la cirugía plástica facial por razones estéticas.

En cuanto a los dientes, suele recomendarse pasada la pubertad un tratamiento quirúrgico-ortodóncico combinado de las inclusiones dentarias, con el fin de lograr la mejor rehabilitación oclusal posible.

## 15.6. DIENTES TEMPORALES SUPERNUMERARIOS

Son dientes en exceso presentes en los maxilares en relación con la dentición temporal (más de 20 dientes contando que están presentes todos los dientes que componen normalmente cada grupo dentario). Su ubicación habitual es en el maxilar superior y el más frecuente se presenta con la anatomía y en la posición del incisivo lateral. La incidencia es igual entre niños y niñas.

### 15.6.1. FORMAS CLÍNICAS

Las anomalías más frecuentes de la dentición temporal son:

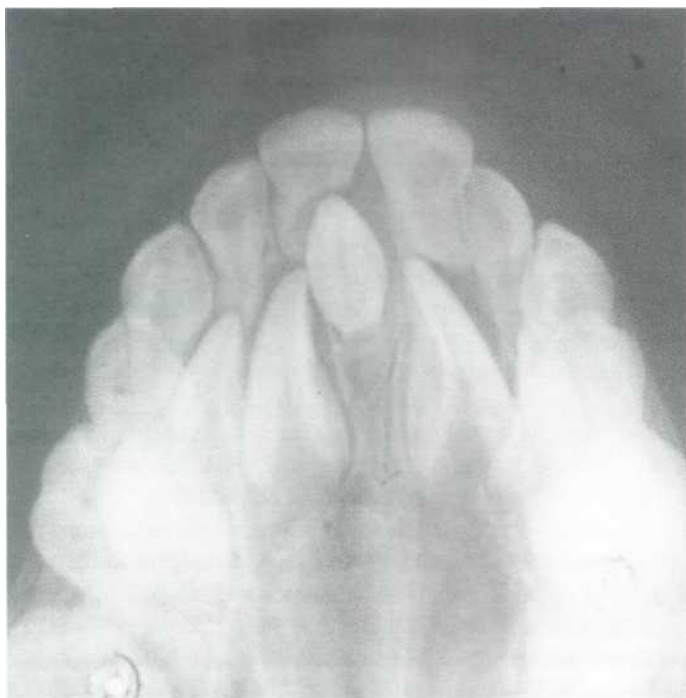
#### - Dentición doble.

Es el término utilizado para describir los conceptos de fusión y gemación. Es la anomalía más frecuente con una prevalencia del 0,5 al 1,6%, localizándose preferentemente en la región incisivo-canina de la mandíbula. Su presentación suele ser unilateral (Aguiló y cols.).

- Fusión es la unión de dos gérmenes dentarios que estaban separados durante las fases de histomorfodiferenciación, resultando un solo diente de tamaño normal o doble.
- Gemación es la división incompleta del folículo dentario al iniciarse el desarrollo de la corona, que termina con la formación incompleta de dos dientes.
- Concrescencia es la fusión de varios dientes, con depósito de cemento que acontece tras la formación completa de las raíces. Las coronas dentarias no están implicadas.

#### - Dentición triple.

Es una anomalía poco frecuente en la que tres dientes temporales aparecen juntos, suele tratarse de dos dientes deciduos más un diente temporal supernumerario. Se localizan normalmente en la región incisal y se presentan de forma unilateral.



**Figura 15.57.** Mesiodens en dentición temporal (radiografía oclusal del maxilar superior).

- Talón cusp.

Presencia de una cúspide accesoria en los dientes temporales anteriores o en los mesiodens, que nace del cingulo y se proyecta hacia palatino/lingual.

Los dientes supernumerarios pueden serlo de los diferentes grupos dentarios de la dentición temporal: incisivos (mesiodens, del incisivo lateral), canino y molares (figuras 15.57 y 15.58).

### 15.6.2. CLÍNICA

Los dientes temporales supernumerarios pueden provocar numerosos problemas:

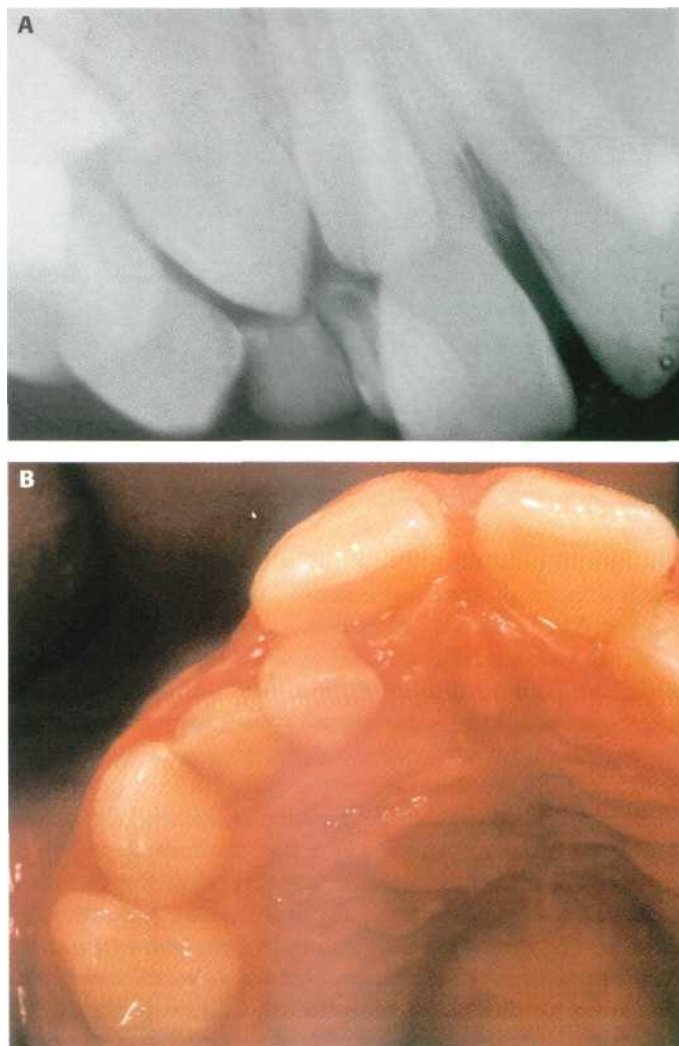
- Inclusión de los dientes permanentes.
- Malposición dentaria.
- Diastemas.
- Erupción anómala de los dientes permanentes.
- Patología pulpar.
- Rizolisis y lesiones periodontales.
- Formación de quistes.
- Traumatismo e irritación de los tejidos blandos.
- Algas faciales.

### 15.6.3. DIAGNÓSTICO

El diagnóstico se basará en el estudio clínico (anamnesis, exploración, etc.) y en la realización de algunas placas radiográficas (Rx periapical, Rx oclusal, etc.) para identificar los dientes supernumerarios.

Como hemos comentado anteriormente es obligatorio hacer el diagnóstico diferencial de un diente supernumerario con otros tipos de radioopacidades periapicales, interradiculares o pericoronarias.

La presencia de dientes temporales supernumerarios o la agenesia de un diente decidual suele ser un signo premonitorio de posibles variaciones numéricas en la dentición permanente. El estudio de Nik-Husseini y Abdul Majid demuestra que a la presencia de anomalías en la dentición temporal le siguen alteraciones diversas en la dentición permanente.



**Figura 15.58.** Incisivo lateral superior derecho decidual supernumerario. (A) Radiografía periapical. (B) Imagen clínica de los dos incisivos laterales superiores temporales erupcionados (normal y el supernumerario).

### 15.6.4. TRATAMIENTO

Normalmente estará indicada la extracción del diente temporal supernumerario o del diente doble, aunque en ocasiones podremos ser conservadores y efectuar la obturación estética del diente fusionado o la colocación de una corona. Excepcionalmente adoptaremos la abstención terapéutica, que en todo caso siempre implicará el control periódico del paciente.

La extracción precoz estará recomendada:

- Si el diente supernumerario altera o interfiere el desarrollo o la erupción de los dientes permanentes.
- Ante la presencia de un quiste folicular del diente supernumerario.
- Si existe sintomatología álgica o de cualquier otro tipo.

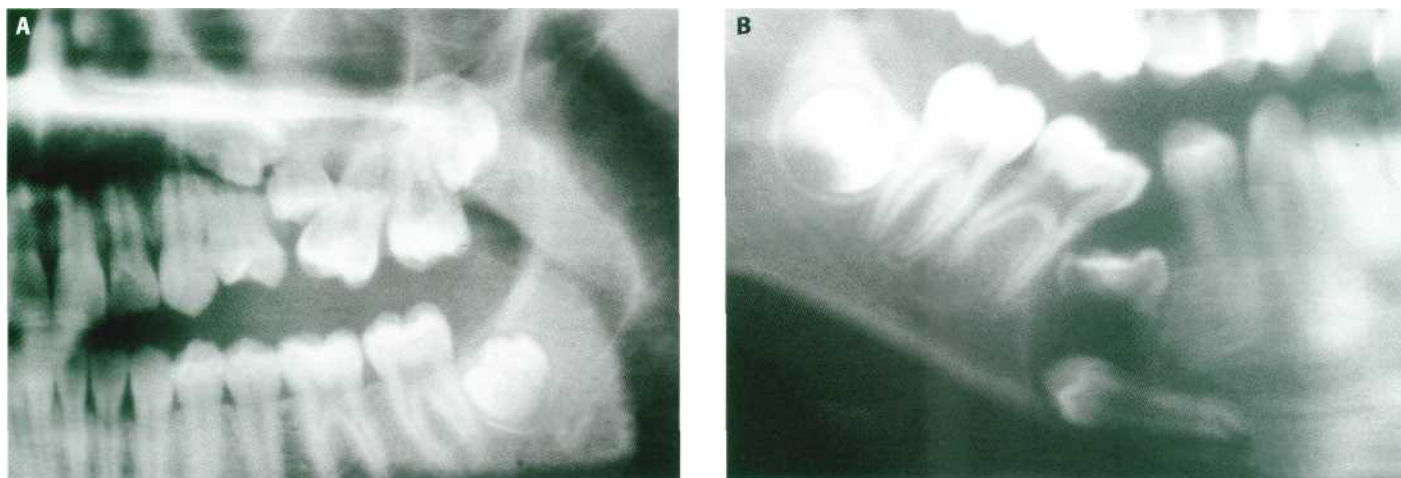
Cuando se hace la extracción simultánea del diente temporal normal y del diente supernumerario deberá colocarse un mantenedor de espacio con una restauración protésica provisional, a la espera de la erupción del diente permanente.

En los dientes fusionados podemos extraer el diente supernumerario y mantener el diente temporal normal en su posición anatómica correcta. Si lo precisa se hará la restauración pertinente al caso.

## 15.7. DIENTES TEMPORALES INCLUIDOS

Este fenómeno es relativamente raro y se presenta casi exclusivamente en los molares temporales (figura 15.59). Con frecuencia, el mismo niño





**Figura 15.59.** Dientes temporales incluidos. (A) 6.5 sumergido que produce la inclusión del 2.5. (B) 8.5 incluido que induce la inclusión del 4.5.

presenta varios molares sumergidos, los dos adyacentes, los dos homólogos o los dos antagonistas, a veces tres o cuatro, y con mayor frecuencia el segundo molar temporal inferior. Howe remarca que en algunas estadísticas casi el 9% de los niños entre 3 y 12 años tenía uno o más de sus molares temporales en infraoclusión. Estos dientes quedan sumergidos, aunque el grado de la anomalía puede variar desde una mínima infraoclusión hasta la desaparición total del diente dentro del hueso maxilar.

El segundo molar temporal es el que con mayor frecuencia se encuentra sumergido y este problema es más frecuente en la mandíbula que en el maxilar superior. Estas reinclusiones deben diferenciarse de las inclusiones de los dientes temporales de causa primaria. Podemos encontrar la inclusión del segundo molar inferior temporal con la inclusión del segundo premolar inferior, con la agenesia de uno o más dientes permanentes, inferiores, o bien, con la dentición permanente correctamente erupcionada (figura 15.59).

El examen radiológico muestra uno o varios de estos dientes por debajo del nivel de los otros dientes correctamente situados, y resulta difícil distinguir la imagen del espacio periodontal. Con frecuencia no existe límite neto entre los tejidos óseos y dentarios. A veces, en ciertos puntos hay una densificación del tejido óseo. Las raíces del molar decidual pueden haberse reabsorbido y no siempre existe un germen de sustitución. La posición de los dientes vecinos es variable; así pueden llegar a acercarse hasta el punto de recubrir completamente el diente retenido (figura 15.59).

La evolución es variable. Puede parecer que el diente temporal retenido se hunde de año en año. Se han llegado a encontrar incluidos molares con facetas de desgaste y algunos sobre los que se había colo-

cado una amalgama. En ocasiones, el molar acaba por exfoliarse espontáneamente. El primer premolar permanente puede evolucionar en posición normal o bien en malposición (rotación). De la misma forma, después de extraer el molar temporal retenido con o sin aplicación de un mantenedor de espacio, el diente permanente, si existe, puede evolucionar normalmente.

El diagnóstico deberá completarse con una radiografía para asegurarse de la presencia del diente permanente que a veces esta ausente.

La extracción recomendada, casi siempre por motivos ortodóncicos, requiere a menudo un abordaje quirúrgico con osteotomía vestibular. Frecuentemente, resulta necesario un tratamiento ortodóncico para permitir que el diente permanente que estaba retenido se coloque en la arcada dentaria. En el caso que la inclusión sea muy profunda, totalmente asintomática y no afecte a la dentición definitiva, es recomendable la conducta expectante con controles clínicos y radiológicos periódicos.

La patogenia no está muy clara. Debe descartarse la hipótesis según la cual la retención sería provocada por la erupción del primer molar permanente. Se trata más de una detención localizada del desarrollo óseo, puesto que el diente queda al mismo nivel, mientras que los otros continúan arrastrados por el crecimiento vertical de las apófisis alveolares. Este trastorno del desarrollo puede ser definitivo o parcial y curarse espontáneamente bajo la acción de cualquier influencia como por ejemplo cuando ocurre tras la extracción. La anquilosis ha sido descrita como uno de los posibles factores que juegan un papel importante en la etiopatogenia de la inclusión de los dientes temporales. Además, existe una mayor frecuencia de dientes temporales incluidos en ciertas familias y determinados grupos étnicos.



# 16 Tratamiento ortodóncico-quirúrgico de los dientes incluidos

Cosme Gay Escoda

Todos los dientes incluidos con valor estético y funcional deben colocarse en la arcada, siempre y cuando esto no exija maniobras peligrosas para los dientes vecinos. El tratamiento deberá ser precoz por los siguientes motivos:

- Para actuar en dientes que tienen aún fuerza eruptiva.
- Por razones estéticas.
- Para evitar que los dientes se desvíen y erupcionen en una posición anormal.

Así pues, ante cualquier diente incluido con valor estético y funcional, entre los que incluimos los molares y premolares, aunque destacaremos los incisivos y caninos, estará indicada su colocación en la arcada dentaria mediante los métodos ortodóncico-quirúrgicos. Por tanto, la inclusión de un incisivo o de un canino puede conllevar un tratamiento conservador, eventualidad que se contempla raramente frente a un cordal incluido para el que probablemente la extracción quirúrgica sea el tratamiento más conveniente; en casos excepcionales también este molar puede tener valor funcional, si debe actuar de pilar de puente en una prótesis fija. En la decisión terapéutica influyen también otros factores como: la causa de la inclusión, diente o dientes incluidos, situación del diente incluido, si tenemos espacio en la arcada dentaria o podemos obtenerlo, si existe patología asociada ya sea local, regional o general, la edad y estado de la dentición, la complejidad del tratamiento y la experiencia clínica del profesional que lleva el caso, y factores de menor entidad, pero que a veces son determinantes como la opinión del paciente y de sus familiares y sus medios económicos.

La técnica quirúrgica y la metodología ortodóncica empleadas deben ser muy rigurosas, ya que si somos agresivos y/o pasamos por alto las reglas biomecánicas y biológicas básicas obtendremos resultados poco satisfactorios (recesiones gingivales, etc.). Sobre la base de una colaboración estrecha entre el ortodoncista y el cirujano bucal y la aplicación de las técnicas adecuadas, se pueden lograr resultados muy satisfactorios.

## 16.1. ALVEOLO TOMÍA Y ALVEOLECTOMÍA CONDUCTORAS

La alveolectomía conductora consiste en la exposición permanente de la corona dentaria, previa exéresis de los tejidos y los obstáculos que alteran la erupción. Se respeta el "gubernaculum dentis", es decir el poder y fuerza de erupción del diente, y nos limitamos a dejarle el camino libre para que vaya a su correcta posición en la arcada dentaria.

Esta técnica tiene su indicación en inclusiones leves, si la erupción está retardada y siempre que radiológicamente se compruebe una dirección correcta de la erupción. La alveolectomía conductora, pues, simplemente facilita la erupción dentaria, y es un buen procedimiento en niños, en los que, por su edad, no está recomendada la tracción ortodóncica directa, por ejemplo, en el canino antes de los doce años o en los incisivos antes de los diez años.

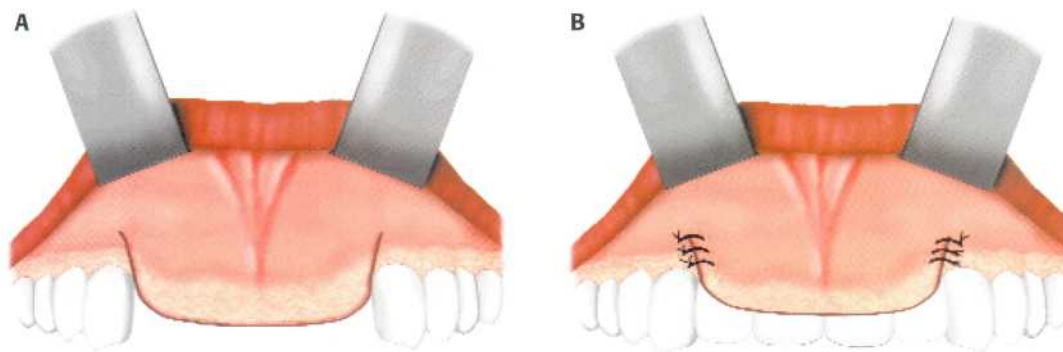
Para aprovechar la fuerza eruptiva fisiológica es recomendable hacer la exposición quirúrgica del diente apenas se diagnostica la dificultad a la erupción espontánea. Esto suele suceder a partir de los 6 a 12 meses del momento en que el diente debería haber erupcionado en la arcada maxilar.

Normalmente en estos casos se evidencia la presencia de distintos tipos de obstáculos:

### - Mucosa gingival fibrosa

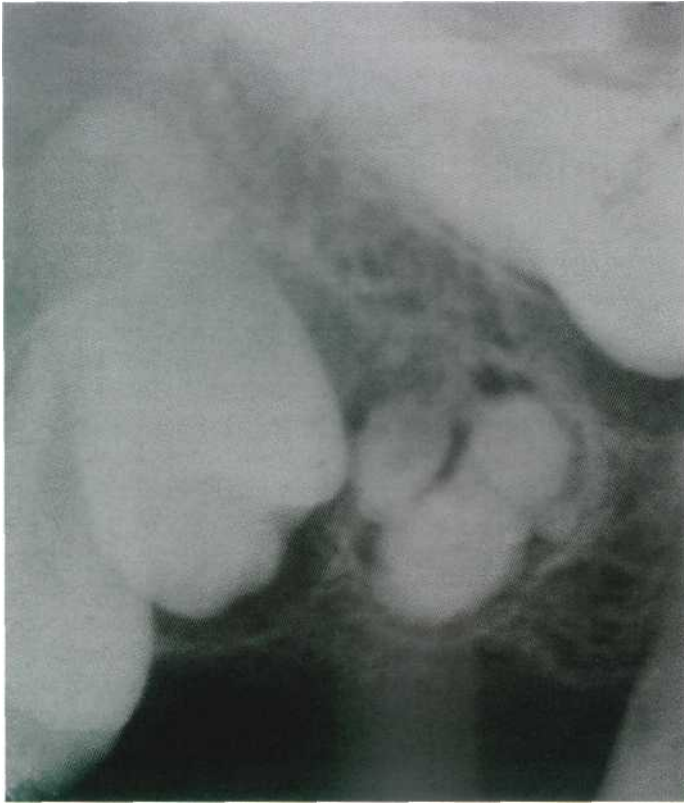Suele ser una secuela de un traumatismo con pérdida prematura de los dientes temporales o por cirugía previa en la zona. Se produce generalmente en la región incisal superior, y provoca retraso en la erupción de los incisivos. En estos casos se debe realizar la exposición de 1/3 de la corona mediante un colgajo de reposición apical y excepcionalmente con resección de la mucosa fibrótica. En estos casos no se efectúa la exéresis de ningún tipo de tejido por lo cual se le denomina alveolotomía conductora (figura 16.1).

En la fibromatosis también existe una mucosa gingival con fibras colágenas hialinizadas gruesas de tipo queloide que impiden la erupción ya que no se dejan penetrar por los dientes.



**Figura 16.1.** Mucosa gingival fibrosa. (A) Dificultad en la erupción de los 4 incisivos superiores. (B) Exposición de 1/3 de la corona dentaria mediante un colgajo trapecoidal de reposición apical (alveolotomía conductora).



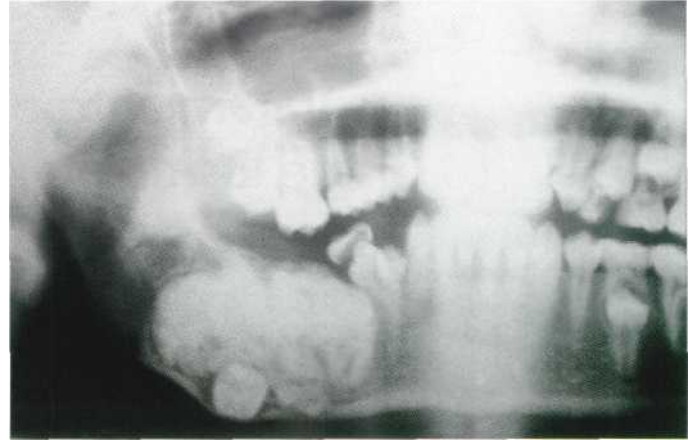

**Figura 16.2.** Odontoma compuesto en la región canina superior que impide la erupción del 1.3 y 1.4.

#### - Obstáculo óseo

Numerosos estados patológicos óseos pueden alterar la erupción dentaria. La decisión entre efectuar la exodoncia junto con la exéresis de la lesión o favorecer la erupción de los dientes implicados, dependerá de numerosos factores:

- Los dientes relacionados con un tumor maligno o con una lesión con un importante índice de recidiva deberán ser sacrificados.
- En las lesiones benignas, dependerá de cómo obtener una correcta exéresis del tumor, de la posición dentaria, del estado de desarrollo del diente, de las posibles anomalías que afecten al diente y de los beneficios que implique su conservación. Normalmente la mayoría de dientes no erupcionados deben conservarse a menos que otras medidas terapéuticas justifiquen lo contrario.



**Figura 16.3.** Odontoma complejo que ocupa el ángulo mandibular derecho.

#### - Obstáculo dentario

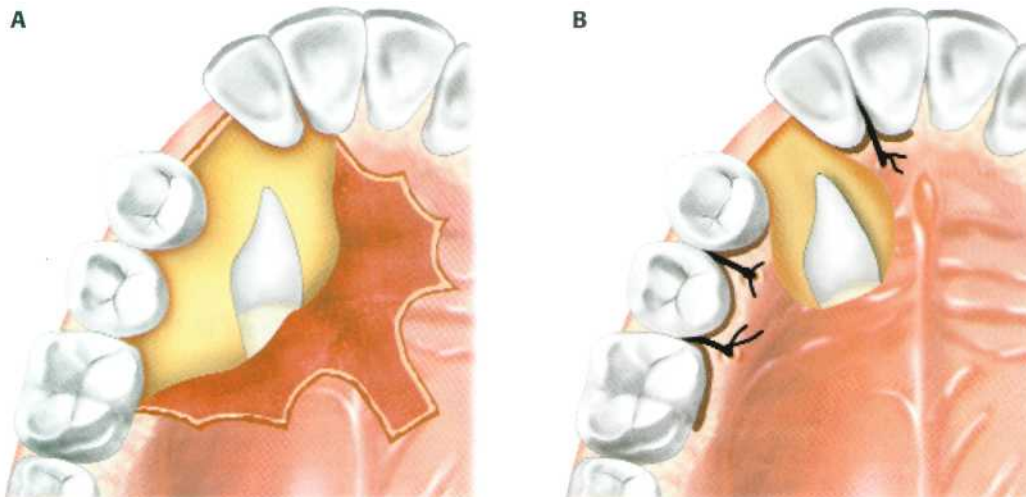
La presencia de un diente supernumerario puede obstaculizar la erupción de un diente permanente que está situado en una posición correcta.

En nuestra experiencia más del 75% de los incisivos centrales incluidos por la presencia de un diente supernumerario erupcionaron espontáneamente tras la extracción del mesiodens y del diente temporal (alveolectomía conductora).

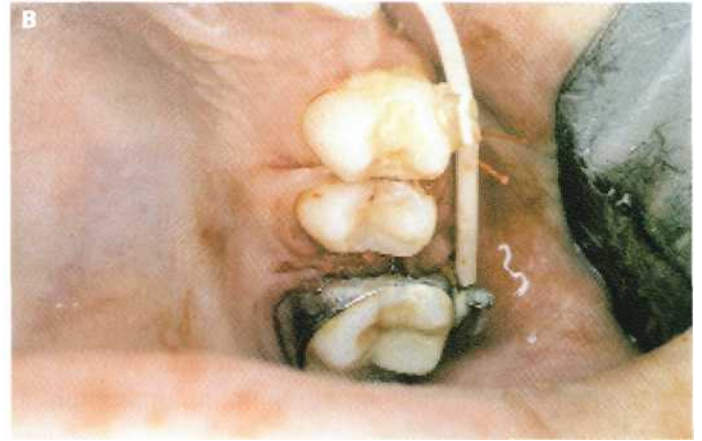
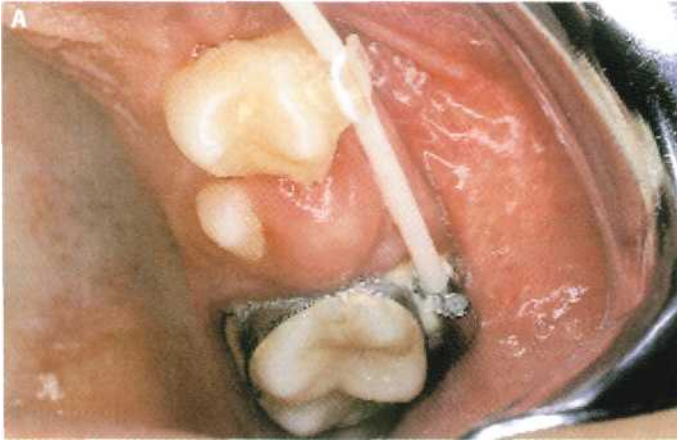
#### - Odontomas u otros tipos de tumoraciones maxilares

Los odontomas son tumoraciones odontogénicas benignas, relativamente frecuentes. Presentan los cuatro tejidos dentarios: esmalte, dentina, cemento y pulpa, y sus localizaciones más frecuentes son la región del tercer molar y las zonas incisiva y canina superiores. Se denomina odontoma compuesto cuando tiene forma de diente o se le asemeja, se pueden encontrar casos con múltiples dientes enanos malformados (figura 16.2). El odontoma complejo se presenta como una masa irregular de tejido dentario calcificado (figura 16.3).

En todos los casos deberemos eliminar el obstáculo que exista a la erupción y exponer toda la corona dentaria mediante la exéresis ósea (osteotomía, con fresa o con escoplo) y de la mucosa que la recubre. El diente puede mantenerse expuesto mediante la colocación de una corona blanda de acero inoxidable o con cemento quirúrgico que se irá renovando periódicamente (figura 16.4). En caso de que no se produzca la erupción espontánea, al estar la corona expuesta, se optará por aplicar tracción ortodóncica y así guiar y colocar el diente hasta su posición correcta.



**Figura 16.4.** Alveolectomía conductora. (A) Localización del diente incluido. (B) Vía de erupción, con exposición permanente de la corona dentaria.



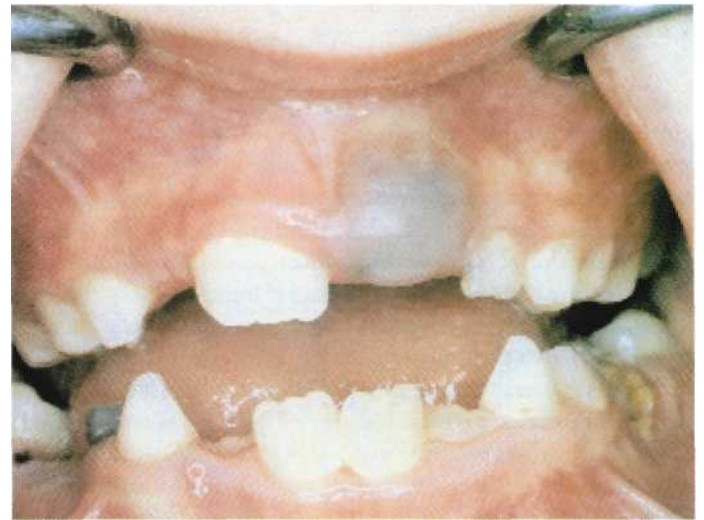**Figura 16.5.** (A) 2.5 recubierto parcialmente por encía queratinizada que dificulta su erupción. (B) Alveolotomía conductora mediante gingivectomía, pero conservando intacta la encía queratinizada vestibular.

Se recomienda actuar quirúrgicamente cuando la fuerza eruptiva sea activa; por ello entraremos en acción lo más pronto posible evitando así que los dientes erupcionen en posiciones anómalas, por razones estéticas y funcionales evidentes.

La técnica más sencilla de la alveolotomía conductora sería la gingivectomía o escisión simple de la encía que cubre el diente incluido, dejando un collar de encía adherida alrededor de éste de al menos 3 mm. Posteriormente se coloca un cemento quirúrgico para impedir el cierre de la herida. A la semana se retira el cemento quirúrgico y el paciente recibe instrucciones de higiene bucal rigurosas para evitar la proliferación gingival. Esta técnica está indicada en inclusiones leves, es fácil y de rápida ejecución pero su mayor inconveniente es la pérdida de encía adherida que suele comprometer la salud periodontal (recesión gingival) del diente implicado. No es una técnica recomendable en nuestra opinión, salvo que no comporte la pérdida de encía adherida (figura 16.5).

En los casos de encía fibrosa o fibromatosis gingival efectuaremos la gingivectomía necesaria para exponer los dientes permanentes, teniendo presente que en ocasiones existen dientes temporales incluidos en este mazacote de tejido blando, que deben ser extraídos conjuntamente con la encía sobrante. En ocasiones puede estar indicada la osteotomía de la cresta alveolar con el fin de facilitar la erupción de los dientes permanentes. Actualmente se prefiere hacer un colgajo trapezoidal de reposición apical, evitando la exéresis de tejido gingival y nos aseguramos que la erupción dentaria se producirá en encía queratinizada.

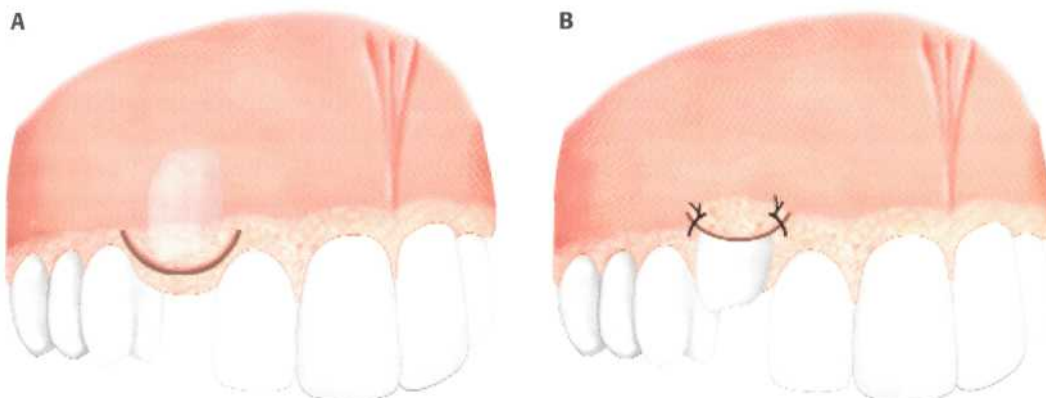
Son relativamente frecuentes los quistes de erupción; se producen por un agrandamiento del folículo dentario por una hemorragia, lo cual les da un aspecto de tumefacción fluctuante azulada. Suelen presentarse en los incisivos y premolares superiores (figura 16.6). En estos casos se recomienda la exposición dentaria haciendo un pequeño colgajo semi-



**Figura 16.6.** Quiste de erupción del 2.1.

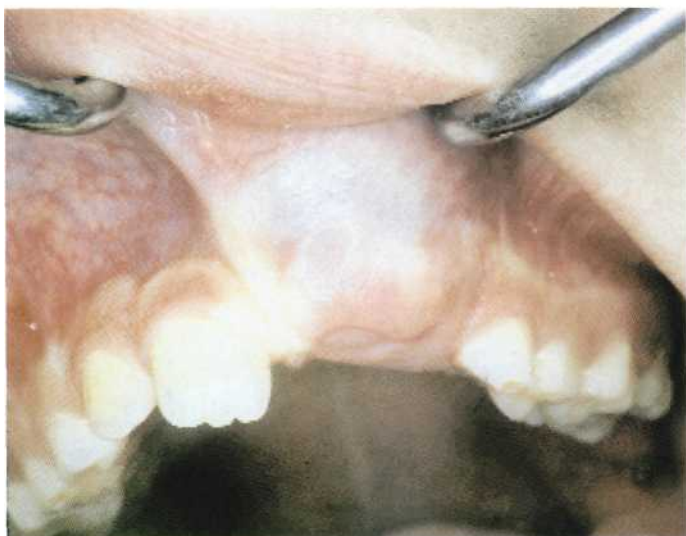lunar que se sutura apicalmente, dejando a la vista la corona clínica que corresponda a la edad del paciente (figura 16.7). Hemos efectuado una alveolotomía conductora ya que no hemos realizado la exéresis de ningún tipo de tejido bucal.

La presencia de un quiste dentígero o folicular, podrá llegar a impedir la erupción del diente afectado, e incluso puede desplazar éste o a otros dientes a una zona que haga imposible su erupción en la arcada (figura 16.8). Si es factible debe hacerse la marsupialización del quiste, consiguiendo así la erupción del diente (figura 16.9). En ocasiones si el diente afectado tiene la raíz formada puede hacerse la exéresis del quiste



**Figura 16.7.** Canino incluido con un quiste de erupción. (A) Incisión semilunar. (B) Exposición de la corona dentaria (alveolotomía conductora).





**Figura 16.8.** Quiste folicular del 2.1 que impide la erupción de los incisivos superiores del lado izquierdo.

folicular, dejando la corona dentaria fenestrada, con o sin su reubicación; con posterioridad se hará tracción ortodóncica. Si la raíz está formada en menos de 1/3 de su tamaño normal, la simple manipulación del quiste folicular nos puede llevar a la avulsión del germen en cuestión. Igualmente la manipulación de quistes en dientes de una sola raíz, normalmente cónica y con poca inserción ósea, puede terminar con su exodoncia; para evitarlo el ayudante sujetará el diente empujándolo hacia apical, mientras el cirujano hace la exéresis del quiste folicular justo en su inserción en el cuello dentario.

Tras la marsupialización podemos colocar un cemento quirúrgico durante una semana y posteriormente se deja que el diente erupcione normalmente, irrigaremos convenientemente la herida con el fin de que no se acumulen en ella restos de alimentos, que pudieran inducir complicaciones infecciosas.

Tanto la alveolotomía conductora (corte de los tejidos) como la alveolectomía conductora (corte y exéresis de los tejidos) son los métodos más fisiológicos para tratar las inclusiones dentarias.

Las ventajas de estas técnicas son:

- Evitan la pérdida de hueso alveolar cervical y posibles lesiones pulpaes como consecuencia de una tracción ortodóncica brusca o demasiado rápida.

- El paciente no tiene necesidad de llevar ortodoncia fija.

- El tiempo de intervención quirúrgica es menor (normalmente no excede los 15 minutos).

- La formación del margen gingival es lo más parecido al proceso normal que acontece en la erupción dentaria fisiológica, evitando así la aparición de patología periodontal.

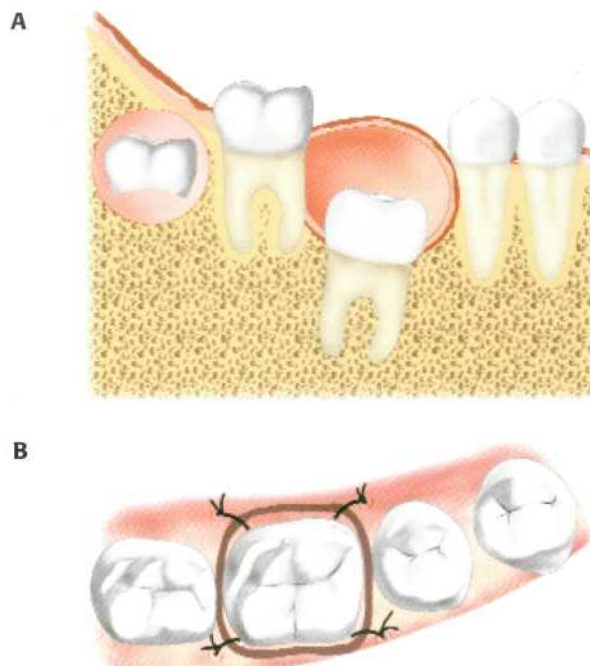
Los inconvenientes de estas técnicas son:

- Sólo pueden aplicarse en casos de inclusión moderada o leve, en dientes con buena dirección de erupción y con su fuerza de erupción conservada.

- La velocidad de erupción es algo lenta, por lo que aumenta la duración del tratamiento (5 a 12 meses).

- La erupción espontánea raramente ocurre si la formación radicular está completada.

- El diente puede no erupcionar espontáneamente y ser necesaria la tracción ortodóncica y eventualmente una segunda intervención quirúrgica para fenestrar el diente incluido (15% de los casos). Por este motivo algunos autores recomiendan colocar un medio de tracción en la primera intervención quirúrgica.



**Figura 16.9.** Marsupialización de un quiste folicular. (A) Quiste folicular del primer molar inferior. (B) Marsupialización con exposición de la corona dentaria (visión oclusal).

## 16.2. TRASPLANTE DENTARIO

Dentro del capítulo de la implantología bucal pueden estudiarse distintas técnicas:

- Reimplante.
- Trasplante.
- Implante.
- Reubicación.

### 16.2.1. REIMPLANTE

Es la maniobra quirúrgica que tiene por objeto volver a colocar un diente en el alvéolo que le corresponde y del cual fue eliminado quirúrgicamente o a causa de un traumatismo. El reimplante tiene indicación sobre todo en traumatología, cuando se ha producido la avulsión dentaria y se vuelve a recolocar el diente en su sitio en la arcada. Esta maniobra estará contraindicada si existe mal estado de la dentición, alteraciones de la oclusión, mal estado del hueso alveolar o un estado deficiente del diente a reimplantar. Tras la reimplantación se fija e inmoviliza el diente y al cabo de unas semanas se hace la endodoncia.

Es recomendable guardar el diente avulsionado en suero fisiológico o solución salina, en saliva o sumergido en leche tibia o fría, procurando traumatizarlo lo menos posible y envolviendo el diente en una funda plástica, ya que de ello depende en gran medida el éxito del reimplante. Así pues, el reimplante dentario, precisa de dos condiciones: a) rapidez de ejecución y b) traumatismo mínimo del diente implantado. Actuando de esta forma se evita la lesión del ligamento periodontal (desecación de sus células) durante el periodo de conservación extrabucal.

La conveniencia de practicar la endodoncia del diente en el mismo momento del reimplante es un tema controvertido. En nuestra opinión es preferible esperar un tiempo conveniente para disminuir el traumatismo sobre el diente reimplantado. En controles sucesivos y una vez fijado el diente puede decidirse la endodoncia o denervación del mismo.

Los resultados de esta técnica son deficientes y siempre van en relación inversa al tiempo que ha transcurrido entre la avulsión y la reim-



plantación. Si pasan más de 30 ó 60 minutos el pronóstico es muy sombrío, con menos del 50% de éxitos a los 5 años. Si pasan más de 2 horas sólo funciona un 2% de los casos a los 5 años. En estos casos la inmersión del diente en fluoruro antes de reimplantarlo y la colocación de esta misma substancia en el hueso alveolar, reduce la reabsorción ósea y radicular y favorece la osteogénesis, produciéndose así una anquilosis pero con una reabsorción de reemplazo más lenta.

Al estudiar la experiencia conjunta de numerosos autores entre los que destaca Andreasen, se comprueba que los reimplantes que son viables a largo plazo son los que se realizan inmediatamente o antes de los 30 minutos, ya sea por el propio paciente, por sus familiares o por el odontólogo.

La curación primaria suele ser más rápida en las personas jóvenes. Así la duración del reimplante suele ser inversamente proporcional a la edad del paciente, ya que los jóvenes tienen un estado radicular más favorable.

En general, los dientes temporales avulsionados no deben reimplantarse, ya que exigen siempre el tratamiento endodóncico y sobre todo porque se producirá su anquilosis con un proceso de reabsorción alterado y consecuentemente se dificultará en gran manera la erupción de los dientes permanentes de recambio.

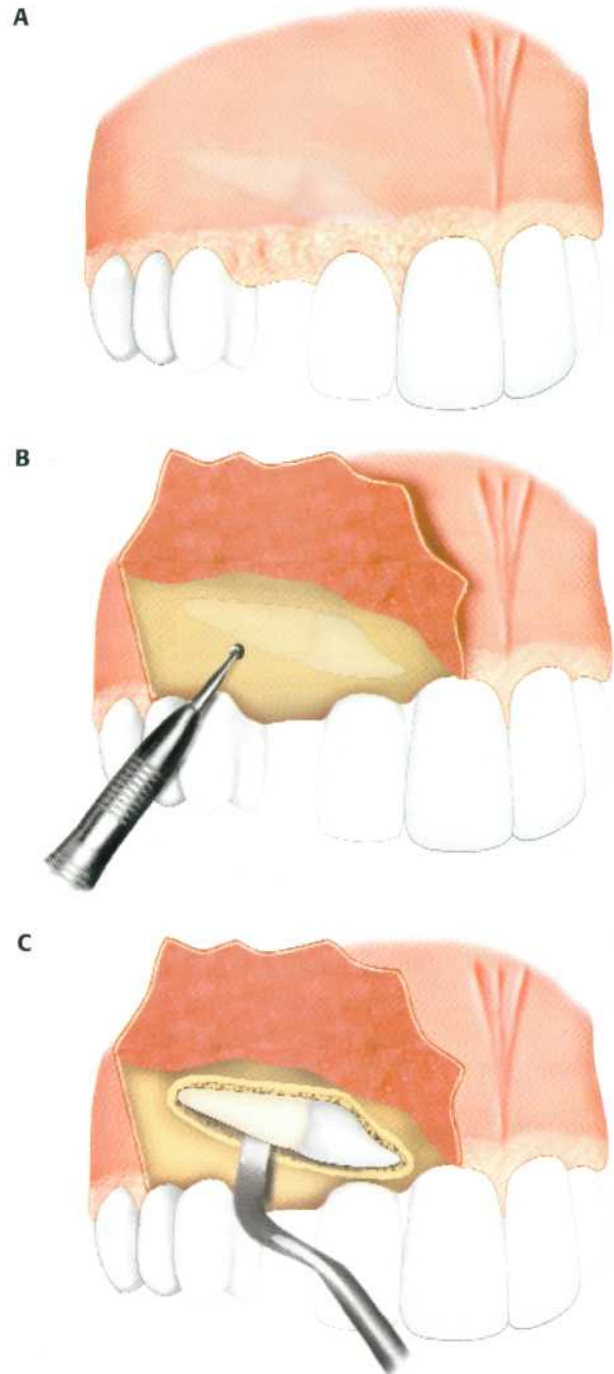
En casos excepcionales puede extraerse un diente (normalmente un molar), actuar sobre el alvéolo mediante legrado de una lesión periapical, efectuar el tratamiento y obturación de los conductos ya sea por vía ortógrada, retrógrada o combinada, y en estas condiciones se vuelve a introducir el diente en el alvéolo y se inmoviliza por los diversos procedimientos que existen con este objetivo (férulas de acrílico, ligaduras alámbricas, etc.). Debe quedar siempre fuera de oclusión, y se puede optar también por no colocar ningún tipo de fijación. Grossman remarca que en estos casos la reabsorción de la raíz a los 5 años es común en más de la mitad de los casos.

Algunos autores realizan la extracción de los dientes con enfermedad periodontal avanzada, profundizan el alvéolo y vuelven a reimplantarlo. Esta técnica denominada "intrusión de reimplante" elimina la movilidad dentaria al producirse la anquilosis y mejora la estética con la intrusión. Sus resultados son muy controvertidos.

Al efectuar la extracción de un diente a reimplantar o a trasplantar debemos ser muy cuidadosos, especialmente con el cemento, ya que su lesión implicará resorciones cemento-dentinarias, y con el ligamento periodontal, porque su lesión producirá anquilosis y posterior pérdida del diente. Así pues, la reimplantación eficaz depende de la reinserción sana del ligamento periodontal en el cemento. El ligamento periodontal y el cemento que quedan en la raíz del diente avulsionado o extraído, tienen una sensibilidad extrema a la desecación extrabucal, a los cambios de temperatura, a la contaminación y a la manipulación. Si estos tejidos sufren un daño irreversible, la reinserción normal no se produce y el hueso se une directamente con la superficie radicular produciéndose anquilosis y la posterior reabsorción de la raíz dentaria.

La revascularización pulpar después de la reimplantación se produce si la acción se ejecuta inmediatamente después de la avulsión del diente y si su ápice está relativamente abierto. La relativa inmadurez de estos tejidos periapicales es la que facilita la revascularización; se recupera la vitalidad pulpar, aunque no a expensas de una reinervación. Si se consigue la revitalización pulpar y de la vaina de Hertwig, la raíz seguirá su proceso de desarrollo y maduración.

Para indicar esta técnica la relación entre beneficios y riesgos tiene que ser favorable, como en todo procedimiento quirúrgico. Así, debe existir una necesidad clara de reimplantar el diente, con un claro beneficio funcional y estético aunque su pronóstico a largo plazo sea malo.



**Figura 16.10.** Trasplante dentario. (A) Arcada dentaria superior con un canino incluido por vestibular. (B) Localización del diente incluido. (C) Extracción atraumática del canino incluido.

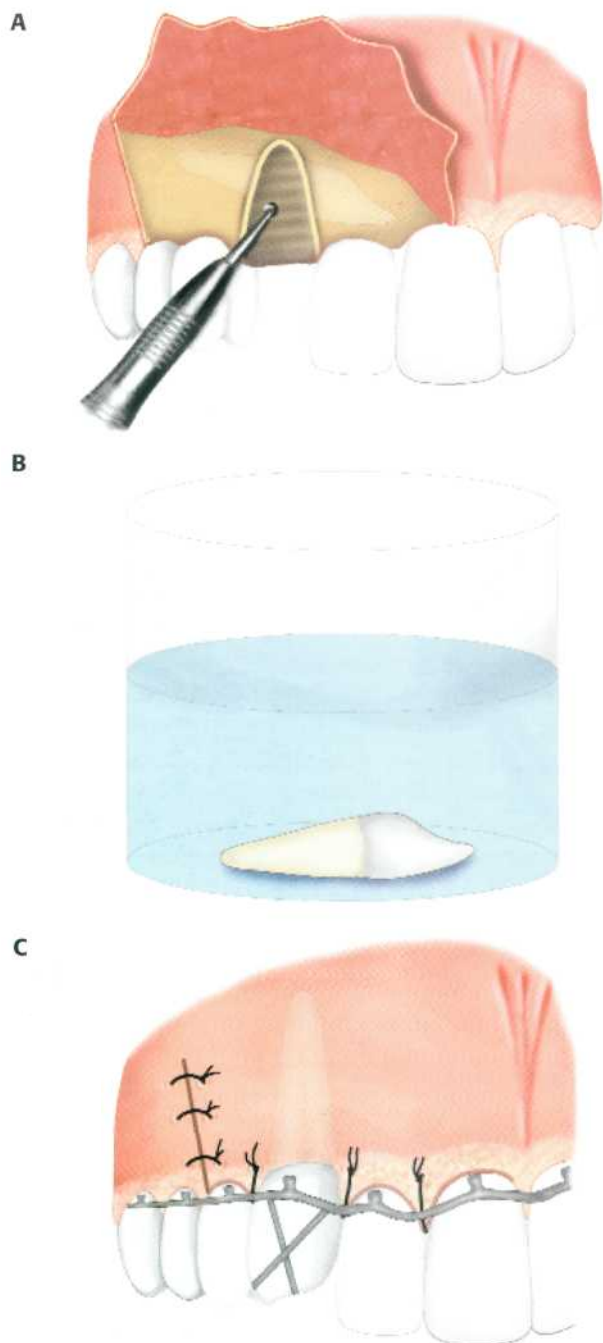
## 16.2.2. TRASPLANTE

Esta intervención consiste en "transferir" un diente al lugar de otro. Esta maniobra quirúrgica tiene variantes y distintas denominaciones, de acuerdo con el tipo de acto a realizar; puede efectuarse con dientes del mismo individuo o de otro sujeto.

Se distinguen distintos tipos de trasplante:

### **Autólogo**

Traslado de un diente de un alvéolo a otro de la misma persona (autotrasplante). Debe ser considerado trasplante el traslado de un canino incluido al lugar que normalmente le corresponde en la arcada dentaria (figuras 16.10 y 16.11).



**Figura 16.11.** Traslante dentario. (A) Preparación del nuevo alvéolo dentario. (B) Conservamos el diente extraído en un recipiente adecuado. (C) Inmovilización del diente en la arcada.

#### Homólogo

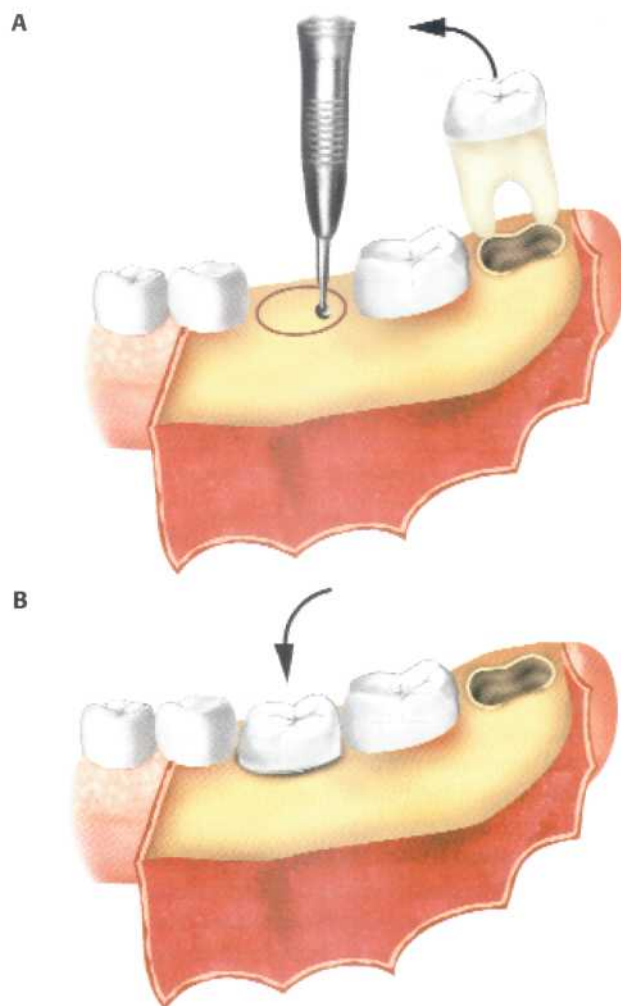
Traslado de un diente de una persona a otra.

#### Heterólogo

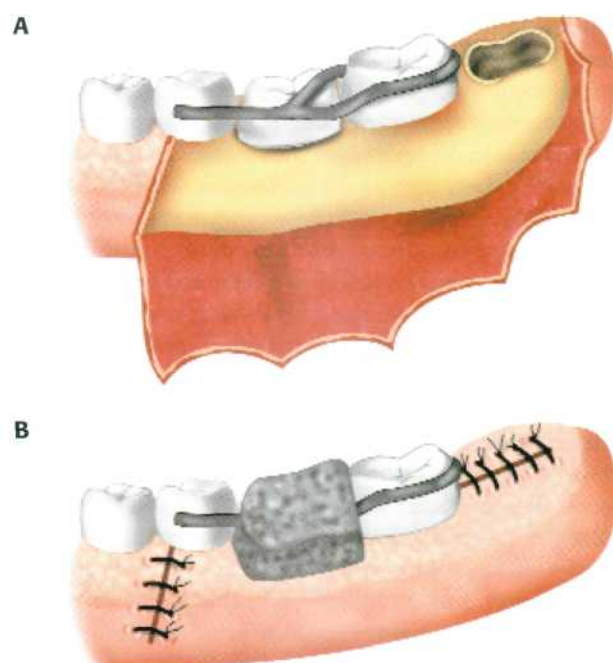
Traslado de un diente de un individuo a otro de especie distinta.

Tanto el trasplante homólogo como el heterólogo no tienen aplicación en el hombre.

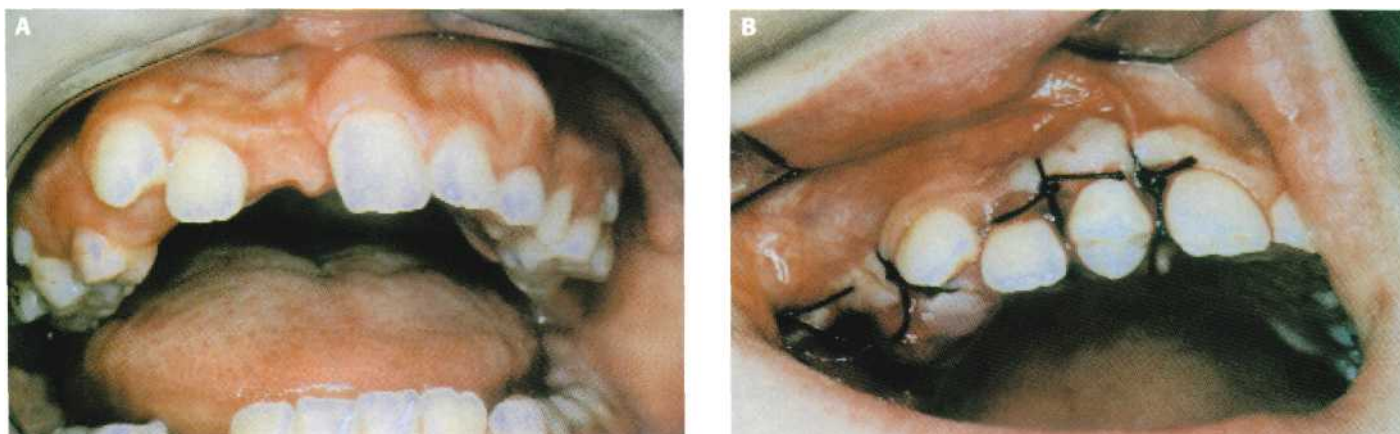
En la actualidad los dientes cuyo trasplante tiene vigencia son: el canino incluido (de su zona de inclusión a su situación normal en la arcada) y el cordal incluido (de su zona de inclusión a la situación del primer molar). Esta última posibilidad está indicada cuando deba hacerse la extracción del primer molar (figuras 16.12 y 16.13). El tercer molar superior suele ser muy apropiado por su forma y tamaño para reemplazar el segundo molar temporal en caso de agenesia del segundo pre-



**Figura 16.12.** Traslante dentario. (A) Germenectomía del tercer molar y preparación del nuevo alvéolo. (B) Colocación en la situación del primer molar.



**Figura 16.13.** Traslante dentario. (A) Inmovilización del diente en su nueva situación. (B) Colocamos cemento quirúrgico para protegerlo.



**Figura 16.14.** Trasplante dentario. (A) Avulsión del 1.1 por un traumatismo. (B) Trasplante de un premolar superior a la posición del incisivo central.

molar permanente. Laskin recomienda reemplazar un incisivo superior avulsionado que ha estado mucho tiempo fuera de la boca, y cuyo reimplante por lo tanto tendrá mal pronóstico, por un autotrasplante de un premolar que deba extraerse por motivos ortodóncicos (falta de espacio en la arcada). Los premolares del maxilar superior trasplantados a la mandíbula deben colocarse con la cúspide palatina en el lado vestibular por motivos oclusales (figura 16.14).

En la práctica diaria, no obstante, las indicaciones del trasplante dentario son muy raras, y no se disponen de estadísticas suficientemente amplias sobre sus resultados a largo plazo. Hay casos aislados descritos de permanencia de diez a veinte años en la nueva localización. Así pues, esta técnica en el momento actual no es fiable. En todo caso, si la realizamos nos permite ganar unos años antes de efectuar una solución protésica, o puede ser una última oportunidad para conservar dientes en pacientes que no aceptan los tratamientos ortodóncico-quirúrgicos. En ambos casos el trasplante nos permite conservar el hueso alveolar que posteriormente nos será útil para poder colocar un implante dentario.

Para practicar un trasplante dentario hay que llevar a cabo previamente la extracción "no traumática" del diente a trasplantar, y con posterioridad crear el nuevo alvéolo (fresado del hueso para configurar el receptáculo al diente). Tras el trasplante del diente es preciso proceder a la contención del mismo en el alvéolo neoformado. El diente a trasplantar debe tener un tamaño mesiodistal adecuado y un desarrollo radicular de 3 a 5 mm; si el trasplante se hiciera con un diente con la raíz ya formada, debería realizarse la endodoncia en el mismo acto o con posterioridad. Puede afirmarse, de acuerdo con Andreasen, que los mejores resultados se obtienen con un desarrollo radicular medio (2/3 a 1/3 de raíz), es decir, ni con la raíz ya completamente formada, ni cuando sólo existe un pequeño esbozo radicular. En estos casos normalmente el paquete vasculo-nervioso se "reconecta" y el diente recupera su vitalidad pulpar al cabo de unas semanas de la intervención quirúrgica.

No puede indicarse el trasplante dentario ante la presencia de infección local activa, germen o diente a trasplantar y nuevo alvéolo traumatizado, o en pacientes con mala salud bucal y cuidados higiénicos deficientes.

El diente a trasplantar una vez extraído será conservado durante unos minutos en una solución compuesta por: suero fisiológico (10 cc), penicilina G (2 millones UI) y metronidazol (2 g).

En cuanto a la preparación del lecho óseo donde se va a colocar el diente, debemos considerar los siguientes puntos:

- Efectuar primero la extracción del diente a reemplazar y posteriormente haremos la extracción del diente a trasplantar. Por este motivo en aquellos casos en los que la posición del canino es extremadamente desfavorable y se baraja la posibilidad de un trasplante, el canino temporal debe mantenerse para preservar el contorno alveolar hasta este momento.

- Medir adecuadamente el área de inserción. El lecho del trasplante debe estar compuesto de esponjosa con buena irrigación sanguínea y permitir la formación de un alvéolo. En todos los casos no deben lesionarse estructuras adyacentes como el nervio dentario inferior. En el maxilar superior no se puede perforar el suelo del seno maxilar.

- Conservar al máximo el hueso alveolar. La preparación del nuevo alvéolo seguirá la metodología y técnicas que empleamos en implantología.

- Realizar una mínima resección del septo interradicular.

- Lavar previamente el lecho óseo con suero fisiológico estéril.

- La infección periapical, según algunos autores, no se considera contraindicación para el trasplante. No obstante, puede ser oportuno efectuar el procedimiento en dos tiempos. Si en la zona receptora hay una inflamación periapical crónica hacemos la extracción y dejamos que cicatrice el alvéolo durante cuatro semanas, tiempo suficiente para obtener la curación. Posteriormente hacemos la extracción del diente a trasplantar y lo colocamos en el alvéolo receptor preparado convenientemente.

El diente trasplantado se puede colocar en su nuevo alvéolo de distintos modos:

- Técnica de Hale. Lo colocamos erupcionado, en su posición normal pero sin contacto oclusal (figura 16.11).

- Técnica de Apfel. Lo colocamos debajo del colgajo mucogingival, y esperamos su erupción a medida que el germen vaya desarrollando su raíz.

La inserción del diente a trasplantar deberá cumplir los siguientes requisitos:

- El diente a trasplantar será insertado en el alvéolo conservando su saco pericoronario.

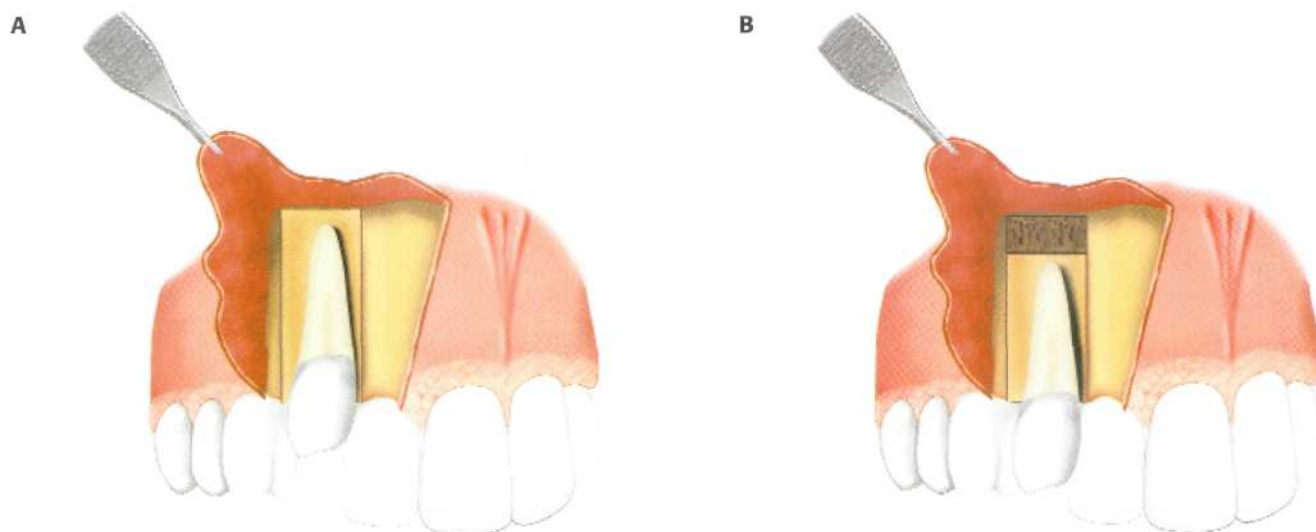
- Se evitará forzar el contacto con el hueso alveolar, sin hacer maniobras bruscas como intentos de impactación en el alvéolo. El diente trasplantado deberá "flotar" en el lecho óseo, pero con una fijación suficiente. Es recomendable que exista una ligera movilidad en un rango fisiológico, ya que la inmovilización completa favorece la anquilosis y la posterior reabsorción radicular.

- La infra o suboclusión franca del diente trasplantado deberá ser la regla, tanto en la técnica de Hale como en la de Apfel.

- Deberá colocarse algún aditamento (cemento quirúrgico, protector de resina, etc.) para mantener el diente trasplantado en una posición correcta y conservando el espacio necesario entre los dientes vecinos. Este aditamento se mantendrá durante tres semanas en boca.

- Se efectuará un control radiológico de la evolución radicular cada tres meses y posteriormente cada año. Deben comprobarse la vitalidad y la movilidad dentaria y medir las posibles bolsas periodontales. Si queremos efectuar movimientos ortodóncicos, éstos pueden empezar tres meses después.





**Figura 16.15.** Osteocorticotomía. (A) Diseño del colgajo y de la osteotomía. (B) Trasplante del diente con su hueso alveolar.

En el grupo dentario anterior estas técnicas de trasplante sólo se indican cuando fracasan o no es posible aplicar los procedimientos quirúrgico-ortodónicos. Globalmente, las técnicas de trasplante tienen una indicación excepcional. El éxito de las mismas y de los reimplantes depende del estado del ligamento periodontal. Al practicar estas técnicas es difícil que se produzca la curación con el periodonto intacto; es muy frecuente que éste pierda vitalidad y se produzca la curación por anquilosis con posterior reabsorción de la raíz por sustitución.

La indicación de hacer un trasplante dentario es siempre una decisión delicada, que no deberá efectuarse sin un estudio previo, preciso y minucioso.

Desgraciadamente, a pesar de todos los progresos realizados en este campo los resultados a largo plazo son decepcionantes; así Hauteville remarca que la rizolisis es la regla general en un plazo medio de 5 a 7 años y muy raramente permanecen más de 10 años en la arcada dentaria.

Así tras el reimplante o el trasplante puede producirse:

#### Curación con periodonto normal

Existe una reabsorción superficial. Para poder conseguir esto es preciso no raspar, ni lesionar el cemento del diente a trasplantar. Se recomienda ser muy cuidadoso con estos tejidos (cemento y fibras periodontales), llegando algunos autores a recomendar la osteocorticotomía, es decir, el trasplante del diente junto con su hueso alveolar evitando así la lesión del ligamento periodontal (figura 16.15).

#### Reabsorción por anquilosis

La anquilosis está causada por la destrucción del ligamento periodontal, con lo que se produce la reabsorción anquilótica con destrucción de la raíz y su sustitución simultánea por hueso. Hay una aposición directa del hueso en el cemento o la dentina reabsorbidos, sin interposición de tejido periodontal.

La evaluación radiográfica nos dará el diagnóstico. No se evidencia espacio periodontal en el lugar de la reabsorción. Los márgenes del defecto son irregulares.

La anquilosis progresa de forma gradual y asintomática, a pesar de todo intento de tratamiento, y se pierde el diente al cabo de unos años.

#### Reabsorción inflamatoria

La reabsorción de la raíz es una respuesta directa al proceso inflamatorio. Se asocia a patología pulpar por lo que es esencial realizar terapia endodóntica para reducir el proceso. Este proceso es mucho más

rápido que la reabsorción por anquilosis, por lo que la pérdida del diente se produce en pocos meses.

En la evaluación radiográfica veremos una radiotransparencia adyacente a la reabsorción radicular. El perfil del defecto puede ser variable, desde suave a mellado, pero no es comparable al defecto irregular de la anquilosis.

Bordáis y cols, hicieron un extenso estudio sobre autotrasplantes dentarios en el que constató la aparición de un cierto grado de alveolitis, por otra parte normal, alrededor del área vestibular del lecho óseo en el que se efectúa el trasplante dentario.

Los fracasos de los autotrasplantes dentarios suelen deberse al estado del diente trasplantado, ya sea por estar demasiado evolucionado (ápice cerrado), por inserción incorrecta, o porque el diente ha sido traumatizado en el curso de la intervención. También pueden ser debidos a problemas en el lecho o alvéolo, como sería el caso de haber efectuado una preparación ósea inapropiada o por dejar el alvéolo demasiado grande en correspondencia con el diente a trasplantar.

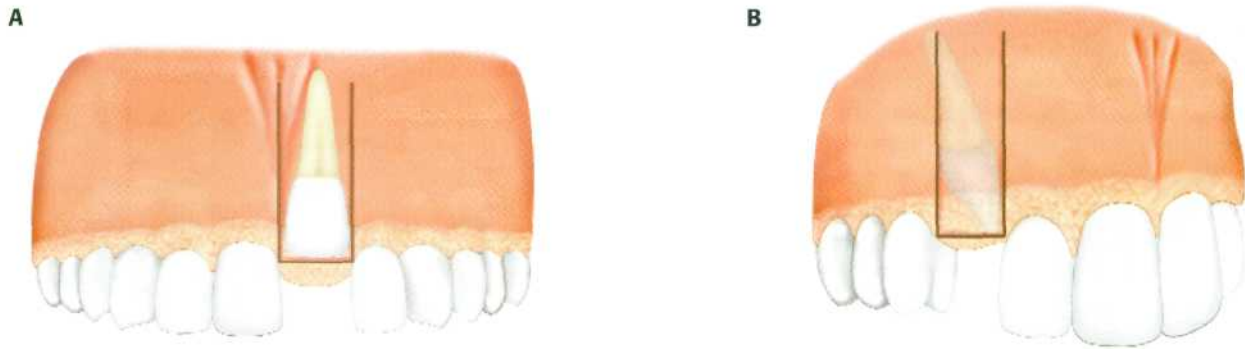
#### 16.2.3. IMPLANTE

Es la maniobra quirúrgica que consiste en introducir en un alvéolo vacío o en un alvéolo quirúrgicamente preparado, un cuerpo extraño con fines protéticos. La mayor parte de las veces este cuerpo que se introduce en el alvéolo puede ser una raíz o tornillo -de porcelana, de hidroxiapatita, de zafiro, de diversos metales como el titanio, etc.-, donde fijaremos posteriormente una prótesis.

### 16.3. MÉTODOS ORTODÓNICO-QUIRÚRGICOS

Son aquellos procedimientos en los que se combina la cirugía y la ortodoncia, con el fin de colocar un diente en su posición normal. En principio, se debe procurar colocar en la arcada todo diente incluido con valor estético y funcional; para ello la combinación de cirugía y ortodoncia es el método ideal, siempre y cuando pueda crearse el espacio necesario para la ubicación de dicho diente. La cirugía debe lograr la visualización del diente incluido, para poder proceder posteriormente a su tracción ortodónica.

El tratamiento quirúrgico debe ser conservador, salvando la mayor cantidad de mucosa o fibromucosa, tejido óseo, dientes vecinos y papilas interdientarias. Es muy importante que el cirujano respete las zonas donde podrían provocarse reabsorciones radiculares irreversibles, y para ello lo primordial es conservar los tejidos dentarios, lo que permi-



**Figura 16.16.** Incisiones vestibulares en inclusiones submucosas. (A) Incisión para fenestración de un 2.1 incluido. (B) Incisión para fenestración de un 1.3 incluido.

tira la recuperación periodontal necesaria para la buena vitalidad y estabilidad futura del diente.

En principio cuando un diente no ha erupcionado pero se encuentra en una posición favorable, debemos confiar en su capacidad eruptiva; no obstante, será preciso:

- Eliminar cualquier obstáculo, mucoso, óseo o dentario existente (extracción de los dientes temporales que aún no han sido exfoliados con la presencia del diente permanente incluido). En ocasiones la extracción de los dientes temporales se efectúa unas semanas antes para ganar encía queratinizada que será necesaria para hacer un colgajo de reposición apical.

- Hacer una alveolotomía o una alveolectomía conductora.

- Cuando el canino está incluido puede estar indicada la extracción del primer premolar para dejarle un espacio para erupcionar. Si el segundo premolar está incluido, casi siempre estará indicada su exodoncia.

- Los cordales incluidos son tributarios casi siempre de extracción, y en casos excepcionales de trasplante dentario. Es relativamente frecuente ver pacientes con el segundo molar impactado y sin posibilidades de erupcionar, por la acción del tercer molar que ha ocupado su espacio. Debe prevenirse esta situación con la extracción precoz del cordal incluido.

Si un diente no ha erupcionado y está en una posición desfavorable^ han producido una pérdida de su fuerza eruptiva y su impactación, el caso exigirá un tratamiento combinado de ortodoncia y cirugía.

Los métodos ortodóncico-quirúrgicos son:

#### - Fenestración y tratamiento ortodóncico

En primer lugar se realiza la fenestración del diente incluido, es decir, la eliminación adecuada de hueso y mucosa alrededor del diente, con el fin de liberar y visualizar la corona para poder cementar un botón o bracket. Con este medio de tracción se activa el diente que se irá colocando en su posición correcta en la arcada con la técnica de ortodoncia pertinente.

La cirugía localiza el diente incluido y deja descubierta una porción suficiente de su corona que nos permite fijar un medio de tracción; asimismo, debe proporcionar unos tejidos duros y blandos que hagan posible que este diente sea funcional.

#### - Fenestración con reubicación dentaria y posterior tratamiento ortodóncico

En este caso se añade un pequeño movimiento quirúrgico que favorezca la visualización de la corona y facilite el tratamiento ortodóncico.

Así pues el tratamiento ortodóncico-quirúrgico se basa fundamentalmente en la fenestración del diente incluido, la colocación de un medio de tracción (bracket, banda ortodóncica, etc.) y el tratamiento ortodóncico que precisará de la tracción con ferulización normalmente de todo el maxilar, y fuerzas ligeras y continuas de entre 30 y 60 gramos.

Normalmente se utiliza aparatología fija, aunque algunos autores emplean aparatología removible (placa con resortes). La aparatología removible tiene varios inconvenientes: carecemos de un control tridimensional sobre el diente, no se puede aplicar una fuerza constante, resulta incómoda, depende de la cooperación del paciente y generalmente debe terminarse el caso con aparatología fija.

En el caso del canino incluido por palatino primero se aplican fuerzas ortodóncicas para extruirlo y después para vestibularlo. De esta forma disminuye el tiempo de tratamiento y es menos laborioso conseguir el torque final deseado.

El ortodoncista debe participar activamente en la planificación del caso, ya que debemos saber si tenemos el espacio suficiente para colocar el diente en la arcada o si deberemos proceder de alguna forma para obtenerlo. No podemos por tanto aplicar un tratamiento de este tipo sin el consenso entre el cirujano bucal y el ortodoncista.

El canino superior incluido es el diente que con mayor frecuencia es tributario de este tipo de técnicas, seguido a distancia de los incisivos superiores y los caninos inferiores.

### 16.3.1. FENESTRACIÓN. TÉCNICA QUIRÚRGICA

#### 16.3.1.1. Anestesia

Normalmente utilizamos técnicas de anestesia locorregional, aunque en numerosos casos al tratarse de niños debemos ayudarnos de una premedicación farmacológica, de sedaciones endovenosas o inhalatorias e incluso en determinados casos, por la complejidad del problema o las características del paciente, será necesaria la anestesia general con intubación nasotraqueal.

#### 16.3.1.2. Incisión

Tenemos dos opciones:

- Cuando la inclusión es muy superficial, y se palpa el diente incluido a través de la mucosa vestibular puede hacerse un abordaje directo, es decir, que efectuamos dos incisiones verticales encima mismo del diente afectado, preparando así un colgajo que posteriormente será suturado apicalmente (figura 16.16). En el paladar efectuaremos una sola incisión sobre el diente incluido.

El abordaje directo sólo lo indicaremos en inclusiones submucosas en las que es posible palpar bien el diente incluido. De otro modo este tipo de abordaje no es recomendable porque pueden aparecer distintos problemas:

- La situación y las dimensiones de la ventana son difíciles de determinar de entrada.

- La osteotomía y la liberación ósea del diente incluido no puede hacerse en buenas condiciones y podemos dañar los tejidos dentarios y los tejidos blandos adyacentes.

- El sangrado no permitirá el cementado de un bracket en la misma intervención. Está contraindicado el uso del bisturí eléctrico para hacer hemostasia, y se han descrito necrosis óseas extensas por este motivo.

- Cuando la inclusión es más profunda y está por vestibular se preparará un colgajo normalmente de grosor completo siguiendo los surcos gingivales y las papilas interdentarias con una o dos descargas (colgajo triangular o trapezoidal). En el paladar se realiza un colgajo de grosor completo con una incisión a lo largo de la cresta gingival, que sigue los surcos gingivales hasta el borde libre, festonea los cuellos dentarios y secciona las papilas interdentarias (colgajo envolvente). La incisión en este caso debe extenderse hasta 4 ó 5 dientes del área que desea tratarse (figura 16.17). Si al hacer esto se secciona la arteria palatina anterior, el sangrado deberá controlarse colocando una ligadura a través de la mucosa y alrededor del vaso en el lado distal de la herida.

Autores como Klammt prefieren la incisión palatina paramarginal, rodeando incluso el foramen nasopalatino, porque cree que la sutura de mucosa sobre mucosa cicatriza mejor.

La incisión será diseñada de acuerdo con la vía de abordaje elegida (vestibular, palatina o lingual), y dependerá de la situación y orientación exacta del diente incluido. En estos casos es de gran ayuda la radiología pero la exploración clínica nos da muchísima información: palpación por encima de la mucosa del bulto que produce la corona, inclinación de los dientes vecinos al diente incluido, etc.

#### 16.3.1.3. Despegamiento mucoperióstico

Con un periostotomo fino de Freer, se levanta un colgajo mucoperióstico, hasta visualizar adecuadamente la zona que presenta la inclusión dentaria. En el paladar esta maniobra es más dificultosa por las características propias de la fibromucosa palatina (figura 16.17). Para despegar las zonas más gruesas de fibromucosa nos ayudamos de los periostotomos de Obwegeser.

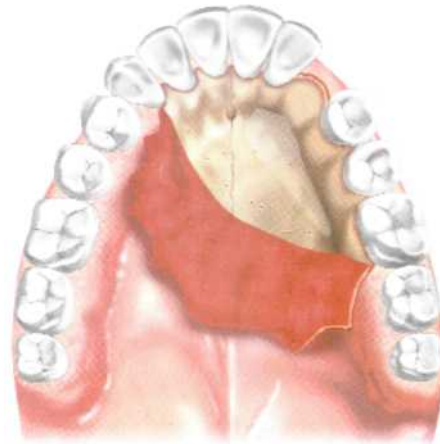
#### 16.3.1.4. Osteotomía liberadora

Con pieza de mano con fresa redonda de carburo de tungsteno del nº 8 se efectúa la eliminación del hueso que cubre la corona del diente incluido, mientras vamos irrigando el campo operatorio con suero fisiológico o agua destilada estéril. Al realizar esta maniobra se debe procurar no lesionar ni el diente incluido, ni los dientes u otras estructuras anatómicas vecinas.

Con esta osteotomía efectuada a baja velocidad y con irrigación permanente debemos conseguir la correcta visualización y total liberación de la corona del diente incluido sin lesionar el folículo dentario, procurando no manipular cerca de la línea amelocementaria. Debe evitarse cualquier maniobra que pueda lesionar el cemento ya que este hecho comportaría la aparición de lesiones periodontales como la migración apical del epitelio de unión. Si se fresa en exceso se produce una mayor pérdida ósea en el postoperatorio.

Laskin recomienda utilizar una fresa biselada con un motor a baja velocidad, ya que este tipo de fresa no corta el esmalte y por tanto no daña el diente incluido. Si la posición de los dientes vecinos lo permite, se recomienda hacer un surco de unos 2 mm alrededor de toda la corona. Otros autores utilizan un escoplo de 2 mm y martillo para efectuar la osteotomía, sin dañar el esmalte del diente incluido. Howe recomienda emplear una pinza gubia.

Deben eliminarse todos los restos de hueso o tejidos blandos, excluidos los restos del folículo dentario. Recuerde que nunca debe hacerse la exéresis completa del saco folicular, ya que este hecho comprometería la formación de un periodonto normal. Se regulariza la superficie ósea y se hace una limpieza profusa con suero fisiológico o agua destilada estéril.



**Figura 16.17.** Incisión sulcular para fenestrar un canino incluido por palatino. Preparación de un colgajo envolvente.

Si se sospecha que el diente incluido está anquilosado parcialmente se recomienda movilizarlo suavemente dentro de su mismo alvéolo. De esta forma la tracción ortodóncica posterior hará viable su reposición en la arcada dentaria. Si la anquilosis es total, la única solución es la exodoncia quirúrgica.

La mayoría de autores recomiendan la extracción en la misma intervención del diente temporal no exfoliado ya que esta acción induce en muchos casos un cambio de orientación del diente incluido. Ericson y Kurol recomiendan extraer el diente temporal cuando su recambio permanente está incluido en malposición ya que en sus estudios el 78% de estos dientes en menos de 18 meses cambiaron favorablemente su orientación de forma espontánea.

En las figuras 16.18 y 16.19 podemos ver las secuencias quirúrgicas aplicadas a un canino superior incluido por palatino y de un canino mandibular incluido por vestibular.

#### 16.3.1.5. Preparación de la ventana mucosa

En este apartado pueden presentarse cuatro eventualidades:

- Si hemos efectuado un abordaje palatino directo, haremos la exéresis de la mucosa necesaria para dejar bien visible la corona dentaria; para ello ampliaremos la incisión inicial.

- Si hemos levantado un colgajo palatino envolvente haremos la reposición del colgajo, y lo suturaremos de forma adecuada; en la zona de la encía donde se sitúa el diente incluido, marcaremos una cruz, y realizaremos la exéresis de sus brazos en función del objetivo de conseguir la visualización completa de la corona dentaria (figura 16.18).

- Si hemos efectuado un abordaje vestibular directo con un colgajo rectangular, lo suturamos apicalmente (colgajo de reposición apical).

- Si hemos levantado un colgajo vestibular (triangular o trapezoidal), haremos la reposición del colgajo y prepararemos un nuevo colgajo de reposición apical (figura 16.19).

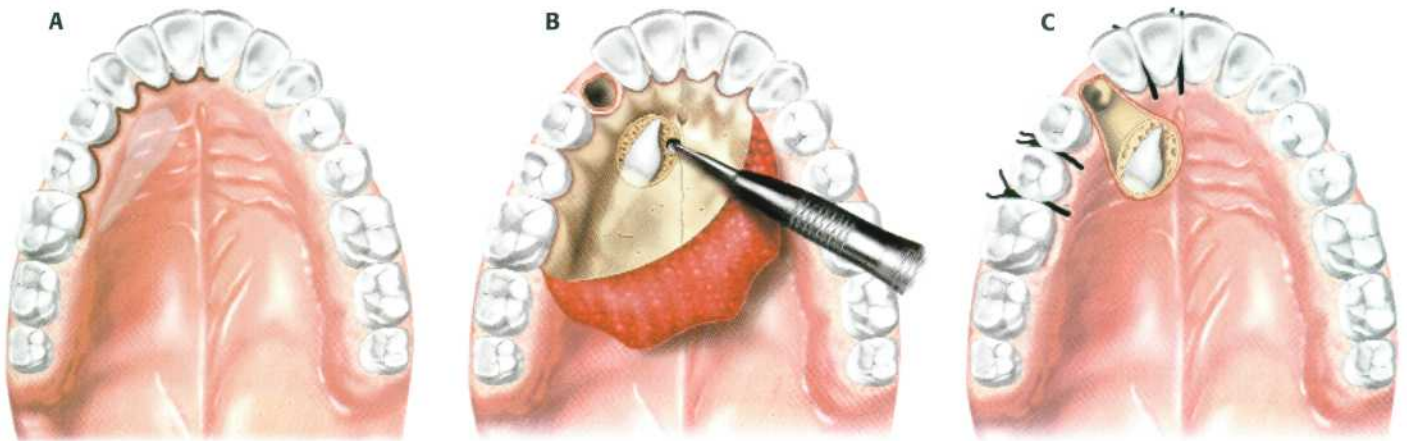
En ningún caso recomendamos efectuar gingivectomías o exéresis de encía queratinizada (vestibular) ya que deben respetarse al máximo estos tejidos blandos con el fin de evitar problemas periodontales.

Si existe sangrado de los bordes de la ventana mucosa, se hace compresión de la zona o bien la ligadura del vaso si es suficientemente importante. Nunca deben coagularse con bisturí eléctrico los bordes de la fenestración puesto que ello induciría retracciones de la encía.

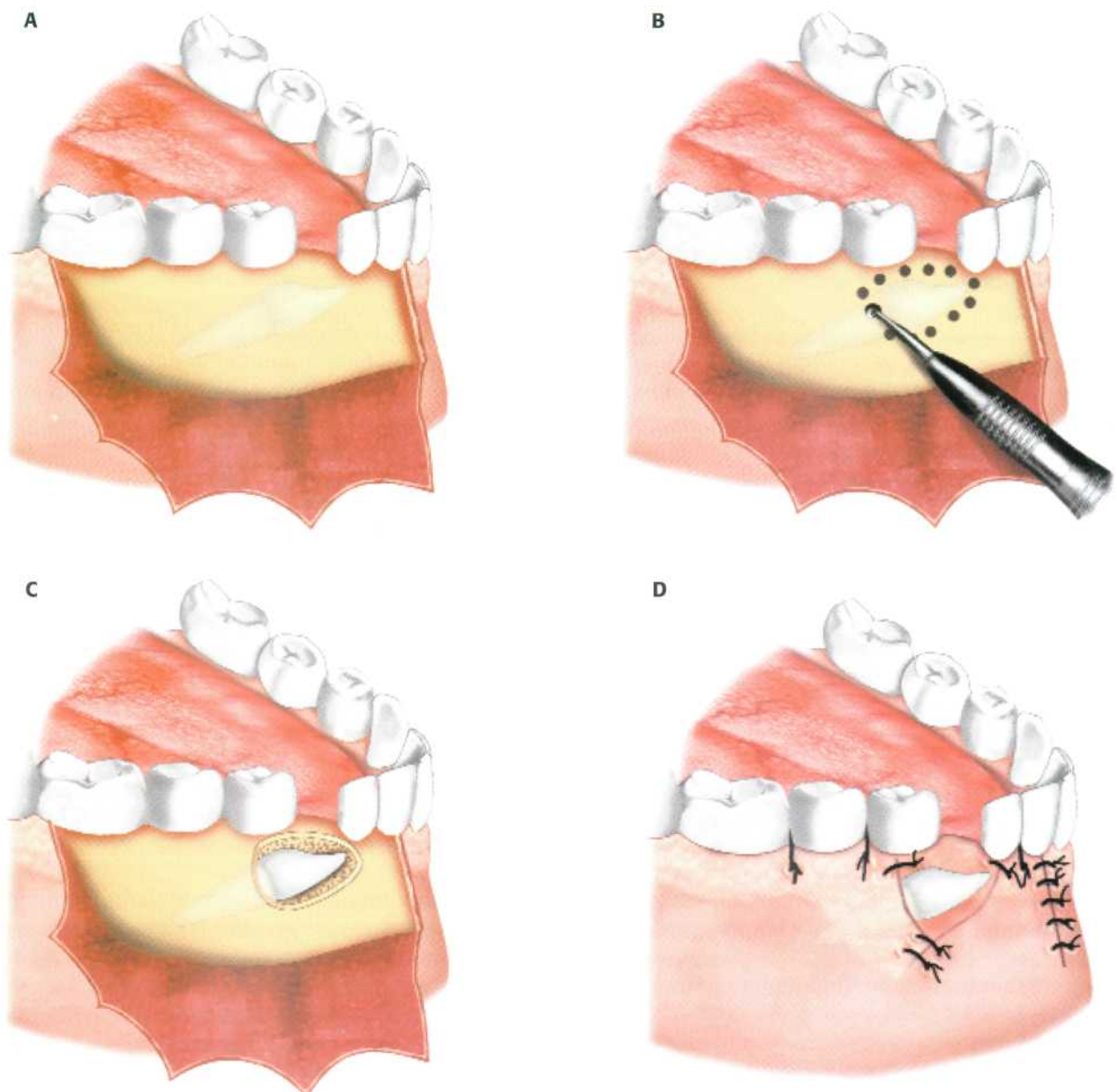
Debe conseguirse, al final, la exteriorización de la corona dentaria, o como mínimo de toda una de sus caras (vestibular o palatina) o del borde incisal.

En caso de ser partidarios de colocar un medio de tracción (bracket) en el mismo acto operatorio o en los casos que queramos efectuar una

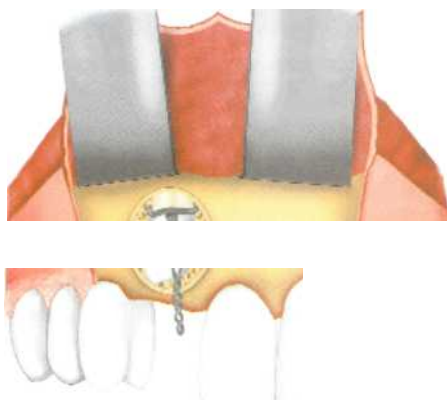




**Figura 16.18.** Fenestración de un canino incluido superior (1.3). (A) Incisión sulcular palatina. (B) Extracción del 5.3. Osteotomía para visualizar la corona dentaria. (C) Sutura y exéresis de la fibromucosa palatina necesaria.



**Figura 16.19.** Fenestración de un canino inferior incluido (4.3). (A) Preparación de un colgajo triangular. (B) Osteotomía para localizar la corona del canino incluido. (C) Exposición de toda la corona dentaria. (D) Sutura del colgajo triangular y preparación de un nuevo colgajo de reposición apical.



**Figura 16.20.** Alambre de acero inoxidable alrededor del cuello dentario (técnica del lazo) para tracción submucosa.

tracción submucosa, deberemos tener un campo exangüe con una hemostasia efectiva. Podemos utilizar para ello un taponamiento con gasa o con colágeno texturado, infiltración de anestesia local con adrenalina, lavado con H<sub>2</sub>O<sub>2</sub>, toques con el electrobisturí, etc. Con hilos de retracción que contienen adrenalina se puede obtener una hemostasia muy efectiva alrededor de la corona.

#### 16.3.1.6. Colocación del cemento quirúrgico

En la ventana mucosa ya preparada, colocamos cemento quirúrgico o tiras de gasa yodofórmica vaselinada, con el fin de evitar el cierre de la fenestración, con unos puntos de sutura en forma de X o de V, para que no se nos caiga.

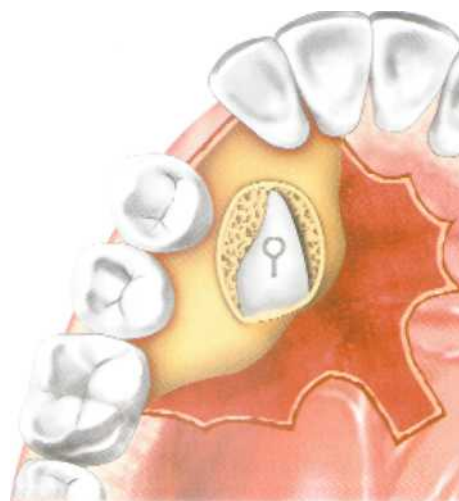
Nosotros preferimos poner poco cemento quirúrgico, sólo el suficiente para evitar el cierre de la ventana. Otros autores realizan la aposición del cemento quirúrgico sobre el canino fenestrado y lo extienden sobre los brackets de los dientes vecinos para asegurar su estabilidad y evitar la necesidad de colocar puntos de sutura que lo sujeten.

Se levanta el cemento quirúrgico a los 7-10 días. Igualmente retiramos los puntos de sutura.

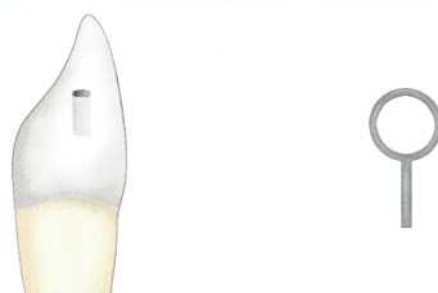
#### 16.3.1.7. Colocación del medio de tracción

Una vez retirado el cemento quirúrgico, colocamos el medio de tracción ortodóncico elegido, que normalmente suele ser un bracket. Pueden utilizarse distintos medios de tracción:

- Alambre de acero inoxidable alrededor del cuello dentario en forma de lazo (técnica del lazo) (figura 16.20). Se aplica en las fenestraciones para tracción submucosa desde que Leslie lo describió en 1942 y ha sido el más utilizado hasta 1975.
- Banda ortodóncica preformada.
- Corona de acero inoxidable, onlays preformados o un pequeño casquete hecho con una impresión del diente, que se cementa a la corona con oxifosfato de zinc.
- Clavo o pin roscado o cimentado. Andreason recomienda la colocación de un tornillo o clavo en el diente, lo que exigirá realizar un agujero en la superficie de la corona con el consiguiente peligro de lesionar la pulpa dentaria, además de poder fracturar el diente y alterar su anatomía (figura 16.21).
- Ligadura metálica colocada a través de una perforación efectuada en la corona del diente incluido. La perforación debe alejarse de la cámara pulpar y del borde incisal para evitar una lesión pulpar o la fractura del puente de esmalte. Cuando el diente está erupcionado el orificio es tapado con composite.



**Figura 16.21.** Tracción con un pin cementado.



**Figura 16.22.** Tracción con un bracket de cemento directo.

- Botón cementado con una ligadura metálica de acero, oro o plata.

La estabilidad y adherencia del botón es siete veces superior a la del bracket. Éste, debido a su tamaño y base, no es adecuado para adherirse a la superficie palatina. La fijación de cadenas de oro y plata en el botón garantiza una transmisión eficaz de las fuerzas ortodóncicas.

- Pasadores de cemento directo.

- Imán cementado al diente incluido con una resina fotopolimerizable. Existe la posibilidad de mover los dientes no erupcionados mediante la aplicación de fuerzas magnéticas, es decir, con la colocación estratégica de imanes, obteniendo una dirección de la fuerza magnética lo más óptima posible y adecuada a nuestros intereses. Una vez el diente ha erupcionado, se retira el imán y se finaliza el tratamiento con aparatología ortodóncica. Sandler y Springate consideran este tratamiento con el uso de imanes de particular interés para obtener buenos resultados en el tratamiento de premolares inferiores incluidos.

- Bracket ortodóncico de cementado directo (figura 16.22).

Los medios de tracción más utilizados son el botón o el bracket cementados. La sistemática para aplicar estos medios de tracción, según Worbendau y Guyomard, es la siguiente:

- Preparación de la superficie del esmalte. Debe visualizarse un mínimo de 5 a 6 mm de esmalte para que pueda recibir por lo menos un botón de 4 mm de diámetro. La superficie de esmalte se limpia con alcohol antes de secar cuidadosamente la zona. Si se coloca el medio de tracción en la misma intervención quirúrgica no es necesario el acondicionamiento previo del esmalte utilizando una pasta abrasiva (pulidor de goma) ya que el diente incluido se visualiza en el mismo momento. Al no existir la maduración posteruptiva del esmalte, las porosidades preeruptivas del mismo incrementan la adherencia del composite. Después de 2 horas de dejar expuesto el diente al medio bucal la superficie del esmalte queda recubierta por una película adquirida de mucoproteínas que es más resistente al efecto del ácido.

- Grabado del esmalte con una solución de ácido ortofosfórico al 37%. Normalmente se utiliza un gel coloreado que se deposita sobre el esmalte con la punta de una espátula. A los 2 minutos se aspira este gel, se irriga profusamente, y se evita secar el campo con aire a presión. La superficie tratada adquiere un aspecto rugoso característico y de color blanco mate.

- Colocamos en su sitio el botón o bracket fijándolos con composite fotopolimerizable. Es preferible fijar el bracket con la ligadura (alambre o cadena de oro) ya colocada previamente a la cementación, ya que así es menos probable que el bracket se despegue del diente. A los 10 minutos de cementar el bracket puede iniciarse la tracción ortodóncica, si así está programado.

Nosotros preferimos el bracket de ortodoncia colocado al retirar el cemento quirúrgico a los 7 a 10 días, no en la misma intervención quirúrgica, puesto que en este caso la utilización de sustancias grabadoras para cementarlo sobre el diente podrían afectar los tejidos periodontales y provocar la anquilosis del diente fenestrado, además de que es difícil conseguir un campo seco para colocar correctamente este aditamento ortodóncico. No obstante, estos problemas pueden evitarse con los nuevos materiales adhesivos y una técnica muy depurada. Laskin sigue recomendando la técnica de la corona, aportando como ventajas que así no deben usarse procedimientos dolorosos para evitar el cierre de la herida y porque ofrece una inserción positiva que no depende exclusivamente del material adhesivo.

El diente fenestrado con el medio de tracción colocado, al cabo de unas semanas, tendrá los tejidos blandos adaptados a su corona, pero sin llegar a cubrirla. Cuando se haya producido la suficiente erupción vertical ya sea de forma espontánea o por tracción, se guiará el diente para alinearlo en la arcada siguiendo la técnica ortodóncica adecuada al caso.

#### 16.3.1.8. Tratamiento ortodóncico

Una vez colocado el medio de tracción se inicia la técnica ortodóncica adecuada a cada caso, de acuerdo con las normas expuestas en la disciplina de ortodoncia. Normalmente se espera a que se produzca espontáneamente la suficiente erupción vertical, para iniciar las tracciones pertinentes para alinear el diente en la arcada dentaria.

La tracción del diente fenestrado se hace generalmente con brackets en todos los dientes presentes en la arcada (arco que feruliza todos los dientes), mediante cadeneta elástica o hilo elástico o con un resorte complementario.

La presencia del ortodoncista durante la intervención quirúrgica le permite tener una visión exacta de la situación del diente incluido y de su relación con los dientes vecinos, lo que le facilitará la planificación terapéutica (biomecánica a emplear).

Hemos explicado la técnica de la fenestración, es decir, con visualización del diente incluido y con la colocación de un aditamento adecuado para la tracción ortodóncica extramucosa.

Pero algunos autores como McBride prefieren la localización y liberación del diente incluido y posterior tracción intramucosa o submucosa (erupción cerrada). En este caso no se efectúa abordaje directo, sino que siempre se prepara un colgajo de grosor completo triangular o trapecoidal siguiendo el sulcus gingival, y una vez visualizado el diente incluido (2/3 de la corona dentaria) se coloca el medio de tracción que suele ser un alambre ligado alrededor del cuello dentario o un botón cementado; se repone el colgajo suturándolo de forma adecuada. Queda en este caso un alambre o ligadura (cadenita de oro) que emerge de la mucosa bucal a nivel de la incisión mediocrestal, y se actuará sobre él (conexión al arco) para realizar la técnica ortodóncica indicada (figura 16.23). El paciente debe saber que si se despegue el bracket o el botón será necesario volver a pegarlo.

Nosotros usamos generalmente la tracción extramucosa (erupción abierta) es decir con visualización del diente incluido y no nos gusta la tracción submucosa (erupción cerrada) por los siguientes motivos:

- La resección ósea u ostectomía debe ser más amplia.

- Frecuentemente se producen lesiones cementarias a nivel del cuello del diente incluido.

- Dificultad en colocar el medio de tracción. El cementado directo de un botón con una ligadura es más fácil de colocar y menos peligroso que poner un alambre alrededor del cuello dentario.

- Produce dolor al manipular el alambre o ligadura e inclusión a la tracción.

- Si se despegue el botón cementado, hecho que sucede a menudo, hay que volver a levantar un colgajo para visualizar el diente incluido y repetir la técnica.

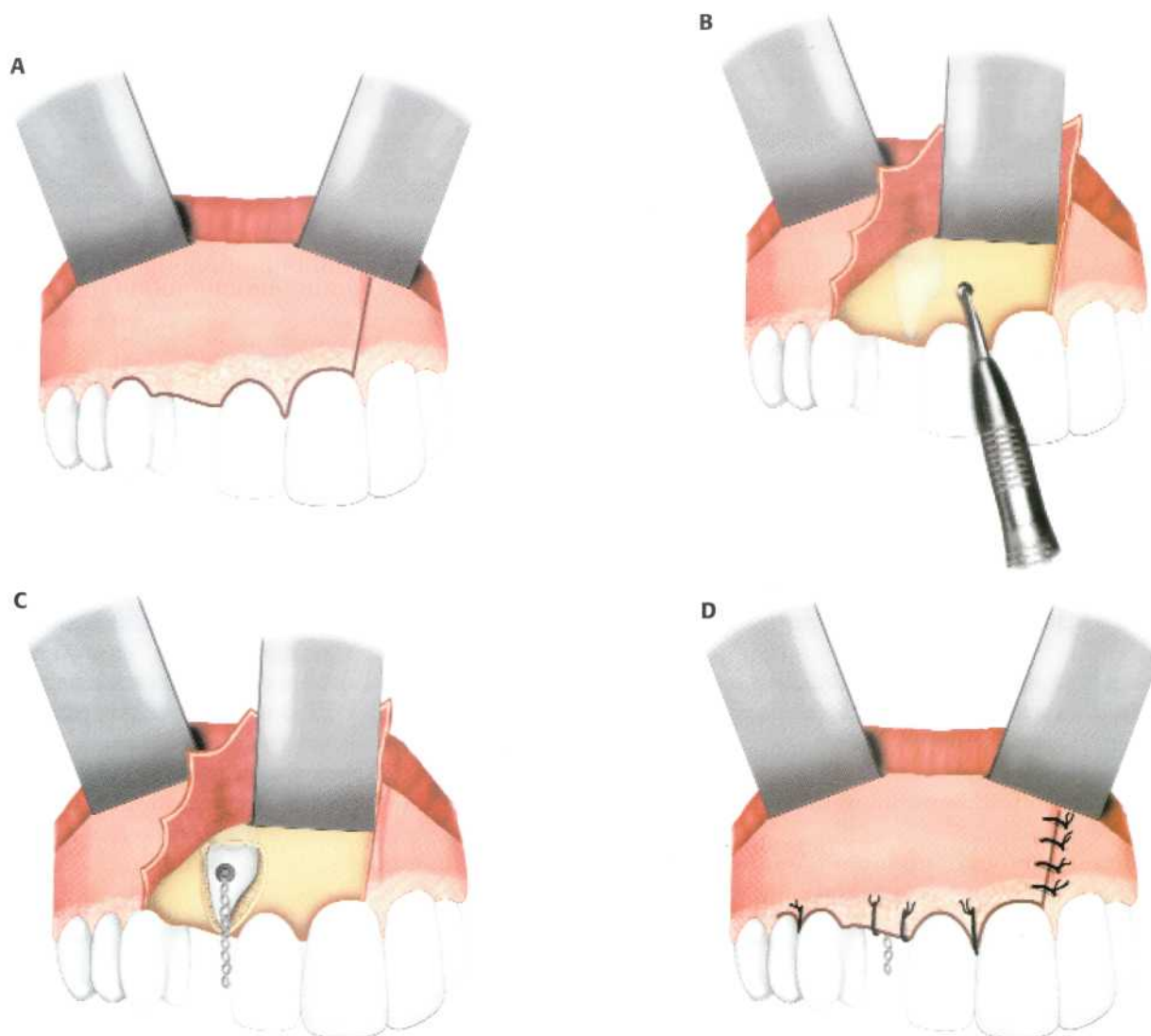
- No existe control visual de la erupción, ya que la tracción es a ciegos. Por ello es útil que el cirujano tome notas o fotografías intraoperatorias para ayudar al ortodoncista a determinar la mecánica adecuada. La dirección de la fuerza de tracción tratará de "simular" la erupción natural; en este tipo de tracción una mecánica errónea puede hacer erupcionar el diente a través de la mucosa libre alveolar o demasiado cerca de la unión mucogingival lo que producirá pérdida de inserción y un margen gingival inadecuado.

- El tratamiento ortodóncico suele ser más difícil.

No obstante, la tracción intramucosa podrá indicarse como recurso en caso de existir dificultades en la realización de la fenestración para tracción extramucosa, como sucede en las inclusiones en medio del proceso alveolar o en las inclusiones intraóseas profundas (canino cercano a la espina nasal o muy vestibulizado en los que sería muy difícil preparar un colgajo de reposición apical y las probabilidades de éxito serían escasas) (Watted y cols., Crescini y cols.), o contrariamente en inclusiones muy favorables por su posición submucosa y con un eje longitudinal adecuado para situarse en la arcada dentaria. La principal ventaja de esta opción es la preservación de la encía adherida alrededor del diente una vez éste ha erupcionado y además se obtiene una estética correcta sin formación de cicatrices. Para algunos autores, la tracción intramucosa reproduce mejor la erupción fisiológica, manteniendo la integridad periodontal del diente así tratado.

~ Para Vermette y cols, la fenestración de caninos incluidos situados por vestibular con un colgajo de reposición apical y tracción extramucosa, consigue resultados deficientes desde el punto de vista estético y funcional (perfil gingival poco armonioso, prolongación de la corona clínica, pérdida de hueso alveolar, cicatrices gingivales en el 90% de los casos, etc.), finalizando con un 61% de recidivas en la posición del canino en sentido vertical. Estos autores son favorables a la tracción sub-





**Figura 16.23.** Fenestración para tracción intramucosa. (A) Preparación de un colgajo triangular vestibular. (B) Osteotomía para liberar el diente incluido. (C) Colocación de un botón cementado con una cadenita de oro. (D) Sutura del colgajo con la cadenita que emerge a nivel de la incisión mediocrestal.

mucosa, siendo el método que mejores resultados aporta. Algunos autores como Crescini y cols, realizan la tracción submucosa, primero visualizando el diente (ostectomía) para después hacer una tunelización ósea y mucosa para pasar el medio de tracción (cadenita de oro) y suturar encima el colgajo.

Al efectuar la fenestración para tracción extramucosa debe tenerse especial consideración con los siguientes puntos:

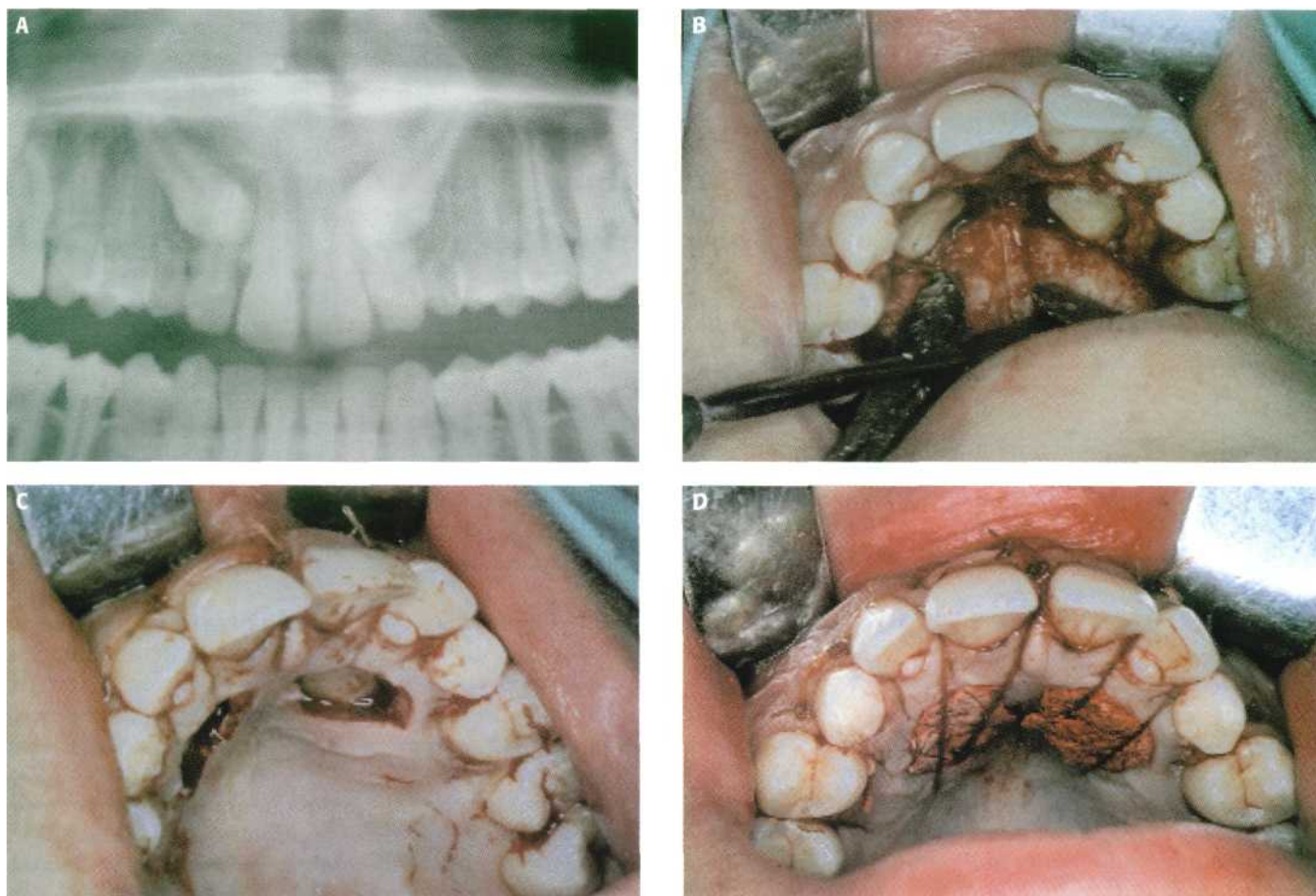
- No se debe hacer la ventana mucosa en encía no queratinizada, ya que si la erupción acontece en esta zona se producirán alteraciones periodontales. La erupción de un diente en mucosa alveolar libre impedirá la formación del epitelio gingival, lo que inducirá problemas mucogingivales. Este problema no aparece en el lado palatino (figura 16.24).

- No hay que poner en peligro el periodonto de los dientes vecinos al realizar la fenestración o resección de la mucosa.

- No debemos hacer la fenestración en el fondo del vestíbulo bucal, puesto que además de que existirán problemas periodontales, esta ventana se cerrará fácilmente.

Estudios efectuados por Vanarsdal y Corn respecto a los resultados a largo plazo de las fenestraciones con tracción extramucosa, les llevaron a la conclusión de que en muchos casos el diente incluido llegaba a colocarse adecuadamente en la arcada pero sin encía adherida, lo cual producía graves trastornos periodontales. La causa de esta eventualidad ya ha

sido comentada; para evitar este problema, estos mismos autores proponen en los dientes en posición vestibular la realización de un colgajo de reposición apical que permita a éstos erupcionar conservando intacta su encía adherida (de 2 a 3 mm como mínimo). Esta técnica consiste en hacer dos incisiones verticales paralelas o ligeramente divergentes hacia apical (base del colgajo más ancha) por mesial y distal del diente a fenestrar preservando las papilas de los dientes adyacentes; se efectúa además una incisión horizontal arciforme o semilunar en la zona de la cresta o encía alveolar; es posible hacer la exéresis de una pequeña parte de la encía adherida. Se levanta un colgajo rectangular y el diente es liberado tal como hemos descrito. Finalmente el colgajo, plegado en "acordeón" en su porción apical es suturado al cuello del diente fenestrado dejando 2/3 de corona expuesta y sobrepasando unos 2-3 mm de la unión amelocementaria; posteriormente colocamos un cemento quirúrgico para prevenir el sobrecrecimiento de los tejidos blandos adyacentes. A la semana se retira el cemento y el paciente recibe instrucciones de higiene bucal. El ortodoncista puede colocar el bracket y comenzar la tracción ortodónica a partir de las dos semanas de la intervención quirúrgica (figura 16.25). Hauteville y Co-hén remarcan que con esta técnica el diente al seguir su camino hacia la arcada tirará del colgajo consiguiéndose una encía adherida adecuada. No obstante, debemos evitar una extrusión excesivamente rápida que pueda provocar pérdida de inserción y recesión gingival.



**Figura 16.24.** Caninos superiores incluidos por palatino. (A) Detalle de la ortopantomografía. (B) Colgajo envolvente palatino y osteotomía que nos deja ver las coronas de los dos caninos. (C) Sutura del colgajo palatino con puntos sueltos en 8 y resección de la fibromucosa que permite ver adecuadamente las coronas dentarias. (D) Colocamos cemento quirúrgico sujetado con puntos de sutura.

Con esta técnica conseguiremos que la erupción del diente incluido se produzca en encía queratinizada imitando el proceso normal de la erupción dentaria. Cuando erupciona un diente debe producirse la fusión de dos epitelios: el epitelio reducido del esmalte y el epitelio de la encía queratinizada. Si falta uno de los dos, se altera la formación del periodonto marginal (hueso alveolar cervical, inserción conjuntiva y el epitelio de unión).

Debemos recordar que distintos factores influyen en obtener un periodonto normal:

- Correcta dimensión vestibulo-lingual del periodonto.
- Extensión suficiente de tejido gingival queratinizado cubriendo la cresta alveolar.
- Correcta localización del punto de emergencia del diente en erupción.
- Tamaño del diente permanente.

Si el diente incluido, igualmente por vestibular, no está centrado respecto a su futuro emplazamiento en la arcada dentaria, deberá realizarse un colgajo de reposición apical lateral. El colgajo deberá ser de espesor parcial, es decir, que el periostio se deja adherido al hueso, y tras eliminar la mucosa que tapa el diente incluido, lo suturaremos el colgajo lateralmente en su cuello. Así pues la encía queratinizada en ocasiones puede obtenerse de la cresta alveolar con el fin de no dañar la de los dientes cercanos ya erupcionados. En este caso el colgajo será de grosor parcial hasta la línea mucogingival, donde se hará de espesor completo; quedará una pequeña zona de hueso al descubierto que cicatrizará por segunda intención (figuras 16.26 y 16.27). Esta técnica puede ser útil, especialmente si no podemos indicar la reubicación del diente incluido,

pero en todos estos casos se recomienda diseñar correctamente el colgajo y que éste sea siempre de espesor parcial.

En todos los casos debe vigilarse que la incisión horizontal nos proporcione una banda de encía queratinizada que por lo menos tenga el tamaño mesiodistal del diente fenestrado.

El colgajo de reposición apical está indicado cuando la gingivectomía (alveolectomía) no deja suficiente cantidad de encía adherida alrededor del cuello dentario o bien cuando existe riesgo de que el diente erupcione en mucosa no queratinizada.

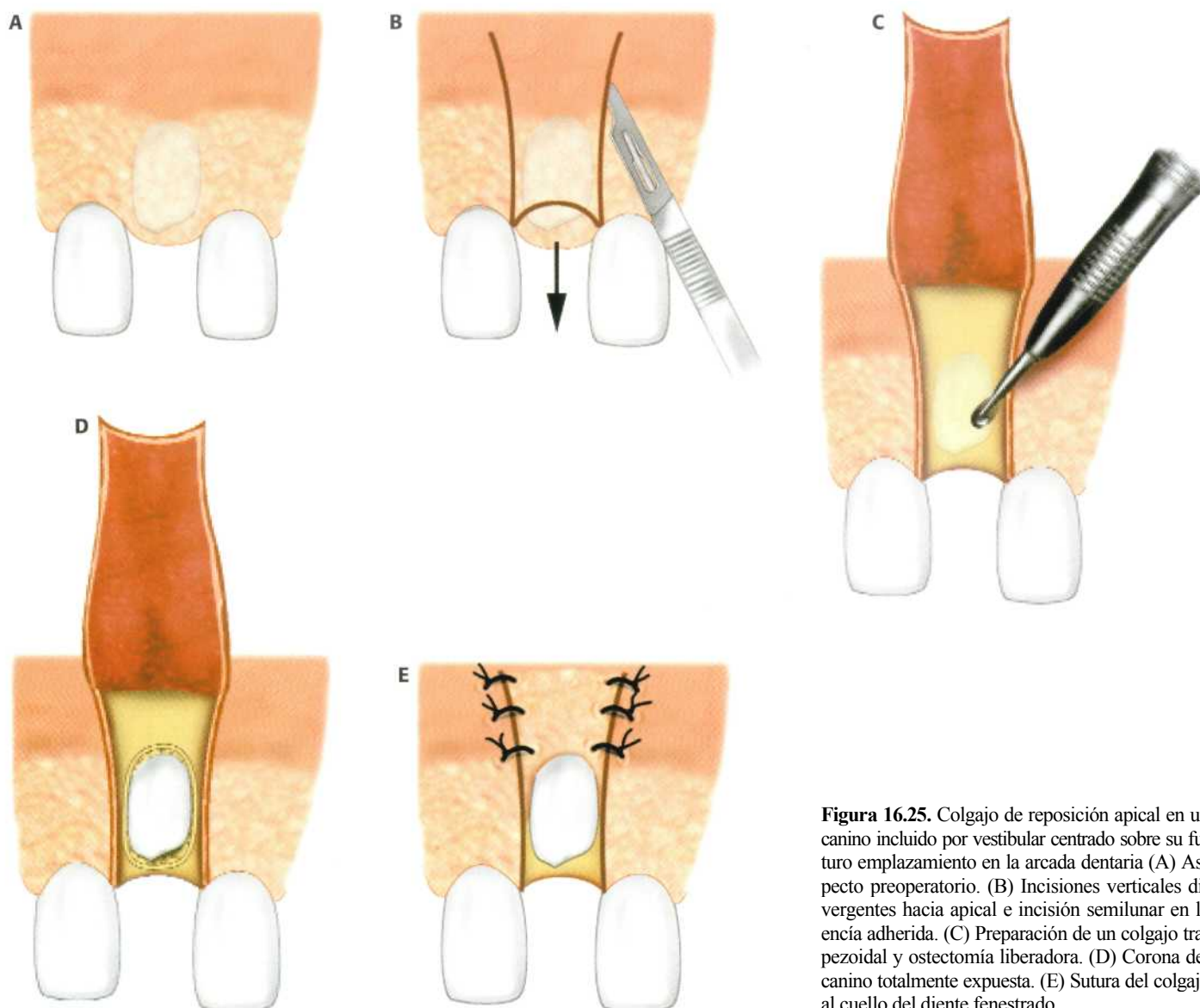
Las ventajas de esta técnica son:

- Preservación de una cantidad adecuada de encía adherida que evita la pérdida de hueso marginal y la recesión gingival.
- Minimiza la necesidad de colocar cemento quirúrgico y facilita el cementado inmediato del aditamento ortodóncico.
- La técnica puede indicarse incluso cuando el diente está en el fondo del vestibulo, aunque no se recomienda a menos que se complemente con una reubicación.

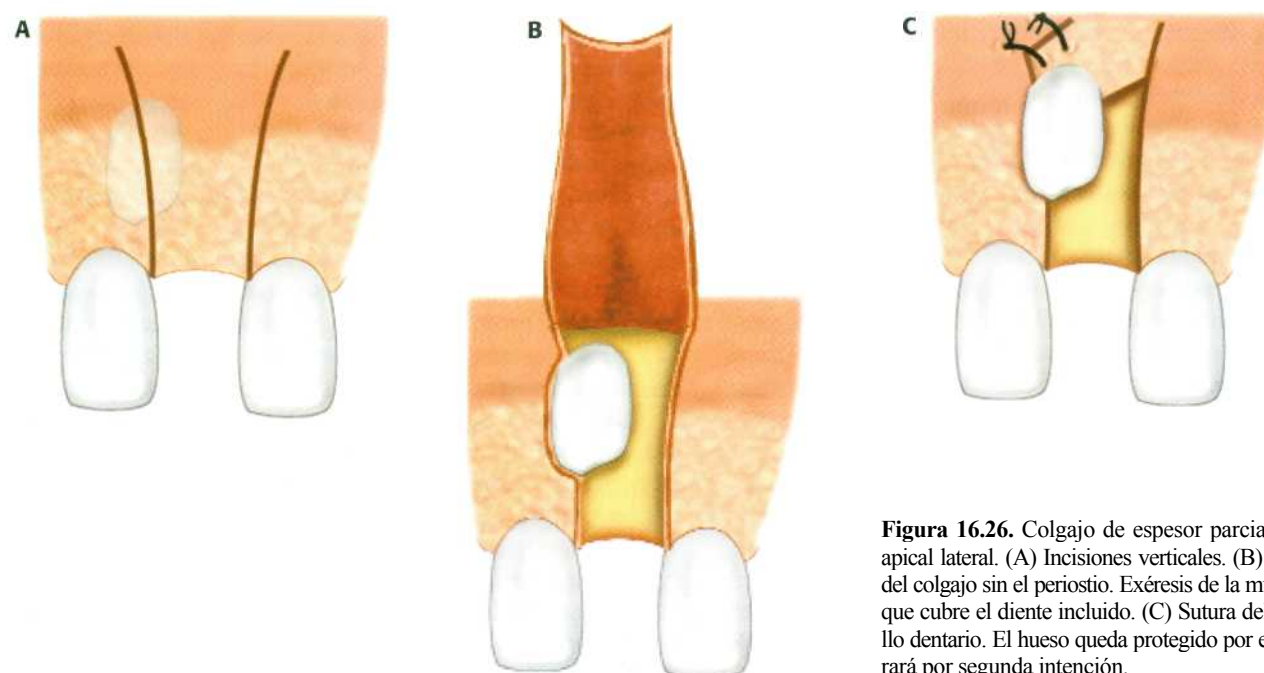
- La reposición apical del colgajo permite una mayor movilidad de los tejidos marginales especialmente en aquellos casos en los que hay que desplazar mucho el diente hacia oclusal, con su nueva encía adherida, hasta la posición adecuada.

Como inconvenientes podríamos destacar:

- Favorece el acumulo de placa por lo que se requiere que el paciente tenga una higiene cuidadosa.
- Posibles cicatrices gingivales que serán antiestéticas si el paciente tiene una línea de sonrisa alta (sonrisa gingival).

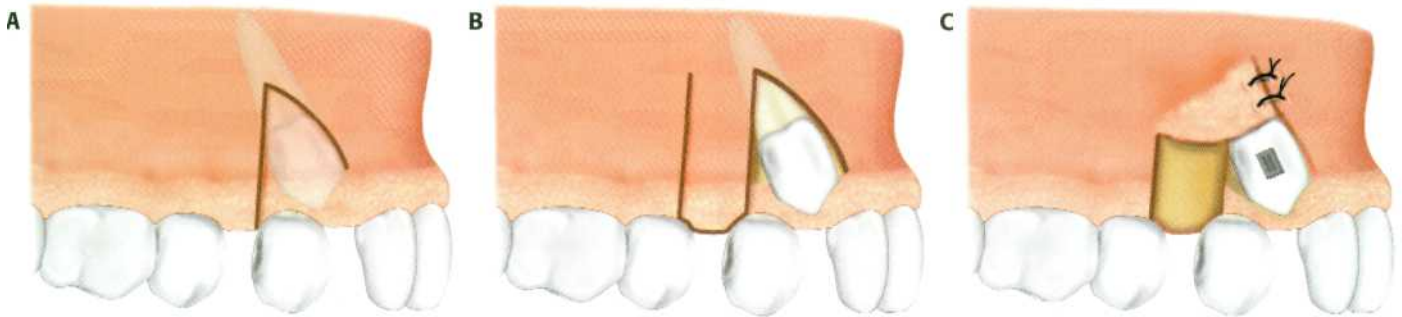


**Figura 16.25.** Colgajo de reposición apical en un canino incluido por vestibular centrado sobre su futuro emplazamiento en la arcada dentaria (A) Aspecto preoperatorio. (B) Incisiones verticales divergentes hacia apical e incisión semilunar en la encía adherida. (C) Preparación de un colgajo trapecoidal y osteotomía liberadora. (D) Corona del canino totalmente expuesta. (E) Sutura del colgajo al cuello del diente fenestrado.



**Figura 16.26.** Colgajo de espesor parcial de reposición apical lateral. (A) Incisiones verticales. (B) Despegamiento del colgajo sin el periostio. Exéresis de la mucosa y el hueso que cubre el diente incluido. (C) Sutura del colgajo al cuello dentario. El hueso queda protegido por el periostio y curará por segunda intención.





**Figura 16.27.** Colgajo de reposición apical lateral. (A) Incisión vestibular para visualizar la corona dentaria. (B) Resección mucosa y del hueso que cubre el diente incluido. Preparación del colgajo de reposición lateral de grosor parcial. (C) Sutura del colgajo alrededor del cuello del diente fenestrado. Colocamos cemento quirúrgico en la zona que dejamos cruenta.

- Es posible una intrusión después de finalizar el tratamiento de ortodoncia, que podría estar relacionada con el reposicionamiento del colgajo. Al posicionarse éste por encima de la unión mucogingival y traccionar ortodóncicamente del diente, la mucosa es estirada y esto produce una tendencia a la recuperación elástica de la misma, con una pequeña intrusión del diente tras retirar la aparatología.

La cirugía atraumática y con fenestraciones en encía queratinizada ha minimizado las complicaciones asociadas al tratamiento conservador de los dientes incluidos. Los estudios que evalúan el estado periodontal de los caninos incluidos tratados, comparándolo con el de sus homólogos contralaterales, encuentran pocas diferencias en el sondaje periodontal y en el nivel del hueso alveolar. En nuestra experiencia (Alajes y cols.) no encontramos diferencias estadísticamente significativas en ninguno de los parámetros estudiados entre el grupo experimental (caninos fenestrados por vestibular con un colgajo de reposición apical y efectuando tracción extramucosa) y el grupo control (caninos contralaterales que habían erupcionado normalmente). Los parámetros estudiados, a los tres años después de finalizar el tratamiento ortodóncico, fueron: índice de placa, índice gingival, sangrado al sondaje, profundidad de sondaje y anchura de encía queratinizada (figuras 16.28 y 16.29).

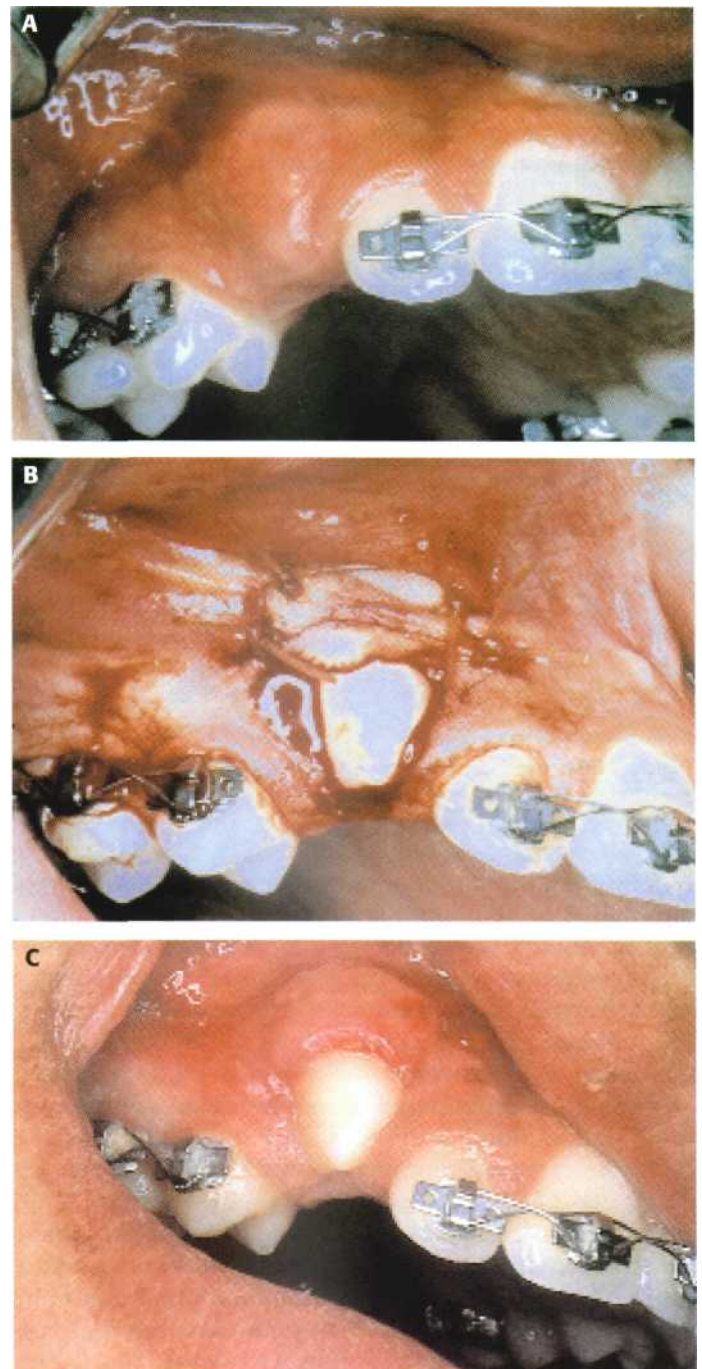
En ocasiones la técnica de la fenestración es simultánea a la exéresis de un obstáculo, como puede ser la extracción de un diente supernumerario. Si el diente incluido está en buena posición y tiene "poder" de erupción, no será necesaria la tracción ortodóncica y el "gubernaculum dentis" llevará el diente a su posición en la arcada dentaria. Pero esta eventualidad no siempre es así, puesto que en ocasiones la eliminación del obstáculo no implica que se produzca la erupción de forma espontánea. Así, Morning refiere que en los dientes retenidos por odontomas, el 45% erupcieron tras su exéresis quirúrgica y en cambio, el 55% precisaron una segunda intervención con fenestración y posterior tracción ortodóncica. Esto nos lleva a pensar que en la mayoría de casos en que exista un obstáculo y el problema sea importante, ya puede hacerse de entrada la exéresis del obstáculo y la fenestración del diente incluido con el posterior tratamiento ortodóncico (figura 16.30).

En el caso de estar indicada la extracción de un premolar por necesidades de espacio u otros motivos, recomendamos aplazarla unas semanas hasta comprobar la respuesta del canino a la tracción ortodóncica. Este consejo es extensible a cualquier exodoncia necesaria en un plan terapéutico de otra inclusión dentaria.

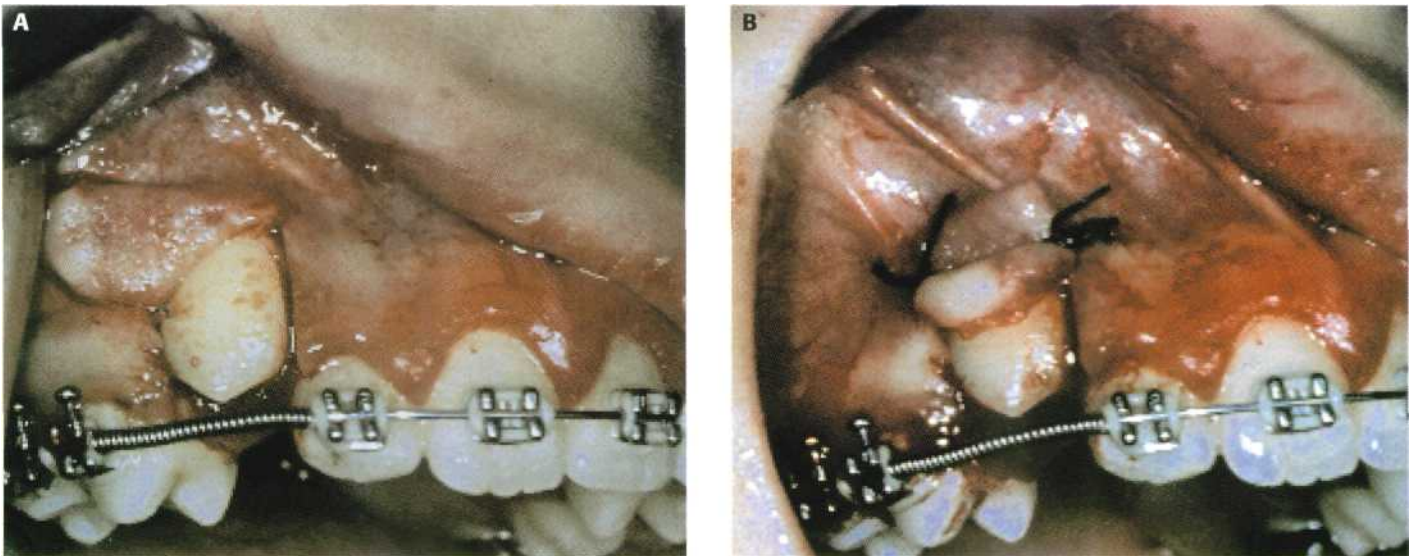
### 16.3.2. REUBICACIÓN

La reubicación dentaria fue descrita por Holland en 1956, y consiste en la movilización en el interior del hueso del diente incluido conservando la vitalidad pulpar.

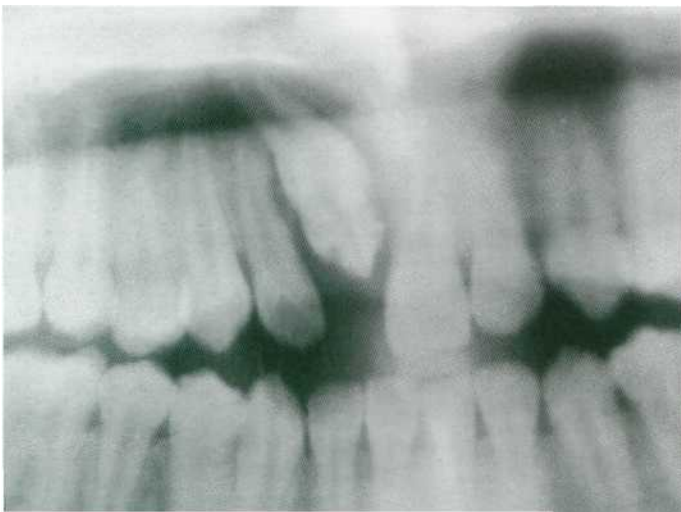Con esta maniobra realizada por el cirujano bucal sobre este diente se consigue:



**Figura 16.28.** Canino incluido por vestibular. (A) Aspecto preoperatorio. (B) Fenestración con la sutura de un colgajo de reposición apical. (C) Aspecto a los 15 días de la intervención quirúrgica.



**Figura 16.29.** Abordaje directo en un I.3 incluido. (A) Colgajo levantado y osteotomía que nos permite visualizar correctamente el canino incluido. (B) Colgajo suturado alrededor del cuello del diente fenestrado para tracción extramucosa.



**Figura 16.30.** Incisivo superior incluido por culpa de un diente supernumerario. Indicaremos la extracción del supernumerario y la fenestración del I.1.

- Favorecer su posible erupción correcta.
- Facilitar el desplazamiento hacia una zona o posición más idónea funcionalmente.

La técnica de la reubicación tiene que ser muy cuidadosa, con sólo ligeros movimientos realizados con periostotomos, botadores rectos o de Pott. Para poder hacer estos movimientos es preciso que exista un espacio suficiente y éste se consigue:

- Tras efectuar una osteotomía.
- Porque queda espacio tras la extracción de un diente supernumerario, la exéresis de un quiste, etc.

En ocasiones el espacio existente ya es suficiente y no son necesarias otras maniobras para obtenerlo.

La reubicación no se recomienda cuando el diente incluido ya tiene la raíz completamente desarrollada. La situación ideal es cuando el diente tiene aproximadamente 2/3 de la raíz formada, es decir que no existe aún cierre apical. En esta última situación pueden efectuarse movimientos de cambio de inclinación, rotación dentaria e incluso sería posible hacer una ligera traslación.

Cuando el diente tiene 2/3 de raíz formada puede optarse por hacer un movimiento de traslación y dejar el diente erupcionado en su posición

normal en la arcada; en estos casos es frecuente que se produzca la detención del crecimiento radicular y en los controles clínicos y radiográficos que deben realizarse, se comprobarán las posibles complicaciones que esta eventualidad plantea, puesto que a fin de cuentas casi estamos efectuando un trasplante dentario. En todos los casos el objetivo ideal es mover el diente, manteniendo su vitalidad pulpar. El riesgo será mayor en relación con la distancia o amplitud del movimiento en la zona apical. Los dientes con ápices abiertos toleran mejor el movimiento y se les puede inclinar o movilizar según convenga, aunque en ocasiones puede detenerse el crecimiento radicular a pesar de producirse su erupción.

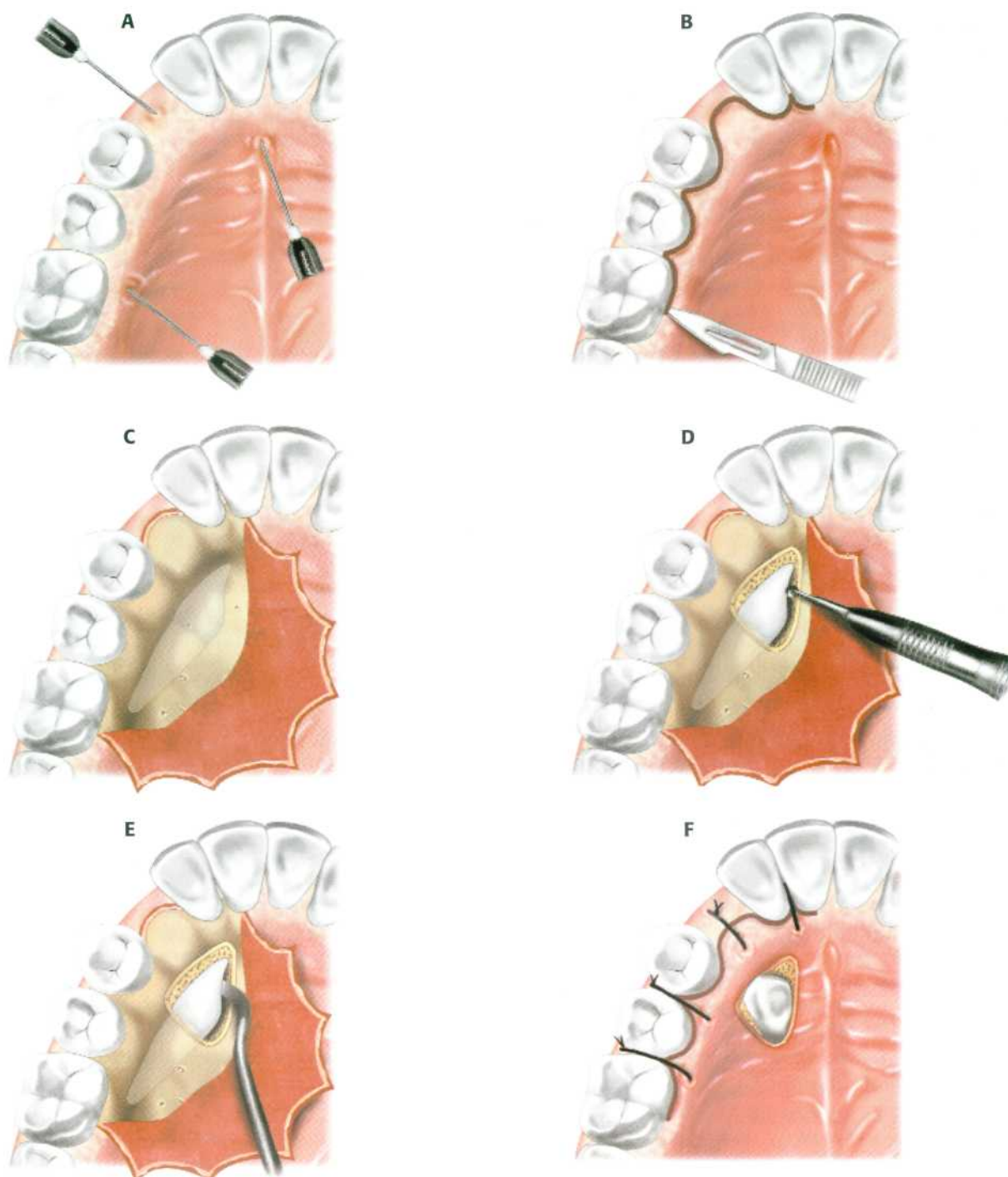
Si el diente tiene la raíz completamente formada, se recomienda hacer ligeros movimientos y en principio sólo cambios de inclinación; en caso contrario, con casi absoluta seguridad se producirá la necrosis pulpar y será preciso el tratamiento endodóncico. Los movimientos de inclinación y de rotación leves alrededor del ápice, comportan que el paquete vásculo-nervioso no se rompa y la vitalidad dentaria permanezca intacta. No obstante, si el diente está en una posición muy desfavorable y es preciso un movimiento de traslación o de todo el diente, éste se ejecutará contando con la posibilidad de precisar tratamiento de conductos si sobreviene la degeneración pulpar.

### 16.3.2.1. Indicaciones

Las indicaciones de la reubicación dentaria son las siguientes:

- Muy mala posición del diente incluido. Casos en los que sin efectuar la reubicación no se plantearía la posibilidad de colocarlo en la arcada dentaria.
- Cuando al traccionar ortodóncicamente hay posibilidades de lesionar los dientes contiguos. La reubicación consigue evitar estos obstáculos que representan los dientes vecinos, puesto que trasladamos el diente a un lugar más funcional.
- Cuando el diente fenestrado queda en el plano anteroposterior muy lejos del lugar que le corresponde en la arcada dentaria. En estos casos posiblemente la ventana mucosa, si es por vestibular, estará fuera de la encía adherida y en un altísimo porcentaje de casos el diente erupcionará en mucosa alveolar libre con los problemas periodontales que esto implica.
- Cuando se presume un tiempo de tracción ortodóncico muy prolongado. En la mayoría de los casos la reubicación puede reducir el tiempo de tratamiento a la mitad.





**Figura 16.31.** Reubicación dentaria. (A) Anestesia. (B) Incisión sulcular. (C) Preparación de un colgajo palatino envolvente. (D) Osteotomía liberadora. (E) Movimiento dentario. (F) Fenestración para tracción extramucosa del 1.3.

### 16.3.2.2. Condiciones previas

Antes de efectuar la reubicación deben tenerse presente distintos factores, que son igualmente aplicables a todo paciente con un diente incluido candidato a un tratamiento ortodóncico-quirúrgico:

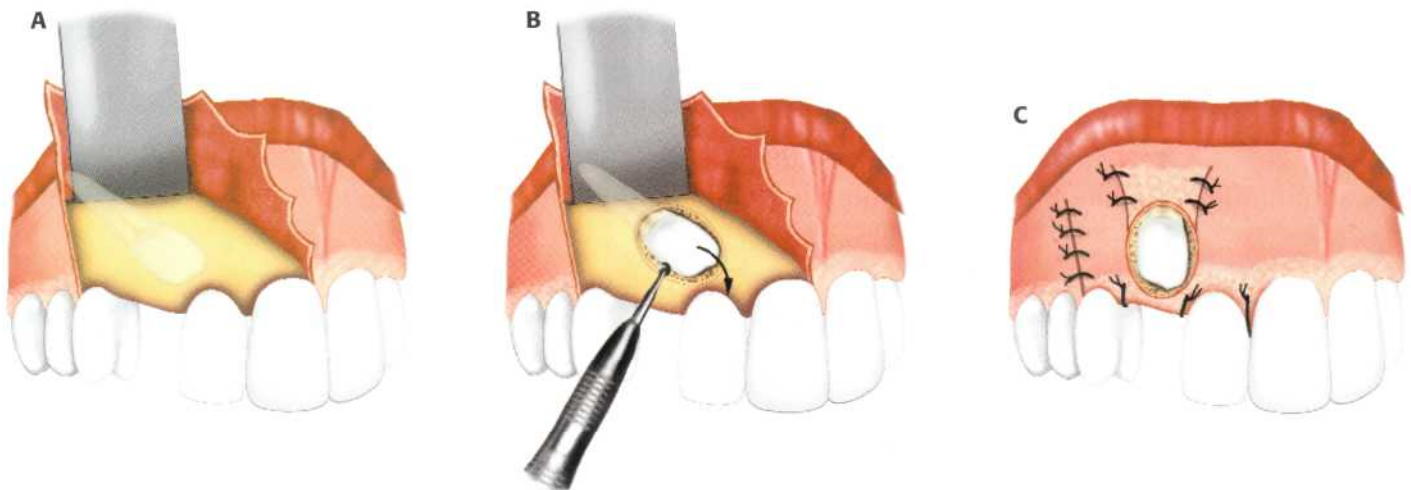
- Motivación y colaboración del paciente.
- Valoración radiográfica de la situación del diente incluido (ortopantomografía, telerradiografía lateral de cráneo, radiografías periapicales, oclusales, etc.). Es muy importante identificar antes de la intervención quirúrgica la situación exacta del diente incluido en los tres planos del espacio, para poder escoger la mejor vía de abordaje. Si está cerca de la cortical externa el abordaje será por vestibular, y si está cerca de la cortical interna el abordaje será por palatino o lingual; excepcionalmente deberá hacerse un abordaje doble (vesti-

bular y palatino) en las situaciones intermedias aunque finalmente el diente se intentará desplazar hacia el lado más favorable para colocarlo en la arcada. En el estudio radiológico también puede valorarse la posibilidad de que exista una anquilosis del diente incluido (evidenciar el espacio periodontal, el saco folicular, etc.). Estudio de la inclinación del eje longitudinal del diente incluido. Relación con estructuras vecinas, capaces de ser lesionadas durante la fase quirúrgica.

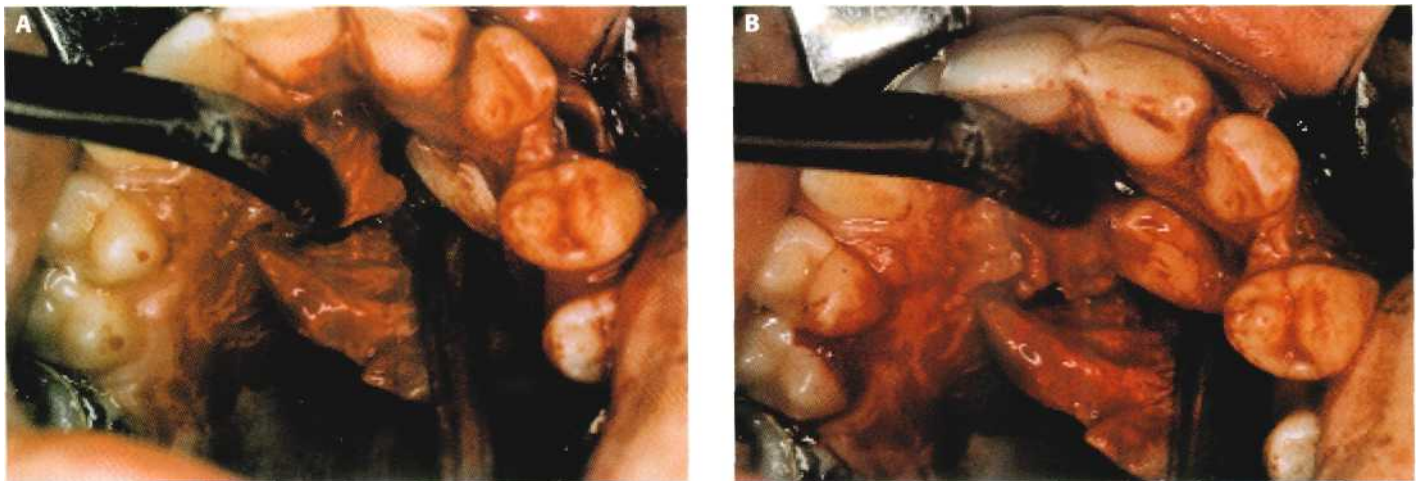
Estudio de los movimientos a efectuar en la tracción ortodóncica. Edad del paciente y estado de desarrollo radicular. El mejor momento para hacer la reubicación es cuando el paciente es joven y cuando se conjugan:

Desarrollo radicular adecuado (2/3 de la raíz formada).





**Figura 16.32.** Reubicación dentaria. (A) Colgajo triangular. (B) Osteotomía y movimiento dentario. (C) Sutura del colgajo triangular y preparación de un colgajo de reposición apical que nos deja el 1.3 en buena posición para tracción extramucosa.



**Figura 16.33.** Reubicación dentaria (A) Localización del 2.3 incluido. (B) Movimiento dentario para desplazar el canino hacia una zona más idónea para la tracción ortodéncica.

La fuerza eruptiva del diente es todavía activa.

El hueso alveolar está aún en crecimiento. Valoración de la situación del diente tras producirse la erupción post-fenestración (vestibular-palatino).

Estudio de la discrepancia óseodentaria antes de iniciar el procedimiento quirúrgico-ortodéncico.

Estudiar las posibilidades de éxito de una corona expuesta. Es un requisito para poder colocar un bracket de cementado directo. Estudiar las posibilidades de tener un buen campo de trabajo ya que es muy importante disponer de él, para conseguir un ambiente totalmente seco, imprescindible para el grabado y tener suficiente superficie para poder traccionar.

Estudio de las fuerzas de tracción ortodéncica. Debemos hacer una tracción con ferulización normalmente de todo el maxilar, ya que apoyarse en uno o dos dientes está contraindicado. Las fuerzas ortodéncicas aplicadas deben ser ligeras y continuas.

### 16.3.2.3. Técnica quirúrgica

La técnica quirúrgica es similar a la ya comentada en la fenestración, con la salvedad de que en este caso una vez expuesto el diente incluido se efectúan distintos movimientos para reubicarlo (figuras 16.31 y 16.32). No obstante, existen unas bases para conseguir una buena reubicación:

- Localizar quirúrgicamente el diente incluido sin lesionarlo.

- Eliminación de hueso y tejido blando para hacer camino al diente incluido.

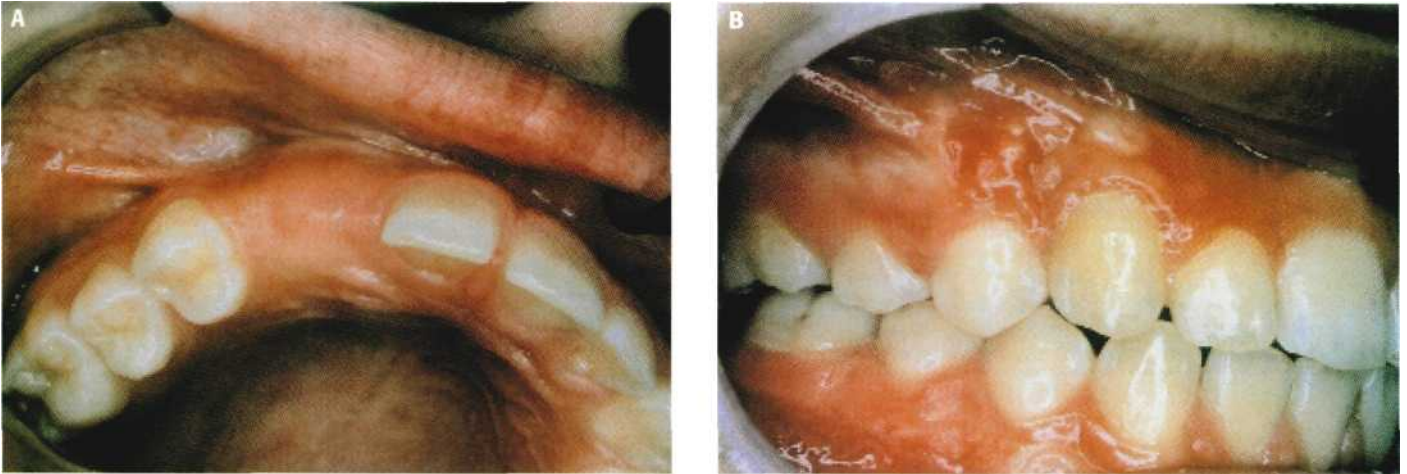- Los movimientos de reubicación deben ser moderados y en todo caso que no sean lesivos para el diente implicado y los dientes y tejidos vecinos (figura 16.33). El diente reubicado debe quedar en una posición estable y sin movilidad, es decir que no puede estar "flotando" en los tejidos.

- Exposición total o parcial de la corona dentaria (fenestración para hacer una tracción extramucosa).

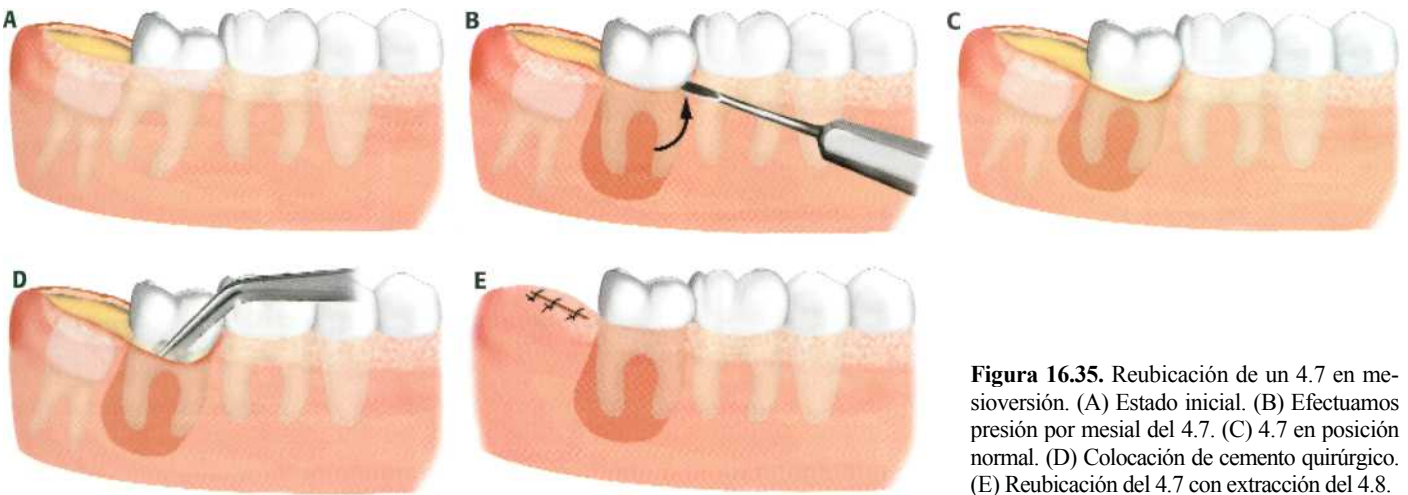
- Colocación de cemento quirúrgico durante 10 días, con la finalidad de favorecer la granulación del epitelio alrededor del cuello dentario y además para impedir que los tejidos cicatricen, lo cual favorecería la anquilosis.

- Colocación de un medio de tracción, tras retirar el cemento quirúrgico. Normalmente adherimos un bracket. El tratamiento ortodéncico activo puede iniciarse a partir de las 3 semanas de la intervención (figura 16.34).

La reubicación también puede tener indicaciones en premolares que por su mala situación serían tributarios de exodoncia. Igualmente puede aplicarse a los segundos molares en mesioversión; en este caso recomendamos realizar la extracción del tercer molar y la reubicación del molar de los 12 años (figura 16.35). Enderezar un segundo molar inclinado hacia mesial con ortodoncia puede ser muy difícil, y en todo caso sería preciso descubrir el diente para poder aplicar una fuerza posterior.



**Figura 16.34.** Inclusión dentaria (1.2 y 1.3). (A) Visión preoperatoria. (B) Resultado final después de haber efectuado la fenestración con reubicación y tracción ortodóncica.



**Figura 16.35.** Reubicación de un 4.7 en mesioversión. (A) Estado inicial. (B) Efectuamos presión por mesial del 4.7. (C) 4.7 en posición normal. (D) Colocación de cemento quirúrgico. (E) Reubicación del 4.7 con extracción del 4.8.

En estos casos es más recomendable que la intervención quirúrgica combine la exposición o fenestración del molar con su reubicación o su cambio de posición.

La técnica de la reubicación puede aplicarse tanto al segundo como al tercer molar. Debemos recordar que al inclinar el molar hacia distal se desplazará en dirección oclusal, por lo que la exéresis de mucosa debe ser muy prudente, ya que siempre estamos a tiempo de eliminar tejido sobrante. Si la exéresis de tejidos blandos ha sido muy amplia quedará alguna superficie radicular expuesta, lo cual es considerado un factor pronóstico negativo (figura 16.36).

Casi siempre se hace necesaria la ostectomía de la zona oclusal y distal para que así se conforme una cavidad alveolar que pueda dar cabida al diámetro mesiodistal del molar. Posteriormente haremos una ostectomía por vestibular para dar cabida a un botador recto que aplicado a la cara mesiovestibular de la corona, la inclinará hacia distal hasta alinearla correctamente. Normalmente el molar queda estable y permanece sin movilidad en la posición deseada; si no es así, colocamos materiales reabsorbibles (colágeno, gelatina, etc.) entre la raíz y la cara mesial del alvéolo para obtener su estabilidad. Nosotros recomendamos efectuar técnicas de regeneración tisular guiada con fragmentos pequeños de hueso autólogo, obtenidos de la cortical externa de la zona del tercer molar o del ángulo mandibular, cubiertos por una membrana de colágeno (acción de barrera reabsorbible). Finalmente colocamos los puntos de sutura precisos para adaptar el tejido gingival (figura 16.37).

Laskin al reubicar un segundo molar en mesioversión no recomienda efectuar la extracción del cordal ya que cree que esto empeoraría su es-

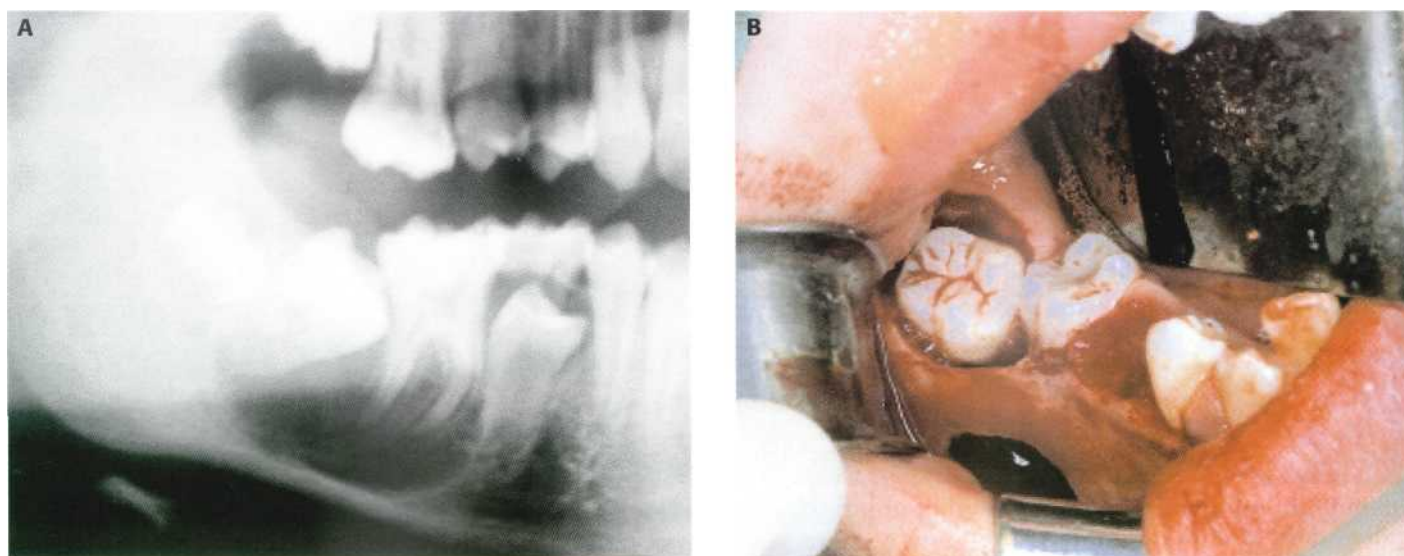
tabilidad y además nos aseguraríamos la presencia de otro molar por si fracasara el procedimiento. El cordal se extraerá cuando la conservación del segundo molar esté asegurada. No obstante, como hemos dicho anteriormente, en muchas ocasiones es precisa la extracción del tercer molar ya que si no sería imposible desplazar hacia distal el segundo molar. Los segundos premolares superiores e inferiores son dientes que a menudo están en mala posición y que por tanto pueden ser tributarios de reubicación (figura 16.38). En estos casos solemos seguir esta secuencia:

- Extracción del diente temporal.
- Ostectomía del alvéolo para abrir la cripta dentaria y visualizar el diente permanente.
- Elevación cuidadosa del premolar en desarrollo hasta colocarlo en posición erecta y con la superficie oclusal a nivel de la cresta alveolar. El folículo puede dejarse intacto aunque se recomienda abrirlo con el fin de comprobar la posición exacta del diente; esta acción no comporta ningún problema sobreañadido.
- Estabilizar el diente en esta posición, ya sea por si mismo o colocando algún fragmento de material reabsorbible entre la corona y el hueso alveolar.

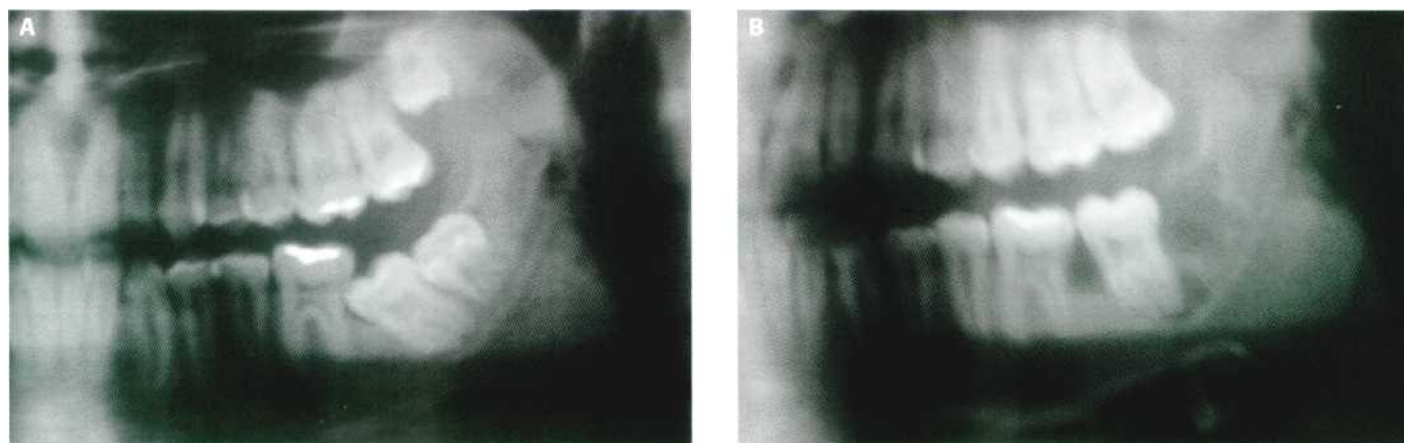
La erupción completa suele acontecer dentro de los 6 a 12 meses de efectuar la reubicación, con el único inconveniente de que en ocasiones se detiene el crecimiento radicular, aunque esto no comporta pérdida de estabilidad.

En el postoperatorio recetaremos antibióticos y analgésicos para controlar el dolor y la tumefacción, que suele ser poco importante. El pa-

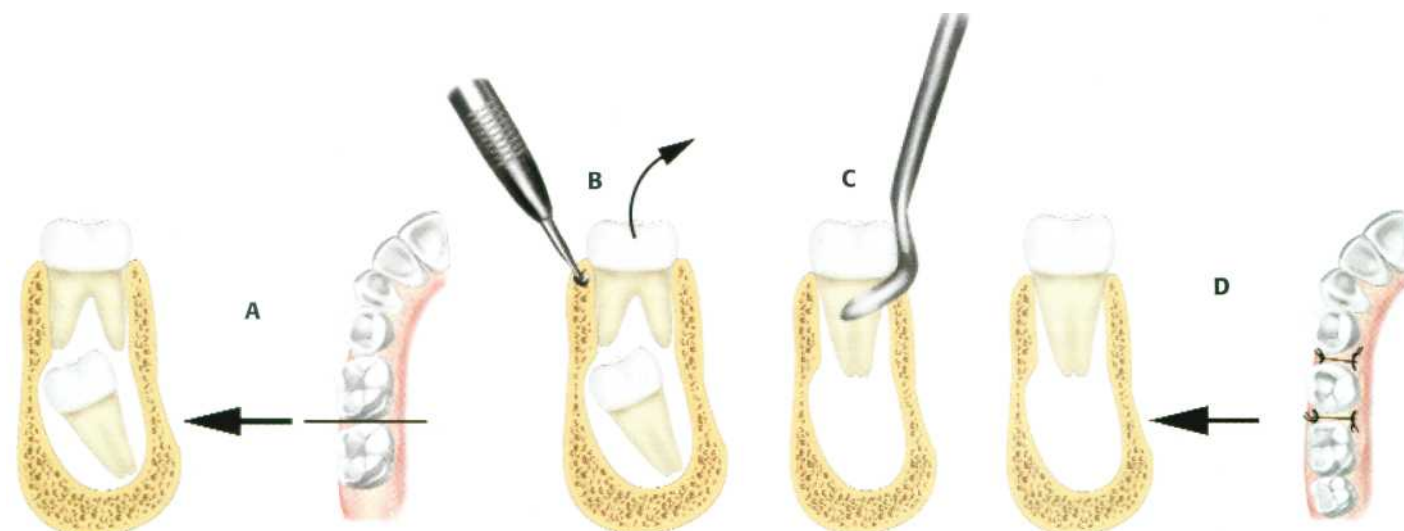



**Figura 16.36.** Reubicación del 4.7. (A) Detalle de la ortopantomografía preoperatoria en la que se visualiza la inclusión del 4.7 y 4.8 y la presencia de un quiste óseo traumático en la zona apical del 4.6. (B) Extracción del 4.8 y el 8.5 y enderezamiento del segundo molar inferior derecho.



**Figura 16.37.** Reubicación del 3.7. (A) Detalle de la ortopantomografía preoperatoria. (B) Detalle de la ortopantomografía después de la extracción del 2.8 y el 3.8 y la reubicación del 3.7.



**Figura 16.38.** Reubicación de un premolar incluido. (A) Estado inicial. (B) Extracción del molar temporal y osteotomía liberadora. (C) Colocación del premolar en una posición más favorable. (D) Erupción en la arcada dentaria.

ciente debe tomar una dieta blanda durante una semana y por lo menos llena los espacios que existían alrededor de las raíces. Si se produce la durante un mes deberá masticar por la hemiarcada no intervenida. La pérdida de la vitalidad pulpar o la aparición de patología periapical, se curación suele acontecer sin problemas y la neoformación de hueso re- indicará la terapéutica endodóncica pertinente.



Los frenillos bucales son bandas de tejido conectivo fibroso, muscular o de ambos, cubiertas de una membrana mucosa situadas en la línea media y de origen congénito. Existen tres frenillos: labial superior, labial inferior y lingual. Los frenillos pueden tener una estructura fibrosa, fibro-muscular o muscular.

Los frenillos labiales y lingual a menudo se pasan por alto en el examen bucal sistemático porque rara vez son un problema. Sin embargo, estas estructuras pueden causar ciertas anomalías o tipos de patologías, que son básicamente:

- Problemas ortodóncico-ortopédicos.
- Problemas protésicos.
- Alteraciones fonéticas.
- Patología periodontal.

El frenillo está constituido histológicamente por tres capas:

- Epitelio escamoso estratificado de la mucosa bucal.
- Tejido conjuntivo conteniendo fibras elásticas y tejido fibroso blando. Este tejido conectivo contiene en un tercio de los casos, fibras musculares esqueléticas.
- Submucosa que contiene glándulas mucosas, glándulas salivares menores, etc.

## 17.1. FRENILLO LABIAL SUPERIOR

Este frenillo se desarrolla junto con las estructuras palatinas de la línea media en la vida fetal. En el nacimiento ocupa un lugar prominente bajo el labio superior, conectando el labio con el paladar. Sin embargo, cuando los dientes temporales son reemplazados por los permanentes, el frenillo parece alejarse hacia el borde alveolar.

Así pues el frenillo labial superior es un repliegue de la mucosa bucal que parte de la cara interna del labio y va a insertarse sobre la línea media de la encía adherida interincisiva del maxilar superior. En algunos casos el frenillo desciende hasta el borde alveolar y termina en la papila interdental en la bóveda palatina.

La formación del frenillo empieza en la décima semana de gestación. En el feto constituye una banda continua que conecta el tubérculo labial a la papila palatina atravesando el reborde alveolar. En el momento del nacimiento queda dividido en una porción palatina, la papila, y una porción vestibular, el frenillo. Con el desarrollo de la dentición temporal se produce un aumento de altura del reborde alveolar y un ascenso relativo de la inserción del frenillo. Con la erupción de los incisivos centrales permanentes se vuelve a producir un depósito óseo que aleja nuevamente la inserción del frenillo. En ese momento los incisivos centrales pueden estar abanicados por la presión de los incisivos laterales sobre sus raíces, aspecto conocido como de "patito feo". Este dia-

tema se irá cerrando progresivamente con la erupción de los incisivos laterales y caninos permanentes.

### 17.1.1. TIPOS

Dependiendo de las estructuras que forman el frenillo podemos distinguir:

#### 17.1.1.1. Frenillo fibroso

Compuesto de tejido conectivo y la membrana mucosa.

#### 17.1.1.2. Frenillo muscular

Pueden estar integrados distintos músculos dentro del frenillo:

- Músculo elevador propio del labio superior. Es una pequeña banda muscular que se origina en la parte externa del proceso alveolar del maxilar superior. Tiene dos orígenes, por encima del canino y del incisivo lateral y se inserta en el espesor de las fibras del músculo orbicular de la boca. Su función es tensar el labio.

- Músculos nasal y depresor septal. Estos músculos se originan en la parte más baja del maxilar superior y su función está casi completamente restringida a accionar el ala de la nariz. La "pars alaris" se conoce con el nombre de músculo mirtiforme.

- Músculo elevador del ángulo de la boca. Se origina en la fosa canina del maxilar superior y se inserta en el tejido blando, cerca del ángulo de la boca. Cuando se contrae junto con el elevador del labio superior, se acentúa el surco nasolabial. La porción inferior de este músculo se encuentra por debajo de la arteria angular, por lo que al manipular esta zona puede producirse una hemorragia arterial profusa. Por tanto debe realizarse disección roma de los tejidos en lugar de la cortante.

#### 17.1.1.3. Frenillo mixto o fibromuscular

### 17.1.2. FORMAS

Existen distintas clasificaciones de los frenillos labiales según su morfología:

- Jacobs describe cuatro tipos de frenillos anormales:
  - Base ancha en forma de abanico en el labio.
  - Base ancha en forma de abanico entre los incisivos.
  - Bases anchas con forma de abanico en el labio y entre los incisivos.
  - Amplio frenillo difuso adiposo.
- Monti distingue tres tipos de frenillos:
  - Frenillo de tipo alargado, pero que presenta sus bordes derecho e izquierdo paralelos (figura 17.1 A).
  - Frenillo de forma triangular, cuya base coincide con el fondo vestibular (figura 17.1B).

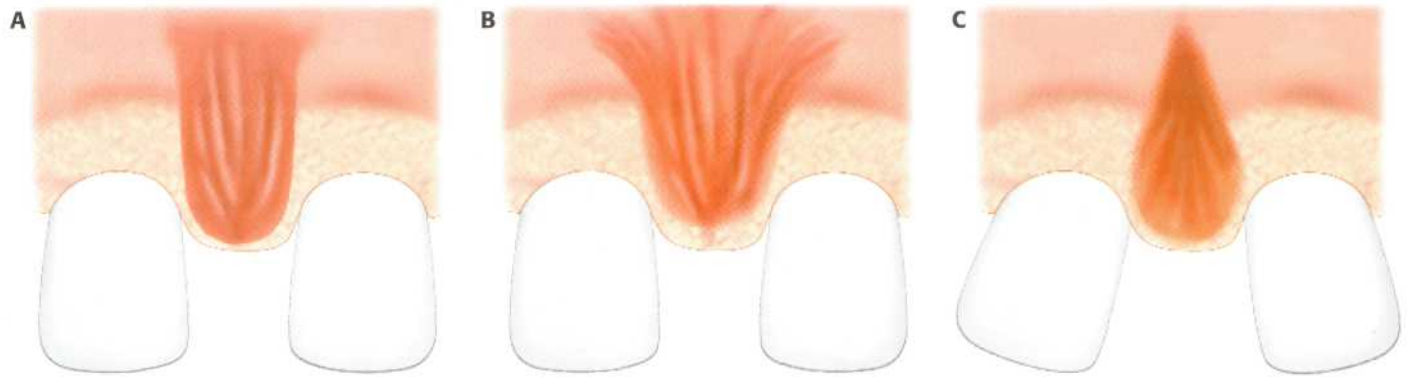


Figura 17.1. Tipos de frenillo labial superior según Monti.

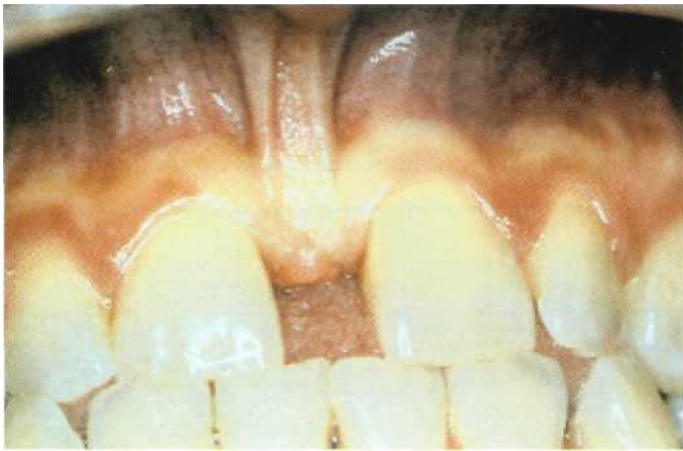

Figura 17.2. Frenillo labial superior con bordes paralelos.

- Frenillo triangular de base inferior (figura 17.1C).
- Placek y cols, proponen una clasificación basada en criterios clínicos que puede proporcionarnos una guía de su tratamiento:
  - Frenillo mucoso con inserción en la unión mucogingival.
  - Frenillo gingival con inserción en la encía adherida.
  - Frenillo papilar con inserción en la papila interincisiva.
  - Frenillo penetrante papilar con inserción en la papila interincisiva pero que penetra hasta la papila palatina.

### 17.1.3. SIGNOS CLÍNICOS

#### 17.1.3.1. Diastema interincisal medial superior

El diastema medial superior designa un espacio de 1 a 6 mm. o mayor entre los incisivos centrales del maxilar superior. Los ejes longitudinales de los incisivos centrales con diastema medial suelen ser divergentes o paralelos. Cuando son convergentes, se puede sospechar la presencia de un diente supernumerario interincisivo (mesiodens), aunque su frecuencia es relativamente baja.

Para evaluar si la causa de un diastema es un frenillo hipertrófico, se realiza el "test de isquemia o maniobra de Graber", que consiste en la tracción o estiramiento del labio superior y la observación del grado de isquemia o blanqueamiento producido en la papila palatina. Si el frenillo labial superior se prolonga dentro de la papila incisiva el estiramiento del frenillo producirá palidez y movimiento de la papila interdental (signo de la papila positivo).

Los frenillos alargados con bordes paralelos (figura 17.2), ocasionan un diastema que se caracteriza porque los ejes longitudinales de los incisivos centrales son sensiblemente paralelos. El frenillo de forma triangular de base superior, origina un diastema en que los ejes de los

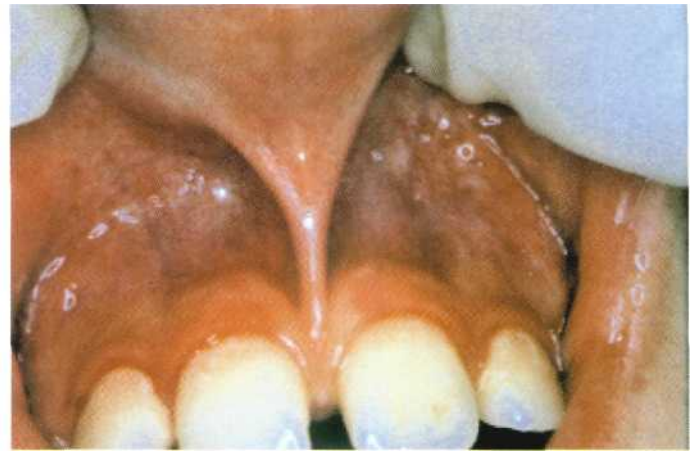

Figura 17.3. Frenillo labial superior de forma triangular de base superior.

incisivos son convergentes, con sus coronas más próximas que sus ápices (figura 17.3). Por el contrario, los frenillos de forma triangular de base inferior, originan un diastema en el cual los incisivos tienen sus coronas ampliamente separadas y sus ápices se aproximan (figura 17.1C).

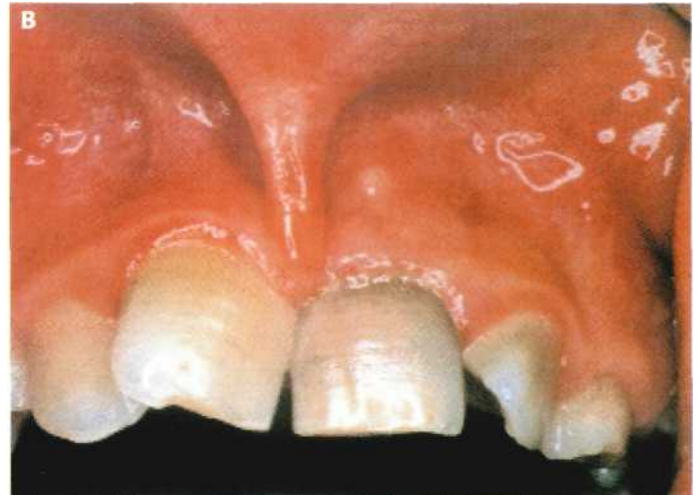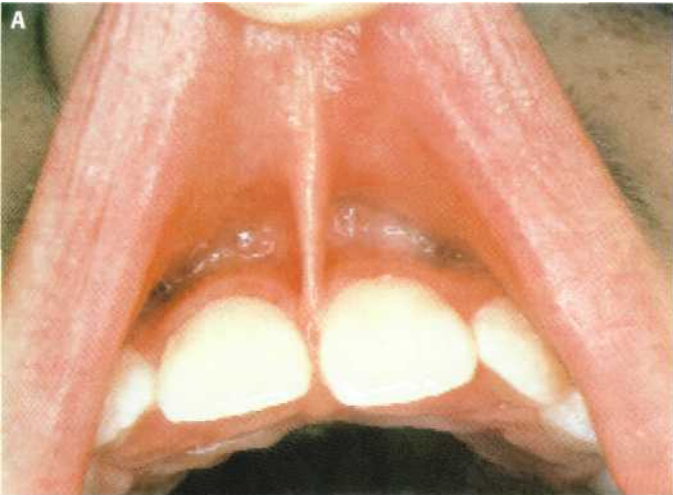Podemos distinguir dos clases de diastema: diastema verdadero y pseudodiastema. El verdadero diastema lo suele originar la persistencia del frenillo labial superior después de la salida de los dientes permanentes. Todos los demás casos son pseudodiestemas.

Muchas veces se tropieza con dificultades para diferenciarlos. Si el espacio fisiológico no se cierra al erupcionar los incisivos laterales o los caninos superiores, se convierte en un verdadero diastema. Sin embargo, si no se cierra porque los incisivos laterales están malformados o ausentes o porque hay microdoncia se convierte en un pseudodiastema. Hay que tener en cuenta la posibilidad de pseudodiastema en todos los pacientes en los cuales los incisivos centrales salen con ejes longitudinales divergentes y donde el frenillo tiene una situación baja, ya que al adoptar los dientes una posición más paralela, el diastema suele desaparecer.

El diastema interincisal superior es normal en un 98% de los niños de 6 a 7 años, pero la incidencia disminuye a sólo el 7% en jóvenes de 12 a 18 años. Así pues el frenillo labial superior puede valorarse mejor después de la erupción de los caninos permanentes. Los padres dan por hecha una relación de causa-efecto y hacen presión sobre el odontólogo para que extirpe el frenillo sin esperar.

Para Moyers el frenillo labial superior es la causa de la separación de los incisivos centrales superiores en sólo el 24% de los pacientes con diastema interincisal.

Muchos autores señalan que el verdadero diastema puede presentarse en aproximadamente un 10% de individuos sin un frenillo labial



**Figura 17.4.** (A) Frenillo labial superior insertado en la papila interincisiva vestibular. No existe un diastema importante. (B) Frenillo labial superior que provoca problemas periodontales.

superior en posición anómala y también podremos observar un frenillo labial situado marginalmente sin diastema. La relación entre diastema y la posición del frenillo ha sido ampliamente discutida e investigada. Los estudios demuestran que el frenillo labial superior consta de dos partes: un tabique de tejido conjuntivo en la sutura maxilar que separa el reborde dental superior en el plano sagital mediano y la placa del frenillo que corresponde al frenillo labial que aparece algo más tarde. Los gérmenes de los incisivos temporales están separados durante la elevación del tabique interdental, el cual, en condiciones normales, sufre una regresión o involución.

La reabsorción del tabique interdental varía considerablemente entre individuos. Suele estar relacionada con la involución del frenillo labial superior. Por tanto es posible que haya diastema verdadero sin frenillo en situación marginal. No obstante en la mayoría de los casos, la involución del tabique ocurre al mismo tiempo que la reabsorción de la placa del frenillo. Así existe una disminución del diastema fisiológico con la edad, y una relación entre el diastema y la posición del frenillo.

El diastema interincisal superior tiene una etiología multifactorial y deben descartarse otros factores como la presencia de hábitos perniciosos (succión digital o interposición del labio superior, etc.), descompensación de las fuerzas musculares intra y extrabucles (macroglosia, interposición lingual, etc.), presencia de un mesiodens o retención de un diente temporal, crecimiento excesivo del maxilar superior, maloclusión (clase II, división I<sup>a</sup>), agenesias o pérdidas dentarias, etc.

En la etiología del diastema interincisivo superior existen factores hereditarios evidentes. El 50% de los progenitores o hermanos está afectado de forma similar. Se ha detectado frecuentemente diastema medial en individuos con retraso mental.

La disparidad entre el tamaño de los maxilares y dientes se evidencia por apiñamiento o por formación de diastemas. Así aún se discute si el frenillo es el causante del diastema en todos los casos, porque hay muchas personas con frenillo labial hipertrófico sin diastema y otras con un gran diastema pero sin frenillo anormal; así pues no se ha comprobado que exista relación entre el tamaño y el nivel de inserción del frenillo labial superior con el tamaño del diastema interincisal. En cambio en la mayoría de los casos se relacionaría con la discrepancia entre la longitud del arco maxilar y el tamaño de los dientes.

#### 17.1.3.2. Limitación del movimiento del labio superior

El frenillo labial superior raramente es de naturaleza muscular, ya que por lo general son pliegues mucosos, pero si existe un componente

muscular importante puede actuar como de riendas flexibles limitando el movimiento del labio superior.

#### 17.1.3.3. Problemas de autoclisis en el vestíbulo

Un frenillo demasiado hipertrófico puede provocar acumulación de alimentos, y dificultar la autoclisis de la zona. También puede dificultar el cepillado dental al no existir el fondo de saco vestibular.

Secundariamente y en relación con estos problemas pueden también aparecer problemas periodontales por la inserción del frenillo en la papila interincisiva vestibular (figura 17.4).

#### 17.1.3.4. Labio corto y vermellón elevado

El frenillo labial superior puede elevar el vermellón y provocar un labio superior corto, lo que impedirá un buen sellado labial.

#### 17.1.3.5. Alteraciones en relación con la prótesis

El frenillo labial superior en una arcada desdentada puede oponerse a la normal ubicación de una prótesis removible parcial o completa, al desplazarse ésta en los movimientos del labio superior.

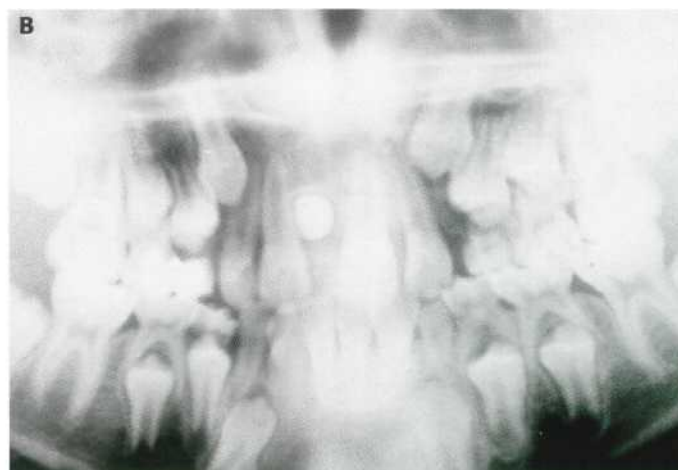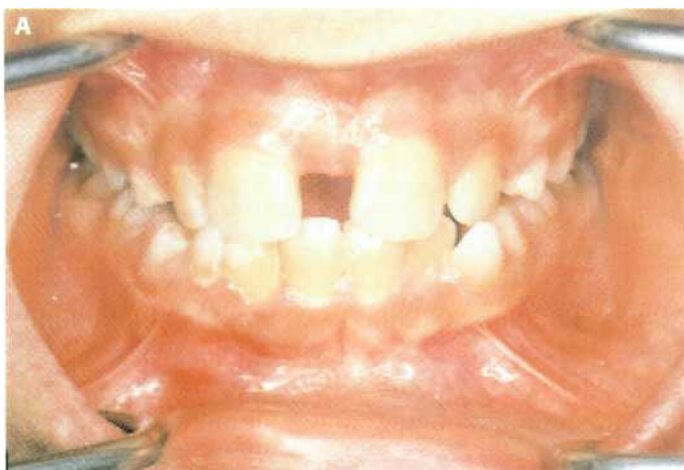La reabsorción del proceso alveolar en los pacientes edéntulos puede dejar el frenillo labial tan cerca de la cresta alveolar que interfiera con la estabilidad de la prótesis. Así mismo, puede darse la lesión del frenillo por decúbito. Si se rebaja la prótesis completa removible para dar cabida al frenillo hipertrófico o de inserción cercana a la cresta alveolar, se deteriora la estética y además puede perderse el cierre periférico. La exéresis del frenillo (Z-plastia) debe hacerse antes de construir la prótesis; de esta forma puede darse la suficiente extensión a las aletas de las placas y obtenerse, por tanto, un buen sellado periférico.

La patología que origina el frenillo labial superior puede producirse con un frenillo normal pero con inserción en la cresta alveolar o puede ser un frenillo hipertrófico con una inserción baja (papila interincisiva) o normal.

#### 17.1.4. DIAGNÓSTICO

El diagnóstico se basa en los datos clínicos ya expuestos, entre los que destacan la presencia de diastema interincisivo y la existencia de un signo de la papila positivo. Debemos realizar también un examen radiológico con el fin de destacar la presencia, por ejemplo, de un mesiodens y para valorar las características del hueso del diastema medial,





**Figura 17.5.** Diastema interincisivo superior (A). Imagen clínica. (B) Ortopantomografía que nos muestra la presencia de un mesiodens.

para lo cual recomendamos efectuar una ortopantomografía y una radiografía periapical de los incisivos centrales superiores (figura 17.5).

### 17.1.5. TRATAMIENTO

Cuando por la existencia de uno o varios signos clínicos se indique la cirugía deberá valorarse ante todo la edad del paciente, en especial cuando la indicación se deba a la existencia de un diastema interincisivo.

La cirugía eliminará el frenillo, pero sólo la ortodoncia cerrará el diastema. Algunos ortodoncistas prefieren hacer la exéresis quirúrgica o plastia del frenillo antes de cerrar el espacio, mientras que otros prefieren primero cerrar el diastema y hacer la cirugía después. Los que recomiendan esto último opinan que la cicatriz interdientaria resultante contribuiría a evitar la recidiva, y de otra manera el exceso de tejido cicatricial en la fase de curación puede evitar que el espacio entre los incisivos se cierre en una fecha posterior. En cambio, todos los cirujanos coinciden en que salvo casos excepcionales, la exéresis del frenillo no debe hacerse antes de que hayan erupcionado los caninos permanentes y que el cierre ortodóncico está sujeto a un alto grado de recidivas si no se hace previamente la exéresis quirúrgica. Algunos autores discrepan y creen que la mejor época para operar el frenillo labial superior es en el momento de la caída de los incisivos temporales y su reemplazo por los permanentes. Thomas y Chatenay, a su vez, opinan que el momento propicio es cuando hacen erupción los incisivos laterales. Finalmente Monti cree que la mejor época es antes de la erupción de los dientes temporales.

Podemos marcar las siguientes pautas terapéuticas que correlacionan existencia de frenillo labial superior y diastema interincisivo:

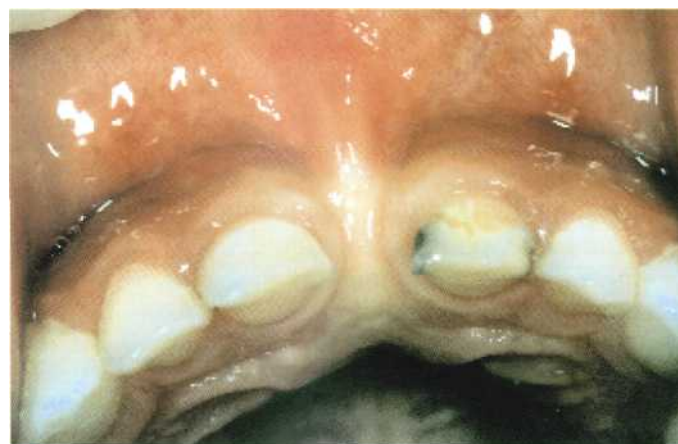#### 17.1.5.1. Frenillo labial superior en dentición temporal

- Si no han erupcionado los incisivos -> Abstención.
- Si han erupcionado los incisivos centrales y no pueden salir los incisivos laterales -> Cirugía.
- Si los incisivos centrales y laterales han erupcionado bien -\* Con ducta expectante.

Normalmente la exéresis profiláctica en dentición temporal no está indicada (figura 17.6).

#### 17.1.5.2. Frenillo labial superior en dentición definitiva

- Existencia de diastema con incisivos centrales erupcionados. Podemos optar por:
  - Ortodoncia.
  - Cirugía + Ortodoncia.



**Figura 17.6.** Frenillo labial superior en dentición temporal.

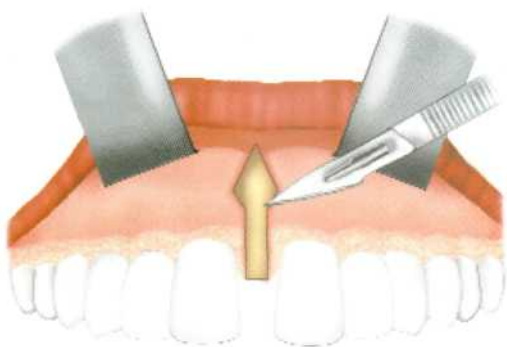
- Esperar la erupción de los incisivos laterales e incluso de los caninos.
- Si los incisivos centrales están erupcionados y no pueden erupcionar los incisivos laterales -> Cirugía + Ortodoncia.
- Cuando los incisivos centrales y laterales y los caninos están erupcionados y existe diastema -> Cirugía + Ortodoncia.

De acuerdo con este protocolo el tratamiento quirúrgico del frenillo labial superior raramente está indicado antes de los 12 años, es decir que deberemos esperar que los seis dientes anteriores estén erupcionados. En este momento la intervención quirúrgica se indica después de valorar y descartar las distintas etiologías del diastema interincisivo.

#### 17.1.5.3. Frenillo labial superior sin diastema interincisivo

- Con dentición. Podremos optar por:
  - Abstención.
  - Cirugía (cuando existen otros signos clínicos como por ejemplo labio corto, vermellón elevado, etc.).
- Sin dentición. Podremos optar por:
  - Abstención.
  - Cirugía, por motivos protésicos.

Aunque normalmente la indicación de cirugía ante la presencia del frenillo labial superior está en relación con la existencia de diastema interincisivo, es decir, por motivos ortodóncicos, en otros casos la indicación podrá estar relacionada con problemas de autoclisis, vermellón elevado, labio corto, etc.



**Figura 17.7.** Exéresis romboidal del frenillo labial superior (frenectomía) y cirugía fibrosa interincisal.

### 17.1.6. TÉCNICAS QUIRÚRGICAS

Para extirpar el frenillo quirúrgicamente se han propuesto numerosas técnicas. En primer lugar distinguiremos los diferentes tipos de cirugía que podemos efectuar:

#### 17.1.6.1. Cirugía mucosa (mucosa y muscular)

##### - Frenectomía

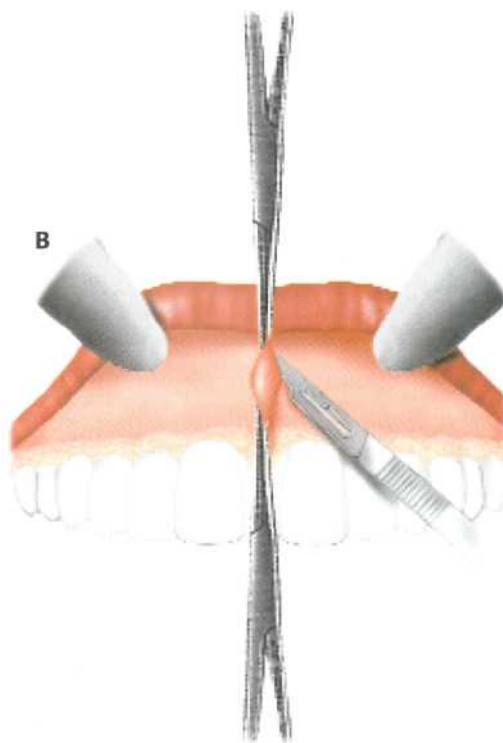
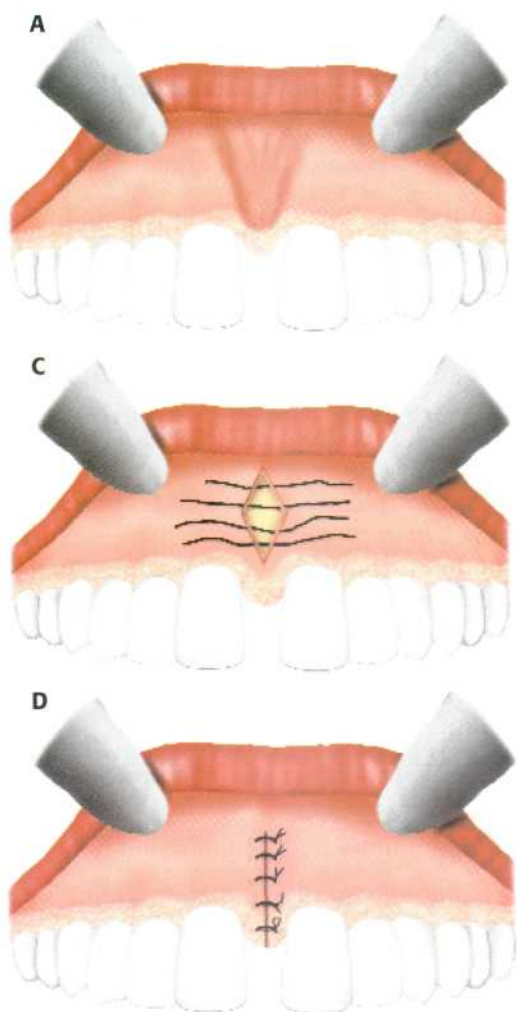
Consiste en la extirpación completa del frenillo que puede efectuarse mediante la exéresis simple o la exéresis romboidal.

La frenectomía labial se hace bajo anestesia local infiltrativa, procurando no distender demasiado la zona con el fin de no alterar las relaciones anatómicas lo que dificultaría su extirpación.

La frenectomía mediante exéresis simple es decir efectuando únicamente la sección o corte del frenillo con tijeras o bisturí y posterior sutura, no es una técnica recomendada ya que sus inconvenientes superan ampliamente la simplicidad de su realización. Con esta técnica, a menudo, no eliminamos el tejido sobrante, la cicatriz queda en la misma dirección del frenillo y no se consigue alargar el labio superior. No obstante, Ries Centeno recomienda esta técnica, seccionando solamente el extremo inferior en su inserción gingival y lo desplaza hacia arriba, y lo fija en el fondo del vestíbulo mediante unos puntos de sutura. Si no se elimina tejido, técnicamente debería catalogarse de frenotomía.

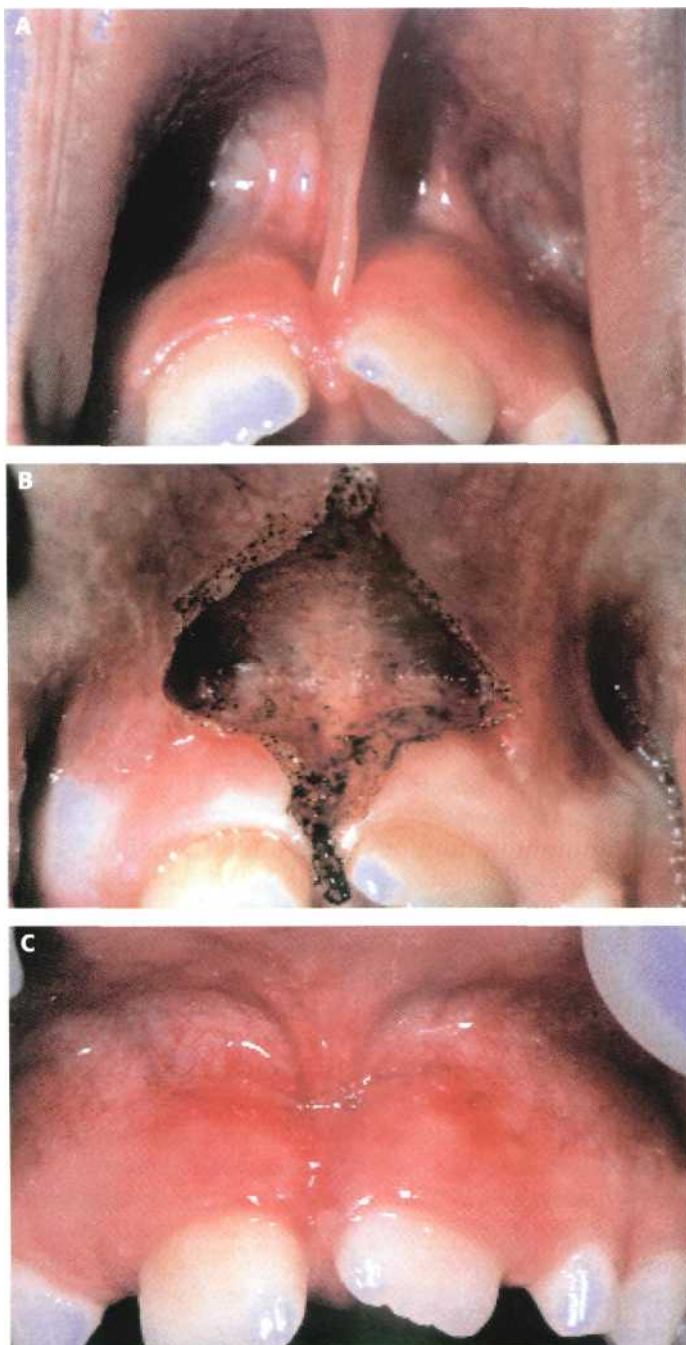
La exéresis romboidal o en "diamante" se hace en dos etapas. Primero se cortan las inserciones del frenillo en el labio superior y en la encía vestibular y después se retira la porción intermedia del frenillo y las fibras transalveolares (figura 17.7). El labio superior se extiende para ver bien el frenillo y después se colocan dos pinzas hemostáticas (mosquito recto), una pegada al labio y otra a la encía adherida. Se cortan las inserciones al labio y a la encía con tijeras o bisturí por fuera de las pinzas mosquito. Una vez retiradas las pinzas hemostáticas con la sección triangular del frenillo, nos quedará una herida romboidal en cuya profundidad podremos encontrar inserciones musculares que serán desinsertadas con el periostótomo de Freer pero preservando el periostio; después haremos hemostasia y posteriormente será suturada la herida (figura 17.8). El punto más profundo debe pasar a través del periostio en el fondo del vestíbulo bucal.

La frenectomía mediante exéresis romboidal es una buena técnica, pero tiene dos inconvenientes importantes: deja la cicatriz en la misma dirección del frenillo y no se consigue alargar el labio superior.



**Figura 17.8.** Exéresis romboidal del frenillo labial superior con la ayuda de dos pinzas hemostáticas.

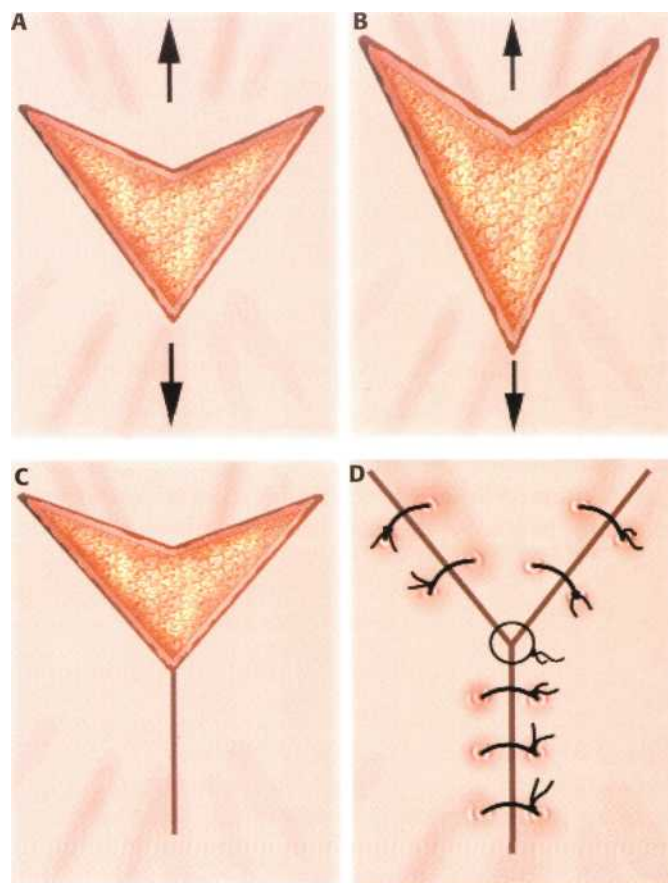




**Figura 17.9.** Frenectomía con láser de CO<sub>2</sub>. (A) Imagen preoperatoria. (B) Aspecto en el postoperatorio inmediato. (C) Control a las 3 semanas de la intervención quirúrgica.

La frenectomía puede efectuarse también con los láseres de alta potencia de CO<sub>2</sub>, Erbium:YAG y Erbium Cromium:YSGG. Las posibles ventajas de la utilización del láser son: acortamiento del tiempo operatorio, mayor precisión del corte, ausencia de contacto con el tejido, cirugía exangüe, postoperatorio inmediato con ausencia de edema y dolor, así como ausencia de retracción mucosa. Con el láser de CO<sub>2</sub> se emplean potencias de 10-15 W con haz desfocalizado que producen la vaporización del frenillo. La herida operatoria cicatriza por segunda intención (figura 17.9).

Kaban prefiere la frenectomía romboidal acompañada de dos descargas laterales en la unión entre la encía libre y la encía adherida. Estas descargas permiten el cierre de la porción labial y quedará un rombo cruento en la encía adherida que curará por segunda intención.



**Figura 17.10.** Técnica de la plastia V-Y.

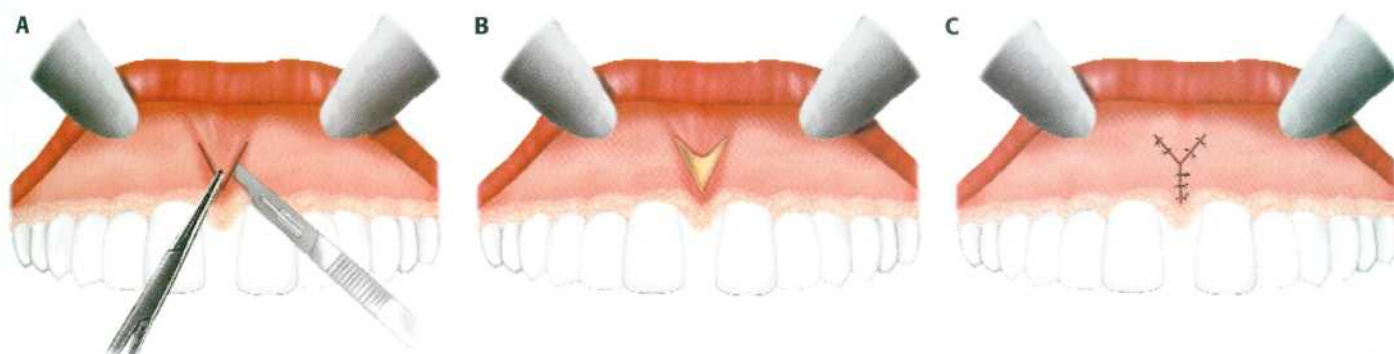
Cuando sea preciso regenerar encía adherida en la zona interincisal, tras la frenectomía romboidal, recomendamos un colgajo de traslación de grosor parcial. Este colgajo preserva el reborde gingival marginal del diente adyacente pero traslada el resto de la encía adherida. El defecto creado en la zona dadora cicatriza por segunda intención. Otra opción sería la utilización de un injerto mucoso libre.

#### - Frenotomía o reposición apical del frenillo.

Esta técnica se basa en la plastia V-Y, es decir en hacer una incisión en forma de V a través de la mucosa hasta el periostio a ambos lados del frenillo, con la reposición apical de éste. Al suturar queda una herida en forma de Y (figura 17.10). Al colocar las suturas, el primer punto debe estar en la profundidad del vestíbulo y coger el periostio en la base de la herida para evitar la pérdida de profundidad vestibular. Este punto tiene las mismas características que el de colchonero, pero en el intermedio atrapa el periostio en la base de la herida para evitar la pérdida de profundidad vestibular y después cumple los requisitos que ha de poseer la sutura de la punta de un colgajo que tiene un ángulo agudo. Hay que traspasar la submucosa del ángulo del colgajo respetando su superficie, con el fin de no producir la necrosis de este ángulo debido a la isquemia que se ocasionaría con la tensión del nudo. La aproximación de los bordes de la herida es importante en la mucosa labial. Este procedimiento tiene el inconveniente de producir un bulto de tejido excesivo en el fondo del vestíbulo. Se produce una cicatrización retráctil en la misma dirección del frenillo y además no permite alargar el labio (figura 17.11).

Ginestet refiere que Dal Pont recomendaba esta técnica, con una incisión en V en la implantación gingival del frenillo. Tras curetear y desprender las adherencias, arrastraba hacia arriba el frenillo en su conjunto. Acepta que muchas veces debía extirpar el exceso de mucosa, con lo que realmente la técnica aplicada es la exéresis romboidal. La frenotomía es





**Figura 17.11.** Frenotomía o reposición apical del frenillo labial superior.



**Figura 17.12.** Frenotomía mediante la técnica de Koerner.

una técnica que no recomendamos ya que no consigue eliminar el frenillo labial, sino que lo traslada al fondo del vestíbulo bucal (reposición apical). Pero algunos autores realizan la frenotomía en tres fases:

- Reposición apical del frenillo (plastia V-Y).
- Exéresis de las fibras transeptales entre los incisivos centrales.
- Gingivoplastia o recontorneamiento de las papilas vestibulares y/o palatinas.

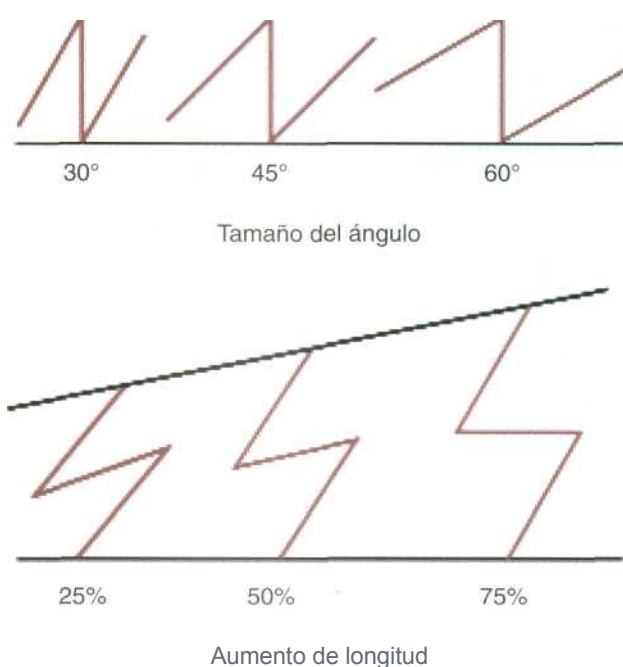
Kruger y Worthington y Evans también recomiendan la plastia V-Y, especialmente en los niños de 6 a 8 años tras la erupción de los incisivos centrales superiores.

Koerner y cols, en los casos de frenillos anchos con base triangular superior efectúan una incisión en V con extensiones laterales de la incisión; éstas se hacen en dirección labial "a modo de vestibuloplastia" y en la unión mucogingival. La sutura en el fondo del vestíbulo incluye el periostio y el defecto creado cicatriza por segunda intención (figura 17.12).

#### - Z-plastia

La Z-plastia es, según nuestro criterio, la técnica de elección para la cirugía del frenillo labial superior, ya que consigue eliminarlo dejando la cicatriz mucosa en otra dirección a la del frenillo inicial y además conseguimos alargar el labio superior profundizando el vestíbulo. Levantamos el labio para mantener tenso el frenillo y hacemos una incisión vertical en el centro de su eje mayor. Con dos incisiones laterales paralelas que formarán un ángulo de 60° con la incisión central, puesto que de esta forma se consigue alargar el labio un 75% (figura 17.13). La incisión inferior debe alejarse de la encía adherida. Una vez profundizadas todas las incisiones se levantan dos colgajos con bisturí o con tijeras de disección de punta roma que serán transpuestos como se observa en la figura 17.14. Antes de proceder a la sutura de los colgajos disecados deberemos eliminar todas las inserciones musculares que puedan existir en la zona con un periostótomo de Freer pero sin lesionar el periostio que cubre el hueso maxilar. En la figura 17.15 vemos toda la técnica paso a paso.

Ginestet refiere que Mathis combinaba la exéresis romboidal con la Z-plastia. Tras efectuar la primera, realizaba dos incisiones en los polos



**Figura 17.13.** Técnica de la Z-plastia.

superior e inferior del rombo y una vez liberadas sus adherencias profundas preparaba dos colgajos que eran entrecruzados como en la plastia en Z (figura 17.16).

#### 17.1.6.2. Cirugía fibrosa

Consiste en la exéresis en cuña de la encía adherida y las fibras transeptales situadas entre los incisivos centrales superiores, que se extenderá hacia la papila palatina. Al retirar este tejido interincisal debe tenerse la precaución de preservar la encía cervical mesial de los incisivos centrales con el fin de mantener el contorno gingival. Las incisiones se hacen hasta el hueso, para asegurarnos la eliminación de las fibras transeptoales o transeptales (figura 17.17). Para comprobar que no quedan fibras puede pasarse una gasa estirada a través de la incisión y así

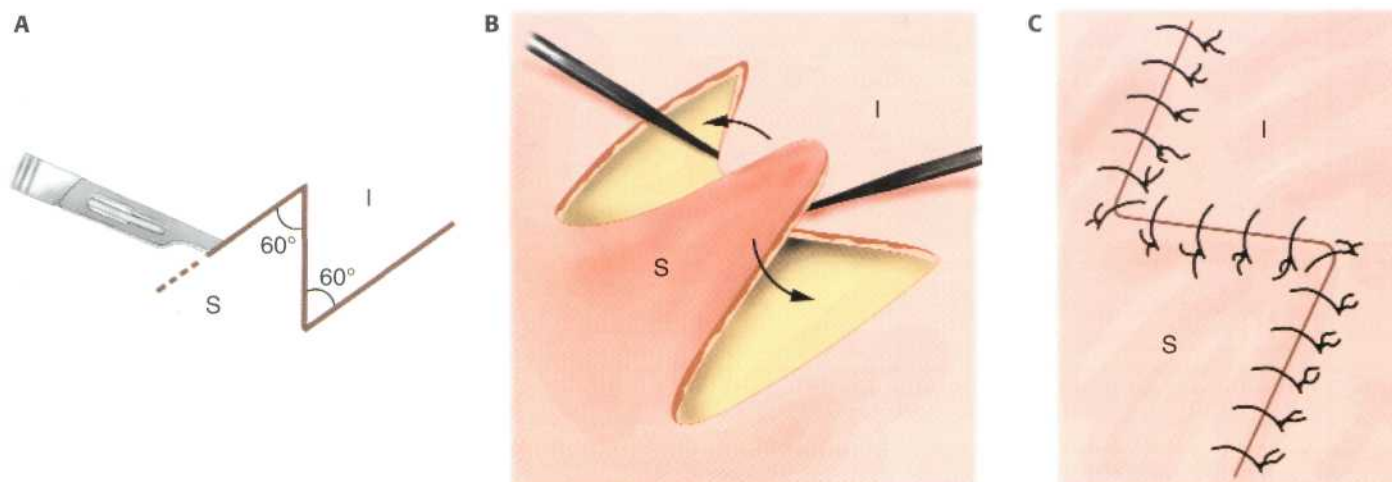


Figura 17.14. Z-plastia (S) Colgajo superior. (I) Colgajo inferior.

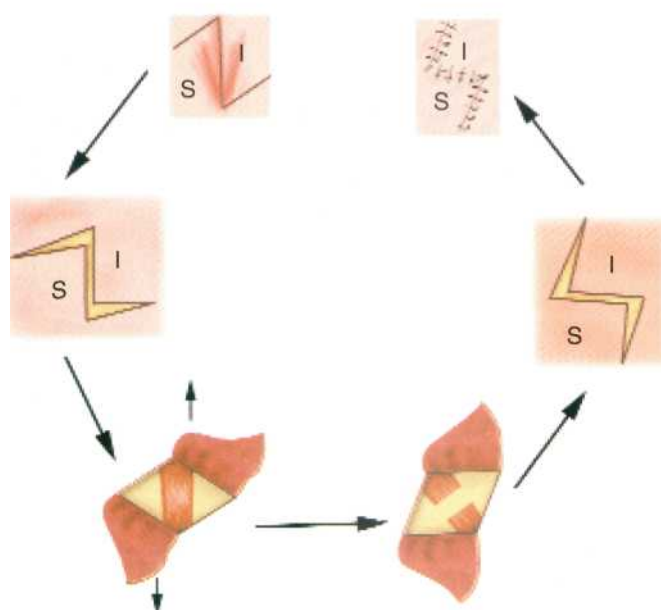


Figura 17.15. Secuencia quirúrgica de una Z-plastia. (S) Colgajo superior. (I) Colgajo inferior.

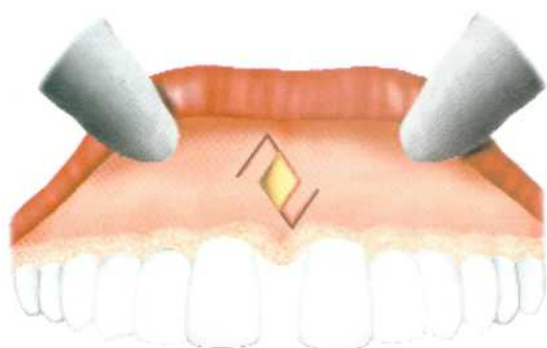


Figura 17.16. Exéresis romboidal con plastia en Z.

ejercer una acción de arrastre (figura 17.18). La herida en la encía insertada no podrá suturarse de forma adecuada, sino que tendrá que curar por segunda intención. Podrá colocarse un apósito, tipo cemento quirúrgico, que retiraremos a los 4-7 días.

Las fibras transeptales se reorganizan entre los 10 y 14 meses tras la cirugía fibrosa.

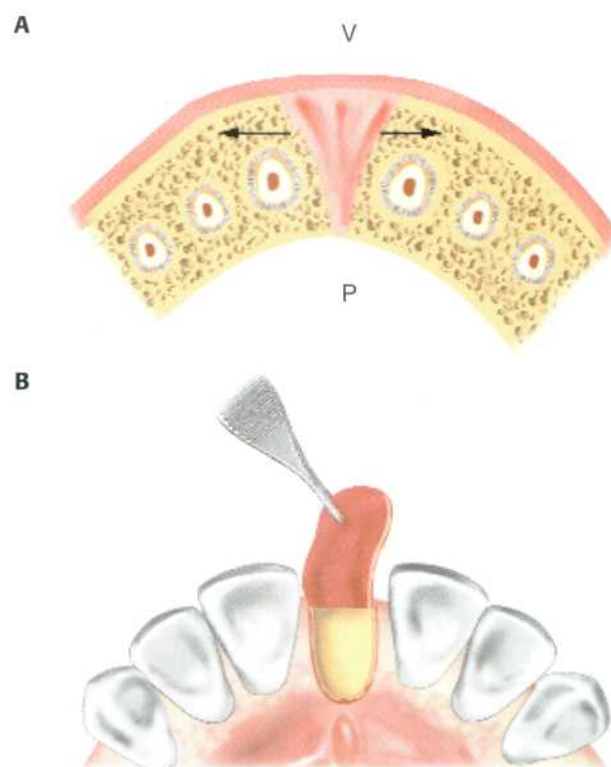


Figura 17.17. Cirugía fibrosa. (A) Fibras transeptales que van de vestibular a la papila palatina. (B) Exéresis de la zona fibrótica interincisal.

#### 17.1.6.3. Cirugía ósea

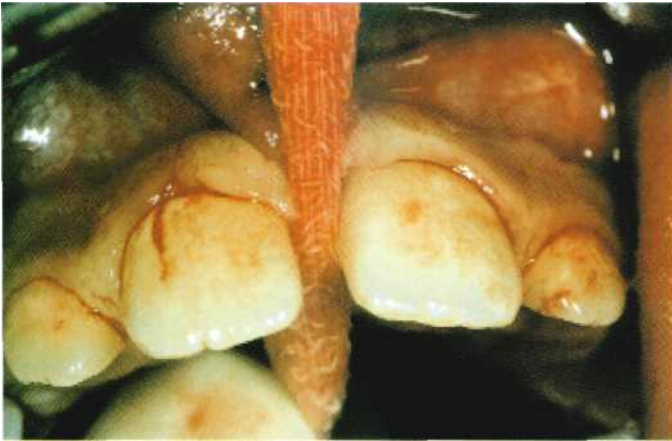
En los casos en que exista un espesor óseo importante entre los incisivos centrales superiores recomendamos efectuar una ostectomía interincisiva para disminuir el hueso que ocupa el diastema. La ostectomía en cuña se realiza con un escoplo de media caña o con pieza de mano con fresa redonda del número 6 de carburo de tungsteno. En la zona operatoria que queda al descubierto puede colocarse cemento quirúrgico.

Al efectuar esta maniobra debe vigilarse la situación del conducto nasopalatino con el fin de no lesionar las estructuras vasculares y nerviosas que discurren en su interior.

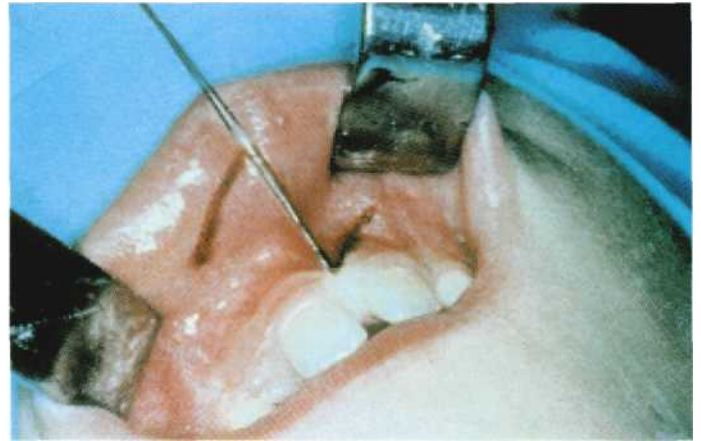
En todas las técnicas quirúrgicas descritas seguimos los pasos siguientes:

- Anestesia. En general se realiza la intervención quirúrgica con anestesia local infiltrativa supraperióstica en el fondo del vestibulo bu-

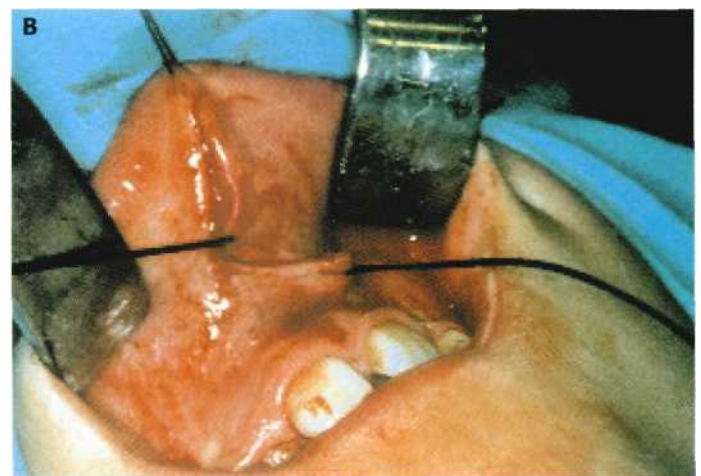
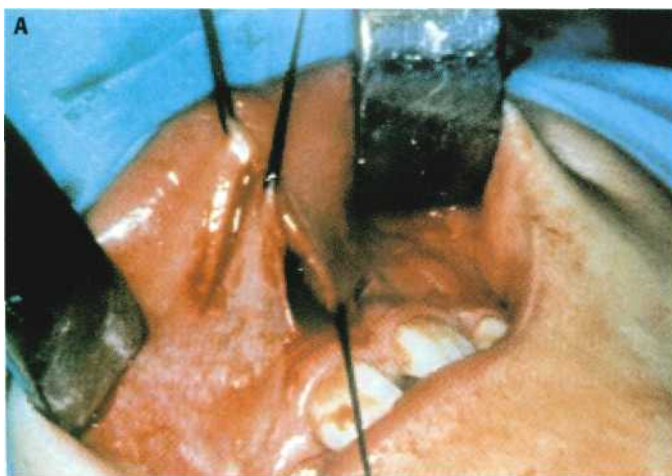




**Figura 17.18.** Acción de arrastre en la zona interincisal con una gasa estirada.



**Figura 17.19.** Incisión en la Z-plastia del frenillo labial superior.



**Figura 17.20.** Z-plastia del frenillo labial superior. (A) Despegamiento de los colgajos. (B) Transposición de los dos colgajos.

cal por encima de los incisivos centrales superiores procurando no distender demasiado la zona, aunque dado que muchos de estos pacientes son menores de 15 años, solemos ayudarnos de la sedación endovenosa o con óxido nitroso o incluso podemos llegar a la anestesia general en casos especiales. Algunos autores para evitar que la infiltración anestésica borre las relaciones anatómicas, prefieren inyectar el anestésico local por fuera del frenillo haciendo un bloqueo regional justo a la salida de ambos nervios infraorbitarios o algo más inferiormente, ya que con ello se consigue una anestesia de las partes blandas que conforman el labio superior y el vestíbulo de la premaxila. Normalmente se complementa la anestesia con la infiltración en la zona nasopalatina. Si se realiza una Z-plastia, puede ser necesario reforzar la anestesia del labio superior con alguna punción e infiltración de anestésico en la zona donde se ha diseñado el colgajo labial superior.

- Incisión. Con mango del n° 3 y hoja de bisturí del n° 15. El tipo de incisión dependerá de la técnica quirúrgica escogida (figura 17.19).
- Despegamiento de la mucosa. En algunos casos como en la Z-plastia deberemos hacer la disección de los colgajos mucosos, con bisturí o con tijeras de disección finas de punta roma (figura 17.20).
- Desinserción de las adherencias fibróticas o inserciones musculares con la ayuda del periostótomo de Freer o de Obwegeser, procurando no lesionar el periostio. Ginestet recomienda curetear ligeramente el reborde óseo para desprender los elementos fibrosos que se adhieren a él.
- Exéresis del tejido fibroso interincisal (figura 17.21).
- Osteotomía interincisiva con escoplo de media caña, golpeando con la mano o con un martillo; también puede utilizarse la pieza de mano

con fresa redonda de carburo de tungsteno del número 6 o con fresas de Lindemann (figura 17.22).

- Exéresis de los tejidos blandos sobrantes.
- Sutura con ácido poliglicólico (Dexon®) o seda atraumática de 4/0 con aguja C16 a C12. Si colocamos puntos no reabsorbibles, los retiramos a los 7 días. Preferimos utilizar la sutura reabsorbible para no tener que sacar los puntos en los niños que suelen ser muy aprensivos (figura 17.23).

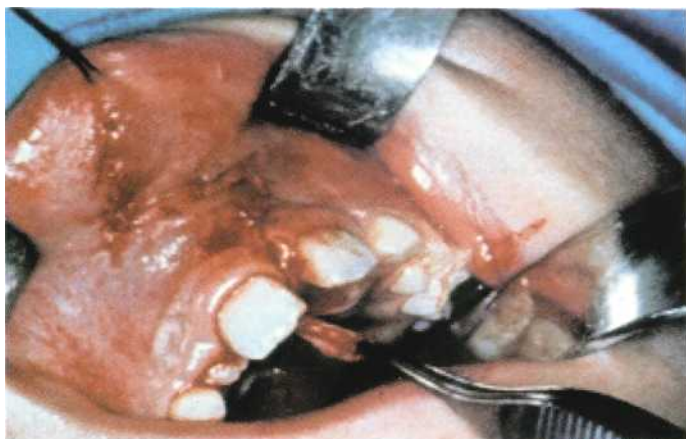Al efectuar estas técnicas de exéresis del frenillo labial superior es posible tener un cierre primario con sutura de los bordes mucosos y si queda algún pequeño defecto puede dejarse cicatrizar por segunda intención. También podemos optar por la epitelización secundaria cuando dejamos una superficie perióstica expuesta que cicatrizará por segunda intención intentando así evitar un acortamiento del vestíbulo.

- Colocamos cemento quirúrgico (1 semana) en las zonas en las que el hueso queda al descubierto.

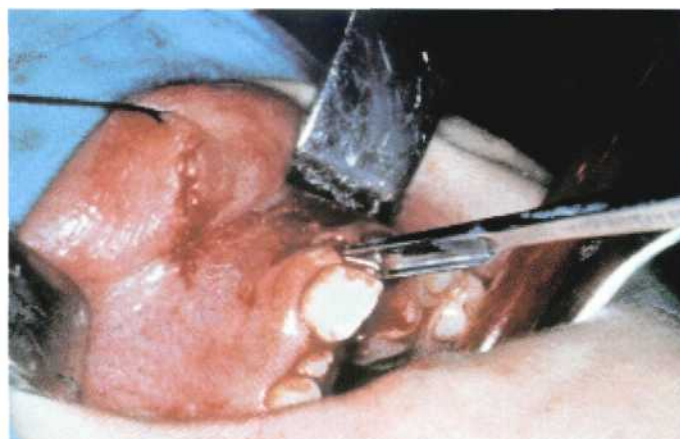
En el postoperatorio aparece dolor local y tumefacción del labio superior, por lo cual indicamos un analgésico-antiinflamatorio (AINE) y colutorios para mantener una buena higiene bucal. La tumefacción puede controlarse con un apósito compresivo externo en forma de bigote durante unas 24 a 48 horas y con la aplicación local de frío.

El cierre del diastema suele producirse espontáneamente después del tratamiento quirúrgico del frenillo y la erupción de los caninos permanentes. Si los seis dientes anteriores están en la arcada y no se cierra el diastema será necesario iniciar el tratamiento ortodóncico pertinente.

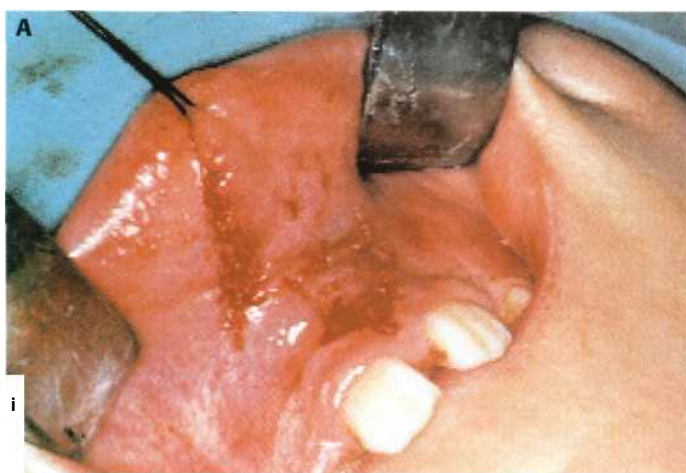



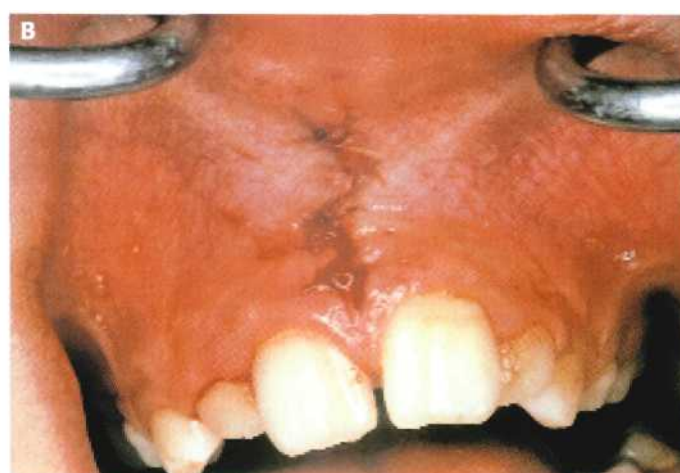**Figura 17.21.** Exéresis del tejido fibroso interincisivo.



**Figura 17.22.** Osteotomía interincisiva con escoplo de media caña.



**Figura 17.23.** Sutura de la zona operatoria. (A) Sutura en una Z-plastia. (B) Sutura en una exéresis romboidal.



En los pacientes con frenillo labial superior, que presentan secuelas de una fisura labio-alvéolo-palatina (F.L.A.P.), debe hacerse además de la exéresis del frenillo la profundización del vestibulo bucal mediante la colocación de un injerto libre de fibromucosa palatina.

## 17.2. FRENILLO LABIAL INFERIOR

Es un repliegue de la mucosa bucal, situado en la línea media y que conecta el labio inferior con la encía adherida y la papila interincisal inferior. La hipertrofia o inserción anormal del frenillo labial inferior es menos frecuente en la praxis diaria que la del frenillo labial superior.

### 17.2.1. TIPOS

Dependiendo de las estructuras que forman el frenillo podemos distinguir:

#### 17.2.1.1. Frenillo fibroso

Compuesto de tejido conectivo y la membrana mucosa.

#### 17.2.1.2. Frenillo muscular

Pueden estar integrados distintos músculos:

- Músculos de la borla del mentón y cuadrado del mentón o de los labios. Estos músculos producen la elevación del mentón y se originan en la superficie externa de la mandíbula. Su función es importante para

poner en tensión y definir el labio inferior en la expresión facial. Por tanto si debemos abordar esta zona, haremos una disección subperióstica, lo que permitirá la refijación sin interferir la función muscular.

- Músculo depresor del labio inferior. Se origina en la fosa incisiva y se inserta en las fibras profundas del labio inferior. Este músculo se localiza más cerca de la mucosa que de la superficie cutánea y a menudo puede estar involucrado en el espesor del frenillo labial inferior.

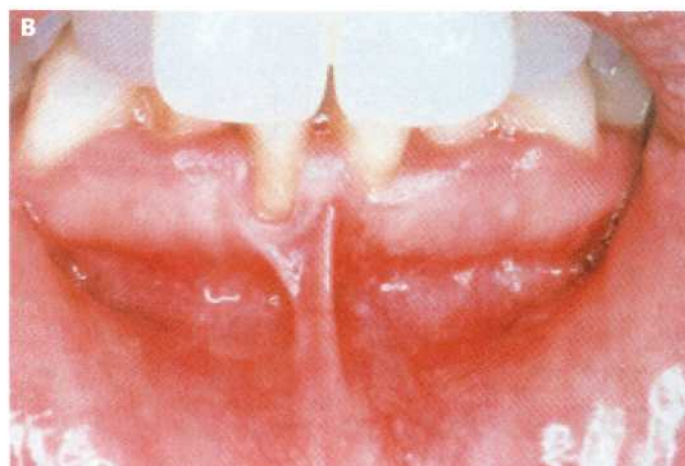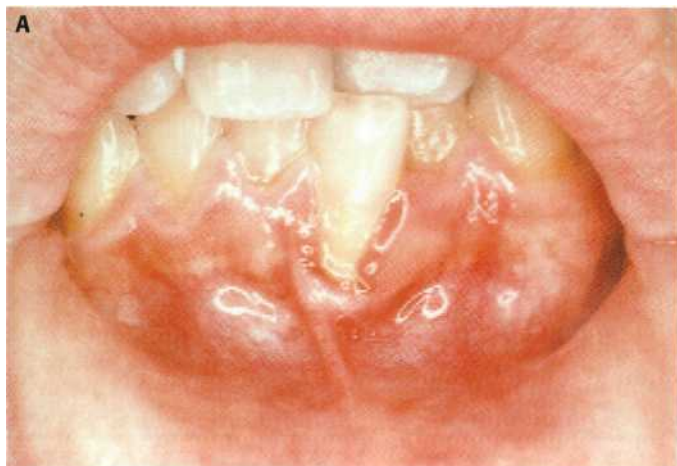#### 17.2.1.3. Frenillo mixto o fibromuscular

### 17.2.2. SIGNOS CLÍNICOS

#### 17.2.2.1. Patología periodontal

El frenillo labial inferior puede comprometer la salud de los tejidos periodontales por vestibular de los incisivos centrales inferiores. Esta banda de tejido puede contribuir a aumentar la profundidad del espacio anormal entre la raíz de un diente y la encía, desplazando los tejidos marginales y disminuyendo la cantidad de encía adherida o provocando una recesión gingival (figura 17.24).

Cuando el frenillo labial inferior se inserta alto sobre la papila interincisiva vestibular produce tracción sobre ella con el movimiento labial. Se desencadenará un problema mucogingival con inflamación crónica, bolsa periodontal y retracción de la encía adherida. Puede llegar a causar reabsorción de la cortical externa (que suele ser muy fina) y movilidad dentaria.



**Figura 17.24.** Patología periodontal producida por el frenillo labial inferior. (A) Recesión gingival en el 3.1, que está en malposición. (B) Recesión gingival en el 4.1.

#### 11.2.2.2. Diastema interincisal inferior

Un frenillo labial inferior prominente puede dar lugar a un diastema interincisal, especialmente si está asociado a un frenillo lingual muy potente.

#### 17.2.3. TRATAMIENTO

Ante la presencia de problemas periodontales se impone eliminar el frenillo y aumentar la encía adherida de la región (figura 17.25).

Recomendamos la exéresis del frenillo, con reposición apical, seguida de técnicas de cirugía periodontal como: injerto libre de fibromucosa palatina, fenestración del periostio y colgajos de rotación lateral, etc.

La técnica más empleada para tratar las recesiones gingivales es la realización de un injerto gingival libre que comprende cuatro tiempos:

- Preparación mecánica (raspado y alisado) y química (ácido cítrico) de la raíz (figura 17.25B).
- Resección del frenillo y confección de un lecho conjuntivo para recibir el injerto. Se efectúa una incisión horizontal, preparando un colgajo de grosor parcial y preservando el periostio. Posteriormente hacemos dos incisiones verticales en los dos extremos de la incisión horizontal hasta dejar al descubierto la zona receptora (figura 17.25B).
- Toma del injerto normalmente del paladar (fibromucosa o tejido conectivo subepitelial) (figura 17.25C y D).
- Colocación y fijación del injerto en su lecho (sutura con el periostio) (figura 17.25E).

Se recomienda la compresión sobre el injerto con gasa humedecida durante 10 minutos; protegemos la zona operatoria con cemento quirúrgico.

Debemos eliminar en estos pacientes los posibles traumas oclusales y recomendarles una buena higiene bucal ya que ambos factores suelen estar muy implicados en las lesiones periodontales de la zona incisal inferior. Posteriormente se imponen controles periódicos cada 6 meses.

En la cirugía del frenillo labial inferior no se suele recomendar el empleo del láser quirúrgico; en todo caso se usarán los láseres de Erbium:YAG o Erbium:YSGG por su menor efecto térmico.

### 17.3. FRENILLO LINGUAL

El frenillo lingual suele constituir frecuentemente un elemento patológico, que se caracteriza por ser un sólido cordón, que se inicia en la cara inferior de la lengua; en las proximidades de su extremo apical,

recorre su tercio medio, se vuelve hacia adelante, y se inserta en la línea media de la mucosa del suelo de la boca. El extremo anterior del frenillo lingual se asienta en la cara lingual de la mandíbula y en el borde de la arcada dentaria, es decir, entre los incisivos centrales inferiores. Muchas veces el frenillo lingual del neonato es muy corto y se inserta cerca de la punta de la lengua. En la mayoría de los casos esto se corrige espontáneamente en los primeros años de vida (2-5 años) por el crecimiento en altura de la cresta alveolar y el desarrollo de la lengua.

#### 17.3.1. TIPOS

Dependiendo de las estructuras que forman el frenillo podemos distinguir:

##### 17.3.1.1. Frenillo fibroso

Compuesto de tejido conectivo y la membrana mucosa (figura 17.26).

##### 17.3.1.2. Frenillo muscular

Pueden estar involucrados distintos músculos en el frenillo lingual:

- Músculo geniogloso. El geniogloso es un músculo extrínseco potente de la lengua. Este par de músculos se originan en los tubérculos geni superiores y sus fibras superiores y anteriores irradian hacia la punta de la lengua, y el resto de sus fibras pasan hacia atrás al dorso de la lengua, y hacia abajo, al borde superior del hueso hioides. Cuando se contraen las fibras superiores, la punta de la lengua desciende y es llevada hacia adelante. Las fibras inferiores ejercen una tracción sobre el hueso hioides elevándolo y llevándolo hacia adelante. Debido a que este músculo es muy importante para los movimientos adecuados de la lengua, no debe sacrificarse toda su fijación en los procedimientos quirúrgicos; no obstante sí que podemos seccionar la porción superior sin causar limitación alguna en la movilidad de la lengua (figura 17.27).

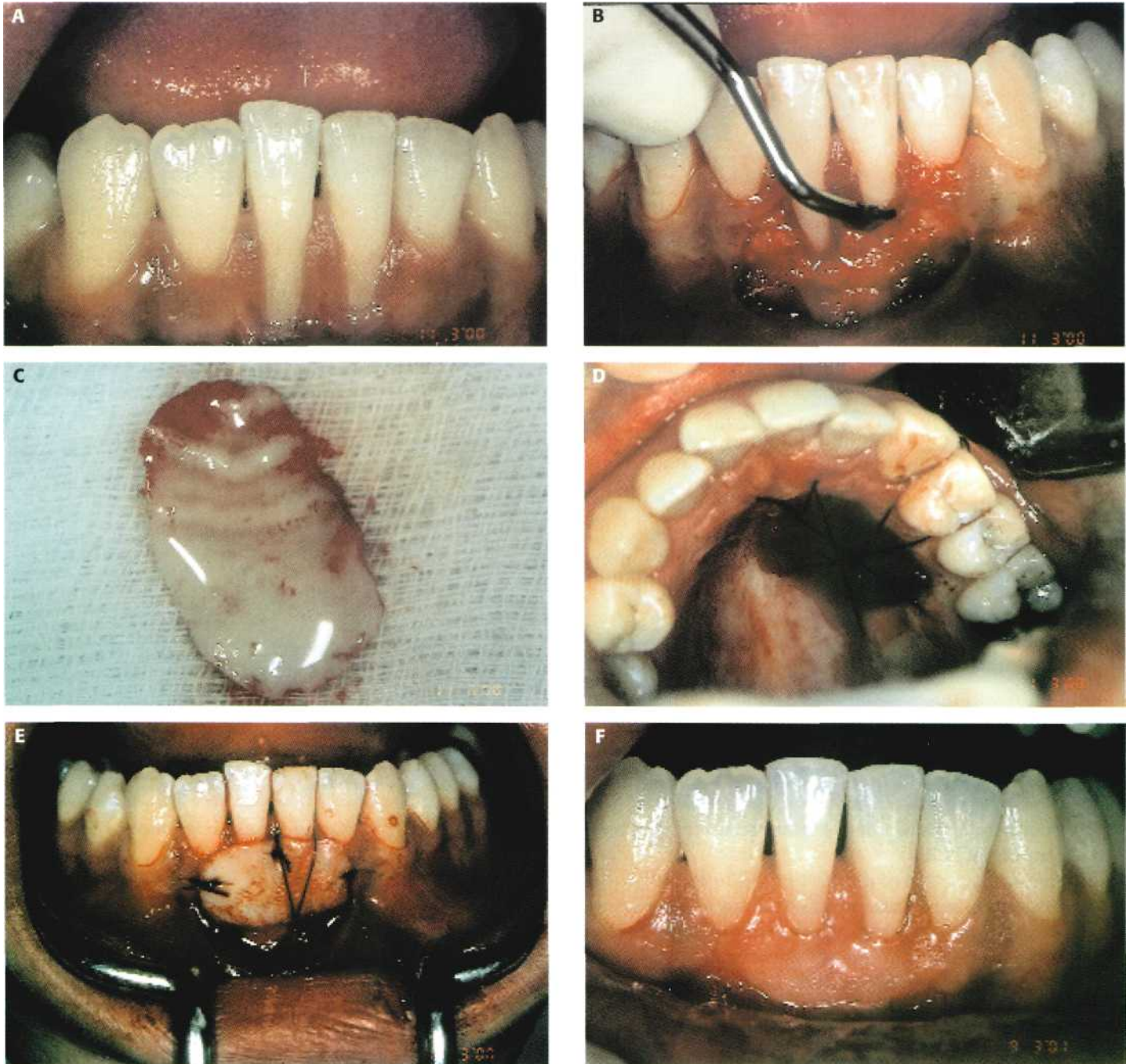
- Músculo genihioideo. El músculo genihioideo se origina en el tubérculo geni inferior y se inserta en la superficie anterior del cuerpo del hueso hioides; funciona cuando este hueso está fijo; entonces actúa como un depresor de la mandíbula.

##### 17.3.1.3. Frenillo mixto o fibromuscular

En los frenillos linguales se observa por un lado una unión tendinosa firme con el suelo de la boca y, por otro, un cordón fibroso unido al proceso alveolar (figura 17.28).

Es importante recordar que además de las estructuras musculares, ya comentadas, existen en esta zona importantes relaciones con el con-





**Figura 17.25.** Lesión periodontal en relación con el frenillo labial inferior. (B) Preparación mecánica de las raíces y confección de un lecho conjuntivo. (C) Injerto libre obtenido del paladar. (D) Zona dadora con un apósito para favorecer su curación. (E) Colocación y fijación del injerto en su lecho. (F) Imagen clínica del resultado obtenido.

ducto de Wharton (que drena la saliva de la glándula submaxilar) y su carúncula de salida, con el conducto de Rivini (que drena la saliva de la glándula sublingual), el nervio lingual y los vasos sublinguales (figura 17.29).

### 17.3.2. SIGNOS CLÍNICOS

El frenillo lingual origina básicamente dos problemas: el primero, la fijación de la lengua al suelo de la boca (anquiloglosia) y el segundo, el diastema interincisivo inferior.

#### 17.3.2.1. Anquiloglosia

El frenillo lingual puede causar una restricción del movimiento de la lengua que puede ser difícil de evaluar clínicamente. Para valorar este punto podemos utilizar el método descrito por Williams y Waldron:

A: Distancia entre el punto de inserción mandibular del frenillo y la glándula sublingual.

B: Distancia entre la glándula sublingual y la inserción lingual del frenillo.

C: Distancia entre la inserción lingual del frenillo y la punta de la lengua.

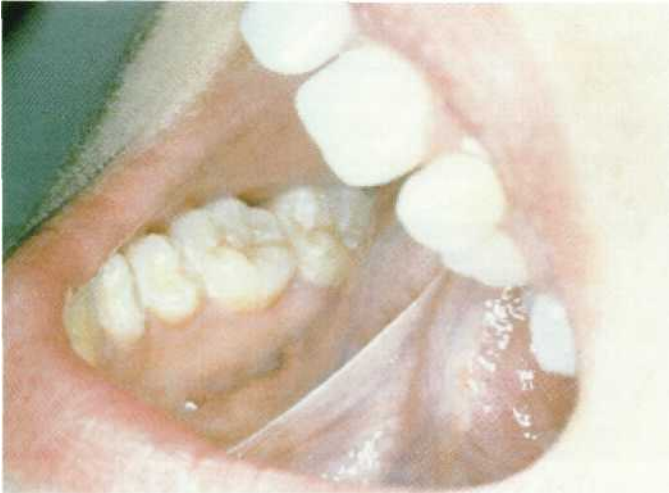$$R = \frac{C}{A + B + C}$$

R entre 0,14 - 0,22 = Movilidad lingual reducida R entre 0,22 - 0,39 =

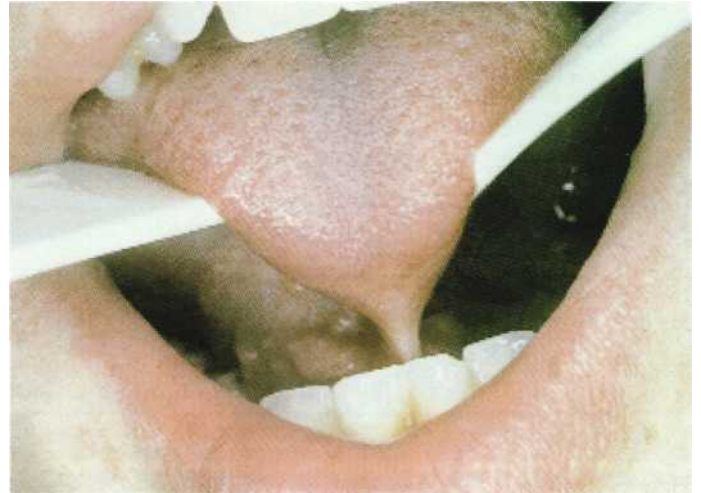Movilidad aceptable R entre 0,39 - 0,51 = Movilidad importante

Puede darse un diagnóstico de anquiloglosia cuando la lengua no puede contactar con el paladar duro con la boca abierta y cuando no

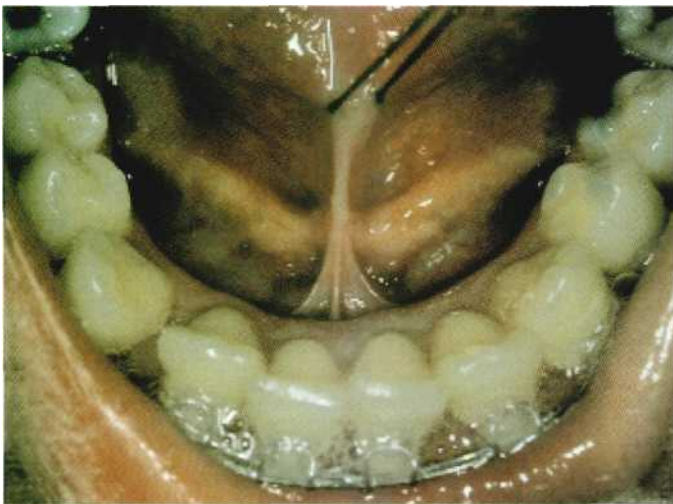



**Figura 17.26.** Frenillo lingual de tipo fibroso.



**Figura 17.27.** Frenillo lingual de tipo muscular.



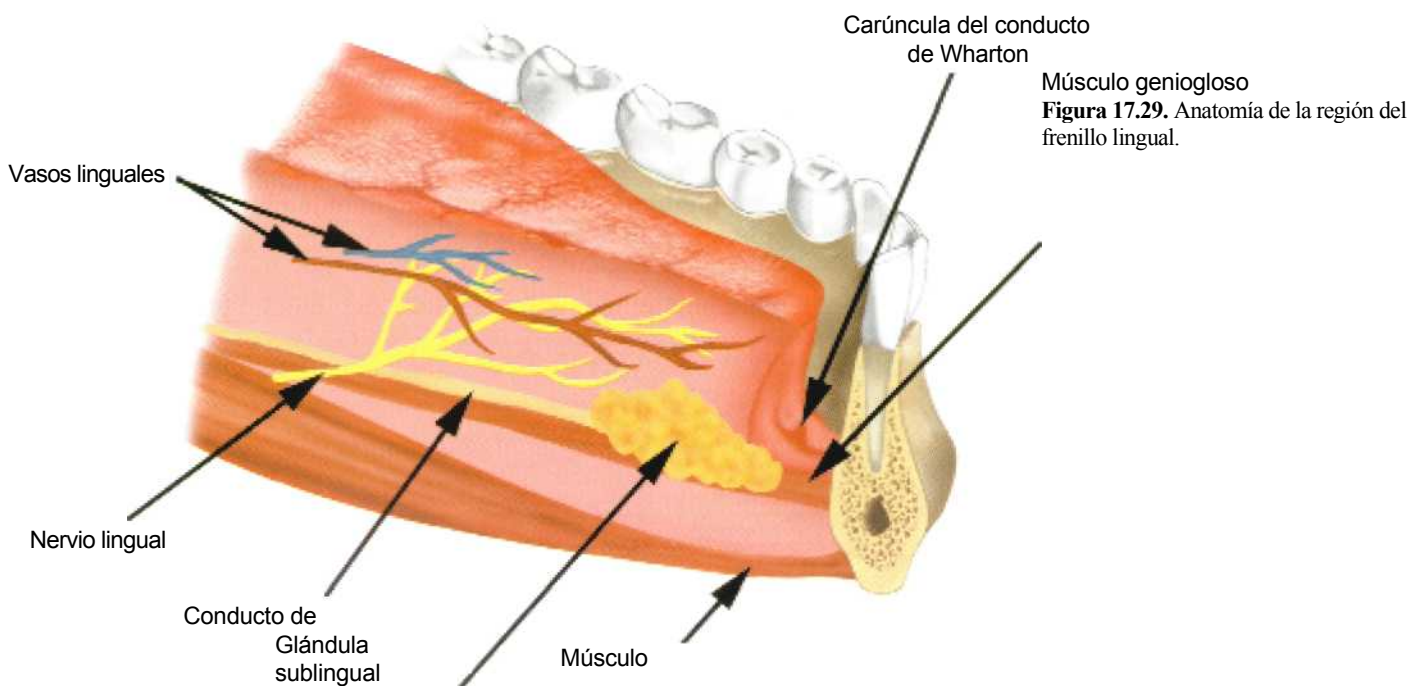
**Figura 17.28.** Aspecto clínico del frenillo lingual.

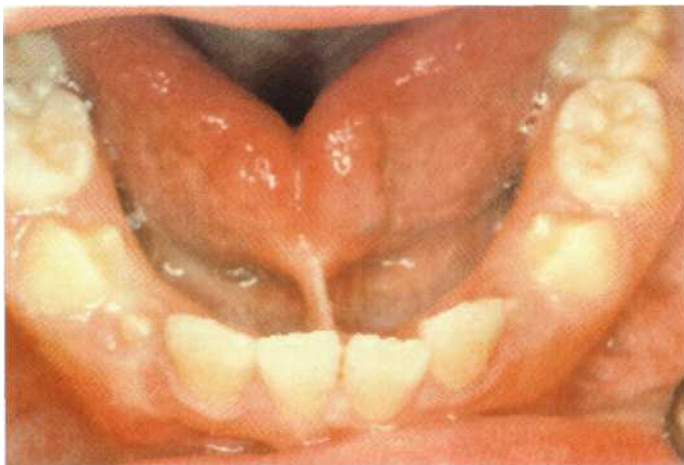puede protruirse la punta de la lengua más de 1-2 cm por fuera de los incisivos inferiores (figura 17.30).

Autores como Kotlow, han estudiado los valores de la "lengua libre" que es la longitud de lengua desde la inserción del frenillo lingual en la cara ventral de la lengua hasta la punta de la lengua. Sus resultados permiten establecer las siguientes categorías de anquiloglosia:

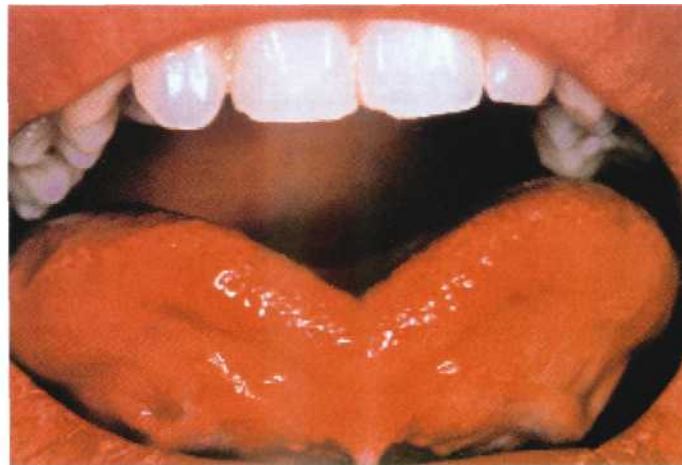
- Lengua libre normal: mayor de 16 mm (clínicamente aceptable).
- Clase I: de 12 a 16 mm (anquiloglosia leve).
- Clase II: de 8 a 11 mm (anquiloglosia moderada).
- Clase III: de 3 a 7 mm (anquiloglosia severa).
- Clase IV: menor de 3 mm (anquiloglosia completa).

La existencia de anquiloglosia puede provocar distintos problemas: - Dificultades en la succión. La opinión más aceptada es que rara vez tiene trascendencia pero algunos autores defienden que un frenillo prominente dificulta la succión por parte del recién nacido y puede causar inflamaciones del pezón materno. Es importante conocer y descartar otros factores etiológicos de las alteraciones de la succión, como pue-





**Figura 17.30.** Anquiloglosia producida por el frenillo lingual.



**Figura 17.31.** Aspecto bífido de la lengua que está encorvada hacia dentro por la acción del frenillo lingual.

den ser un insuficiente desarrollo muscular, diversas miotonías y compromisos de la vía aérea como la atresia de coanas o la retrognatia mandibular, entre otros.

- Dificultades en la deglución. Se favorece la persistencia de una deglución atípica (posición de la lengua entre los incisivos) lo cual provocará la inclinación vestibular de los incisivos superiores e inferiores con la aparición de una mordida abierta anterior y un colapso en el crecimiento del maxilar superior.

- Alteraciones en la fonación, sobre todo de las consonantes lingüodento-labiales. Muchos autores creen que la restricción de los movimientos de la lengua rara vez es causa de un impedimento en el lenguaje. No obstante es evidente que el paciente tiene los movimientos lingüales disminuidos, no puede excursionar la lengua más que un breve trecho y no logra tocar el paladar con ella, con la boca abierta. Para establecer si la dificultad en mover la lengua imposibilita la emisión correcta de ciertos sonidos o fonemas, pues no siempre existe relación entre los dos, se debe consultar con un fonoiatra-logopeda. En la mayoría de casos se sustituye el sonido "f" y "v" por el sonido "fh". También pueden estar alterados los sonidos "t", "d", "n", "l", "s", "r", "z", etc.

Una vez realizada la exéresis del frenillo, el paciente deberá acudir al fonoiatra o logopeda para solucionar los problemas de fonación y lenguaje.

- En los intentos de movilización, la lengua adquiere una forma helicoidal o bífida y encorvada hacia dentro (figura 17.31).

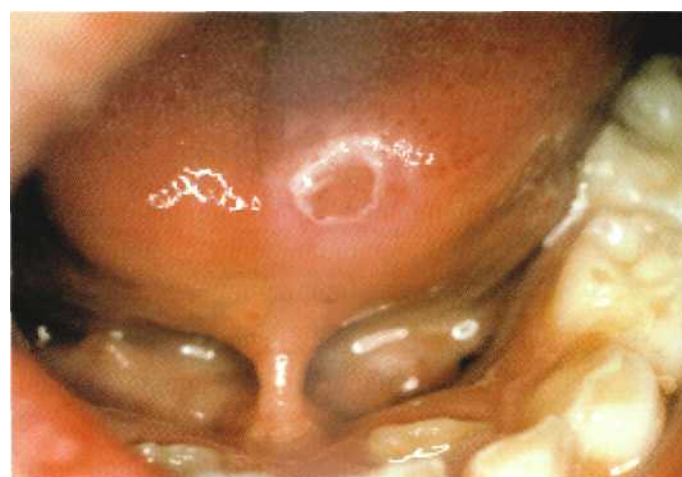
- Dificultad para la autoclisis. La anquiloglosia limita la lengua en su función limpiadora en el vestíbulo bucal. Se cita el aumento de la incidencia de caries en los molares por este motivo.

- Ulceraciones linguales. Pueden producirse ulceraciones en la lengua o en el frenillo dado que aquélla está pegada a los dientes anteriores, y se produce un roce o microtrauma continuo (figura 17.32).

- Problemas ortodóncico-ortopédicos.

El frenillo lingual en el niño tiene tendencia a corregirse espontáneamente. Sólo el 0,04% de los niños presentan anquiloglosia. Esto va en contra del tratamiento de rutina de la anquiloglosia en el lactante. Cuando en un niño en crecimiento, el frenillo lingual está insertado anormalmente puede producir de modo indirecto una posición incorrecta de los dientes y alteraciones del lenguaje. Cuando el frenillo es corto y se inserta en un sitio alto de la apófisis alveolar, la lengua adopta una posición plana en el suelo de la boca y esto puede generar una presión anormal contra los incisivos mandibulares al hablar y deglutir. Este problema se manifiesta con una inclinación labial excesiva de estos dientes (Wright).

Otra consecuencia de la posición aplanada del dorso de la lengua es que la bóveda palatina y el arco maxilar superior tienden a ser estrechos,



**Figura 17.32.** Anquiloglosia y ulceración por roce de la lengua con los dientes permanentes que erupcionan por lingual.

es decir a colapsarse. El desarrollo deficiente de la arcada superior es debido a que al estar retenida la lengua en el suelo de la boca, los bordes alveolares del maxilar superior no son estimulados para expandirse lateralmente, de modo que frecuentemente se produce una oclusión cruzada posterior y una mordida abierta anterior.

Si la cirugía está indicada y la frenectomía se hace a tiempo y se enseña al niño a colocar correctamente la lengua, a veces la posición de los dientes y la forma del arco maxilar superior se corrigen solas, pero aunque no ocurra esto, la corrección quirúrgica y la reeducación de la lengua por lo menos evitan que el tratamiento ortodóncico fracase.

La anquiloglosia está presente en diferentes síndromes, de los que destacamos el síndrome de Beckwith-Wiedemann, y la enfermedad de Riga-Fede.

### 17.3.2.2. Diastema interincisivo inferior

Este tipo de problema se presenta con poca frecuencia en el frenillo lingual, y en muchos casos se asocia a un frenillo labial inferior hipertrofico. El cordón fibroso se extiende entre los incisivos centrales inferiores hacia vestibular y provoca un diastema.

### 17.3.2.3. Alteraciones en relación con la prótesis

La presencia de un frenillo lingual anormalmente corto o con una inserción alveolar alta en un individuo desdentado, puede comprometer



la estabilidad de una prótesis removible inferior. El movimiento de la lengua puede desalojar con facilidad la prótesis si la inserción del frenillo en la cara lingual de la mandíbula está cerca de la cresta alveolar. Esto también puede suceder con un frenillo de longitud relativamente normal.

Será preciso en estos casos efectuar una frenectomía y en los casos que se asocia a frenillo labial inferior incluso puede indicarse una vestibuloplastia.

#### 17.3.2.4. Patología periodontal

Cuando el frenillo lingual se inserta en la papila interincisiva lingual produce tracción sobre ella con los movimientos de la lengua lo que se traducirá en la aparición de problemas periodontales en la zona lingual de los incisivos centrales inferiores (Ewart).

### 17.3.3. TRATAMIENTO

#### 17.3.3.1. Tratamiento conservador

Cuando estamos ante un frenillo lingual que produce una anquiloglosia moderada y en una edad temprana (antes de los 8 años) puede recomendarse un tratamiento conservador mediante mecanoterapia (fisioterapia miofuncional).

Efectuaremos distintos ejercicios:

- Colocar la lengua hacia el paladar.
- Sacar la lengua hacia el exterior.
- Apretar algún objeto con la lengua.

Estos 3 ejercicios se deben realizar 10 veces cada uno, 3 veces al día.

Estos ejercicios son también recomendables después de hacer la frenectomía lingual.

#### 17.3.3.2. Tratamiento quirúrgico

Antiguamente se efectuaban frenectomías en los Servicios de Pediatría destinados a niños lactantes (Nursery) ante la sospecha de una anquiloglosia que pudiese dificultar la succión del lactante. En la mayoría de casos no se obtenía un resultado definitivo (Marmet y cols.).

El frenillo lingual debe ser eliminado en las anquiloglosias completas (clase IV) debido a la gran restricción de los movimientos linguales. La mayoría de frenillos de clase III también se benefician de la frenectomía. Los niños muchas veces se adaptan a una inserción corta (clase III) pero también es recomendable la exéresis quirúrgica. Los niños con anquiloglosia moderada (clase II) y ligera (clase I) son los más difíciles de evaluar. La mayoría de estos niños no parecen tener alteraciones en la fonación, ni ninguna otra patología referida a la presencia del frenillo lingual (Kotlow).

Otras razones para decidir la exéresis del frenillo lingual son: alteraciones de la deglución, dificultad para comer y beber, dificultad para tocar instrumentos de viento, etc., y en los adultos, inestabilidad de la prótesis y molestias o dificultades en ciertas actividades sociales.

El frenillo lingual se puede tratar de la misma manera que el labial superior es decir con escisión total, Z-plastia, o mediante plastia V-Y.

La técnica recomendada en este caso es la frenectomía o exéresis completa (romboidal) del frenillo. La secuencia operatoria será la siguiente:

#### - Anestesia

La frenectomía se puede hacer con anestesia local o general.

Cuando se hace anestesia locorregional se pueden efectuar dos técnicas:



Figura 17.33. Sonda acanalada de Petit.

- Anestesia troncular bilateral (bloqueo) del nervio lingual e infiltración de la zona operatoria (entre las carúnculas de los conductos de Wharton) con fines hemostáticos.
- Anestesia local infiltrativa a ambos lados del frenillo y en todo su recorrido. Esta técnica nos parece más adecuada y en caso de tener que efectuar la intervención quirúrgica en un niño o en un adulto pusiéramos además hacer una sedación endovenosa o con óxido nítrico, ya que la infiltración de anestesia local en la superficie ventral de la lengua y en el suelo de la boca es dolorosa y difunde rápidamente. También puede recomendarse la anestesia tópica en la cara ventral de la lengua previa a la infiltración de la sustancia anestésica. Con motivo de la rica vascularización de la región, también se aconseja la infiltración local para mejorar la hemostasia aunque se haga anestesia general.

La cirugía en el lactante exige realizar una anestesia general y los riesgos de esta técnica son elevados antes de los seis meses de edad; por ello el tratamiento quirúrgico se suele diferir, por lo menos, hasta los 3-5 años de edad.

#### - Preparación de la zona operatoria

Se eleva la lengua gracias a un punto de sutura de tracción en la punta lingual. Este hilo colocado en el extremo distal del frenillo es recomendable anudarlo con el fin de prevenir hemorragias por lesión del paquete vascular que discurre por el frenillo. Traccionando de este punto levantaremos el frenillo y junto con la pinza de disección o con la ayuda de una sonda acanalada de Petit podremos proceder a la incisión (figura 17.33).

#### - Incisión y disección

Se realiza una incisión transversal a través de la mucosa con bisturí con hoja del n° 15 o del n° 11 o con tijeras de disección aproximadamente en el centro del frenillo lingual. Debe tenerse cuidado de hacer la incisión aproximadamente 1 cm por arriba de las carúnculas de salida de los conductos de drenaje de las glándulas submaxilares, es decir más o menos a mitad de camino entre la cara ventral de la lengua y las carúnculas de los conductos de Wharton (figura 17.34).

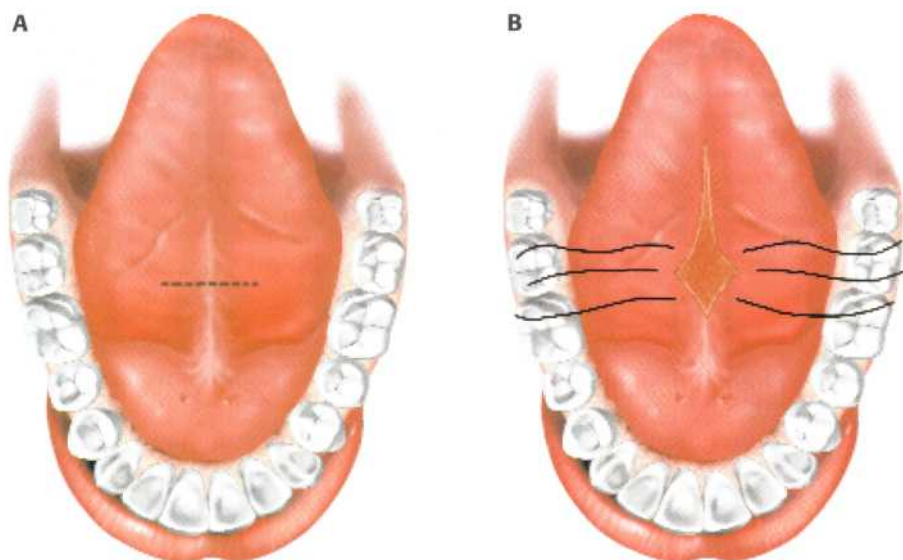
Una vez pasada la mucosa, la disección se limita a la línea media. El músculo geniogloso puede seccionarse transversalmente con las tijeras o con bisturí eléctrico, hasta que se obtenga el grado deseado de movilidad lingual. El sangrado en el fondo de la herida, en forma de diamante o romboidal, se controla fácilmente con ligaduras o coagulación (figura 17.35). Al hacer la intervención debe dedicarse especial cuidado a no lesionar los conductos de Wharton.

En ocasiones es necesario hacer la exéresis de la mucosa sobrante, hasta dejar los dos bordes de la herida simétricos, lo que permitirá una sutura correcta. Realmente pues se ha efectuado la exéresis romboidal del frenillo.

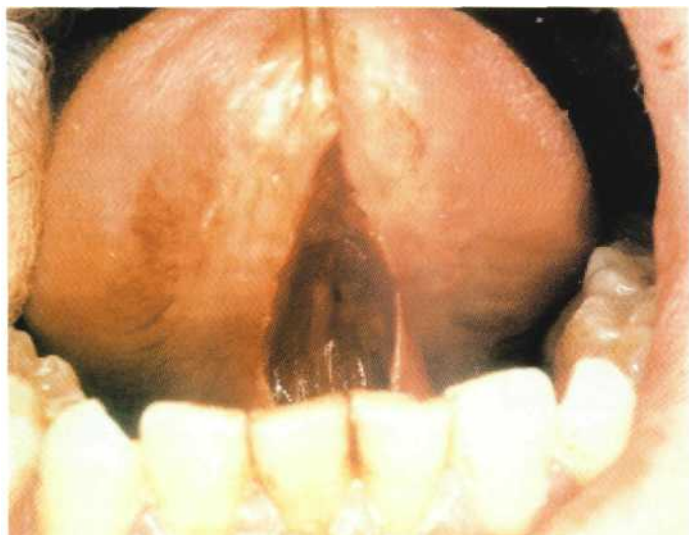
#### - Sutura

Se cierra el defecto romboidal con puntos separados como una incisión lineal longitudinal. La mejora conseguida en la movilidad lingual





**Figura 17.34.** Exéresis del frenillo lingual. (A) Trazado de la incisión. (B) Sutura de la herida operatoria.



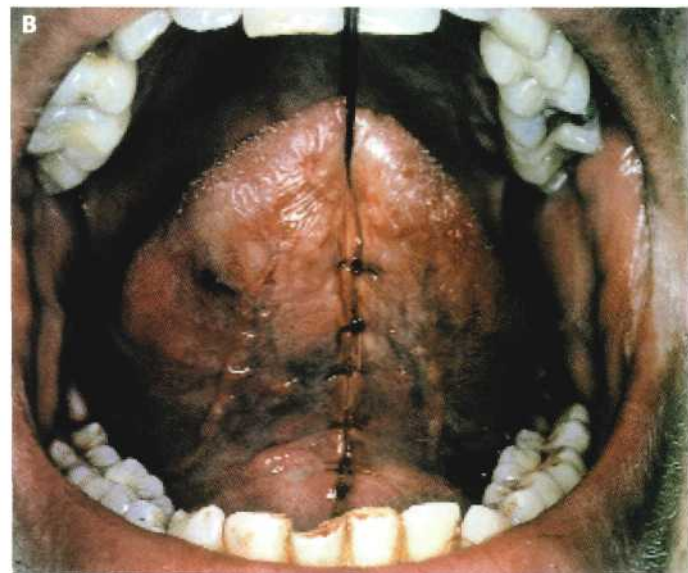
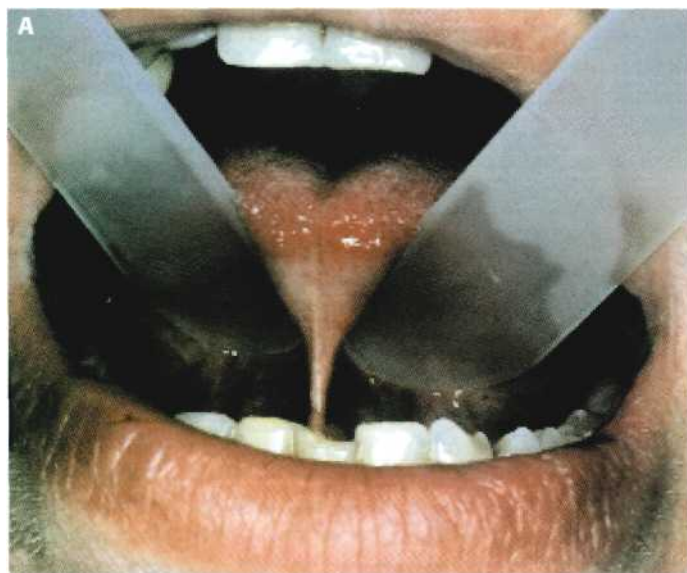
**Figura 17.35.** Sección parcial de los músculos genioglosos en caso de existir anquiloglosia.

se comprueba antes de suturar. Si se cierra bien la incisión en la superficie ventral de la lengua, no hace falta hacer un cierre tenso en el suelo de la boca. De esta manera se reduce la posibilidad de comprometer los conductos salivales y también se obtiene un drenaje más satisfactorio con menos tumefacción en el postoperatorio (figura 17.36).

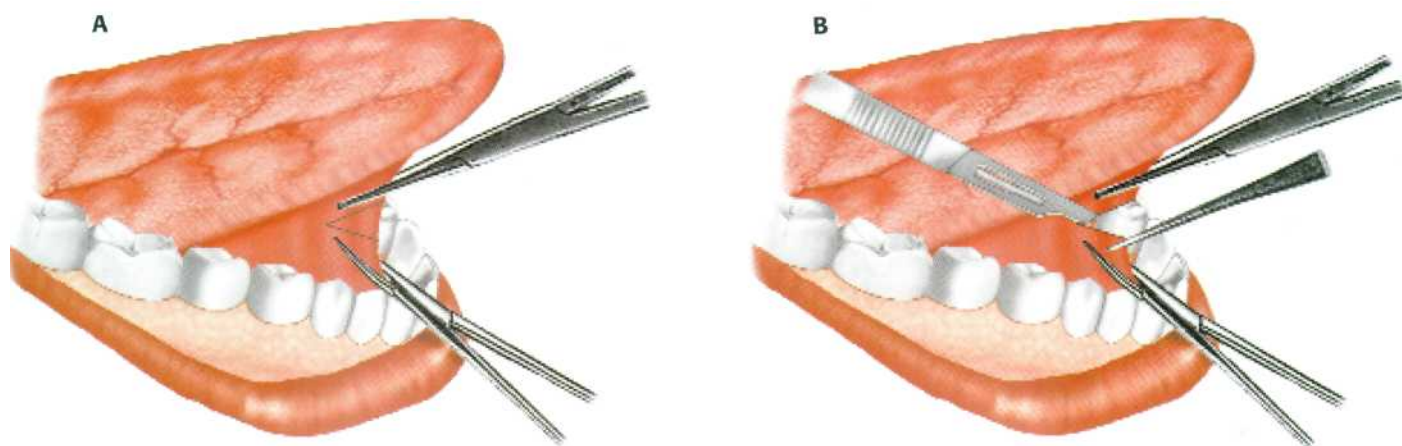
Se utiliza sutura atraumática de ácido poliglicólico de 3 ó 4/0 con aguja C14 o C12. Se prefieren las suturas reabsorbibles porque en esta región es difícil y doloroso retirar los puntos.

Otra técnica para eliminar el frenillo lingual consiste en aplicar una pinza hemostática en la zona lingual y otra en la zona del frenillo más cercana a las carúnculas de los conductos de Wharton, y las puntas de ambas pinzas se encuentran en la profundidad del frenillo. Con el bisturí se elimina y extirpa el tejido contenido entre estas pinzas. Finalmente se procede a la sutura (figura 17.37). Nosotros preferimos utilizar la sonda acanalada de Petit o de Nelaton, para retraer la lengua hacia atrás, y realizar la incisión transversal con bisturí.

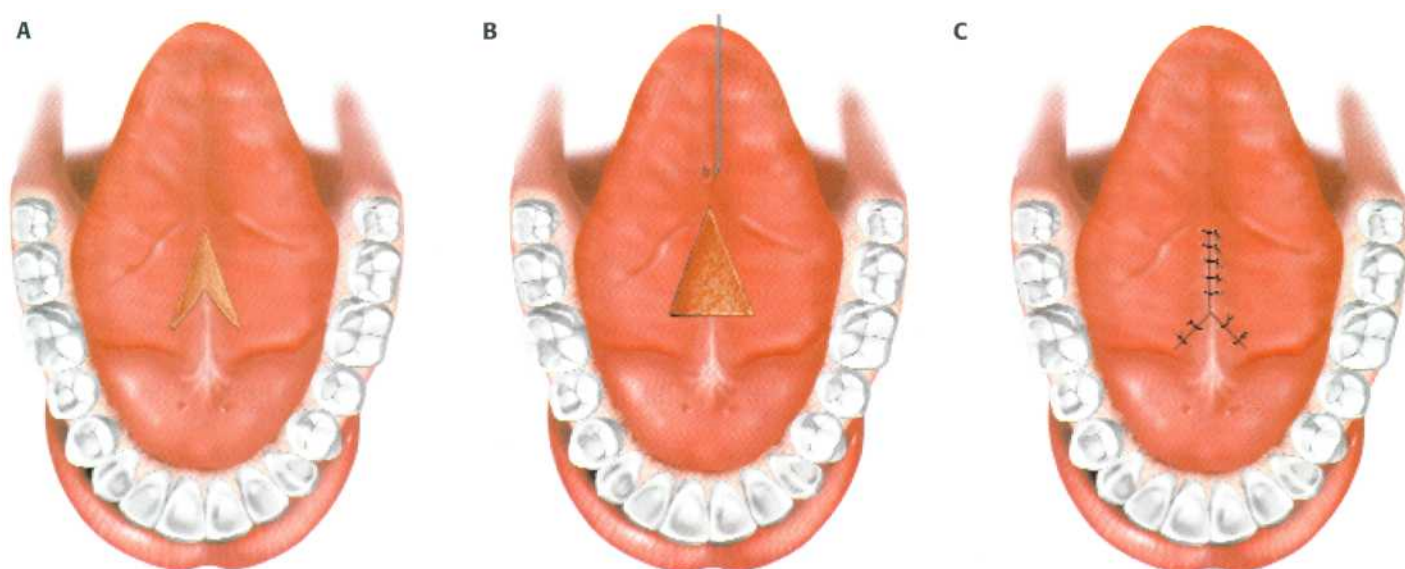
En algunas ocasiones pueden existir adherencias o bridas cerca de la zona lingual de la mandíbula (apófisis geni) por delante de las carúnculas de salida de los conductos de Wharton. Esto nos obligará a efec-



**Figura 17.36.** Cirugía del frenillo lingual. (A) Aspecto preoperatorio. (B) Sutura después de efectuar la exéresis romboidal.



**Figura T7.37.** Exéresis romboidal del frenillo lingual. (A) Colocación de las pinzas hemostáticas y trazado de la incisión. (B) Exéresis del tejido comprendido entre las dos pinzas mosquito.



**Figura 17.38.** Plastia V-Y en el frenillo lingual.

tuar otra incisión en esta área para liberar la lengua convenientemente. El defecto que en ocasiones queda en el proceso alveolar se deja cicatrizar por segunda intención.

Kruger y Worthington y Evans recomiendan la plastia V-Y para eliminar el frenillo lingual. En este caso la V tiene su ángulo abierto hacia la base de la lengua como vemos en la figura 17.38. Algunos autores como Kaban también recomiendan el uso de la Z-plastia para estos casos.

La posible lesión de los conductos de Wharton o de las carúnculas sublinguales provocará constricción cicatricial y con ello, estasis salival. Si acontece esta complicación se impondrá acceder a la zona lesionada y hacer una Whartonostomía de derivación, lo que evitará tener que realizar una submaxilectomía.

En el postoperatorio se produce ligera tumefacción del suelo de la boca, y dolor moderado que se puede controlar con analgésicos. Se recomienda que el paciente consuma una dieta líquida (evitar los zumos de frutas) porque los movimientos de la lengua causarán molestias durante varios días. Puede producirse una cierta equimosis por rezumar algo de sangre a partir de los músculos seccionados. La formación de un hematoma se previene con una buena hemostasia antes de colocar los puntos y no suturando la herida con demasiada firmeza ni herméticamente.

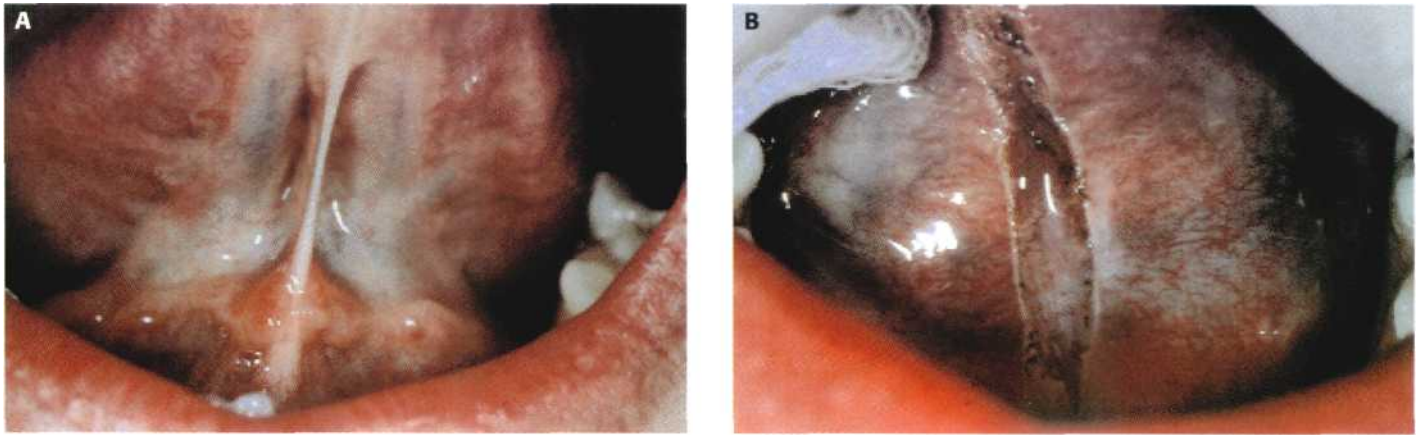
El paciente debe empezar tan pronto como sea posible, un programa de ejercicios que deberán efectuarse como mínimo durante dos meses. Esta movilización precoz de la lengua permitirá vencer la retracción cicatricial. Si la cirugía se indicó para corregir un problema de lenguaje, sería absurdo intervenir quirúrgicamente al paciente sin tener al alcance o haber previsto el tratamiento por el foniatra-logopeda.

España y cols, también recomiendan la exéresis del frenillo lingual con el láser de CO<sub>2</sub>, por su rapidez, simplicidad y porque el postoperatorio suele ser más cómodo (figura 17.39)».

Con la aplicación de la técnica quirúrgica escogida (exéresis romboidal, exéresis con láser de CO<sub>2</sub>, etc.) y la realización de los ejercicios de fisioterapia miofuncional, debe obtenerse una movilidad lingual normal:

- La punta de la lengua debe ser capaz de protuir fuera de la boca sin formarse ninguna hendidura (lengua bifida).
- La punta de la lengua debe poder extenderse sobre los labios sin tensión.
- Cuando la lengua se retruye el tejido lingual no debe contactar con los dientes anteriores.
- La lengua no debe hacer excesiva fuerza sobre la cara lingual de los dientes anteroinferiores.





**Figura 17.39.** Exéresis del frenillo lingual con láser de CO2 (A) Visión preoperatoria. (B) Aspecto en el postoperatorio inmediato.

- El frenillo lingual debe permitir una deglución correcta.
- El frenillo lingual no debe crear un diastema entre los incisivos centrales inferiores.
- En los niños pequeños la punta de la lengua no debe tener abrasiones ni ulceraciones traumáticas.
- El frenillo lingual del recién nacido no debe dificultar la lactancia materna (succión del pezón de su madre).
- Los niños no deben presentar dificultades en el habla asociadas con limitaciones del movimiento de la lengua,



## 18.1. CONCEPTO

Entendemos por infección odontogénica aquella infección que tiene como origen las estructuras que forman el diente y el periodonto, y que en su progresión espontánea afectará el hueso maxilar en su región periapical; en su evolución natural busca la salida hacia la cavidad bucal, para lo cual perfora la cortical -habitualmente la cortical vestibular- y el periostio de los maxilares; todos estos fenómenos ocurren en una zona no alejada del diente responsable aunque a veces, debido a la musculatura que se inserta en los maxilares, puede observarse una propagación hacia regiones anatómicas ya más alejadas de la región periapical afectada en principio. Sin embargo en determinadas ocasiones, la infección odontogénica no se circunscribe a esta zona que denominamos "infección primaria" sino que puede haber una diseminación secundaria, que compromete estructuras más alejadas de los maxilares -espacios faciales y espacios cervicales- o todavía más lejanas -pulmón, endocardio, cerebro, etc.- cuando se produce una embolización séptica.

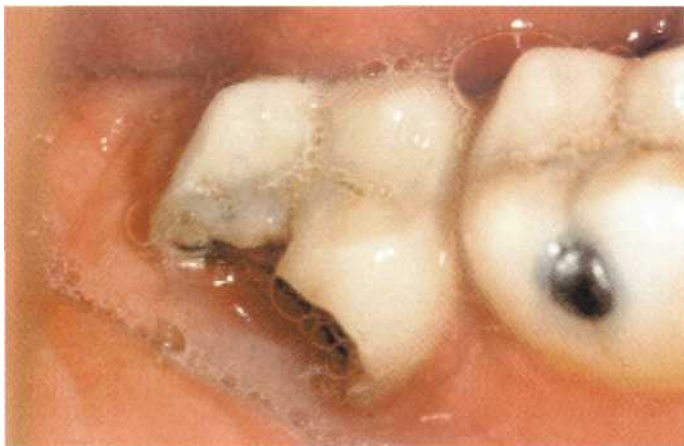Su interés práctico es enorme puesto que la infección odontogénica es la infección más común en la región cervicofacial, aunque no hay que olvidar que en la cavidad bucal pueden concurrir otras infecciones que nada tienen que ver con la infección odontogénica pero que suelen ser remitidas en primera instancia al odontólogo o al estomatólogo para su diagnóstico y tratamiento. Nos referimos en concreto a las infecciones de la mucosa bucal -estomatitis- cuya responsabilidad no sólo recae en bacterias -preferentemente estreptocócicas- sino también y muy especialmente en otros microorganismos como virus y hongos. Tenemos también que diferenciarla claramente de las gingivitis y de la mayoría de las infecciones periodontales puesto que de todas ellas, únicamente la periodontitis avanzada del adulto puede, en su progresión, afectar a la región periapical. Asimismo deberíamos discernir la infección odontogénica de otras infecciones bucales ya menos frecuentes pero que pueden presentar problemas clínicos en cuanto al diagnóstico diferencial, tales como las sialoadenitis cuando concurre un componente ductal predominante, las osteomielitis de los maxilares de origen hematógeno y las osteorradionecrosis; por lo tanto hay que remarcar que la "infección odontogénica" *sensu strictu* no puede emplearse como sinónimo de "infección de los maxilares" puesto que no todas ellas van a tener un origen odontogénico, y ni mucho menos como de "infección de la cavidad bucal". Y todavía más: no hay que caer en el frecuente error, deliberado o no deliberado, de asimilar las características propias de la infección odontogénica con las de las "infecciones bucofaciales" y sobre todo con las "infecciones de cabeza y cuello", ya que desde el punto de vista bacteriológico las diferencias son abrumadoras.

A pesar de que habitualmente la infección odontogénica es de fácil control, en algunos casos, dependiendo de circunstancias que se tratarán

más adelante, pueden surgir una serie de complicaciones que hacen que este proceso morboso adquiera una gravedad importante hasta llegar a ser letal. La clave para que esto no suceda es un diagnóstico oportuno en cuanto a certeza y a precocidad, a lo que debe sumarse un tratamiento eficaz; sin duda el dentista ha de tratar de forma efectiva y satisfactoria la gran mayoría de los casos que van a presentarse en su consulta pero también tiene la obligación de saber detectar aquellas situaciones que se escapan de esta habitual "bondad de conducta" para remitirlos a su debido tiempo a un centro hospitalario donde se pueda efectuar la terapia adecuada.

Desde un punto de vista práctico, el medio en el que trabaja el odontólogo -la cavidad bucal- presenta muchos problemas relacionados con la infección por el simple hecho de que en la boca no puede lograrse una esterilización completa; por lo tanto su labor se desarrollará en una área potencialmente infectada. Por dicho motivo, debemos intentar mantener en el mínimo nivel posible la patogenicidad de los microorganismos que viven habitualmente, de modo saprofita o parásito, en la boca; esto se consigue gracias a acciones pre, intra y postoperatorias: como ejemplo de medidas preoperatorias, tenemos los tratamientos profilácticos con antibióticos y colutorios, que podrán proseguirse opcionalmente durante el postoperatorio complementados con una serie de medidas físicas; pero lo que interesa resaltar aquí es la responsabilidad del profesional en cuanto a la calidad de su técnica. No hay que descuidar que si la manipulación de los tejidos no es cuidadosa y se ignoran los principios básicos que rigen los procesos de reparación tisular -asegurar una irrigación suficiente de modo constante, evitar dejar cuerpos extraños o áreas necrosadas, ocasionar un trauma mínimo, emplear el menor tiempo posible, etc.- se facilitará sin ningún tipo de duda la infección de la zona intervenida. Del mismo modo, se ha de seleccionar el paciente, ya que no deben tratarse alegremente aquellos que tengan un elevado riesgo de sufrir una infección postoperatoria local o de presentar repercusiones infecciosas sistémicas (septicemia) o a distancia (metástasis sépticas) como sucedería en los pacientes inmunodeprimidos. Todo ello incumbe a la responsabilidad del dentista, quien deberá prever dichas eventualidades, programar su prevención, y en caso de que surjan habrá de ser capaz de tratarlas adecuadamente.

Cabe resaltar que la incidencia de infecciones odontogénicas ha disminuido en los últimos años gracias a la conjunción de una serie de hechos: mejora de los hábitos y cuidados bucodentales y sanitarios en general, popularización de las medidas de prevención de las enfermedades dentales como son las campañas de fluorización y de sellado de fisuras, introducción de nuevos antimicrobianos, etc. Sin embargo, el hecho de disponer de una multiplicidad de antibióticos cada vez más potentes no debe hacernos pensar que nuestra actuación queda minimizada: efectuar a tiempo una simple apertura cameral o un simple drenaje quirúrgico



**Figura 18.1.** Caries profunda en un molar inferior que ocasionará una lesión pulpar y posteriormente una infección periapical.

gico puede tener en muchos casos una trascendencia capital. Por otro lado, la cada vez más frecuente observación de pacientes con un déficit de su estado inmunitario y la constante aparición de nuevas resistencias microbianas pueden ensombrecer este estado de optimismo al que se había llegado.

## 18.2. ETIOPATOGENIA

La colonización y la infección bacterianas de la región periapical pueden obedecer a varias causas aunque en nuestro ámbito la vía pulpar -que tiene como origen primario una caries- sigue siendo la más importante; en ocasiones esta propagación periapical puede ser iatrogénica como consecuencia de una manipulación odontológica desafortunada.

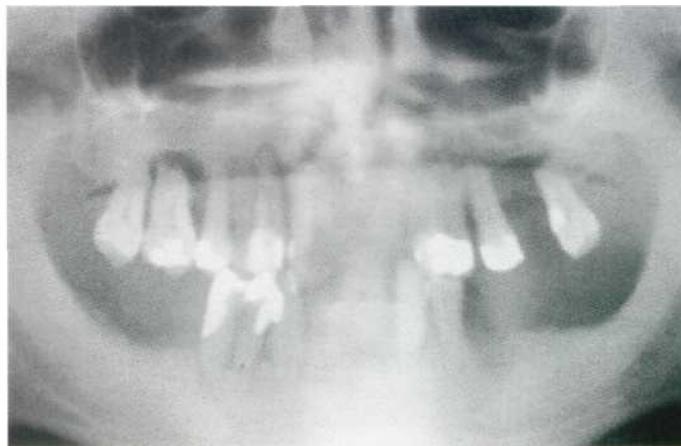
### 18.2.1. CAUSAS PULPARES

La propagación de los microorganismos hacia la región periapical sigue la vía del conducto radicular, y la causa primaria es la caries, como ya se ha mencionado anteriormente, y la pulpitis el paso intermedio. Según Seltzer y Farber, para ocasionar una pulpitis no sería necesaria la exposición pulpar sino que bastaría una caries profunda, puesto que los gérmenes patógenos pasarían a través de los túbulos dentinarios; también cabe destacar que la simple exposición pulpar no implica su infección en ausencia de microorganismos, y que difícilmente los gérmenes llegarán a la región periapical si la pulpa mantiene su vitalidad (figura 18.1).

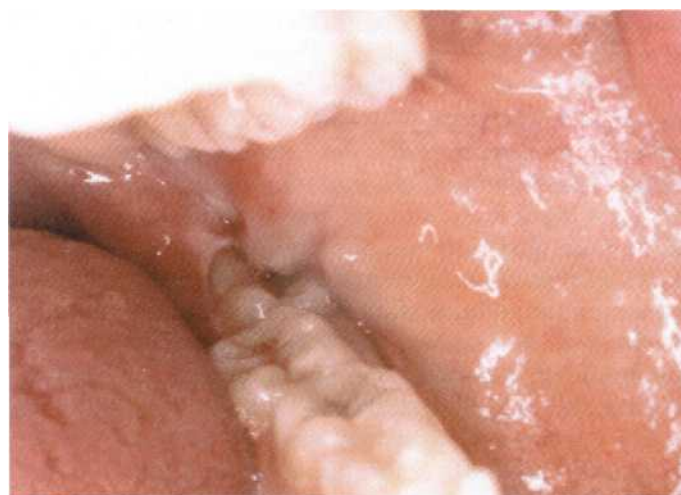Si no se resuelve de modo adecuado, la infección periapical se cronificará, en forma de granuloma o de quiste radicular, y es posible que se reactive episódicamente. Si bien se creía que los gérmenes vivían en el interior de los últimos 5 mm del conducto radicular necrosado, es decir, en el cono apical, hoy en día se admite tras los trabajos de Wayman y cols, que también pueden residir -de forma significativa- en la propia lesión periapical así como en la superficie externa del cono apical.

### 18.2.2. CAUSAS PERIODONTALES

En el adulto sigue teniendo un papel importante la enfermedad periodontal avanzada; ocasionalmente en los pacientes que presentan bolsas periodontales profundas con exudado inflamatorio en su interior, la vía natural de drenaje hacia el exterior puede quedar interrumpida de forma transitoria, lo que facilita así la propagación microbiana hacia la región periapical (figura 18.2).



**Figura 18.2.** Enfermedad periodontal avanzada con infección odontogénica activa en el 1.6 y el 2.7.



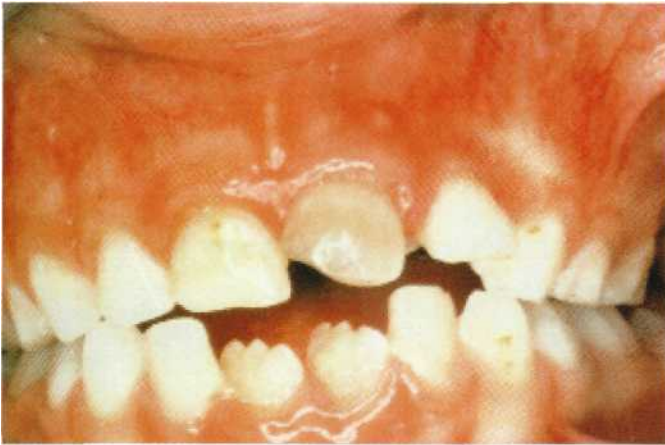**Figura 18.3.** Pericoronaritis en relación con la erupción del tercer molar inferior izquierdo.

En cambio, en el niño y en el joven, lo común es ver la infección odontogénica de esta etiología relacionada con accidentes de erupción, generalmente en forma de pericoronaritis, como la del tercer molar inferior en el joven o la del primer molar inferior en el niño, ambas asociadas a una autoclisis y a una higiene deficientes (figura 18.3).

La infección odontogénica a partir de lesiones de la mucosa bucal o de la encía no deja de ser un hecho poco habitual aunque se han descrito casos a partir de gingivitis ulceronecrosantes agudas (GUNA) o después de heridas ocasionadas por ganchos retenedores de prótesis removibles, por coronas impactadas en la encía, por laceraciones motivadas por cualquier objeto punzante -incluido el inocente mondadientes-, etc.

### 18.2.3. CAUSAS TRAUMÁTICAS

En cierto modo también podrían incluirse en las "causas pulpares" aunque presentan la particularidad de que se llega a una necrosis pulpar sin necesidad de una lesión de caries previa. Si bien un microtrauma repetido, sea por un mal hábito o una maloclusión, puede conducir de modo silente a una necrosis pulpar, lo usual es que el desencadenante sea un traumatismo agudo, de mayor o menor importancia, que afecte el propio diente o su paquete vasculo-nervioso provocando su sección (figura 18.4). En individuos jóvenes no es rara esta etiología en los incisivos tanto superiores -impacto sobre la corona dental que suele fracturarse como inferiores; en este último caso el impacto suele ser contra el men-



**Figura 18.4.** Traumatismo dentario que produce la necrosis pulpar del incisivo central superior izquierdo temporal.

ton, respetando la integridad anatómica de los incisivos inferiores, por lo que, en ausencia de cualquier síntoma, no se da importancia al hecho -queda muchas veces olvidado- hasta que al cabo de bastante tiempo, a veces años, debutan las manifestaciones clínicas propias de la infección odontogénica (figura 18.5).

#### 18.2.4. CAUSAS INFECCIOSAS POR VÍA RETRÓGRADA

Se ha descrito la afectación periapical retrógrada por contigüidad del ápice de un molar superior con el seno maxilar infectado, así como, por su íntima relación (ápices intraquísticos), con un quiste radicular cuyo origen reside en otro diente; esta última circunstancia puede explicarnos que las pruebas de vitalidad pulpar efectuadas a los dientes que presuntamente están englobados en un quiste se vean alteradas de manera no uniforme.

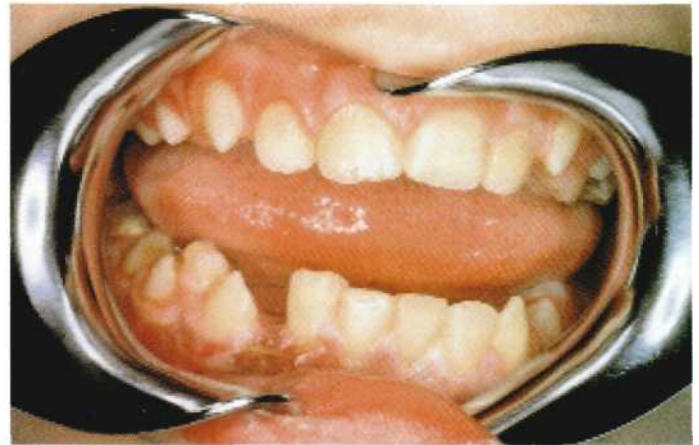
#### 18.2.5. CAUSAS IATROGÉNICAS

La iatrogenia puede efectuarse a distintos niveles (dentina, pulpa, periodonto, directamente al hueso), y no existe prácticamente ningún tratamiento exento de este riesgo. Por ejemplo, según Sundqvist, microorganismos anaerobios facultativos como los estreptococos, que raramente habitan, por sus características respiratorias, en zonas más apicales que la parte coronal de la pulpa, pueden ser introducidos en profundidad con el tratamiento endodóncico.

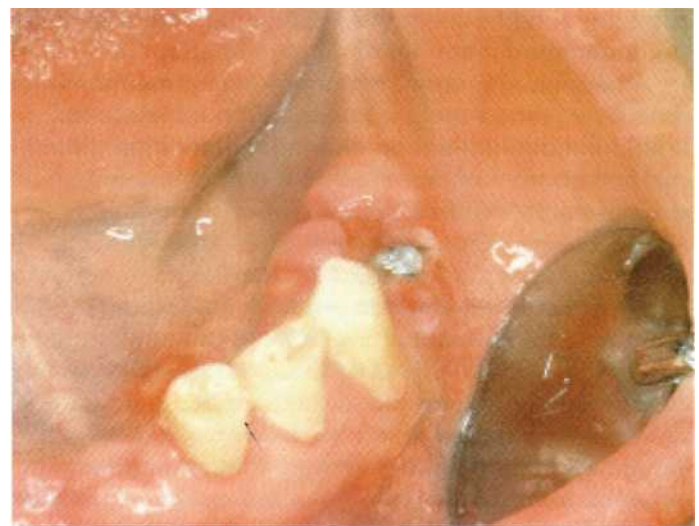
Una acción tan rutinaria como la anestesia local, puede facilitar la propagación de la infección gracias a la vehiculización de los gérmenes por la propia aguja -técnicas infiltrativa e intraseptal- o por la propia solución anestésica en el caso de la técnica intraligamentosa.

El cirujano bucal tiene un papel importantísimo en esta etiología: el simple hecho de efectuar una exodoncia de forma traumática o sin guardar las elementales normas de asepsia puede ser el factor inicial de una infección odontogénica, posibilidad que se incrementa cuando la exodoncia es de tipo quirúrgico; recordemos aquí que las alveolitis -indudablemente las húmedas o supuradas, y de forma más discutible las secas (*dry-socket*)- deben considerarse como una variante peculiar de infección odontogénica (figura 18.6).

Asimismo la práctica de un legrado óseo con demasiado celo puede originar la ruptura del paquete vasculo-nervioso del diente vecino, que también puede verse afectado por el mal uso del material rotatorio al producir un calentamiento excesivo de la zona de trabajo; en esta última situación también hay que considerar que la lesión igualmente afectará de modo directo al hueso, y por lo tanto debe proscribirse la acción directa de las altas velocidades -léase turbina- sobre el mismo aunque la irrigación sea profusa.



**Figura 18.5.** Fractura mandibular parasinfisaria derecha, con lesiones dentarias, que pueden inducir una infección odontogénica.



**Figura 18.6.** Alveolitis seca en la región premolar inferior izquierda.

### 18.3. BACTERIOLOGÍA

#### 18.3.1. CARACTERÍSTICAS PROPIAS

El ser humano mantiene un equilibrio con los microorganismos que componen la flora bucal; dichos gérmenes establecen entre sí y con el hospedador sano relaciones de comensalismo, simbiosis o sinergismo. El parásito se vuelve patógeno cuando se rompe el equilibrio existente, sea por parte del hospedador (deficiencias de su estado inmunitario), sea por parte del medio (disminución del aporte sanguíneo, y creación de zonas mal oxigenadas, necróticas en caso extremo), sea por parte de la propia flora (proliferación exagerada de uno o más de sus miembros de carácter más agresivo). Todo ello conduce a un tipo de infección denominada endógena para indicar que proviene de un germen que normalmente habita en la cavidad bucal. La mayoría de las infecciones bacterianas de la cavidad bucal serán infecciones endógenas a partir de la flora del propio individuo.

Debe matizarse que esta aseveración no ha de tomarse en términos absolutos, ya que ocasionalmente pueden adquirirse gérmenes procedentes de la flora bucal de otros individuos, lo que está plenamente demostrado no sólo en el núcleo familiar sino también en comunidades pediátricas -especialmente guarderías- hecho importante en cuanto a la transmisión de resistencias pero sin ninguna trascendencia con respecto a la producción de una infección *sensu stricta*. Igualmente la infección odontogénica puede a veces ser debida a gérmenes de ecosistemas ve-



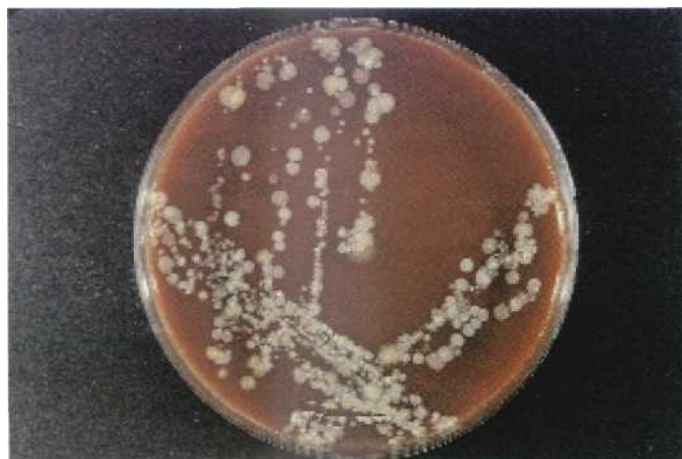cinosa tal como sucede en inmunodeprimidos -por estafilococos procedentes de la flora cutánea- o en individuos sanos a partir de la flora de las vías aerodigestivas superiores, como en algunas sinusitis maxilares y pericoronaritis del tercer molar en las que puede participar flora de la región amigdalina y faríngea.

La cavidad bucal es la residencia de un gran número y variedad de microorganismos pero su composición varía de una zona a otra; así, por ejemplo, puede hablarse de una flora específica de la superficie del diente -placa supragingival-, de los surcos crevicales -placa subgingival-, de las mucosas (lingual, yugal), etc. Obviamente sus características respiratorias y en cuanto a nutrientes variarán: los que habitan en una superficie mucosa requieren un ambiente aerobio estricto mientras que los que están en espacios más profundos pueden ser microaerófilos -necesitan oxígeno pero a concentraciones inferiores a las normales-, anaerobios facultativos -no precisan oxígeno para su desarrollo aunque pueden aprovecharlo si está presente-, anaerobios aerotolerantes -en este caso son incapaces de aprovecharlo-, o anaerobios estrictos -no sólo no requieren oxígeno sino que determinadas concentraciones provocan su inhibición o su lisis-.

Actualmente se sabe que la infección odontogénica no está causada por un único germen sino que se trata de infecciones polimicrobianas, -se suelen aislar más de 6 especies bacterianas en los cultivos realizados con una buena técnica y con una cierta paciencia para dar oportunidad al crecimiento de determinados gérmenes anaerobios estrictos "lentos". Así queda en entredicho el concepto clásico de la "infección monomicrobiana" que había prevalecido hasta los años 70 según el cual se creía que estreptococos y estafilococos eran las únicas bacterias causales (figura 18.7). Hay que comentar que muchos gérmenes frecuentemente aislados en las muestras no tienen per se ninguna acción patógena -caso de los lactobacilos- mientras que otros tienen una acción incierta y discutida en este aspecto, aunque su presencia hace suponer que desempeñen algún papel simbiótico determinante, suministrando nutrientes y factores de crecimiento, creando un pH favorable o simplemente inhibiendo las cepas antagonistas. Un ejemplo de estas acciones lo constituye el *Campylobacter rectus* que aporta nutrientes -vitamina K y hemina obtenidas a partir de la hemoglobina- para los bacteroides negropigmentados que a su vez son capaces de elaborar bacteriocinas para eliminar determinadas bacterias Gram positivo, aunque también tal actividad se ejerce entre ellas mismas, concretamente entre la *Porphyromona endodontalis* y la *Prevotella intermedia*.

Puede observarse una cronología de actuación bastante lógica. El inicio de la infección corre a cargo de las bacterias aerobias que, en su multiplicación, consumen el oxígeno tisular logrando la progresiva disminución del potencial de óxido-reducción; esto se ve reforzado por el consumo de hidratos de carbono por parte de bacterias anaerobias facultativas con capacidad sacarolítica. El cambio del medio y la escasez de nutrientes obliga a la toma del relevo por parte de los anaerobios estrictos que serán quienes mantengan la infección en etapas más avanzadas; para algunos autores, aún podrían diferenciarse dos periodos en la etapa de predominio de los anaerobios estrictos: una primera en la que se obtendrán los nutrientes a partir de la hidrólisis de las glucoproteínas -prevalencia sobre todo de la *Prevotella intermedia*- y una segunda en la que ya sólo pueden aprovecharse los aminoácidos residuales y que coincide preferentemente con un predominio del *Peptostreptococcus micros*.

Este dinamismo biológico en la dirección de la infección también nos permite comprender que, sobre todo cuando la infección tiene tendencia a cronificarse, los resultados obtenidos en los distintos cultivos efectuados a lo largo del proceso puedan ser diferentes -sin menospreciar la acción modificadora que supone la antibioticoterapia-; ello nos exige seguir y controlar con una cierta frecuencia la identidad de los gérmenes causales.



**Figura 18.7.** Cultivo en agar sangre donde se identifica una flora mixta bucal con diferentes colonias de microorganismos (Prof. M. Ventín).

Para muchos autores, el predominio de las bacterias anaerobias es claro y presenta porcentajes de participación de hasta un 95% aunque también hay discrepancias al respecto; esta postura crítica parece ser más el fruto de una cierta deficiencia técnica en la recogida y cultivo de las muestras a analizar. La selección del paciente también supone un factor de distorsión ya que no es lo mismo tener, o no, en cuenta aquellos que han requerido hospitalización para la solución de su infección odontogénica puesto que con toda seguridad vamos a obtener una serie de gérmenes con una agresividad mayor respecto a los que se aislarían de la mayor parte de las infecciones que se tratan y se solucionan en régimen ambulatorio. El sesgo aún puede exacerbarse más si se consideran conjuntamente otras infecciones maxilofaciales -hecho bastante usual de procedencia hospitalaria que nada tienen que ver con la infección odontogénica *sensu stricta*. Por último recordar la distorsión que supone la enorme dificultad de interpretar un cultivo sin que el paciente haya seguido previamente un tratamiento con antibióticos, ya que estrictamente se requeriría un periodo de "virginidad" en este aspecto de 6 meses, eventualidad prácticamente imposible de conseguir.

Todas estas consideraciones llevan a describir la infección odontogénica como "endógena, biológicamente dinámica, polimicrobiana y mixta con predominio de flora anaerobia".

### 18.3.2. ESPECIES MICROBIANAS PROPIAS DE LA INFECCIÓN ODONTOCÉNICA


Tradicionalmente los microorganismos implicados en la infección odontogénica fueron los géneros *Streptococcus* y *Staphylococcus* pero actualmente, gracias al progreso de las técnicas de recogida y de cultivo, se ha podido aislar un gran número de bacterias, la mayoría de las cuales no juega ningún papel primordial -o cuando menos su importancia permanece incierta- en la génesis de este tipo de infección; en concreto Labbé cita que se han llegado a aislar 340 especies distintas, de las cuales únicamente unas 20 serían realmente patógenas. Describamos a continuación las principales bacterias de interés odontológico:

#### 18.3.2.1. Cocos Gram positivo anaerobios facultativos

Destacan dentro de este grupo los géneros *Staphylococcus* y *Streptococcus*.

##### Género *Staphylococcus*

Se consideran anaerobios facultativos aunque prefieren las condiciones aerobias. Su principal exponente es el *Staphylococcus aureus*, que habita de forma parásita en los tractos intestinal y respiratorio de los



**Figura 18.8.** Cultivo en agar sangre donde identificamos un *Staphylococcus aureus* hemolítico (Prof. M. Ventín).

animales de sangre caliente; su presencia es también incuestionable en los tegumentos cutáneos pero controvertida como participante de la flora bucal (figura 18.8). En un segundo término queda el *Staphylococcus epidermidis*, que vive en la piel y en las membranas mucosas. A tenor de su susceptibilidad frente a diferentes antibióticos no es raro encontrar definido el *Staphylococcus aureus*, -y también los estafilococos coagulasa-negativos- como penicilin-sensibles, penicilin-resistentes (pero sensibles a las penicilinas isoxazólicas como la meticilina y la cloxacilina) y meticilin-resistentes.

#### Género *Streptococcus*

Uno de los puntos más conflictivos es su organización taxonómica, ya que existen diversas clasificaciones basadas en diferentes criterios:

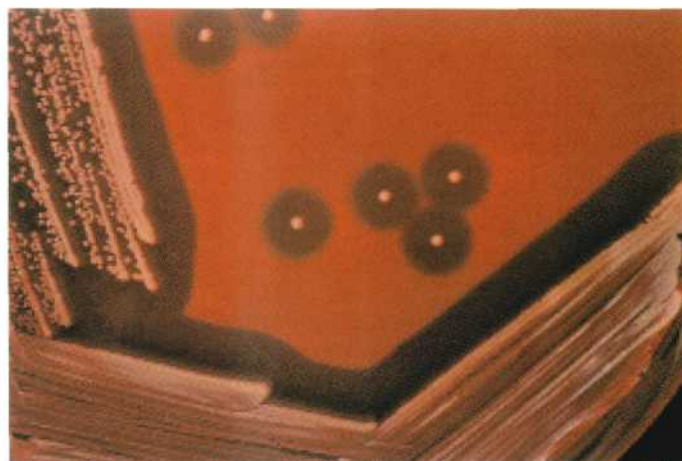a) Según su actividad hemolítica: alfa, beta, gamma, y sin actividad hemolítica.

b) Según sus características inmunológicas: se distinguen 13 grupos serológicos en función de las características antigénicas de su pared celular, que reciben las letras de A a O. Dentro de esta clasificación interesa ver que los estreptococos viridans -que son los que realmente nos interesan- no se incluyen en ningún grupo concreto de esta clasificación de Lancefield. Conviene remarcar el grupo A donde se sitúa el *Streptococcus pyogenes* -que es beta-hemolítico- y el grupo D donde se incluyen los enterococos (*Enterococcus faecalis* y *Enterococcus faecium*), gérmenes estos últimos, que pueden tener trascendencia en el inmunodeprimido pero no en el sujeto inmunocompetente y que últimamente se considera que forman un género propio, por tanto separado de los estreptococos.

c) Según su actividad fisiológica, distinguimos 4 grupos: piogénico, viridans, enterocócico y láctico (figura 18.9).

Así pues, nuestro interés debe centrarse en el grupo viridans, que es realmente heterogéneo, con una mayoría de alfa-hemolíticos, y que a su vez está constituido por los siguientes grupos:

- Grupo mutans: *S. mutans*, *S. sobrinus* y otros. Se ven implicados como iniciadores de la caries pero también pueden actuar como patógenos oportunistas en la infección odontogénica y en menos ocasiones como causantes de la endocarditis bacteriana subaguda.
- Grupo oralis: incluye entre otros a *S. sanguis*, *S. mitis*, *S. oralis* todos ellos de especial relevancia como causantes de endocarditis bacteriana subaguda, pero también a *S. pneumoniae*; este último, reputado como cada vez más resistente a los antibióticos habituales y que se aísla esporádicamente como patógeno bucal puesto que ejerce su acción de modo preferente en la nasofaringe y el tracto respiratorio.



**Figura 18.9.** Cultivo en agar sangre de *Streptococcus pyogenes* beta-hemolítico (Prof. M. Ventín).

Grupo salivarius: representado por el *S. salivarius*, de baja patogenicidad con acción preferentemente oportunista. Grupo milleri: formado por *S. constellatus*, *S. anginosus* y *S. intermedius*; importante en la producción de la infección odontogénica tiene además interés en la producción de abscesos a distancia (cervicofaciales, cerebrales) pero un papel irrelevante en la producción de la endocarditis bacteriana.

#### 18.3.2.2. Cocos Gram positivo anaerobios estrictos

Grupo formado por los géneros *Peptococcus* y *Peptostreptococcus* de los que solamente estos últimos merecen interés.

#### Género *Peptostreptococcus*

Anaerobios estrictos, su patogenicidad está fuera de toda duda en la infección odontogénica simple o complicada -osteomielitis, formas gangrenosas-; las especies más notorias en este sentido son el *Peptostreptococcus anaerobius* y el *Peptostreptococcus micros*.

#### 18.3.2.3. Cocos Gram negativo anaerobios estrictos

Únicamente el género *Veillonella* va a presentar interés como causal de la infección odontogénica.

#### Género *Veillonella*

Anaerobios estrictos, habitan en la cavidad bucal y en los tractos intestinal, genitourinario y respiratorio del ser humano y de algunos roedores. La especie que más se aísla es la *Veillonella parvula*, germen que presentaría la particularidad de no asociarse con otros puesto que, por lo menos *in vitro*, inhibe su crecimiento.

#### 18.3.2.4. Bacilos Gram positivo anaerobios facultativos

Grupo formado por los géneros *Lactobacillus*, *Propionibacterium*, *Corynebacterium* y *Actinomyces*; los lactobacilos no se consideran patógenos, mientras que de los restantes merece destacarse sobre todo el género *Actinomyces*.

#### Género *Actinomyces*

Se trata de microorganismos de características intermedias entre bacterias y hongos que ven estimulado su crecimiento en atmósferas aerobias con un 5-10% de CCh; en el ser humano tiene importancia el *Actinomyces israelii*, que sería el causante de la actinomicosis cervicofacial mientras que otras especies como los *Actinomyces naeslundii*, *odontolyticus* y *viscosus*, esencialmente reputadas como no patógenas, se han

considerado en ciertos casos como "acompañantes" o causantes por sí solas de patología infecciosa bucal.

### 18.3.2.5. Bacilos Gram positivo esporulados anaerobios estrictos

#### Género *Clostridium*

Habitantes especialmente del tracto digestivo del ser humano y de otros animales, los *Clostridium ramosum*, *histolyticum* y *sporogenes* forman parte de la placa subgingival; de interés como agentes infectantes de heridas y como productores de gangrena gaseosa.

### 18.3.2.6. Bacilos Gram negativo anaerobios facultativos

Grupo formado por los géneros *Actinobacillus*, *Eikenella*, *Capnocytophaga*, *Campylobacter* y *Haemophilus* con especial relevancia como productores de infecciones periodontales; todos ellos ven favorecido su crecimiento en una atmósfera en la que haya una presencia de CO<sub>2</sub> entre un 5-10%. Sin duda este grupo ha adquirido últimamente una especial relevancia ya que el género *Eikenella* -representado por la especie *Eikenella corrodens*- ofrece el mayor número de resistencias a los antibióticos habituales aunque posiblemente ejerce un papel secundario en la infección odontogénica. El género *Campylobacter* (antes *Wollinella*) cuya especie más frecuente es el *Campylobacter rectus* presenta todo lo contrario en cuanto susceptibilidad. El género *Capnocytophaga*, constituido básicamente por las especies *Capnocytophaga ochracea*, *gingivalis* y *sputigena*, tiene un papel igualmente secundario, y han adquirido una "popularidad interesada" en función sin duda de su relativa resistencia al metronidazol.

#### Género *Actinobacillus*

Interesa aquí el único que normalmente habita en la cavidad bucal, el *Actinobacillus actinomycetemcomitans* que debe su nombre al hecho que suele acompañar al *Actinomyces israelii*. Juega un papel decisivo en la etiopatogenia de la periodontitis juvenil y las periodontitis del adulto con destrucción rápida. También se le ha imputado un cierto, aunque escaso, protagonismo en la endocarditis bacteriana.

#### Género *Haemophilus*

Dentro de este género, como parásitos de muchas especies animales incluyendo el ser humano y con especial afinidad para el tracto respiratorio, cabe mencionar el *Haemophilus influenzae*, productor de patología infecciosa en áreas limítrofes -pericoronaritis del cordal, sinusitis maxilar- y sobre todo el *Haemophilus aphrophillus* por su participación en las periodontitis juveniles y en el síndrome de Papillon-Lefèvre.

### 18.3.2.7. Bacilos Gram negativo anaerobios estrictos

Junto con los estreptococos cabría definirlos como los más importantes en la infección odontogénica; se trata de un grupo complejo en el que destacan los géneros *Bacteroides*, *Prevotella* y *Porphyromona* -escindidos actualmente del género *Bacteroides*-, *Fusobacterium* y *Selenomona* como más representativos.

#### Género *Prevotella*

Su importancia actual radica en el importante índice de resistencias que ofrecen sus especies más representativas: *Prevotella melaninogenica*, *intermedia*, *denticola*, *loeschei* -todas ellas negro-pigmentadas-, a diferencia de las no pigmentadas *oralis*, *oris*, *buccae*.

#### Género *Porphyromona*

Tienen como característica común ser negro-pigmentadas y habitar básicamente en la cavidad bucal y en el tracto digestivo; sus especies

más representativas son las *Porphyromona gingivalis*, *asacharolytica* y *endodontalis*.

#### Género *Bacteroides*

Queda como de máximo interés la especie *Bacteroides forsythus*, aunque bastante limitado a periodontitis refractarias; la especie *Bacteroides fragilis* -no pigmentada- no se puede considerar como residente de la cavidad bucal, donde puede actuar de forma ocasional ya que su habitat natural es el tracto intestinal.

#### Género *Fusobacterium*

Residentes habituales de la cavidad bucal de humanos y animales, en determinadas ocasiones adquieren poder patógeno ocasionando infecciones no sólo bucales sino del aparato respiratorio y pleurales; la especie más conocida es el *Fusobacterium nucleatum*, antaño implicada de forma exclusiva en la angina de Paul-Vincent conjuntamente con el espirilo *Borrelia vincentii* (asociación fusoespirilar).

### 18.3.2.8. Espiroquetas

Dentro de la familia de las *Spirochaetaceae* únicamente nos interesa el género *Treponema*, y en el seno del mismo destaca especialmente el *Treponema denticola*, anaerobio estricto, que habita generalmente en la placa subgingival; se discute su papel en cuanto a patógeno *per se*; se observa en determinadas periodontopatías: gingivitis ulcerativa necrotizante aguda -clásicamente en compañía del *Bacillus fusiformis*, hoy en día más con la *Prevotella intermedia*-, así como en la periodontitis rápida progresiva y en la asociada a enfermedades sistémicas. Sin embargo su papel en la infección odontogénica parece irrelevante.

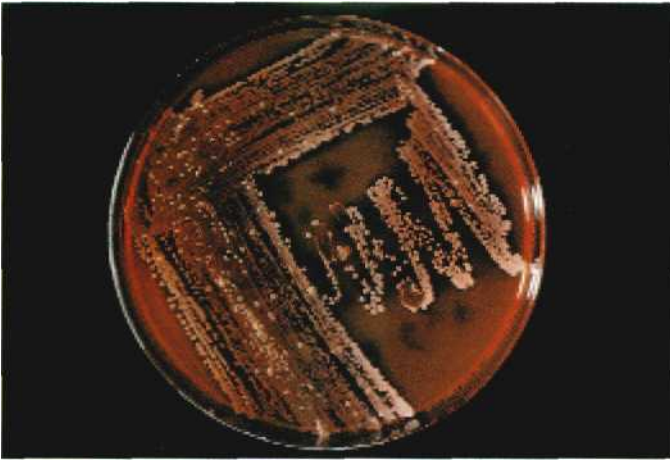## 18.3.3. GÉRMEENES Y ASOCIACIONES MICROBIANAS PREVALENTES

Los estudios de prevalencia microbiana de la infección odontogénica son algo discordantes. En algunas series los cocos Gram positivo anaerobios facultativos -estreptococos viridans o estreptococos alfa-hemolíticos, términos aquí prácticamente sinónimos- siguen siendo los más frecuentes, mientras que en otras el predominio corresponde a los bacilos Gram negativo anaerobios estrictos, representados por las especies negro-pigmentadas -básicamente *Porphyromona* y la mayor parte de *Prevotella*-. Siguen de cerca a éstos los cocos Gram positivo anaerobios estrictos -*Peptostreptococcus spp.*- y otros bacilos Gram negativo anaerobios estrictos como son los *Fusobacterium spp.* Idealmente, el tratamiento antibacteriano cuyo objetivo primordial sea combatir la infección bacteriana debe centrarse en todas estas especies.

En un segundo grupo, con menor participación cuantitativa, tendríamos a cocos Gram negativo anaerobios estrictos -*Veillonella spp.*-, bacilos Gram positivo no esporulados anaerobios estrictos -*Eubacterium spp.*-, bacilos Gram positivo anaerobios facultativos -*Actinomyces spp.*-, y bacilos Gram negativo anaerobios facultativos -*Eikenella spp.*, *Capnocytophaga spp.*, *Campylobacter spp.*-. En cuanto al papel del *Actinobacillus actinomycetemcomitans* hay que precisar que a pesar de ser un agente esencial en la mayoría de las infecciones periodontales, en la infección odontogénica *sensu strictu* no tiene relevancia alguna.

Sundqvist señala la tendencia asociacionista de determinados gérmenes que actuarían de forma conjunta con uno predominante y los demás con un papel ya más secundario; ejemplos de ello son la asociación de *Fusobacterium nucleatum* con *Peptostreptococcus micros*, *Campylobacter rectus*, *Porphyromona endodontalis* y *Selenomona sputigena*, así como la de *Prevotella intermedia* junto con *Peptostreptococcus anaerobius*, *Peptostreptococcus micros* y *Eubacterium spp.*, o la de *Porphyromona endodontalis* junto con *Fusobacterium nucleatum*, *Eubacterium*





**Figura 18.10.** Cultivo en agar sangre donde se identifica una flora mixta que sugiere la presencia predominante de *Pseudomona aeruginosa* (Prof. M. Ventín).

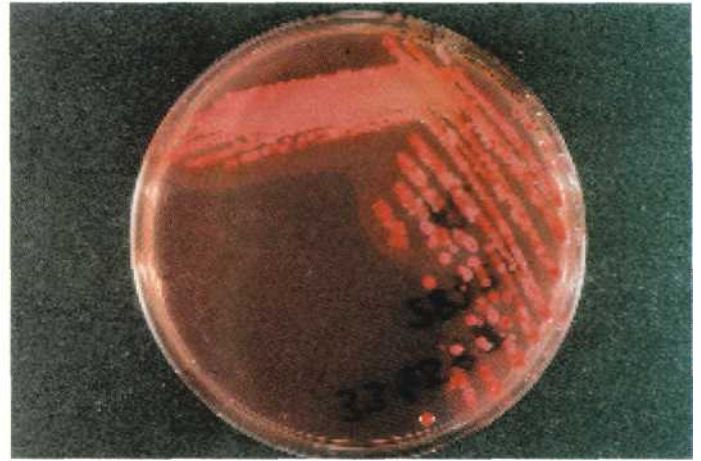*alactolyticum* y *Campylobacter rectus*. Ello puede explicar tanto éxitos como fracasos del tratamiento antibacteriano, en el sentido de que la destrucción de un germen secundario puede acabar con la compleja asociación establecida, a pesar de que el germen principal sea resistente al antimicrobiano prescrito. Y a la inversa, que tratamientos bien establecidos frente al germen principal fracasen debido a la protección prestada por algún germen secundario gracias a mecanismos complejos, como son la coagregación entre bacterias o el aprovechamiento comunitario de enzimas destructoras -sena el ejemplo de las beta-lactamasas-vertidas extracelularmente. También hay que contar con los antagonismos entre las propias bacterias, tal sería el caso observable entre dos bacilos muy prevalentes como la *Porphyromona gingivalis* y la *Prevotella intermedia* (figuras 18.10 y 18.11).

En individuos inmunocompetentes el frecuente aislamiento de estafilococos es causa de polémica ya que para muchos autores es fruto de una contaminación accidental en el momento de recogida de la muestra; lo mismo debe decirse respecto al *Bacteroides fragilis*.

Hay series en las que se resalta la participación de gérmenes como el *Streptococcus pyogenes* -también definido más vagamente como estreptococo beta-hemolítico-, *Corynebacterium diphtheriae*, *Haemophilus influenzae* y *Moraxella catarrhalis*; éstos son habitualmente productores de patología respiratoria de vías altas pero pueden ocasionar patología infecciosa en zonas limítrofes, tal como ya se ha mencionado, sin la necesidad de que el individuo tenga algún déficit inmunitario. No sucede lo mismo cuando se aísla algún bacilo Gram negativo anaerobio facultativo -*Escherichia spp.*, *Klebsiella spp.*, *Salmonella spp.*, etc.-, generalmente productores de infecciones del tracto digestivo; en este caso debe sospecharse generalmente alguna inmunodeficiencia, o una infección nosocomial.

## 18.4. RESISTENCIAS BACTERIANAS

Debemos distinguir entre insensibilidad y resistencia de cualquier antibiótico frente a un determinado microorganismo. La insensibilidad es una situación natural, derivada de las características de acción del antibiótico y de las condiciones propias del germen, por la que la falta de acción del antibiótico está completamente justificada. Un ejemplo comprensible de insensibilidad es la ineffectividad del metronidazol sobre los gérmenes aerobios, que constituye las contraindicaciones "clásicas" de la antibioticoterapia. Por contra, cuando hablamos de resistencia ya queda implícito que se trata de un fenómeno adquirido de forma circunstancial o permanente, y que a diferencia de la insensibi-



**Figura 18.11.** Cultivo en agar Mac Conkey que nos permite identificar fermentadores de lactosa como la *Escherichia coli* (Prof. M. Ventín).

lidad obliga a cambios estratégicos en la elección de los antibióticos puesto que los que hasta ahora se habían mostrado eficaces han ido perdiendo esta calidad.

### 18.4.1. MECANISMOS DE RESISTENCIA

Existen diferentes mecanismos mediante los cuales los microorganismos se vuelven resistentes; en esta breve reseña sólo hemos consignado la nueva actividad de los gérmenes relacionados con la infección odontogénica. Estos mecanismos son:

- Dificultar al antibiótico su llegada hasta el punto diana (lugar de acción):
  - Por pérdida de la permeabilidad de la membrana celular; se trata de un mecanismo propio de los Gram positivo (enterobacterias, pseudomonas) sin repercusión en la cavidad bucal.
  - Por bombeo activo del antibiótico que es devuelto fuera de la célula; observado en la cavidad bucal, y que afecta las tetraciclinas; se ha comprobado tal actividad en *Haemophilus influenzae*, estafilococos, estreptococos, enterococos y *Bacteroides spp.*
- Modificar el punto diana:
  - Por secreción de proteínas que protegerían el locus específico del ribosoma donde actúan las tetraciclinas; los gérmenes resistentes son estafilococos, *Streptococcus pyogenes*, enterococos y *Bacteroides spp.*
  - Por modificación de la PBP ("penicillin-binding proteins" o proteínas ligadoras de penicilinas); actividad propia de los Gram positivo, muy en especial de los estafilococos (estafilococos meticilina-resistentes), y que afecta los beta-lactámicos en general; también observada en *Haemophilus influenzae*, *Streptococcus pneumoniae* y en la actualidad en estreptococos del grupo viridans.
  - Por modificación del locus de acción ribosómica en el que actuarían los macrólidos; esta acción se lleva a cabo por una metilasa, recibiendo el nombre de resistencia metilasa-inducible, que tiene la particularidad de ser inducida por los macrólidos de 14 y 15 átomos -los de 16 átomos son la espiramicina, la josamicina y la diaacetilmidecamicina- y pasar después a afectar a todos ellos y a las lincosamidas. La observación de esta modalidad de resistencia se ha visto en estreptococos, aunque se trata de una eventualidad poco frecuente.
  - Inactivar mediante enzimas el antibiótico; el caso más usual son las beta-lactamasas, que están producidas esencialmente por los bacilos anaerobios Gram negativo, así como por los estafilococos y las *Pseudomona spp.*

### 18.4.2. FACTORES FAVORECEDORES DE LAS RESISTENCIAS BACTERIANAS

En principio los tratamientos sistémicos crónicos, ya sean continuos a bajas dosis o intermitentes a dosis habituales, se presentan como los principales culpables de esta situación. Es significativa la observación de Kornman y Karl, quienes constataron que tras 2 años de tratamiento continuo con tetraciclinas (250 mg/día) existía un 76,6% de microorganismos resistentes a este antibiótico, aunque este porcentaje llegaba a reducirse hasta un 25,9% a los 6 meses de haberlo cesado.

Es importante tener en cuenta el impacto que van a suponer los tratamientos sistémicos cortos y los tratamientos tópicos que por su aparente inocuidad se mantienen durante largos periodos. Estos últimos, ocasionan a nivel local los mismos efectos que los antibióticos tomados por vía sistémica, y se observa un incremento transitorio de resistencias y una posterior recuperación de la flora aunque estos cambios también tienen lugar en los demás ecosistemas de la cavidad bucal y de las regiones limítrofes (amígdala, faringe).

Quizás vale la pena detenerse en lo que sucede tras un tratamiento corto a plena dosis, en base a observaciones como las de Fiehn y Westergaard o las de Chin y cols.; parece evidente que justo después del tratamiento hay siempre un aumento de los gérmenes resistentes que llega al máximo entre las dos semanas y el mes de haberse suspendido; a los dos meses empieza su disminución progresiva para, al cabo de los 6 meses aproximadamente, haberse restablecido una flora similar a la de antes del tratamiento. Por lo tanto el peligro real es que durante un periodo de tiempo -meses- va a existir, por un mecanismo puro de "selección de especies" una cierta prevalencia de gérmenes resistentes que son potencialmente capaces de "contaminar" -mediante material extracromosómico- otros gérmenes que no son de su descendencia directa; está plenamente establecido que los plásmidos pueden transmitir una determinada resistencia a otras especies bacterianas distintas de la inicial. De todas formas, estos efectos nocivos deben conceptuarse como insidiosos y a largo plazo y no como no dramáticos e inmediatos, lo que no es óbice para desentendernos de un problema potencial tan importante.

De ahí que tengamos que hacer una serie de consideraciones al respecto:

- Si bien parece inevitable que con cualquier tipo de tratamiento antibiótico aumentamos el nivel individual de resistencias, ello puede tener una justificación cuando realmente sea necesario, recordando que muchos tratamientos mecánicos -apertura cameral, endodoncia- o quirúrgicos -desbridamiento, exodoncia- son resolutivos.

- Los antibióticos son fármacos que deben utilizarse racionalmente; en este sentido se tendrían que evitar siempre las dosis subinhibitorias y los tratamientos innecesariamente largos.

- Habría que ajustarse al máximo a la sensibilidad de los microorganismos causales del proceso a tratar, por lo que sería necesario conocer de antemano la susceptibilidad de la flora propia de la comunidad sobre la que actuamos (no la existente cuando ya se ha establecido el proceso infeccioso).

- Dado el impacto individual y social que esto va a causar a largo plazo -aparte del aspecto del incremento económico que supondrá- debería concienciarse de ello a los facultativos, no sólo a los que interviene en la salud humana, sino también a otros que pueden utilizarlos profusamente en otros campos -como por ejemplo, en veterinaria o doméstica e industrial-, y muy en especial al usuario, quien muchas veces "exige" la antibioterapia cuando en realidad no es necesaria.

### 18.4.3. RESISTENCIAS EN ODONTOLOGÍA: PANORAMA ACTUAL

En la literatura actual, cada vez se reporta con mayor insistencia un incremento de las resistencias por parte de los microorganismos pro-

ductores de la infección odontogénica respecto a los antibióticos habituales. La prevalencia de cepas resistentes varía substancialmente según la muestra de la patología estudiada, el ámbito geográfico en cuestión y muy especialmente con la metodología y los criterios microbiológicos empleados. En muchos de estos estudios existen sesgos importantes ya que este incremento de resistencias lógicamente va a observarse en los casos de fracaso terapéutico; por ejemplo, en un estudio multicéntrico efectuado en el Reino Unido por Lewis y cols., se analizaron 84 muestras procedentes de pacientes que padecían un absceso dentoalveolar agudo, 43 de los cuales habían seguido algún tipo de tratamiento antibiótico durante los últimos 6 meses: no es raro, pues, que el porcentaje de cepas resistentes sea más alto de lo esperable.

Respecto al problema que puede suscitarse en el tratamiento de la infección odontogénica, deberíamos centrarnos en los 2 grandes grupos de microorganismos causales: por una parte, los cocos Gram positivo anaerobios facultativos representados por los estreptococos viridans y por la otra, los bacilos Gram negativo anaerobios estrictos, representados a su vez por las *Prevotella* y *Porphyromona spp.*

También en el estudio de Lewis y cols., puede verse que entre los gérmenes anaerobios facultativos existían un 7,7% de resistencias a la ampicilina y un 7% a la asociación amoxicilina + clavulánico; a su vez, entre los anaerobios estrictos, las tasas eran de 13,8% y 3,2% respectivamente. Luego se pasó a determinar entre los gérmenes resistentes la producción de beta-lactamasas, y se encontró que un 41,1% de los anaerobios facultativos presentaban dicha actividad mientras que en el resto quedaba sin saberse el tipo de resistencia existente. Si atendemos a los anaerobios estrictos productores de beta-lactamasas, el porcentaje conjunto de cepas resistentes ascendía al 66% -un 85% para las *Prevotella spp.*. Merece destacarse que el 100% de *Veillonella spp.* penicilinorresistentes no eran productoras de beta-lactamasas. Como colofón a este magnífico artículo, podríamos decir que el fracaso del tratamiento antibiótico no siempre va a obedecer a supuestas resistencias; por otro lado, parece evidente que hay diferentes tipos de resistencias cada vez mejor conocidas pero con el agravante que están en constante evolución, lo que se traduce en una pérdida de la eficacia de los antibióticos hasta ahora efectivos. Por último, en estudios rigurosos se comprueba que la producción de beta-lactamasas se da tan sólo en aproximadamente un 13% de los microorganismos aislados en abscesos dentoalveolares, lo que indica que no puede haber pautas universales de prescripción de antibióticos en la infección odontogénica, y que debe ajustarse el tratamiento en razón de diversos parámetros clínicos tal como se comentará más adelante.

### 18.5. EL PAPEL DEL ESTADO INMUNITARIO

Ante la proliferación de agentes patógenos el organismo humano reacciona poniendo en marcha en primer lugar los mecanismos de resistencia innata y luego los de inmunidad adquirida.

La primera línea de resistencia innata la representan las barreras físicas y químicas. Ante unos tegumentos íntegros será prácticamente imposible la penetración bacteriana. Por ende, a nivel bucal los componentes de la saliva, ayudados por la propia flora, ejercen una actividad inhibitoria para muchos microorganismos no indígenas.

La segunda línea de resistencia innata corre a cargo de la "reacción inflamatoria" y de la actividad fagocitaria. Además de una serie de sustancias cada vez conocidas con mayor precisión (metabolitos del ácido araquidónico, sistema del complemento, quininas, etc.), en la reacción inflamatoria se produce, en una fase precoz, la migración de los leucocitos desde el torrente circulatorio hacia la zona infectada. Este movimiento, que se conoce como diapédesis, afecta en primer lugar los leu-

coritos neutrófilos polimorfonucleares (PMN) y posteriormente los fagocitos mononucleares, como son los monocitos y los macrófagos. Todas estas células de defensa se ven atraídas hacia el foco de infección por las sustancias quimiotáxicas.

Los PMN son los primeros en actuar ya que responden rápidamente a esta llamada; cuando se destruyen, liberan a su vez una sustancia quimiotáctica para los fagocitos. Las células que forman parte del sistema fagocitario (MPS) actúan más eficazmente cuando el elemento a fagocitar es puesto en contacto con una partícula llamada opsonina como puede ser, entre otras, el C3 del sistema del complemento.

La inmunidad adquirida se desarrolla contra toda sustancia extraña al organismo; clásicamente se diferencia una inmunidad humoral controlada por los anticuerpos -inmunoglobulinas- y una inmunidad celular desarrollada por linfocitos especializados. En general, una proliferación bacteriana patológica, en su etapa inicial, será controlada por la inmunidad humoral, mientras que si no se soluciona y se entra en una situación crónica, pasará a ser combatida por la inmunidad celular, quien será también la que se encargue de hacer frente a otros microorganismos patógenos como son virus, protozoos y hongos.

Actualmente tiene poco sentido agrupar todos los déficits del estado inmunitario en una misma problemática; deberíamos saber qué sucede en cada situación concreta para así prevenir y tratar eficazmente los problemas que en ella puedan suscitarse. Así pues, vamos a describir estas categorías siguiendo la cronología habitual del proceso inmunitario.

#### 18.5.1. SUPRESIÓN DE LA RESPUESTA INFLAMATORIA

Engloba toda actividad que interfiera en la formación de leucocitos polimorfonucleares, sea a nivel medular o periférico; en dicha situación pueden verse implicados numerosos medicamentos -en especial cuando su administración es crónica- tales como los analgésicos-antiinflamatorios no esteroideos (AINE), los corticosteroides, sustancias hormonales esteroideas, etc., así como los fármacos que se utilizan en tratamientos quimioterápicos; estos no forzosamente estarán indicados en procesos tumorales sino que actualmente forman parte del arsenal del tratamiento farmacológico de enfermedades autoinmunitarias como la artritis reumatoide, psoriasis, lupus, etc., así como del tratamiento que se aplica para evitar el rechazo tras un trasplante de órganos. En este mismo apartado cabría considerar también las radiaciones ionizantes, ya sean con finalidad terapéutica o accidentales.

Además, hay que tener en cuenta las alteraciones funcionales de los PMN en su forma específica como es el "lazy leukocyte syndrome" que podría traducirse como el síndrome de los leucocitos perezosos, en el que éstos no responden adecuadamente a los estímulos quimiotáxicos. Esta disfunción también puede detectarse en algunas enfermedades como el linfogranuloma de Hodgkin, la artritis reumatoide, la lepra y, lo que es más importante para nosotros, en infecciones donde participan especialmente *Capnocytophaga spp.*, *Actinomyces viscosus*, *Actinobacillus actinomycetemcomitans* y *Fusobacterium spp.*

#### 18.5.2. DÉFICIT DE LA RESISTENCIA INNATA

Viene representado por los estados de malnutrición, por la hipoproteíнемia, por hipovitaminosis -en especial la B y la C- y por la carencia de algunos oligoelementos: la función del flúor y la caries es un ejemplo ilustrativo. También hay que tener en cuenta una serie de condiciones como la raza, la edad, el sexo, el clima, la fatiga, etc., cuya acción es indudable aunque su mecanismo de acción es mal conocido. En este apartado van a tener un peso específico importante todos aquellos estados -patológicos o fisiológicos- que comporten un déficit del flujo salival, sea cualitativo, en el sentido de la falta parcial de algunos de sus

componentes -lisozima, lactoferrina, lactoperoxidasa, ácido siálico, etc- o simplemente de la alteración de su pH, sea cuantitativo, en forma de hiposialia.

#### 18.5.3. INMUNODEFICIENCIAS PRIMARIAS

Se diferencian una serie de subgrupos según la célula o sistema en el que se localiza la deficiencia: linfocitos B, linfocitos T, linfocitos B y T, fagocitos, y sistema del complemento. A grandes rasgos un déficit de la función de los linfocitos B, que va a caracterizarse por una ausencia o pobreza en inmunoglobulinas, da lugar a una función alterada de la respuesta humoral; no obstante las respuestas mediadas por los linfocitos T quedan intactas. En estos casos, como la hipo o agammaglobulinemia congénita, o más frecuentemente los déficits selectivos de inmunoglobulinas A y M, va a observarse una mayor incidencia de infecciones agudas por gérmenes del tipo *Staphylococcus spp.*, *Streptococcus spp.*, *Haemophilus spp.*, *Escherichia spp.*, *Proteus spp.*, *Pseudomonas spp.*, entre otros, pero en cambio no existe una mayor susceptibilidad para sufrir enfermedades por virus, hongos o protozoos.

Cuando el trastorno viene producido por el defecto de los linfocitos T, caso de la aplasia congénita del timo o síndrome de Di George, la repercusión es mayor puesto que debido al papel dirigente de los linfocitos T también va a verse afectada la respuesta humoral. En muchas ocasiones hay una deficiencia combinada de ambos tipos de reacción inmunitaria; tal es el caso del síndrome de Nezelof o del síndrome de inmunodeficiencia adquirida (SIDA).

#### 18.5.4. INMUNODEFICIENCIAS SECUNDARIAS

Muchas enfermedades están asociadas con anomalías de la inmunidad que dan lugar a repercusiones leves o moderadas; así, se sabe que en la diabetes mellitus la actividad fagocitaria está disminuida, en la tuberculosis hay un déficit de la respuesta de los linfocitos T, en la enfermedad de Hodgkin existe un descenso de la quimiotaxis fagocitaria, el sistema del complemento está alterado en diversas enfermedades como el lupus eritematoso diseminado, glomerulonefritis, vasculitis, etc. El conocimiento de cuál es el tipo concreto de deficiencia existente supone una ventaja en cuanto a la estrategia terapéutica a seguir, pero muy en especial a cómo debe orientarse la profilaxis de los probables problemas que puedan acaecer tras nuestro tratamiento odontológico.

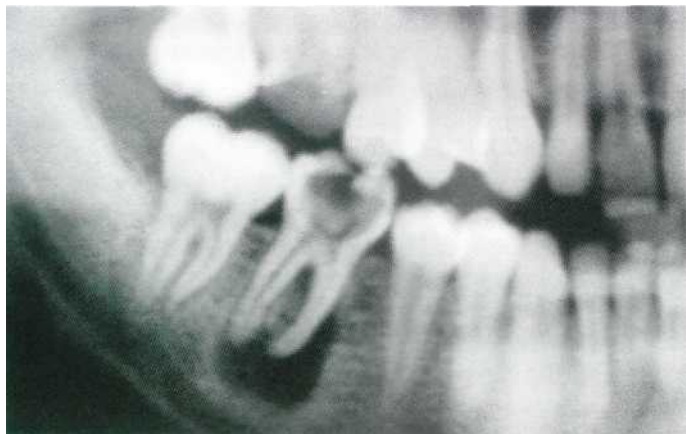### 18.6. CLÍNICA DE LA INFECCIÓN ODONTOGÉNICA

#### 18.6.1. ETAPAS CLÍNICAS

En términos generales se distinguen tres periodos en la evolución natural de una infección odontogénica. En primer lugar hay el "periodo de inoculación o de contaminación", etapa que corresponde a la entrada y colonización de una cantidad suficiente de bacterias, generalmente procedentes del conducto radicular, para que se inicie su proliferación incontrolada a nivel periapical. En esta fase el tratamiento de conductos o la extracción dentaria consiguen aún la remisión de la infección odontogénica.

Acto seguido se entra en el "periodo clínico" puesto que ya aparece una serie de signos y síntomas típicos de cada fase de esta etapa. La clínica se manifiesta de entrada con la periodontitis apical aguda o absceso periapical (figura 18.12). A medida que la infección apical progresa, va expandiéndose radialmente yendo a buscar el camino de salida más corto, que es hacia las corticales, a las que perfora, pero al quedar retenida por el periostio se forma el absceso subperióstico (figura 18.13). El periostio es más resistente a nivel mandibular que en el maxilar superior, razón por la cual esta fase de absceso subperióstico, en la que el dolor se exacerba notablemente, es más patente en dicha localización.





**Figura 18.12.** Periodontitis apical aguda en el 4.6 (detalle de la ortopantomografía).

Sin embargo, afortunadamente, la integridad del periostio acaba cediendo y permitiendo el paso de la infección a los tejidos blandos circundantes, sean intrabucal (flemón) (figura 18.14A) o extrabucal (celulitis) (figura 18.14B); si se produce la formación de un exudado purulento, el organismo tiende a limitarlo (fase de absceso) (figura 18.15A).

En ocasiones la infección odontogénica se presenta en el "periodo clínico" inicialmente de forma crónica (granuloma o quiste periapical).

Por último se entra en el "periodo de resolución" que viene marcado por el cese de la actividad inflamatoria y la formación de tejido de reparación; dicha fase se acelera notablemente si el absceso se abre es-

pontáneamente (fistulización) (figura 18.15B) o terapéuticamente (desbridamiento quirúrgico).

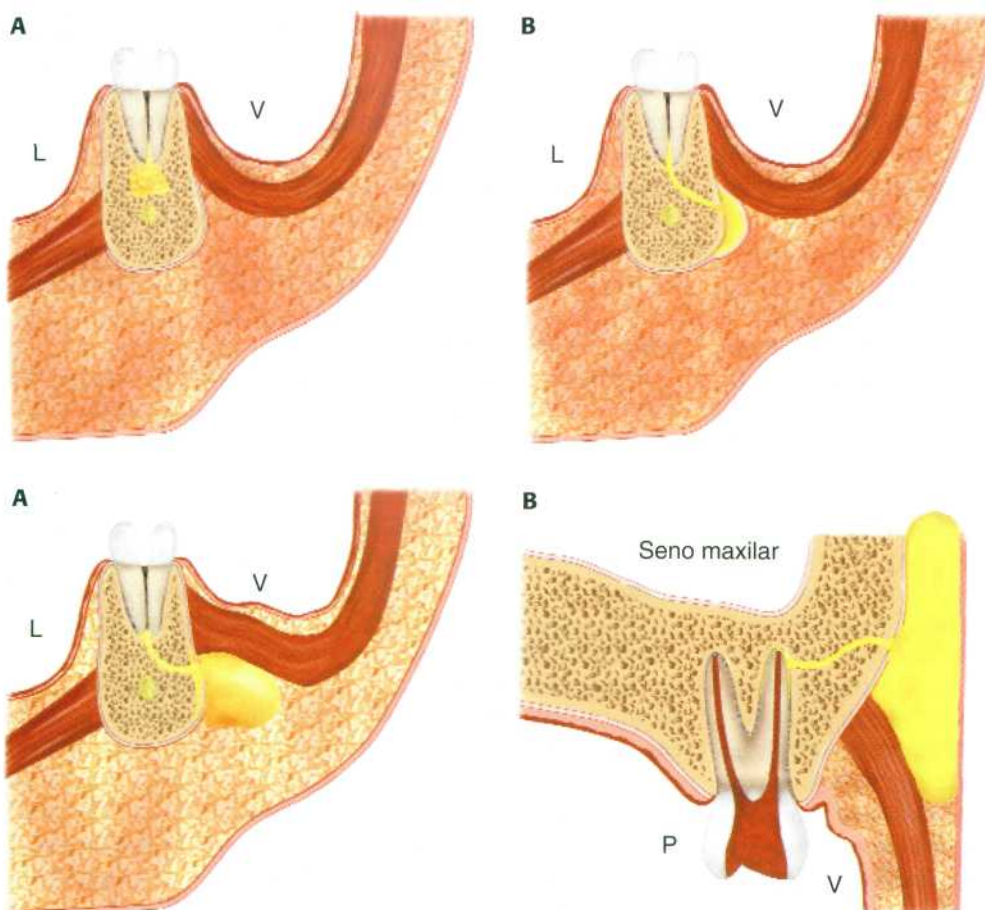
## 18.6.2. CONCEPTO Y CLÍNICA DE LA PERIODONTITIS, LA CELULITIS Y EL ABSCESO

Vale la pena intentar precisar estos conceptos puesto que en la literatura existe una cierta confusión motivada por el uso de numerosos sinónimos en el caso de la periodontitis y, por otro lado, en el empleo adecuado de los términos celulitis y flemón.

### 18.6.2.1. Periodontitis

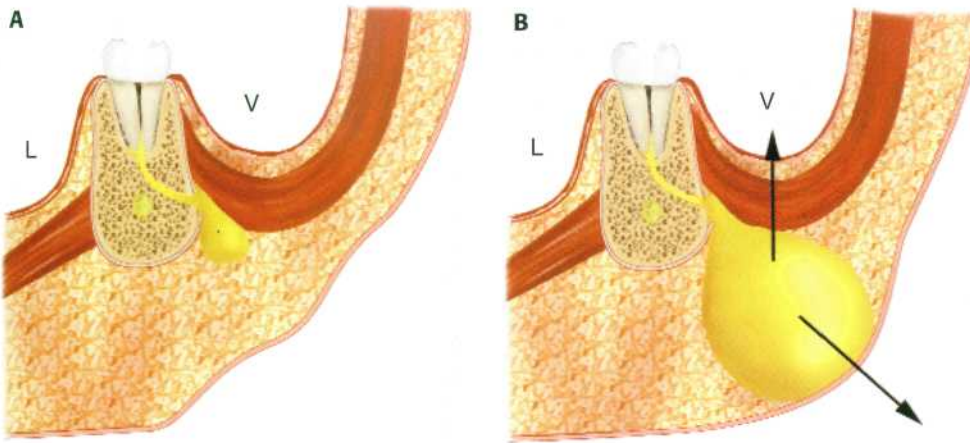
Puede definirse la periodontitis como la inflamación de los tejidos de sostén que componen el periodonto; algunos autores la denominan también artritis alveolodentaria. Se distinguen varias formas clínicas de periodontitis según su carácter evolutivo: aguda, subaguda o crónica; o según la calidad de su exudado: serosa o supurada. En nuestro caso concreto interesa la forma aguda supurada, que también se encuentra descrita como absceso periapical, osteítis periapical o absceso alveolar agudo (figura 18.13A).

El dolor de la periodontitis supurada es agudísimo, pulsátil, y se refiere en el diente afectado; la oclusión (contacto con el diente antagonista) y la percusión sobre el diente causal -que el paciente suele notar como alargado y que a veces es ligeramente móvil- aumentan de forma significativa al dolor. Puede observarse un cambio de color del diente cuya percusión origina un sonido mate; al ejercer presión sobre éste puede observarse en ocasiones la salida de un exudado purulento por vía alveolar. Las pruebas de vitalidad son negativas mientras que la exploración radiológica es anodina o llega a mostrar un ensanchamiento del espacio periodontal o una pérdida de definición de la lámina dura.

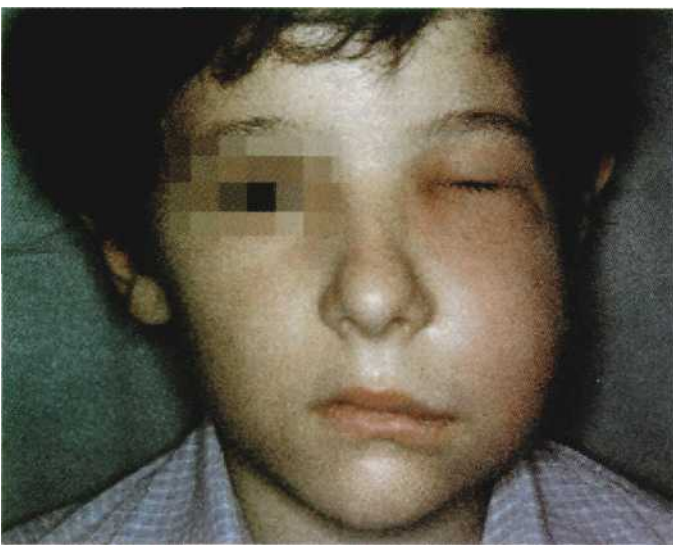

**Figura 18.13.** (A) Absceso periapical o periodontitis apical aguda. (B) Absceso subperióstico.

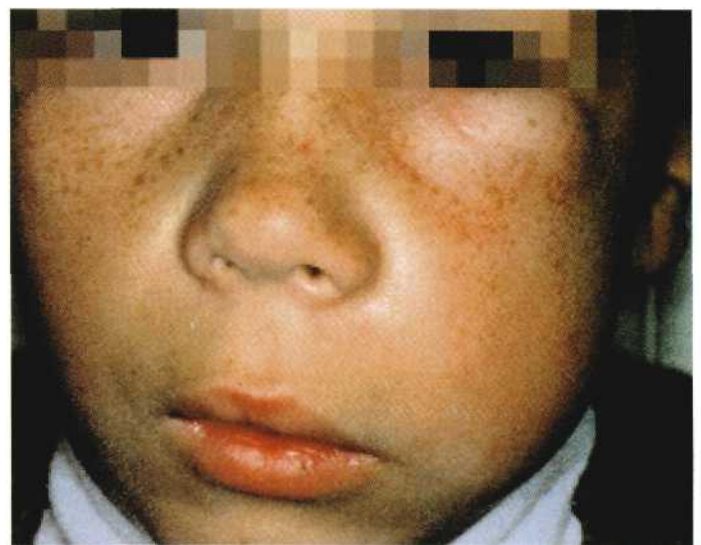**Figura 18.14.** (A) Tras romper la barrera que supone el periostio aparecen los primeros signos inflamatorios en la submucosa bucal: es el flemón vestibular. (B) Cuando la infección queda desviada de su camino hacia la cavidad bucal por algún elemento muscular, afecta al tejido celular subcutáneo cervicofacial: es la celulitis.



**Figura 18.15.** (A) Cuando se constituye un acumulo, bien limitado de contenido purulento, hablamos de absceso. (B) El absceso tiende a resolverse espontáneamente fistulizando al interior o al exterior de la cavidad bucal.



**Figura 18.16.** Celulitis que afecta a toda la hemicara izquierda con implicación palpebral.



**Figura 18.17.** Celulitis facial que va localizándose para dar lugar al absceso.

#### 18.6.2.2. Celulitis

La celulitis puede definirse como la inflamación del tejido celular subcutáneo, mientras que por flemón (del griego *phlegmoné*, de *phlego*: quemar o inflamar) se entiende la inflamación del tejido conectivo, principalmente del subcutáneo y del subaponeurótico; esta definición, algo más laxa, quizás conviene más para describir la inflamación que se observa en la cavidad bucal, concretamente en el vestíbulo, donde la presencia de un tejido subcutáneo no es siempre evidente. Quizás también ha contribuido algo a este estado confusional la descripción del clásico absceso dentario como "osteoflemón" (osteoflemón de Sébilleau) que estaba limitado, en cuanto a extensión, a la vecindad del diente causal, y sobre todo la aceptación popular de flemón en la que se sobreentiende la etiología dentaria.

Debido a estas consideraciones emplearemos el término de flemón para describir una inflamación circunscrita de presentación bucal (figura 18.14A), mientras que bajo el nombre de celulitis designaremos a aquellas que sean claramente difusas y extrabucles (figura 18.14B), pero sin olvidar que no hay diferencias estrictas de concepto entre celulitis y flemón, y se pueden usar perfectamente ambos términos como sinónimos tal como se observa en muchos tratados.

La celulitis se caracteriza por los signos clásicos de la inflamación: dolor, rubor, calor, tumor y "*functio laesa*". El dolor es agudo, pulsátil, lancinante pero no tan bien localizado como el de la periodontitis. El "rubor" indica el ligero enrojecimiento del tegumento afecto -piel o

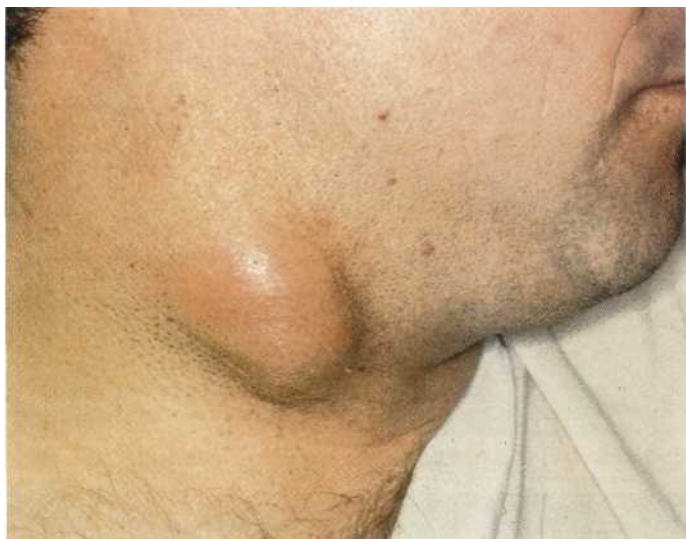mucosa- que, por otro lado, según precisa "calor", está caliente. Por "tumor" se entiende una tumefacción mal limitada, dura o de consistencia pastosa, que borra pliegues o surcos de la piel (figura 18.16). La "*functio laesa*" o "pérdida de la función" es un mecanismo de defensa del organismo ante el dolor; el diente "elongado" y doloroso dificulta la masticación, y el trismo es un ejemplo típico de esta limitación de defensa.

Hay siempre una afectación del estado general mayor que en la fase de periodontitis. Como norma general suele existir un síntoma acompañante: la fiebre (temperatura axilar por encima de los 37°) que actualmente, con la facilidad que hay en nuestro ámbito para adquirir antibióticos y automedicarse, en casos verdaderamente graves puede estar ausente. Sin embargo lo normal es comprobar un aumento de la temperatura por encima de los 38°, junto con escalofríos, taquicardia con pulsaciones débiles e irregulares y sensación de malestar general; la repercusión sistémica puede ser muy importante en ciertas formas difusas como la angina de Ludwig.

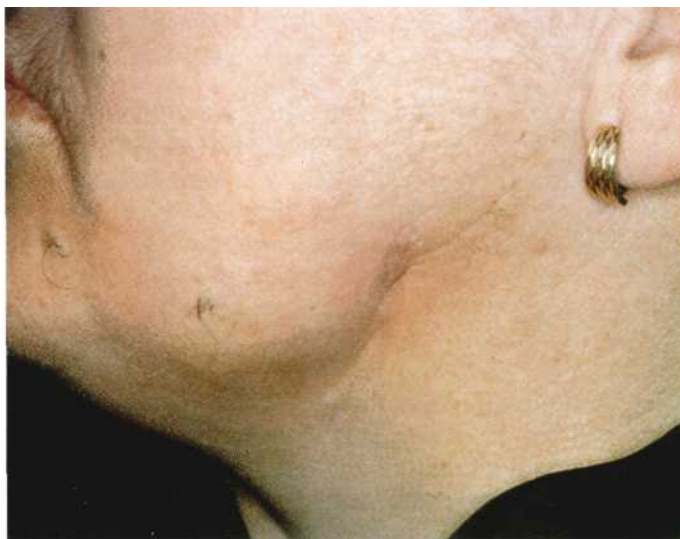Otros parámetros alterados son el recuento leucocitario, la elevación del número de glóbulos blancos por encima de 8.000 y desviación izquierda, esto es, predominio de formas inmaduras como los neutrófilos "en banda", y la VSG (velocidad de sedimentación globular) aumentada, que puede llegar hasta los 70 mm/h.

En la fase de celulitis hay todavía muy poca destrucción tisular y no se ha formado el exudado purulento. En su maduración la celulitis tiende a circunscribirse para dar lugar al absceso (figura 18.17).

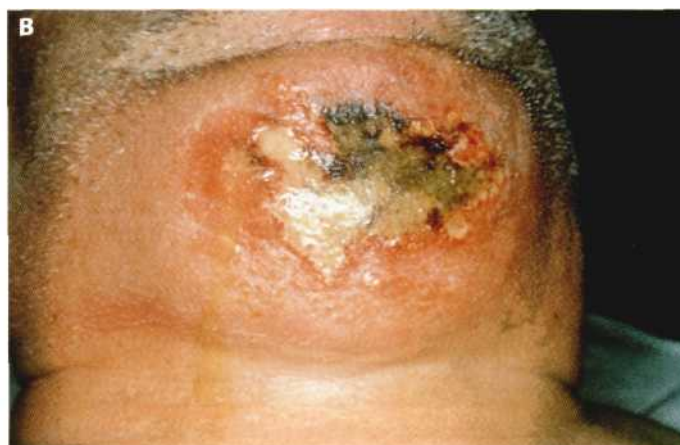
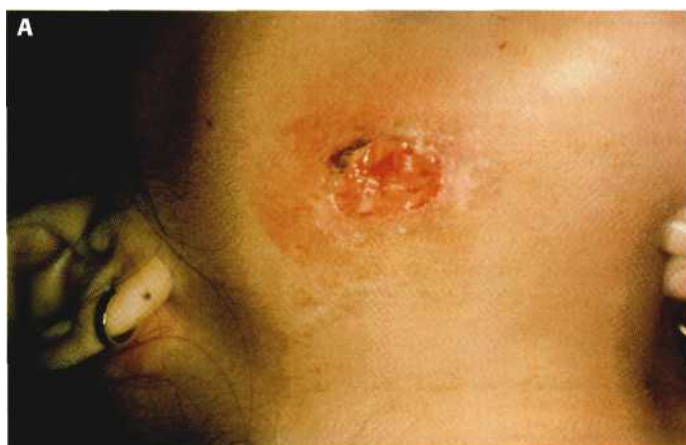


**Figura 18.18.** Absceso cervical de origen odontogénico.



**Figura 18.19.** Fístula paramandibular de origen odontogénico.



**Figura 18.20.** Maceración y necrosis cutánea en abscesos de origen odontogénico. (A) Localización paramandibular. (B) Localización submentoniana.

#### 18.6.2.3. Absceso

No existe ningún tipo de discusión en cuanto a la definición de absceso: es la acumulación delimitada de pus en un tejido orgánico (figura 18.15A). En esta fase se produce la formación localizada de un exudado purulento que se detecta clínicamente, gracias a la palpación, por la sensación de renitencia o fluctuación (figura 18.18); sin embargo estas características pueden ser difíciles de apreciar en abscesos de zonas profundas. El dolor, que se ha vuelto profundo, sordo y continuo, es ahora más soportable que en la fase de celulitis.

A la larga el absceso acaba por abrirse al exterior (fistulización), y se observa entonces la típica afectación de la piel (figuras 18.19 y 18.20) -o de la mucosa si el absceso es intrabucal- que se vuelve tensa y de un rojo brillante, dejando entrever uno o varios puntos de color blanco-amarillento, por donde se perforará y dejará salir el exudado purulento (figura 18.15B).

#### 18.6.3. FACTORES GENERALES QUE INFLUYEN EN LA PROPAGACIÓN DE LA INFECCIÓN

Son aquellos que se refieren al equilibrio de la tríada formada por la resistencia del hospedador, la capacidad del agente microbiano para invadirlo, ambos ya comentados anteriormente, y la acción del tratamiento, en concreto de la antibioticoterapia, sobre el agente patógeno, pero también sobre el hospedador, tema que será tratado más adelante.

#### 18.6.4. FACTORES LOCALES QUE INFLUYEN EN LA PROPAGACIÓN DE LA INFECCIÓN

Son los que nos permiten comprender las diversas presentaciones clínicas, tanto las "localizaciones primarias" como su propagación, que pueden observarse en la infección odontogénica. Hay que tener en cuenta los siguientes factores:

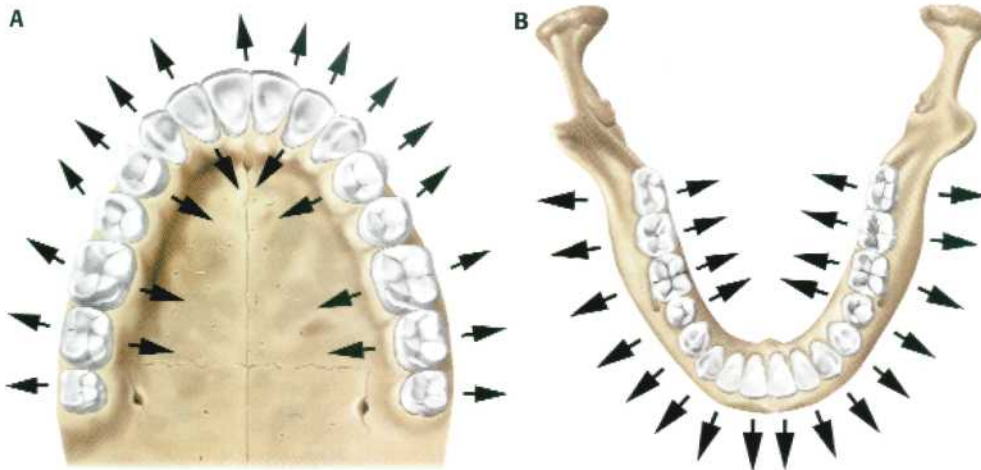
##### 18.6.4.1. Relación del periápice y las corticales

La proximidad del ápice respecto a la cortical explica que la progresión de la infección periapical se haga hacia lingual/palatino o hacia vestibular. Generalmente el camino más corto es hacia la cortical externa, o sea, hacia el vestíbulo, aunque hay excepciones: en el maxilar superior, el incisivo lateral y los dientes que tengan raíces palatinas (molares y primer premolar) pueden originar infecciones palatinas, mientras que en la mandíbula el segundo premolar, pero sobre todo los molares, y más el cordal que no el primer molar, estarán relacionados con una propagación hacia lingual (figura 18.21).

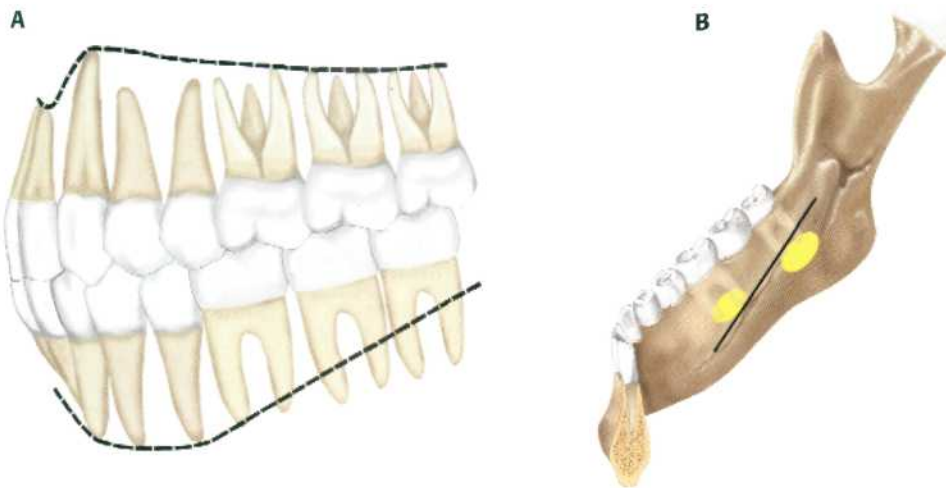
##### 18.6.4.2. Relación del periápice y la fibromucosa

La fibromucosa gingival se inserta en la apófisis alveolar y al separarse de ella forma el vestíbulo bucal. Si el fondo de este vestíbulo es escaso, la zona apical quedará por debajo de esta inserción y por consiguiente la infección se abrirá por debajo de esta fibromucosa, hecho que reviste una cierta trascendencia, puesto que evita una apertura fácil al ex-





**Figura 18.21.** Situación de proximidad de los ápices con respecto a las corticales; la flecha indica la vía de propagación más frecuente. (A) Maxilar superior. (B) Mandíbula.



**Figura 18.22.** (A) Relación de los ápices dentarios con la línea de adherencia de la fibromucosa gingival. (B) Diseminación de la infección apical según la relación con la línea milohioidea donde se inserta el músculo milohioideo.

terior. Esta situación se observa sobre todo en los molares inferiores, pero en ocasiones también pueden estar implicados otros dientes que tengan las raíces largas como es el caso de los caninos; hay que considerar que existen notables diferencias anatómicas individuales, hecho que explica que haya diversas opiniones al respecto (figura 18.22A).

#### 18.6.4.3. Inserciones musculoaponeuróticas

También los músculos y las aponeurosis que se insertan en los maxilares pueden guiar la propagación de la infección odontogénica dando lugar a la "localización primaria" tal como se verá detalladamente más adelante (figura 18.22B). La existencia de planos anatómicos formados por las aponeurosis dan lugar a una serie de espacios virtuales, más o menos rellenos de tejido celular, y a unas celdas o compartimentos que no están vacíos sino que albergan diversas estructuras anatómicas; estos planos aponeuróticos pueden conducir a la infección odontogénica, cuando ésta se propaga a partir de su "localización primaria", hacia las diversas regiones anatómicas cervicofaciales "diseminación secundaria", que serán estudiadas con todo detalle más adelante.

#### 18.6.4.4. Otros factores

La fuerza de la gravedad actúa sin duda favoreciendo la progresión de la infección hacia puntos más declives; esta acción puede verse modificada por la movilidad de algunas regiones como la labial o de la propia lengua, y esto explica que a veces se observen propagaciones "contra natura". La posibilidad de que la progresión se haga a distancia es un hecho de singular trascendencia ante la presencia de una fistula cervicofacial no congénita, ya que hay que descartar siempre la etiología odontogénica.

## 18.7. INFECCIÓN ODONTOGÉNICA CIRCUNSCRITA

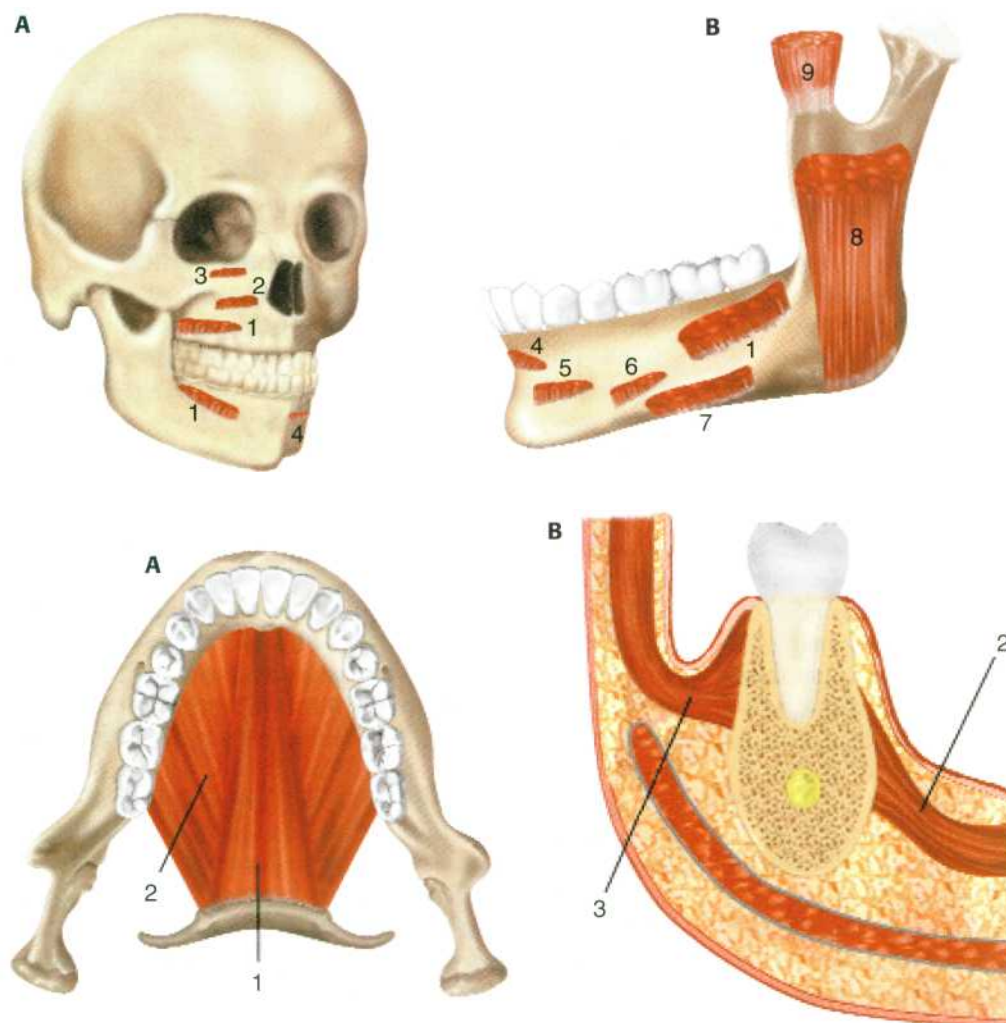
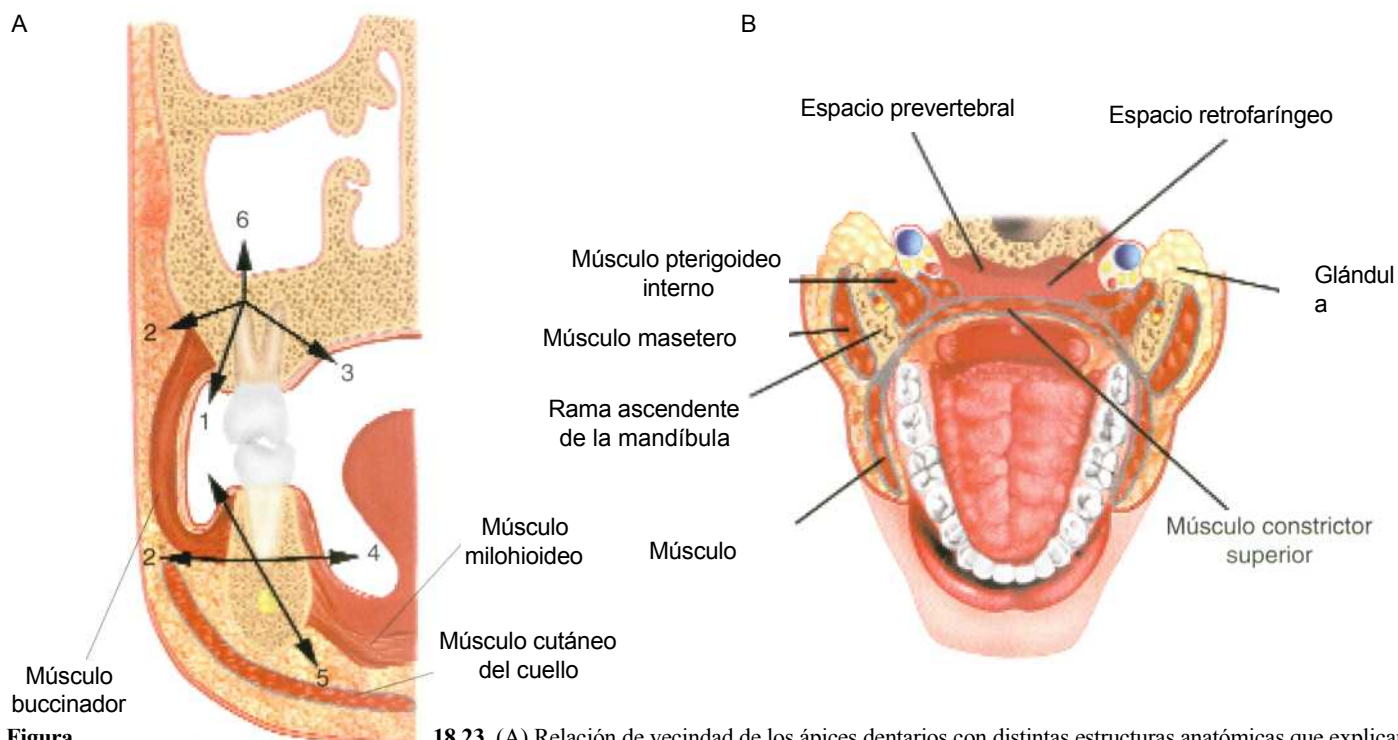
### 18.7.1. CONCEPTO DE INFECCIÓN ODONTOGÉNICA CIRCUNSCRITA ("LOCALIZACIÓN PRIMARIA")

Se entiende por "localización primaria" de una infección odontogénica, aquella fase evolutiva en la que ya ha traspasado la barrera que supone el periostio, y queda situada entre éste y la fibromucosa, primero en forma de flemón y luego de absceso; se trata, pues, de una presentación clínica intrabucal que queda circunscrita a la vecindad del diente responsable. Hay que considerar también la posibilidad de que la presencia de algún músculo con inserción en el maxilar impida que la colección purulenta siga el camino más corto hacia la mucosa, y entonces se afecta algún espacio anatómico cercano que será siempre perimaxilar; en este caso la presentación clínica de la "localización primaria" será extrabucal, estando algo más alejada del diente responsable.

La importancia del conocimiento de la anatomía se pone aquí también de relieve, ya que nos permite comprender la topografía de esta "localización primaria" (figura 18.23). Para ello es de vital interés conocer las inserciones musculares en las distintas zonas de los maxilares, que establecen una relación de vecindad con los ápices dentarios, tal como resumimos a continuación (figuras 18.24 y 18.25):

Zona incisiva del maxilar superior: músculo mirtiforme y músculo orbicular de los labios.

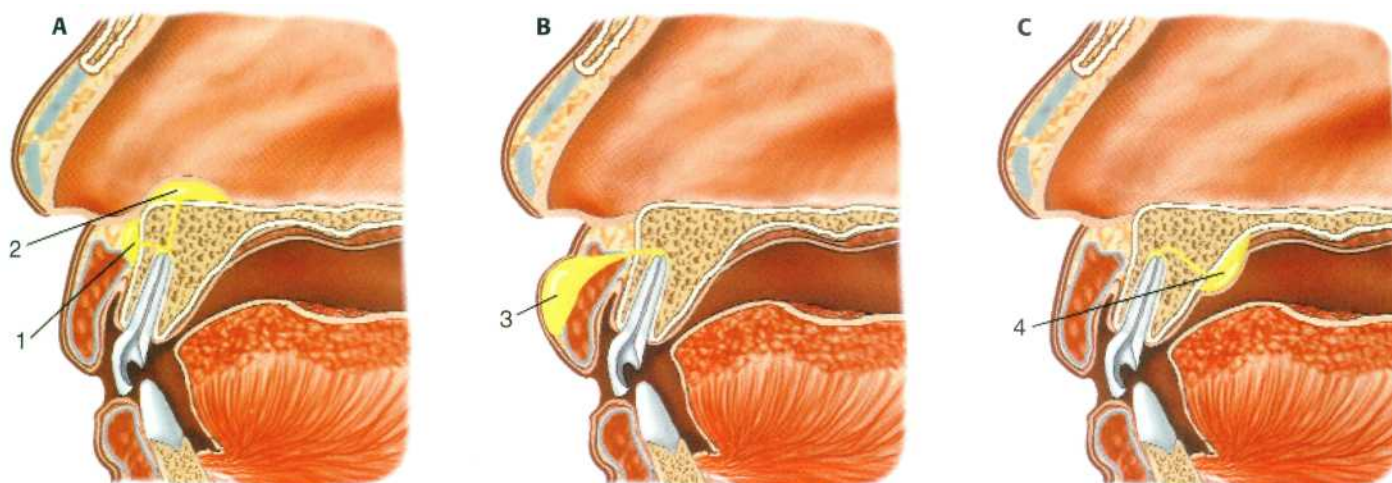
Zona canina del maxilar superior: músculo elevador del ala de la nariz, músculo elevador del labio superior, músculo canino (o músculo elevador de la comisura).



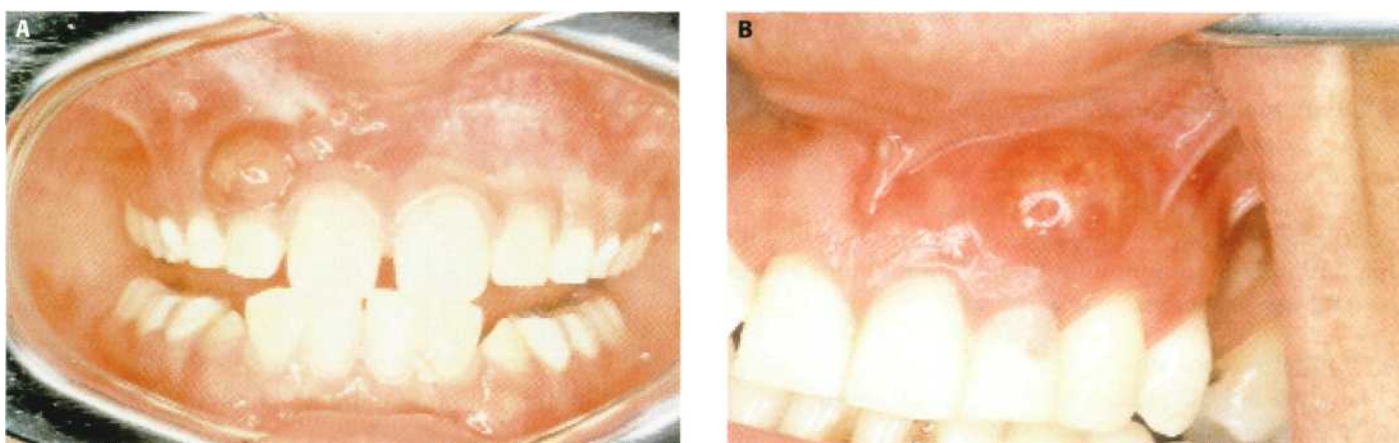
**Figura 18.24.** Inserciones musculares: 1. Buccinador. 2. Elevador de la comisura bucal. 3. Elevador del labio superior. 4. Borla del mentón. 5. Depresor del labio inferior. 6. Depresor de la comisura bucal. 7. Cutáneo del cuello. 8. Masetero. 9. Temporal.

**Figura 18.25.** Inserciones musculares: 1. Genihioideo. 2. Milohioideo. 3. Buccinador.





**Figura 18.26.** Localización primaria de la infección odontogénica a partir de los incisivos superiores: 1. Vestibular. 2. Nasal. 3. Labial. 4. Palatina.



**Figura 18.27.** Abscesos vestibulares originados en los incisivos laterales superiores. (A) Páulis (absceso gingival) en la zona del 1.2. (B) Absceso vestibular producido por patología pulpar del 2.2.

- Zona premolar del maxilar superior: músculo canino, músculo cigomático mayor y músculo cigomático menor.
- Zona molar del maxilar superior: músculo buccinador.
- Zona incisivo-canina de la mandíbula, por el vestibulo: músculo borla del mentón, músculo triangular de los labios (o músculo de presor de la comisura), músculo cuadrado del mentón (o músculo depresor del labio inferior) y músculo cutáneo del cuello.
- Zona incisivo-canina de la mandíbula, por lingual: músculo genio-gloso, músculo genihioideo y músculo milohioideo.
- Zona premolar de la mandíbula, por vestibulo: músculo depresor del ángulo de la boca, músculo triangular y músculo cuadrado.
- Zona premolar de la mandíbula, por lingual: músculo milohioideo.
- Zona molar de la mandíbula, por vestibulo: músculo buccinador.
- Zona molar de la mandíbula, por lingual: músculo milohioideo.

Hay que remarcar que en la región palatina no existen inserciones musculares, sino únicamente un escasísimo tejido celular submucoso, por lo que se pasará directamente del absceso subperióstico al absceso palatino propiamente dicho, sin pasar por la fase de flemón.

## 18.7.2. LOCAUZACIONES PRIMARIAS A PARTIR DE LOS DIENTES SUPERIORES

### 18.7.2.1. Incisivos superiores

Los ápices de los incisivos centrales superiores están más cerca de la cortical externa que no de la palatina, y por lo tanto la salida de la infección se lleva a cabo hacia vestibular; el hecho de que los ápices que-

den por debajo de la inserción del vestibulo, la presencia del músculo orbicular de los labios y el denso tejido celular subcutáneo de la base de la nariz suponen una barrera para la expansión de la infección que así queda limitada al vestibulo, en concreto algo por encima de la línea mucogingival: ésta sería la "localización primaria" típica de la infección odontogénica originada a partir del incisivo central superior (figura 18.26).

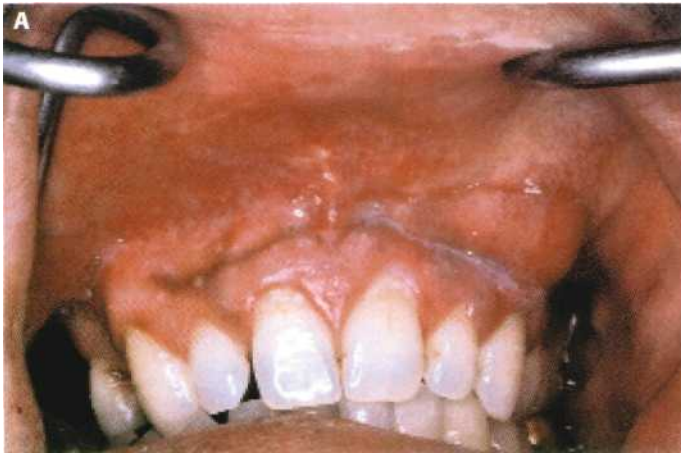Menos habitualmente la propagación primaria se hace por encima de la inserción vestibular, con infección del tejido celuloadiposo del labio superior; excepcionalmente puede seguir una trayectoria hacia arriba y afectar el suelo de las fosas nasales (figura 18.26).

Aproximadamente un 50% de las infecciones procedentes del ápice del incisivo lateral se comportan de modo similar, pero la otra mitad (para López Arranz sería más frecuente esta opción), se labra paso hacia palatino; la fibromucosa palatina está muy bien insertada y limita la propagación de la infección, que nunca suele sobrepasar la línea media, ya que la presencia de un rafe lo impide. Por lo tanto la "localización primaria" de la infección odontogénica procedente del incisivo lateral puede radicar en vestibulo o bien en el paladar (figuras 18.26 y 18.27).

### 18.7.2.2. Canino superior

La situación del ápice del canino está claramente relacionada con la cortical externa por lo que sus infecciones tienen su salida por vestibular. La inserción del músculo canino hace posible dos eventualidades: la primera, que la infección se abra por debajo de esta inserción y entonces queda localizada en el vestibulo: sería la "localización primaria" habitual; y la segunda, que ya implica una propagación y que estará es-





**Figura 18.28.** Abscesos originados en los caninos superiores. (A) Localización vestibular. (B) Localización palatina.

trechamente relacionada con una marcada longitud radicular, es que lo haga por encima: en este caso la infección quedará situada en el espacio canino (figura 18.28).

#### 18.7.2.3. Premolares superiores

La "localización primaria" suele verse en vestíbulo, ya que las inserciones musculares de esta zona se encuentran bastante más arriba de los ápices; muy raramente, en caso de que posean unas raíces muy largas, podría haber una propagación hacia el espacio canino. Hay que contemplar la posibilidad de que a partir de la raíz palatina del primer premolar pueda observarse una "localización primaria" palatina (figura 18.29).

#### 18.7.2.4. Molares superiores

Lo normal es que la infección de las raíces vestibulares dé origen a una "localización primaria" vestibular, mientras que a partir de la raíz palatina se afectará el paladar. En el caso de que la infección se labre paso por encima de la inserción del músculo buccinador, se observará la afectación del "espacio geniano". No hay que olvidar que una propagación en dirección apical dará lugar a patología del seno maxilar, y en este caso concreto a la formación de un empiema. (figuras 18.30, 18.31 y 18.32).

Por descontado, la posición del cordal superior propicia "localizaciones primarias" muy atípicas, como la afectación de los espacios pterigomaxilar y temporal, que ya serán comentados.

### 18.7.3. LOCALIZACIONES PRIMARIAS A PARTIR DE LOS DIENTES INFERIORES

#### 18.7.3.1. Incisivos inferiores

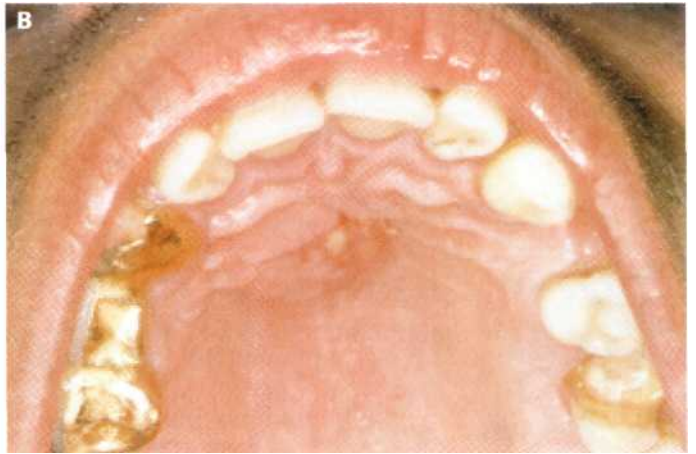La "localización primaria" es siempre vestibular ya que los ápices están más cerca de la cortical externa y por encima de la inserción del músculo borla del mentón; existe también la posibilidad de la participación del labio inferior. Sin embargo hay que contemplar la posibilidad de que se propague por debajo de ésta y llegue a implicar el espacio mentoniano (figura 18.33).

#### 18.7.3.2. Canino inferior

El ápice del canino inferior suele estar alejado de las inserciones musculares de la zona, y lo normal es que su "localización primaria" se aprecie en el vestíbulo.

#### 18.7.3.3. Premolares inferiores

Presentan las mismas condiciones que el canino: "localización primaria" en vestíbulo; en algunas ocasiones puede haber una propagación hacia lingual a partir del segundo premolar inferior; en este caso la in-



**Figura 18.29.** Absceso palatino por patología pulpar del 2.4.

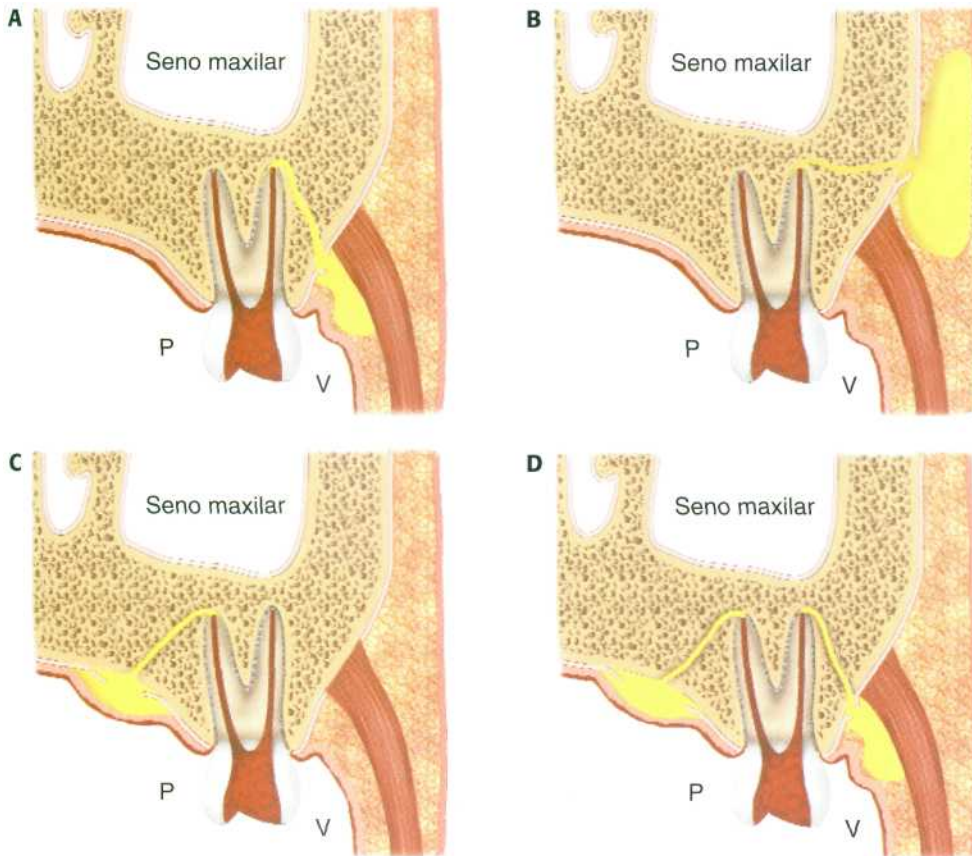
fección se abre camino por encima de la inserción del músculo milohioideo, con afectación del espacio sublingual.

#### 18.7.3.4. Primer molar inferior

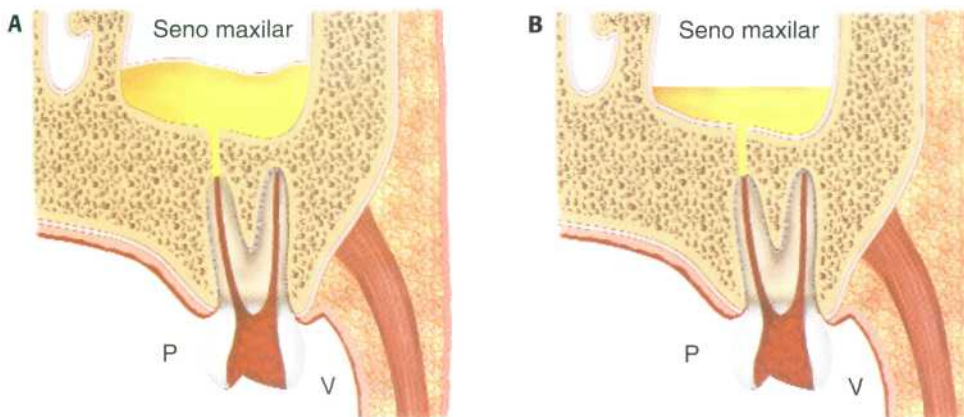
Si bien lo más frecuente es que la "localización primaria" sea también la vestibular, hay que considerar otras dos posibilidades: en primer lugar que se produzca una propagación por debajo de la inserción del músculo buccinador, dando lugar a la ocupación del espacio geniano; en este caso por declividad se constituye una celulitis paramandibular en una situación "pegada" a la cara externa de la mandíbula (figuras 18.34 y 18.35). En segundo lugar, que lo haga hacia lingual, afectando entonces al espacio sublingual, puesto que los ápices del primer molar quedan por encima de la inserción del músculo milohioideo (figura 18.36).

#### 18.7.3.5. Segundo molar inferior

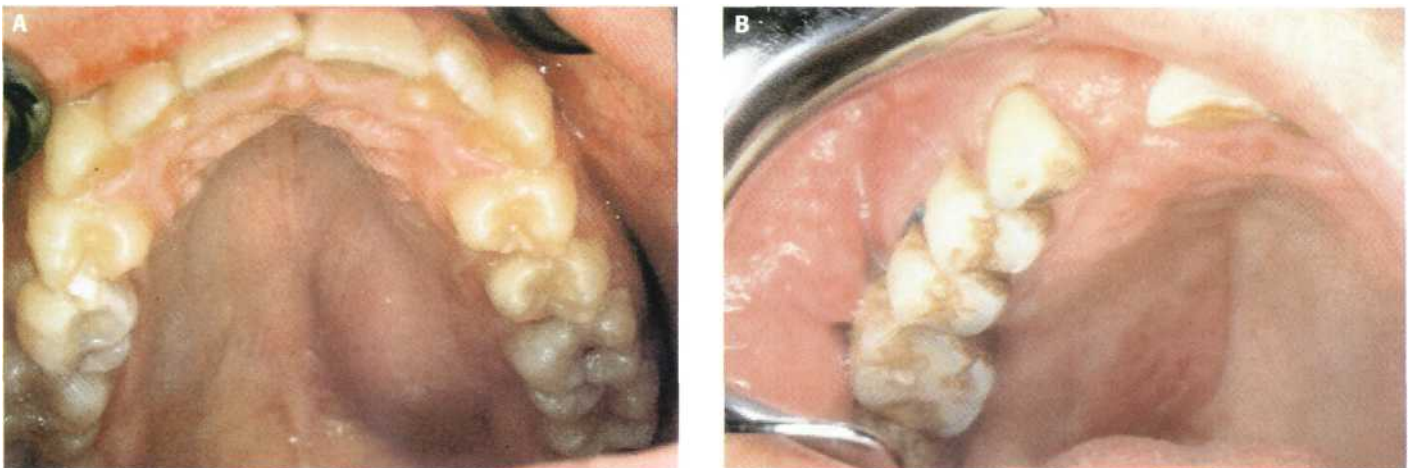
Dada la posición de los ápices del segundo molar inferior hay igual posibilidad de que la perforación se efectúe por vestibular o por lingual; todo ello se complica más ya que estos ápices están prácticamente a la misma altura que las inserciones de los músculos buccinador y milohioideo. Por lo tanto aquí la "localización primaria" podrá verse con cuatro posibles presentaciones clínicas, como la vestibular y las de los espacios geniano, sublingual y submaxilar; este último ya forma parte de la región cervical pero al afectarse de forma directa hay que considerarlo también como una "localización primaria" (figuras 18.37, 18.38 y 18.39).



**Figura 18.30.** Localización primaria de la infección odontogénica a partir de los molares superiores. (A) Vestibular. (B) Geniana. (C) Palatina. (D) Vestibular y palatina.

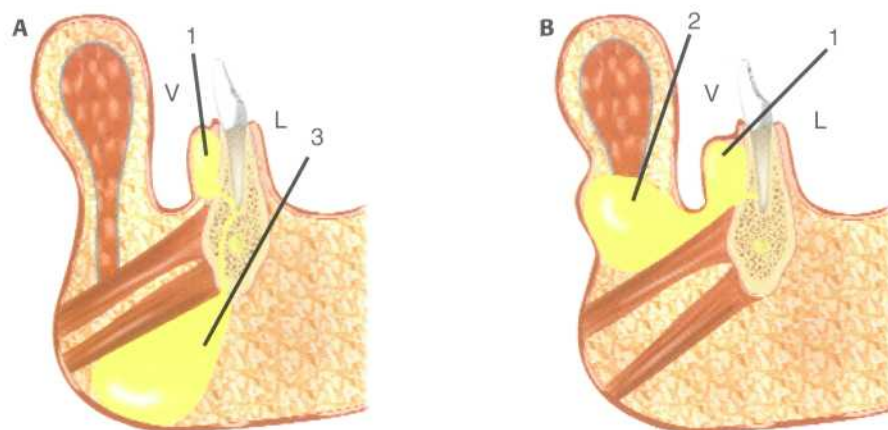


**Figura 18.31.** Localización primaria de la infección odontogénica a partir de los molares superiores. (A) Debajo de la mucosa sinusal. (B) Formación de un empiema sinusal.

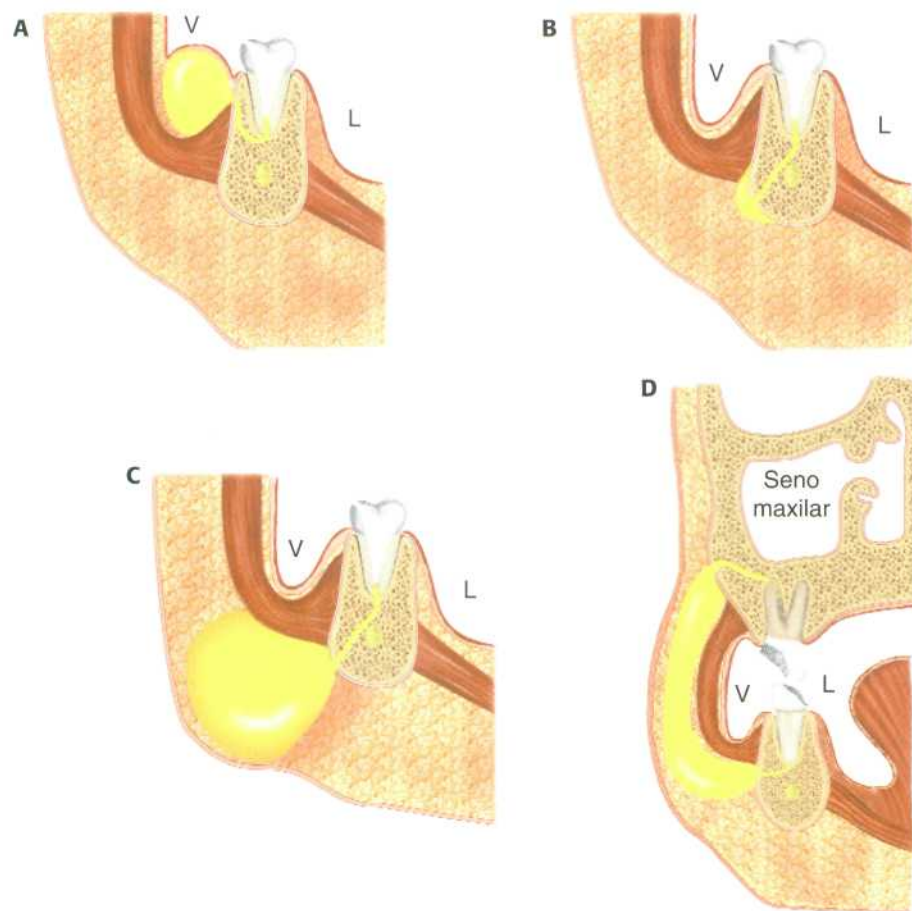


**Figura 18.32.** Abscesos originados en los molares superiores. (A) Localización palatina. (B) Localización vestibular.

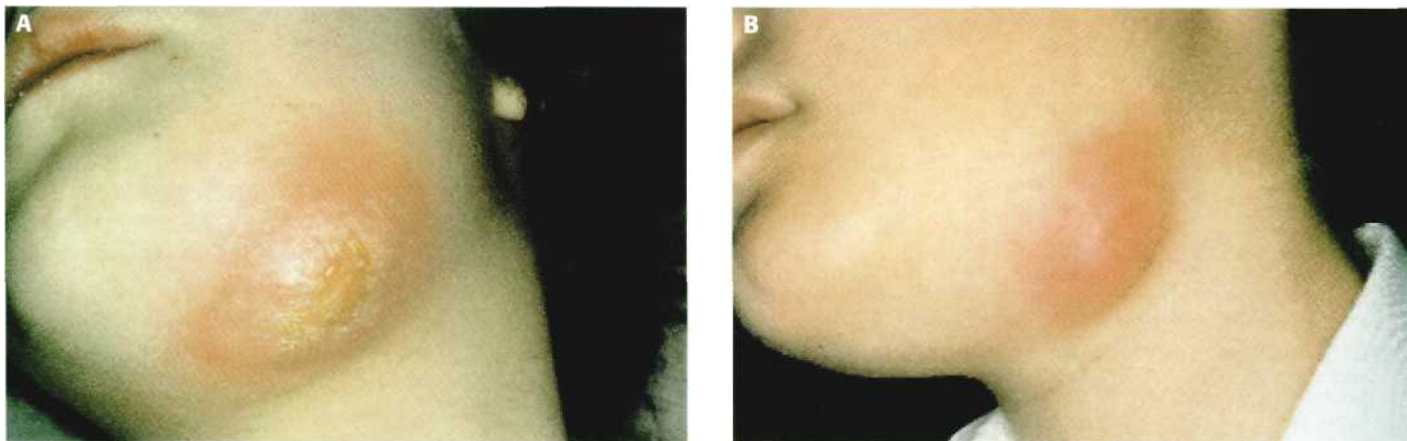




**Figura 18.33.** Localización primaria de la infección odontogénica a partir de los incisivos inferiores: 1. Vestibular. 2. Labial. 3. Mentoniana.

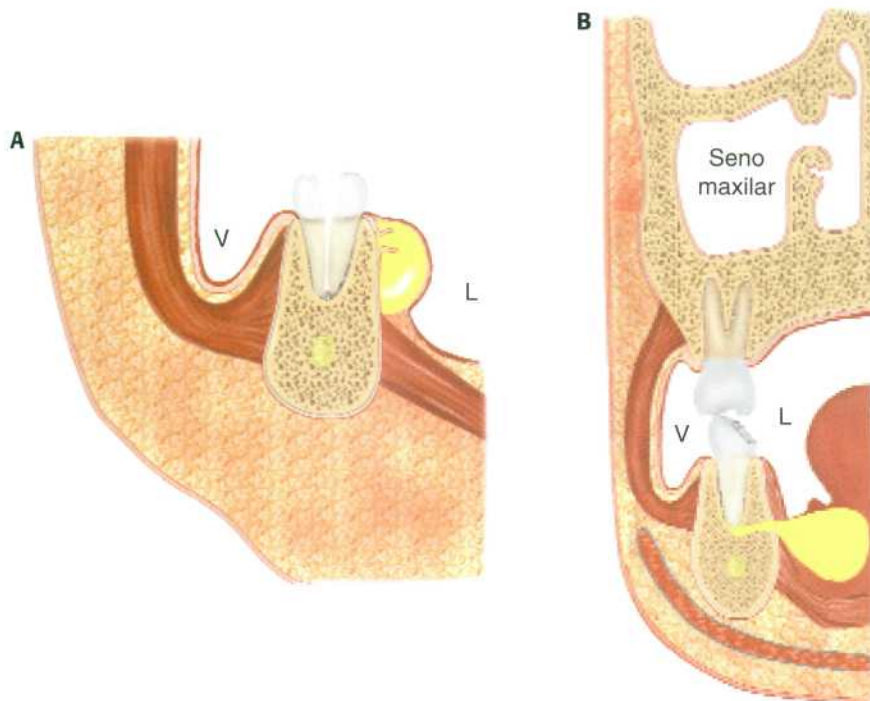


**Figura 18.34.** Localización primaria de la infección odontogénica a partir de los molares inferiores. (A) Vestibular. (B) Avance por debajo del músculo buccinador. (C) Geniana paramandibular. (D) Localización geniana que puede tener origen tanto en el maxilar superior como en la mandíbula.

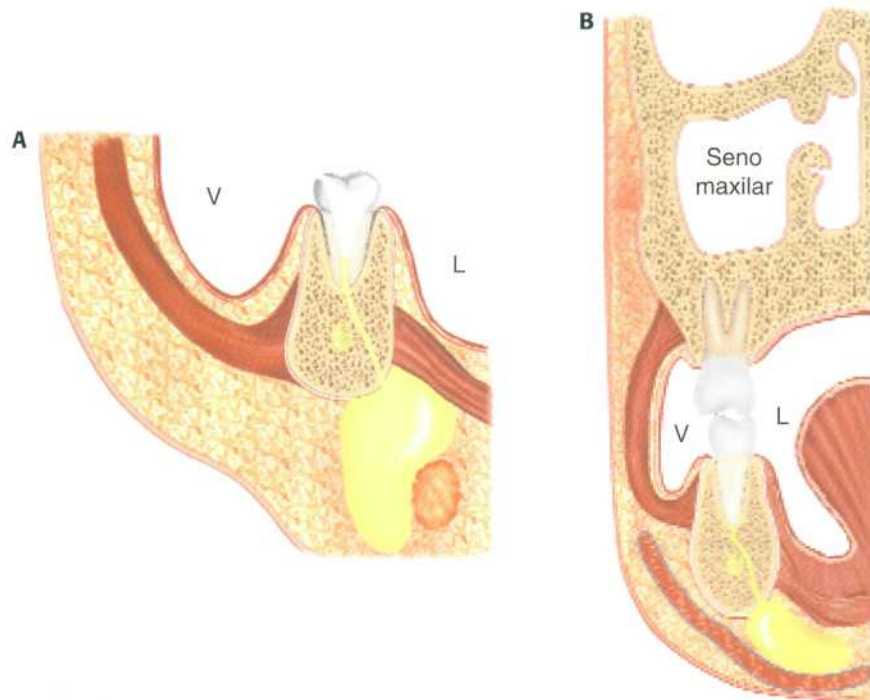


**Figura 18.35.** Abscesos paramandibulares originados en el primer molar inferior. (A) Absceso que está macerando la piel. (B) Absceso maduro que está a punto de fistulizar.

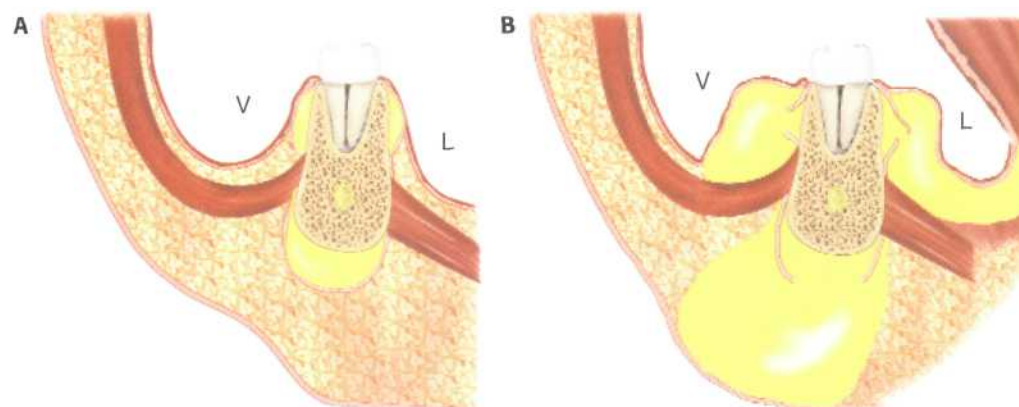




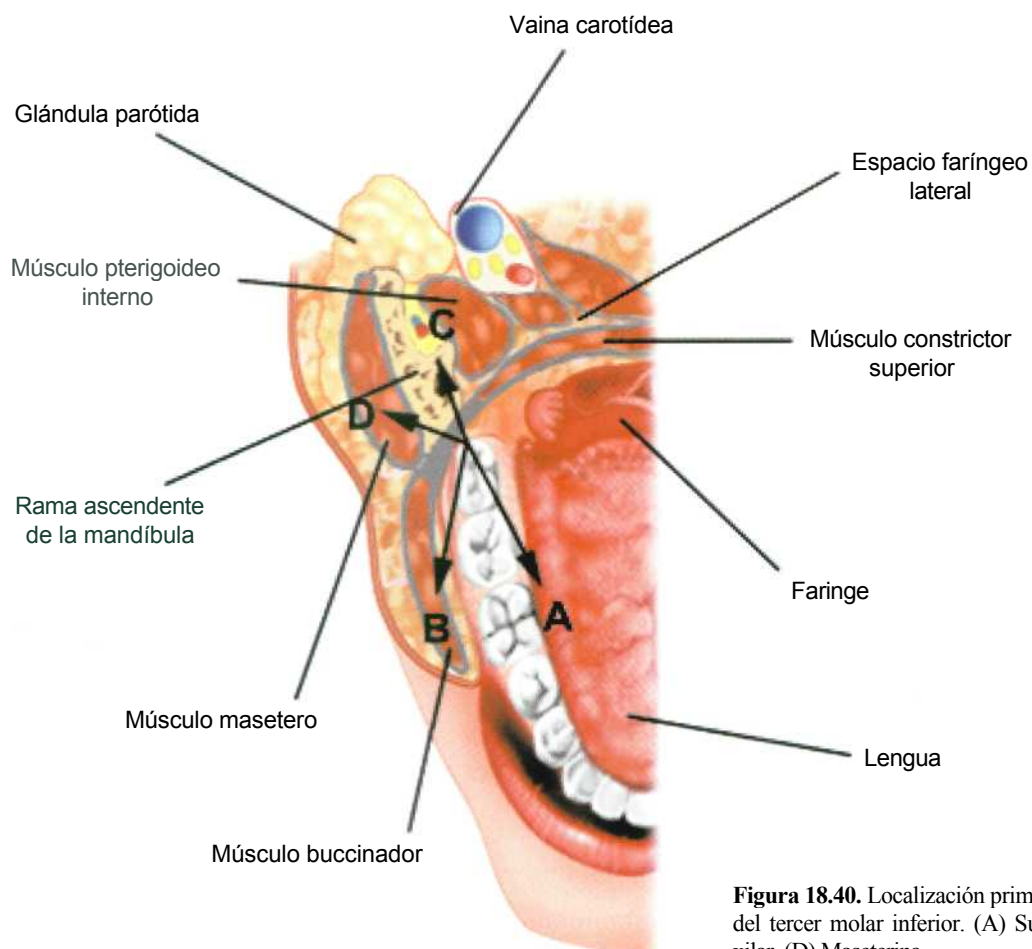
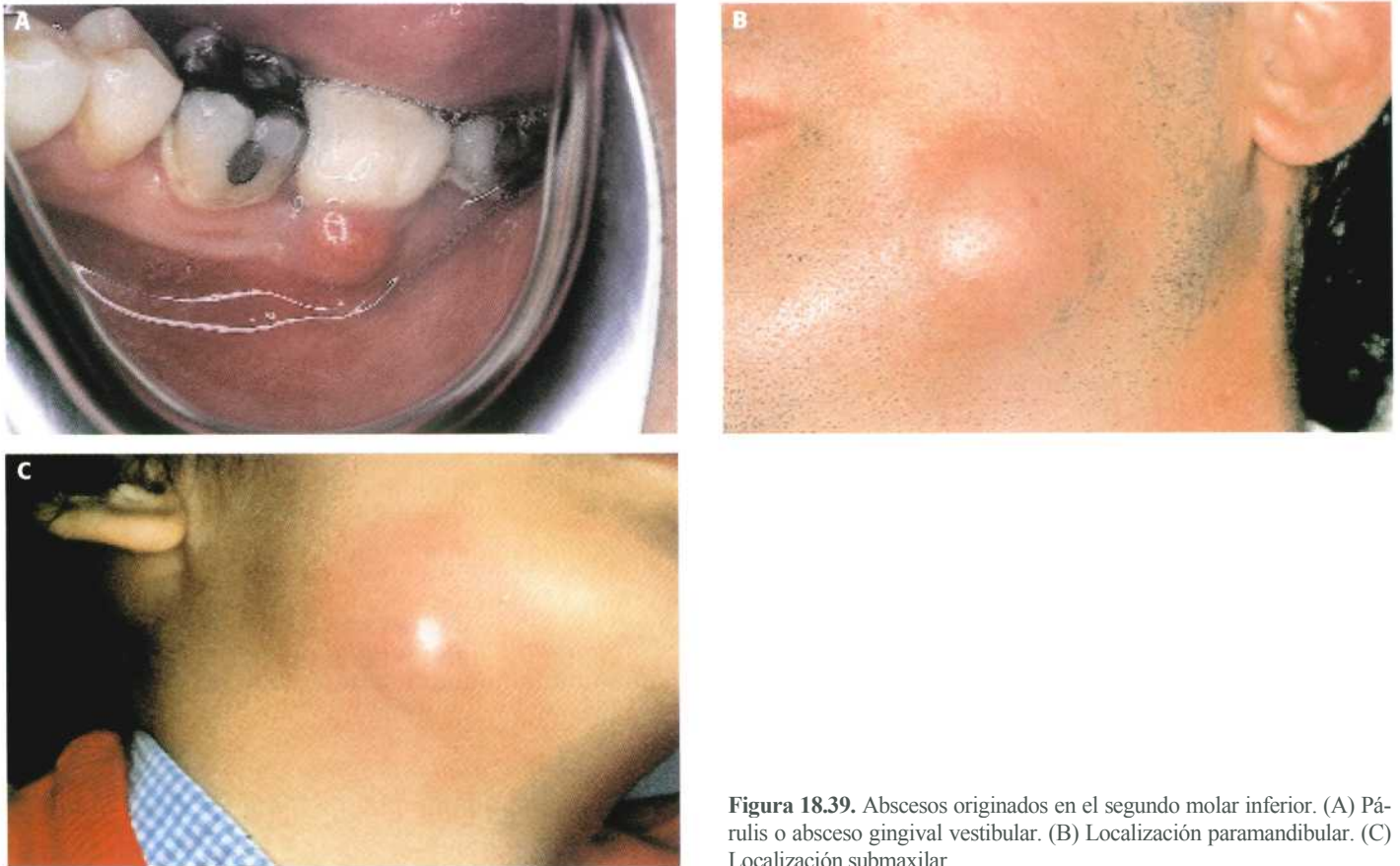**Figura 18.36.** Localización primaria de la infección odontogénica a partir de los molares inferiores. (A) Zona gingival lingual. (B) Zona sublingual.



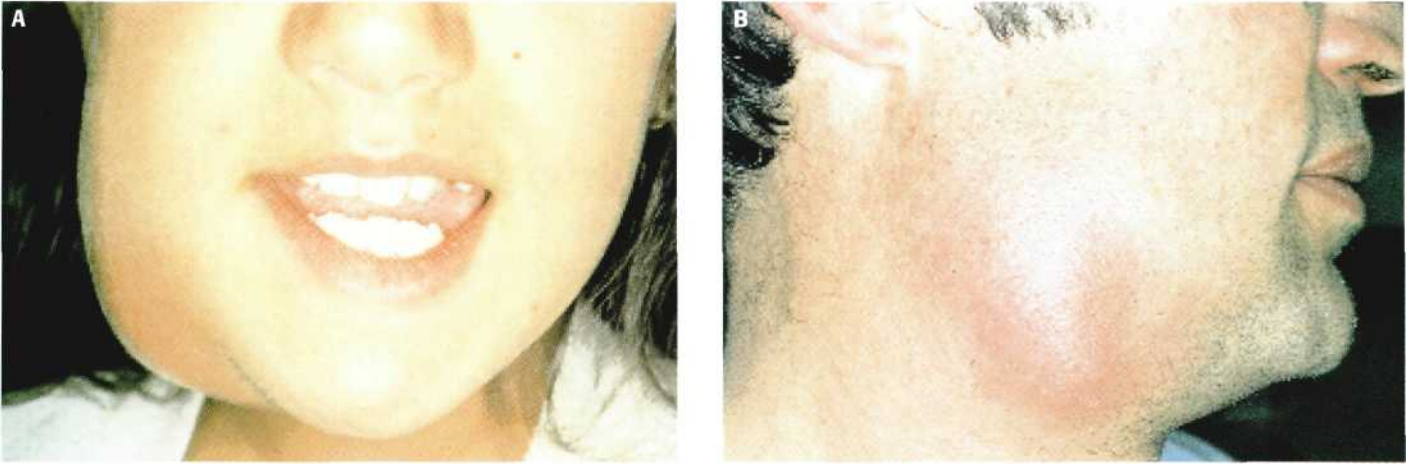**Figura 18.37.** Localización primaria de la infección odontogénica a partir de los molares inferiores hacia el espacio submaxilar.



**Figura 18.38.** Procesos mixtos con avance de la infección en distintos sentidos a partir de los molares inferiores.



**Figura 18.40.** Localización primaria de la infección odontogénica a partir del tercer molar inferior. (A) Submaxilar. (B) Geniana. (C) Pterigoma-xilar. (D) Maseterina.



**Figura 18.4!.** Abscesos originados en el tercer molar inferior. (A) Absceso maseterino y paramandibular. (B). Absceso submaxilar.

#### 18.7.3.6. Tercer molar inferior

Sin duda aquí se plantea, debido a la riqueza anatómica de la zona, una serie de problemas para demarcar qué es una "localización primaria", complicándose todo ello más si se consideran también los casos de erupción incompleta de este molar, y las distintas posiciones que puede adoptar (figura 18.40).

En primer lugar hay que observar que los ápices del cordal erupcionado y en posición vertical están más cerca de la cortical interna y por debajo de la línea de inserción del músculo milohioideo; así pues, la "localización primaria" más frecuente será, en teoría, la submaxilar

(figura 18.41). Sin embargo, y afortunadamente, hay que recordar que la patología más frecuente originada por el cordal es la pericoronaritis, con salida del exudado purulento por vía coronal, en la que no hay participación pulpar y por lo tanto la región apical queda indemne.

Otras posibilidades de "localización primaria" dependerán de la inclinación del tercer molar: así, cuando está en posición mesioangular o francamente horizontalizado la infección sigue al músculo pterigoideo interno, para afectar el espacio pterigomaxilar; si está en linguoversión, los ápices quedan más cerca del vestíbulo, lo que motiva la afectación de los espacios geniano o maseterino (figuras 18.40 y 18.41).





La infección odontogénica puede propagarse básicamente de dos formas:

## - Propagación por continuidad

A partir de la localización primaria, la infección odontogénica puede propagarse por continuidad siguiendo el trayecto de los músculos y las aponeurosis hasta llegar a establecerse lejos de su punto de origen; esta diseminación puede observarse en una serie de espacios o regiones anatómicas de la cara y del cuello, superficiales o profundos, y en caso extremo en el mediastino.

## - Propagación a distancia

Cabe distinguir una extensión de la infección odontogénica gracias a que los gérmenes viajarán por los vasos linfáticos, y que suelen producir una reacción inflamatoria en la primera estación linfática como por ejemplo en los ganglios de la celda submaxilar. Allí suele quedar detenida la diseminación por vía linfática, y es muy raro que acontezca una progresión más allá de esta primera estación linfática.

Por otro lado, la diseminación por vía hemática es un hecho perfectamente probado (bacteriemia) en manipulaciones dentarias cruentas y en ausencia de infección. Pero además, cuando existe una infección odontogénica puede haber una afectación de las venas en forma de tromboflebitis; a partir de ésta se constituye un trombo séptico que, conteniendo gran número de gérmenes, puede ser vehiculizado a distancia, y originar una septicemia con la posible aparición de una infección metastásica a cualquier nivel del organismo.

Por último existe la posibilidad de que los gérmenes sigan el camino de la vía digestiva (al llegar al estómago quedan inactivados por el pH gástrico), o de la vía respiratoria; para que se produzca este paso hacia el árbol bronquial, debe concurrir una ausencia de reflejos cuya consecuencia puede ser una grave neumonía por aspiración.

## 19.1. PROPAGACIÓN POR CONTINUIDAD

### 19.1.1. RECUERDO ANATÓMICO DE LOS ESPACIOS BUCALES

#### 19.1.1.1. Vestíbulo bucal

Se trata de un espacio virtual limitado medialmente por la cara externa de los maxilares y externamente por la mejilla y los labios. Revestido por una mucosa que acaba por confundirse con la encía adherida, contiene tejido celular laxo rico en glándulas salivales menores y unas bandas musculares, más o menos desarrolladas, que son los frenillos (figura 19.1 A).

#### 19.1.1.2. Espacio palatino

Es la bóveda de la cavidad bucal; el límite superior es óseo en su parte anterior y muscular, velo del paladar, en la posterior, mientras que

el inferior está formado por una fibromucosa espesa, resistente y fuertemente adherida al periostio. Dividido por un consistente rafe, en su interior hay escaso tejido celular, glándulas salivales menores, muy importante, el paquete vasculo-nervioso palatino anterior que lo atraviesa de atrás hacia adelante (figura 19.1B).

#### 19.1.1.3. Espacio sublingual

Está limitado por encima por la membrana mucosa que forma el suelo de la boca, medialmente por los músculos genihioides, genio-gloso e hiogloso (no hay un verdadero rafe), y por debajo por el músculo milohioides. Los límites anterior y externo vienen representados por la sínfisis y el cuerpo mandibular. Está ocupado en su parte anterior por la glándula sublingual, mientras que posteriormente está recorrido por el conducto de Wharton, la prolongación anterior -apófisis unciforme- de la glándula submaxilar, el nervio lingual y los vasos sublinguales. No hay un límite posterior en este espacio sublingual, que se reacciona directamente con el espacio pterigomandibular, mientras que gracias a un hiato existente entre los músculos hiogloso y milohioides se establece una comunicación fácil con la región submaxilar (figura 19.2A).

### 19.1.2. RECUERDO ANATÓMICO DE LOS ESPACIOS CERVICOMAXILOFACIALES SUPERFICIALES

#### 19.1.2.1. Espacio canino

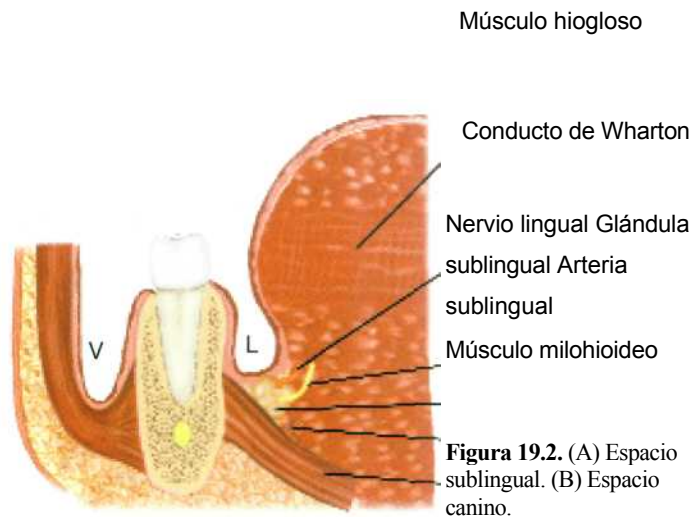
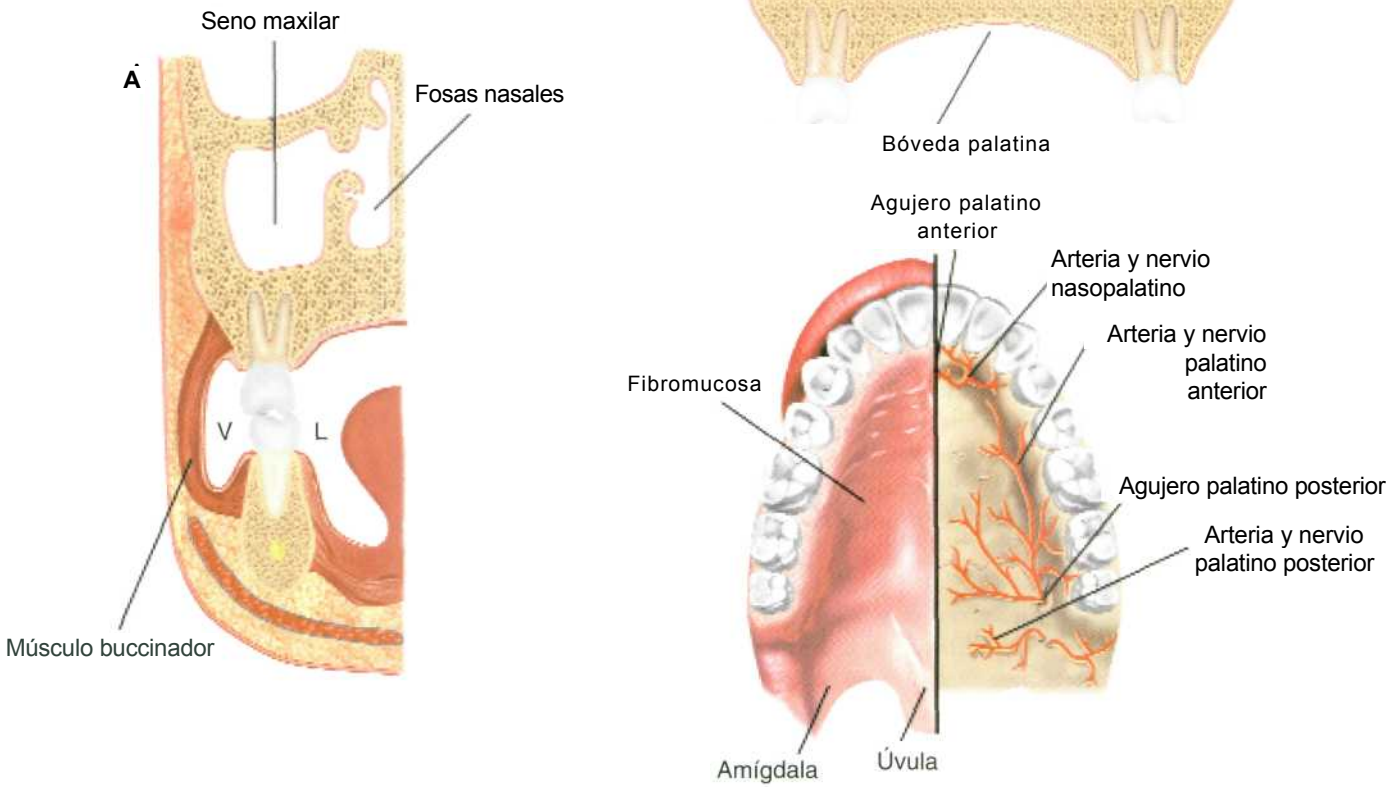
El espacio canino queda limitado en su zona profunda por la fosa canina del maxilar superior, internamente por el músculo elevador del labio superior y externamente por el músculo cigomático menor; también es mencionado como espacio nasogeniano a fin de indicar su ubicación entre las regiones nasal y geniana. En su interior encontramos la ramificación final del nervio infraorbitario, el músculo canino y, sobre todo, los vasos faciales (figura 19.2B).

#### 19.1.2.2. Espacio geniano

Sus límites anatómicos corresponden a lo que popularmente entendemos por mejilla; algunos autores la describen como región yugal. Sus límites son: en profundidad el músculo buccinador, por arriba la región palpebral inferior y el arco cigomático, por detrás el borde anterior del músculo masetero, por abajo la basilar mandibular y por delante, de arriba abajo, el espacio nasogeniano, la comisura labial y el músculo triangular de los labios, que lo separa de la región mentoniana.

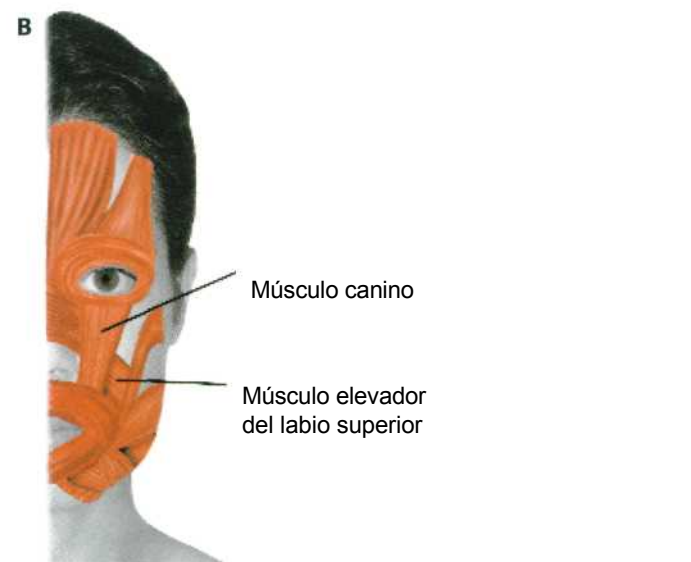Su contenido es realmente importante: vasos faciales, ramas del nervio facial, conducto de Stensen; el músculo buccinador, que atraviesa de delante atrás este espacio geniano, permite subdividirlo de forma algo artificiosa en dos regiones: alta y baja (figura 19.3).

Figura 19.1. (A) Vestíbulo bucal. (B) Espacio palatino.



19.1.2.3. Espacio mentoniano

Es un espacio impar y medio que está situado inferiormente al labio inferior, y sus límites externos son los músculos triangulares de los labios. Su cara profunda es la sínfisis mandibular mientras que el plano superficial vendría marcado por los músculos borla y cuadrado del mentón. Está bien vascularizado gracias a las arterias mentonianas que emergen por el agujero mentoniano junto con el nervio del mismo nombre,

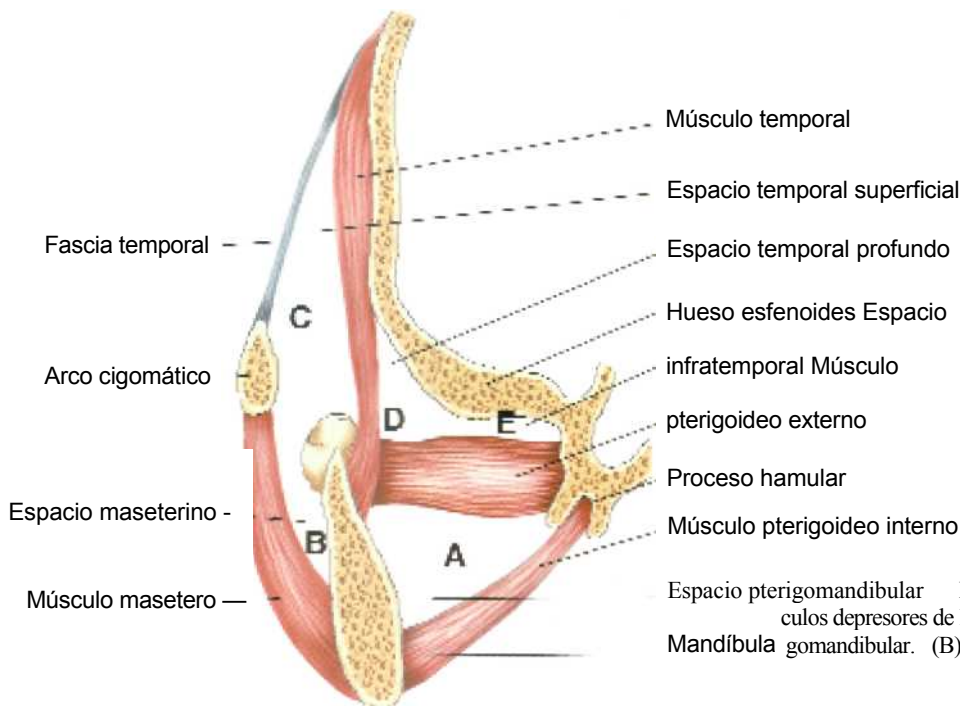
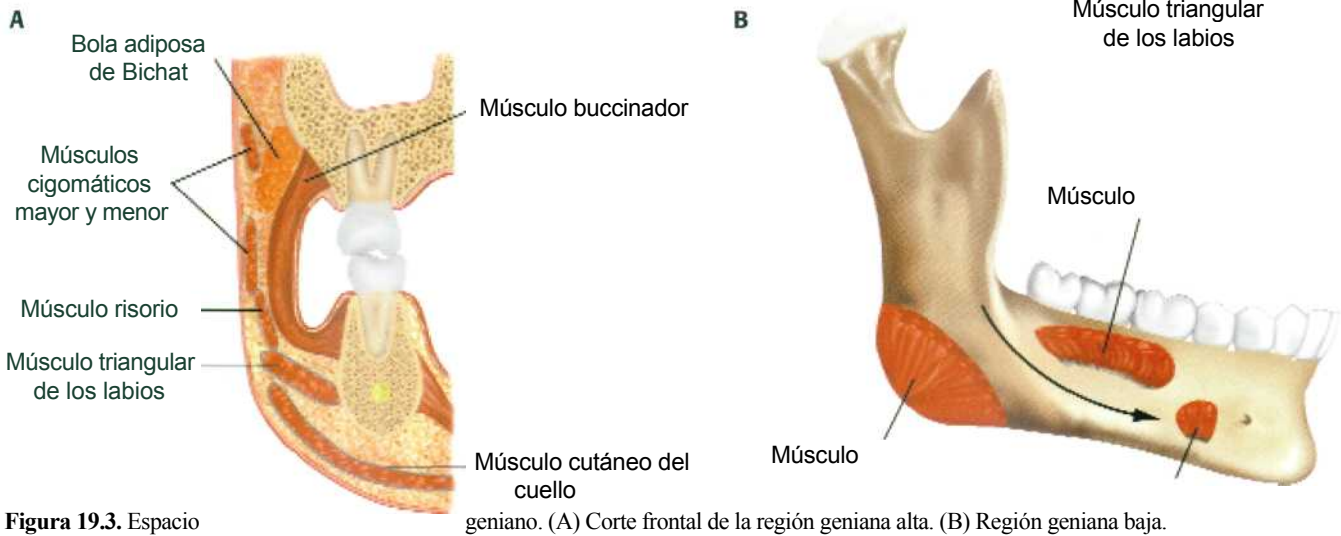


y que forman un plexo con algunas colaterales de las arterias submentoniana y coronaria labial inferior.

19.1.2.4. Espacio temporal superficial

El espacio temporal superficial es un espacio virtual que está limitado por fuera por la aponeurosis temporal, que va desde el arco cigomático hasta el hueso temporal, y por dentro por el propio músculo tem-





poral. Inferiamente comunica con los espacios maseterino superficial y cigomático (figura 19.4).

### 19.1.3. RECUERDO ANATÓMICO DE LOS ESPACIOS CERVICOMAXILOFACIALES PROFUNDOS

#### 19.1.3.1. Espacio paramandibular

También conocido como "espacio del cuerpo de la mandíbula", está formado internamente por la cara externa del cuerpo de la mandíbula, externamente por la lámina que supone la prolongación facial de la aponeurosis cervical superficial, y su límite superior es el músculo buccinador. Posteriormente comunica con el espacio pterigomandibular.

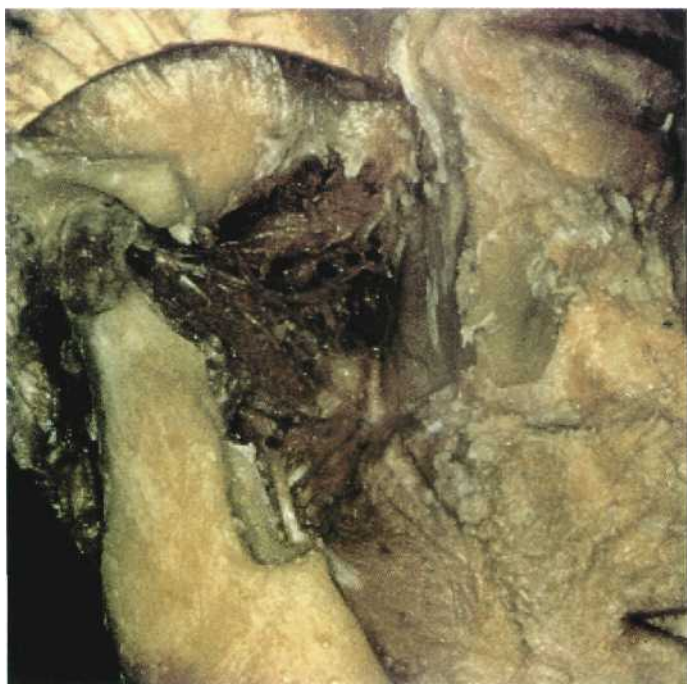Se trata de un espacio virtual que no contiene ninguna estructura pero hay que tener presente que por encima de él pasan estructuras anatómicas tan importantes como los vasos faciales y la rama mandibular del nervio facial.

#### 19.1.3.2. Espacio temporal profundo

Se trata de un espacio virtual que está limitado externamente por el músculo temporal e internamente por el hueso temporal y el ala mayor del esfenoides. Comunica inferiormente con el espacio temporal superficial a través del espacio cigomático; contiene los vasos y nervios temporales profundos (figura 19.5).

#### 19.1.3.3. Espacio cigomático

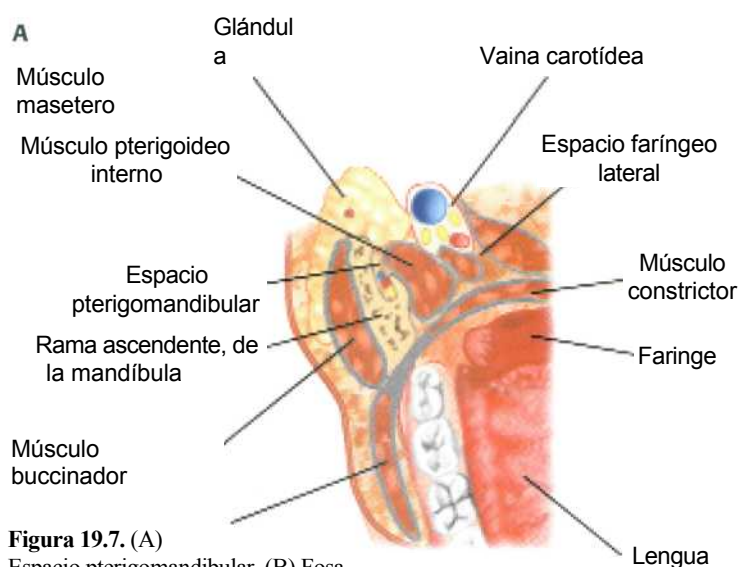
También denominado espacio infratemporal, limita por arriba con el espacio temporal profundo, por delante con el espacio geniano, por detrás con el espacio parotídeo, por abajo con el espacio pterigomandibular, por fuera con la rama ascendente mandibular, y por dentro con la apófisis pterigoides, la porción inferior del músculo pterigoideo externo y la pared lateral de la faringe. De su contenido destacan la arteria maxilar interna, el plexo venoso pterigoideo, el nervio maxilar superior -segunda rama del trigémino- y la bola adiposa de Bichat (figura 19.4).



**Figura 19.5.** Disección de material cadavérico para visualizar los espacios temporales superficial y profundo.



**Figura 19.6.** Disección de material cadavérico para visualizar el espacio maseterino.



**Figura 19.7.** (A) Espacio pterigomandibular. (B) Fosa pterigomaxilar.

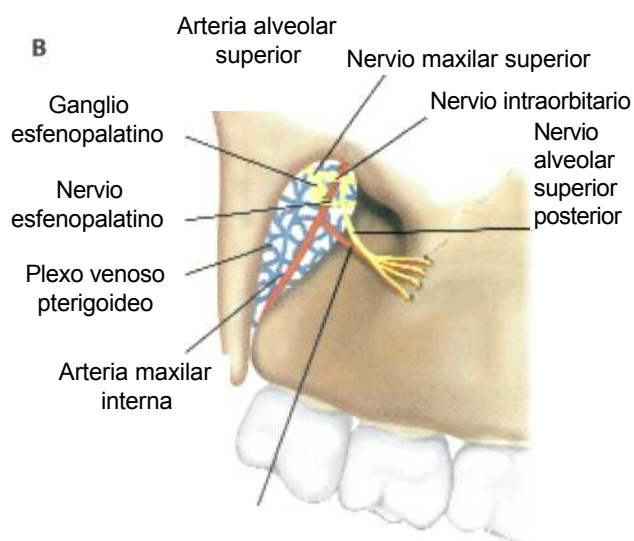
#### 19.1.3.4. Espacio maseterino

Su cara superficial es el propio músculo masetero, mientras que su cara profunda es la cara externa de la rama ascendente mandibular. Comunica a través de la escotadura sigmoidea y el agujero cigomático con los espacios pterigomandibular y temporal superficial, respectivamente. Hacia delante establece relación con el espacio geniano, mientras que por detrás lo hace con el espacio parotídeo (figuras 19.4 y 19.6).

#### 19.1.3.5. Espacio pterigomandibular

Este espacio está limitado externamente por la cara medial de la rama ascendente de la mandíbula e internamente por el músculo pterigoideo interno; el músculo pterigoideo externo se encuentra en una situación más craneal.

Sus límites superiores son la porción infratemporal del ala mayor del esfenoides y el agujero cigomático, gracias al cual establece relación con el espacio temporal profundo (figuras 19.4 y 19.7A).



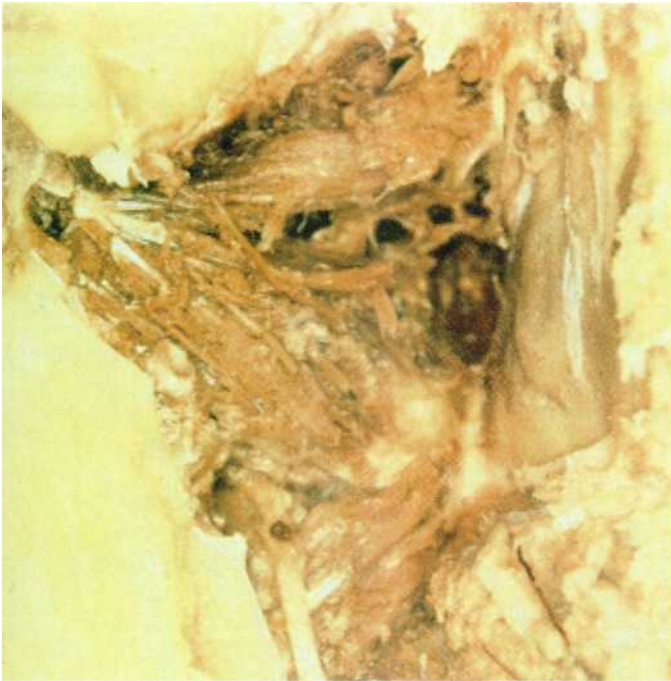Hacia atrás se comunica con la fosa retromandibular, que aloja la parte anterior del lóbulo profundo de la parótida, mientras que por arriba y medialmente establece una relación de suma trascendencia, por los elementos contenidos, con la fosa pterigomaxilar (figuras 19.7B y 19.8).

El tejido celular de esta región contiene los nervios lingual y dentario inferior así como sus vasos acompañantes, y es el que atravesamos con la aguja, en dirección a la espina de Spix, en la anestesia troncular del nervio dentario inferior (figura 19.9).

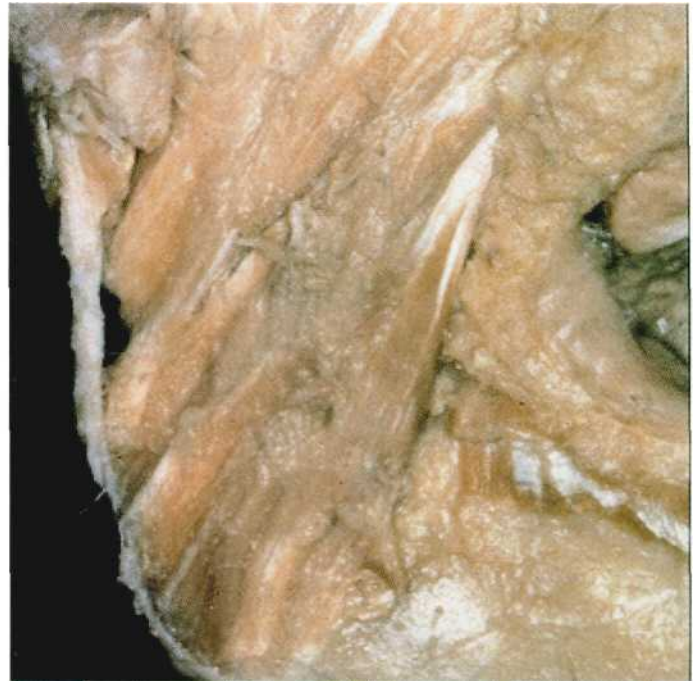#### 19.1.3.6. Espacio submentoniano

Es un espacio medio e impar que forma con los dos espacios submaxilares la región suprahioidea (figura 19.10). Está limitado superiormente por la sínfisis mandibular y los músculos milohioideos, lateralmente por los vientres anteriores de los músculos digástricos, y superficialmente por la aponeurosis cervical superficial; el límite inferior teórico lo constituye el hioides. Su contenido anatómico no tiene

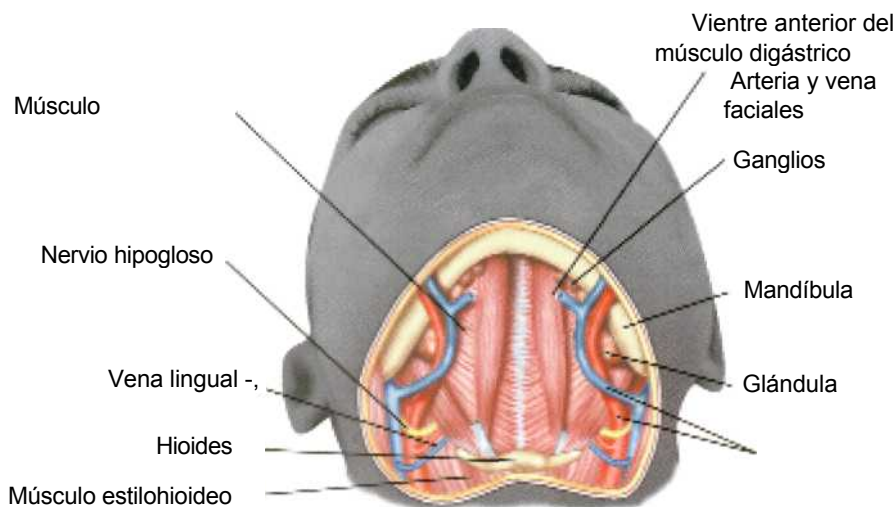




**Figura 19.8.** Diseción de material cadavérico para visualizar el espacio pterigomandibular y la fosa pterigomaxilar.



**Figura 19.9.** Diseción de material cadavérico para visualizar la cara interna de la mandíbula y la disposición del músculo pterigoideo interno.



**Figura 19.10.** Región suprahioides (espacio submentoniano y los dos espacios submaxilares).

gran interés, siendo considerado como una "zona quirúrgica neutra"; únicamente la presencia del grupo ganglionar submentoniano merece consideración.

#### 19.1.3.7. Espacio submaxilar

Se describe este espacio como un prisma con tres paredes, que son: superior la cara interna del cuerpo de la mandíbula, externa la aponeurosis cervical superficial, e interna los músculos milohioideo e hiogloso. Establece relación, por delante, con el espacio sublingual; por detrás, con el espacio parotídeo; por arriba, con el espacio geniano; y por abajo y detrás, con el espacio carotídeo del cuello. Su contenido es importante, ya que además de la glándula submaxilar, que está rodeada por una serie de grupos ganglionares, se encuentran los nervios lingual e hipogloso, así como los vasos faciales y linguales (figura 19.11).

#### 19.1.3.8. Espacio parotídeo

Situado en la región preauricular, sus límites son por arriba, el arco cigomático; por detrás, el conducto auditivo externo, el hueso temporal

y la porción superior de los músculos esternocleidomastoideo y digástrico; por delante, la rama ascendente mandibular y los músculos masetero y pterigoideo interno; por debajo, el espacio submaxilar; y finalmente, por dentro, comunica con el espacio laterofaríngeo (figura 19.12). Este compartimento, revestido por hojas de la aponeurosis cervical superficial, que constituye una verdadera celda, contiene la glándula parotídea, el tronco común y las ramas principales del nervio facial, los vasos transversos de la cara y ganglios linfáticos más o menos bien estructurados.

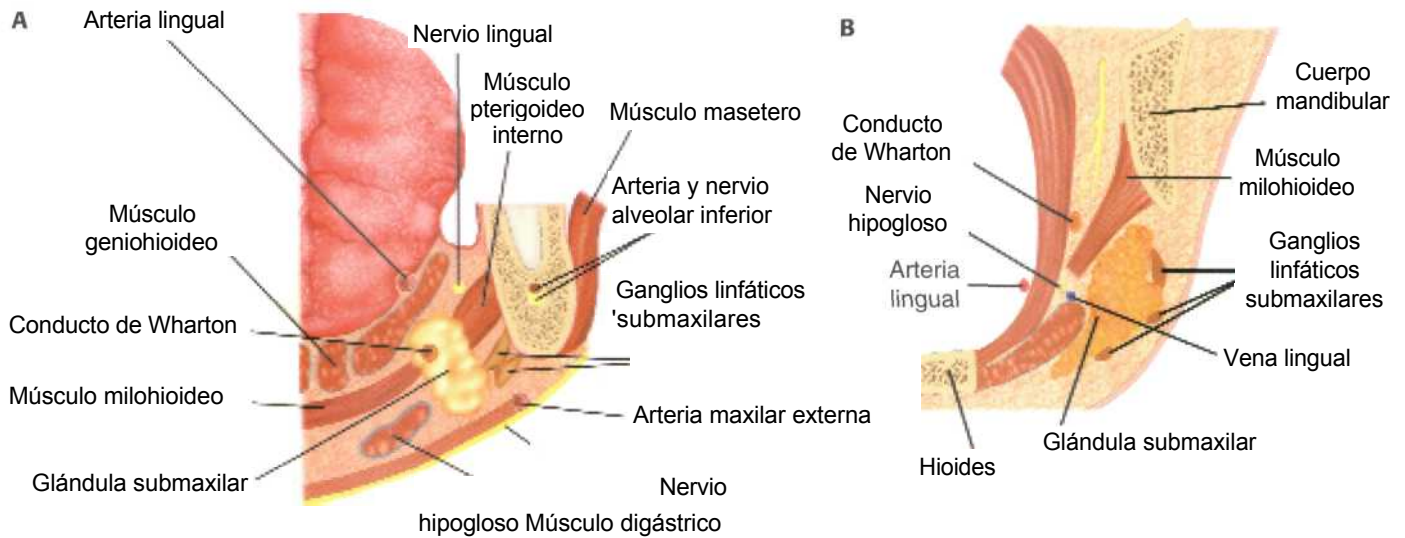
#### 19.1.3.9. Espacios celulares de la lengua

Podemos distinguir dos espacios: - Espacio medio lingual, situado entre los dos músculos genioglosos.

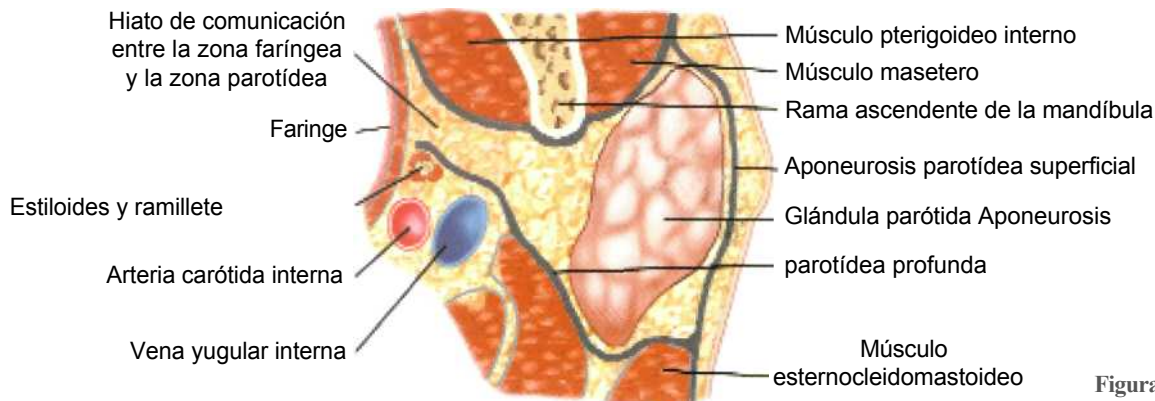
Espacio lateral de Viela, comprendido entre los músculos geniogloso e hiogloso. Por fuera de este espacio se entra en contacto con la celda submaxilar (figura 19.13A).

Los músculos linguales ofrecen distintos espacios intermusculares por donde puede difundirse la infección odontogénica (figura 19.13B).

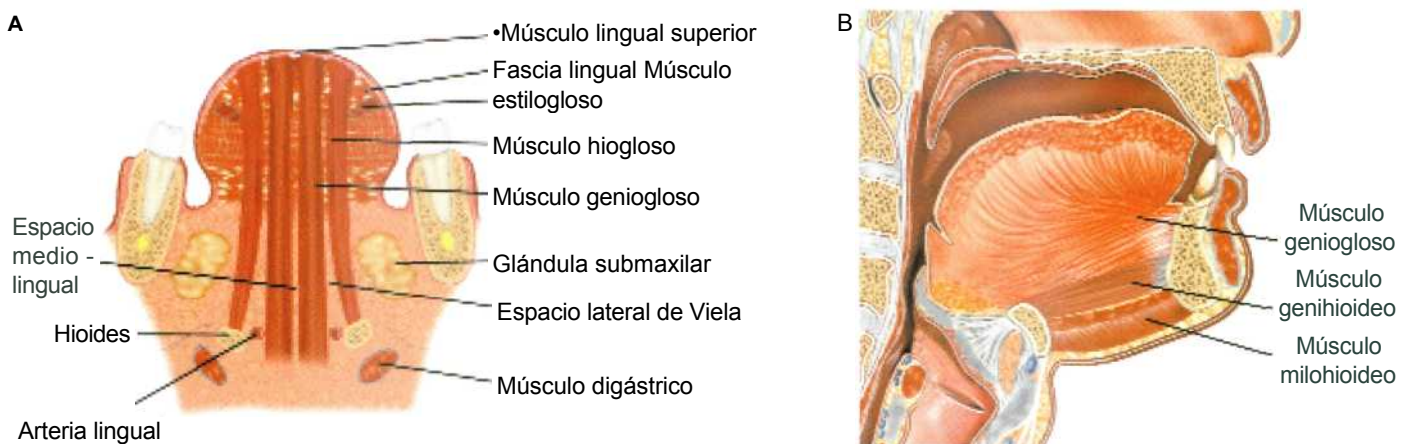




**Figura 19.11.** Espacio submaxilar. (A) Sección vertical. (B) Corte frontal.



**Figura 19.12.** Espacio parotídeo.



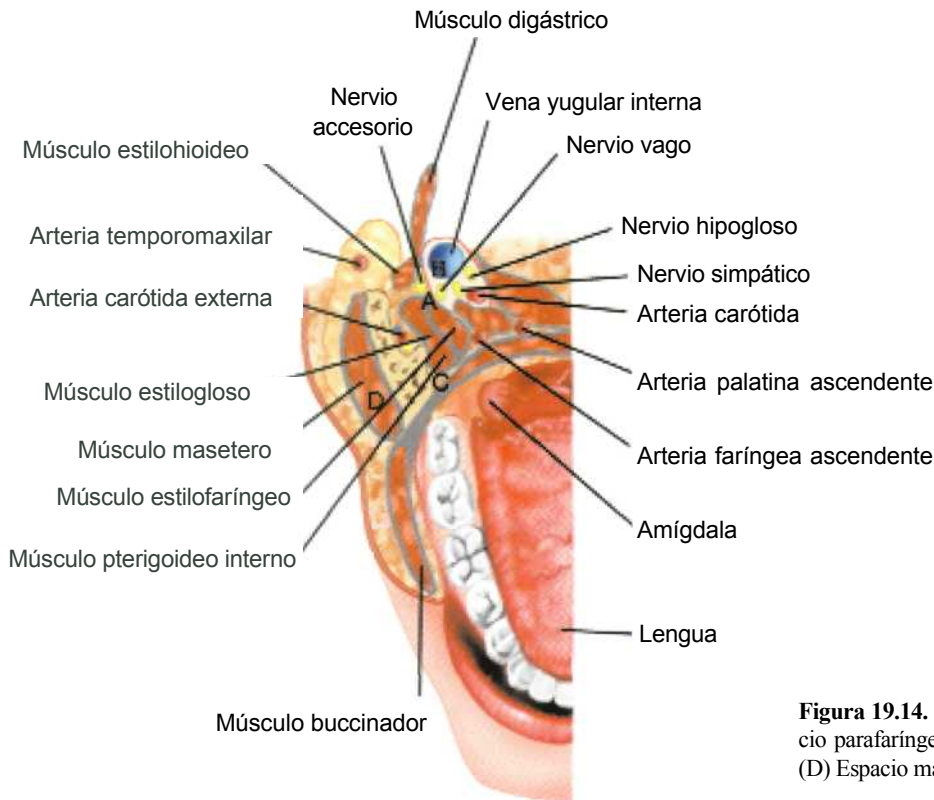
**Figura 19.13.** Espacios celulares de la lengua. (A) Corte frontal. (B) Corte sagital.

#### 19.1.3.10. Espacios faríngeos

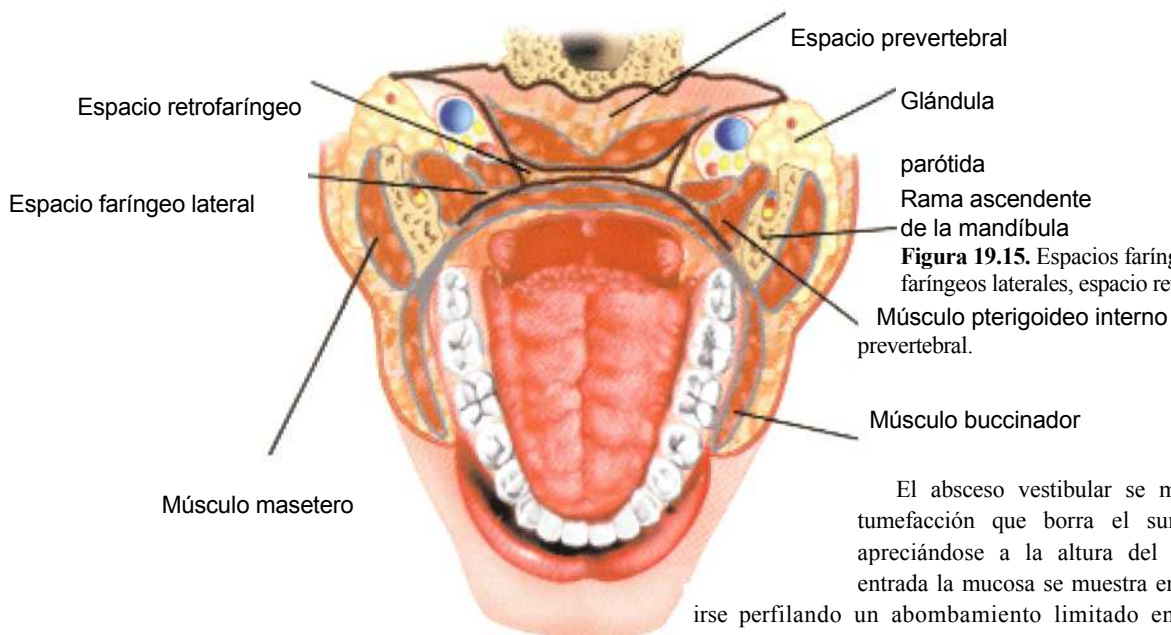
Los espacios que más frecuentemente se afectan en la propagación cervical de las infecciones odontogénicas son el espacio faríngeo lateral o parafaríngeo y el espacio retrofaríngeo. El espacio faríngeo lateral se halla limitado por dentro por el músculo constrictor superior de la faringe, que forma la pared lateral de la faringe, y por fuera por el músculo pterigoideo interno y el lóbulo profundo de la parótida. Por detrás están la vaina carotídea, con su importante contenido, y los músculos estileos que forman el ramillete de Riolo (estilodigloso, estilohioideo); por arriba se extiende hasta la base del crá-

neo mientras que por debajo llega hasta el nivel del hioides (figura 19.14).

El espacio retrofaríngeo está por detrás del esófago y la faringe, y se extiende desde el cráneo hasta el mediastino superior. Por delante está limitado por la pared posterior de la faringe, por detrás por la columna vertebral (vértebras cervicales); por fuera conecta con el espacio faríngeo lateral y la vaina carotídea (figura 19.15). Su importancia trascendental es que se trata de la principal vía de propagación de las infecciones odontogénicas hacia el mediastino, aunque previamente ha de quedar afectado el espacio parafaríngeo.



**Figura 19.14.** (A) Espacio parafaríngeo anterior. (B) Espacio parafaríngeo posterior. (C) Espacio pterigomandibular. (D) Espacio maseterino.



**Figura 19.15.** Espacios faríngeos: espacios faríngeos laterales, espacio retrofaríngeo y espacio prevertebral.

El espacio prevertebral está por detrás del espacio retrofaríngeo y por delante de la columna vertebral. Los espacios retrofaríngeo y prevertebral están separados entre sí por la fascia alar (figura 19.15).

## 19.2. CLÍNICA DE LA INFECCIÓN ODONTOGÉNICA PROPAGADA POR CONTINUIDAD

### 19.2.1. CLÍNICA Y DIAGNÓSTICO DIFERENCIAL SEGÚN EL ESPACIO ANATÓMICO AFECTADO

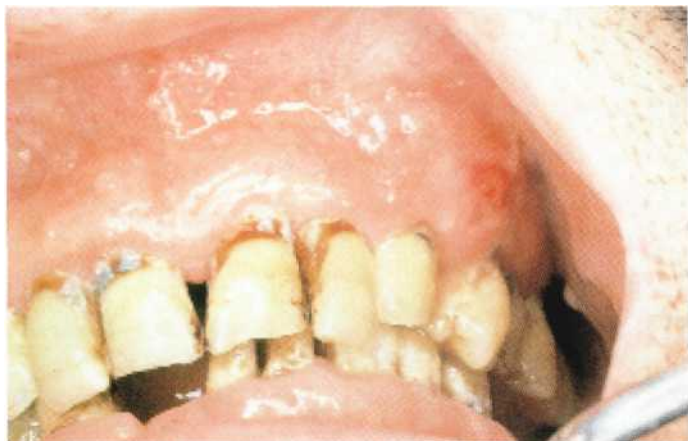#### 19.2.1.1. Vestíbulo bucal

Es el espacio que más comúnmente se afecta en la "localización primaria" de la infección odontogénica.

El absceso vestibular se manifiesta como una tumefacción que borra el surco mucovestibular, apreciándose a la altura del diente afectado; de entrada la mucosa se muestra enrojecida, para luego irse perfilando un abombamiento limitado en que uno o varios puntos blancoamarillentos señalan la apertura espontánea inminente (figura 19.16).

Aunque el diagnóstico diferencial es fácil, siempre debe efectuarse un examen radiológico que nos ayudará a confirmar el diagnóstico; gracias a él descartaremos dos situaciones importantes: que este absceso vestibular sea la manifestación de la infección de un quiste de los maxilares y que exista una diseminación hacia la medular ósea en forma de osteomielitis.





**Figura 19.16.** Infección odontogénica propagada al vestíbulo bucal.

#### 19.2.1.2. Espacio palatino

Su afectación es siempre primaria a partir de alguna raíz palatina o del incisivo lateral superior.

Los flemones o abscesos palatinos se presentan como una tumefacción redondeada y sésil que asienta en un hemipaladar -siempre respetan la línea media- altamente dolorosa si afecta la premaxila, son de consistencia variable, y cuando están a tensión, simulan una cierta dureza; si la infección proviene de las raíces apicales de los molares, puede quedar afectado el velo del paladar (figura 19.17).

El diagnóstico diferencial debe hacerse con patología quística, odontogénica o no, tumoral benigna (sialomas como el adenoma pleomorfo) o maligna (también sialomas, en este caso el carcinoma adenoide quístico, así como carcinomas de células escamosas generados en la propia mucosa palatina o en la del seno maxilar). La radiología simple en el caso de los quistes y las pruebas más sofisticadas, tomografía computadorizada (TC), resonancia magnética (RM), ofrecen un rápido, incruento y fácil diagnóstico de estas lesiones que no respetan, en su crecimiento, la línea media.

#### 19.2.1.3. Espacio sublingual

La afectación primaria de este espacio es posible, a partir de algún foco apical de premolares o molares inferiores, pero rara, ya que habitualmente suele obedecer a una propagación secundaria desde el espacio submaxilar. Al no existir un rafe medio bien definido en el espacio sublingual, rápidamente la celulitis se vuelve bilateral, interesando todo el suelo de la boca; en bastantes casos también se observa la participación simultánea de uno o de los dos espacios submaxilares.

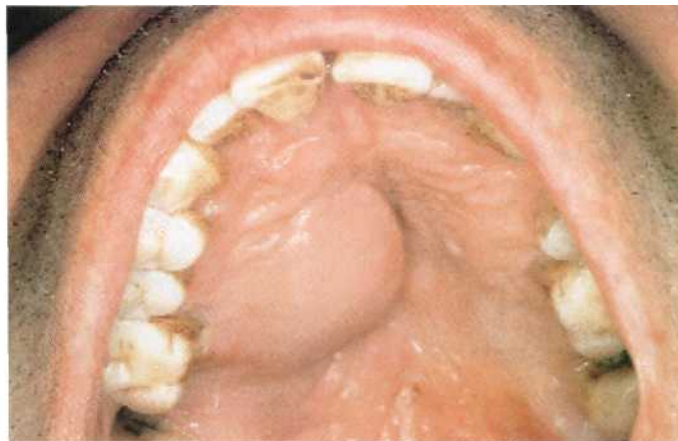Clínicamente hay una tumefacción del suelo de la boca, generalmente aparatosa ya que el tejido celular es laxo, la lengua queda levantada y aplicada contra el paladar; ello conlleva un trastorno funcional moderado en forma de disfagia, disnea y dislalia.

El diagnóstico diferencial se ha de efectuar con la patología de la glándula sublingual, pero sobre todo con la whartonitis; el signo clave es la falta de observación de un exudado mucopurulento cuando se efectúa la expresión u ordeño de la glándula submaxilar si se trata de una infección odontogénica. También, si tenemos la suerte de efectuar el examen clínico en una fase inicial, veremos que la tumefacción queda adosada a la cortical interna mandibular; en cambio, si la causa es glandular, la tumefacción se apreciará de entrada más medial (figura 19.18).

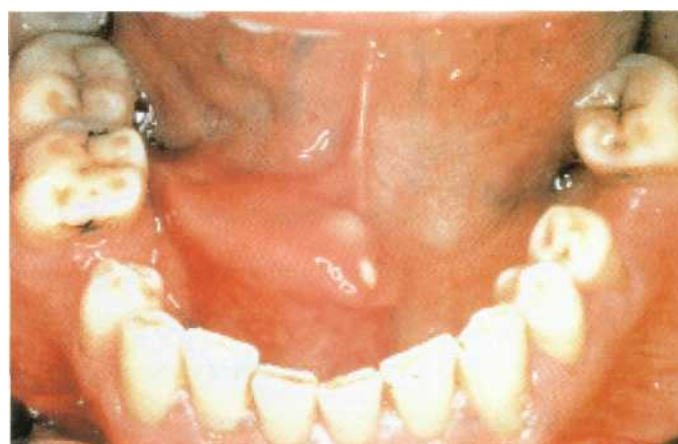#### 19.2.1.4. Espacio canino

Su afectación primaria se debe a patología originada en los ápices del canino y los premolares superiores.

Clínicamente se observa una tumefacción de la zona nasogeniana, y destaca el aparatoso edema de las zonas que poseen un tejido celular



**Figura 19.17.** Absceso palatino.



**Figura 19.18.** Whartonitis en relación con una litiasis de la glándula submaxilar.

laxo, como son el labio superior y los párpados, sobre todo el inferior; en ocasiones el intenso edema llega a "cerrar el ojo" del paciente. No suele haber afectación cutánea, ya que raramente se llega a la fase de absceso, y el cuadro se resuelve en esta fase de celulitis en la que el componente inflamatorio edematoso predomina sobre el dolor, que es moderado (figura 19.19).

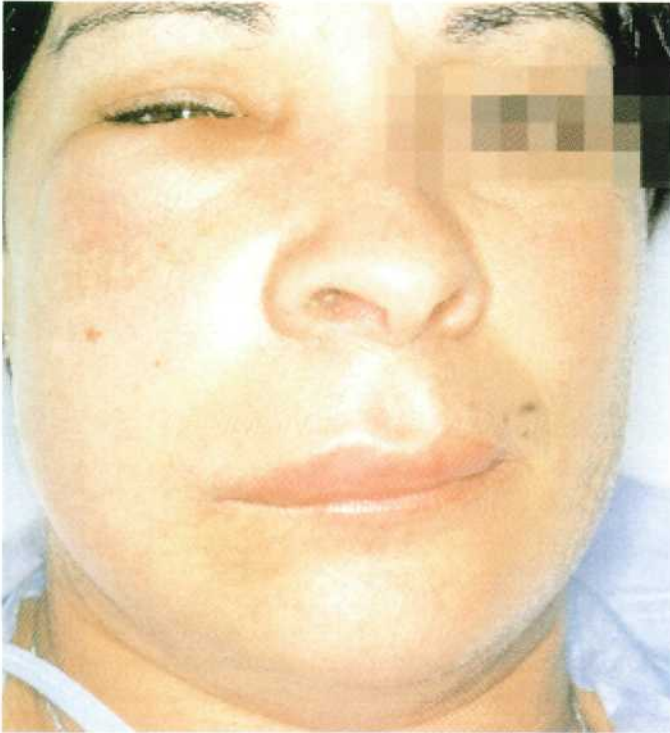Se ha de efectuar el diagnóstico diferencial con patología infecciosa de la piel, de los anejos cutáneos (estafilococias), y del saco lagrimal (patología obstructiva) y con quistes dermoides que pueden, a su vez, infectarse.

#### 19.2.1.5. Espacio geniano

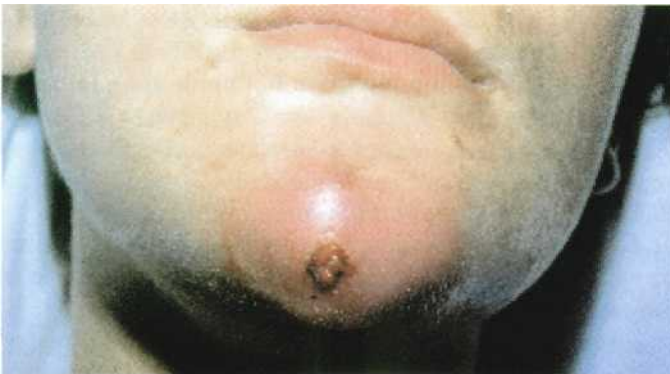La afectación de este espacio puede ser primaria, básicamente por patología de molares, sean superiores o inferiores, aunque en bastantes casos suele ser zona de paso en la propagación de la infección odontogénica. Ello se debe a que existe una comunicación fácil con varios espacios anatómicos; al tener una ubicación central, se compara a un "carrilero" o distribuidor. Esta diseminación está favorecida por la presencia del músculo buccinador, quien difícilmente es atravesado por la infección; por el contrario más bien es contorneado por la misma, y por lo tanto es el factor decisivo para "dirigir" la colección purulenta hacia espacios realmente alejados de su foco inicial (figura 19.20).

Si el origen está en el maxilar superior la tumefacción interesa la zona más alta de este espacio -con la particularidad que se modifica con el ortostatismo ya que desciende durante el periodo de actividad diurno pero sin sobrepasar el borde inferior mandibular para reposicionarse coincidiendo con el periodo de reposo nocturno. Si afecta en concreto los premolares superiores la tumefacción llega a borrar el surco palpe-





**Figura 19.19.** Infección odontogénica propagada al espacio canino con afectación del labio superior, surco nasogeniano y párpado inferior.



**Figura 19.21.** Absceso mentoniano con la típica afectación cutánea previa a la fistulización.

bral inferior, y se observa al igual que en la afectación del espacio canino, un edema palpebral más o menos intenso.

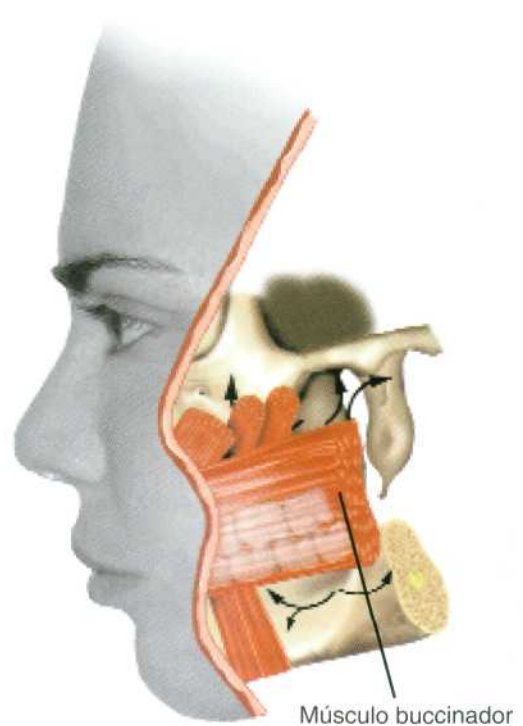
Si el origen está en un diente mandibular la tumefacción es más baja, y se describe aquí el "absceso migratorio de Chomperet", en el que la colección purulenta situada inicialmente en una zona, en concreto del cordal inferior, avanza gradualmente siguiendo la dirección de las fibras del músculo buccinador para detenerse en la zona de los premolares (figura 19.20).

La importancia clínica de la afectación del espacio geniano es que puede facilitar el paso hacia espacios más comprometidos, como los limitados por los diversos músculos masticadores, pterigomandibular, masetero, etc., y el espacio parafaríngeo; el diagnóstico diferencial no ofrece ninguna dificultad, y se debe descartar patología infecciosa de senos maxilares y de piel y anejos cutáneos de la zona.

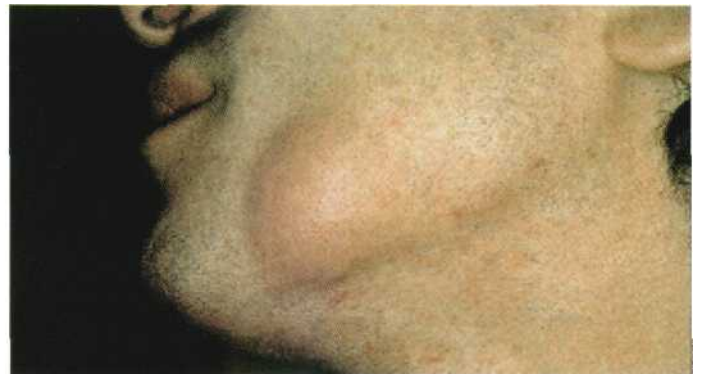#### 19.2.1.6. Espacio mentoniano

Su afectación es siempre primaria a partir de focos de infección que radican a nivel apical de los incisivos inferiores.

Tras un periodo de intenso dolor referido a la zona mentoniana pero en el que la inspección es normal, finalmente llega a observarse una



**Figura 19.20.** Disposición en bandeleta del músculo buccinador que posibilita su acción de distribuidor y la formación del absceso migratorio.



**Figura 19.22.** Absceso paramandibular.

tumefacción del mentón, más en su parte anteroinferior o "punta", que proporciona al paciente una cara falsamente alargada; si la infección sigue su curso espontáneo aparece la típica afectación cutánea, que ya indica la inminente apertura del absceso, generalmente por una boca única por la que sale un muy escaso exudado (figura 19.21).

Debe hacerse el diagnóstico diferencial cuando el cuadro está maduro, con infecciones estafilocócicas de la piel y sus anejos.

#### 19.2.1.7. Espacio paramandibular

Su afectación suele deberse a patología propia de los premolares y molares inferiores.

La tumefacción, que generalmente es dura, asienta en un espacio virtual sin apenas tejido celular; por ello habrá muy poco componente edematoso, a diferencia de lo que sucede en el espacio geniano. Normalmente esta tumefacción es de volumen reducido y está situada claramente sobre la cara externa de la mandíbula (figura 19.22); el desbridamiento espontáneo se ve ralentizado por la "presencia protectora" de la aponeurosis cervical superficial, por lo que con mucha frecuencia se originarán abscesos residuales.

Su diagnóstico diferencial debe hacerse con patología mandibular (la ortopantomografía es decisiva), así como con patología inflamatoria de la piel y de los anejos cutáneos de esta zona.

#### 19.2.1.8. Espacio temporal superficial

Su afectación siempre es secundaria; el origen primario suele estar en la zona del tercer molar inferior, aunque también, en menos ocasiones, puede estar en el tercer molar superior.

Clínicamente se aprecia una tumefacción, de consistencia blanda en la región temporal, a veces difícil de constatar por la presencia del cabello. El dolor motivado por la distensión de la aponeurosis temporal es intenso, y existe un cierto grado de trismo; a la exploración destaca la limitación dolorosa de los movimientos de apertura bucal con desviación de la mandíbula hacia el lado afecto.

El diagnóstico diferencial debe hacerse con secuelas postraumáticas de la zona, así como con patología musculotendinosa englobando una serie de entidades de pronóstico dispar que van desde banales miositis hasta verdaderas neoplasias, como los sarcomas, pasando por lesiones benignas pero agresivas, como los tumores desmoides.

#### 19.2.1.8. Espacio temporal profundo

Clínicamente la sintomatología es similar pero hay menos tumefacción que en el caso del espacio temporal superficial, y el diagnóstico es más difícil, puesto que el propio músculo dificulta la palpación. Donado cita que cuando coexiste la inflamación de los espacios temporales con la del espacio geniano la tumefacción adopta el aspecto de reloj de arena o gemelos de camisa debido a la presencia del arco cigomático.

En la mayoría de las ocasiones ambos espacios temporales se afectan conjuntamente obedeciendo a una misma causa; el diagnóstico diferencial será idéntico al comentado para el espacio temporal superficial.

#### 19.2.1.9. Espacio cigomático

Su afectación es secundaria, generalmente desde los espacios geniano y pterigomandibular; el foco primario se sitúa en el primer caso en los molares superiores, mientras que en el segundo serían los molares inferiores, en especial el cordal.

Clínicamente el absceso del espacio cigomático se traduce por una tumefacción externa, poco importante, sobre la región de la escotadura sigmoidea, mientras que intrabucalmente se aprecia la ocupación del fondo del vestíbulo a nivel de la tuberosidad del maxilar superior; funcionalmente se observa cierto grado de trismo.

El diagnóstico diferencial debe hacerse con la patología inflamatorio-infecciosa de la articulación temporomandibular; igualmente hay que descartar que haya habido previamente alguna manipulación quirúrgica de dicha zona con motivo de algún traumatismo (rechazo de material de osteosíntesis, infección conducida por fijaciones alámbricas, etc.).

#### 19.2.1.10. Espacio maseterino

Su afectación puede ser primaria o bien secundaria como consecuencia de la propagación desde el espacio pterigomandibular; el origen primario siempre está a nivel del tercer molar inferior.

Clínicamente se aprecia una tumefacción externa en la rama ascendente mandibular, de consistencia dura, pero sin afectación de la piel, ya que la infección queda separada de ella por el propio músculo masetero, y ésta es la razón de que el curso tenga una tendencia a cronificarse; es muy difícil llegar a palpar la fluctuación de un absceso maseterino (figura 19.23). El dolor es intenso tanto espontáneamente, con irradiación hacia el oído, como a la palpación del músculo. El trismo es un signo obligado; si perdura la acción lesiva contra el músculo, puede lie-

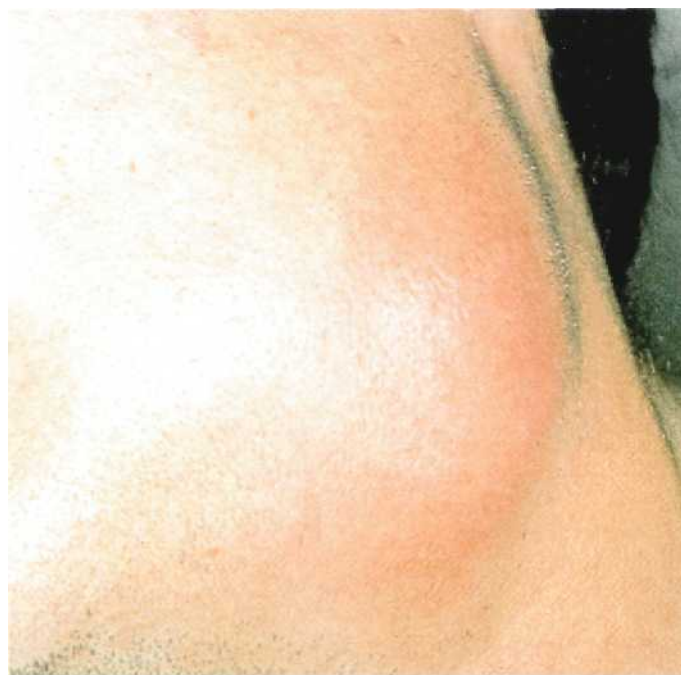

Figura 19.23. Absceso maseterino.

gar a producirse una fibrosis que dejará como secuela una constricción mandibular permanente.

El diagnóstico diferencial se ha de efectuar con los procesos infecciosos que afectan el espacio parotídeo, sean glandulares o no. La presencia de trismo y la palpación dolorosa del músculo suelen ser los signos más orientadores; además, la tumefacción propia del absceso maseterino suele ser más anterior y no levanta nunca el lóbulo de la oreja.

#### 19.2.1.11. Espacio pterigomandibular

Su afectación suele deberse a la propagación primaria desde el tercer molar inferior, aunque también es posible una propagación secundaria desde el espacio submaxilar.

Conocido también como flemón de Escat, se caracteriza porque no llega a evidenciarse ninguna tumefacción externa o como máximo un ligero abultamiento en la región preamigdalina. El signo más característico es el trismo intenso, que se acompaña con sensación de odinofagia. El dolor espontáneo es importante y se refiere a la mandíbula, base de la lengua y región amigdalina, mientras que la palpación del músculo pterigoideo interno, cuando el trismo lo permite, es igualmente dolorosa.

El diagnóstico diferencial que debe hacerse es con la patología amigdalina, en concreto con un absceso amigdalino, pero también cabe la posibilidad que la infección en esta zona se haya producido en el transcurso de una anestesia troncular del nervio dentario inferior al inocular gérmenes con la aguja contaminada.

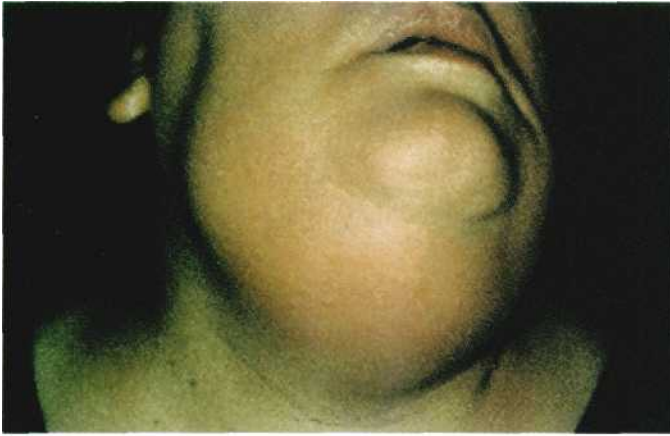#### 19.2.1.12. Espacio submentoniano

Su afectación primaria en la infección odontogénica es excepcional y obedecería a una progresión completamente apical de un foco situado en el ápice de un incisivo inferior; generalmente suele afectarse secundariamente, y está asociada casi siempre a la invasión de uno de los espacios submaxilares (figura 19.24).

Clínicamente se aprecia una tumefacción medial claramente situada en la cara inferior del mentón, que puede dar el aspecto de papada (figura 19.24).

El diagnóstico diferencial ha de hacerse con patología propia, infecciosa o tumoral, de los ganglios submentonarios y con la infección





**Figura 19.24.** Infección odontogénica propagada al espacio submentoniano y al espacio submaxilar derecho.

de los quistes de esta región suprahiodea media (dermoides y del conducto tirogloso).

#### 19.2.1.13. Espacio submaxilar

Tal como se ha comentado anteriormente, su afectación suele ser primaria -patología de los molares inferiores, en especial del cordal- aunque cabe la posibilidad de que sea secundaria, previo paso por el espacio sublingual.

Clinicamente se aprecia una tumefacción externa dolorosa infra-mandibular con la particularidad que se palpa "enganchada" a la basilar; el componente edematoso suele ser importante, ofreciendo a veces un aspecto preocupante, ya que puede llegar hasta a nivel del hioides (figura 19.25). Asimismo, se observa una ocupación más o menos discreta del suelo de la boca que presenta las mismas características, al igual de lo que sucedía en la afectación del espacio sublingual, de vecindad íntima con la cara interna de la mandíbula. Funcionalmente, en las formas puras no hay trismo, que sí aparece cuando la infección se propaga hacia el espacio pterigomandibular.

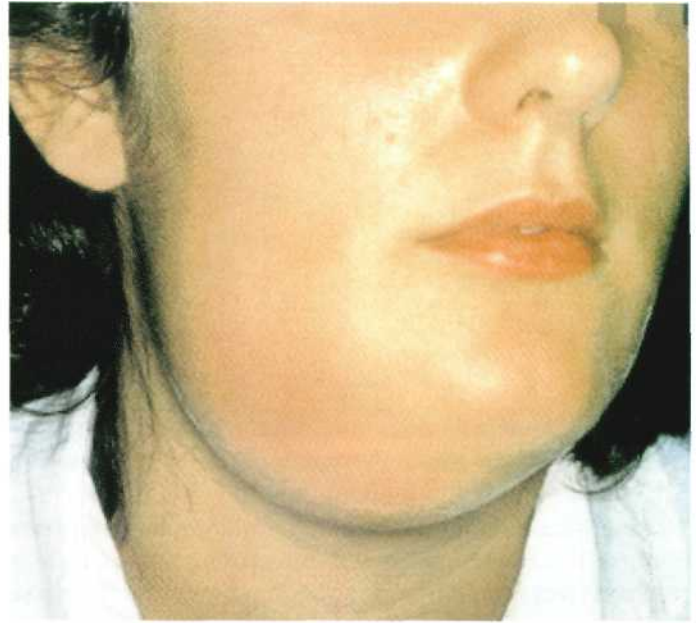El diagnóstico diferencial debe hacerse fundamentalmente con la patología propia de la glándula submaxilar, en especial la de tipo inflamatorio -infecciosa de origen litiasico- que es la más frecuente, así como con la de los ganglios que existen normalmente en dicho espacio; en un segundo plano, hay que tener en cuenta las tumoraciones laterocervicales altas -quiste branquial, linfangioma quístico, quiste dermoide- sobre todo si, por la razón que sea, se infectan.

#### 19.2.1.14. Espacio parotídeo

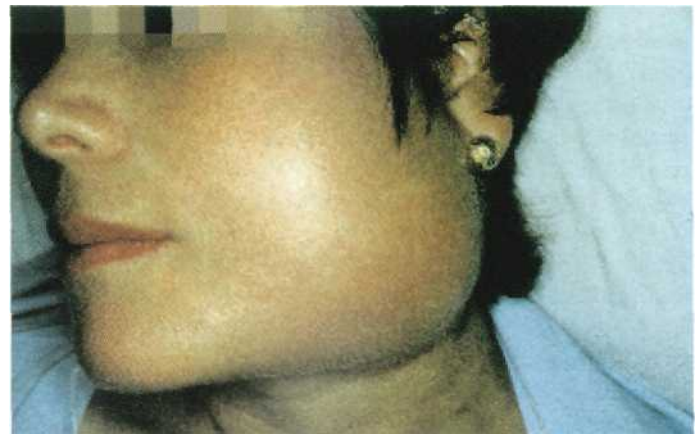Es muy difícil que una infección odontogénica se propague hacia el espacio parotídeo; su afectación se produce por vía hematógena o por vía ascendente, aprovechando el conducto de Stensen. Si la causa es odontogénica, es siempre secundaria, previo paso por los espacios con los que comunica: maseterino profundo, pterigomandibular y faríngeo lateral. La patología de origen radicarán en los terceros molares, tanto superiores como inferiores.

Clinicamente la tumefacción se sitúa en las regiones preauricular, sin sobrepasar por delante el borde anterior de la rama ascendente mandibular y por arriba el arco cigomático, y subauricular, razón por la que se observa el lóbulo de la oreja levantado. El dolor se refiere al oído y se acentúa al comer. Funcionalmente no hay trismo, pero la tumefacción suele ser la causa de que los movimientos masticatorios estén dificultados (figura 19.26).

El diagnóstico diferencial es sin duda muy complejo, ya que deben descartarse un gran número de entidades. Hay que descartar de entrada



**Figura 19.25.** Absceso submaxilar.



**Figura 19.26.** Absceso parotídeo.

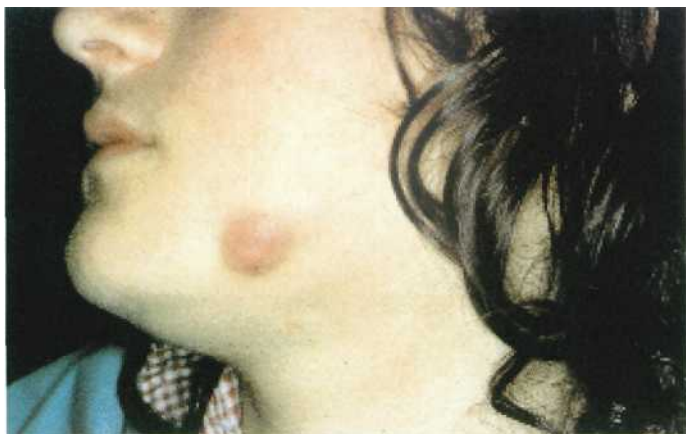la patología propia de la glándula parótida y, de forma algo similar al caso de la afectación del espacio submaxilar, la de los ganglios intra y extraparotídeos. En segundo lugar las celulitis de los espacios geniano -cuya situación topográfica es más adelantada, y que cursa además con edema palpebral-, y maseterino; en éste hay trismo. Tampoco hay que olvidar la patología de la articulación temporomandibular y la de la esfera otorrinolaringológica, tanto del oído como faringoamigdal; finalmente hay que tener presente las tumoraciones laterocervicales altas, sean congénitas o no.

#### 19.2.1.15. Espacios faríngeos

La afectación de estos espacios en el transcurso de una infección odontogénica siempre es secundaria como consecuencia de la propagación desde los espacios pterigomandibular, submaxilar y sublingual; la participación del espacio retrofaríngeo implica previamente la del espacio laterofaríngeo.

Clinicamente la afectación del espacio faríngeo lateral es característica: el paciente se queja de intenso dolor en el lado correspondiente de la garganta, que se irradia al oído homolateral; la deglución es dolorosísima y prácticamente imposible. La exploración es difícil a causa del trismo que suele acompañar al proceso.





**Figura 19.27.** Absceso residual "botonado".

Cuando el espacio afectado es el faringeo posterior, los síntomas son similares, y en este caso aparecen disnea y rigidez de nuca. El diagnóstico se hará gracias al estudio radiológico ya que en la exploración, la observación de un abombamiento excéntrico de la pared posterior de la faringe es realmente muy difícil. Las radiografías laterales de cuello permiten ver un aumento de tamaño de las partes blandas prevertebrales, aunque actualmente dicha exploración queda superada por las imágenes precisas que ofrece la tomografía computadorizada de alta resolución (TCAR).

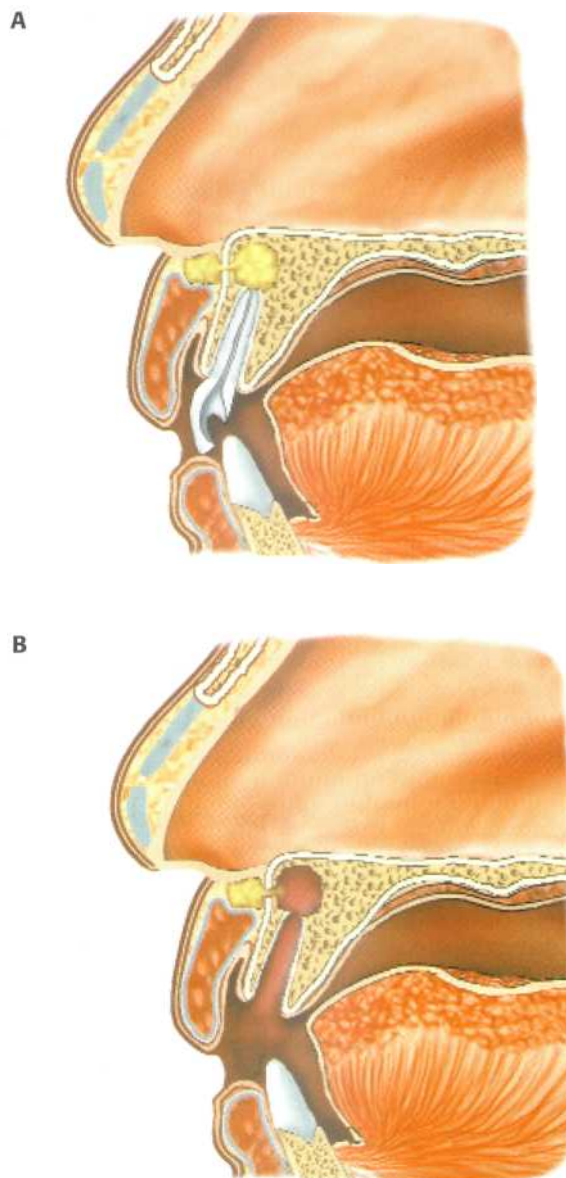
El diagnóstico diferencial de estas formas graves debe hacerse de entrada con los abscesos periamigdalinos, pero también con otros procesos morbosos que asienten en la faringe y parte superior del esófago, así como en las vértebras cervicales (tuberculosis ósea).

## 19.2.2. COMPLICACIONES MENORES DE LA INFECCIÓN ODONTOGÉNICA

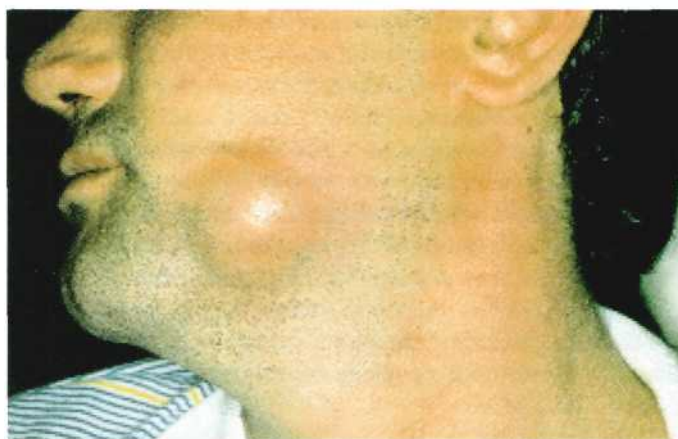### 19.2.2.1. Formas crónico-recurrentes

La tendencia a evolucionar de forma crónico-recidivante puede ser debida a la propia naturaleza del germen causante -poca virulencia- o al inadecuado tratamiento farmacológico (antibioticoterapia ineficaz); igualmente, puede obedecer a un tratamiento quirúrgico insuficiente, en el que tras un desbridamiento demasiado cauteloso quedan aún gérmenes acantonados dentro de las celdas del absceso, capaces de ir reactivando la clínica. En todos los casos se llega a la formación de un absceso residual también denominado "botonado" a tenor de sus características morfológicas. Se aprecia un nódulo firme, generalmente de pequeño tamaño y circunscrito; hay afectación patente de la piel, que se aprecia brillante, rojo-violácea, con un (o varios) orificio fistuloso por el que drena, facilitado por una maniobra de expresión, muy poca cantidad -una gota- de secreción purulenta (figura 19.27). A la palpación, que es ligeramente dolorosa, puede apreciarse que este absceso residual no es desplazable bajo el plano cutáneo y además está adherido al maxilar, a través de un cordón fibroso; una vez organizado, constituirá el futuro trayecto fistuloso que lo comunica con la región apical del diente responsable (figura 19.28).

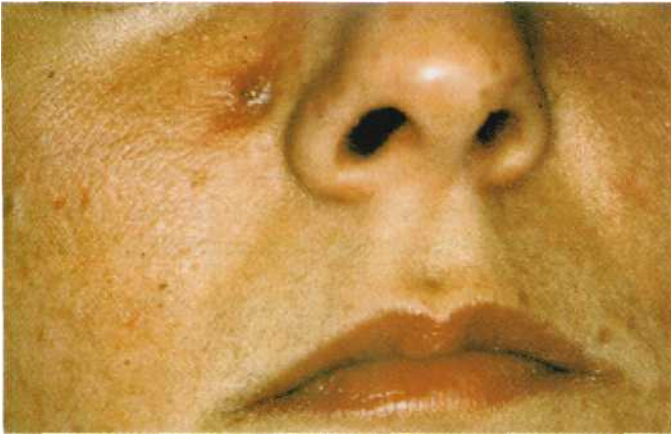Situación propia de individuos jóvenes, suele apreciarse preferentemente como consecuencia de un absceso paramandibular en la zona de premolares pero la causa primaria suele radicar en el tercer molar; la existencia del músculo buccinador explica tanto la migración del absceso como la protección que ofrece a los microorganismos allí acantonados (figura 19.29). La repercusión del estado general siempre es pobre y la solución del proceso puede ser espontánea tras varios brotes de reagudización clínica, aunque es preferible adoptar una actitud quirúrgica adecuada: el desbridamiento correcto.



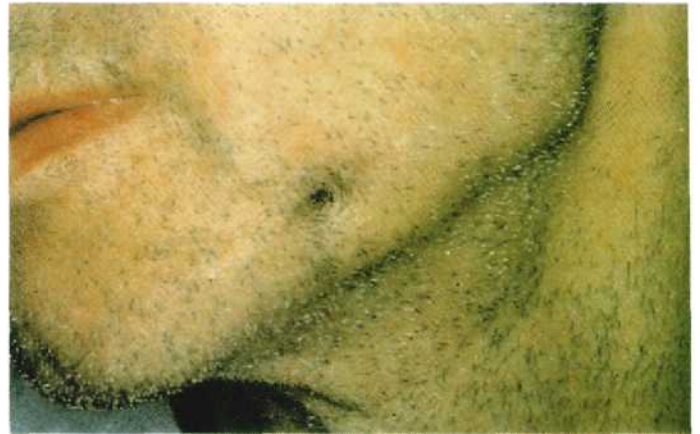
**Figura 19.28.** Tratamiento de la infección odontogénica. (A) Incisivo con una periodontitis apical con un absceso vestibulo-labial. (B) La extracción dentaria drena la lesión intraósea, pero no la colección purulenta de los tejidos blandos, que si no es tratada adecuadamente con un desbridamiento producirá un "absceso residual".



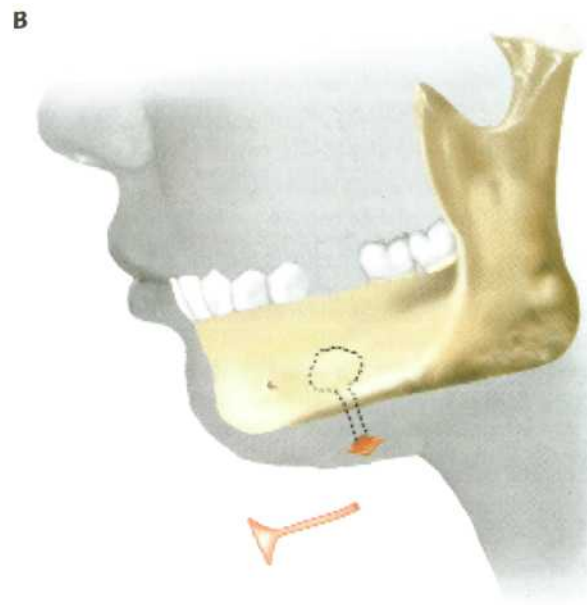
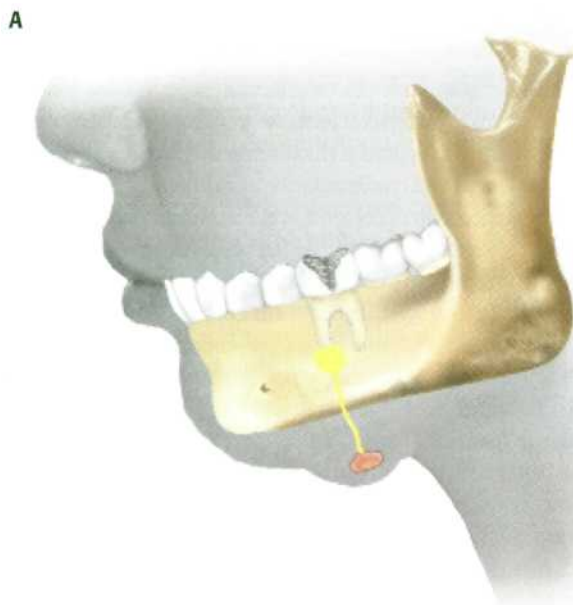
**Figura 19.29.** Absceso residual paramandibular.



**Figura 19.30.** Fístula en la región nasogeniana de origen odontogénico.



**Figura 19.31.** Fístula cutánea que produce como secuela una retracción de la piel.



**Figura 19.32.** Fistulectomía. (A) Fístula cutánea producida por una infección odontogénica. (B) Extracción del diente causal, legrado apical y resección de la fístula.

Estos abscesos crónico-recidivantes se han de diferenciar de las infecciones no propiamente odontogénicas del territorio cervicofacial con características evolutivas crónico-recurrentes como es el caso de la actinomicosis, pero también de las adenitis de evolución crónica, sobre todo las de etiología específica como las tuberculosas, y finalmente con procesos neoplásicos de este territorio (descartaremos las metástasis ganglionares y los tumores malignos de las glándulas salivales mayores, que pueden manifestarse de entrada como abscesos fríos).

#### 19.2.2.2. Fístulas odontogénicas

La cronificación de un absceso odontogénico, siempre que la evolución no sea hacia una osteomielitis, lleva a la creación de una fístula intra o extrabucal; cuando aún persiste la causa inicial, la permeabilidad de la fístula asegura la estabilización del curso clínico, pero si se cierra el orificio de salida habrá una reagudización.

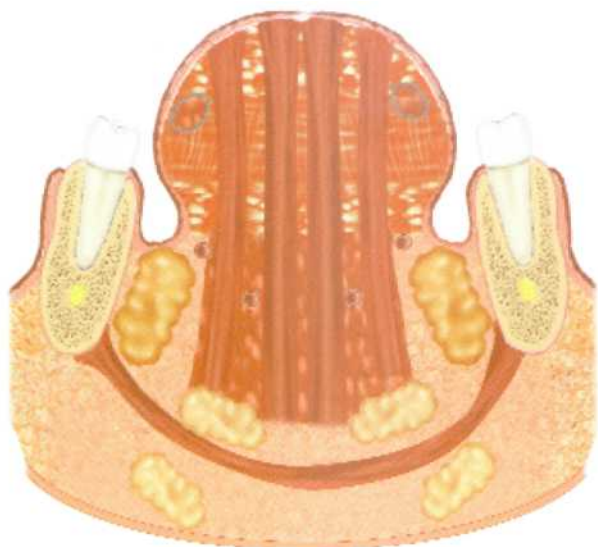
Clínicamente se aprecia el agujero fistuloso cuyos bordes son más elevados y rojizos, y todo ello recuerda el aspecto de un mamelón; en la piel puede estar recubierto por una costra o bien tapado por los pelos que crecen a su alrededor. La cantidad de exudado, de características variables, que se elimina a través de la fístula es siempre mínima (figura

19.30). La palpación permite seguir un tracto fibroso que nos lleva hacia el punto de origen de la patología. En ocasiones, cuando el trayecto fistuloso es largo no se llega a palpar bien, y entonces es necesario efectuar un examen radiológico; para ello es conveniente introducir un material de contraste en el interior de este conducto. Si se prevé que se trata de un tramo corto, bastará la punta de una sonda roma o, mejor, de una punta de gutapercha, puesto que estos trayectos son tortuosos y es fácil producir una falsa vía; si el conducto se prevé largo, es útil inyectar un medio de contraste radioopaco, como lipiodol, vigilando sobre todo que no refluya y se desparrame por la cavidad bucal.

En principio, el tratamiento de la fístula odontogénica es el de la entidad causal, y se espera su resolución durante un lapso de tiempo prudente como son 6 meses; caso de que el orificio fistuloso quede como una secuela poco estética -las cutáneas dejan una retracción bastante aparente- deberá extirparse tanto el orificio como el trayecto fistuloso hasta donde sea posible (figura 19.31).

La fistulectomía se realiza bajo anestesia local o general y tras sondar la fístula e inyectar un colorante (azul de metileno) se efectúa una incisión elíptica (en huso) que comprenda la piel afectada y se disecciona todo el trayecto fistuloso, que es extirpado junto con la piel (figura 19.32).





**Figura 19.33.** Celulitis difusa del suelo de la boca y de la región suprahióidea (angina de Ludwig).

La reconstrucción se hace por planos y siguiendo una técnica muy meticulosa que evite una cicatriz umbilicada, ya que los factores cosméticos son los que suelen motivar esta intervención.

El diagnóstico diferencial debe hacerse con las fistulas congénitas -branquiales-, de la línea media -del conducto tirogloso-, y con las adquiridas no odontogénicas como las de etiología glandular, sinusal, ganglionar o causadas por infecciones como la actinomicosis.

### 19.2.3. FORMAS GRAVES DE LA INFECCIÓN ODONTOCÉNICA PROPAGADA POR CONTINUIDAD

#### 19.2.3.1. Celulitis difusas: la angina de Ludwig

Las celulitis difusas son bastante raras en la actualidad. En ellas, ya de entrada, la acción de los microorganismos da lugar a una importante necrosis muscular, sin observarse ninguna tendencia a la supuración que, cuando aparece, lo hace tardíamente; además, este fenómeno se produce de forma rápida y sin respetar ninguna barrera anatómica.

La afectación del estado general es patente, pero las molestias a nivel local son relativamente poco importantes; se trata de procesos graves que si no son tratados adecuadamente en medio hospitalario conducen con toda seguridad a la muerte.

Exista descrita una serie de formas clínicas: celulitis difusa prefaringea de Senator, celulitis inframilohioidea de Patel y Clavel, etc., pero en el fondo se trata de un fenómeno similar con diversos puntos de origen, y ha quedado como arquetipo la angina de Ludwig.

Ludwig, en 1836, describió un cuadro clínico basado en los siguientes criterios:

- Inflamación insignificante de la garganta, que está presente al principio de la enfermedad, y que remite pronto.
- Hinchazón con peculiar consistencia de madera, que no deja fovea al apretar con el dedo.
- Inflamación dura por debajo de la lengua, formando un anillo calloso por dentro del borde interno de la mandíbula, de color rojo o azul.
- Borde bien definido en el edema del cuello, indurado, rodeado de tejido conectivo sano.
- Falta de implicación de las glándulas salivales aunque el tejido que las circunda esté afectado.

Actualmente se define como una celulitis difusa que afecta los espacios submaxilar y sublingual, de forma bilateral, así como el espacio submentoniano; su origen suele ser dentario aunque también puede ser faríngeo o amigdalario. El segundo y el tercer molar inferiores son los dientes que más frecuentemente son el punto de inicio de este proceso (figura 19.33).

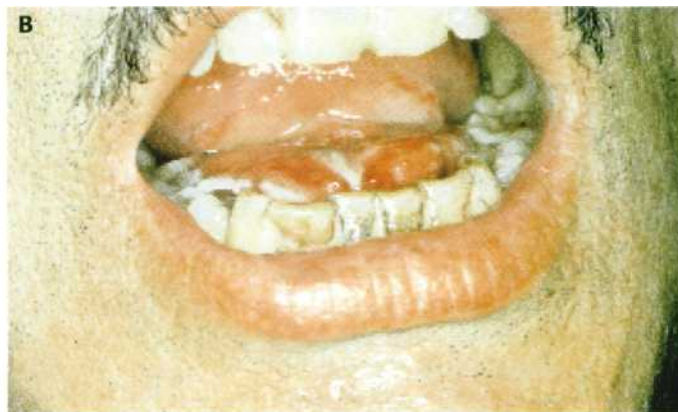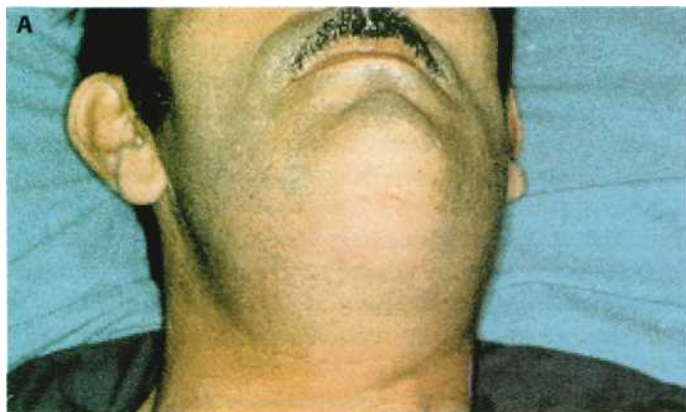Objetivamente se advierte una tumefacción suprahióidea dura o de consistencia acartonada, dolorosa al tacto, sin los signos inflamatorios clásicos; a la palpación se comprueba fluctuación. El paciente mantiene la boca abierta y la lengua está en contacto con el paladar y ligeramente protruida hacia el exterior; ello es debido a la elevación del suelo de la boca, que pasa a ocupar buena parte de la cavidad bucal (figura 19.34).

La dificultad respiratoria domina la sintomatología; su causa es la propia celulitis que viene ayudada por el entorpecimiento de la posición lingual; la propia lengua está edematosa, presentando en sus bordes las huellas ocasionadas por los dientes, y por el trismo coexistente. Junto con ello existen claras molestias a la deglución, y están dificultadas la masticación y la fonación (figura 19.34).

La desecación de la mucosa bucal ocasionada en parte por el estado febril -posible deshidratación- y en parte por tener la boca abierta, potencia la sensación de malestar.

La flora causante no difiere de la comentada en las generalidades de la infección odontogénica; se cita el estreptococo hemolítico como principal agente causal asociado a gérmenes anaerobios como peptostreptococos y bacteroides pigmentados, con la salvedad de que pueden aislarse *Escherichia coli* y *Borrelia vincentii*.

Es una infección potencialmente grave ya que, además, puede conducir a un estado de septicemia y frecuentemente ocasiona la obstrucción de las vías aéreas superiores por edema de la epiglotis. Por otro lado, puede difundir hacia los espacios parafaríngeos y desde ellos llegar al mediastino. También se ha citado como posible complicación la neumonía por aspiración y la meningitis.



**Figura 19.34.** Angina de Ludwig. Existe una gran tumefacción suprahióidea dura (A), junto con una afectación del suelo de la boca (B).



El tratamiento ha de ser enérgico, en forma de antibioticoterapia intensa acompañada de las medidas de soporte pertinentes a la gravedad de la situación, pero la clave del éxito consiste en efectuar un desbridamiento de todos los espacios afectados sin esperar a que se produzca fluctuación; se trata, pues, de un desbridamiento profiláctico. Además, es esencial un control continuo de la permeabilidad de las vías aéreas; en muchos casos habrá de efectuarse bien una intubación endotraqueal, bien una traqueostomía.

#### 19.2.3.2. Fascitis necrotizante cervicofacial

La fascitis necrotizante cervicofacial es una rara infección aguda de los espacios subcutáneos y de las fascias cervicales que se extiende rápidamente por debajo de la piel, que en un primer momento está intacta; se evidencia una marcada sepsis con afectación importante del estado general. Algunos autores describen este cuadro con los sinónimos de gangrena estreptocócica o erisipela necrotizante. Los agentes bacterianos causantes del proceso son diferentes subtipos de estreptococos anaerobios del grupo A.

La fascitis necrotizante puede ser de origen odontogénico (molar inferiores) por difusión a través de los planos anatómicos, o ser consecuencia de una lesión cutánea cervicofacial (picadura de insecto, quemaduras, abrasiones, contusiones, etc.). Está descrito un caso cuyo origen era una mordedura yugal, sin descartar la existencia de una bacteriemia concomitante.

Se produce una celulitis difusa con piel caliente y eritematosa y poca supuración, que progresa rápidamente a las áreas vecinas, afectando al tejido celular subcutáneo y a la zona musculoaponeurótica superficial, momento en el que la piel va cambiando de coloración, de magenta a morado, lo que indica la necrosis de estos tejidos. La mortalidad de la fascitis necrotizante de cabeza y cuello es muy alta, al igual que sucede con otras localizaciones más frecuentes de este tipo de proceso, como son el tronco y las extremidades.

Es una infección grave, con un papel destacado para los microorganismos anaerobios (sinergia), que exige un tratamiento farmacológico y quirúrgico enérgico (incisiones extensas y desbridamiento amplio de los tejidos necróticos), junto con medidas de soporte importantes, por lo que al igual que todas las demás formas graves de la infección odontogénica, deberá ser tratada en un medio hospitalario. Además, estos cuadros graves suelen presentarse en pacientes con enfermedades sistémicas crónicas (diabetes mal controlada, alcoholismo, etc.), lo que exige un tratamiento multidisciplinario.

La fascitis necrotizante cervical, según Peterson, puede tener graves complicaciones locales como son: abscesos pulmonares, erosiones arteriales, trombosis de la vena yugular interna, neumonía y neuropatías que afectan a los pares craneales.

#### 19.2.3.3. Mediastinitis de origen odontogénico

La propagación descendente de una infección desde el espacio retrofaríngeo puede alcanzar el mediastino ocasionando su afectación. Sin embargo, una infección odontogénica que interese primariamente los espacios parafaríngeo, infratemporal o submaxilar también puede propagarse hasta el mediastino siempre y cuando afecte la vaina carotídea y descienda por esta estructura; por ello hay que estar alerta cuando, en el curso de la afectación de alguno de los espacios antes citados, aparezca una tumefacción en la cara lateral del cuello, por debajo del músculo esternocleidomastoideo, dolorosa a la palpación y que funcionalmente dé lugar a tortícolis (figura 19.35).

Clínicamente una mediastinitis se caracteriza por disnea severa, dolor torácico, principalmente retroesternal, y tos no productiva; el estado general está claramente alterado: fiebre alta con escalofríos, postración extrema. La radiografía de tórax muestra el típico ensanchamiento

del espacio mediastínico y sobre todo la existencia de aire en el mediastino; también puede observarse un derrame pleural y/o una pericarditis (figura 19.36).

La gravedad de la situación es indudable, dejando aparte la posible coexistencia con un estado de septicemia; en fase de afectación de la vaina carotídea existe el riesgo de la trombosis de la vena yugular interna o de erosión de la pared de los grandes vasos -carótida externa, yugular interna- que daría lugar a una hemorragia letal. La elevada mortalidad de la mediastinitis tiene una diáfana explicación si recordamos su contenido anatómico y tenemos en cuenta que funcionalmente es el albergue elástico del motor cardíaco.

Es incuestionable la administración de antibióticos por vía endovenosa a dosis máximas y de unas medidas de soporte que sólo pueden darse en una Unidad de Cuidados Intensivos; la intervención quirúrgica, con la intención de asegurar un drenaje de este espacio, tiene pocas posibilidades de éxito (Garatea y Gay Escoda).

Peterson recomienda el abordaje transcervical, con una incisión amplia en la zona del borde anterior del músculo esternocleidomastoideo, y llegar al mediastino mediante disección digital a través del espacio pretraqueal, lo que disminuye el riesgo de lesionar las estructuras vasculares. Después de irrigar ampliamente los espacios afectados, se colocan drenajes aspirativos continuos. En el postoperatorio el paciente debe colocarse en posición de Trendelenburg para facilitar el drenaje del mediastino.

#### 19.2.3.4. Infecciones cervicofaciales con bacterias productoras de gas

Son infecciones raras en la región de la cabeza y cuello, y en ellas participan bacterias productoras de gas, lo que da origen a una celulitis crepitante y a una gangrena gaseosa.

Las características de la gangrena son: dolor local importante en la herida o zona traumatizada por donde posiblemente se produce la inoculación bacteriana, toxemia, somnolencia, fiebre, taquicardia, edema local intenso, supuración de olor fétido, necrosis muscular y formación de gas con o sin crepitación.

La formación de gas se evidencia por la crepitación o por las imágenes radiográficas de la zona afectada.

Se describen distintos cuadros clínicos dentro de este apartado, como la celulitis crepitante por clostridios, la mionecrosis por clostridios y la fascitis necrotizante con formación de gas por clostridios o por otros microorganismos.

Estas infecciones tienen un elevado porcentaje de mortalidad y morbilidad, por lo que se imponen un rápido diagnóstico y un tratamiento agresivo con el fin de evitar o minimizar las secuelas.

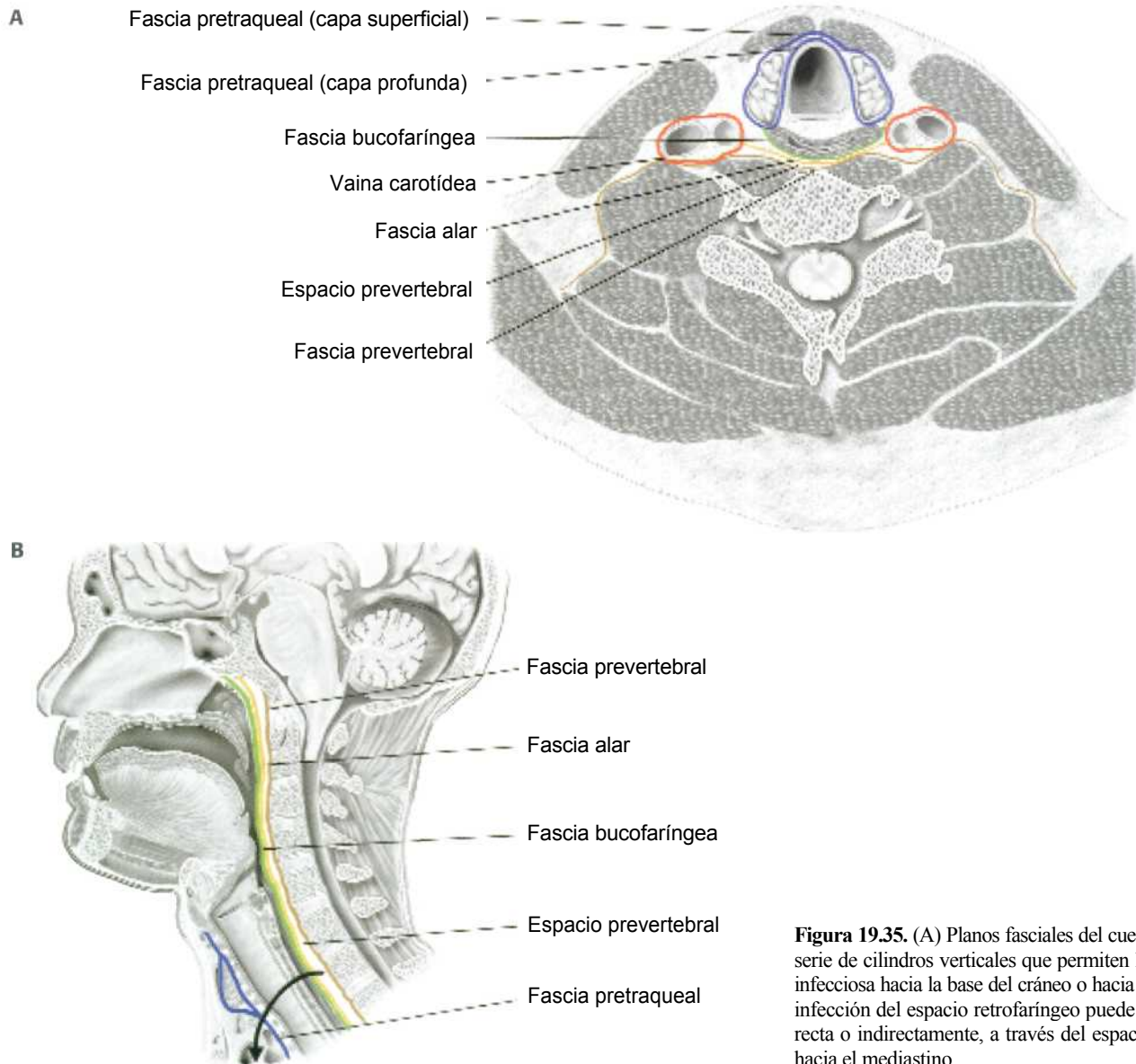
### 19.3. PROPAGACIÓN A DISTANCIA

#### 19.3.1. PROPAGACIÓN POR VÍA HEMATÓGENA

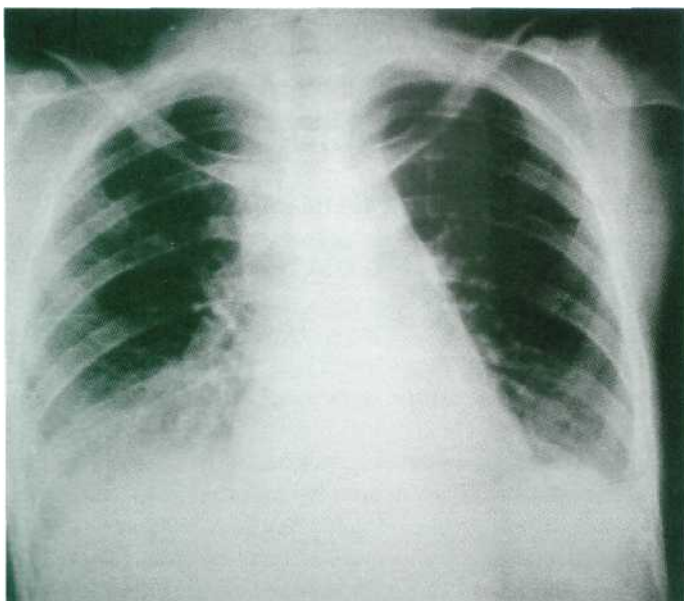
La infección odontogénica puede propagarse a distancia cuando los gérmenes penetran en el torrente circulatorio; la vehiculación suele hacerse por vía venosa, básicamente por la vena yugular interna, siguiendo la dirección del flujo sanguíneo pero también puede seguir una propagación retrógrada, hacia los senos cavernosos del cráneo, cuando se establece una tromboflebitis en algún punto del sistema venoso facial.

##### 19.3.1.1. Concepto de bacteriemia, septicemia y embolización séptica

Sepsis o septicemia es el nombre genérico de un grupo de enfermedades generalizadas graves que son debidas a la existencia de un foco infeccioso -foco de sepsis- en el interior del organismo, a partir del cual, de forma continua o periódica, van vertiéndose microorganismos al torrente circulatorio; éstos no proliferan en la sangre circulante pero son capaces de colonizar zonas de otros órganos, dando lugar a metástasis in-



**Figura 19.35.** (A) Planos fasciales del cuello, que son una serie de cilindros verticales que permiten la diseminación infecciosa hacia la base del cráneo o hacia el tórax. (B) La infección del espacio retrofaríngeo puede propagarse, directa o indirectamente, a través del espacio prevertebral, hacia el mediastino.



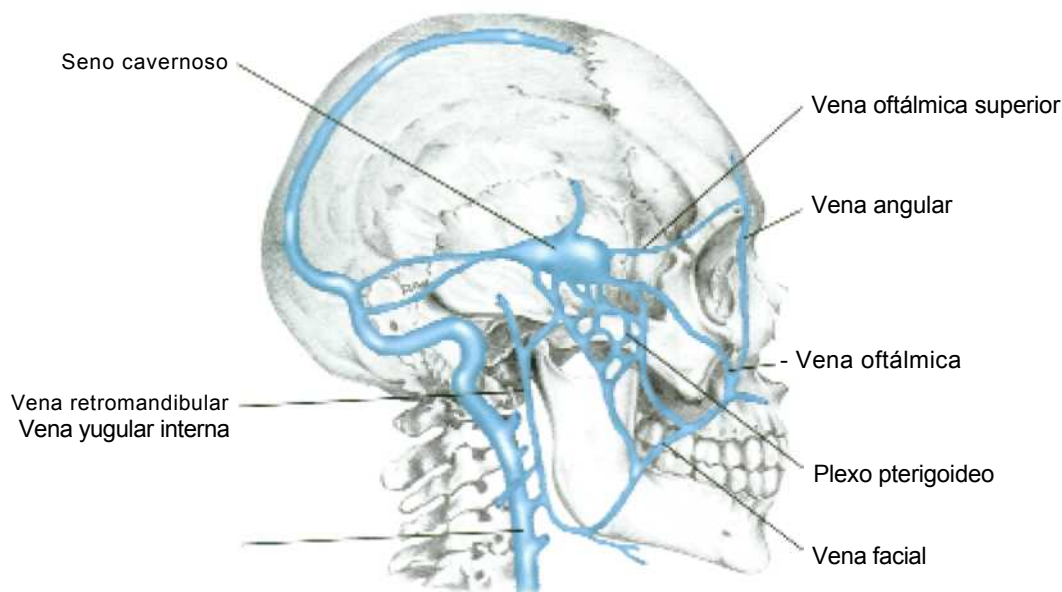
**Figura 19.36.** Radiografía de tórax en un paciente con mediastinitis de origen odontogénico.

fecciosas -foco de sepsis metastásico- que a su vez originará una clínica propia con repercusión general tanto objetiva como subjetiva.

Sin embargo, en muchísimas ocasiones puede haber en el torrente circulatorio un tránsito de gérmenes, sobre todo bacterias, sin ocasionar manifestaciones generales: es el caso concreto de la bacteriemia. Así pues, septicemia y bacteriemia se distinguen en su aspecto cuantitativo por el número de bacterias y por su repercusión clínica.

Una bacteriemia se produce con extraordinaria facilidad: para muchos autores el simple cepillado bucal da lugar a una bacteriemia mínima; también es sabido que tras una exodoncia convencional hay una bacteriemia. Sin embargo, estas bacteriemias, que son transitorias, no son capaces de producir patología alguna en el paciente sano; únicamente serán nocivas para aquellos individuos que presenten zonas susceptibles de colonización como una valvulopatía, prótesis valvulares o articulares, etc.

Para que se produzca una septicemia es preciso que se vierta al torrente circulatorio un número importante de microorganismos; en una infección odontogénica puede producirse una tromboflebitis de las venas vecinas al foco infeccioso, y ello da lugar a la formación de émbolos sépticos, capaces de producir una septicemia y propagar la infección hacia otras estructuras del cuerpo humano.



**Figura 19.37.** La implicación de origen odontogénico del seno cavernoso se produce a través de la vena angular o del plexo pterigoideo.

El sistema venoso facial tiene dos redes perfectamente definidas, sistemas venosos faciales superficial y profundo, que nos permiten comprender la génesis de estas infecciones a distancia.

El sistema venoso superficial está constituido fundamentalmente por la vena facial que, proviene de la vena angular, atraviesa la región geniana para acabar a nivel de la región submaxilar, y desemboca directa o indirectamente, a través del tronco venoso tirolinguofacial, en la vena yugular interna. Es sumamente importante saber que este sistema superficial está conectado con el seno cavernoso a través de la vena angular, que es una de las anastomosis de la vena oftálmica superior y que las venas oftálmicas tienen una estructura y morfología particulares como son la ausencia de válvulas intraluminales: esto permite, en sentido retrógrado, que se establezca cuando hay una situación patológica como la tromboflebitis, una comunicación entre las venas de la cara y los senos cavernosos (figura 19.37).

El sistema venoso profundo está constituido por los plexos parotídeo, tiroideo, lingual y alveolar, y termina en la vena yugular interna; este sistema también puede comunicar directamente con el sistema venoso del cráneo gracias a las venas del agujero oval, del agujero redondo mayor, del agujero de Vesalio y del agujero rasgado anterior.

### 19.3.1.2. Complicaciones de la infección odontogénica por vía hematológica

En la propagación por vía hematológica los gérmenes siguen la dirección del flujo venoso y ello explica que, en la práctica diaria, se observen con mayor frecuencia formas subagudas producto de bacteriemias en las que se produce una colonización cardíaca: es la endocarditis bacteriana.

Sin embargo, durante la infección odontogénica puede haber un vertido masivo de microorganismos a la sangre y la siembra puede producirse en prácticamente todos los órganos de la economía, dando lugar a una clínica aguda: es la séptico-pioemia metastásica.

Afortunadamente la séptico-pioemia metastásica con origen odontogénico es rara; la clínica típica dominante es la hipertermia importante, más de 40° sin intermitencias, con numerosos escalofríos, junto con los signos y síntomas que denotan la implicación del aparato circulatorio: taquicardia con pulso débil, hipotensión, frialdad y palidez acentuada; con frecuencia el humor del enfermo, a pesar de lo grave del estado, es notablemente bueno y hasta paradójicamente eufórico, pero lo habitual es que se observe postración con intervalos de agitación. A ello hay

que sumar la clínica, que puede ser muy polimorfa, propia de la participación de cada órgano por separado: manifestaciones cutáneas en forma de erupciones escarlatiniiformes, exantemas, petequias; manifestaciones articulares que pueden definirse como una poliartritis aguda; microabscesos pulmonares que pueden perfectamente pasar desapercibidos; etc.

A la exploración destaca una esplenomegalia dolorosa a la palpación, infartos esplénicos, mientras que la analítica puede demostrar un cuadro hemático sugestivo: leucocitosis con neutrofilia y desviación a la izquierda, anemia, plaquetopenia, gran aumento de la velocidad de sedimentación globular, así como proteinuria y hematuria, signos éstos de la afectación renal.

Es, asimismo, muy rara la observación de un shock séptico de causa odontogénica ya que suele estar motivado por bacterias aerobias Gram negativo que, en nuestra especialidad, únicamente se aíslan en pacientes con algún trastorno de la inmunidad; este cuadro es fulminante, y se producen alteraciones hemodinámicas graves y un desequilibrio electrolítico importante que conducen a una insuficiencia renal aguda.

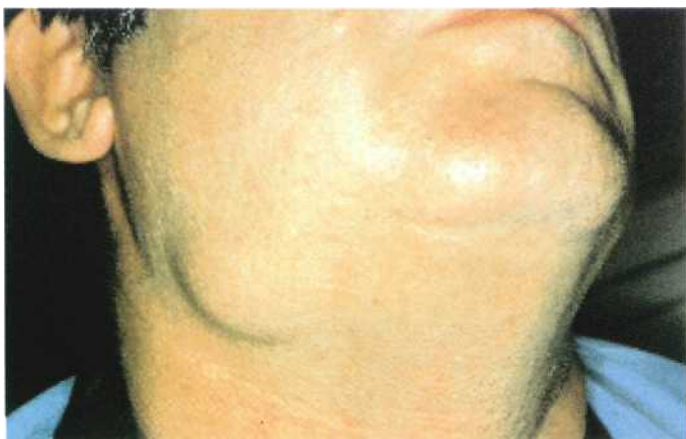Pero la infección odontogénica es capaz de producir, gracias a la estructura de los sistemas venosos faciales, complicaciones "*vis a tergó*" (a contracorriente), es decir, que los microorganismos son capaces de colonizar órganos, vehiculizados en el sentido contrario a la circulación venosa habitual: son las temidas complicaciones neurológicas: trombosis del seno cavernoso, abscesos encefálicos, meningitis, etc.

Para ello es necesario que se produzca una tromboflebitis en algún punto de estos sistemas venosos faciales, y los más vulnerables en este aspecto son la vena angular y el plexo venoso pterigoideo (figura 19.37).

La trombosis del seno cavernoso es la etapa intermedia entre la tromboflebitis de alguna vena del macizo facial y el absceso cerebral; se piensa que un 7% de tromboflebitis del seno cavernoso es de origen dentario. El síntoma inicial es dolor ocular; el globo ocular es sensible a la presión, y aparecen los signos típicos de una toxiinfección grave: fiebre alta, escalofríos, taquicardia y sudoración. Con posterioridad, la obstrucción venosa produce edema palpebral, ptosis, lagrimeo, quemosis y hemorragias retinianas. Si el tratamiento no es eficaz y el proceso avanza fuera del territorio estrictamente venoso, se evidencia, a la exploración, oftalmoplejía, ptosis palpebral, reflejo corneal abolido y midriasis; todo ello demuestra la implicación de los pares craneales III, IV, rama oftálmica del V, VI, y plexo simpático carotídeo.

Dichas lesiones, en principio unilaterales llegan a ser bilaterales al pasar la infección hacia el lado opuesto gracias al seno circular.





**Figura 19.38.** Afectación de los ganglios linfáticos submaxilares, con aparición de una adenitis reactiva.

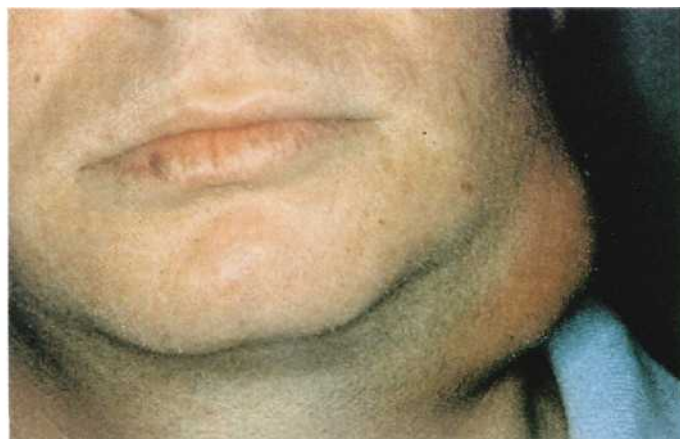El absceso cerebral puede ser la consecuencia de una tromboflebitis del seno cavernoso pero también puede deberse a una siembra en el contexto de una séptico-pioemia metastásica; en este caso pueden ser múltiples. La clínica puede ser variopinta y dependerá fundamentalmente de la localización del foco infeccioso en el encéfalo, pero la sintomatología común deriva de la existencia de una hipertensión endocraneal (cefalea intensa, náuseas y vómitos en escopetazo), y de la irritación cerebral (convulsiones, crisis parestésicas, cambios de carácter y de conducta, desorientación temporoespacial, etc.). El diagnóstico se ratifica gracias a la tomografía computadorizada de alta resolución y a la comprobación de un estasis de la papila óptica evidenciable por oftalmoscopia.

La meningitis es, dentro de las complicaciones neurológicas de los abscesos odontogénicos, la más común, aun siendo rara. Puede, como el absceso cerebral, estar originada por una siembra metastásica o bien requerir una tromboflebitis cercana: en este último aspecto, además de un foco odontogénico, hay que pensar en otros posibles orígenes: otorrinolaringológico, piodermitis cutánea facial y traumática a partir de una fractura de la base craneal. Clínicamente ocasiona cefalea intensa, confusión mental, irritabilidad o estupor, fiebre alta con escalofríos, vómitos, y es característica la comprobación de una rigidez de nuca a la exploración física (signo de Brudzinski). El diagnóstico se basa en el análisis del líquido cefalorraquídeo, que se obtiene por punción lumbar. En el momento de obtener este líquido, cuya presión está aumentada, ya se observa un aspecto opalescente, turbio o francamente purulento. Su examen demuestra la presencia de leucocitos polimorfonucleares, y son también valorables un aumento de las proteínas y un descenso de la glucosa; el cultivo adecuado pondrá en evidencia el microorganismo responsable.

Es obvio que el odontólogo no tratará estas complicaciones neurológicas, todas ellas de pronóstico sombrío. Sin embargo, merece la pena comentar que para algunos autores el empleo del cloranfenicol, 4 g/día e.v., estaría justificado por su amplio espectro, en asociación con la penicilina G a dosis de 24 millones de unidades/día e.v. De todas maneras existe una serie de antibióticos que solos (cefalosporinas, imipenem) o en asociación (lincosamidas, metronidazol, vancomicina) cubren también perfectamente el espectro microbiano a tratar.

### 19.3.2. PROPAGACIÓN POR VÍA LINFÁTICA: LOS ADENOFLEMÓN ES

La infección odontogénica también puede diseminarse por vía linfática, dando lugar a la inflamación metastásica de los ganglios regionales; generalmente estará afectada la "primera estación" -ganglios del espacio submaxilar- y debemos siempre desconfiar de la etiología dentaria de adenopatías cervicales más alejadas.



**Figura 19.39.** Adenoflemón cervical de origen odontogénico.

Para que un proceso dentario dé lugar a una diseminación linfática debe existir una afectación de la mucosa, caso típico de la pericoronaritis, o del tejido celular vecino, caso de la celulitis y del absceso odontogénico, ya que dichas estructuras poseen una red linfática bien desarrollada; hay que tener presente que la patología pulpar, periodontal u ósea pura no repercuten en modo alguno sobre los ganglios linfáticos.

En una primera etapa se constituye la "adenitis reactiva": se aprecia una tumoración en la celda submaxilar, de consistencia elástica, cuyo volumen está entre un garbanzo y una cereza, a veces observable a simple vista, lo que depende del panículo adiposo del individuo; a la palpación se muestra dolorosa pero es móvil y rodadera (figura 19.38). No existen aún los signos típicos de la inflamación, ni la alteración del estado general; la mayoría de las veces regresa de forma espontánea cuando se ha solucionado el foco de origen.

Si la noxa persiste, el tratamiento es deficiente o hay un estado inmunitario deprimido, se pasa a la fase de "adenitis supurada"; en ella ya existe una afectación del estado general del individuo y aparecen signos flogóticos a nivel local: hay un aumento de volumen de la tumoración, similar a una castaña, ahora dolorosa espontáneamente; a la palpación sus límites son más imprecisos, encontrándose adherida a planos profundos y por lo tanto poco móvil.

En su evolución incontrolada, la infección de la adenitis supurada puede romper la barrera anatómica que constituye la cápsula ganglionar, pasando a interesar el tejido celular periganglionar: es el "adenoflemón". En esta etapa ya no existe una tumoración sino que lo que se palpa es la tumefacción con todos los signos inflamatorios propios, incluida la afectación cutánea, propios primero de una celulitis y luego de un absceso, caso de que siga evolucionando "*per se*" (figura 19.39).

Además de los problemas propios del tratamiento- antibiótico y quirúrgico en forma de desbridamiento- cuando ya se ha llegado a la fase de absceso, la patología ganglionar originada por un foco odontogénico plantea los problemas propios del diagnóstico diferencial, por un lado con los otras posibles etiologías, inflamatorias o no, y con la patología propia de la glándula submaxilar.

### 19.3.3. LA INFECCIÓN FOCAL

La infección focal ya ha sido mencionada en capítulos anteriores como posible patología asociada y causada por dientes incluidos, en especial el tercer molar inferior y el canino superior. No aceptada por muchos autores, se explicaría por la presencia de un "foco primario" que actúa vertiendo gérmenes -o toxinas- al torrente sanguíneo; a partir de la nidación y desarrollo de los microorganismos en puntos alejados al foco primario, se producen una serie de focos secundarios -o metastá-

sicos- que pueden limitarse localmente o ser origen de nuevas descargas focales. En ocasiones es muy difícil llegar a demostrar una relación entre los focos primario y secundarios puesto que el primero puede haberse resuelto -exodoncias múltiples- y permanecer de forma autónoma, durante largo tiempo, las manifestaciones metafocales. Si bien en principio suele admitirse que la propagación de gérmenes se produce por vía hemática y así lo sostienen las teorías etiopatogénicas bacteriana estricta y toxoalérgica -antígenos y endotoxinas bacterianas-, también hay autores que defienden la teoría neurovegetativa que explicaría la patología focal debido a una irritación del sistema vegetativo. No obstante, una particularidad de la infección focal es que, para la producción de estos focos secundarios, no se requiere que el vertido de bacterias desde el foco primario al torrente sanguíneo sea masivo; por lo tanto cualquier infección leve de nuestro territorio puede llegar a justificar una infección focal.

El ejemplo más claro de lo que podría corresponder a una infección focal sería el de la endocarditis bacteriana, habiéndose también relacionado tradicionalmente con otras enfermedades como artritis reumatoide, fiebre reumática, nefritis, dermatopatías (en especial alopecia) y sobre todo patología oftalmológica como la iridouveítis (Pons y cols.).

En el transcurso de los últimos años la enfermedad focal ha cobrado un nuevo interés ya que diversos autores han aportado trabajos en los que se ha querido relacionar la enfermedad periodontal con otras enfermedades graves tales como infartos cerebrales agudos en varones jóvenes, patología coronaria -incluyendo infarto e isquemia-, aterosclerosis, neumonía por aspiración, etc. y como factor de riesgo para partos prematuros y recién nacidos de bajo peso. De no tanta trascendencia sería su posible relación con la diabetes y con las úlceras gastroduodenales así como su participación en la infección de prótesis articulares (sobre todo las coxofemoraies). Desde el punto de vista etiopatogénico actualmente también se ha sugerido la participación de otros microorganismos no bacterianos como son los herpes virus, citomegalovirus y virus de Epstein-Barr, habiéndose especulado que, tal como parece ocurrir a nivel periodontal, éstos podrían alterar las defensas del tejido colonizado facilitando así la acción lesiva ulterior por parte de las bacterias. Bajo nuestro punto de vista creemos, tal como opina Slots, que se requieren estudios epidemiológicos controlados -de muy difícil diseño metodológico- y un mayor conocimiento de la etiopatogenia de la patología implicada para que la infección focal deje de ser un concepto basado sólo en el empirismo.





# Normas generales de tratamiento de la infección odontogénica. Antibioticoterapia. Profilaxis de las infecciones postquirúrgica y a distancia

Leonardo Berini Aytés, Cosme Gay Escoda

No existe un tratamiento estandarizado de las infecciones odontogénicas, si bien en general el tratamiento que se realice dependerá de la fase de la infección -periodontitis, celulitis o flemón, absceso-, de la topografía de la "localización primaria" -intra o extrabucal-, de si hay o no una diseminación secundaria y de la importancia del espacio comprometido, de si existe una afectación pluri espacial -formas difusas-, y finalmente, de las condiciones inmunitarias y de la respuesta del paciente al tratamiento que se instaura inicialmente. De hecho, hay que partir de la base que en estado de periodontitis el tratamiento será el causal, o sea el odontológico, complementado por el farmacológico. En fase de celulitis o flemón será básicamente farmacológico, sin olvidar que el odontológico puede ayudar a resolver el cuadro, mientras que en fase de absceso el tratamiento a efectuar es el quirúrgico, y los demás quedan en un segundo plano.

## 20.1. TRATAMIENTO ODONTOLÓGICO

### 20.1.1. APERTURA CAMERAL

En la fase de periodontitis puede ser curativa con la gran ventaja que representa poder conservar el diente; con esta simple maniobra que debe saber realizarse de forma que moleste lo mínimo al paciente, logramos el alivio inmediato de la clínica dolorosa gracias a la descompresión y al drenaje del flujo acumulado en el conducto radicular y la región periapical del diente causal. El cambio de medio ambiente, debido a la entrada de oxígeno, en la zona infectada supone la anulación del hábitat ideal para los gérmenes anaerobios que son los que mantienen y cronicizan la infección, hecho de vital interés en fase de celulitis (figura 20.1).

### 20.1.2. EXODONCIA CONVENCIONAL

Puede ser importante efectuar una exodoncia cuando no hay posibilidad, en el futuro, de hacer un tratamiento conservador y poder así aprovechar la estructura dentaria residual; también se adoptará esta actitud si se observa una tendencia a la cronicación del proceso o si las condiciones físicas del paciente o la gravedad del cuadro clínico así lo requieren (figura 20.2). En ocasiones, en medio hospitalario, se aprovecha la sedación profunda o la anestesia general efectuada con motivo de hacer un desbridamiento quirúrgico para realizar la extracción convencional del diente responsable. Hay que recordar que cualquier exodoncia quirúrgica está formalmente proscrita durante la fase aguda de una infección odontogénica.

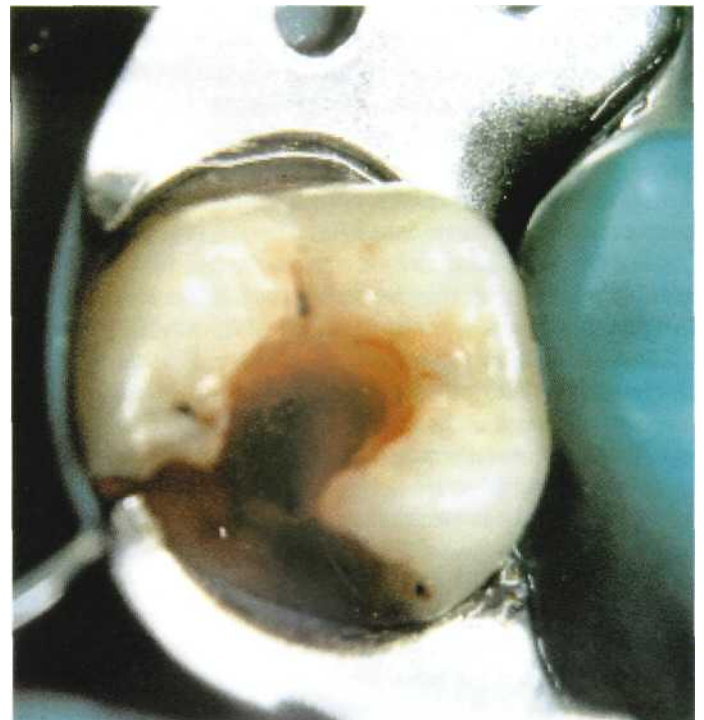
### 20.1.3. OTROS TRATAMIENTOS ODONTOLÓGICOS

Por ser una importante fuente de complicaciones, han de quedar prohibidas en esta fase aguda maniobras como el legrado apical con o sin apicectomía, y una serie de intervenciones menores, como las am-

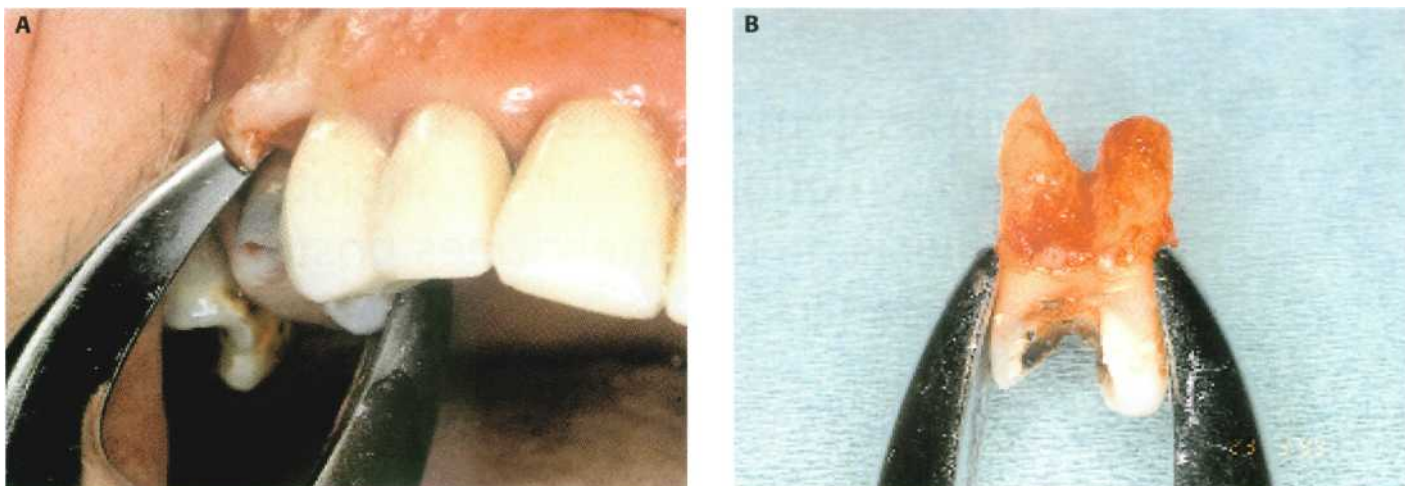
putaciones o hemisecciones, que podrán llevarse a cabo una vez haya cedido la clínica. Igualmente la trepanación ósea por vía transmucosa es una intervención que debería olvidarse definitivamente.

## 20.2. PRINCIPIOS GENERALES DE LA ANTIBIOTICOTERAPIA

Como norma general, el uso de agentes antimicrobianos se ha de adaptar individualmente para cada paciente valorando la gravedad de la infección, el lugar anatómico afectado y el supuesto o probado agente etiológico. La elección del antibiótico se basa en su seguridad, eficacia, baja toxicidad y coste aceptable, a lo que deben añadirse unas características farmacocinéticas favorables. En la mayoría de los casos efectuaremos un tratamiento empírico, es decir, frente al microorganismo que probablemente sea el agente causal; en pocas ocasiones, aunque son las más trascendentes, será necesaria la ayuda del laboratorio para efectuar un tratamiento dirigido. La elección del antimicrobiano ha de ser juiciosa y no sólo será importante elegir el antibiótico adecuado sino que también se tendrá que prescribir correctamente.



**Figura 20.1.** Apertura cameral en un molar que ha originado una infección periapical aguda.



**Figura 20.2.** (A) Extracción convencional del diente que ha producido la infección. (B) Prensión del fórceps en el 1.4.

### 20.2.1. CONSIDERACIONES BÁSICAS

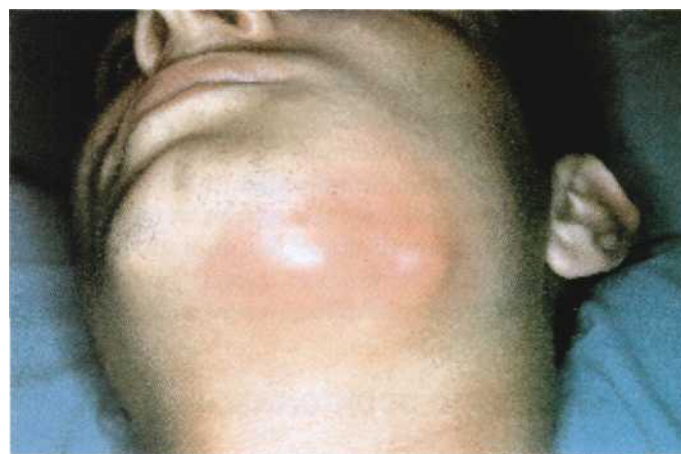Los antimicrobianos pueden ser utilizados para tratamientos profilácticos, empíricos o dirigidos, pero en todos los casos han de mostrarse eficaces, es decir, han de eliminar -o por lo menos inactivar- los microorganismos patógenos. Para ser efectivo, el antibiótico ha de llegar al tejido infectado y ha de permanecer allí el tiempo suficiente y en una concentración que se suponga efectiva. Por lo tanto, deberemos conocer una serie de parámetros farmacocinéticos de los antibióticos de uso habitual que nos permitirán modificar estratégicamente la vía de administración, la posología o la dosificación en todas aquellas situaciones que se aparten de la "normalidad", sea por las características propias del paciente o por la gravedad de la infección.

Por otro lado, hay que observar que el antimicrobiano no sólo actúa contra el agente patógeno sino que ejerce una actividad no despreciable frente a la flora indígena; además, como todo fármaco, tiene un potencial tóxico sobre el propio paciente. Todas estas consideraciones nos llevan a aconsejar ajustar esmeradamente la dosis ya que una dosis baja, además de ser ineficaz, propiciará la aparición de resistencias, mientras que si es desmesuradamente alta no logrará mayores beneficios, pero comportará un mayor riesgo de reacciones adversas por toxicidad. Asimismo, el espectro antibacteriano debería ajustarse al máximo a los gérmenes supuestamente implicados, y reservaremos los de "amplio espectro" para aquellas situaciones realmente graves. Por último, se tendría que evitar todo tratamiento innecesariamente prolongado, debiéndolo finalizar no paulatinamente sino de forma brusca.

Hay que considerar también, con mucho tacto, el coste tanto a nivel individual como social; la introducción de nuevos fármacos se basa en la hipótesis, no siempre acertada, de que el antibiótico más caro a la larga acaba siendo el más barato, ya que reduce la duración del tratamiento gracias a sus mejores resultados. No obstante, antes de la adopción de un nuevo antibiótico hay que establecer comparaciones clínicas con los que ya tenemos a mano para combatir situaciones similares, y admitirlo como un recurso más -no como una panacea- siempre que presente aspectos superiores de forma manifiesta.

### 20.2.2. DIAGNÓSTICO MICROBIOLÓGICO

La identificación de los microorganismos causales se consigue gracias a una correcta toma de muestras biológicas -en nuestro caso suele ser un exudado- para que luego pueda efectuarse un examen microscópico directo y/o un cultivo microbiano. Idealmente, esta identificación debería completarse con un estudio de la susceptibilidad de los gérmenes causales (antibiograma).



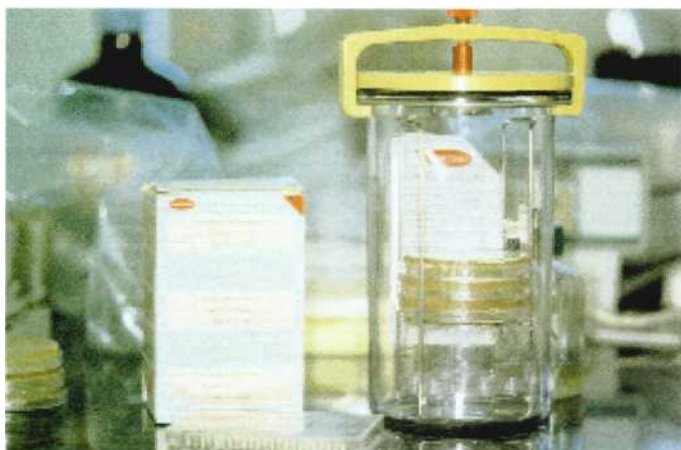**Figura 20.3.** Absceso paramandibular y submaxilar derecho. Para efectuar la recogida de la muestra para estudio microbiológico pintamos la piel con povidona yodada y posteriormente puncionamos el absceso con una aguja i.m. acoplada a una jeringa de 2 ce.

#### 20.2.2.1. Recogida de la muestra

Es imprescindible hacer una recogida cuidadosa del material evitando en lo posible el contacto con la saliva, puesto que en este caso obtendríamos una muestra de gérmenes indígenas ajenos a la infección; además, el acto de la recogida debe ser rápido, evitando la desecación y la exposición al aire de la muestra recogida, introduciéndola en el medio de transporte adecuado y remitiéndola lo más pronto posible al laboratorio.

Para una correcta recogida del material han de desinfectarse previamente las superficies vecinas al punto de la toma, sea piel sea mucosa bucal, con un germicida eficaz como puede ser la povidona yodada, evitando su desparrame exagerado. Luego se procede a tomar un frotis, por ejemplo, con el clásico escobillón, acción sólo tolerable cuando existe una supuración patente. El inconveniente de este método es que no se podrán cultivar anaerobios; siempre es preferible, en vistas a obtener datos fiables -en otros términos, poder cultivar también los anaerobios- realizar una punción-aspiración de la cavidad cerrada, es decir, del absceso, antes de que éste se haya abierto al exterior (figura 20.3). Una vez efectuada la punción-aspiración cogeremos la jeringa -las más útiles suelen ser las de 2 ce de capacidad- y clavaremos la aguja, sin desprenderla de la jeringa, a un tapón de goma estéril para así evitar la entrada de aire, que sería fatal para los anaerobios. La muestra se debe remitir cuanto antes mejor; se tolera un máximo de 20 a 30 minutos; la rapidez es un





**Figura 20.4.** Método Gaspack para cultivo de bacterias anaerobias. El ambiente anaeróbico es posible gracias a la producción, en el interior del recipiente, de hidrógeno que en presencia de un catalizador se combina con el oxígeno, y forma agua (Prof. M. Viñas).

factor importante para prevenir el crecimiento de microorganismos contaminantes que se hayan recogido conjuntamente con los patógenos. Si, por la razón que sea, no puede enviarse dentro de este margen de tiempo, se emplearán recipientes especiales que contienen un "medio de transporte prerreducido" que asegura una tensión de oxígeno y un potencial redox bajos, y entonces se puede esperar hasta 24 horas para remitir la muestra. Otros métodos para la recogida del exudado que se pretende analizar, por ejemplo con puntas de papel, curetas o pequeñas asas metálicas, pueden ser útiles si se desea conocer la flora del surco crevicular, pero no ante una infección odontogénica.

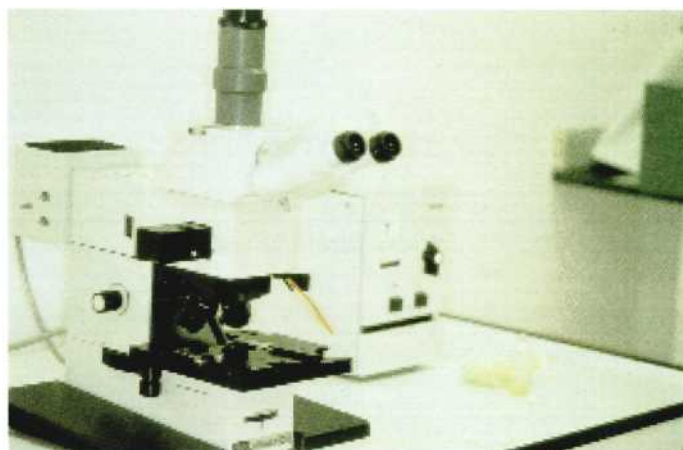
A la hora de remitir la muestra al laboratorio hemos de facilitar datos sobre la fecha y la hora de la toma, naturaleza de la muestra, topografía y método de recogida, tratamiento antibiótico en curso (sería ideal pero poco ético tomar la muestra suspendiendo el tratamiento 48 horas) y estado clínico del paciente.

Es importante que si durante el desbridamiento quirúrgico se pueden obtener fragmentos de tejido procedentes de la zona infectada -sequestros óseos, lesión periapical si de paso se efectúa la exodoncia, etc- se remitan juntamente al exudado, puesto que las bacterias anaerobias pueden sobrevivir mejor en este medio.

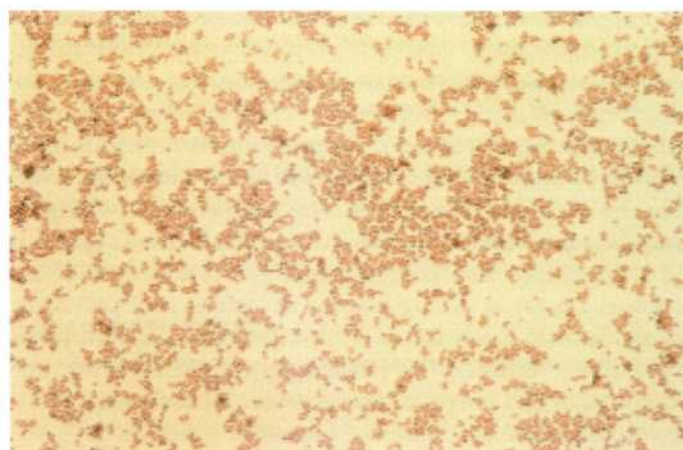
Conviene indicar que el estudio para anaerobios es caro, requiere instalaciones específicas y que debería reservarse a los casos graves que reciben tratamiento hospitalario. Sin embargo, actualmente es posible solicitarlo, de forma ciertamente fácil, desde el ámbito ambulatorio, privado o público, ya que existen laboratorios que se encargan de la recogida y transmisión adecuada de la muestra. No obstante, su utilidad es limitada, y por ejemplo escapan a ello los casos refractarios a un tratamiento odontológico que se ha llevado a cabo de forma satisfactoria y que inexplicablemente fracasa; también estarían plenamente justificados desde el punto de vista epidemiológico a fin de conocer la naturaleza de la flora de la comunidad en estado de salud, así como su susceptibilidad (figura 20.4).

#### 20.2.2.2. Identificación de los microorganismos causales

Se puede obtener una información orientativa, sobre todo en manos de un microbiólogo experimentado, con la misma muestra antes de efectuar la siembra para el cultivo, por observación directa mediante microscopía óptica gracias a la cual únicamente podremos conocer la morfología de los gérmenes (por ejemplo, sabremos que hay un predominio de cocos o bacilos); si se dispone de un microscopio de campo oscuro podrá sernos de utilidad para detectar espiroquetas (figura 20.5).



**Figura 20.5.** Microscopio óptico equipado con epifluorescencia para el diagnóstico microbiológico (Laboratorio de Microbiología del Campus de Bellvitge. Universidad de Barcelona).



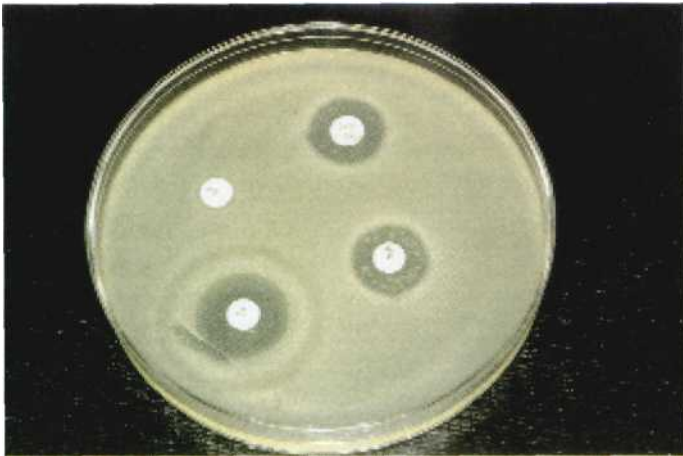**Figura 20.6.** Tinción de Gram en la que se observan cocobacilos Gram negativo (Prof. M. Ventín).

El hecho de efectuar una tinción simple como la de Gram permite una información suplementaria, ya que con ella sabremos si los gérmenes observados son Gram positivo o Gram negativo, lo que ya supone una ventaja evidente, puesto que se podrá iniciar un tratamiento algo más dirigido, en espera del resultado del cultivo y el antibiograma (figura 20.6).

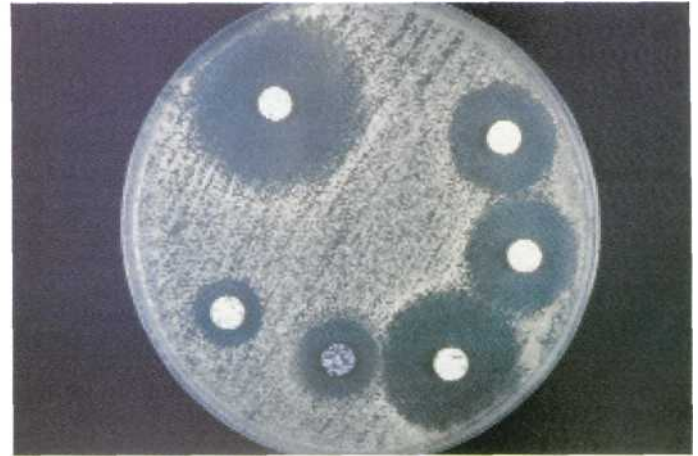Para conocer con exactitud el germen causal, así como su cantidad en la muestra remitida, se requiere obligatoriamente efectuar su siembra, cultivo e identificación posterior mediante técnicas específicas más o menos complejas. Interesa saber que para obtener alguna información concreta hay que esperar a que los microorganismos sembrados crezcan, lo que implica una demora en el diagnóstico como mínimo de 24 horas para aerobios y de 48 horas para anaerobios; algunos gérmenes anaerobios tienen un crecimiento tan lento que debe esperarse 7 días antes de dar un dictamen negativo. Esta es una de las razones por las que las investigaciones actuales tienden a desarrollar diferentes métodos analíticos (demostración de componentes o productos bacterianos como enzimas, antígenos, ácidos nucleicos, etc.) que pueden realizarse sin necesidad de esperar al crecimiento bacteriano y en determinados casos directamente a partir de la muestra biológica.

En ciertas situaciones clínicas puede ser de interés solicitar un hemocultivo, como, por ejemplo, cuando tras un tratamiento odontológico aparezca un cuadro febril sin causa aparente, o bien cuando se sospeche un estado de septicemia.





**Figura 20.7.** Placa de Petri en la que pueden verse fenómenos de resistencia y susceptibilidad según el diámetro del halo que rodea cada disco impregnado de un determinado antibiótico (Prof. M. Viñas).



**Figura 20.8.** Placa de Petri con agar de Muller-Hinton que nos muestra los halos de inhibición de los distintos antibióticos testados (Prof. M. Ventín).

### 20.2.2.3. Estudio de la susceptibilidad bacteriana


Las pruebas de susceptibilidad *in vitro* frente a una batería de antibióticos (antibiograma) son estudios costosos y que sólo deberían reservarse a los casos graves tratados en el ámbito hospitalario. Aun si admitimos este recorte de indicaciones hay una opinión crítica respecto a la necesidad ideal de conocer la susceptibilidad bacteriana de forma rutinaria, y se esgrimen varias razones entre las ya expuestas cuando definíamos la infección odontogénica como polimicrobiana y biológicamente dinámica. Además, al actuar los microorganismos patógenos sinérgicamente, podemos encontrarnos que nuestro tratamiento siendo incorrecto -ya que no va dirigido contra un "germen principal"- logra, paradójicamente, la remisión de la infección debido a la anulación de algún "germen secundario" y a la ruptura del sinergismo existente; esto explica que no haya siempre concordancia entre los resultados de la susceptibilidad *in vitro* y la respuesta al tratamiento (figura 20.7).

Otro detalle a tener en cuenta es que, en principio, deberían hacerse tantos tests de susceptibilidad como especies aisladas, lo que puede conducir a que los resultados completos puedan tardar más de una semana. De todas formas, siempre hay que considerar que los resultados del laboratorio han de ser orientativos y que el tratamiento iniciado debe mantenerse o modificarse según los avatares de la evolución clínica; así, si el curso clínico es favorable y en el antibiograma el germen causal no es sensible, no modificaremos el tratamiento y, a la inversa, cuando el germen es susceptible en los tests de laboratorio pero el curso clínico no mejora, tendremos que revisar y cambiar el tratamiento hacia opciones más enérgicas (figuras 20.8 y 20.9).

### 20.2.3. SELECCIÓN DEL AGENTE ANTIMICROBIANO

Antes de llegar a los tejidos infectados, el antibiótico debe salvar una serie de obstáculos; al ser oral la administración, interesará que resista sin degradarse el pH gástrico y que, además, tenga una buena absorción intestinal. Una vez absorbido por esta vía, el paso obligado por el hígado puede suponer una cierta pérdida de la concentración plasmática del antibiótico en su forma activa. La biodisponibilidad es el parámetro que nos indica el porcentaje del fármaco que va a alcanzar el territorio donde ejercerá su acción específica.

Algunos antibióticos penetran mejor que otros en determinados tejidos; esta capacidad viene medida por el volumen de distribución tisular. Asimismo, para ser efectivo ha de alcanzar una concentración suficientemente elevada en los tejidos afectados por la infección; en la mayoría de los casos conocer esto es imposible -quizás nuestro territorio sea una excepción- por lo que se debe emplear la concentración plasmática como



**Figura 20.9.** Detalle de un halo de inhibición. Se informa que el microorganismo es sensible a este antibiótico porque el halo de inhibición tiene el tamaño que marca la Concentración Mínima Inhibitoria. No hay fenómenos de resistencia ya que no hay crecimiento de gérmenes en el interior del halo (Prof. M. Ventín).

dato estimativo. Una manera de evaluar la presencia de antibiótico en un determinado territorio es medir la concentración que alcanza en fluidos producidos o relacionados con él; por ejemplo, podría intuirse en cierto modo la concentración que se consigue en las estructuras de la cavidad bucal a partir de las que se obtienen en el flujo crevicular, mientras que las alcanzadas en saliva tienen sólo un interés relativo. Conviene recordar que ante una misma dosis, las concentraciones que se obtienen en las diferentes estructuras de la cavidad bucal, en orden decreciente, son: pulpa dentaria, espacio periodontal, encía, granuloma y hueso; esto es ya indicador que en fase de afectación ósea la dosis total debería ser superior que, por ejemplo, ante una infección pulpar pura.

Para conseguir efectos terapéuticos se admite que, idealmente, las concentraciones plasmáticas obtenidas deberían ser, por lo menos, 4 veces superiores a la CMI<sub>90</sub> (concentración mínima inhibitoria ejercida sobre el 90% de los microorganismos infectantes) (figura 20.10). Desde un prisma más tolerante, Baker y Bauscher distinguen, según la CMI<sub>90</sub>, cuatro situaciones distintas:

- Susceptible: cuando la CMI<sub>90</sub> está de 2 a 4 veces por debajo de los niveles plasmáticos alcanzados.
- Moderadamente susceptible: la CMI<sub>90</sub> todavía está por debajo de la concentración plasmática, situación que podría mejorarse forzando la dosis o variando la vía de administración.



**Figura 20.10.** Determinación de la concentración mínima inhibitoria (CMI) por diluciones sucesivas. El microorganismo sólo se ha desarrollado en los dos primeros tubos de la izquierda (aspecto turbio) ya que contienen los niveles más bajos del antibiótico testado (Prof. M. Viñas).

- Resistente: la CMI90 está por encima del nivel plasmático.
- Condicionalmente susceptible: la CMI90 está por debajo del nivel plasmático, pero el antibiótico llega a alcanzar altas concentraciones en un determinado tejido que lo convierten en eficaz para la infección que se da en dicha topografía.

Como conclusión de lo expuesto, convendrá seleccionar un antibiótico que, además de tener un espectro de acción adecuado a la flora propia de la infección odontogénica, posea una buena biodisponibilidad, un elevado volumen de distribución tisular y que alcance elevadas concentraciones en los tejidos de la cavidad bucal, muy en especial -por lo que a nosotros nos interesa- en el hueso maxilar; de esta forma, determinados microorganismos que en otras localizaciones se mostrarían como resistentes, en esta topografía específica adquirirán la condición de "potencialmente susceptibles".

#### 20.2.4. TRATAMIENTO EMPÍRICO Y TRATAMIENTO DEFINITIVO

Los datos que se obtienen de la literatura especializada, junto con los resultados de nuestra experiencia cotidiana, permiten instaurar un tratamiento empírico dirigido a eliminar los gérmenes causales más probables, ya que no se puede esperar en ningún caso la información del laboratorio; únicamente en los casos crónicos -como son muchas osteomielitis maxilares- podremos efectuar un tratamiento definitivo, es decir, conociendo la identidad de los microorganismos causales y los resultados del antibiograma.

Un dato que puede ser orientativo a la hora de instaurar el tratamiento empírico viene dado por las particularidades de la infección odontogénica según sea su lugar de origen; así, cuando es de origen pulpar hay que pensar en la prevalencia de los estreptococos viridans y de los *Peptostreptococcus spp.*, mientras que si el punto de partida es periodontal cabría esperar una preponderancia de los bacilos anaerobios Gram negativo en especial de las *Prevotella spp.*, aunque realmente deberíamos utilizar siempre antibióticos que fueran efectivos sobre ambos grupos de gérmenes independientemente de considerar cuál ha sido la vía de entrada.

También tendremos que tener en cuenta la gravedad de la infección en el momento de prescribir el tratamiento empírico; sólo cuando es realmente severa, la opción recaerá en antibióticos de "uso restringido" y consideramos como tales a los de "segunda elección" y a los de "tercera elección", situaciones en las cuales estará justificado ampliar el es-

pectro antibacteriano. En situaciones leves y moderadas como periodontitis y flemones de localización endobucal deben emplearse de entrada los antibióticos de "primera elección".

### 20.3. PRINCIPIOS DE ADMINISTRACIÓN DE LOS ANTIBIÓTICOS

#### 20.3.1. VÍAS DE ADMINISTRACIÓN

En principio únicamente tendría que utilizarse la vía parenteral en situaciones de especial gravedad clínica y en determinados pacientes inmunodeprimidos, ya que así se garantiza que los niveles plasmáticos y tisulares sean terapéuticos. La vía intravenosa permite conseguir estos requisitos además de aprovecharse para administrar la terapéutica de sostén -fluidos y electrolitos- y otros fármacos como los analgésicos y antiinflamatorios. La vía intramuscular no deja de ser incómoda puesto que, por regla general, se necesitan por lo menos dos inyecciones diarias, lo que en cierto modo invita al incumplimiento.

En la mayoría de los casos que tratemos ambulatoriamente se seguirá preferentemente la vía oral; en pacientes que presenten patología gastrointestinal se debe ser más selectivo con según que antibióticos, y es interesante en los afectados de úlcera gastrointestinal -aunque no esté en fase activa- prescribir una pauta medicamentosa de "protección gástrica" con ranitidina (Zantac®) u omeprazol (Parizac®). La vía oral, además de ser la más fisiológica, es la que proporciona menos reacciones adversas; sin embargo, la absorción intestinal presenta unas variaciones individuales importantes, hecho que junto con el incumplimiento de la "toma nocturna" hace que, en los casos graves -donde es importante asegurar niveles altos y estables- sea preferible la vía parenteral.

#### 20.3.2. DOSIFICACIÓN

Por regla general los antimicrobianos con pocos problemas de toxicidad, como por ejemplo, los beta-lactámicos, se administran sin tener en cuenta el peso corporal del individuo; en cambio esto debe vigilarse en aquellos cuyo margen entre niveles terapéutico y tóxico sea estrecho, tal sería el caso de los aminoglicósidos.

El ajuste de la posología no debe hacerse, en el caso concreto de los antibióticos, atendiendo a su tiempo de semivida tal como se hace con la mayoría de los demás fármacos. Aquí debe alargarse este tiempo debido al "efecto postantibiótico". El "efecto postantibiótico" es el tiempo, generalmente expresado en horas, que tarda una bacteria en recuperar su metabolismo normal después de haber sido expuesta a la acción de un antibiótico; se trata, pues, de una persistencia de efectos en ausencia física del antibiótico en cuestión, fenómeno del todo parecido a la "sustantividad" que se describe con el uso de colutorios antisépticos. Este "efecto post-antibiótico" explica que, aunque la semivida de la mayoría de los antibióticos sea de entre 1 y 2 horas, la posología pueda hacerse sin problemas cada 6 u 8 horas. Una de las varias justificaciones de este "efecto postantibiótico" es que algunas células del sistema inmunitario como los neutrófilos, macrófagos y fibroblastos, pueden almacenar en su interior el antibiótico para irlo liberando -"liberación dirigida"- en presencia de los agentes patógenos.

Por otro lado, parece más razonable la postura de efectuar varias pequeñas tomas al día que no una sola gran dosis diaria puesto que las concentraciones plasmáticas y tisulares estarán mantenidas a niveles terapéuticos no exagerados pero eficaces, con lo que el riesgo de que puedan presentarse fenómenos tóxicos o de intolerancia será bajo; la única crítica al respecto es que se favorece, en régimen ambulatorio, el incumplimiento por parte del paciente.

Además de intentar mantener siempre la estabilidad de niveles, el inicio y el final del tratamiento han de ser bruscos; es aconsejable ini-

ciar el tratamiento con una dosis doble a fin de asegurar, ya de entrada, niveles terapéuticos suficientes. Otra norma de utilidad práctica es observar que muchas pautas aconsejadas consisten en ofrecer dos dosis diferentes (por ejemplo, 150-300 mg) cada dos lapsos horarios igualmente distintos (cada 6 u 8 horas) lo que sume al odontólogo en un estado de lógica duda. Nuestra opinión es que la "pauta dura" (en el ejemplo expuesto, 300 mg cada 8 horas, total 900 mg/día) debería reservarse para los casos graves así como para el primer día de los casos moderados y leves; en éstos podrá reemplazarse por la "pauta blanda" es decir, 150 mg cada 6 horas (total, 600 mg/día) en el caso del ejemplo. Lo que es inadmisibles es pautar dosis que no sean terapéuticas (en el ejemplo, 150 mg/12 horas) cuando empieza a observarse la remisión de la clínica.

En principio -y desde un punto de vista teórico- no se ha de prolongar el tratamiento una vez que se haya observado la remisión clínica total, ya que así se facilita la producción de resistencias. El problema práctico que se suele plantear es saber con seguridad cuándo ha finalizado realmente la clínica. Un ejemplo de ello ocurre tras el desbridamiento de un absceso pero sin que se haya solucionado la causa primaria del mismo. Así, posturas prudentes aconsejan continuar el tratamiento antibiótico dos días más, aunque también hay opiniones radicales que lo suspenden cuando tienen la evidencia que se ha conseguido la evacuación del pus tras el desbridamiento del absceso, ya sea espontáneo o quirúrgico.

### 20.3.3. COMBINACIONES DE ANTIBIÓTICOS

La asociación de antimicrobianos puede ser útil cuando se tiene la evidencia que hay varios gérmenes patógenos con distinta susceptibilidad, o bien porque se trata de una asociación que nos aumentará el espectro de acción en caso de tener que efectuar el tratamiento empírico de una infección grave. Una asociación es sinérgica cuando consigue una inhibición bacteriana con un 25%, o menos, de su CMI<sub>90</sub> original; cuando no se alcanzan estos valores debe etiquetarse como una asociación sumativa o simplemente como indiferente.

Actualmente la asociación de beta-lactámicos con inhibidores de las beta-lactamasas -ácido clavulánico, sulbactam, tazobactam-, que también "*per sé*" tienen una ligera actividad bactericida, representa una ventaja estratégica frente a los gérmenes productores de beta-lactamasas.

Existe también comercializada la asociación espiramicina y metronidazol, que se justifica -además de su acción sinérgica- en que van a solventarse los problemas del déficit de cobertura que presentan ambos antimicrobianos por separado. Tal como remarca Brook, existe una especificidad con respecto a la acción sinérgica, por lo que su eficacia variará de especie a especie bacteriana y hasta de cepa a cepa. Este mismo autor evaluó que esta asociación antimicrobiana era efectiva frente a numerosas especies, pero podía considerarse sinérgica solamente en un 50% de las muestras estudiadas y en especial con respecto a la *Prevotella melaninogenica*.

Como norma general, difícilmente se admiten otras asociaciones de antibióticos, quedando la situación de inmunodeficiencia como la excepción de la regla. En esta circunstancia, cuando se sospecha la presencia de enterococos podrán emplearse asociados un beta-lactámico y un aminoglicósido; si se trata de una enterobacteria estaría indicado un beta-lactámico beta-lactamasa resistente junto con un aminoglicósido, y finalmente, ante una estafilococia grave, estaría justificado el empleo de vancomicina o gentamicina. De hecho se trata de infecciones cuyo tratamiento debe ser hospitalario.

En infecciones odontogénicas no complicadas la asociación de antibióticos no está justificada, a excepción de las comentadas previamente, ya que el beneficio es escaso comparado con el riesgo que supone la mayor posibilidad de generar un desequilibrio ecológico de la flora indí-

gena, así como de reacciones adversas. Deben tenerse en cuenta otros detalles, como, por ejemplo, vigilar que los antibióticos tengan una farmacocinética similar para equilibrar y poder efectuar conjuntamente las tomas. También hay que considerar que una asociación no justificada comportará un mayor coste económico totalmente innecesario.

### 20.3.4. ALERGIA A LOS ANTIBIÓTICOS

Un impedimento con el que nos encontramos cada vez con mayor frecuencia es que el paciente nos refiere haber padecido una reacción alérgica frente a un determinado antibiótico. Hay que valorar bien el relato de lo que realmente acaeció en su día y revisar tratamientos ulteriores, puesto que muchas veces observaremos que ha habido nuevas tomas del mismo fármaco -posiblemente bajo otra denominación comercial- sin que se haya presentado ninguna reacción adversa.

De todas formas, ante posibles problemas legales, hay que valorar bien la situación actual y, si el caso lo requiere, solicitar la colaboración del médico alergólogo, sin caer en la tentación de efectuar nosotros mismos pruebas de sensibilidad, por ejemplo, a nivel subepitelial. Hay que recordar que las pruebas de sensibilidad *in vitro* cada vez son más fiables pero sólo son decisivas cuando demuestran la positividad; atención, pues, a la posibilidad de que se produzcan falsos negativos. Actualmente la determinación de la inmunoglobulina E antígenoespecífica para un determinado antibiótico efectuada por radioinmunoanálisis (RAST) ofrece una mayor sensibilidad, pero hay que tener en cuenta que tanto ésta como las demás pruebas *in vivo* carecen de valor si se han efectuado tiempo atrás.

Ante una situación de urgencia en la que el tratamiento antibiótico es inevitable, habrá que escoger a los que presentan potencialmente menos problemas a este respecto, lo que equivale casi a tener que prescindir de los beta-lactámicos; recordamos que las cefalosporinas presentan una sensibilidad cruzada con ellos.

### 20.3.5. SITUACIONES FISIOLÓGICAS PARTICULARES

#### 20.3.5.1. Infancia

En la edad pediátrica hay que adaptar la posología según el peso corporal, y tendremos en cuenta además que la absorción, distribución, metabolismo y excreción son diferentes en relación al adulto. Hay que recordar que las tetraciclinas están proscritas hasta los 8 años (figura 20.11 A).

#### 20.3.5.2. Vejez

En el anciano concurre una serie de circunstancias fisiológicas -insuficiencia renal y hepática de carácter leve- que hacen que la excreción del antibiótico esté disminuida y que por lo tanto se requieran dosis menores. Sin embargo, al estar también disminuida la absorción intestinal, cuando se emplea la vía oral, prácticamente no hay que hacer modificación alguna; en cambio, es aconsejable rebajar la dosis total -en dos terceras partes de la habitual- y/o alargar la posología cuando se utiliza la vía parenteral (figura 20.1 B).

#### 20.3.5.3. Embarazo

La circulación fetal se halla separada de la materna por la barrera placentaria; pero no solamente la existencia de este posible paso hacia la circulación fetal tendrá importancia en el tratamiento de la embarazada, puesto que su fisiología presenta una serie de modificaciones tales como una disminución de la absorción intestinal, una menor fijación con las proteínas plasmáticas y una mayor excreción motivada por un incremento de más del 50% de la filtración glomerular. Por lo tanto, se corre el riesgo que con dosis habituales no se alcancen niveles terapéuticos, tanto es así que algunos autores postulan que ante un fracaso





**Figura 20.11.** Situaciones fisiológicas que deben tenerse presentes en la antibioticoterapia. (A) Infancia. (B) Tercera edad.

terapéutico debería pensarse más en aumentar la dosis que creer que estamos ante gérmenes resistentes.

En el feto se alcanzan siempre menores concentraciones de antibiótico en relación al suero materno; sin embargo, debido al menor volumen corporal y a la inexistencia de mecanismos de depuración por parte del feto, estas concentraciones pueden llegar a ser tóxicas.

En cuanto a la posibilidad de inducir teratogenia, podemos guiarnos en cierta medida gracias a la clasificación de la FDA (Food and Drug Administration) norteamericana, del año 1990; en ella se distinguen cinco categorías de fármacos:

- A: hay estudios en la mujer gestante que no han demostrado ningún tipo de riesgo.
- B: los estudios sobre animales demuestran que no hay peligro pero no se dispone de estudios adecuados en la embarazada.
- C: la experimentación animal ha detectado efectos adversos pero no existen estudios válidos para la mujer, aunque en este caso el beneficio supera al riesgo.
- D: hay clara evidencia de riesgo fetal para la especie humana pero la relación beneficio/riesgo es aún aceptable.
- X: totalmente injustificado su empleo en la gestante.

Veamos cómo están clasificados los antibióticos de uso más frecuente en la infección odontogénica: Penicilinas B Ácido clavulánico

- B
- Cefalosporinas B
  - Eritromicina B\*
  - Clindamicina B
  - Metronidazol B\*\*
  - Gentamicina C
  - Vancomicina C
  - Tetraciclinas D\*\*
  - Estreptomicina D

\*Evitar la forma de estolato por su hepatotoxicidad.

"Sin embargo, ha demostrado ser mutagénico en bacterias, lo que induce a pensar que podría ser carcinogénico en mamíferos; por tanto, a evitar durante el primer trimestre.

"Producirán al hijo: alteración de la coloración de los dientes, displasias óseas y dentarias; a la madre: hepatotoxicidad.

Ni las sulfamidas, que pueden dar lugar a ictericia neonatal cuando se administran en el tercer trimestre, ni el cloranfenicol, que presenta el riesgo de inducir discrasias sanguíneas y el síndrome gris del recién na-

cido, son antimicrobianos indicados en la infección odontogénica. Se recomienda precaución con otros grupos de antibióticos potencialmente tóxicos en relación con la dosis administrada: tal es el caso de los aminoglicósidos, lincosamidas y vancomicina. La elección debe siempre recaer en los beta-lactámicos (inclusive asociados a los inhibidores de las beta-lactamasas) y en los macrólidos (exceptuando el estolato de eritromicina, así como los de reciente introducción, con los que no se dispone aún de abundante experiencia clínica en este aspecto).

#### 20.3.5.4. Lactancia

En principio, prácticamente todo antibiótico utilizado por vía sistémica se excreta con la leche materna, aunque la concentración con que llega al lactante es baja; sin embargo, el neonato tiene una capacidad disminuida para metabolizar los fármacos y por ello hay que pensar que también recibe parte del tratamiento materno, aunque evidentemente no a dosis terapéuticas.

Se ha descrito en el lactante la posibilidad de generar diarreas por acción directa sobre su flora intestinal, así como sobreinfecciones por *Candida albicans* tras diversos tratamientos, inclusive en los que se usaron los antibióticos más seguros, como son los beta-lactámicos. Pueden hacerse las mismas objeciones en cuanto a la precaución y prohibición que para el caso de la gestación.

### 20.3.6. ALGUNAS SITUACIONES PATOLÓGICAS

#### 20.3.6.1. Inmunodeficiencias

La administración de antibióticos de amplio espectro, que en este caso estarán indicados, va a producir cambios en la flora bucal del paciente inmunodeprimido, que con frecuencia facilitan una sobreinfección micótica, generalmente por *Candida albicans*; en determinadas condiciones, al alterarse la barrera mucosa de la boca por el tratamiento de base -radioterapia, quimioterapia- existe la posibilidad de que microorganismos de origen bucal produzcan infecciones sistémicas a través de bacteriemias persistentes.

Cabe destacar ahora que pueden añadirse otros gérmenes a la flora habitual de la infección odontogénica, muy en especial bacterias aerobias Gram negativo, razón por la cual se ha propuesto, cuando se comprueba una cifra inferior a 2.000 neutrófilos circulantes, efectuar el tratamiento con una carboxipenicilina, como es la ticarcilina asociada a la gentamicina. Como norma práctica, ante un paciente inmunodeprimido que pueda ser tratado ambulatoriamente, debería añadirse gentamicina al tratamiento habitual de la infección odontogénica.

### 20.3.6.2. Insuficiencia renal

La prescripción de antimicrobianos debe ser valorada cuidadosamente en la insuficiencia renal puesto que los fenómenos tóxicos que puedan sobrevenir van a depender de la dosis, de la vía y de la frecuencia de administración, de la farmacocinética del antibiótico -en especial de su vía de excreción- y de si son potencialmente nefrotóxicos.

Cuando sea necesario administrar un antibiótico se optará entre disminuir la cantidad de cada una de las tomas -acción que siempre será preferible- o bien alargar más el intervalo entre éstas; para ello se dispone, en la práctica, de tablas que permiten conocer la dosis a emplear según el grado de insuficiencia renal medido por la depuración de la creatinina o, en su defecto, por la concentración de la creatinina sérica. No obstante, en muchos casos, la elección de otro antibiótico alternativo que no presente estas complicaciones puede ser una solución más cómoda.

Las tetraciclinas estarán contraindicadas por inducir un aumento del nitrógeno ureico, mientras que los aminoglicósidos se tienen que utilizar con gran precaución debido a su nefrotoxicidad; las cefalosporinas pueden ser nefrotóxicas cuando se administran simultáneamente con aminoglicósidos y diuréticos. Los antibióticos más seguros en el paciente con insuficiencia renal son la espiramicina, la eritromicina y la clindamicina.

### 20.3.6.3. Insuficiencia hepática

No existe ningún parámetro analítico de fácil abasto que nos permita valorar el grado de insuficiencia hepática. Ante esta circunstancia deben evitarse antibióticos que se excreten por vía biliar, sea por problemas de sobredosificación, como es el caso de la clindamicina y el metronidazol, sea porque pueden agravar el estado hepático, como sucede con el estolato de eritromicina (riesgo de hepatitis colestásica) y con algunas tetraciclinas que presentan hepatotoxicidad a altas dosis.

## 20.4. ANTIBIOTICOTERAPIA PRÁCTICA PARA LA INFECCIÓN ODONTOGÉNICA

Ya hemos mencionado previamente que habíamos clasificado los antibióticos que utilizamos en el tratamiento de la infección odontogénica en "de primera elección", "de segunda elección" y "de tercera elección". Vamos a repasar sucintamente algunas de sus características más relevantes en función de esta indicación específica. Al final de cada apartado mencionamos algunos nombres de preparados comerciales sin la pretensión de querer ser exhaustivos en este aspecto; para una mayor información puede consultarse la última edición, en soporte informático, del Vademécum Internacional (Ediciones Medicom).

### 20.4.1. ANTIBIÓTICOS DE PRIMERA ELECCIÓN

Son todavía los que, a nuestro juicio, deberían utilizarse para el tratamiento ambulatorio de las formas leves y moderadas de la infección odontogénica, aunque el creciente incremento de resistencias bacterianas obligará, en un futuro no muy lejano, a un replanteamiento de esta estrategia.

#### 20.4.1.1. Penicilinas naturales

El descubrimiento del *Penicillium notatum* por parte de Fleming data de 1929, pero no fue hasta 1941 cuando se empezaron a realizar los primeros tratamientos por vía parenteral.

Estructuralmente una penicilina consiste en un anillo tiazolidina enanchado a otro beta-lactámico del que parte una cadena lateral; las variaciones sobre esta cadena son las responsables del espectro antibacteriano, de la sensibilidad a las beta-lactamasas y de las propiedades farmacocinéticas.

El mecanismo de acción es similar para todos los beta-lactámicos, puesto que inhiben los procesos de síntesis y reparación de la pared bacteriana; esto implica que han de actuar sobre células en crecimiento o en fase reproductiva y que lógicamente deben poseer una pared celular -los micoplasmas no la tienen-.

En la capa interna de la pared bacteriana hay unos receptores específicos para los beta-lactámicos, denominados PBP ("penicillin-binding proteins" o proteínas ligadoras de penicilinas). Estas proteínas son enzimas, básicamente transpeptidasas y carboxipeptidasas, que intervienen en la unión de los diversos peptidoglicanos que constituyen la pared celular. Sin duda el proceso es bastante más complejo ya que los diversos beta-lactámicos tienen una afinidad diferente para los diversos PBP; así, podemos constatar como la inhibición de determinados PBP - PBP 1A, IBS, 2 y 3- que son esencialmente transpeptidasas, conducen a la muerte celular, mientras que la de otros -PBP 5 y 6- que son carboxipeptidasas, sólo consiguen un efecto bacteriostático.

Además de este mecanismo, los beta-lactámicos actúan también actuando, por otras vías, los inhibidores endógenos de la lisis bacteriana.

El grupo de las penicilinas naturales ha perdido su preponderancia, en cuanto a volumen de utilización, respecto a las aminopenicilinas, pero siguen ofreciendo una serie de ventajas sustanciales: actividad bactericida, excelente distribución por todo el organismo, baja toxicidad y escaso coste. Su principal problema siguen siendo las reacciones de hipersensibilidad. Su espectro de acción se califica como limitado en comparación con otras penicilinas, pero es suficiente para tratar eficientemente gran parte de las infecciones odontogénicas no complicadas.

#### *Penicilina G (bencilpenicilina) sódica y potásica*

Su efecto es rápido, alcanzando picos plasmáticos con rapidez; utilizadas por vía intramuscular, éstos se obtienen entre los 30 y 60 minutos. Sin embargo presentan el inconveniente de que, al tener un rápido aclaramiento renal, los niveles plasmáticos efectivos empiezan a desaparecer entre las 3 y 6 horas (dependiendo de la dosis). Esto da a entender que se necesitarían como mínimo cuatro inyecciones diarias aunque, debido al "efecto postantibiótico", realmente basta con dos. En régimen ambulatorio la dosis diaria, por vía intramuscular, estaría entre 1,2 y 2,4 millones de unidades; no obstante, en condiciones idóneas, esta vía permite administrar 7,2 millones de unidades diarias.

De todas formas, cuando se requieren estas dosis tan altas, lo mejor es recurrir a la vía endovenosa puesto que ésta permite inyectar de 6 hasta 24 millones de unidades por día; su uso ha de quedar restringido al ámbito hospitalario y reservado al tratamiento de infecciones graves como puede ser -en nuestro ámbito- una osteomielitis aguda.

Hay que evitar la forma potásica en el nefrópata por el aporte de potasio que supone, mientras que la forma sódica ha de usarse con precaución en el paciente con insuficiencia cardíaca.

Durante mucho tiempo se ha mantenido que la penicilina G era eficaz para la mayoría de los estreptococos incluyendo los *Streptococcus pyogenes* y los beta-hemolíticos; sin embargo, actualmente algunos estreptococos viridans se han vuelto resistentes. La mayoría de los *Staphylococcus aureus* y muchos enterococos son resistentes.

Igualmente es eficaz para la mayoría de los anaerobios siempre que éstos no elaboren beta-lactamasas, así como frente a espiroquetales y a actinomicetos.

También se ha descrito una pérdida de actividad frente a gérmenes que provengan de territorios vecinos como son *Haemophilus* y *Branhamella*, y el neumococo.

Preparados comerciales en el estado español:

- Penicilina G sódica: Penilevel®, Unicilina® y otros.

- Penicilina G potásica: Unicilina K®.

### *Penicilina G procaína*

La adición de procaína dificulta la absorción de la penicilina G, lo que permite obtener una acción más retardada, con picos plasmáticos máximos entre dos y cuatro horas; estos niveles aún son eficientes a las 24 horas, con lo que se consigue una posología más cómoda. Dependiendo de la clínica, pueden administrarse entre 300.000-2,4 millones de unidades cada 12 ó 24 horas, siempre por vía intramuscular.

Como inconvenientes, la procaína incrementa el riesgo de reacciones adversas: por sí sola en caso de inyección intravascular, y potencialmente -de forma muy patente- aumenta la posibilidad de reacciones alérgicas.

Preparados comerciales en el estado español:

- Farmaproína®, Aquicilina® y otros.

### *Penicilina G benzatina*

Incorporando la benzatina, y administrada por vía intramuscular a una dosis de 1,2 millones, permite niveles eficientes de penicilina G hasta 3 y 4 semanas. Como tal, no tiene ninguna aplicación en nuestra praxis, y su utilidad queda restringida a la profilaxis de la fiebre reumática merced a su actividad frente al estreptococo beta-hemolítico.

Preparados comerciales en el estado español:

- Benzetacil®, Cepacilina® y otros.

### *Penicilina V*

También conocida como fenoximetilpenicilina, se trata de una penicilina natural que puede ser usada por vía oral, ya que resiste el pH gástrico. Su aprovechamiento es relativo ya que presenta una absorción intestinal entre un 60 y un 73%. Su pico plasmático máximo se alcanza rápidamente, y se evidencian concentraciones eficientes ya a los 60 minutos, que se mantienen durante unas 4 horas. La posología recomendada suele ser de 250-500 mg cada 6 horas. Hasta ahora sus indicaciones han recaído en las infecciones moderadas, no sólo de nuestro territorio, sino también de las vías respiratorias altas y de los tejidos blandos.

Preparados comerciales en el estado español:

- Penilevel®, Benoral®.

#### **20.4.1.2. Aminopenidlinas**

Son productos semisintéticos que aumentan el espectro de la penicilina G hacia una serie de bacterias aerobias Gram negativo como *Escherichia coli*, *Proteus spp*, *Salmonella spp*, *Shigella spp*. etc., pero no sobre *Enterobacter spp*. y *Pseudomona spp.*; ninguna de ellas participa en la infección odontogénica por lo que no representan una ventaja esencial -dejando de lado sus ventajas en cuanto a farmacocinética- en nuestra actividad si las comparamos con las penicilinas naturales. Posiblemente el interés real quedaría centrado en su superioridad frente al *Haemophilus influenzae* beta-lactamasa negativo que se aísla en algunas infecciones de los senos maxilares, así como frente a los enterococos. Es incierta la susceptibilidad real de los bacilos Gram negativo anaerobios frente a estas aminopenicilinas.

Las más populares son la ampicilina -introducida en el mercado español en 1961-, y la amoxicilina, que tardó 10 años más en hacerlo. Su uso masivo -y muchas veces indiscriminado e innecesario- ha originado el incremento actual de las resistencias.

### *Ampicilina*

Su administración por vía oral, a pesar de que no se altera por la presencia de alimentos, tiene el inconveniente que su absorción intestinal es baja, en concreto entre un 30 y un 55%; esta desventaja es subsanada por los esteres de la propia ampicilina -bacampicilina- y por la amoxicilina. Los niveles plasmáticos alcanzados -a dosis de 500 mg cada 6

horas- no son comparables a los que se obtienen con la bacampicilina y la amoxicilina -con una posología similar-, razón por la que es preferible emplear estas otras sustancias si se requiere la vía oral. Su uso, referido a la infección odontogénica, queda reservado a la administración parenteral, sea por vía parenteral -infecciones moderadas-, sea endovenoso si la infección es grave.

Preparados comerciales en el estado español:

- Britapen®, Gobemicina®, y otros.

- Bacampicilina: Velbacil®, Ambaxino®.

### *Amoxicilina*

Presenta una mejor absorción enteral (60-80%) hecho que permite que se obtengan niveles plasmáticos efectivos con una posología de 750-1.000 mg cada 8 horas. Conviene recordar que atraviesa deficientemente la barrera hematoencefálica aunque, a pesar de ello, llegan a conseguirse niveles efectivos cuando las meninges están inflamadas; igualmente atraviesa la placenta y se difunde con la leche materna. Se elimina básicamente por vía renal; el probenecid puede retardar su excreción por el túbulo renal (asociación comercializada como Blenox®), con lo que podrán espaciarse más las tomas.

Otra de sus indicaciones, debido a su seguridad de absorción y a la buena tolerancia gastrointestinal, sería la profiláctica; en concreto, una toma única de 3 g antes de la intervención quirúrgica, que podrá repetirse -en determinados casos y ahora con sólo 1,5 g- a las 6 horas de haberla finalizado.

Preparados comerciales en el estado español:

- Clamoxyl®, Ardine®, Amoxi-Gobens® y otros.

#### **20.4.1.3. Macrólidos**

Los macrólidos se emplean prácticamente siempre por vía oral, puesto que por vía parenteral ocasionan dolor e irritación venosa. Son eminentemente bacteriostáticos aunque a altas concentraciones actúan como bactericidas. Inhiben la síntesis proteica de las bacterias al unirse a la fracción ribosómica 50S de forma similar a las lincosamidas aunque éstas ejercen su acción a un nivel distinto dentro de esta misma fracción; esta semejanza en cuanto a objetivos hace desaconsejar su administración conjunta. La acción se ejerce preferentemente sobre gérmenes Gram positivo puesto que tienen una marcada dificultad para atravesar la membrana de los Gram negativo.

Existe una buena experiencia de uso con los macrólidos clásicos, en concreto con la eritromicina y la espiramicina, descubiertas en 1952 y 1954. Posteriormente se han ido introduciendo en el mercado nuevos macrólidos (josamicina, acetilspiramicina, diacetilmideciclina, roxitromicina, claritromicina, diritromicina, azitromicina) con el intento de aportar una serie de ventajas que pueden resumirse en estos puntos:

Mejora de la absorción intestinal.

- Tiempo de vida media superior con lo que se reducen las tomas a una o dos veces al día.
- Menor incidencia de efectos adversos, en especial de la esfera digestiva.

Como crítica podría decirse que el espectro de acción sigue siendo muy similar al de los macrólidos clásicos, y sobre todo que el coste es sensiblemente superior. En algunos casos -oleandomicina, troleandomicina- ha sido necesario retirarlos por problemas de hepatotoxicidad. Su efecto se lleva a cabo esencialmente sobre bacterias Gram positivo. Hasta hace muy poco la mayoría de los estreptococos y estafilococos eran sensibles; actualmente, buena parte de los estafilococos y determinados estreptococos como los *pyogenes* y *faecalis* (enterococos) han incrementado su nivel de resistencias. Es interesante remarcar su eficacia



frente a *Haemophilus*, *Neisseria* -incluyendo algunas cepas productoras de penicilinas-, *Actinobacillus*, *Actinomyces* y *Bacteroides* -incluyendo los negropigmentados-. Quizás el punto débil, en cuanto al tratamiento de la infección odontogénica, lo represente la baja sensibilidad de *Campylobacter spp.*, y muy en especial de los *Fusobacterium spp.*

#### Eritromicina

Tiene una buena absorción intestinal aunque se ve reducida por la presencia de comida, excepto en las formas de estolato y estearato. Su metabolismo es hepático y su excreción es biliar; únicamente un 2-5% es eliminado por la orina, hecho que motiva que puedan ser prescritos en el paciente con insuficiencia renal y que deban administrarse con cautela en el hepatópata. Atraviesa bien la placenta y se excreta con la leche materna, estando desaconsejada durante la lactancia.

Como efectos secundarios destacan los que afectan a la esfera digestiva: estomatitis, náuseas, vómitos, diarrea, flatulencia y dolores epigástricos, son las molestias más frecuentes aunque se han descrito casos de colitis pseudomembranosa. Sin embargo su principal problema es la hepatotoxicidad en forma de hepatitis colestásica, después de tratamientos prolongados -más de 2 semanas- y en especial con la forma de estolato. La hipersensibilidad se da en un 5% de los pacientes, con manifestaciones clínicas leves del tipo urticaria; las reacciones anafilácticas son excepcionales.

A pesar de todo lo mencionado, no se considera problemática y de hecho sigue siendo la "suplente" o la alternativa natural de la bencilpenicilina, quedando como de primera elección para determinadas patologías que no nos incumben -por ejemplo, la legionelosis- o que podemos observar de forma tan sólo esporádica -foliculitis y otras estañilocoas cutáneas-.

En nuestra actividad quedaría reservada al tratamiento de infecciones leves o moderadas, cuando no se pudiera emplear una penicilina, por ejemplo, por antecedentes de alergia a la misma; la dosis a preferir sería de 250-500 mg cada 6 horas. Puede hacerse la misma consideración en cuanto a su uso en el tratamiento profiláctico de la endocarditis bacteriana.

Últimamente la eritromicina ha sido fruto de críticas, ya que se ha mencionado un rápido incremento de resistencias que afectaban de modo muy preferente al *Staphylococcus aureus*.

Se ha publicado la posibilidad de inducir resistencias cruzadas entre los diferentes macrólidos -escapan a ello los de 16 átomos: espiramicina, josamicina y diacetilmidecamicina- aunque también se ve afectada, lo que ya es más grave, la clindamicina.

#### Espiramicina

Se trata de un macrólido, de uso exclusivamente oral, que se ha comercializado solo y en asociación con el metronidazol, queriendo de esta forma aumentar el espectro antibacteriano y aprovechar la acción sinérgica que se da entre ambos fármacos. En forma única sus ventajas son discutibles en el tratamiento de la infección odontogénica, y es activo frente a los cocos Gram positivo aerobios pero no frente a los bacilos Gram negativo anaerobios, razón por la cual creemos que su asociación con el metronidazol debería hacerse de forma casi obligada. Otras ventajas serían la elevada concentración que adquiere en los tejidos bucales, su excelente tolerancia gástrica y la escasez de reacciones adversas; hay que recordar su antagonismo con los beta-lactámicos. La pauta habitual es de 500 mg cada 6 horas.

Preparados comerciales de algunos macrólidos en el estado español • Eritromicina

- (Etilsuccinato): Pantomicina®, Eritrogobens®.

(Estearato): Lagarmicin®.

(Estolato): Neo-Iloticina®, Eritroveinte®.

- Espiramicina
  - Rovamycine®, Dicorvin® y otros.
  - Asociado al metronidazol: Rhodogil®.
- Claritromicina
  - Kofron®, Klacid® y otros.
- Azitromicina
  - Zitromax®, Goxil® y otros.
- Diacetilmidecamicina
  - Myoxam®, Normicina® y otros.
- Roxitromicina
  - Macrosil®, Rulide® y otros.

### 20.4.2. ANTIBIÓTICOS DE SEGUNDA ELECCIÓN

Implican ya un salto cualitativo en nuestro tratamiento y estarán indicados en casos clínicos graves así como ante una falta de respuesta con los antibióticos de primera elección. También hay posturas más drásticas que prefieren ya de entrada utilizar rutinariamente estos antibióticos de segunda elección.

#### 20.4.2.1. Metronidazol

Es el único antimicrobiano activo frente a bacterias y parásitos -protozoos-; su actividad frente a los anaerobios ya fue comprobada en 1962 cuando Shinn lo empleó para tratar gingivitis ulceronecrotizantes agudas.

Actúa penetrando en el interior de las células, por difusión pasiva, liberando en su interior componentes altamente citotóxicos que se unen y alteran el DNA celular. Su actividad se ejerce fundamentalmente sobre los anaerobios, sean cocos Gram positivo o bacilos Gram negativo; algunos cocos Gram negativo como *Veillonella*, presentan un comportamiento variable.

Su punto débil lo representan los microorganismos aerobios, así como la mayoría de los bacilos Gram positivo aunque sean anaerobios estrictos -*Eubacterium*- o facultativos -*Actinomyces*-. Otras especies resistentes serían *Eikenella*, *Actinobacillus*, *Selenomonas* y *Capnocytophaga*. Ello obliga, en la infección odontogénica, a no emplearlo en forma de monoterapia, sino a asociarlo a otro antibiótico que corrija estas deficiencias, como puede ser una penicilina o un macrólido como la espiramicina.

Se absorbe rápidamente por vía oral; la presencia de alimentos retarda la absorción pero la biodisponibilidad queda inalterada. Su distribución por los tejidos de la cavidad bucal es buena. Cuando se fuerza la dosis -750 mg- las concentraciones en el flujo crevicular llegan a ser superiores a las plasmáticas. Algunos, al observar niveles óseos -maxilares- efectivos lo han empleado tanto para el tratamiento como para la profilaxis de la alveolitis seca.

Su metabolismo es hepático, originando metabolitos, algunos de los cuales pueden ser activos; debe rebajarse la dosis en el paciente con insuficiencia hepática. La eliminación es fundamentalmente renal (60-80%), y se debe ajustar la dosis en caso de insuficiencia renal; debido a su bajo peso molecular es eliminado por la diálisis.

Bien tolerado, a veces produce manifestaciones gastrointestinales (dispepsia, náuseas, vómitos), cefaleas, disgeusia (sabor metálico) y, más raramente, estomatitis, diarrea, erupciones cutáneas, tinción oscura de la orina y escozor uretral. También se le ha imputado un efecto antábrus con el alcohol. Recordemos que está proscrito en el embarazo y en la lactancia.

La pauta para infecciones odontogénicas sería de 250-500 mg cada 8 horas. A parte de su indicación clásica -vaginitis por *Trichomona va-*

*ginalis*-, otras aplicaciones serían el tratamiento de la colitis pseudomembranosa, utilizándose especialmente en infecciones bacterianas pulmonares, cerebrales e intraabdominales (urinarias y ginecológicas) ahora en asociación con otros antibióticos -cefalosporinas, aminoglicósidos-. Preparados comerciales en el estado español:

- Flagyl®, Tricowas®, Metronidazol Normon® y otros.
- Asociado a la espiramicina: Rhodogil®.

#### 20.4.2.2. Penicilinas asociadas a inhibidores de las beta-lactamasas

El ácido clavulánico, que por sí solo ya tiene cierto poder bactericida, inhibe a las beta-lactamasas de las clases II, III, IV y V de Richmond-Sykes producidas por el *Staphylococcus aureus* y por los bacilos anaerobios Gram negativo, pero no a la clase I elaborada por la *Pseudomona aeruginosa*, *Serrana spp.*, *Enterobacter spp.* y *Citrobacter spp.* por lo que no es eficaz frente a estos gérmenes que, por otra parte, no tienen ninguna trascendencia en nuestra actividad.

Obtenido del *Streptomyces clavuligerus*, fue empleado a partir de 1984. Presenta una farmacocinética muy similar a la amoxicilina, lo que permite pautarlas conjuntamente sin ningún problema. Otra de sus ventajas es su excelente distribución tisular.

Como efectos adversos presenta los mismos que las aminopenicilinas, en especial en forma de trastornos digestivos (diarrea, náuseas, vómitos); debido a su posible asociación -con la amoxicilina- puede causar un desequilibrio de la flora intestinal (diarreas) y propiciar la sobreinfección por *Candida spp.* Las erupciones cutáneas -como manifestación alérgica menor- se observan en un 1-4% de los casos.

Se emplea por vía oral; tomarlo conjuntamente con alimentos disminuye la incidencia de trastornos gastrointestinales. Además de su valía en la infección odontogénica cabe considerar su interés en sinusitis -posibilidad de ser producidas por *Haemophilus influenzae* y/o *Moraxella catarrhalis*-, y patología infecciosa cutánea -*Staphylococcus aureus*.

Actualmente se aconseja administrar preparados que contengan 875-1.000 mg de amoxicilina -pues los requerimientos de ésta han ido en aumento- por una dosis de 125 mg de ácido clavulánico, cada 8 horas.

Cuando se quiera emplear la vía parenteral es preferible recurrir a la asociación ampicilina y sulbactam, que posee un espectro antibacteriano muy similar al anterior, con el inconveniente de que, al tener ambos constituyentes una vida media corta, se necesitan varias inyecciones al día. Por vía intramuscular una pauta razonable ante una infección considerada como moderada sería de 3 gramos de ampicilina al día: una inyección (0,5 g de sulbactam y 1 g de ampicilina) cada 8 horas.

Preparados comerciales en el estado español:

- Amoxicilina y ácido clavulánico: Augmentine®, Clavumox® y otros.
- Ampicilina y sulbactam: Unasyn®, Bacimex®, Galotam®.

#### 20.4.2.3. Lincosamidas

Las lincosamidas muchas veces se describen conjuntamente con los macrólidos -a pesar de que estructuralmente son muy distintos- en virtud de su similitud de acción. Sus representantes son la lincomicina, aislada en 1953 a partir del *Streptomyces lincolnensis*, y la clindamicina; ésta es un derivado semisintético de la lincomicina que fue aislada cuatro años después. Actualmente la clindamicina ha substituido prácticamente a la lincomicina debido a poseer un espectro antibacteriano más amplio, una mejor farmacocinética, y un menor índice de efectos adversos.

Su espectro antibacteriano es bastante superponible al de los macrólidos, superándolos en su acción frente a los anaerobios -*Peptostreptococcus*, *Bacteroides*, *Prevotella*, *Porphyromona*, *Fusobacterium*- mientras que serían inferiores frente a *Streptococcus*, *Staphylococcus*, *Haemophilus* y *Neisseria*. Por tanto, ya queda patente su indicación pre-

ferente sobre las infecciones producidas por anaerobios. Se ha mencionado el inconveniente de que *Eikenella corrodens* y *Actinobacillus actinomycetemcomitans* sean resistentes, hecho de significancia en el tratamiento de las parodontopatías pero no de la infección odontogénica.

La clindamicina se absorbe mucho mejor que la lincomicina por el tracto digestivo, razón por la que debe ser preferida por vía oral; la presencia de alimentos no interfiere dicha absorción. Se metabolizan en el hígado, excretándose fundamentalmente por vía biliar -donde alcanza concentraciones 5 veces superiores a las plasmáticas, lo que explica su efecto bactericida sobre la flora intestinal- y sólo en un 10% por vía renal, por lo que pueden utilizarse relativamente sin problemas en el insuficiente renal.

Su distribución es amplia, y se acumula preferentemente en huesos y articulaciones; en el flujo crevicular alcanzarían unas concentraciones similares a las plasmáticas. Atraviesan muy dificultosamente la barrera hematoencefálica mientras que lo hacen rápidamente a través de la placenta; no es aconsejable su administración durante el embarazo, ya que no se ha demostrado su inocuidad.

Como efectos desagradables hay que mencionar la producción de una colitis pseudomembranosa, originada por las toxinas del *Clostridium difficile*, que es un germen resistente a las lincosamidas; este trastorno es reversible con el tratamiento adecuado -metronidazol-, presentando la particularidad de que suele debutar a los 2-9 días de haber iniciado el tratamiento con las lincosamidas aunque, en ocasiones, también puede aparecer una vez finalizado dicho tratamiento. Si bien se ha referido una incidencia de un 2 a un 20%, parece más racional fijarla en sólo un 0,01-1%; el riesgo es mayor cuando el tratamiento se efectúa por vía oral aunque también la vía parenteral es potencialmente peligrosa -3 ó 4 veces menos-. En caso de aparición de diarrea es aconsejable la suspensión inmediata del tratamiento.

Aunque sus indicaciones primordiales son las infecciones sistémicas en las que hay alta sospecha de anaerobios -intraabdominales, pélvicas, pulmonares- en nuestra actividad debería reservarse -estratégicamente- como de segunda elección. No obstante, la clindamicina cada vez tiene más partidarios que la aconsejan -en lugar de la eritromicina- en las pautas de profilaxis de la endocarditis bacteriana.

La posología recomendable sería para la clindamicina de 150-300 mg cada 6 horas por vía oral, y de 600 mg cada 8-12 horas por vía parenteral; la lincomicina ha quedado relegada a la vía intramuscular, a dosis de 300-600 mg cada 8 horas.

Preparados comerciales en el estado español:

- Lincomicina: Cillimicina®, Lincocin®.
- Clindamicina: Dalacin®, Dalacin® Fosfato, Clinwas®.

#### 20.4.3. ANTIBIÓTICOS DE TERCERA ELECCIÓN

Son todos aquellos que, teniendo un valor irreproachable, deberían reservarse para ocasiones determinadas como puede ser la alta sospecha de un determinado agente causal -por ejemplo, si se sospecha una estafilococia-, la existencia de un sustrato específico -caso de los inmunodeprimidos-, o simplemente cuando lo indique el antibiograma; algunos de estos antibióticos deberían quedar restringidos al medio hospitalario.

##### 20.4.3.1. Aminoglicósidos

Se trata de un grupo representado por la estreptomina, la gentamicina, la tobramicina, la amikacina, etc., cuya utilización se ha ido reduciendo con la aparición de nuevos antibióticos menos tóxicos. Los aminoglicósidos tienen dos grandes inconvenientes: nefrotoxicidad reversible y ototoxicidad irreversible -que afectan entre un 1 y un 10% de los pacientes tratados-, y que su administración debe hacerse siempre

por vía parenteral. Así, han quedado confinados al tratamiento hospitalario de infecciones causadas por bacilos aerobios Gram negativo.

Dentro de los esquemas de nuestra actividad, únicamente encontramos recomendada la gentamicina en algunas pautas de profilaxis de la endocarditis bacteriana -asociada a alguna aminopenicilina o a la vancomicina- en los pacientes y situaciones de alto riesgo: por ejemplo, portadores de prótesis valvulares que han de ser intervenidos bajo anestesia general de un procedimiento quirúrgico agresivo.

Actualmente también tiene sentido la utilización de la gentamicina en la infección odontogénica siempre y cuando el paciente presente un estado de inmunodeficiencia, en situaciones poco comprometidas -pacientes seniles, diabéticos, hospitalizados- o no -enfermos de SIDA o con patología hematológica grave-. La dosis habitual es de 1,5 mg/kg/día por vía intramuscular.

Otra posible aplicación es su administración tópica -en forma de perlas que permiten una lenta liberación local del antibiótico- en el caso concreto de la osteomielitis de los maxilares.

Preparados comerciales en el estado español:

- Gentamicina: Gevramycin®, Genticina® y otros.
- Tobramicina: Tobradistin®, Tobra-Gobens® y otros.

#### 20.4.3.2. Penicilinas isoxazólicas

También conocidas como penicilinas penicilinas-resistentes. Descartada la meticilina porque producía nefritis intersticiales, en el estado español únicamente encontramos comercializada la cloxacilina; esta puede estar asociada a la ampicilina, asociación que únicamente presenta la ventaja de la comodidad de la posología.

En principio la cloxacilina sólo está indicada cuando hay la seguridad -por cultivo- o la alta sospecha clínica de que la infección está producida por un estafilococo. Queda pues, relegada, en nuestro ámbito, al tratamiento de estafilococias cutáneas leves o moderadas ya que su papel en la infección odontogénica es irrelevante. Actualmente bastantes cepas de *Staphylococcus aureus* se han vuelto resistentes a la cloxacilina -se denominan también meticilín-resistentes- por lo que el antibiótico a elegir es una cefalosporina de primera generación, la clindamicina o la vancomicina.

En nuestra actividad la emplearemos por vía oral a dosis de 500 mg cada 6 horas, aunque en casos de mayor gravedad también puede usarse la vía parenteral.

Preparados comerciales en el estado español:

- Orbenin®, Anaclosil®.
- Asociado a la ampicilina: Cloxamp®.

#### 20.4.3.3. Cefalosporinas

Son derivados semisintéticos de la cefalosporina C, sustancia que se obtiene del *Cephalosporium acremonium*. La estructura es similar a la de la penicilina con un anillo beta-lactamina al que se añade otro -dihidrotiazina- que le confiere una cierta dificultad para ser degradado por las beta-lactamasas. Su mecanismo de acción es igual al de las penicilinas.

Son agentes antimicrobianos de amplio espectro que se han empleado en el tratamiento empírico de infecciones graves así como después de haber obtenido la confirmación del agente causal. Varían mucho en cuanto a espectro, susceptibilidad frente a las beta-lactamasas y vida media plasmática, tanto entre las distintas generaciones como dentro de una misma generación. En términos laxos, puede decirse que la primera generación tiene un espectro homogéneo con una actividad importante frente a estreptococos y estafilococos; pueden ser administradas por vía oral y parenteral.

La segunda generación es ya menos activa frente a estos gérmenes pero presenta el interés de su eficacia frente a algunos bacilos Gram ne-

gativo y sobre los gérmenes anaerobios. Únicamente hay un solo producto -cefuroxima-axetil- que pueda administrarse por vía oral. En general también tienen vidas medias plasmáticas superiores a las de la primera generación.

En la tercera generación hay también un solo preparado por vía oral -cefixima- de interés por su actividad frente a los anaerobios. En realidad tendrían que reservarse para el tratamiento de infecciones a nivel hospitalario.

Globalmente, como efectos adversos destacan las reacciones de hipersensibilidad -de un 1 a un 3% que puede aumentar hasta un 15% cuando hay antecedentes de alergia a la penicilina-, alteraciones de la hemostasia -por interferir el funcionalismo plaquetario y la síntesis de factores de la vitamina K-, un posible efecto antabús con el alcohol y, como todo antibiótico de amplio espectro, la generación de sobreinfecciones preferentemente por *Candida spp.*

Al existir una multiplicidad de preparados no se pueden dar pautas generales de utilización y hay que ceñirse a las instrucciones específicas de cada preparado. En nuestra actividad pueden tener interés las cefalosporinas de primera generación que se administran por vía oral, como el cefadroxilo; en general éstas están indicadas en infecciones menores del tracto respiratorio, oído medio, piel y tejidos blandos, huesos y articulaciones, siempre y cuando estén originadas por un germen susceptible. Por vía parenteral se ha preconizado el uso de la cefazolina -entre otros motivos por su larga vida media- para el tratamiento de infecciones severas por *Staphylococcus aureus*, estreptococos aerobios y anaerobios -excepto los enterococos- y como profilaxis de muchos procedimientos quirúrgicos aunque no precisamente del territorio bucomaxilofacial.

En cuanto a las cefalosporinas de segunda generación, por vía oral, la cefuroxima-axetil podría tener su aplicación frente a *Moraxella catarrhalis* y *Haemophilus influenzae*, productores de beta-lactamasas, mientras que por vía parenteral la cefoxitina podría tener interés ante una infección por anaerobios.

Preparados comerciales en el estado español:

- Cefadroxilo: Duracef® y otros.
- Cefazolina: Kefol®, Cefadrex® y otros.
- Cefuroxima-axetil: Nivador®, Zinnat® y otros.
- Cefoxitina: Mefoxitin®.

#### 20.4.3.4. Vancomicina

Se trata de un antibiótico del grupo de los glucopéptidos cuyo interés -en nuestra actividad- se reduce a la vía parenteral, y dentro de ésta a la vía endovenosa ya que por vía intramuscular la inyección de vancomicina es dolorosa y puede tener una acción necrosante; ante tales dificultades lógicamente se comprende que quede reservada a un uso hospitalario.

De espectro limitado a los microorganismos Gram positivo, está esencialmente indicada en infecciones severas por *Staphylococcus aureus*, presentando la ventaja de que, además de provocar escasas resistencias, es activa frente a las cepas meticilín-resistentes. Forma parte también de algunos esquemas de profilaxis de la endocarditis, sola o en asociación con la estreptomycinina o la gentamicina -aprovechando su sinergia con los aminoglicósidos-; esta decisión se debe a su valor intrínseco en esta prestación, pudiendo también obedecer al hecho de que no puedan usarse -por la razón que sea- penicilinas, cefalosporinas o eritromicina.

Sus efectos colaterales son importantes; cuando se administra por vía endovenosa puede producir dolor y tromboflebitis. También es posible la observación del síndrome del cuello rojo aunque son más comunes las erupciones urticariformes. Posee oto y nefrotoxicidad similar a la de los aminoglicósidos. No debe emplearse en la mujer embarazada.



Su indicación recae en la profilaxis de la endocarditis bacteriana; se ha de administrar diluida, por goteo lento -debe durar una hora- a una dosis total de 1 g, antes del tratamiento odontológico.

Preparados comerciales en el estado español:

- Diatracin®, Vancomicina® Normon y otros.

#### 20.4.3.5. Tetraciclinas

Las tetraciclinas semisintéticas -doxiciclina y minociclina- presentan una serie de ventajas respecto a las clásicas puesto que su absorción no se ve reducida por la presencia de alimentos; esto ya condiciona el que se requieran dosis menores para obtener un mismo efecto. Además, su vida media plasmática es considerablemente superior, lo que da lugar a una posología más cómoda: dos tomas al día. Metabolizadas en el hígado, se excretan por vía renal, razón por la que no están indicadas en el paciente con insuficiencia renal; la doxiciclina es una excepción, ya que se excreta por las heces.

Su penetración tisular es excelente, adquiriendo buenas concentraciones en los tejidos de la cavidad bucal. Atraviesan la barrera placentaria y se excretan con la leche materna. Por su acción decoloradora sobre el diente y por retardar el crecimiento óseo, están totalmente contraindicadas en la gestante, en la mujer lactante y en los menores de 8 años; administradas a la embarazada, pueden originar reacciones fatales, por su hepatotoxicidad.

Su acción *in vitro* es más que aceptable frente a los cocos Gram positivo aerobios incluyendo el *Staphylococcus aureus*, pero por su efecto bacteriostático y por la generación rápida de resistencias, han quedado desplazadas para el tratamiento de infecciones trascendentes en las que se requiere un tratamiento enérgico con bactericidas. Frente a la flora anaerobia destaca su actividad frente a los bacteroides, actinomicos y fusobacterias, pero en realidad, sin ninguna ventaja substancial respecto a las penicilinas. Ello no es óbice de que tenga sus partidarios en el tratamiento de algunas enfermedades periodontales, pero -a nuestro juicio- su papel en la infección odontogénica es poco relevante.

Como complicaciones habituales destacan los trastornos gastrointestinales y las reacciones fototóxicas. Preferentemente son utilizadas por vía oral; por vía parenteral es más predecible la vía endovenosa que la intramuscular, aunque conlleve la posibilidad de generar flebitis lo que en cierto modo las invalida para tratamientos ambulatorios. Las dosis recomendadas son de 100 mg cada 12 horas, por vía oral, tanto para la doxiciclina como para la minociclina.

Preparados comerciales en el estado español:

- Doxiciclina: Vibracina®, Retens® y otros.

- Minociclina: Minocin®.

#### 20.4.3.6. Cloranfenicol

Merece un comentario por su buena actividad *in vitro* sobre la mayoría de las bacterias anaerobias incluyendo el *Bacteroides fragilis*. Sin embargo, por sus efectos tóxicos y por disponer de antibióticos igualmente eficaces como la clindamicina, el metronidazol, etc. no es aconsejable su uso en nuestra actividad, si bien en algunos ámbitos -en los Estados Unidos de Norteamérica, por ejemplo-, puede ser utilizado en el tratamiento de la sinusitis odontogénica. Si excede de una dosis diaria de 4 g, o si el tratamiento es prolongado, provoca una depresión reversible de la actividad medular en forma de pancitopenia. Además, la temida anemia aplásica -que es una reacción idiosincrática y por lo tanto sin relación con la dosis administrada- aparece con una frecuencia de 1 por cada 40.000 tratamientos. Por ello parece más razonable reservarla para patología de más envergadura esencialmente salmonelosis y rickettsiosis.

Preparados comerciales en el estado español:

- Chemicetina®, Normofenicol® y otros.

#### 20.4.3.7. Quinolonas

Las nuevas quinolonas presentan la ventaja de una mayor absorción, difusión y espectro de acción respecto al ácido nalidíxico, así como una excelente tolerancia; administradas por vía oral, mantienen niveles aceptables durante por lo menos 8 horas. Son especialmente activas frente a casi todos los Gram positivo incluidos los *Staphylococcus aureus* y *epidermidis* -inclusive los meticilin-resistentes- pero su sensibilidad es muy desigual para los anaerobios Gram negativo. Esto, sumado a su elevado coste, hace que en nuestra actividad su utilización sea poco frecuente; quedarían, en cierto modo, restringidas a aquellos casos en que las pruebas de susceptibilidad lo justificasen.

Preparados comerciales en el estado español:

- Ciprofloxacino: Baycip®, Rigan® y otros.

- Pefloxacino: Peflaxine®, Azuben®, Clodrox®.

#### 20.4.3.8. Oxazolidinonas

Se trata de un nuevo grupo de antibióticos sintéticos cuyo primer representante es el Linezolid. Las oxazolidinonas poseen una estructura química y un diferente mecanismo de acción respecto a los antibióticos hasta hoy en día disponibles por lo que la generación de resistencias cruzadas frente a éstos parece *a priori* poco probable. Su actividad se centra fundamentalmente sobre las bacterias Gram positivo, habiéndose mostrado efectivo, entre otros, frente a *Enterococcus faecium* resistente a la vancomicina y a *Staphylococcus aureus* resistente a la meticilina; debido a ello parece lógico reservarlo para el tratamiento de infecciones de potencial gravedad como son las que se registran primordialmente en ámbito hospitalario. En principio debería evitarse su uso ambulatorio no recomendándose efectuar tratamientos de tipo empírico; su indicación viene fundamentada generalmente tras la práctica de un cultivo y el antibiograma correspondiente, o bien si existe una sospecha muy evidente de que el agente productor es una bacteria Gram positivo; también entraría dentro de esta posibilidad sobre todo la constatación de resistencias tras el tratamiento con antibióticos glucopéptidos del tipo vancomicina o teicoplanina. En nuestro campo de acción puede ser interesante su utilización recordando su actividad frente a *Staphylococcus aureus* y *Staphylococcus epidermidis* -en ambos casos para las cepas resistentes a la meticilina-, así como frente al grupo de los *Streptococcus viridans*, *Streptococcus pyogenes* y al *Streptococcus pneumoniae* -cuando se constate, ante todos ellos, una resistencia frente a la penicilina-; en todas estas situaciones, puede ser administrado por vía oral, y si se trata de una infección no grave que afecte a piel, tejidos blandos o hueso, incluso puede pautarse un tratamiento en régimen ambulatorio siempre y cuando la indicación y la dispensación del producto se haga bajo control hospitalario. En principio la dosis recomendada es de 600 mg cada 12 horas; su tolerancia es buena ya que los acontecimientos adversos más frecuentes que origina han sido diarrea, náuseas y cefalea.

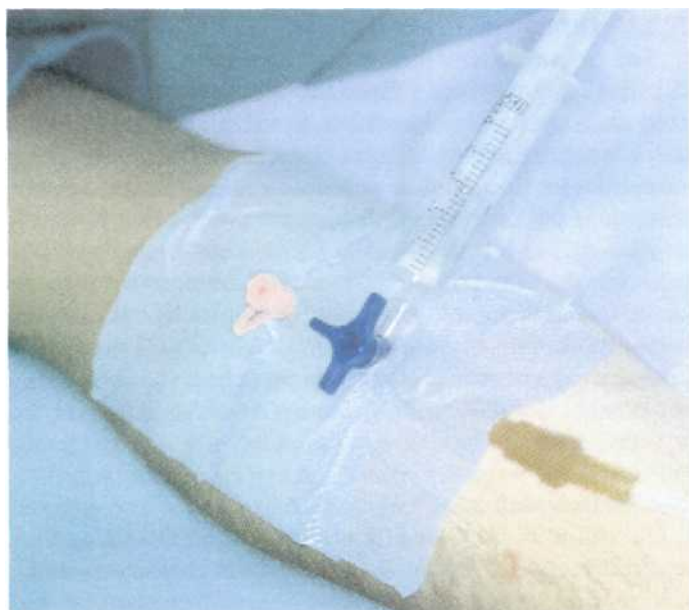
Preparados comerciales en el estado español:

- Zyvoxid®.

### 20.5. TRATAMIENTO COMPLEMENTARIO

#### 20.5.1. ANALGÉSICOS-ANTIINFLAMATORIOS

El tratamiento farmacológico antiinflamatorio puede efectuarse con analgésicos-antiinflamatorios no esteroideos (AINE) o bien con corticosteroides (deflazacort o prednisona), a los que obligatoriamente deberá añadirse algún analgésico puro; tal sería el caso del paracetamol y/o un opiáceo menor como la codeína. Los corticosteroides, a dosis altas, están indicados en procesos graves, sobre todo si se intuye un compromiso de las vías aéreas altas; sin embargo, su empleo está discutido



**Figura 20.12.** Perforación endovenosa para reponer líquidos y electrolitos. En los casos de infección odontogénica grave, los antibióticos se administran por esta vía.

puesto que si bien tienen un efecto antiedema muy evidente, por otro lado pueden disminuir la capacidad defensiva del paciente y favorecer la diseminación del proceso infeccioso.

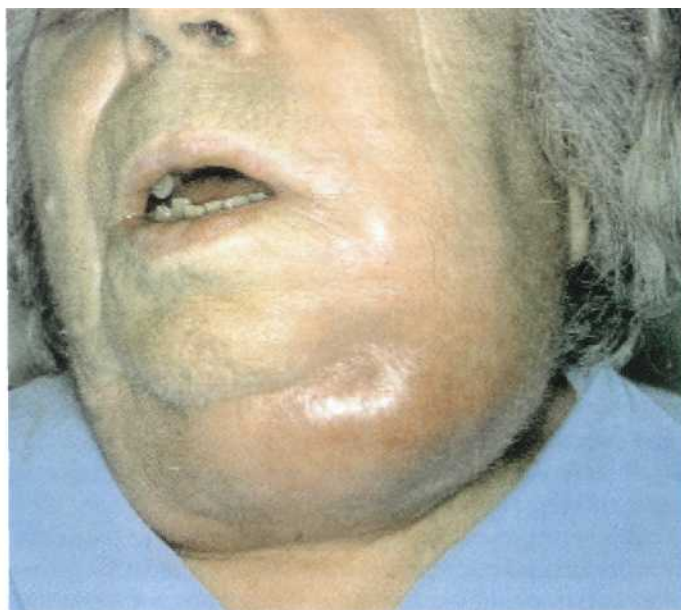Determinados analgésicos, como los derivados del ácido acetilsalicílico y el paracetamol presentan además la ventaja de tener un efecto antitérmico; ello no debe hacer olvidar el empleo complementario de medidas populares como paños de agua fría, baños tibios, etc. que, además de ser eficaces, son inocuas.

La administración de la medicación analgésica y antiinflamatoria ha de ser racional y pautada, no a petición del paciente cuando tenga dolor, y procuraremos hacerla coincidir con la toma del antibiótico.

### 20.5.2. OTRAS MEDIDAS DE AYUDA

Van destinadas a paliar los efectos de la infección sobre el estado general del paciente y a mejorar sus defensas. Además del lógico reposo, consistirán en la reposición de líquidos y electrolitos; téngase en cuenta que cuando el dolor es importante el paciente come poco -puede coexistir un trismo que limitará la masticación- y que la fiebre favorece la deshidratación. En régimen ambulatorio hay que procurar que el paciente beba, por lo menos unos 8-10 vasos de agua al día, y que ingiera una dieta moderadamente hipercalórica, rica en nutrientes, sea blanda o líquida. En régimen hospitalario, la perfusión por vía endovenosa de suero fisiológico, Ringer lactato, glucosado, etc., ha de solventar los problemas antes citados (figura 20.12).

Es conveniente la aplicación de calor para mejorar el aporte sanguíneo local y por tanto la llegada de defensas naturales y del antibiótico administrado. Sin embargo, este calor local, que también consigue un alivio de la sintomatología, puede favorecer el aspecto edematoso de la inflamación, sobre todo en zonas donde abunde el tejido celular subcutáneo, como las regiones labial, palpebral y geniana; hay que advertir de ello al paciente a fin de no crear una alarma innecesaria. En caso de celulitis cervicofacial, este calor puede aplicarse mediante compresas de calor húmedo o radiación infrarroja, cada 20 minutos; no hay una experiencia suficiente de uso del láser blando para este tipo de patología. Es importante ante la existencia de un flemón bucal realizar enjuagues, una vez cada hora, con suero fisiológico templado manteniendo el líquido cerca de la zona afectada.



**Figura 20.13.** Absceso cervical de origen odontogénico que debe ser desbridado.

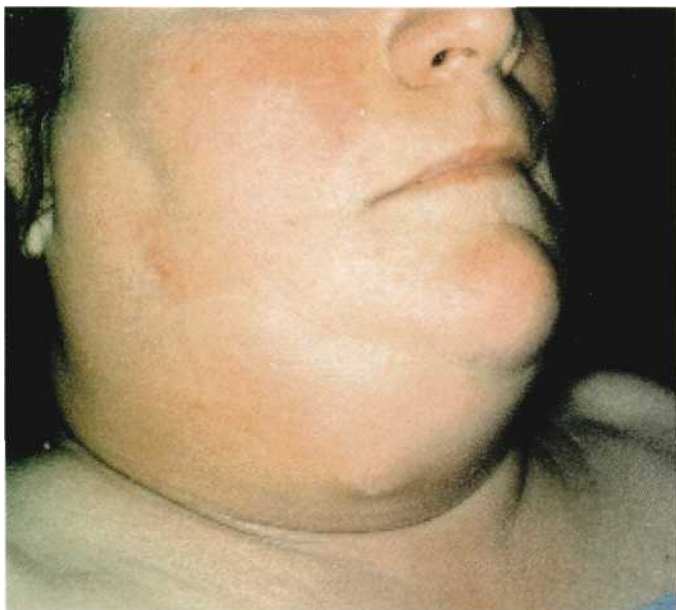También es interesante mejorar el medio bucal, que habitualmente, en esta situación, presenta un estado séptico motivado en parte por la propia infección, pero sobre todo por el abandono de las medidas de higiene bucal por parte del paciente, agravado ello por la pobre autoclisis inherente al régimen alimentario blando. No es conveniente administrar colutorios que contengan germicidas -contra la opinión popular- ya que con ello aumentamos el desequilibrio ecológico de la flora bucal ya amenazado por la antibioticoterapia. Únicamente recomendaríamos enjuagues con suero fisiológico u otras sustancias -peróxidos, timol, etc.- que tengan un suave poder antiséptico pero cuya misión sea, por un lado, permitir la repoblación de la flora normal, pero muy en especial ejercer una limpieza mecánica de la cavidad bucal; se debería insistir además en que el paciente no abandone la rutina del cepillado cotidiano.

## 20.6. TRATAMIENTO QUIRÚRGICO

### 20.6.1. INDICACIONES DEL DESBRIDAMIENTO

Por desbridamiento se entiende la incisión y ruptura quirúrgica de las bandas o bridas fibrosas que presenta en su interior un determinado tejido patológico; tal es el caso de los abscesos. Las finalidades del desbridamiento son varias ya que con él se elimina un buen número de microorganismos patógenos y, al mismo tiempo, al mejorar la oxigenación, se crea un medio desfavorable para los gérmenes anaerobios. También se facilita la eliminación de una serie de sustancias nocivas como pus, toxinas bacterianas, fragmentos tisulares necrosados, etc., que deberían ser eliminadas por el propio organismo. Asimismo, hay un claro beneficio sintomático ya que con la descompresión cede el dolor y se evitan 24-48 horas de sufrimiento innecesario al paciente. Por último, hay una razón de estrategia terapéutica ya que la evacuación del pus es dirigida por nosotros hacia un lugar que es favorable, eliminando el riesgo de que la infección progrese *"per se"* hacia espacios anatómicos más comprometidos.

El desbridamiento está indicado cuando la infección odontogénica está en la fase de absceso maduro, es decir, cuando se nota la fluctuación del mismo; esto exige, pues, un control diario del paciente buscando mediante palpación bimanual este signo clínico (figura 20.13). Sin em-



**Figura 20.14.** Celulitis difusa cervical que es tributaria del "desbridamiento profiláctico".

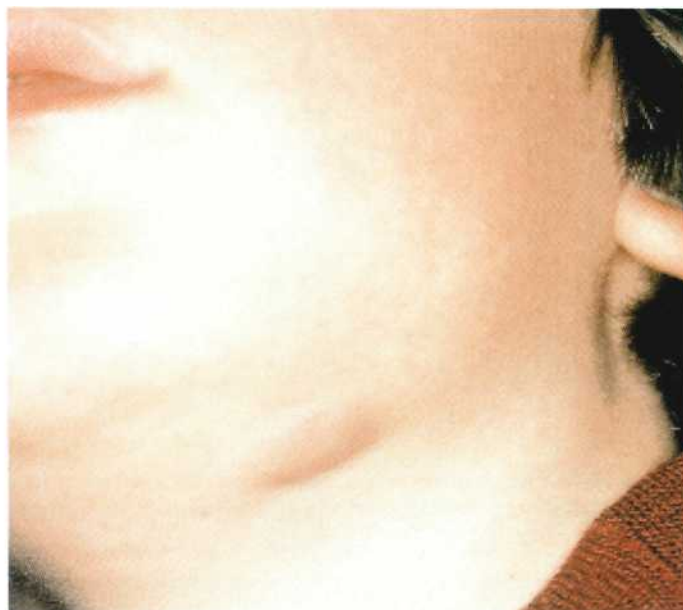bargo, ante celulitis difusas graves en las que los gérmenes anaerobios tienen un papel preponderante -caso de una angina de Ludwig- hay que anticiparse a la fase de absceso ya que el compromiso vital es patente; en esta situación realizamos un "desbridamiento profiláctico" gracias al cual, con el cambio de la tensión de oxígeno y del potencial redox que se obtiene, logramos en la mayoría de los casos la remisión clínica en unas 24 horas (figura 20.14).

Otra entidad que requiere un desbridamiento es el "absceso residual" en el que han quedado microorganismos acantonados entre las bridas y el tejido necrótico de un absceso que se ha abierto espontáneamente pero sin que se haya conseguido un drenaje completo; la proliferación de dichos gérmenes ocasiona reactivaciones periódicas del proceso inicial, siempre de poca gravedad, pero que acaban exigiendo, a la larga, la práctica del desbridamiento. Una situación del todo similar es la del "absceso antibiótico" en el cual por la acción del tratamiento antibiótico queda una zona con "pus estéril" y sobre todo con restos de material necrótico que actúan como cuerpo extraño y que no llegan a ser reabsorbidos definitivamente (figura 20.15).

#### 20.6.2. INDICACIONES DE LA TRAQUEOSTOMÍA

La obstrucción respiratoria puede acontecer cuando la infección odontogénica afecta a los espacios que circundan la faringe: submaxilar, parafaríngeo y retrofaríngeo; en la mayoría de los casos va a tratarse de una obstrucción por compresión de las vías aéreas altas. De ese dato, puede deducirse que cuando la compresión no está aún muy avanzada puede solucionarse el compromiso respiratorio efectuando una intubación endotraqueal, acto de difícil realización en estas circunstancias en las que, además, suele existir un trismo concomitante. En situaciones avanzadas, cuando ya hay un componente edematoso importante o un franco edema de glotis, será necesario recurrir a la traqueostomía, aunque hoy en día generalmente estos casos dramáticos pueden solucionarse mediante la ayuda de la fibroscopia que permite mantener una ventilación suficiente sin necesidad de efectuar una traqueostomía.

De todas formas no debería nunca llegarse a tal extremo, puesto que la situación asfíctica no se instaura de forma cataclísmica como, por ejemplo, en el caso de un espasmo de glotis de causa alérgica, sino que se necesitan horas -cuando no días- de clínica previa; así pues, una co-



**Figura 20.15.** Absceso botonado o residual que debe ser desbridado.

rrrecta interpretación del curso clínico nos permitirá un tratamiento precoz que siempre será más fácil. Hay que valorar bien los síntomas propios y los que suelen acompañar a esta situación como la disnea, la odinofagia, la disfagia, la sensación de angustia, el aumento del trismo, etc., sin esperar a la objetivación de signos clínicos como la cianosis, de datos de laboratorio -gasometría alterada- o signos radiológicos ya que todos ellos aparecen tardíamente. Otros detalles a tener en cuenta pueden objetivarse en una sencilla exploración local: la ocupación del suelo de la boca que acaba por hacer contactar la lengua con el paladar o bien el abultamiento, generalmente asimétrico, de los pilares amigdalinos, son signos premonitorios que deben alarmarnos y hacernos aconsejar remitir al paciente a un centro hospitalario.

### 20.7. TRATAMIENTO ESPECÍFICO SEGÚN LA ETAPA CLÍNICA

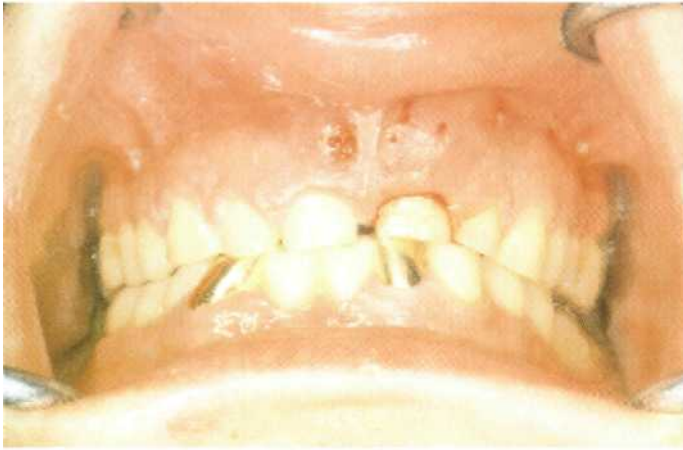#### 20.7.1. TRATAMIENTO DE LA PERIODONTITIS

Si el paciente no presenta una afectación de su estado general, el tratamiento será farmacológico (antibioticoterapia) y odontológico, consistente como mínimo en efectuar el tratamiento endodóncico que más convenga, aunque si se considera que la recuperación posterior del diente será imposible deberá recurrirse a la exodoncia. Durante el postoperatorio bastará con proseguir únicamente 3-4 días el tratamiento con antibióticos.

Si se comprueba una repercusión del estado general, por ejemplo, en forma de fiebre, estará justificada una espera entre 24 y 48 horas para efectuar el tratamiento odontológico. Si estamos en plena fase aguda las manipulaciones odontológicas suelen ser más complicadas, entre otros motivos por la poca eficacia de la anestesia local, pero ello no es una razón que justifique el ir demorando *in eternum* nuestra acción con la excusa de esperar a que "el antibiótico haga efecto"; no obstante, parece prudente guardar este plazo de espera de 24-48 horas, a fin de que mejore la clínica, para luego aplicar el tratamiento odontológico causal (figura 20.16).

Hay que recordar que si el tratamiento odontológico causal representa una exodoncia quirúrgica, por ejemplo, unos restos radiculares incluidos, ésta deberá posponerse hasta que haya remitido toda clínica aguda.





**Figura 20.16.** El tratamiento en la fase de periodontitis irá orientado fundamentalmente hacia la antibioticoterapia y el tratamiento odontológico pertinente.

### 20.7.2. TRATAMIENTO DE LA CELULITIS

Si no hay una repercusión tóxica general puede realizarse una exodoncia siempre y cuando se haga una cobertura antibiótica en el supuesto caso de que aún no se haya iniciado el tratamiento. Debemos asegurarnos de que la concentración del antibiótico sea máxima en el momento de la intervención quirúrgica, para lo cual a veces es necesario intercalar una toma suplementaria en la pauta aconsejada. El tratamiento antibiótico se suele mantener durante unos 5 días como máximo (figura 20.17).

Si hay una repercusión general clara, además de iniciar la terapia de apoyo se adoptará un cambio de estrategia en la antibioticoterapia, generalmente en el sentido de reemplazar el antibiótico de "primera elección" por otro de "segunda elección". En estas condiciones es prudente diferir el tratamiento odontológico causal hasta que el cuadro clínico se haya enfriado.

En caso de que la celulitis no ceda en 2 ó 3 días o que adquiera características alarmantes (celulitis difusas tipo angina de Ludwig), estará indicado el desbridamiento profiláctico.

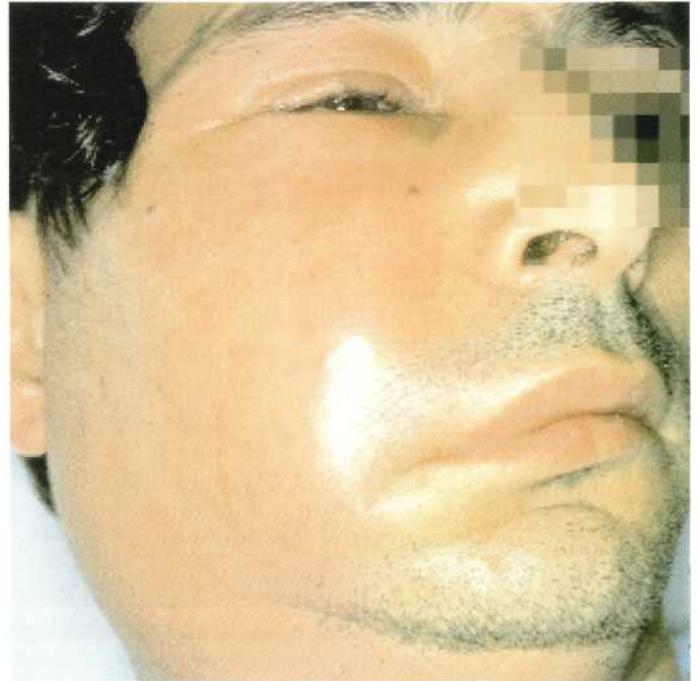### 20.7.3. TRATAMIENTO DEL ABSCESO

Una vez se ha formado el absceso habrá que vaciarlo cuando se compruebe su fluctuación. Generalmente cuando se trata de una "localización primaria", el desbridamiento se hace por vía intrabucal, y muchas veces la extracción del diente causal proporciona el drenaje de la colección purulenta a través del alvéolo; cuando se trata de una presentación extrabucal, a pesar de que en ciertas localizaciones puede efectuarse el desbridamiento por vía bucal, siempre será preferible emplear la vía cutánea para hacer la incisión y asegurar el drenaje de dicho absceso (figura 20.18).

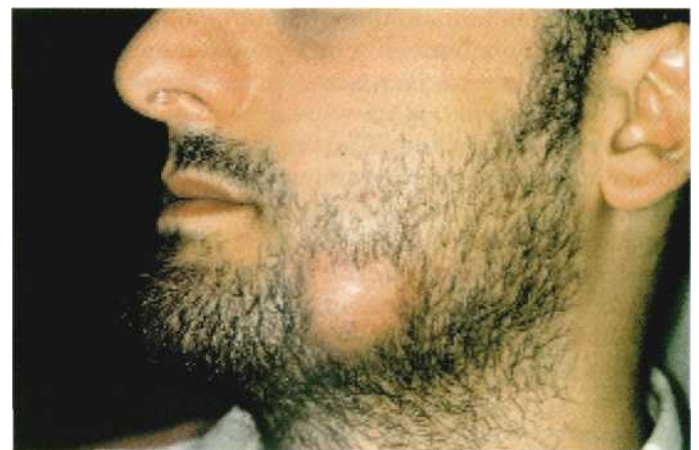## 20.8. PROFILAXIS DE LA INFECCIÓN POSTQUIRÚRGICA

La antibioticoterapia profiláctica es una medida preventiva que está claramente establecida y demostrada como eficaz pero que no es aceptada unánimemente en todas las especialidades médico-quirúrgicas. En algunas intervenciones, el tratamiento preoperatorio con antibióticos es indiscutible, como en el caso de la cirugía del colon, donde se exige la esterilización previa de este tramo de tubo digestivo.

Entre las ventajas de la antibioticoterapia profiláctica, figuran la reducción real de la incidencia de infecciones, la reducción de los costes



**Figura 20.17.** El tratamiento en la fase de celulitis se apoya en la antibioticoterapia y el tratamiento odontológico.



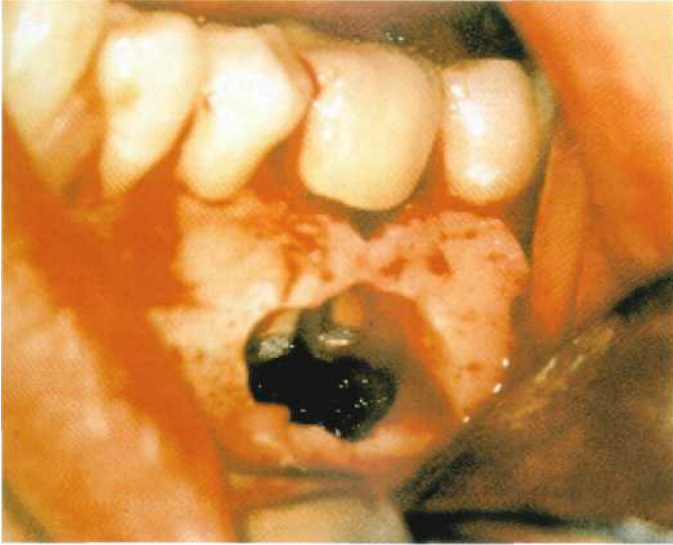**Figura 20.18.** El tratamiento del absceso es siempre el desbridamiento.

económicos ya que evita el tratamiento ulterior de las posibles complicaciones; al ser un tratamiento de muy corta duración, en principio no da lugar a la aparición de resistencias bacterianas.

Las desventajas pueden resumirse en la alteración de la flora saprofita, el abuso de la indicación de antibióticos, ya que es de suponer que no se va a desarrollar de modo sistemático una infección postoperatoria, y una sensación subjetiva de falta de confianza en la calidad de nuestra técnica; en conciencias laxas puede potenciar el hecho de no adaptar los criterios de antisepsia que deben seguirse en toda manipulación quirúrgica.

### 20.8.1. PRINCIPIOS PARA INDICAR LA PROFILAXIS POSTQUIRÚRGICA

- Debe haber un riesgo de infección superior al 10%; la Cirugía Bucal no complicada tiene un riesgo bajo de infección pero clásicamente se admite que este peligro aumenta si se alarga el tiempo de intervención, si la cirugía es traumática (grado de ostectomía) (figura 20.19), si ha habido una infección previa (pericoronaritis), si se coloca un cuerpo



**Figura 20.19.** Cirugía periapical en un primer molar inferior, que precisa de una amplia osteotomía.

extraño (material de hemostasia, pero también el propio material de sutura, sobre todo cuando es reabsorbible) o bien si el paciente presenta algún trastorno de la inmunidad.

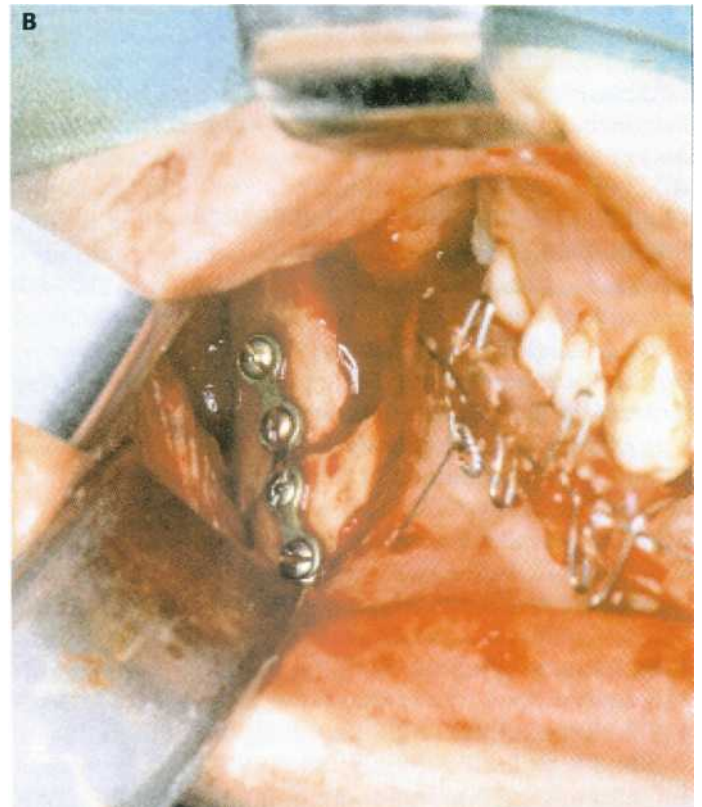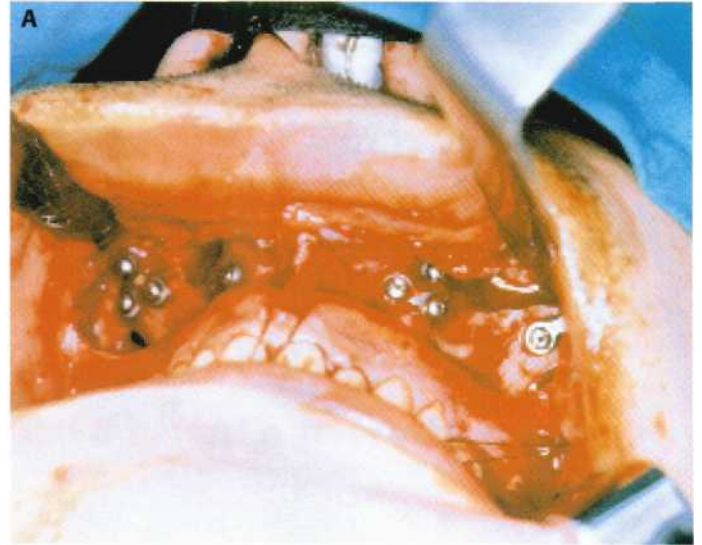Es importante destacar que en el ámbito de la Cirugía Maxilofacial hay pautas de profilaxis adaptadas a diferentes tratamientos en base entre otros motivos a la duración de la intervención quirúrgica: las pautas en Cirugía Bucal no complicada son superponibles a las de Cirugía Maxilofacial de corta o media duración, de 1 hora a 1 hora y media, mientras que las de larga (figura 20.20) y muy larga duración (se considera muy larga duración las que superan las 3 horas), requerirían ajuicio de algunos autores tratamiento profiláctico con antibióticos de amplio espectro como las cefalosporinas; esta actitud es más que discutible, ya que va claramente en contra de la estrategia de la profilaxis antibiótica tal como comentaremos a continuación.

- La elección del antibiótico ha de ser estratégica. Se debe tener en cuenta que se intenta prevenir una infección concreta producida por un microorganismo determinado; por lo tanto queda claro que el espectro bacteriano a cubrir debe ser medio aunque lo ideal sería que fuese reducido: el prototipo de antibiótico aconsejable en las intervenciones de Cirugía Bucal sigue siendo la penicilina. Ello no quiere decir que cuando actuemos sobre un terreno contaminado o claramente infectado el tratamiento deberá cambiar, ya que la flora también será diferente.

Hay autores que distinguen entre intervenciones de cirugía "limpia", "limpia contaminada" y "sucias"; la Cirugía Bucal debe considerarse casi prácticamente siempre como "limpia contaminada" (figura 20.21), aunque en algunos casos hay que intervenir sobre un terreno infectado -cirugía sucia- y resulta obvio que en este último caso la administración de antibióticos debe hacerse pre y postoperatoriamente a dosis plenas.

- La pauta de administración debe ser racional. El pico plasmático de antibiótico ha de ser lo suficientemente alto en el momento de la intervención quirúrgica; para ello puede darse una dosis doble de lo habitual una hora antes de la intervención; debe repetirse la dosis en caso de que la intervención se alargue exageradamente, pero esta situación es muy excepcional en Cirugía Bucal.

- La exposición al antibiótico debe ser lo más corta posible. El periodo efectivo de la antibioticoterapia profiláctica no excede más allá de 3 horas, una vez se ha producido la contaminación bacteriana de los tejidos sobre los que se ha trabajado. Por ello, una administración continuada de antibiótico en el postoperatorio no tiene demasiado sentido si se ha efectuado una profilaxis correcta.

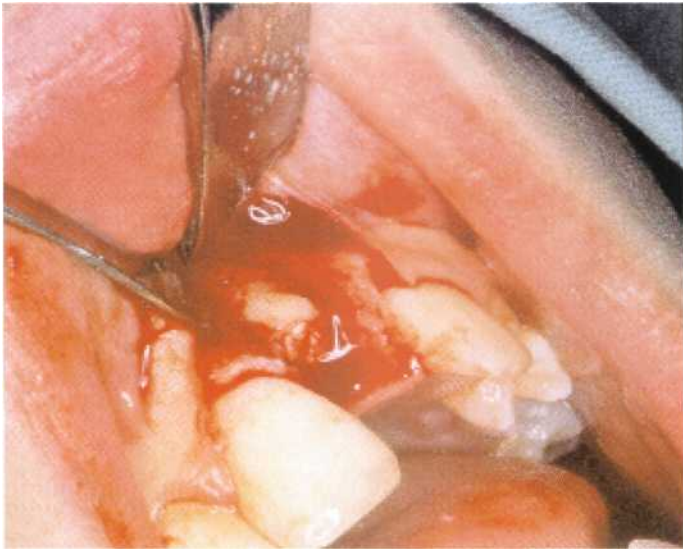


**Figura 20.20.** Cirugía ortognática. (A) Osteotomía Lefort I. (B) Osteotomía mandibular tipo Obwegeser-Dalpont.

La tendencia actual es limitar la duración de su uso; así, para procedimientos cortos una única dosis de antibióticos preoperatoria sería suficiente para prevenir la infección de la herida. Para procedimientos largos ya se necesitaría de forma obligada repetir la toma -a las 4 ó 6 horas- después de haber acabado la intervención quirúrgica. En determinadas situaciones de mayor riesgo se recomendaría proseguir el tratamiento, a dosis habituales, durante las primeras 24 horas. Lo que debe evitarse es el tratamiento profiláctico a largo plazo, es decir aquel que excede las 24 primeras horas; además de no proporcionar resultados más favorables, induce mayores riesgos y problemas adicionales.

- Debe ser de fácil administración. Ello quiere decir que no requiera una hospitalización, aunque sea de mínima duración y que pueda seguirse con facilidad en régimen ambulatorio; por este motivo, antibió-





**Figura 20.21.** Extracción quirúrgica de un resto radicular de un incisivo central superior. La Cirugía Bucal se considera habitualmente cirugía "limpia contaminada".

tics de difícil administración como la vancomicina deben ser reservados para situaciones más específicas.

## 20.8.2. PAUTAS DE PROFILAXIS ANTIBIÓTICA POSTQUIRÚRGICA

Exponemos una de entre las muchas posibles pautas a seguir como profilaxis antibiótica:

### 20.8.2.1. Paciente estándar

- A) Pauta oral: amoxicilina.
- 2 g 1 hora antes de la cirugía (niños 1 g).
  - 1 g 6 horas después (niños 0,5 g).
- B) Pauta parenteral: penicilina G
- 2 millones u.i., i.m. 30 minutos antes de la cirugía (niños 50.000 u.i./kg).
  - 1 millón u.i., i.m. 6 horas después (niños 25.000 u.i./kg).

### 20.8.2.2. Paciente alérgico

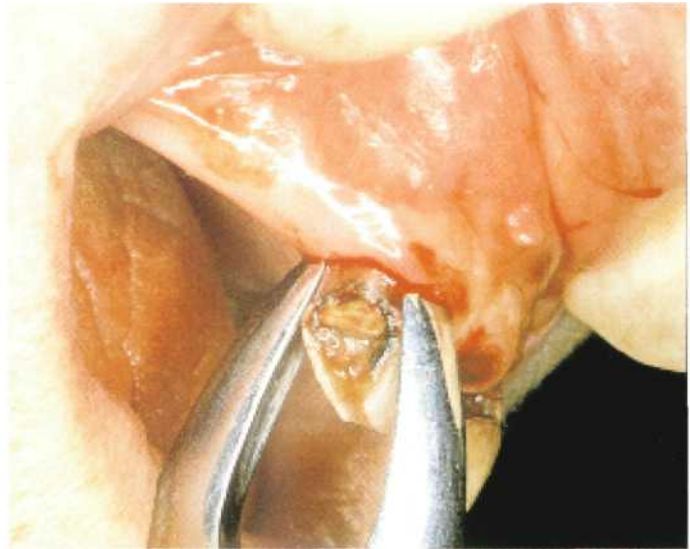
- A) Pauta oral: eritromicina (claritromicina, diacetilmidecamicina, etc).
- 1 g 1 hora antes de la cirugía (niños 20 mg/kg).
  - 0,5 g 6 horas después (niños 10 mg/kg).
- B) Pauta parenteral: clindamicina.
- 600 mg i.m., 30 minutos antes de la cirugía (niños 10 mg/kg).
  - 300 mg i.m., 6 horas después (niños 5 mg/kg).

También hay que considerar la posibilidad de efectuar sistemáticamente una profilaxis preoperatoria mediante enjuagues con colutorios antisépticos tales como la clorhexidina; los resultados publicados hasta ahora son alentadores, con la ventaja de que no presentan los inconvenientes mencionados de la antibioticoterapia profiláctica.

## 20.9. PROFILAXIS DE LA INFECCIÓN A DISTANCIA

El ejemplo más clásico de infección metastásica, que es aquella que ocurre a distancia de la puerta de entrada del germen, es sin duda alguna la endocarditis bacteriana; la prevención de la infección metastásica es combatir la bacteriemia antes de que los microorganismos aniden en su órgano de destino.

En el caso de la Cirugía Bucal, dado que la cavidad bucal es un medio séptico, es comprensible e incuestionable que se produzca una bacteriemia;



**Figura 20.22.** Extracción de un incisivo superior en un paciente con prótesis cardíaca valvular que precisa seguir la pauta de la profilaxis de la endocarditis bacteriana.

sin embargo la colonización sólo se lleva a cabo si en el terreno -endocardio, articulaciones, riñón- hay alguna debilidad predisponente. Actualmente hay un vivo debate sobre si se tiene, o no se tiene, que efectuar profilaxis antibiótica ante la necesidad de realizar un tratamiento dental a los pacientes portadores de prótesis articulares, sobre todo la de cadera. Contrariamente en el caso de la endocarditis bacteriana no existe ningún tipo de dudas en razón de la extrema gravedad de este proceso y la estrecha relación entre manipulación dentaria y adquisición de la enfermedad: se estima que entre un 5 y un 15% de las endocarditis bacterianas ha habido con anterioridad algún tratamiento odontológico cruento (figura 20.22); por lo tanto, en este caso concreto, estará indicado llevar a cabo esta profilaxis cuando un individuo presenta estos antecedentes clínicos:

- Prótesis valvulares cardíacas.
- Antecedentes de endocarditis bacteriana, incluso en ausencia de cualquier secuela.
- Antecedentes de fiebre reumática (no confundir con reumatismo articular).
- Valvulopatías cardíacas; preguntar en la anamnesis si se ha diagnosticado algún "soplo".
- Malformaciones cardíacas congénitas: ductus persistente, defecto septal ventricular, tetralogía de Fallot, síndrome de Marfan.
- Miocardiopatía hipertrófica obstructiva.

Además de estos pacientes con patología cardíaca debería efectuarse un tratamiento profiláctico en los siguientes casos:

- Pacientes con enfermedades metabólicas mal controladas como diabetes, insuficiencia renal, insuficiencia hepática, síndromes malnutritivos, etc.
- Pacientes con déficit inmunitarios graves, incluyendo aquí aquellos que reciben tratamientos crónicos con corticosteroides, y evidentemente los que siguen tratamientos con inmunosupresores.
- Otras indicaciones son los portadores de by-pass arteriales recientes (menos de 6 meses) candidatos a programas de diálisis, y los hidrocefálicos tratados mediante shunt ventriculoatrial (artificio para derivar el líquido cefalorraquídeo desde los ventrículos cerebrales hasta la aurícula derecha).
- Más controvertidamente, también serían candidatos los portadores de prótesis articulares -de cadera- y los drogadictos -cuando la droga se introduce en el organismo por vía parenteral-.



Más del 75% de los pacientes presentan algún tipo de lesión cardíaca predisponente. Sin embargo el riesgo de contraer una endocarditis bacteriana no es igual para todas las entidades antes mencionadas. Antaño estas lesiones solían tener un origen reumático (20-40% de los casos); hoy en día ello sólo se constata en el 10% de los casos. También debe tenerse en cuenta que aunque el prolapso de la válvula mitral es la lesión subyacente más frecuente (entre el 10 y el 33% de los casos), éste se considera que favorece medianamente la producción de la endocarditis; en cambio, la estenosis mitral predispone fuertemente esta eventualidad. Esta distinta predisposición, que debe valorar adecuadamente el cardiólogo, hace que se hayan descrito pautas específicas para cada situación; clásicamente se han considerado como situaciones de alto riesgo los antecedentes de endocarditis y ser portador de una prótesis valvular cardíaca, y todas las demás de riesgo moderado. La incidencia mundial de endocarditis bacteriana se sitúa entre 0,68-6,5/100.000 personas/año. A pesar de la divulgación de las pautas de profilaxis para dicha enfermedad, en los últimos 10-15 años paradójicamente ha habido un incremento de su incidencia. Ello se debe primordialmente a la aparición de dos nuevos subtipos de endocarditis: la que se observa en el portador de una prótesis valvular cardíaca y la que se produce en los adictos a drogas de abuso por vía parenteral. También se citan otras causas coadyuvantes de este fenómeno como sería la disminución del número de individuos edéntulos, el envejecimiento de la población, la dudosa efectividad de las pautas de profilaxis recomendadas, y el incremento del número de resistencias a los antibióticos.

Otro hecho curioso es que actualmente ha cambiado el perfil del enfermo de endocarditis bacteriana; si bien se sigue conservando una preponderancia para los varones (relación entre 1,5-3 a 1), tal diferencia aumenta en especial entre los pacientes de edad avanzada mientras que por debajo de los 35 años las mujeres son las más afectadas. También se ha observado un aumento en la edad de los individuos enfermos, situándose actualmente su incidencia alrededor de los 50 años.

Conviene aclarar que en la Cirugía Bucal, y por extensión en todas las prácticas cruentas odontológicas, la profilaxis se ha centrado en la lucha contra los estreptococos ya que son los gérmenes clásicamente implicados en esta enfermedad y ésta es la razón por la que la penicilina y sus derivados son los fármacos de elección; no obstante hoy en día existen dudas acerca de la eficacia de esta elección. Esto viene motivado, en parte, por la observación de una drástica disminución de casos causados por estreptococos alfa-hemolíticos ya que su participación - que era del 90% en 1950- ha descendido actualmente hasta un 35-50%; el aumento de casos relacionados con enfermedades nosocomiales y estados de inmunodepresión ha dado lugar a un aumento considerable en el espectro de los microorganismos causantes de la endocarditis bacteriana. Así se han incorporado como agentes etiológicos otros gérmenes. Entre ellos destacan los estafilococos - *Staphylococcus aureus* y *epidermidis*- que presentan la particularidad de producir endocarditis, de carácter muy agresivo, sobre válvulas cardíacas sanas, la mayor parte de veces en pacientes adictos a drogas por vía parenteral. También se ha observado la participación etiológica de enterococos, bacterias Gram negativo (*Haemophilus*, *Actinobacillus actinomycetemcomitans*, *Eikenella corrodens*) así como, aunque más raramente, de hongos como *Candida albicans*; en todos estos casos siempre debe sospecharse una alteración importante de la inmunidad. Por todas estas razones no es raro que hayan aparecido opiniones críticas sobre la necesidad de seguir de forma rutinaria las pautas de profilaxis propuestas, así como también partidarios de emplear pautas que incluyen antibióticos activos contra gérmenes resistente a los betalactámicos tales como la vancomicina.

Si bien la penicilina V era el antibiótico preferido por vía oral ya en los esquemas de tratamiento propuestos en 1972 por la American Heart Association (AHA), las pautas posteriores como la de la British Society

for Antimicrobial Chemotherapy (BSAC), publicada en 1982, sugieren que la amoxicilina, por su mejor absorción intestinal, permitiría alcanzar niveles plasmáticos más altos.

Para el paciente alérgico a la penicilina, la elección de la eritromicina es fuente de graves discrepancias ya que se tienen dudas acerca de su eficacia. Ha surgido recientemente gran número de resistencias, a lo que debe sumarse su absorción intestinal poco predecible; por ello la Sociedad Escandinava de Quimioterapia Antimicrobiana, en 1987, ya se decantaba abiertamente por el uso de la clindamicina.

La administración de una dosis alta de entrada permitiría una cobertura durante un periodo de tiempo más largo. Si bien se suele proponer una dosis doble de la habitual, para la amoxicilina 2 gramos, algunas pautas como la de la BSAC exageran este punto basándose en la buena tolerancia gástrica de la amoxicilina y sugieren dar una dosis inicial de 3 gramos, con lo que se obtiene una buena cobertura durante las 10 primeras horas.

La utilización preferente de la vía parenteral propugnada por la AHA en 1977 se ha discutido por ser poco práctica y dolorosa; se propone la asociación de lidocaína a la amoxicilina cuando ésta debe ser inyectada por vía intramuscular. En principio, la vía parenteral debe reservarse para cuando el paciente debe ser intervenido bajo anestesia general. Sin embargo nos encontramos con dos posturas bien distintas, puesto que hay escuelas que propugnan el uso sistemático de vancomicina por vía endovenosa -con el riesgo, las molestias y el coste que ello supone- frente a los que, ante la necesidad de tener que aplicar anestesia general, proponen una pauta por vía oral, tal como se expone en la pauta de la BSAC de 1992: 3 gramos de amoxicilina por vía oral junto con 1 gramo de probenecid 4 horas antes de la intervención quirúrgica; si se quiere evitar el probenecid se darán otros 3 gramos de amoxicilina en el postoperatorio lo más pronto posible. Hay que advertir que en el estado español la presentación comercial de amoxicilina más probenecid (Blnox®) está en distinta proporción a la aquí aconsejada, en concreto de 2,5 gramos de amoxicilina por 1 gramo de probenecid.

La misma AHA proponía en 1972 que el tratamiento debe proseguirse hasta las 48 horas, siendo ello otro factor de incumplimiento; sin embargo los esquemas más recientes, como el de 1990 de la BSAC, aconsejan únicamente otra dosis a las 6 horas en el caso de dar eritromicina, por los inconvenientes antes mencionados, mientras que consideran innecesaria la dosis postoperatoria de amoxicilina si se han dado de entrada 3 gramos.

Veamos cuáles han sido las tendencias actuales, observando las recomendaciones de la AHA (American Heart Association) del año 1990 y de la BSAC (British Society for Antimicrobial Chemotherapy) del año 1992.

### 20.9.1. RECOMENDACIONES DE LA AHA (1990)

Pauta estándar a utilizar en el adulto, por vía oral:

- Amoxicilina: 3 gramos, 1 hora antes de iniciar el tratamiento, y 1,5 gramos, 6 horas después de la primera dosis.

En pacientes alérgicos a la penicilina:

- Estearato de eritromicina: 1 gramo, 2 horas antes, y 500 mg, 6 horas después.

O bien

- Etilsuccinato de eritromicina: 800 mg, 2 horas antes, y 400 mg, 6 horas después.

O bien

- Clindamicina: 300 mg, 1 hora antes, y 150 mg, 6 horas después.

### 20.9.2. RECOMENDACIONES DE LA BSAC (1992)

Las recomendaciones de la BSAC son más complejas, y a veces difíciles de seguir. Distinguen todas estas eventualidades:

- a) Pacientes adultos que no son alérgicos a la penicilina y que no han seguido tratamiento con la misma durante el último mes. Si el tratamiento odontológico se hace bajo anestesia local:
- Amoxicilina: 3 gramos, 1 hora antes del tratamiento odontológico.
- b) Pacientes adultos alérgicos a la penicilina que han de ser tratados bajo anestesia local.
- Estearato de eritromicina: 1,5 gramos, 1 ó 2 horas antes, y 0,5 gramos, 6 horas después.
- O bien
- Clindamicina: 600 mg, 1 hora antes.
- c) Pacientes adultos, no alérgicos a la penicilina o bien que no han sido tratados con ella durante el último mes, y que deben ser intervenidos quirúrgicamente bajo anestesia general:
- Amoxicilina: 1 gramo, por vía intramuscular, justo antes del periodo de inducción anestésica, más 0,5 gramos, por vía oral, 6 horas después.
- O bien
- Amoxicilina: 3 gramos, por vía oral, 4 horas antes de la anestesia, más otros 3 gramos, también por vía oral, cuanto antes mejor dentro del postoperatorio inmediato.
- O bien
- Amoxicilina: 3 gramos de amoxicilina junto con 1 gramo de probenecid, por vía oral, 4 horas antes de la intervención quirúrgica.
- d) Pacientes de "riesgo especial" que deben ser referidos a un centro hospitalario:
- Pacientes portadores de válvulas cardíacas que deben ser intervenidos bajo anestesia general.
- Pacientes que requieren ser intervenidos bajo anestesia general y que son alérgicos a la penicilina o que han seguido tratamiento con ella durante el último mes. Antecedentes de endocarditis bacteriana.
- En estos casos distinguen 2 estrategias: di) Si no hay alergia a la penicilina o no la han tomado durante el mes previo:
- Amoxicilina 1 gramo, por vía intramuscular, más 120 mg de gentamicina, por vía intramuscular, justo antes de la inducción anestésica. Además, amoxicilina, 0,5 gramos, por vía oral, 6 horas después.
- d2) Si el paciente es alérgico a la penicilina, o la ha tomado el mes previo:
- Vancomicina, 1 gramo, por vía endovenosa, más gentamicina, 120 mg por vía endovenosa, justo antes de la inducción o 15 minutos antes de la intervención.
- Todas estas recomendaciones han vuelto a ser parcialmente modificadas por la misma BSAC en 1993, al introducir los siguientes cambios: La clindamicina pasa a substituir a la eritromicina. Se introducen dos nuevas pautas en el caso del paciente de riesgo alérgico a la penicilina (o que la ha tomado durante el último mes) y que debe ser intervenido quirúrgicamente bajo anestesia general:
- Teicoplanina, 400 mg, por vía endovenosa, más gentamicina, 120 mg, por vía endovenosa, durante la inducción o bien 15 minutos antes de la intervención quirúrgica.
- O bien
- Clindamicina, 300 mg, por vía endovenosa, durante la inducción o 15 minutos antes de la intervención quirúrgica, seguido de clindamicina, 150 mg por vía oral o endovenosa, 6 horas después.

### 20.9.3. PAUTA RECOMENDADA

Estas pautas citadas pecan por su complejidad y algunas de ellas requieren soporte hospitalario; todo ello invita a su incumplimiento. Debe

- Pauta estándar, por vía oral:
  - Amoxicilina, 2 g en adultos o 50 mg/kg en niños, 1 hora antes.
- Intolerancia para la administración por vía oral:
  - Ampicilina, 2 g en adultos o 50 mg/kg en niños, vía intramuscular o endovenosa, 30 minutos antes.
- Alérgicos a la penicilina, por vía oral:
  - Clindamicina, 600 mg en adultos o 20 mg/kg en niños, 1 hora antes.
- O bien,
  - Cefalexina o Cefadroxilo, 2 g en adultos o 50 mg/kg en niños, 1 hora antes.
- O bien,
  - Azitromicina o Claritromicina, 500 mg en adultos o 15 mg/kg en niños, 1 hora antes.
- Alérgicos a la penicilina que no toleran la administración por vía oral:
  - Clindamicina, 600 mg en adultos o 20 mg/kg en niños, vía endovenosa, 30 minutos antes.
  - Cefazolina, 1 g en adultos o 25 mg/kg en niños, vía intramuscular o endovenosa, 30 minutos antes.

Conviene tener en cuenta que las cefalosporinas no deben ser empleadas en individuos que han tenido reacciones de hipersensibilidad de tipo inmediato (urticaria, angioedema, o anafilaxis) frente a las penicilinas.

**Tabla 20.1.** Pauta recomendada por la AHA (1997).

intentarse conseguir pautas racionales que sean sencillas de aplicar para poder así obtener una mayor efectividad. En este sentido hay que mencionar que la nueva pauta de la AHA cumple muy bien estos requisitos según se expone en la tabla 20.1.

En 1997, la AHA hizo una serie de recomendaciones referentes a la profilaxis de la endocarditis bacteriana, pero de forma particularizada para diferentes actividades sanitarias implicadas directamente con esta patología; Dajani y cols, expusieron las referidas a la Odontología -que curiosamente son las mismas que las indicadas para manipulaciones del tracto respiratorio y del esófago-; de ellas destacamos:

- No se diferencia el tratamiento según el tipo de anestesia que se empleará, ni según el riesgo -alto o bajo- de contraer la enfermedad.
- Determinados tratamientos odontológicos no requieren, en principio, la profilaxis de la endocarditis bacteriana. Sin embargo en alguno de ellos, el juicio del odontólogo puede hacer cambiar esta abstención; así, las restauraciones -operatorias, estéticas o prostodóncicas- pueden merecer el tratamiento profiláctico si para realizarlas deben emplearse hilos retractores gingivales. En la tabla 20.2 quedan reflejados aquellos tratamientos odontológicos en los que deberá hacerse obligatoriamente dicha profilaxis.

Hay situaciones en las que se puede producir un sangrado sin haberlo previsto previamente. En estos casos se debe administrar el antibiótico preferentemente durante las 2 primeras horas después del tratamiento dental sin que ello disminuya la efectividad de la profilaxis.

- Los enjuagues previos con clorhexidina son recomendables; no obstante si se aplica este antiséptico mediante una irrigación subgingival, el riesgo de inducir bacteriemia es patente. Se recomienda que el paciente haga los enjuagues 30 segundos antes; no es prudente que se efectúen días antes o de forma continuada, ya que así se seleccionan cepas resistentes. Una buena alternativa son las pincelaciones mediante povidona yodada.

- Los antibióticos administrados 4 horas después del tratamiento odontológico no reportan ningún beneficio en cuanto a la profilaxis de la endocarditis bacteriana; se ha observado que con la toma inicial se crea una cobertura eficaz durante un periodo que oscila entre 6 y 14 horas. Esto ha conducido a eliminar la segunda dosis -la del postoperatorio-, y por tanto a simplificar notablemente las pautas.

- Exodoncias.
- Tratamientos periodontales (raspado, alisado y pulido radicular), incluyendo métodos de diagnóstico como sondajes.
- Tratamientos tópicos subgingivales mediante la colocación de fibras que permiten la lenta liberación de antibióticos.
- Cirugía implantológica.
- Reimplantación de dientes avulsionados.
- Endodoncias (tratamiento de conductos que sobrepasen el ápice).
- Cirugía periapical.
- Colocación de bandas ortodóncicas, pero no de brackets.
- Técnica anestésica intraligamentosa.
- Higiene sobre dientes naturales o sobre implantes en la que se supone que habrá un sangrado importante.

**Tabla 20.2.** Tratamientos odontológicos en los que debe hacerse profilaxis de la endocarditis bacteriana.

- La toma inicial -y ahora única- de amoxicilina se ha reducido, pasando de 3 g a 2 g. Sin embargo, esta disminución debe acojerse con cierta cautela en nuestro ámbito, ya que no disponemos hasta ahora de pruebas ni de opiniones que aconsejen adoptar esta dosis inferior.

- Si el paciente ya seguía tratamiento -por la razón que fuere- con alguno de los antibióticos empleados para la profilaxis de la endocarditis bacteriana, conviene cambiarlo y escoger otro. La situación más fre-

cuenta es que el paciente esté tomando alguna penicilina; en este caso es preferible emplear clindamicina -que es la mejor alternativa-, claritromicina o azitromicina, pero nunca una cefalosporina. Como vemos ya no se cita a la eritromicina, en razón de sus deficiencias: inducción de resistencias y de trastornos gástricos. Una opción a seguir, si ello es posible, será demorar 14 días el tratamiento odontológico para permitir una cierta recuperación de la flora habitual.

- Para evitar el predominio de cepas resistentes una vez administrado el tratamiento profiláctico, entre dos sesiones debería respetarse un lapso de tiempo entre 9 y 14 días. Para no favorecer resistencias siempre es aconsejable realizar una sola toma y en el preoperatorio; en caso de querer efectuar una segunda toma -en el postoperatorio-, se recomienda hacerla antes de las 6 ó 8 horas tras haber finalizado el tratamiento.

A pesar de todo lo expuesto debe tenerse en cuenta que la profilaxis antibiótica está lejos de tener un 100% de eficacia. Por ello, es necesario que el odontólogo sospeche de cualquier síntoma o signo clínico inusual que aparezca tras un tratamiento bucodental como fiebre, escalofríos, mialgias o artralgias, sobre todo si se observan en un paciente de riesgo para la endocarditis bacteriana y durante las dos primeras semanas después del tratamiento efectuado. Este concepto también ha cambiado ya que actualmente se acepta que el período de incubación de la endocarditis bacteriana puede ser inferior a los 15 días; es más, si esta clínica aparece más tarde, la posibilidad de que el tratamiento odontológico sea el causante de la endocarditis disminuye significativamente.

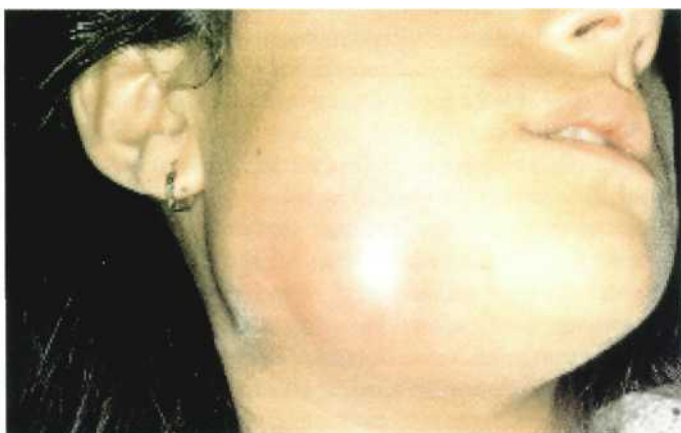



## 21.1. SELECCIÓN DE LA ANESTESIA

La anestesia es imprescindible para un desbridamiento correcto; ésta se puede conseguir de muy diversas formas. Hay que tener presente que se va a trabajar sobre un substrato inflamado y doloroso, tanto espontáneamente como al más mínimo contacto. Esto explica la ineficacia de la anestesia infiltrativa, sobre todo si tenemos en cuenta que en el acto del desbridamiento hay que penetrar con nuestro instrumental en un plano más profundo que el subcutáneo o el submucoso. Por lo tanto el uso de la anestesia infiltrativa queda reducido a abscesos muy superficiales como son los intrabucales, tanto el vestibular como el palatino. Prácticamente lo mismo puede decirse de la anestesia por refrigeración, con el agravante que no puede emplearse en el interior de la cavidad bucal; únicamente puede usarse como último recurso para el desbridamiento de un absceso cutáneo que ya está a punto de abrirse al exterior de forma espontánea.

Otra posibilidad, según la topografía del absceso, será practicar una anestesia troncular, ya que la inyección se efectúa lejos de la zona dolorosa. De todas maneras su utilidad queda restringida a las formas que requieran una apertura endobucal. Para la gran mayoría de los abscesos que han de desbridarse por vía extrabucal, no se obtiene una analgesia satisfactoria con las técnicas de anestesia local, y hay que pasar a efectuar alguna técnica de sedación, de cortísima duración (figura 21.1). Esto ya implica la necesidad de tener un quirófano bien equipado, porque además de los riesgos propios de esta técnica anestésica, existe siempre el peligro de que se produzca una aspiración bronquial de material purulento.



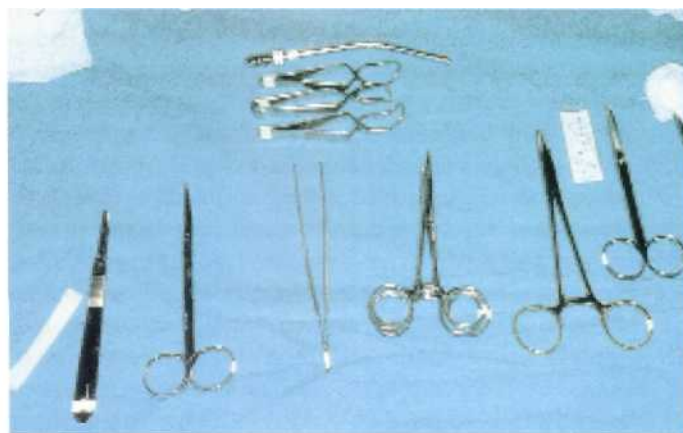
**Figura 21.1.** Absceso paramandibular de origen odontogénico que debe desbridarse por vía extrabucal.

En el caso de que el absceso interese un espacio de trascendencia vital, la anestesia de elección será la general con intubación traqueal; ésta muchas veces estará dificultada por la existencia de trismo, que suele acompañar a estas formas graves. En estos casos deberemos efectuar la intubación nasotraqueal bajo guía fibroscópica.

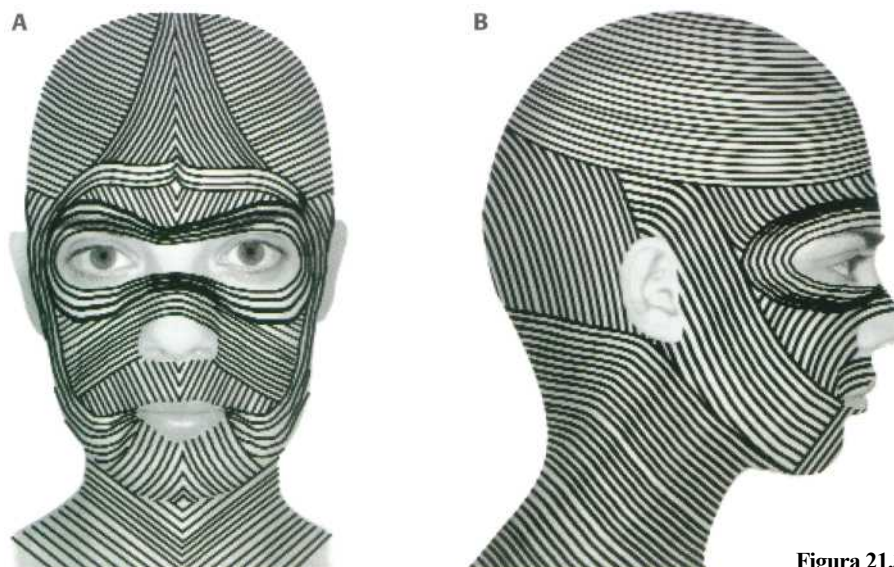
## 21.2. INSTRUMENTAL NECESARIO PARA EL DESBRIDAMIENTO

La mesa operatoria debe contener este material dispuesto de forma convenientemente ordenada (figura 21.2):

- Material para anestesia local.
- Material para separar: abre bocas, separador lingual, separador de Minnesota, etc.
- Bisturí con hojas desechables de los números 15 u 11.
- Tijera de disección curva de punta roma tipo Metzenbaum.
- Pinzas hemostáticas rectas o curvas, sin dientes; según la profundidad del absceso a desbridar, puede ser necesario tener dos juegos de distinta longitud, o sea, tipo Kocher y tipo mosquito.
- Jeringa de 5 cc y agujas estériles para la obtención de material para cultivo microbiológico.
- Batea para recoger la salida de la colección purulenta caso de desbridamiento extrabucal; cuando es intrabucal es necesario un aspirador potente con una cánula gruesa.
- Material de drenaje del tipo Penrose (dedo de guante); en algún caso, si quieren hacerse lavados intracavitarios, puede ser necesario colocar algún tubo de polietileno.



**Figura 21.2.** Instrumental necesario para efectuar un desbridamiento preparado en una mesa operatoria.



**Figura 21.3.** Líneas de Langer. (A) Vista frontal. (B) Visión lateral.

- Eventualmente, si se aprovecha este acto para efectuar la exodoncia: fórceps universales, elevador recto, elevadores de Pott, etc.
- Instrumental de sutura: pinza, portaagujas y tijeras de Mayo. Seda de 3/0 con aguja atraumática C16.
- Gasas estériles para colocar el apósito si la apertura es extrabucal.

## 21.3. INCISIÓN

### 21.3.1. CARACTERÍSTICAS GENERALES

La incisión correcta para un desbridamiento debe cumplir estos 3 requisitos: debe ser suficiente, práctica y estética.

Si bien el cirujano suele tener claro el concepto de "suficiencia" en sus acciones, otros especialistas pueden caer en la tentación de hacer incisiones puntiformes a fin de obtener un buen resultado estético y así lo único que se logra es que se vuelva a cerrar el absceso y se perpetúe la infección. Si en las presentaciones intrabucales bastaría una longitud de 1 cm, para las extrabucales es recomendable efectuar una incisión de unos 2 cm. El error más común al drenar un absceso es realizar una incisión demasiado económica.

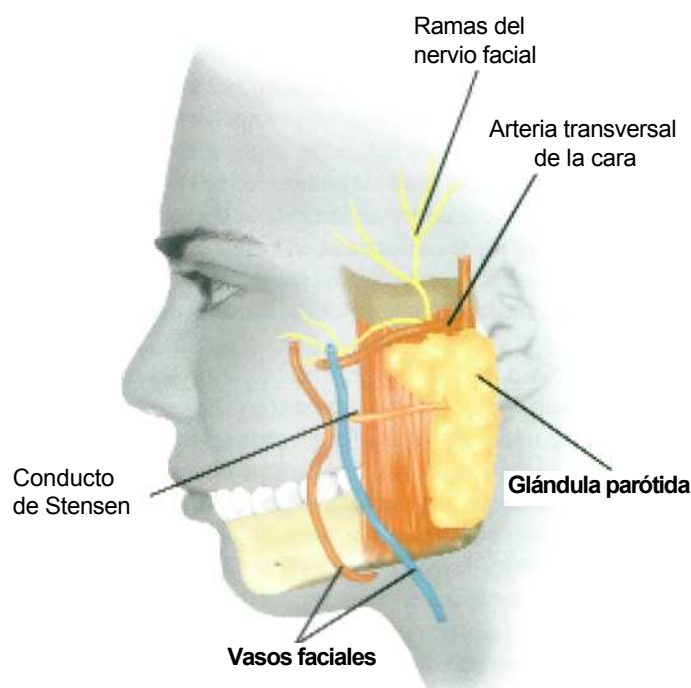
Para ser funcional, la incisión debe practicarse en la parte más declive del absceso despreciando si es necesario aquellos puntos no declives por los que el absceso tiende a desbridarse espontáneamente; así se evita la posibilidad de que la piel se necrose y sobre todo una fibrosis cicatricial excesiva que se produce al incidir en una zona cutánea fina y poco vital.

Finalmente, para obtener un resultado estéticamente satisfactorio, siempre que se pueda se intenta un abordaje intrabucal, pero por desgracia en las formas profundas e importantes, cuyo punto de partida suele ser mandibular y casi nunca en el maxilar superior, ello no suele ser posible. En el caso de que la incisión sea cutánea, deben seguirse preferentemente los pliegues naturales de la cara y el cuello (líneas de Langer) y hay que ser respetuoso con las distintas estructuras anatómicas, que pueden herirse de forma irreversible cuando su presencia no es tenida en cuenta (figura 21.3).

Otra astucia que disponemos para "esconder" la incisión es aprovechar la "sombra" de la mandíbula, es decir, efectuarla siempre justo por debajo de la basilar.

### 21.3.2. ESTRUCTURAS ANATÓMICAS A EVITAR

Cuando el abordaje sea intrabucal hay que tener en cuenta una serie de estructuras superficiales que pueden lesionarse fácilmente. Destá-

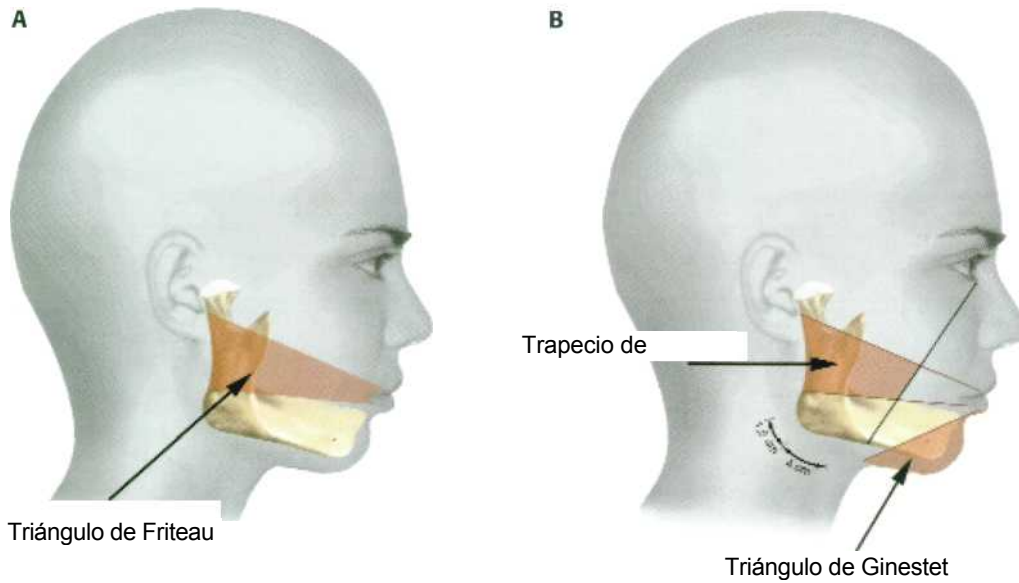


**Figura 21.4.** Estructuras anatómicas superficiales de la cara.

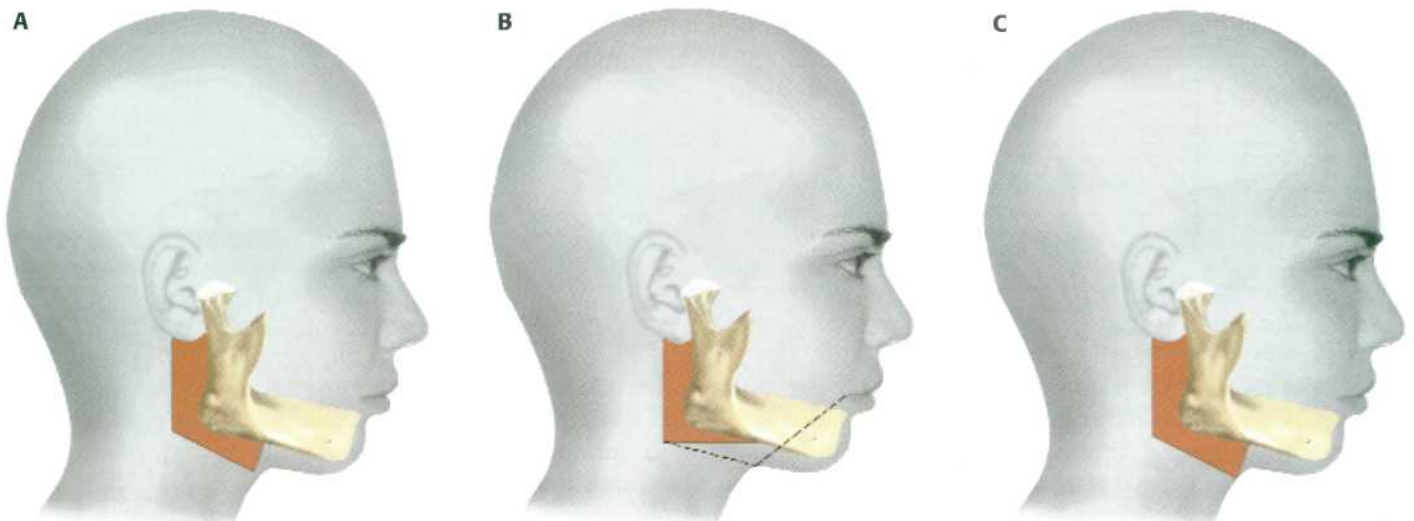
camos entre ellas, en el caso de un absceso vestibular inferior, el nervio mentoniano; si es superior, el nervio infraorbitario y los vasos angulares. Cuando el absceso es palatino, sobre todo hay que evitar los vasos palatinos. Finalmente, cuando el absceso ocupa la región del suelo de la boca se vigilará no dañar la glándula sublingual, el conducto de Wharton, el nervio lingual y la vena sublingual.

Cuando la incisión debe efectuarse fuera de la cavidad bucal, en la gran mayoría de las veces si el espacio afectado es profundo, lógicamente deberán respetarse las estructuras propias de aquella región. Basta únicamente tener en cuenta la topografía de distribución de las ramas del nervio facial, el recorrido de la arteria y de la vena facial, y la disposición del conducto de Stensen (figura 21.4). Sin embargo, clásicamente se han descrito unas "zonas neutras" tanto en la cara como en el cuello, en las que no hay ningún peligro de herir alguna de estas estructuras nobles.





**Figura 21.5.** Zonas neutras de la cara. (A) Triángulo de Friteau. (B) Trapecio y triángulo de Ginestet.



**Figura 21.6.** (A) Cuadrilátero de Poggiolini. (B) Zona de alto riesgo de Finochietto. (C) Modificación de Ziarah de la zona de riesgo.

### 21.3.3. ZONAS NEUTRAS Y DE ALTO RIESGO CERVICOFACIALES

Nos interesan únicamente en la región geniana el triángulo de Friteau y el trapecio de Ginestet; en la región submaxilar el cuadrilátero de Poggiolini, el triángulo de Finochietto y la modificación de Ziarah, y en la región submentoniana, el triángulo de Ginestet.

Así, en la mejilla situamos el triángulo de Friteau, que fue descrito en 1896 con el fin de evitar los troncos principales del nervio facial. Sus límites son un poco aleatorios: una línea superior que parte del lóbulo de la oreja hasta el cuarto externo del labio superior, y una línea inferior que parte del cuarto inferior del borde posterior de la rama ascendente mandibular hasta el cuarto externo del labio inferior (figura 21.5 A).

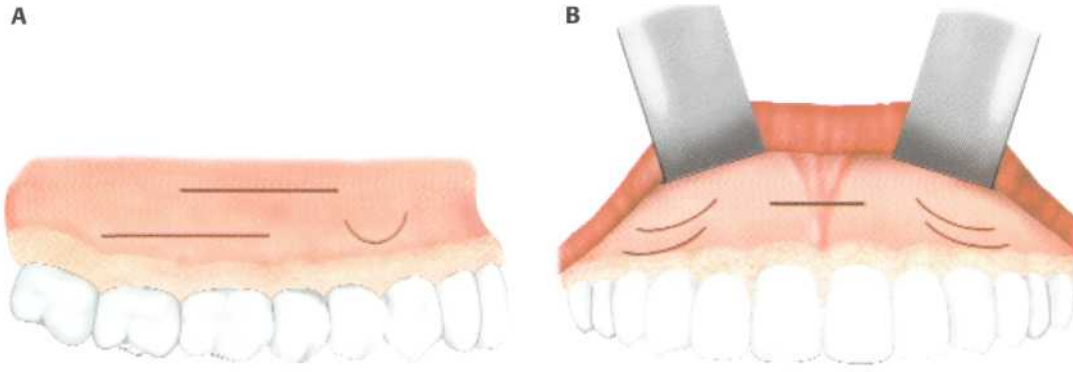
Sin embargo, por el triángulo de Friteau transcurren los vasos faciales, que lo atraviesan en una dirección que Ginestet precisa de la siguiente manera: una línea que parte del centro de la sutura frontonasal y que desciende hasta un punto situado en la basilar mandibular, unos 4 cm por delante del gonión; así queda constituido el trapecio de Ginestet, que es una zona de mayor seguridad respecto al triángulo de Friteau (figura 21.5B).

A nivel submaxilar, Poggiolini describió en 1913 un cuadrilátero a fin de evitar la lesión de las ramas mandibulares del nervio facial (figura 21.6A). Sus límites son:

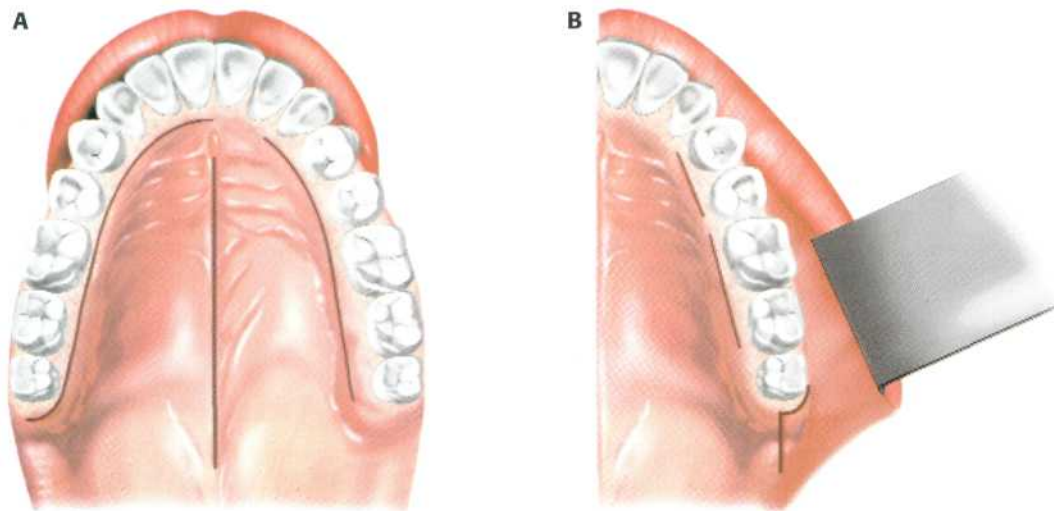
- Posteriormente, una línea vertical que prolongaría el borde posterior de la rama ascendente hasta el borde anterior del músculo esternocleidomastoideo.
- Superiormente, la basilar en sus dos tercios posteriores.
- Anteriormente, una línea vertical formada por la unión entre la comisura labial y un punto situado entre los dos tercios posteriores y el tercio anterior del cuerpo mandibular; esta línea se prolonga hacia abajo.
- Inferiormente, una línea horizontal situada 1,5 cm por debajo de la basilar.

Dentro de este cuadrilátero de Poggiolini, Finochietto definió una zona de alto riesgo, de forma triangular, que con el paciente situado en posición operatoria, es decir, con la cabeza girada forzosamente hacia el lado sano, cambia ostensiblemente el límite inferior: la base del triángulo se forma por una línea que pasa por un punto anterior que es la proyección de la comisura labial hacia la basilar, y otro punto posterior que sería la intersección de una línea que prolongaría el borde superior del cartilago tiroideo con el músculo esternocleidomastoideo (figura 21.6B).

Posteriormente Ziarah, observando la peculiar trayectoria de las ramas mandibulares del nervio facial (más que una sola rama habría va-



**Figura 21.7.** Incisiones para el desbridamiento de un absceso vestibular.



**Figura 21.8.** Incisiones para el desbridamiento de un absceso palatino.

rias en forma casi de plexo), propone aumentar esta zona de peligro en 2 cm tanto posterior como inferiormente (figura 21.6C).

Por último, en la región submentoniana, Ginestet describe una gran zona neutra, mediana, de forma triangular, compuesta por un vértice que es el punto medio del labio inferior, dos lados formados por los vientres anteriores de los músculos digástricos y una base que es el hioides (figura 21.5B).

#### 21.3.4. INCISIONES INTRABUCALES

En la región vestibular la incisión se hará a nivel apical en dirección perpendicular al eje mayor del diente, vigilando las estructuras nobles como, por ejemplo, el nervio mentoniano; de este modo también se evita la posible secuela de una brida cicatricial que podrá ser un obstáculo para una futura prótesis (figura 21.7).

En las regiones palatina y sublingual las incisiones deben ser siempre mediales, nunca transversales, a fin de no herir su contenido anatómico; en el paladar es preferible efectuarla a nivel del surco alveolopalatino mejor que junto al rafe medio (figura 21.8).

En la figura 21.9 se pueden ver las incisiones recomendadas en los abscesos linguales.

#### 21.3.5. INCISIONES EXTRABUCALES

En base a lo expuesto anteriormente -requisitos de la incisión correcta, estructuras anatómicas a evitar, zonas neutras- hay descritas una serie de incisiones cutáneas que pueden considerarse casi específicas para los desbridamientos. La mayoría de ellas son caudales con respecto a la basilar mandibular y siguen las líneas de Langer: así, tenemos la incisión de Lindemann, apta para el absceso parotídeo; la incisión subangulomandibular que permite acceder a espacios más profundos cuando

la vía intrabucal es imposible por trismo; las incisiones submaxilares alta y baja; y las incisiones submentales horizontal y mediana, aunque esta última no sigue ninguna línea de Langer pero presenta la ventaja estética de estar situada en la línea media (figura 21.10).

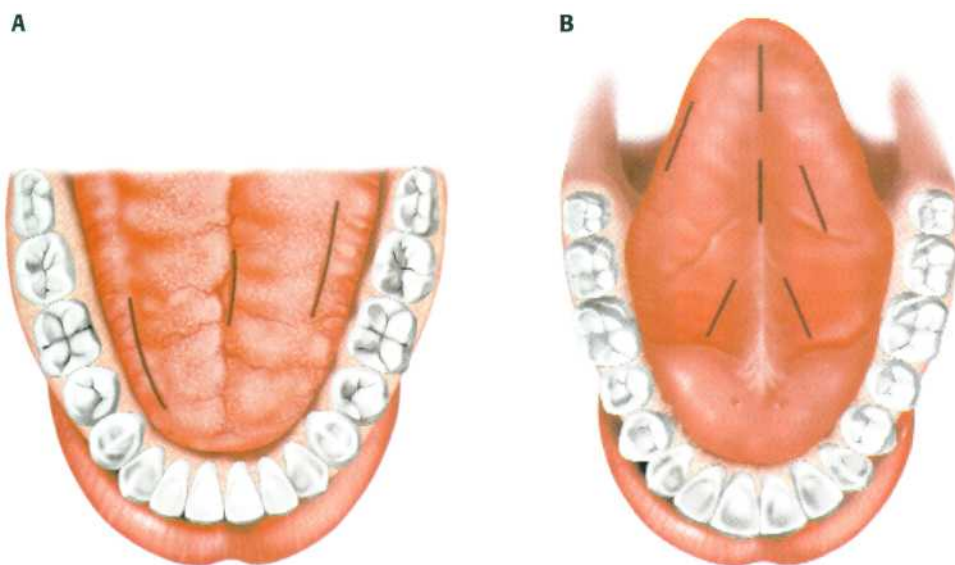
También cabe resaltar como incisión cutánea la incisión temporal oblicua cuyo interés radica en ser la vía de abordaje externo del espacio temporal (figura 21.10).

### 21.4. DESBRIDAMIENTO

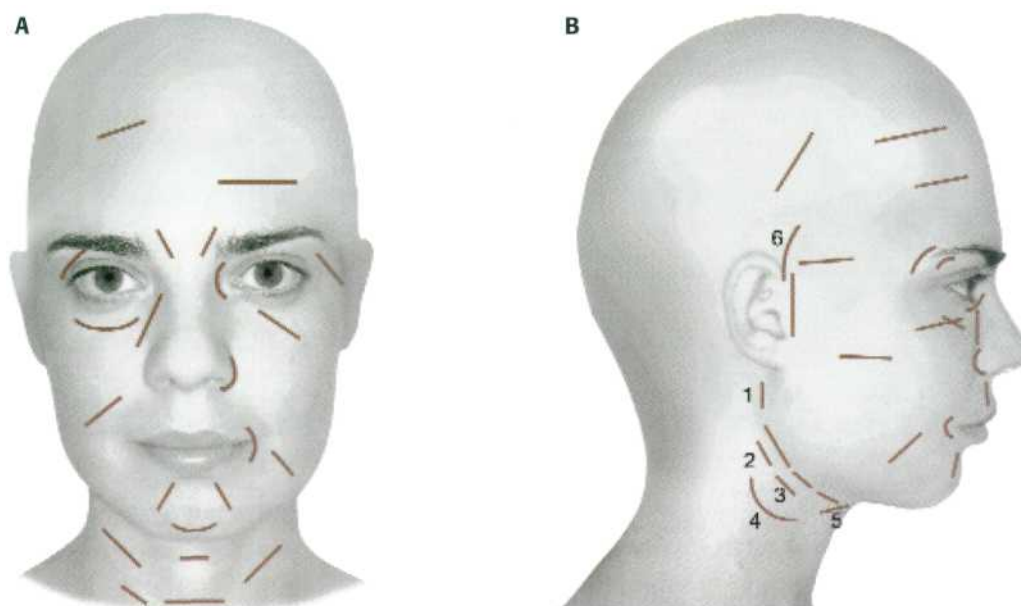
Después de la incisión que efectuamos con hoja de bisturí de los números 11 ó 15, pasamos a introducir una pinza hemostática curva sin dientes tipo mosquito, que penetra cerrada, y que dirigiremos en todas las direcciones de la cavidad del absceso con el fin de ir rompiendo los septos que constituyen las diferentes estructuras anatómicas, básicamente las aponeurosis y también algún músculo superficial como, por ejemplo, el buccinador; esta maniobra se ayuda con la apertura suave y controlada de esta pinza, siempre en una dirección paralela a los elementos anatómicos a respetar. En ocasiones es posible efectuar esta maniobra con el dedo. Con ello se obtiene la salida del material purulento y necrótico, se descomprime el absceso lo que alivia el dolor, además de oxigenar favorablemente el medio alterando el ecosistema que favorece la proliferación de microorganismos anaerobios (figuras 21.11 y 21.12).

### 21.5. DRENAJE

Finalmente se coloca un medio de drenaje que se mantiene durante los días suficientes a tenor de la evolución del proceso; en realidad sue-

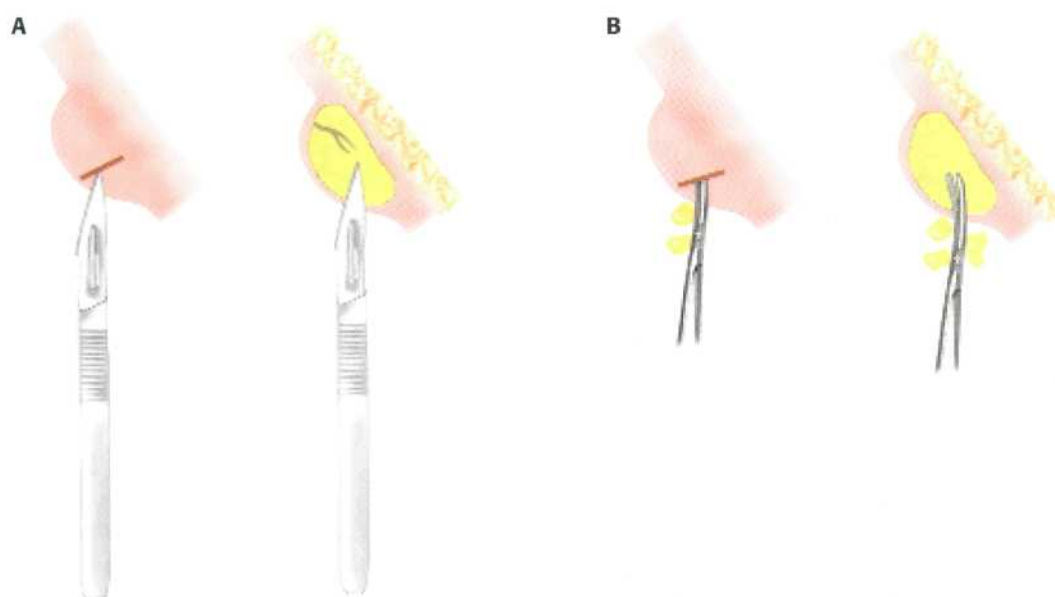


**Figura 21.9.** Incisiones para el desbridamiento de un absceso lingual.



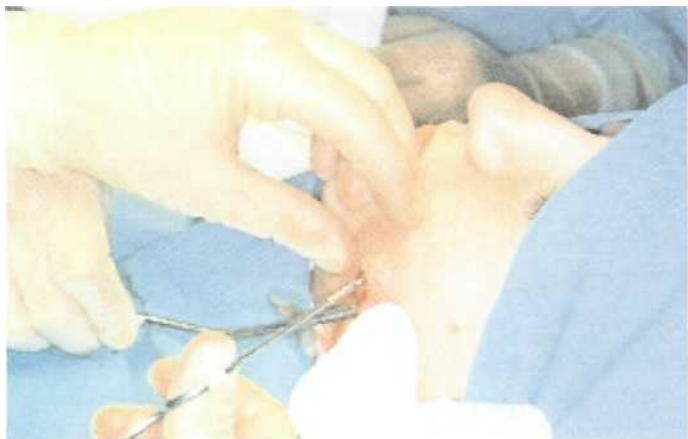**Figura 21.10.** Principales líneas de incisión cutánea adaptadas al desbridamiento de abscesos cervicofaciales. (A) Visión frontal. (B) Vista lateral. Destacamos las incisiones siguientes:

1. Parotídea de Lindemann.
2. Subangulomandibular.
3. Submaxilar alta.
4. Submaxilar baja.
5. Submaxilar horizontal.
6. Temporal oblicua.

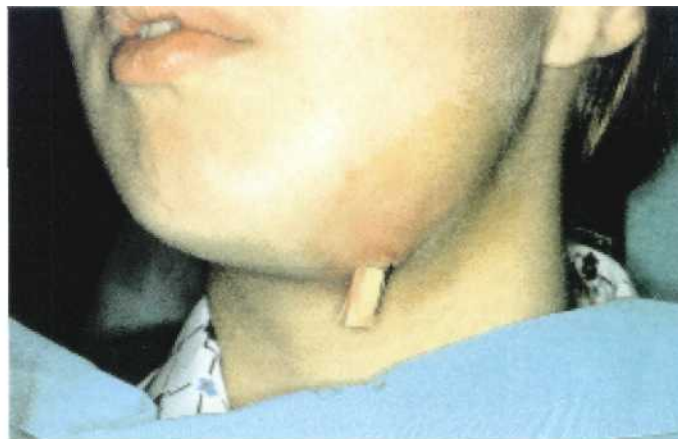

**Figura 21.11.** Desbridamiento del absceso. (A) Incisión con el bisturí con hoja del nº 11. (B) Desbridamiento con una pinza hemostática tipo mosquito.

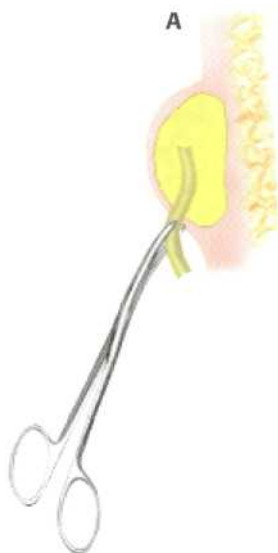



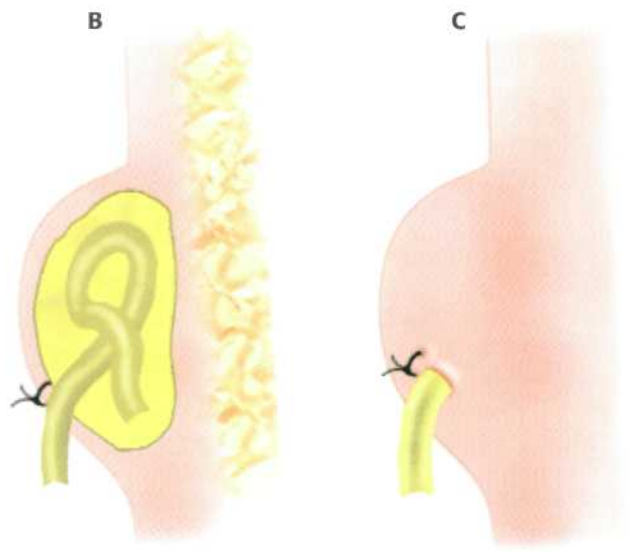
**Figura 21.12.** Desbridamiento con una pinza hemostática curva sin dientes tipo mosquito.



**Figura 21.14.** Drenaje tipo Penrose fijado a uno de los bordes de la herida.



**Figura 21.13.** Colocación de un drenaje tipo Penrose, fijado a un borde de la herida mediante un punto de seda.



len bastar 24-48 horas, pero si se observa que la supuración continúa deberá dejarse los días necesarios. La finalidad de este drenaje es que no se cierre la herida y que por ella vaya eliminándose el material purulento, a la vez que oxigena la zona.

De todas formas, en abscesos de pequeño tamaño, como son los vestibulares, la colocación de un drenaje no suele ser necesaria; en cambio en los voluminosos, en los que afectan espacios profundos, y en las celulitis difusas, su indicación es obvia, y ante tales situaciones puede ser necesario más de una incisión, colocando varios drenajes, que pueden incluso conectarse entre ellos.

Habitualmente se coloca un drenaje de tipo Penrose mediante un dedo de guante o cualquier artificio de goma blanda hipoalérgica que permita su lavado sin perder sus cualidades; no es aconsejable el uso de gasa orillada, ramillete de crin, etc; la razón es que favorecen la coagulación entre sus fibras y por ello obstruyen la salida del contenido purulento (figura 21.13).

El drenaje siempre debe quedar fijado a un borde de la herida mediante un punto doble con seda de 3/0 para no permitir su escape ya que, además de perder toda su eficacia, representaría un factor de riesgo (desplazamiento hacia espacios profundos, aspiración), tanto si el drenaje se ha colocado endobucalmente como por vía externa (figura 21.14). En este tipo de drenaje el hecho de practicar agujeros adicionales no sólo no mejora la eficacia sino que puede acarrear inconvenientes puesto que aumenta la dificultad de su retirada, que es más dolorosa; además existe

el riesgo adicional de que pueda romperse y se quede en el interior del absceso.

En casos graves, sobre todo en las formas difusas, puede estar indicada la colocación de tubos de polietileno con pequeñas perforaciones que permiten un lavado de la cavidad residual y la oxigenación del medio más que una acción *in situ* del antibiótico.

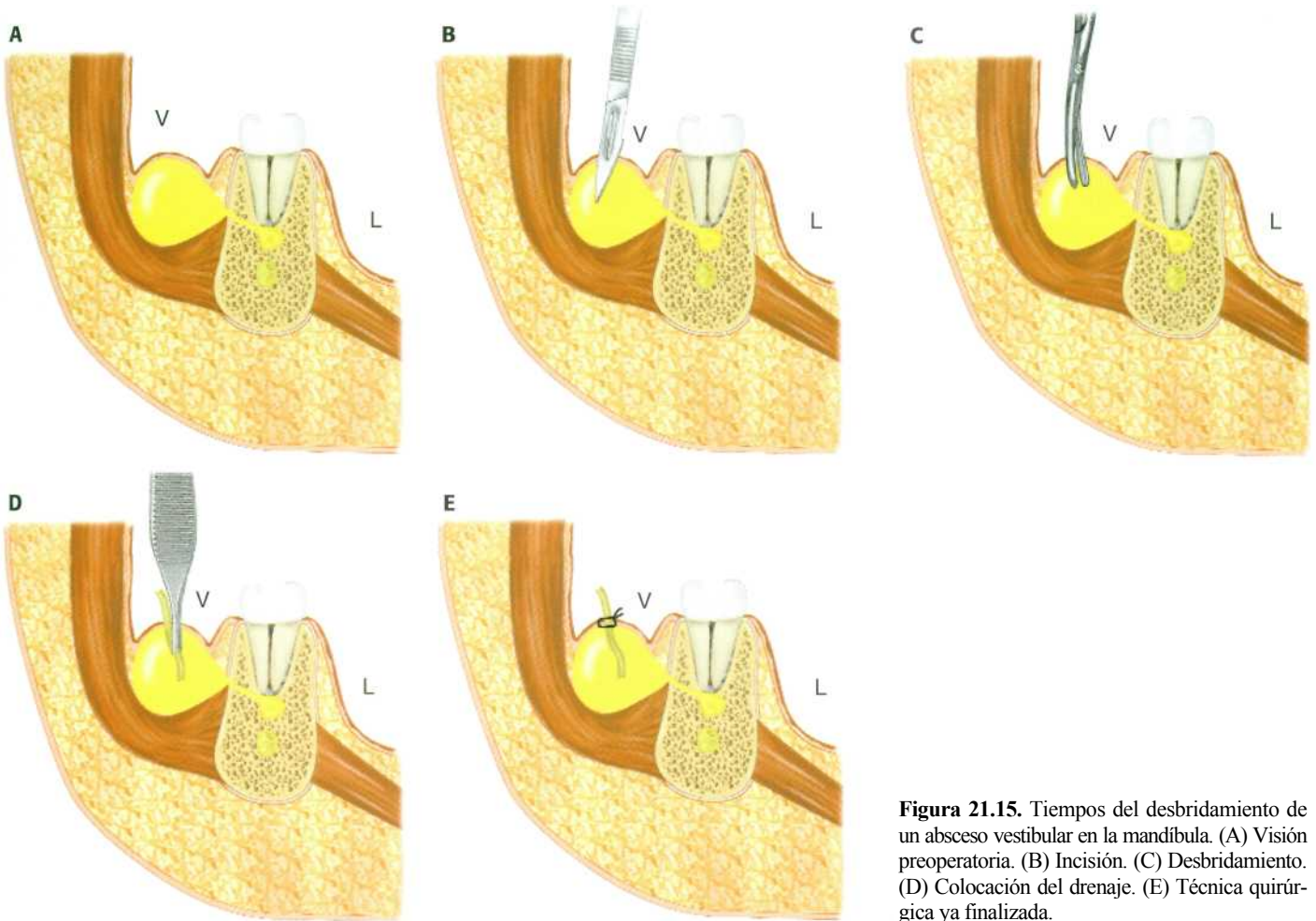
El drenaje debe cubrirse con un apósito formado por gasas que quedará bien sujeto por un vendaje o simplemente por tiras de esparadrapo hipoalérgico; debe renovarse varias veces al día para evitar la maceración de la piel. Cuando se retire el drenaje no se ha de pretender suturar la incisión puesto que el resultado será decepcionante; únicamente se intentará aproximar los bordes de la incisión mediante pequeñas tiras de esparadrapo de papel o bien simplemente se esperará el cierre por segunda intención.

En las figuras 21.15 y 21.16 podemos ver la secuencia del desbridamiento de un absceso por vía intrabucal y por vía cutánea.

## 21.6. PARTICULARIDADES TÉCNICAS SEGÚN EL ESPACIO AFECTADO

### 21.6.1. VESTÍBULO BUCAL

Es obvio que la colección purulenta se evacuará por vía endobucal gracias a una incisión horizontal situada generalmente a nivel del ápice, y la mayoría de las veces resulta innecesaria la colocación de un dre-



**Figura 21.15.** Tiempos del desbridamiento de un absceso vestibular en la mandíbula. (A) Visión preoperatoria. (B) Incisión. (C) Desbridamiento. (D) Colocación del drenaje. (E) Técnica quirúrgica ya finalizada.

naje. Para ello es suficiente efectuar una anestesia local suplementada con un bloqueo troncal cuando ello sea posible (figuras 21.17 y 21.18).

#### 21.6.2. ESPACIO PALATINO

Es aconsejable que la incisión se haga en el punto más declive posible, si puede ser paralelamente al rafe, y lo más cerca del cuello de los dientes para evitar el trayecto de los vasos y nervio palatinos anteriores (figura 21.19). La cantidad de anestesia local es mínima y no suele ser necesaria la colocación de un drenaje, debido a la acción favorecedora de la fuerza de la gravedad.

#### 21.6.3. ESPACIO SUBLINGUAL

La anestesia a efectuar es la del nervio lingual; el abordaje es intrabucal y la incisión se hace en el surco gingivolingual cerca de la cortical interna de la mandíbula, a fin de evitar las estructuras que asientan o recorren superficialmente el espacio sublingual: glándula sublingual, conducto de Wharton, nervio lingual y vena sublingual; el desbridamiento se llevará a cabo de delante atrás. Se dejará un drenaje tipo Penrose suturado en la mucosa alveolar para que no salga con los movimientos linguales (figura 21.20). Al afectarse muchas veces el espacio sublingual opuesto puede ser necesaria una doble incisión; en este caso se colocará un drenaje de Penrose que pasará de un lado a otro.

#### 21.6.4. ESPACIO CANINO

A pesar de que la tumefacción es claramente externa -hay un gran componente edematoso- el abordaje ha de ser endobucal: la incisión se hará dentro de la boca, en lo alto del vestíbulo de la zona correspondiente al canino y al primer premolar superior (figura 21.7). La pinza hemos-

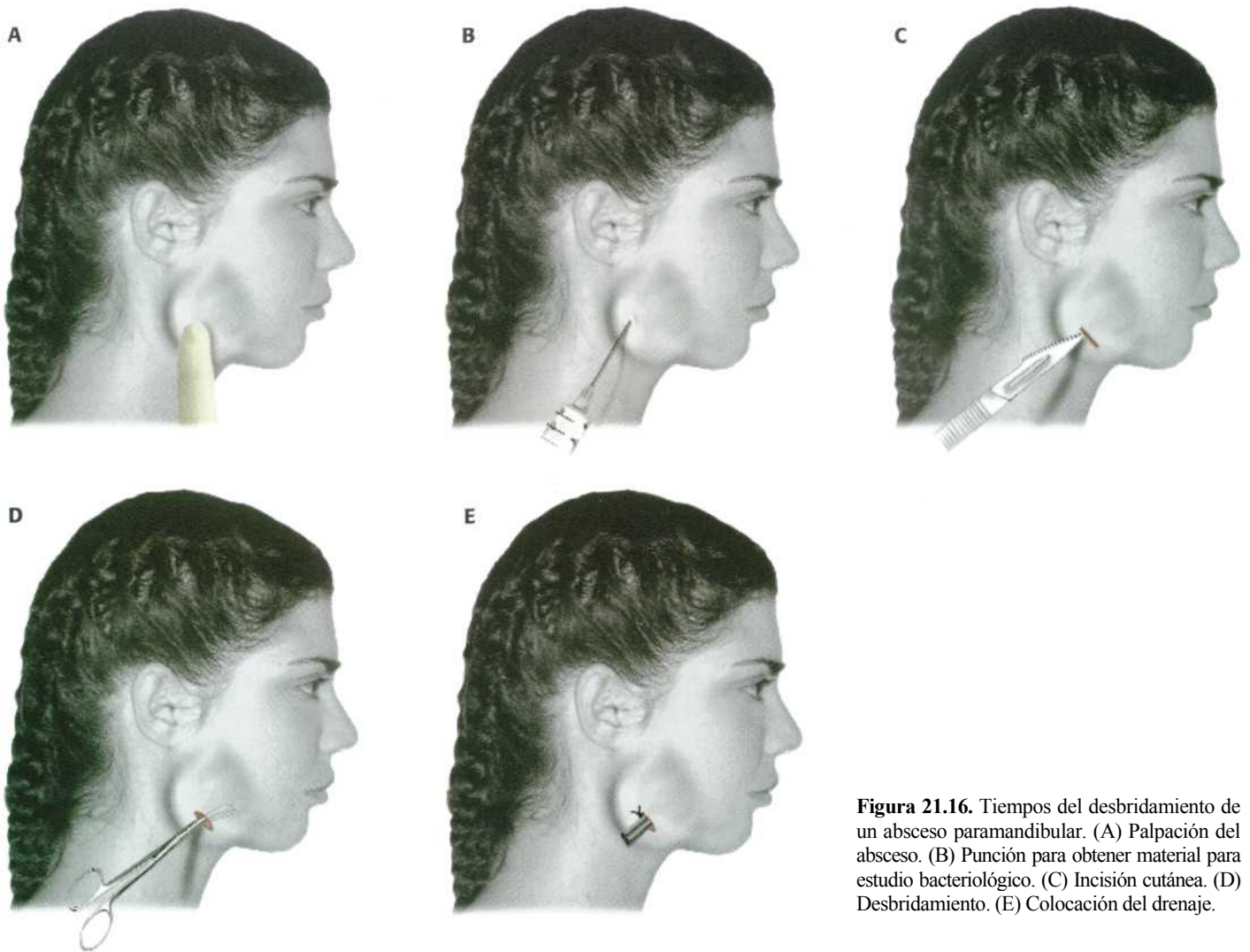
tática se introduce verticalmente, traspasando el músculo canino, a fin de evitar el riesgo de herir los vasos angulares. Se dejará colocado un drenaje de tipo Penrose.

#### 21.6.5. ESPACIO GENIANO

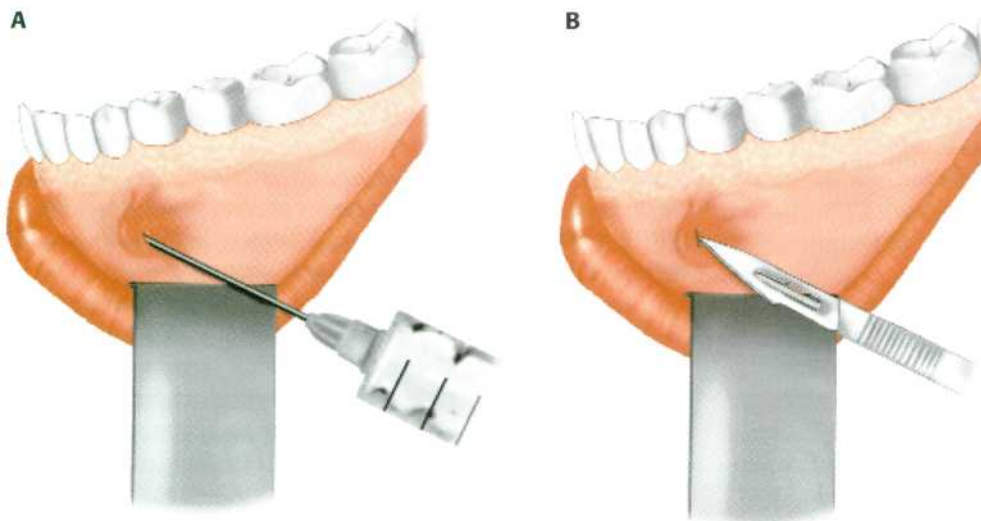
Puede emplearse la vía intra o extrabucal; la elección de la vía depende de varios factores, entre ellos el grado de lesión cutánea -si ya es patente será preferible la vía externa- y la existencia de trismo, aunque ello indica que ya hay diseminación hacia otros espacios más posteriores y más profundos. En este caso, y en prácticamente todos los que iremos comentando a partir de ahora, la anestesia local por sí sola es insuficiente para realizar un desbridamiento correcto.

Si se emplea la vía endobucal, la incisión será horizontal justo en el fondo del vestíbulo, generalmente a nivel de los premolares; una incisión vertical sería muy poco efectiva debido a la contracción muscular, presentando además la posibilidad de herir el conducto de Stensen (figura 21.15). En este caso se debe atravesar mejor que desinsertar el músculo buccinador ya que éste "protege" el absceso cuando se actúa desde la vía intrabucal.

La vía extrabucal se obtiene mediante una incisión horizontal en el borde inferior de la mandíbula aunque el absceso esté claramente situado más alto. La introducción de la pinza hemostática se hace verticalmente de abajo arriba, sin traspasar el músculo buccinador, y sin herir los vasos faciales; caso de lesionarlos se observará una hemorragia tumultuosa que puede cohibirse bien por esta vía, a diferencia de lo que ocurre cuando esto sucede por vía endobucal. Siempre es necesaria la colocación de un drenaje de tipo Penrose que se sutura al borde de la herida cutánea (figuras 21.16 a 21.21).



**Figura 21.16.** Tiempos del desbridamiento de un absceso paramandibular. (A) Palpación del absceso. (B) Punción para obtener material para estudio bacteriológico. (C) Incisión cutánea. (D) Desbridamiento. (E) Colocación del drenaje.



**Figura 21.17.** Desbridamiento de un absceso en el vestíbulo de la zona incisal inferior. (A) Punción para obtener material para el estudio bacteriológico. (B) Incisión y drenaje.

#### 21.6.6. ESPACIO MENTONIANO

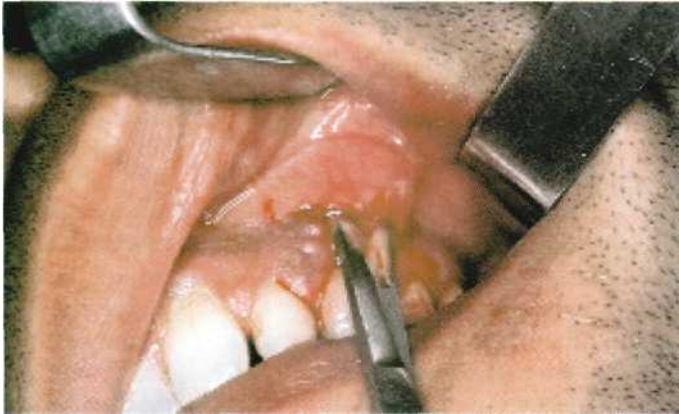Se prefiere la vía endobucal, penetrando mediante una incisión horizontal efectuada en el fondo del vestíbulo de la región incisal inferior (figura 21.22A). Es una región que no ofrece ningún peligro anatómico, por lo que el hecho de atravesar o desinsertar la musculatura mentoniana, en especial el músculo borla del mentón, se efectúa sin problemas. Hay que resaltar que la fuerza de la gravedad y la presencia de la muscula-

tura son los impedimentos naturales para una correcta salida del material purulento; en ocasiones, si el resultado es insatisfactorio, podrá abrirse una vía cutánea (figura 21.22B).

#### 21.6.7. ESPACIO PARAMANDIBULAR

Es posible efectuar su desbridamiento tanto por vía endo como extrabucal. La vía endobucal permite un abordaje a través del vestíbulo in-





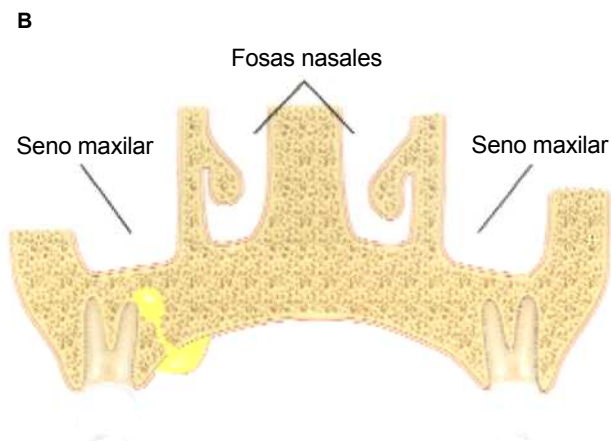
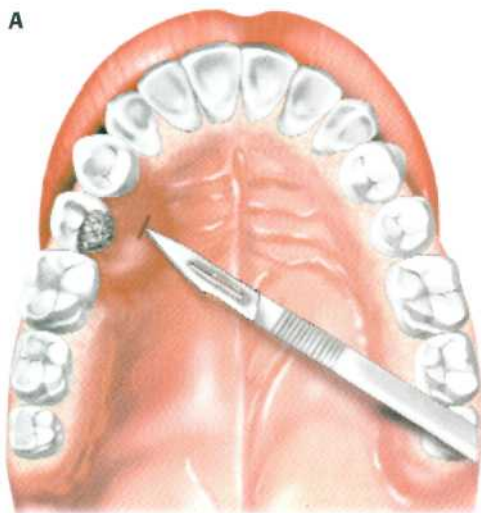
**Figura 21.18.** Desbridamiento de un absceso vestibular superior con salida de pus.

ferior, más estético sin duda, pero con el riesgo de que en caso de herir los vasos faciales, hay que atravesar el músculo buccinador; se crea una situación de emergencia difícil de resolver desde este campo; además, la salida de la colección purulenta queda contra la fuerza de la gravedad (figura 21.15).

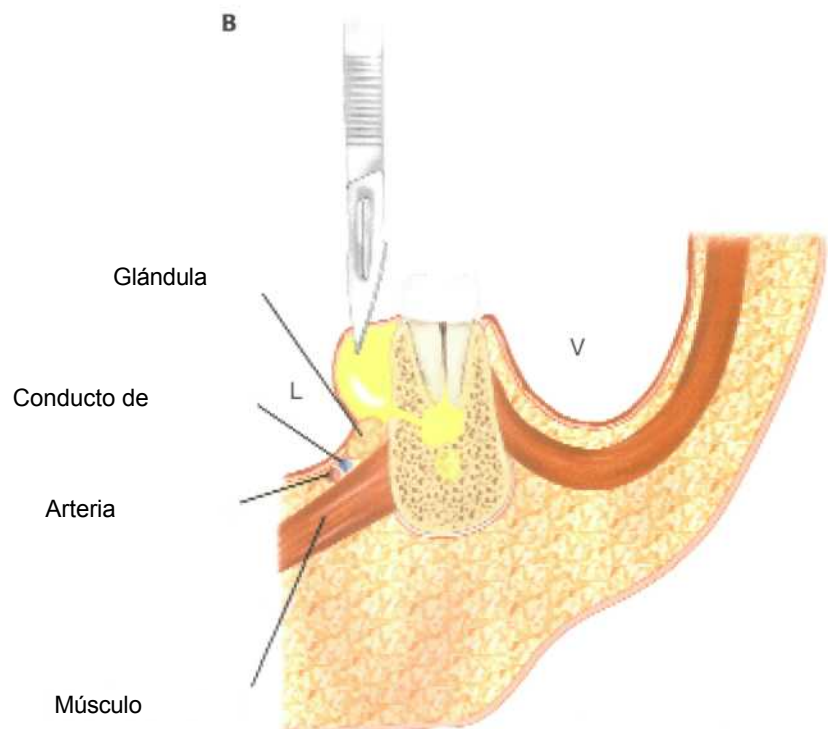
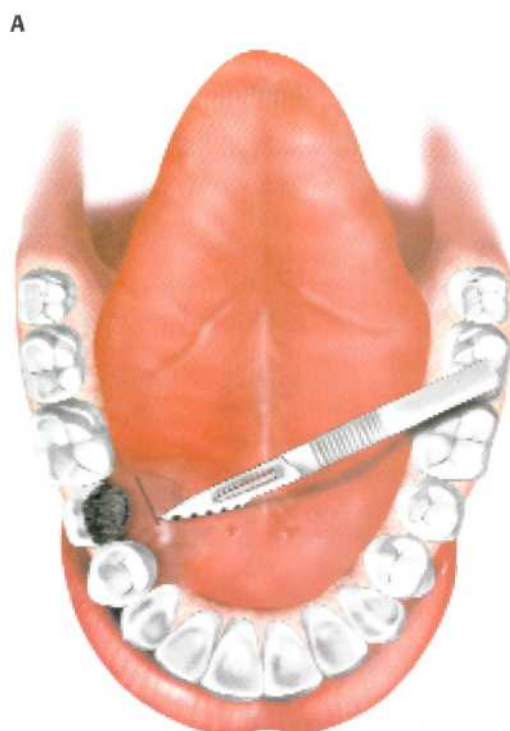
La vía cutánea ofrece un acceso más fácil; debe evitarse la presencia de los filetes de la rama inferior del nervio facial intentando hacer la incisión lo más baja posible y siempre paralela a la basilar mandibular (figura 21.22C).

#### 21.6.8. ESPACIO TEMPORAL SUPERFICIAL

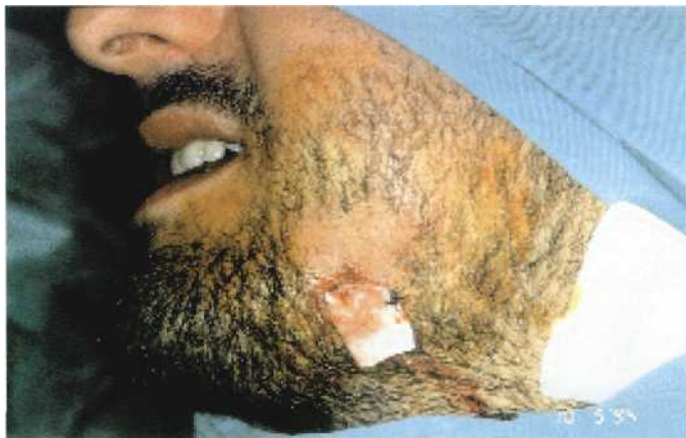El abordaje del espacio temporal superficial es externo, con una incisión en la fosa temporal, uno o dos traveses de dedo por encima del arco cigomático, que sea paralela y posterior a la rama temporofacial del nervio facial, que es la única estructura anatómica a evitar. Así



**Figura 21.19.** Desbridamiento de un absceso palatino. Incisión y drenaje.



**Figura 21.20.** Desbridamiento de un absceso sublingual. Incisión y drenaje.



**Figura 21.21.** Desbridamiento por vía cutánea de un absceso geniano.

caemos en seguida sobre la colección purulenta (figura 21.23 A); puede aprovecharse la zona cabelluda, previo rasurado, para disimular la incisión. Como ya se había comentado anteriormente, en la mayoría de las ocasiones coexistirá con la afectación del espacio temporal profundo; en este caso, el propio músculo temporal impide el acceso hacia esta zona más profunda, por lo que es necesario abrir una segunda vía complementaria endobucal tal como se explicará más adelante.

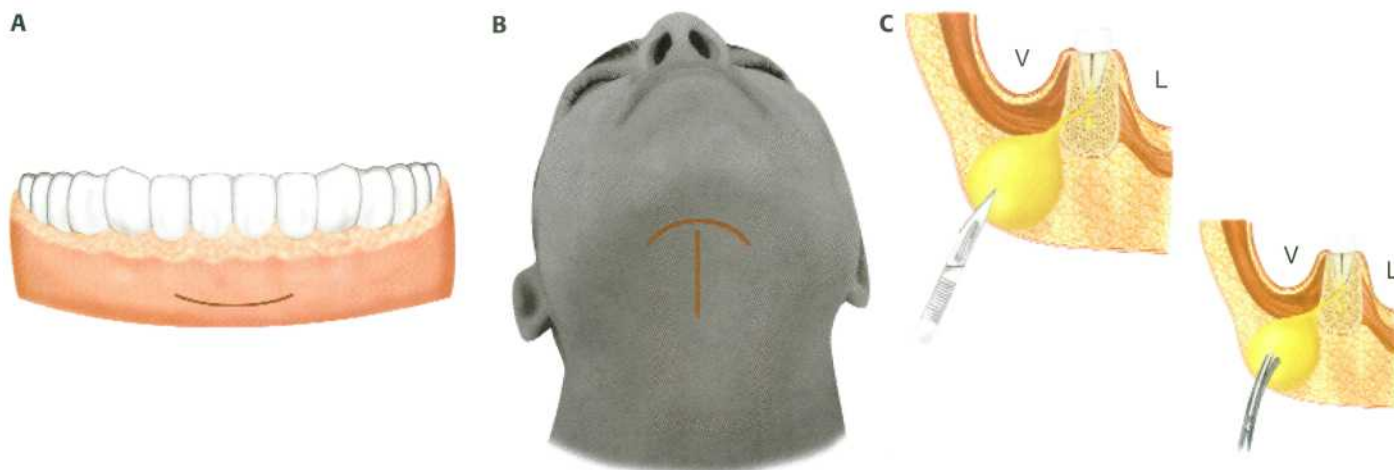### 21.6.9. ESPACIO TEMPORAL PROFUNDO

Si la afectación fuese pura, la vía de abordaje es intrabucal (figura 21.23B y C), y utiliza la misma técnica que para el desbridamiento del espacio cigomático pero introduciendo la pinza hemostática más arriba, hasta tener contacto con el hueso temporal. Esta vía no es posible a menudo ya que el trismo presente lo impide.

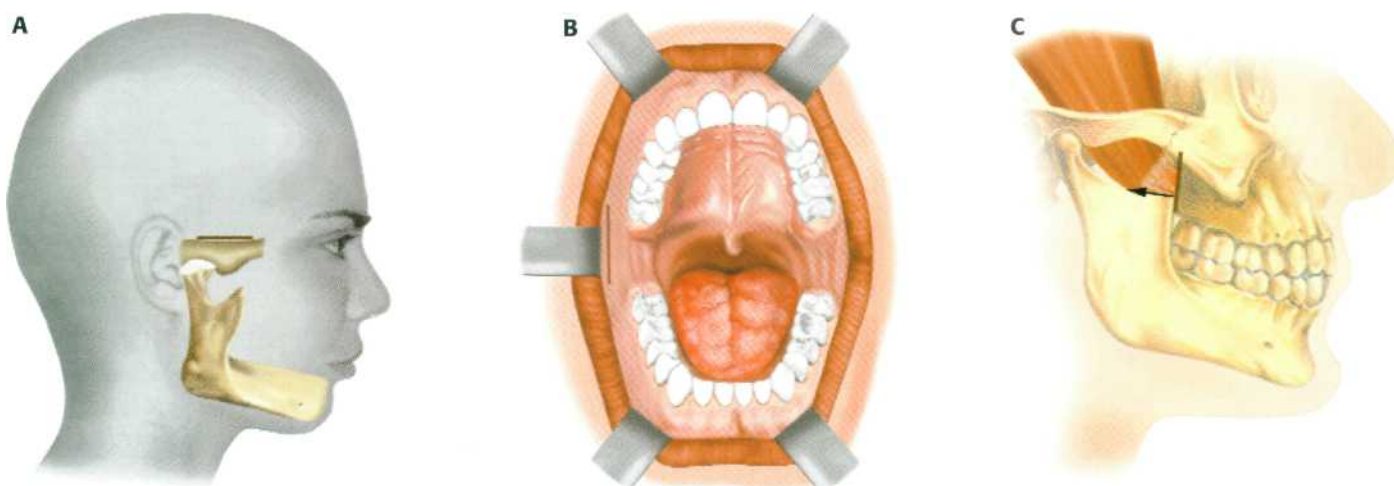
Así pues, y dado que en la mayoría de los casos coexiste con la implicación del espacio temporal superficial, podrá aprovecharse la vía cutánea, traspasando el músculo hasta llegar al hueso temporal. Acto seguido, con un instrumento largo y romo se va descendiendo hasta llegar al fondo del vestíbulo correspondiente a la zona de la tuberosidad del maxilar superior, efectuándose una contraapertura. Es más conveniente en este caso dejar colocado un drenaje mediante un tubo de polietileno agujereado gracias al cual pueden realizarse lavados de dichos espacios que tendrán, además de un efecto de arrastre, la finalidad de oxigenar el medio (figura 21.24).

### 21.6.10. ESPACIO CIGOMÁTICO

Si no hay trismo puede accederse a este espacio por vía endobucal efectuando una incisión vertical, lo más alta posible, justo por dentro del borde anterior de la rama ascendente mandibular. Acto seguido se introduce la pinza hemostática hacia arriba siguiendo la cara medial de la apófisis coronoides pero sin llegar a sobrepasar el agujero cigomático.

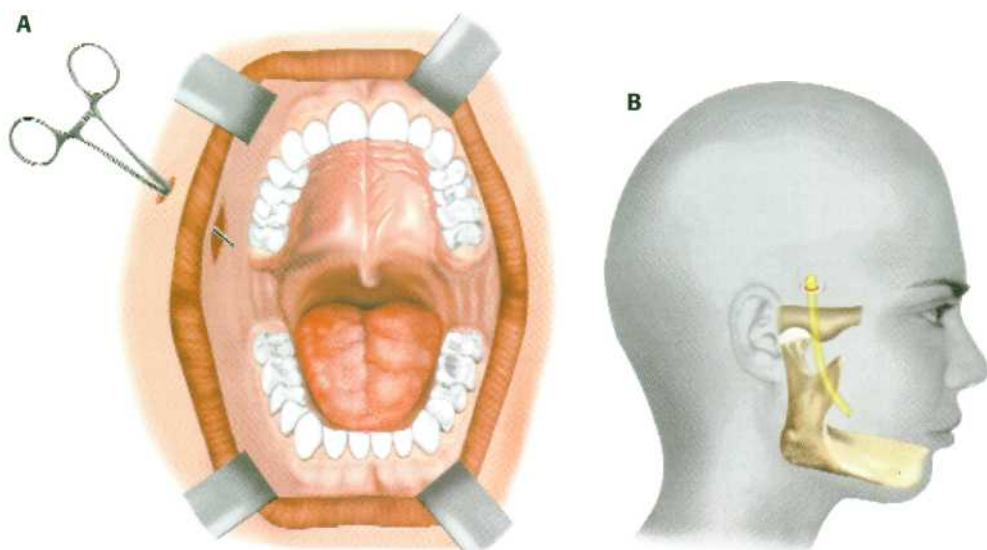


**Figura 21.22.** (A) Incisión de abordaje endobucal del espacio mentoniano. (B) Incisiones en un desbridamiento por vía cutánea de un absceso del espacio mentoniano. (C) Desbridamiento extrabucal de un absceso del espacio paramandibular.

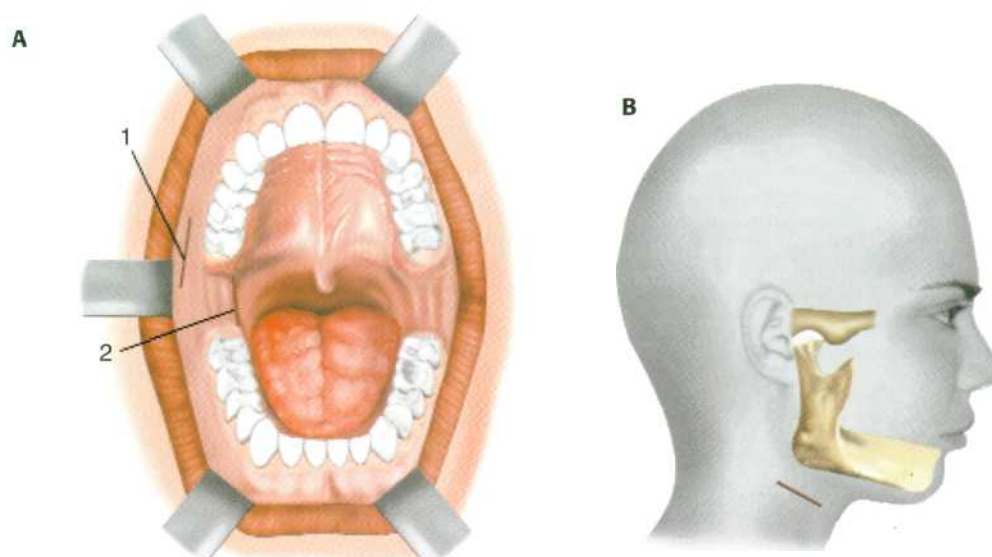


**Figura 21.23.** (A) Incisión cutánea de abordaje al espacio temporal superficial. (B) Incisión intrabucal de abordaje a los espacios temporal profundo y cigomático. (C) Perspectiva externa de la incisión intrabucal.





**Figura 21.24.** Desbridamiento del espacio temporal. (A) Comunicación de los abordajes externo e intrabucal. (B) Colocación de un tubo de polietileno como drenaje.



**Figura 21.25.** (A) Incisiones de drenaje de abscesos del espacio maseterino (1) y del espacio pterigomandibular (2). (B) Abordaje extrabucal del espacio maseterino.

Tenemos que dejar un drenaje de tipo Penrose bien sujeto a los labios de la herida mucosa a fin de que no pueda escaparse hacia la profundidad (figura 21.23).

Cuando existe trismo severo hay que efectuar el mismo abordaje externo descrito para el desbridamiento y la contraapertura del espacio temporal profundo. Caso de que no se haga esta contraapertura, la fuerza de la gravedad y el largo camino a recorrer hacia arriba por la colección purulenta serán dos factores que ensombrecerán el éxito de este desbridamiento (figura 21.24).

#### 21.6.11. ESPACIO MASETERINO

El abordaje es intrabucal mediante una incisión vertical sobre la línea oblicua externa de la mandíbula que desciende anteriormente siguiendo el surco gingivovestibular hasta el nivel del segundo molar inferior. Después de visualizar la inserción del masetero, se introduce una pinza hemostática corta entre el músculo y la cara externa de la rama ascendente, y se deja un drenaje de tipo Penrose (figura 21.25 A).

Caso de que haya trismo intenso debe efectuarse un abordaje extrabucal; para ello se practica una incisión a la altura del ángulo mandibular, un través de dedo por debajo del mismo, para evitar el nervio facial. Acto seguido se incide la inserción del músculo en la cara inferior del ángulo mandibular, y se introduce una pinza hemostática, con la que se va ascendiendo (dos centímetros son suficientes), entre músculo y

hueso. Finalmente se deja colocado un drenaje de tipo Penrose (figura 21.25B).

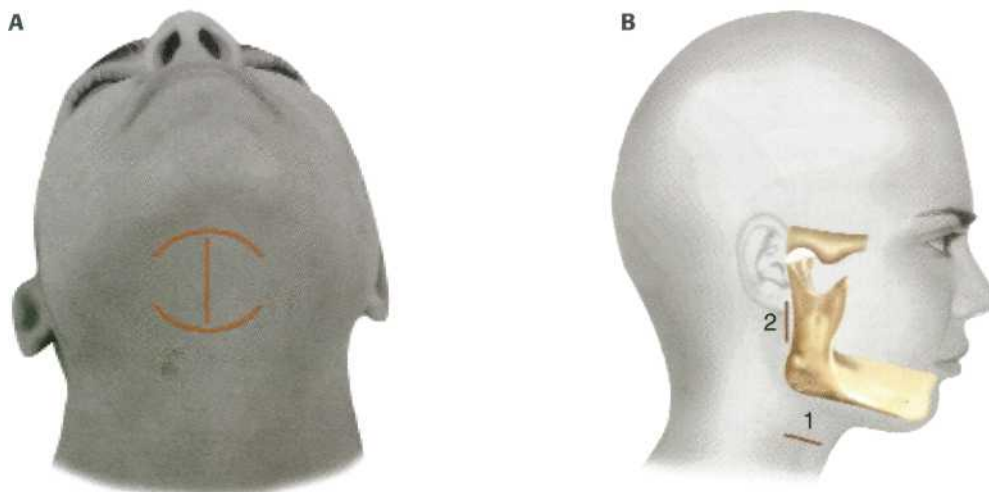
#### 21.6.12. ESPACIO PTERICOMANDIBULAR

El desbridamiento de este espacio siempre es difícil por el trismo existente; la vía de abordaje, a pesar de ello, debe ser intrabucal. La incisión se efectúa verticalmente en la mucosa de la cara medial de la rama ascendente, aproximadamente al nivel de la punción de la anestesia troncular del nervio dentario inferior. El desbridamiento se lleva a cabo con una pinza hemostática larga y curva; Ginestet recomienda el uso de un instrumental específico tal como las pinzas de Lubet-Barbon, cuya forma favorece esta maniobra, que debe ser muy cuidadosa; finalmente se coloca un drenaje de tipo Penrose (figura 21.25A).

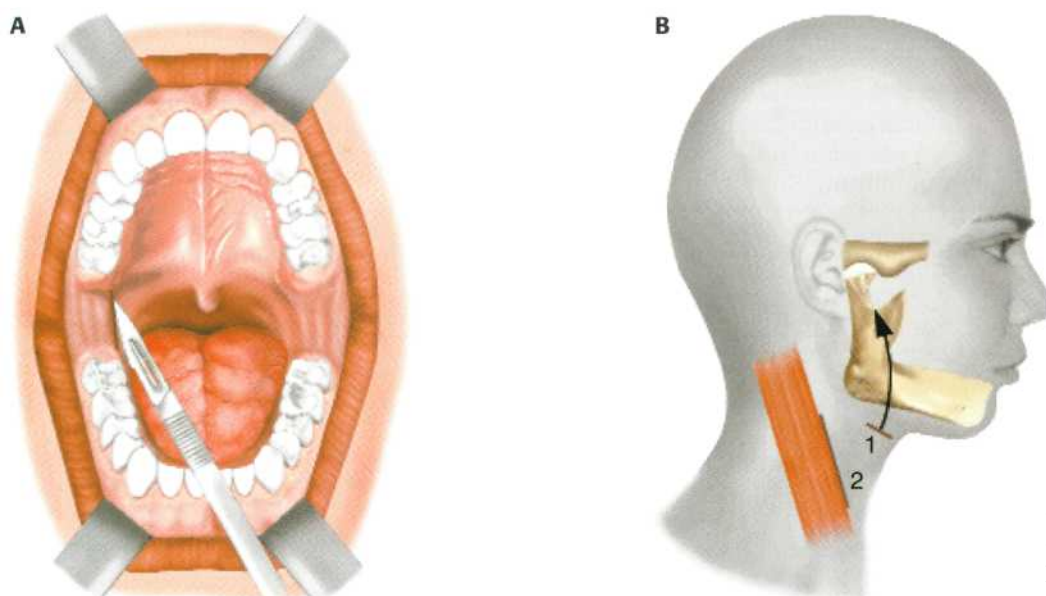
#### 21.6.13. ESPACIO SUBMENTONIANO

El abordaje es cutáneo por ser más cómodo y exento de riesgo; la incisión para el desbridamiento de este espacio presenta la particularidad, recordemos que es una zona neutra, de que puede tener distintos diseños: mediana cuando se aprovecha la línea media, transversal cuando es paralela al hioides o curvilínea si sigue el contorno de la sínfisis mandibular (figura 21.26A). En casos graves, con participación de los espacios submaxilares, se harán varias incisiones, una principal mediana vertical y dos accesorias laterales también verticales.





**Figura 21.26.** (A) Drenaje de abscesos del espacio submentoniano. Incisión horizontal en la línea media o bien incisiones curvilíneas. (B) Incisiones para el absceso submaxilar (1), y el parotídeo (2).



**Figura 21.27.** (A) Abordaje intrabucal del espacio faríngeo lateral. (B) Incisiones cutáneas para acceder a los espacios faríngeos: (1) Espacio faríngeo lateral.

(2) Espacio retrofaríngeo.

delicadas ramas del nervio facial. Se coloca después un drenaje de tipo Penrose.

La penetración de la pinza hemostática dependerá de la extensión del proceso; en las formas puras no hace falta profundizar, y se respeta el músculo milohioideo; tampoco es necesario practicar una contraapertura bucal. Si el caso no es complicado, bastará con asegurar el drenaje con un drenaje de tipo Penrose.

#### 21.6.14. ESPACIO SUBMAXILAR

El abordaje es extrabucal, con una incisión horizontal en el borde inferior de la tumefacción, dos dedos por debajo de la basilar mandibular (figura 21.26B). Con la pinza hemostática se traspasará el músculo cutáneo del cuello y la aponeurosis cervical superficial, sin herir los vasos faciales ni la rama inferior del nervio facial, todas ellas estructuras anatómicas superficiales. En los casos simples no es necesaria la contraapertura bucal; se termina colocando un drenaje de tipo Penrose.

#### 21.6.15. ESPACIO PAROTÍDEO

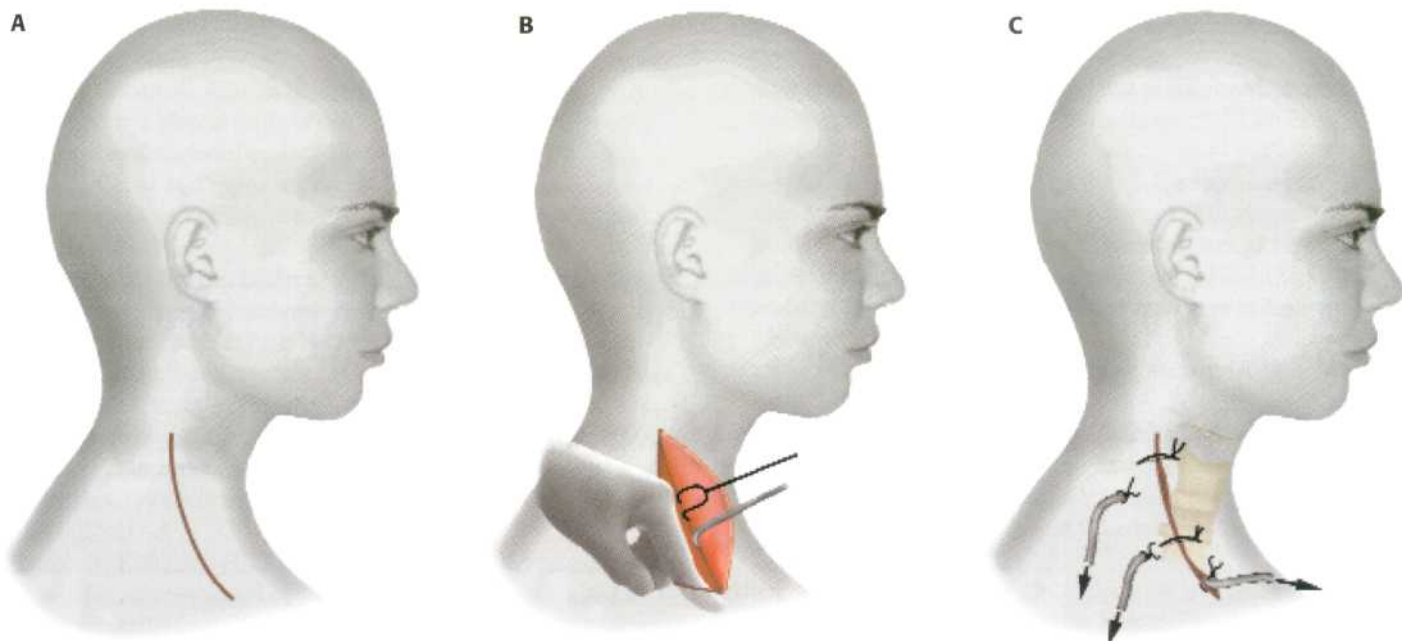
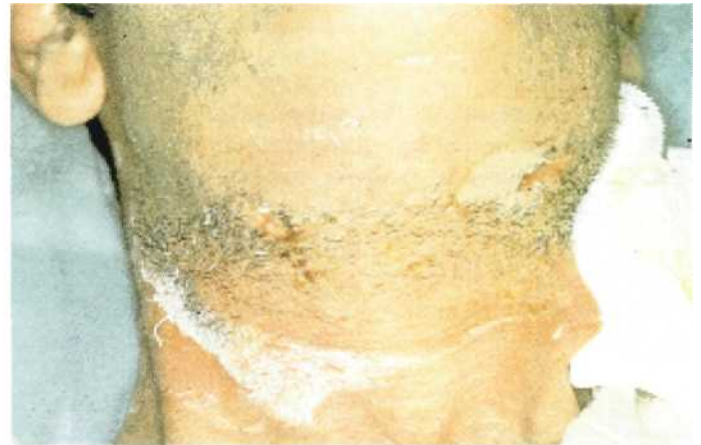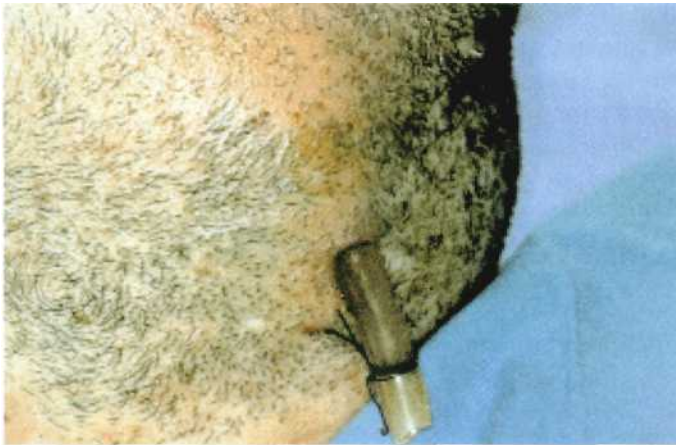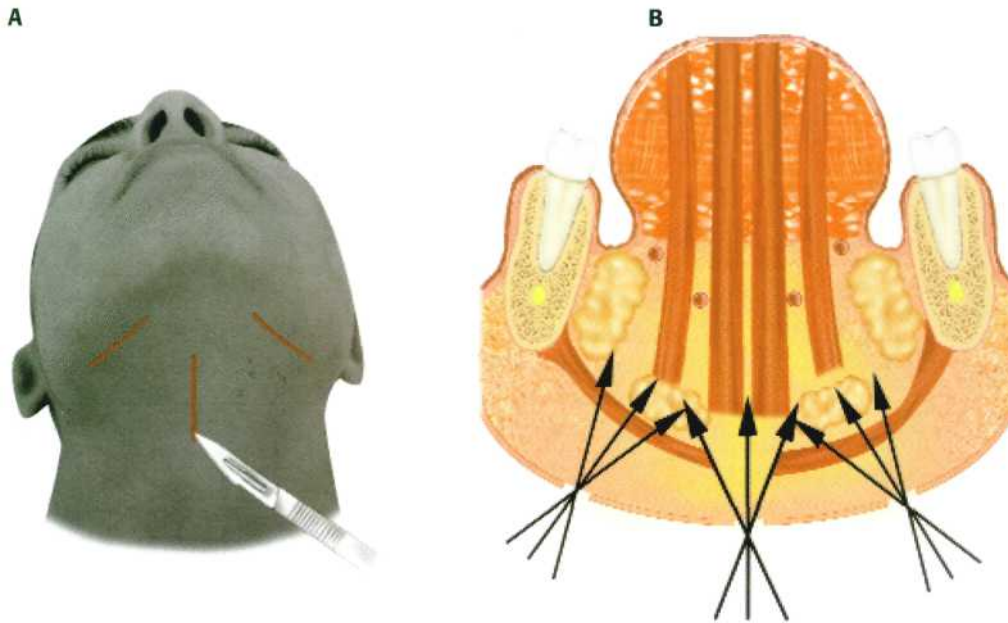
Se practicará una incisión retromandibular alta, similar a la que se haría para el abordaje de la rama ascendente por vía cutánea (figura 21.26B). El desbridamiento ha de ser muy cuidadoso para no desestructurar la glándula parótida -en los casos raros en los que la infección de este espacio no se deba a patología glandular- y para no herir las

#### 21.6.16. ESPACIOS FARÍNGEOS

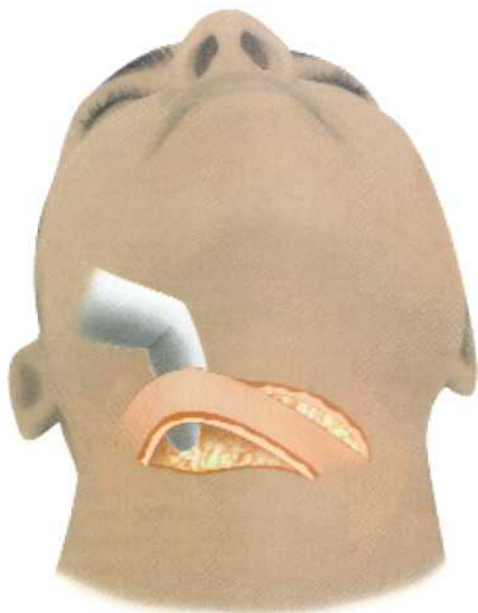El espacio faríngeo lateral se puede abordar mediante una incisión similar a la efectuada para el desbridamiento del espacio pterigomandibular pero en este caso la pinza hemostática se lleva en dirección posteromedial, a lo largo de la superficie profunda del músculo pterigoideo interno, hasta llegar al espacio faríngeo lateral (figura 21.27A).

Si no se puede acceder por esta vía endobucal, puede emplearse un abordaje externo mediante una incisión por debajo del ángulo de la mandíbula, conocida como incisión de Dingman; la pinza hemostática se dirige hacia arriba y adentro para ir a buscar igualmente la superficie profunda del músculo pterigoideo interno que nos guiará hasta el espacio laterofaríngeo (figura 21.27B).

Los abscesos del espacio retrofaríngeo suelen resolverse con el desbridamiento del espacio parafaríngeo; si fuera necesario, también pueden resolverse mediante una incisión intrabucal practicada verticalmente en la mucosa de la pared faríngea por fuera de la línea media. El paciente debe estar en posición de anti-trendelenburg para evitar la aspiración del contenido del absceso.



**Figura 21.31.** Tratamiento quirúrgico de la mediastinitis. (A) Incisión en el borde anterior del músculo esternocleidomastoideo. (B) Disección con el dedo a través del espacio pretraqueal hasta llegar a la bifurcación traqueal. (C) Colocación de drenajes aspirativos en el cuello y en el mediastino.



**Figura 21.32.** Incisiones cervicales ante una fascitis necrotizante. La disección es amplia y se efectúa con el dedo.

Cuando hay posibilidades manifiestas de que el absceso se rompa al introducir el tubo de intubación nasotraqueal -peligro de aspiración bronquial-, puede estar indicada la traqueostomía previa o bien intentar el desbridamiento desde una vía externa; para ello es necesaria una incisión a lo largo del borde anterior del músculo esternocleidomastoideo,

y tras separar la vaina carotídea, se accederá al músculo constrictor inferior de la faringe (figura 21.27B).

## 21.7. TRATAMIENTO DE LAS FORMAS GRAVES

En las formas difusas como las celulitis gangrenosas, cuyo prototipo es la angina de Ludwig, el tratamiento es multidisciplinario pero sin duda la acción que salvará la vida del paciente es el desbridamiento profiláctico. Más correcto sería hablar de "desbridamientos" ya que deben efectuarse por varias vías como las cutáneas, por los dos espacios submaxilares y por el submentoniano; en este último, es recomendable efectuar varias incisiones: mediana y laterales, y endobucalmente, dos vías sublinguales; debe establecerse la comunicación entre todas estas vías a fin de garantizar, más que la evacuación del pus, una buena oxigenación de estos espacios (figuras 21.28 y 21.29). Aquí está indicada la colocación de tubos de drenaje de polietileno más que drenajes de Penrose (figura 21.30).

Sin embargo es imprescindible el control del estado general del paciente y vigilar estrechamente sus constantes ya que existe un estado febril, una septicemia y una deshidratación importantes; además de las medidas de reposición parenteral de fluidos y electrolitos, de la antibioticoterapia *larga manu* (a dosis plenas), en este caso es importante la administración de corticosteroides. Debe valorarse muy bien el grado de dificultad respiratoria del paciente por la posibilidad de tener que efectuar una intubación profiláctica; cuando ésta no es posible, sólo quedará el recurso de la traqueostomía.

En las figuras 21.31 y 21.32 podemos ver la secuencia operatoria en un caso de mediastinitis y el tratamiento quirúrgico de la fascitis necrotizante de la región cervical.





## Sinusitis odontogénica

Cosme Gay Escoda, Leonardo Berini Aytés

### 22.1. EL SENO MAXILAR

El seno maxilar suele ser el mayor de los senos paranasales y se aloja principalmente en el cuerpo del hueso maxilar superior. También se le denomina antro de Highmore, porque este antro (término que significa cavidad o espacio hueco en el hueso) fue descrito por primera vez por Nataniel Highmore, anatomista inglés del siglo XVII.

#### 22.1.1. DESARROLLO DEL ESQUELETO BUCAL Y NASAL

Cada maxilar se desarrolla a partir del contorno lateral membranoso de la cápsula nasal del condrocraqueo, a excepción de las zonas superior y posterior donde esta cápsula se osifica (lámina papirácea del etmoides) y anterior, donde persiste su estructura cartilaginosa (ala de la nariz).

La cápsula nasal del condrocraqueo no tiene suelo; con el desarrollo de su apófisis palatina, el maxilar formará uno, al lado del esbozo cartilaginoso del cornete maxilar. Este suelo se completa por detrás con la apófisis palatina del hueso palatino.

Por dentro de la pared lateral del maxilar primitivo, nace una pared interna, que subdivide la cavidad nasal primitiva en una zona interna o cavidad nasal propiamente dicha y una externa que será el seno maxilar.

La cápsula nasal del condrocraqueo se reabsorbe, salvo en la porción etmoidal, que se osifica, y en la zona anterior, donde persiste.

El maxilar fetal tiene un desarrollo deficiente en altura, sobre todo en la región infraorbitaria; los alvéolos dentarios parecen alojarse en el suelo de la órbita. El agujero infraorbitario está más cerca del reborde alveolar que del orbitario. Este débil crecimiento en altura es característico de toda la cara, y suele ser muy marcado en el recién nacido, pero esta desproporción desaparece con la erupción de los dientes temporales y posteriormente de los dientes permanentes.

El seno maxilar es el primero de los senos paranasales en desarrollarse y se constituye a las 10 semanas de vida a partir de un saco mucoso nacido por la invaginación de la mucosa del meato nasal medio, es decir, en el territorio del futuro esqueleto etmoidal. Este saco mucoso se encuentra flojamente enclavado en el ángulo que forman la pared externa de la cápsula nasal del condrocraqueo con el esbozo cartilaginoso del cornete maxilar. En este estadio el maxilar ya ha adquirido un cierto desarrollo, extendiéndose por fuera y contra la pared capsular por su apófisis ascendente, por la cara externa del futuro seno maxilar; se expande igualmente por debajo del cornete maxilar por su apófisis palatina; debajo de este cornete se forma el esbozo de la futura pared interna del seno.

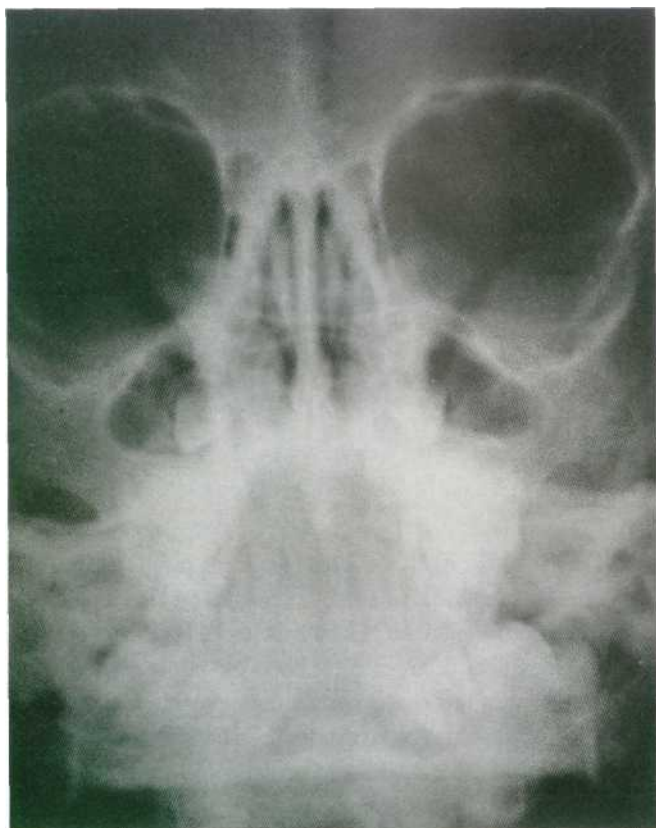El seno mucoso se va desarrollando, en relación estrecha con la pared externa de la cápsula nasal; cuando esta pared se reabsorbe, al igual que la raíz del cornete maxilar cartilaginoso, el seno se encuentra rodeado por un esqueleto óseo sobre el cual se aplica exactamente.

En el sexto mes de vida fetal el seno maxilar está poco marcado, es una simple fosita. En el recién nacido está más individualizado y un año después, su tamaño no sobrepasa aún el nivel del canal infraorbitario; el suelo y el techo del seno están a una distancia mínima el uno del otro.

A los 20 meses, el seno se extiende hasta la cercanía del germen del primer molar permanente.

El seno maxilar irá creciendo al mismo tiempo que crece todo el hueso maxilar superior, siguiendo el desarrollo general de la cara, pero también la erupción de los dientes, puesto que los gérmenes dentarios ocupan un importante espacio en el hueso a nivel de la arcada alveolar y de la tuberosidad.

A los 6 años, el seno maxilar sobrepasa en unos 15 mm el canal infraorbitario y se insinúa en la apófisis malar (figura 22.1). Hacia los 12 años, después de la erupción del segundo molar permanente, ya ha adquirido casi el tamaño y forma del adulto, aun-



**Figura 22.1.** Tamaño del seno maxilar en un niño de 6 años (radiografía en proyección de Waters).

que ésta será definitiva después de la erupción del tercer molar (18-25 años), abarcando también la zona más posterior de la tuberosidad maxilar (figura 22.2).

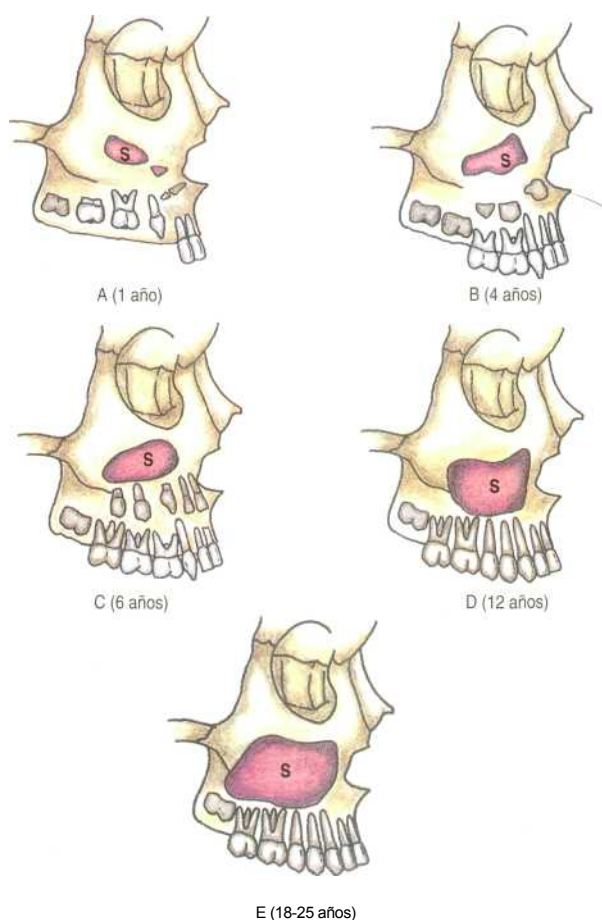
A partir de los 15 años, su suelo, que estaba por encima de las cavidades nasales, se sitúa un poco por debajo de éstas. El seno maxilar ha ido, pues, aumentando de tamaño, independientemente de los fenómenos de erupción dentaria, por los procesos de reabsorción interna y de aposición externa.

Cuando finaliza el crecimiento dentomaxilofacial, el seno maxilar adquiere sus características anatómicas definitivas. Los dientes y el seno maxilar tienen las relaciones de contigüidad clásicas, que están sujetas a variaciones individuales.

### 22.1.2. ANATOMÍA DEL SENO MAXILAR

El seno maxilar es una cavidad neumática desarrollada en el cuerpo del hueso maxilar superior, que comunica con las fosas nasales.

Tiene forma de pirámide triangular, con base en la pared naosoantral y vértice en la raíz del cigoma. La pared superior o techo es delgada en el adulto; está situada debajo de la órbita y es la lámina orbitaria del maxilar superior. Esta pared contiene un canal óseo para el nervio y vasos infraorbitarios.

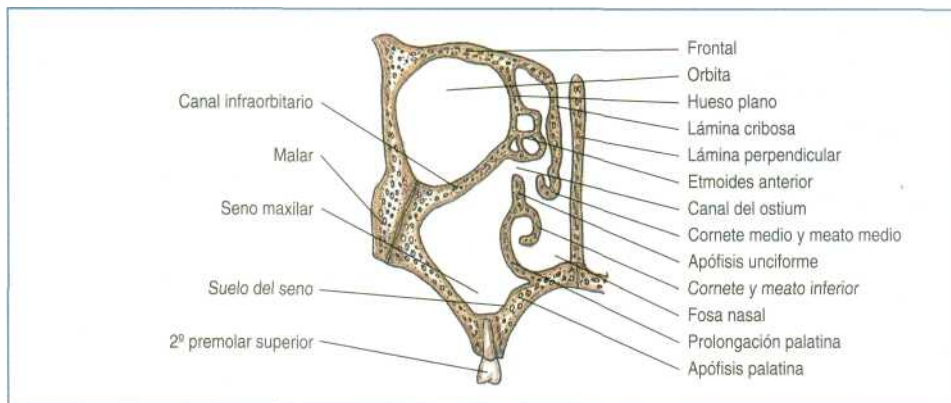


**Figura 22.2.** Crecimiento del seno maxilar y erupción dentaria. (S) Seno maxilar. Dentición temporal (en blanco); dentición permanente (en negro).

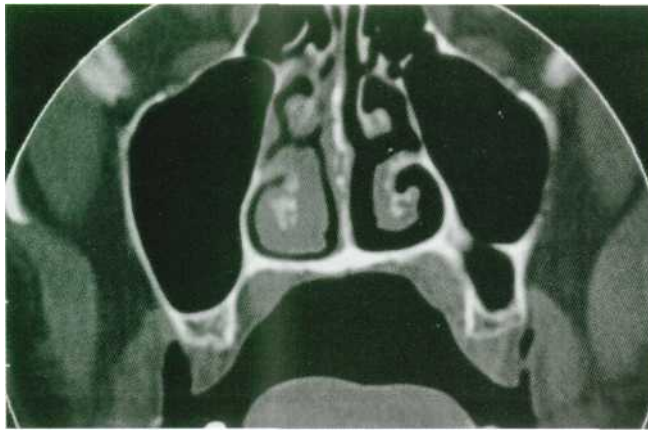
El suelo del seno maxilar es el proceso alveolar. Al frente, la pared anterolateral o fosa canina es la parte facial del maxilar superior. La pared posterior o esfenomaxilar consiste en una pared delgada de hueso que separa la cavidad de las regiones pterigomaxilar e infratemporal. Hacia adentro, la pared nasal separa el seno maxilar de la cavidad nasal. Esta pared nasal contiene la desembocadura del seno, el orificio u ostium maxilar o hiato semilunar, situado debajo del techo del antro. La peculiar topografía de esta apertura impide un buen drenaje cuando el individuo está en posición vertical (figura 22.3). A menudo existen subcompartimentos, divertículos y criptas, formados por tabiques óseos y membranosos (figura 22.4).

El grosor de las paredes del seno maxilar no es constante, sobre todo en el techo y el suelo; puede variar en grosor de 2 a 5 mm en el techo y de 2 a 3 mm en el suelo (figura 22.5). En las regiones desdentadas varía entre 5 y 10 mm. La pared posterior es muy

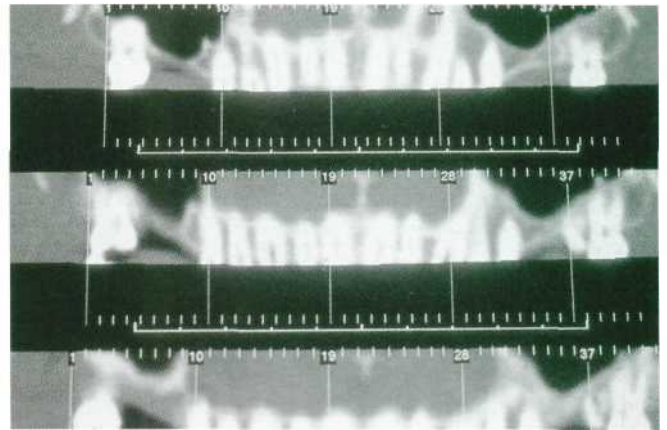




**Figura 22.3.** Anatomía del seno maxilar (corte frontal pasando por el ostium maxilar).



**Figura 22.4.** Tomografía computarizada que nos muestra un tabique óseo en el seno maxilar izquierdo.



**Figura 22.5.** Estudio del grosor del suelo del seno maxilar y de sus relaciones con los dientes.

delgada y en caso de atravesarse se llega a la fosa pterigomaxilar; en esta zona posterior destaca la presencia de grandes vasos como la arteria y la vena maxilares internas.

La capacidad del seno maxilar en el adulto es, por término medio, de 10 a 15 ml y su ausencia completa es rara.

Los dientes permanentes y temporales se encuentran debajo del suelo y muchas veces las raíces de los molares y premolares permanentes se extienden hasta el seno. La forma del suelo del seno maxilar tiene una gran variabilidad de un individuo a otro y en el mismo individuo dependiendo de su edad. En el suelo antral encontraremos sucesivamente de arriba abajo: la mucosa sinusal, el hueso alveolar y los dientes antrales, es decir, que tienen relación con el seno maxilar.

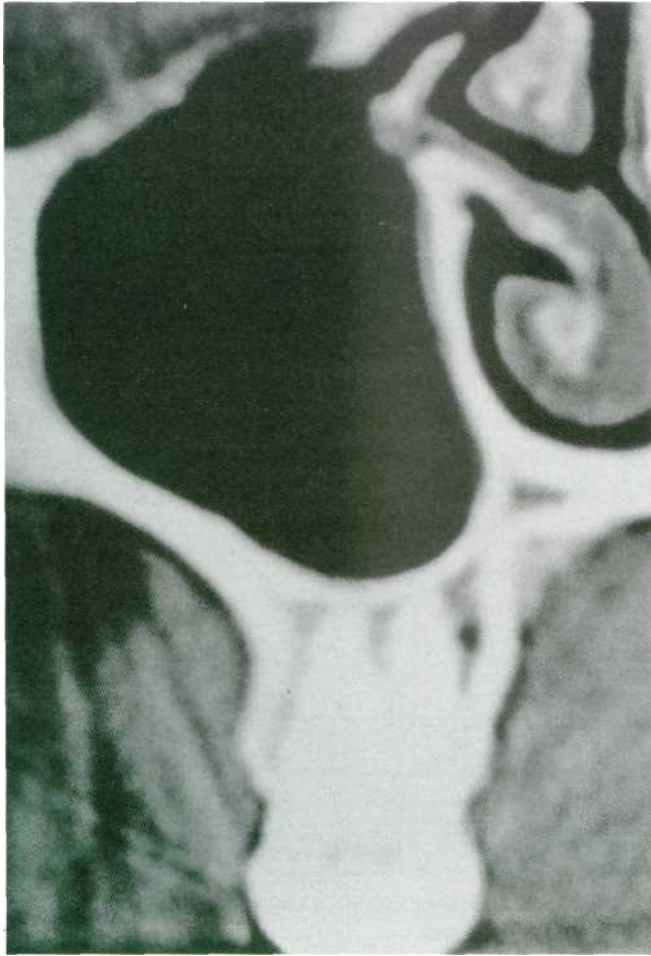El punto más declive del seno está situado en el adulto a la altura de los ápices del primer molar y del segundo molar, llamado este último por algunos autores "diente antral" (figura 22.6). Le siguen por su estrecha relación, el segundo premolar, el tercer molar, el primer premolar y finalmente el canino. La forma del seno en este punto está en relación con el grosor del hueso esponjoso alveolar adyacente. Es habitualmente convexa y curvilínea pero puede estar más o menos ondulante entre las raíces den-

tarias. La neumatización del seno maxilar puede incrementarse en la edad adulta cuando los dientes maxilares superiores se pierden de forma prematura. Estas condiciones anatómicas de contigüidad explican en parte la gran facilidad en la difusión de una infección de origen dentario al seno maxilar (figura 22.5).

El riego sanguíneo se produce a través de la arteria alveolar superior, que nace de la arteria maxilar interna cerca de la tuberosidad maxilar. Describe una curvatura de concavidad superior hasta terminar en la fosa canina. Raramente, puede nacer de la arteria infraorbitaria (10% de los casos). Da colaterales al grupo posterior que irrigan el borde alveolar y al grupo premolar-molar, y al grupo anterior. La arteria infraorbitaria irriga los incisivos y el canino superior, entre otros territorios.

Las venas drenan hacia el plexo pterigomaxilar. Una parte del retorno venoso se efectúa a través del seno cavernoso, que sigue su curso hacia la vena oftálmica y que por último se dirige a la vena angular. Los vasos linfáticos son muy abundantes y terminan en los ganglios submaxilares. Así, la linfa de la mucosa del seno maxilar drena por las vías submucosas del ostium de las fosas nasales y de la nasofaringe.

La innervación proviene de las colaterales del nervio maxilar



**Figura 22.6.** Relación entre el seno maxilar y el segundo molar (tomografía computarizada).

superior, rama del trigémino V par craneal), a través de los nervios alveolares superior posterior, medio y anterior. La rama alveolar posterosuperior inerva la mucosa del seno y al grupo dentario premolar-molar. El nervio alveolar superior medio inerva el primer premolar. El nervio alveolar superior anterior nace en el canal infraorbitario y desciende por la pared anterior del hueso maxilar innervando el grupo incisivo-canino homolateral.

El seno maxilar está revestido por una mucosa delgada (aproximadamente de 1 mm) que está unida al periostio. La membrana del seno maxilar no se desgarrar con facilidad y varía mucho su grosor dependiendo de la localización anatómica aun en el seno normal. En estados patológicos el grosor puede ser de 10 a 15 mm.

El seno maxilar forma parte de los llamados senos paranasales (figura 22.7):

- Senos frontales.
- Senos esfenoidales.
- Celdillas etmoidales.
- Senos maxilares.

Las funciones de los senos paranasales son éstas:

- Dan resonancia a la voz.
- Actúan como cámaras para calentar y humedecer el aire inspirado.
- Disminuyen o aligeran el peso del cráneo.
- Actúan como cámaras de reserva de las fosas nasales.
- Protegen el oído de nuestra voz.
- Equilibran diferencias de presión.
- Ayudan al olfato.
- Protegen las estructuras intracraneales de un traumatismo.

Ballenger señala que los senos paranasales pueden ser unas superficies olfatorias residuales, que le fueron necesarias al hombre primitivo cuando encontrar alimento dependía de la agudeza olfatoria.

El efecto de aspiración en la cavidad nasal extrae aire calentado de los senos paranasales. Los senos comunican con la cavidad nasal por aperturas o conductos de manera que su membrana se continúa con la nasal. Esto permite la ventilación y el drenaje de los senos paranasales.

## 22.2. SINUSITIS DE ORIGEN ODONTOGENICO

Podríamos definirla como toda reacción inflamatoria de la mucosa del seno maxilar consecutiva a una lesión dentaria.

La etiología de la sinusitis de origen odontogénico incluye:

Absceso o granuloma apical (figura 22.8). Restos radiculares o dientes introducidos en el seno maxilar en el curso de un exodoncia (figura 22.9). Materiales dentales introducidos en el seno maxilar en el curso de una endodoncia o de cualquier otro tratamiento odontológico (figura 22.10).

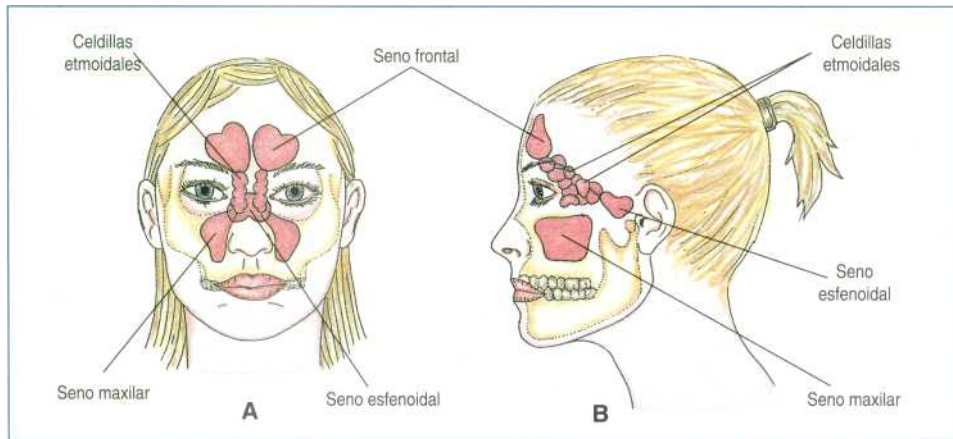
Perforación del seno maxilar en la colocación de implantes o

teointegrados, o en las técnicas de levantamiento del seno maxilar (*sinus lift*) (figura 22.11). Enfermedad periodontal

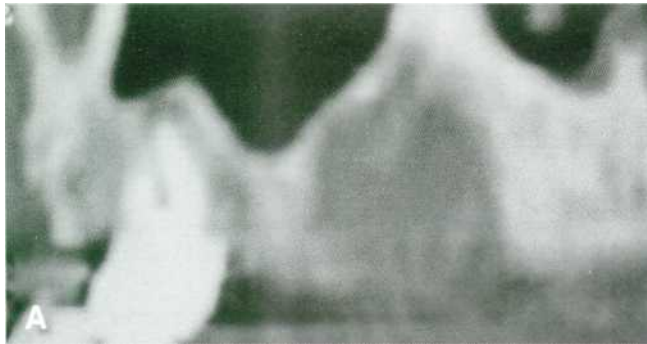
avanzada (figura 22.12). Infecciones en relación con quistes maxilares (residual, folicular, etc.) (figura 22.13).

Infecciones en relación con dientes incluidos (figura 22.14).

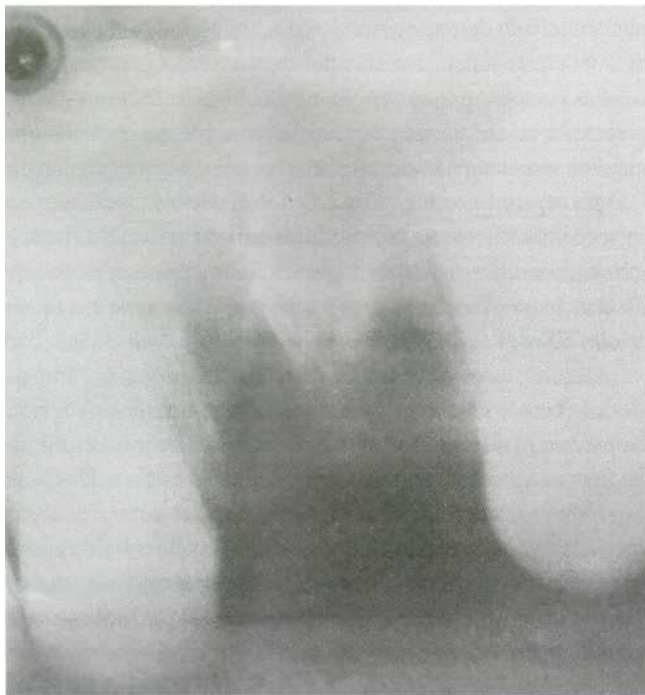Infecciones producidas después de traumatismos alveolodentarios o del tercio medio facial (figura 22.15). Por supuesto que lo más frecuente es que la infección del seno maxilar esté en relación con un diente o dientes infectados. Una infección apical puede perforar la pared del antro creando una sinusitis maxilar. El alivio de la presión y el drenaje hacia la cavidad antral puede camuflar la participación dentaria. Las lesiones periodontales extensas pueden alcanzar el seno maxilar a través de las furcas de los molares maxilares. A menudo estas lesiones no se detectan debido a que son asintomáticas en relación con los dientes comprometidos (figura 22.16).



**Figura 22.7.** Senos paranasales. (A) Vista frontal. (B) Vista lateral.



**Figura 22.8.** Granuloma apical de un segundo molar superior derecho y su relación con el seno maxilar. (A) Imagen tomográfica del maxilar superior. (B) Detalle de la tomografía computarizada.



**Figura 22.9.** Resto radicular introducido en el seno maxilar (radiografía periapical).

### 22.2.1. SINUSITIS DEL RECIÉN NACIDO

No existe sinusitis maxilar del recién nacido. La falsa sinusitis del recién nacido con párpados edematosos, cresta alveolar y paladar tumefactos, fluctuación de una colección purulenta vestibular u orbitaria con pérdida de gérmenes dentarios y conjuntivitis, es una osteomielitis del maxilar superior. La puerta de entrada suele ser gingival y el agente causal el estafilococo dorado o un estreptococo procedente de la madre.


### 22.2.2. SINUSITIS EN LA INFANCIA

Las rinosinusitis que acompañan a las erupciones dentarias son, en realidad, una pericoronaritis sin infección sinusal verdadera.

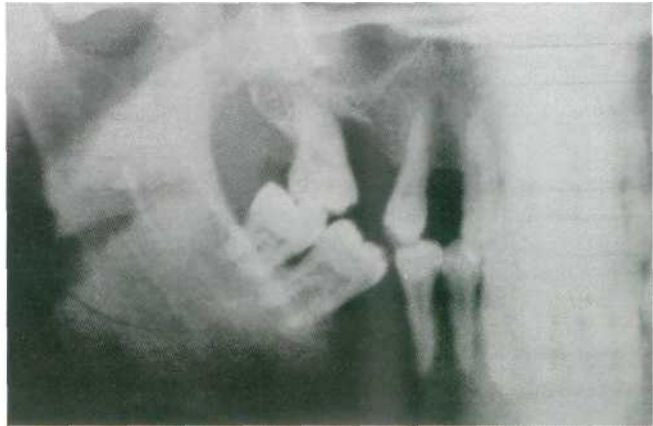
### 22.2.3. SINUSITIS DEL ADULTO

Se estima que del 10 al 50% de los casos de sinusitis maxilar es de origen dentario o relacionado con los dientes; para algunos autores alcanzan el 75%. Esto incluye la apertura accidental del suelo del antro durante la extracción dentaria, penetración de raíces y aun de dientes completos en el seno maxilar durante la extracción, e infecciones introducidas a través del suelo antral por dientes con abscesos apicales. En otros casos la sinusitis se relaciona con una lesión quística maxilar infectada, con complica-

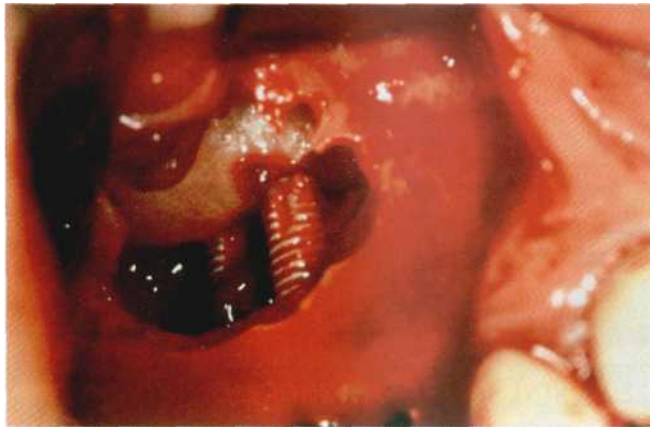




**Figura 22.10.** Cuerpo extraño introducido en el seno maxilar en el curso de un tratamiento odontológico (detalle de la ortopantomografía).



**Figura 22.12.** Enfermedad periodontal avanzada que puede afectar al seno maxilar (detalle de la ortopantomografía).



**Figura 22.11.** Levantamiento del seno maxilar para colocar implantes dentales.

ciones de técnicas implantológicas o de cirugía ortognática, con fracturas del tercio medio facial, con yatrogenia en el curso de un tratamiento endodóncico, de cirugía periapical o de extracción de dientes incluidos.

Generalmente las infecciones ocurren en aquellos casos en que las raíces de los dientes están separadas del suelo del seno maxilar por una pequeña pared de hueso, aunque en otros muchos casos el grosor del hueso es importante (figura 22.16).

El origen de la infección suele ser patología de los dientes antrales con lesiones periapicales (periodontitis apical aguda supurada, granulomas, osteitis, quistes radiculares, etc.).

La sinusitis maxilar odontogénica es de aparición prácticamente exclusiva en el adulto, y se observa raramente antes de los 12 años.

### 22.2.3.1. Fisiopatología

Los factores que intervienen en el desarrollo de una sinusitis

comprenden la resistencia del huésped, la virulencia bacteriana y el número de gérmenes patógenos a los que está expuesto el huésped.

#### 22.2.3.1.1. Mecanismos de defensa

Los mecanismos de defensa que mantienen la esterilidad del seno maxilar son varios:

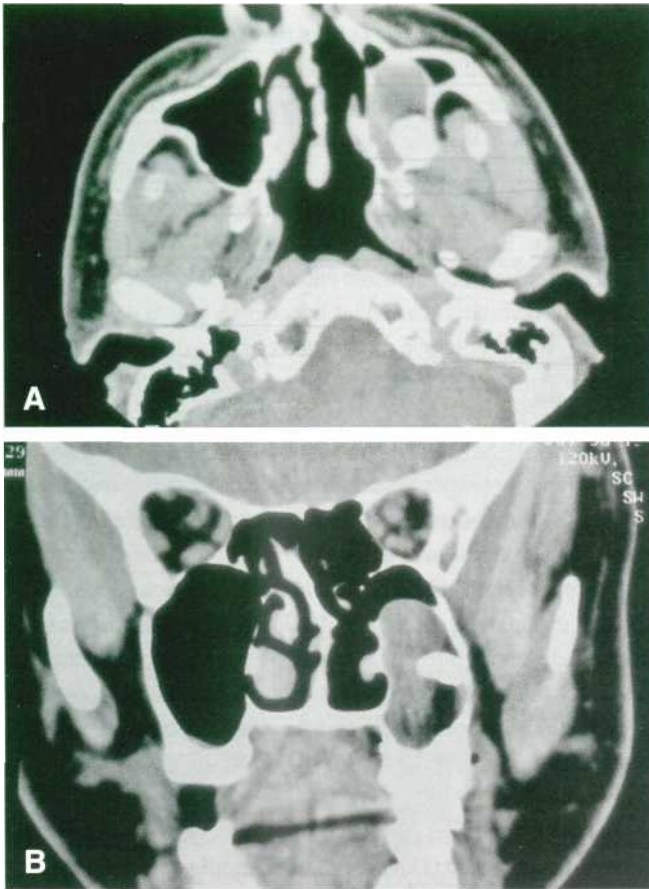
- El mecanismo mucoso. El moco derivado de las secreciones de las glándulas de la mucosa y de las células caliciformes del epitelio de revestimiento que recubre el seno maxilar, está compuesto por: agua 96%, sales inorgánicas 1-2% y mucina 2,5-3%. El mantenimiento de esta composición y viscosidad es esencial para un eficiente funcionamiento del aparato mucociliar.

Las bacterias que se depositan en la mucosa del seno son rápidamente inactivadas, en parte debido a la presencia en el moco nasal de una enzima bacteriolítica específica, la lisozima.

- El mecanismo ciliar. El seno maxilar está recubierto por un epitelio cilíndrico pseudoestratificado ciliado con células caliciformes. Los cilios son unos filamentos finos, cónicos, de cerca de 7  $\mu\text{m}$  de largo y 0,3  $\mu\text{m}$  de grosor que emergen de cada una de las células ciliadas.

Así pues, estos mecanismos destruyen las bacterias e impulsan los cuerpos extraños de desecho, proporcionando una acción limpiadora excelente. Por tanto el epitelio ciliado ayuda a eliminar las excreciones y secreciones que se forman en la cavidad. Los cilios sostienen las sustancias extrañas en sus puntas. Las ondas de la acción ciliar llevan las sustancias de una región a otra hacia el ostium maxilar. Solamente una membrana patológica que tiene acción ciliar deficiente o que carece parcial o completamente de cilios, permitirá que las sustancias extrañas queden en su superficie y no sean eliminadas.

Existen algunas características anatómicas y fisiológicas que obstruyen el drenaje de los senos favoreciendo así la infección;



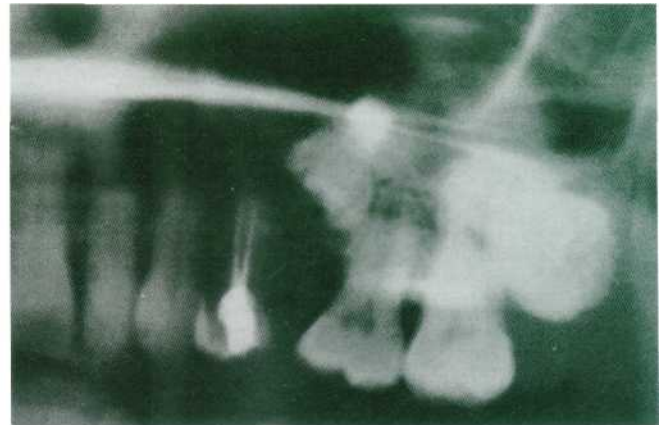
**Figura 22.13.** Quiste folicular de grandes dimensiones en relación con el seno maxilar izquierdo. Estudio mediante tomografía computarizada. (A) Corte axial. (B) Corte coronal.

estos factores son los orificios anatómicos inadecuados y la acción ciliar deficiente mencionados anteriormente, los pólipos obstructivos, la desviación del tabique nasal y la hiperplasia de los cornetes. En los niños y lactantes, el piso del seno maxilar siempre es más alto que el suelo nasal. En los adultos ocurre lo contrario, por ello existe un peor drenaje natural e igualmente suele ser más difícil obtener un correcto drenaje quirúrgico.

#### 22.2.3.1.2. Factores predisponentes

- Factores sistémicos. Múltiples factores sistémicos pueden aumentar la incidencia de infección sinusal. A saber, la hipogammaglobulinemia, la desnutrición, la hipovitaminosis, las discrasias sanguíneas, la infección crónica y la insuficiencia hepática, renal o pulmonar. Un estado similar puede estar provocado por el uso de corticosteroides por vía sistémica, de radiaciones o de cualquier otra terapia inmunosupresora.

- Infección respiratoria. Los virus aumentan el número de microorganismos patógenos del tracto respiratorio y disminuyen la resistencia del huésped, contribuyendo al desarrollo de la sinusi-



**Figura 22.14.** Molar temporal sumergido en íntima relación con el seno maxilar (detalle de la ortopantomografía).

tis. Así pues, la sinusitis suele ser una complicación de una infección viral de las vías aéreas superiores.

- Factores locales. Cualquier interferencia en el funcionamiento de la mucosa del seno maxilar y de la nariz, aumenta la susceptibilidad a la infección. Estos factores comprenden los traumatismos, incluso el debido a una intubación nasotraqueal, a excesiva sequedad nasal, a irritación química (polución, tabaco, etc.), a edema y a obstrucción nasal.

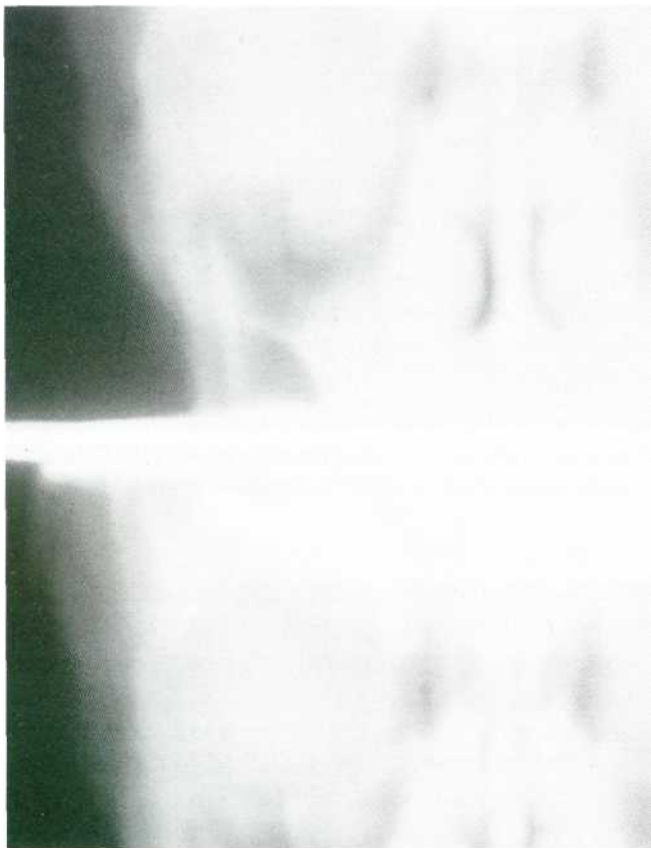Una infección secundaria del seno maxilar puede ser causada por cuerpos extraños, desviación del septum nasal, cornetes hipertróficos, pólipos nasales, adenoides hipertróficas, rinitis vasomotora, rinitis medicamentosa y tumores nasales.

La sinusitis alérgica está frecuentemente asociada a sinusitis por obstrucción del ostium maxilar por pólipos nasales y por el edema de la mucosa, y también a una alteración de la mucosa y de su actividad ciliar.

#### 22.2.3.1.3. Respuesta del huésped

- Sinusitis aguda. La inflamación es la respuesta vascular y celular a una lesión. La sinusitis aguda se caracteriza por una vasodilatación de la mucosa que produce edema e infiltración de polimorfonucleares. Las células caliciformes y las glándulas de la mucosa responden segregando mayor cantidad de moco. Las células epiteliales ciliadas son dañadas o destruidas por los microorganismos. Finalmente se produce la curación con la reparación y regeneración que restablece la estructura normal. Este cuadro dura más de 3 días y menos de 3 meses.

- Sinusitis crónica. Cuando la infección no puede ser superada por los tejidos del huésped, se desarrolla un proceso en el cual la destrucción y la inflamación alternan con tentativas de curación. Se cree que la obstrucción del complejo osteomeatal es fundamental para la persistencia de la infección. En este caso la lesión persiste durante, al menos, 3 meses.



**Figura 22.15.** Fractura del suelo de la órbita que produce la hernia característica en el seno maxilar (Tomografía).

#### 22.2.3.2. Bacteriología

Inicialmente se creía que los senos paranasales eran cavidades estériles, pero diversos estudios han demostrado que existe una flora bacteriana compuesta principalmente por estreptococos aerobios y bacilos Gram negativo anaerobios del género *bacteroides* y *fusobacterium*.

Los microorganismos que pueden producir la sinusitis pueden dividirse en tres grandes grupos:

- Microorganismos comunes. Los microorganismos más frecuentemente encontrados en la sinusitis aguda o crónica son el *Haemophilus influenzae* y el *Diplococcus pneumoniae*. Existe una variación estacional en la sinusitis crónica maxilar purulenta dado que la infección por *Diplococcus* se presenta durante todo el año, mientras que el *Haemophilus* es más frecuente encontrarlo durante el invierno y la primavera, casi nunca en otoño.

- Microorganismos menos frecuentes. Cualquiera de los principales grupos de gérmenes patógenos pueden ser la causa de una sinusitis. El problema de la interpretación del cultivo y del antibiograma es debido a la dificultad de obtener una muestra sin contaminación por parte de la flora bacteriana presente en la nariz.

Las muestras obtenidas por el lavado del seno maxilar son recogidas mediante aspiración para evitar la contaminación nasal.

Pueden formar parte de la flora nasal normal *Staphylococcus aureus* y *epidermidis*, *Streptococcus viridans*, *Neisseria catarrhalis*, difteroides, etc., y podemos encontrarlos como probables contaminantes o como patógenos.

- Otros microorganismos. La infección por gérmenes anaerobios del seno maxilar es relativamente frecuente en las infecciones crónicas. Los estreptococos anaerobios y los bacteroides suelen ser los más frecuentemente encontrados. No debemos olvidar la relación de la sinusitis con las infecciones víricas del tracto respiratorio superior, lo que motiva que en cerca del 25% de los casos se aislen virus respiratorios (rinovirus, virus gripales y paragripales, etc.).

Un escaso drenaje y un aumento de la presión sinusal durante la inflamación producen una disminución de la presión del oxígeno y del flujo sanguíneo de la mucosa que favorece la proliferación de gérmenes anaerobios.

El reconocimiento precoz del agente etiológico puede ser realizado mediante la coloración de Gram. Con otras técnicas podemos detectar las infecciones por hongos y en todo caso también debe investigarse la presencia de gérmenes anaerobios.

En relación con su frecuencia pueden detectarse los siguientes gérmenes:

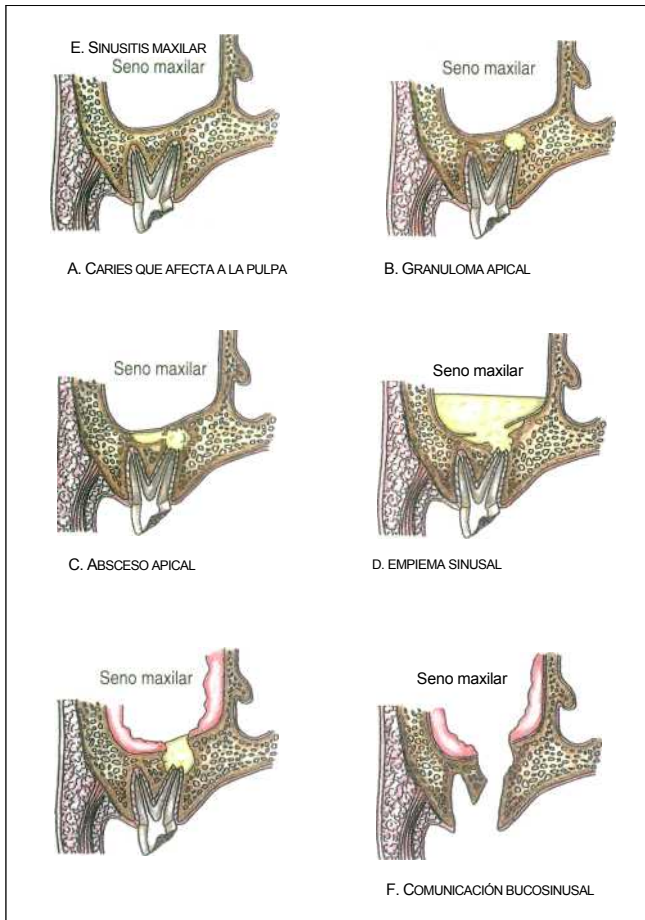
##### Gram positivo:

- *Pneumococo (Diplococcus pneumoniae)*.
- *Streptococcus* alfa y beta-hemolíticos
- *Streptococcus viridans*.
- *Staphylococcus aureus*.
- *Staphylococcus epidermidis*.

##### Gram negativo:

- *Haemophilus influenzae*.
- *Escherichia coli*.
- *Moraxella catarrhalis*.
- *Klebsiella spp.*
- *Bacteroides spp.*
- *Pseudomona spp.*
- *Fusobacterium spp.*
- Virus:
  - *Rinovirus*.
  - *Virus ECHO*.
  - *Virus influenzae* y *parainfluenzae*.
  - *Coxsackie*.
- Otros gérmenes:
  - *Actinomyces spp.*
  - *Nocardia spp.*
- Hongos:
  - *Mucormicosis (Phycomyceto mucor y Rhizopus)*.
  - *Aspergilosis (Aspergillus fumigatus)*.
  - *Candidiasis (Candida albicans)*.





**Figura 22.16.** Etapas de una sinusitis maxilar de origen dentario.

### 22.2.3.3. Anatomía patológica

Distinguimos:

#### - *Páculis sinusal*

Colección purulenta por debajo de la mucosa sinusal, la cual no se muestra inflamada. Si se trata adecuadamente el foco dentario, este proceso evoluciona espontáneamente a la curación.

#### - *Empiema sinusal*

Colección de pus encerrada en el seno maxilar. La mucosa sinusal suele estar intacta si se trata correctamente la causa de la infección. Si no es así, la mucosa presentará una reacción inflamatoria.

#### - *Sinusitis aguda*

Podemos distinguir: sinusitis catarrales, sinusitis mucopurulentas y sinusitis purulentas agudas.

En los primeros estadios se produce una vasodilatación con gran extravasación de plasma y aumento de las secreciones por irritación de las glándulas seromucosas. Posteriormente aparece una intensa infiltración leucocitaria y alteraciones del epitelio de

revestimiento. Finalmente el exudado es purulento y aparecen amplias zonas de necrosis en la mucosa.

#### - *Sinusitis crónica*

Existe siempre una osteítis del suelo del seno maxilar de origen dentario y por tanto una potencial comunicación bucosinusal (figura 22.16). La mucosa presenta una hiperplasia granulomatosa y polipoide con supuración fétida poco abundante.

Histológicamente este cuadro se caracteriza por la presencia de un exudado inflamatorio de células mono y polimorfonucleares, edema del estroma con formaciones polipoides, fibrosis y un aumento del número de células caliciformes, pérdida de células ciliadas, metaplasia del epitelio cilíndrico de revestimiento y de una respuesta osteoblástica y osteoclástica del hueso circundante. Encontramos eosinofilia y edema tisular en la mayor parte de las infecciones crónicas purulentas sobreañadidas a una rinosinusitis alérgica.

Así pues, podemos distinguir dos grandes grupos de sinusitis crónica, la de tipo hipertrófico o polipoide ya comentada y la forma atrófica o esclerosante.

En la sinusitis atrófica o esclerosante la mucosa está constituida por tejido fibroso o cicatricial sin epitelio de revestimiento y cubierta por un epitelio escamoso metaplásico. Muchas arteriolas presentan endoarteritis obliterante.

El tipo atrófico puede coexistir con el hipertrófico en el mismo seno maxilar con áreas locales de atrofia y esclerosis al lado de una zona hipertrófica polipoide.

### 22.2.3.4. Formas clínicas

#### 22.2.3.4.1. *Sinusitis crónica*

Las sinusitis de origen dentario se manifiestan casi siempre como sinusitis crónicas unilaterales de instauración progresiva, por lo que les dedicaremos una amplia revisión. No obstante la sinusitis maxilar crónica puede aparecer tras distintos episodios de sinusitis aguda o tras un solo ataque que persistió y llegó al estadio crónico; también puede presentarse por infección crónica de los senos frontales o etmoidales, alergias, metabolismo alterado, desequilibrio endocrino, etc.

#### A. Clínica

Además de los síntomas y signos clínicos propios de la patología dentaria (pulpitis, periodontitis, etc.) clásicamente se presentan tres manifestaciones clínicas que inducen al paciente a la consulta:

Cacosmia unilateral subjetiva que suele ser casi siempre matinal.

- Sinusalgias maxilares. Las algias pueden ser variables con respecto a su gravedad, incluso a menudo están ausentes. No obs-

tante solemos encontrar dolor o sensación de presión en el maxilar o en la arcada dentaria superior.

- Mucosidad purulenta unilateral fétida, que suele ser más evidente por la mañana al levantarse. Esta espesa y desagradable secreción nasal y retr nasal produce obstrucción de las vías aéreas superiores. Esta secreción purulenta se puede observar en el meato medio y si es muy profusa en el meato inferior, en la rinofaringe y por detrás del pilar posterior de la amígdala homolateral. Los cornetes medio e inferior están hipertroficados y congestivos.
- Otras manifestaciones relacionadas con este flujo purulento crónico son:
  - Faringitis.
  - Dolor o molestias faríngeas.
  - Esp tos purulentos (sobre todo por las mañanas).
  - Alteraciones digestivas (gastralgias, náuseas, etc.) relacionadas con la deglución continua de secreciones purulentas. Estas molestias digestivas pueden ocasionalmente dominar el cuadro.

#### B. Examen clínico.

Debemos realizar un examen general, un examen de las vías aerodigestivas superiores (V.A.D.S.), y un examen odontológico.

##### 1. Examen general.

No suele existir afectación del estado general pero podremos detectar problemas sistémicos como astenia, adelgazamiento moderado, presencia de un terreno alérgico, si el caso es de larga evolución, etc. Los pólipos nasales o de los senos paranasales en la infancia pueden ser una manifestación local de un trastorno sistémico, como la mucoviscidosis. Por esto es de gran importancia realizar siempre un detallado examen general.

##### 2. Examen de las vías aerodigestivas superiores.

- Rinoscopia anterior. Podremos confirmar la presencia de secreción purulenta en el meato medio o inferior y el aspecto de la mucosa nasal. Debe reconocerse el drenaje de los senos y comprobar el tipo de secreción (mucosa, serosa, purulenta, sanguinolenta, etc.).

- Rinoscopia posterior y laringoscopia indirecta. Nos darán información sobre el estado de las vías respiratorias.

- Sinuscopia. Es la inserción de una aparatología óptica dentro del seno maxilar que puede ser examinado directamente. Por esta vía es posible obtener muestras para estudios histológico y bacteriológico.

- Transiluminación. La técnica de transiluminación puede confirmar alguna característica valiosa para el diagnóstico de una infección del seno maxilar. Con el paciente sentado en un cuarto oscuro, se coloca una fuente de luz especial en la boca del paciente y sus labios se cierran alrededor de ésta; normalmente la luz debe pasar a través del seno y produce una brillantez notable en las

áreas infraorbitarias y fosas caninas. También habrá una reacción pupilar a la luz. Generalmente esta luz no es transmitida en presencia de inflamación del seno maxilar; ambos lados deben observarse de forma simultánea para compararlos.

- La palpación y la percusión son otros exámenes clínicos que pueden ser útiles en la interpretación de las alteraciones del seno maxilar.

##### 3. Punción sinusal.

La punción sinusal puede tener un doble papel: - Diagnóstico: la presencia de pus confirmará el diagnóstico de sinusitis.

- Terapéutico: la punción sinusal en asociación con el tratamiento etiológico dentario puede constituir un gesto terapéutico que solucione el cuadro. Al efectuar la punción sinusal pueden realizarse lavados del seno maxilar. La punción sinusal puede efectuarse a través del ostium natural, del meato medio o del meato inferior en la zona baja del cornete inferior.

##### 4. Examen odontológico.

En nuestro caso es fundamental, con el fin de establecer la relación dentaria con la sinusitis maxilar.

- Examen dentario. Debemos buscar la presencia de dolor dentario provocado (alimentos azucarados o ácidos, calor y frío, con tacto), dolor intermitente con una causa desencadenante o dolor espontáneo (pulpitis, absceso apical). Deben investigarse los tratamientos dentarios realizados anteriormente.

En el examen clínico, debemos detectar la posibilidad de existencia de dientes incluidos o restos radiculares (hacer examen radiográfico), la búsqueda de caries de caras proximales, alteraciones de la mucosa bucal, etc.

Debemos igualmente comprobar la existencia de dolor a la presión o a la percusión horizontal o vertical del diente. Los exámenes de vitalidad pulpar con el fin de detectar problemas de necrosis pulpar son interesantes pero hay que ser prudente al interpretar estos tests de vitalidad pulpar (calor, frío, pulp-tests, etc.), puesto que en algunas sinusitis de origen dentario el diente causal puede no presentar ningún signo clínico anormal.

- Examen periodontal. Este comporta el estudio del aspecto de las encías, exploración de las posibles bolsas periodontales, la búsqueda de posibles fistulas y movilidads dentarias, etc.

#### C. Examen radiológico

El examen radiológico completará el estudio clínico, con lo cual podremos hacer un diagnóstico más preciso. Este examen comporta dos tiempos:

1. Examen radiográfico sinusal. Este confirmará la existencia de sinusitis, aunque no debe intentarse diagnosticarla sólo con una radiografía. Cualquier hallazgo radiológico debe correlacionarse con los hallazgos clínicos. El seno maxilar normal aparece oscuro radiográficamente debido a que está lleno de aire y con una del-

gada capa de hueso cortical radioopaca, generalmente visible en su periferia.

El estudio radiológico se realiza con las cuatro proyecciones clásicas para los senos maxilares:

Incidencia de Waters o Blondeau (nasomento-placa). Posiblemente la proyección de Waters es la que reproduce mejor los senos paranasales sin la interposición de la porción petrosa del hueso temporal, y además permite la comparación simultánea de ambos senos, en especial los maxilares y etmoidales. El mentón del paciente se coloca sobre la placa radiográfica con la nariz 1 ó 1,5 cm por arriba de la placa y el rayo central se dirige perpendicularmente a través de una línea que va del vértice craneal a la sínfisis de la mandíbula (figura 22.17).

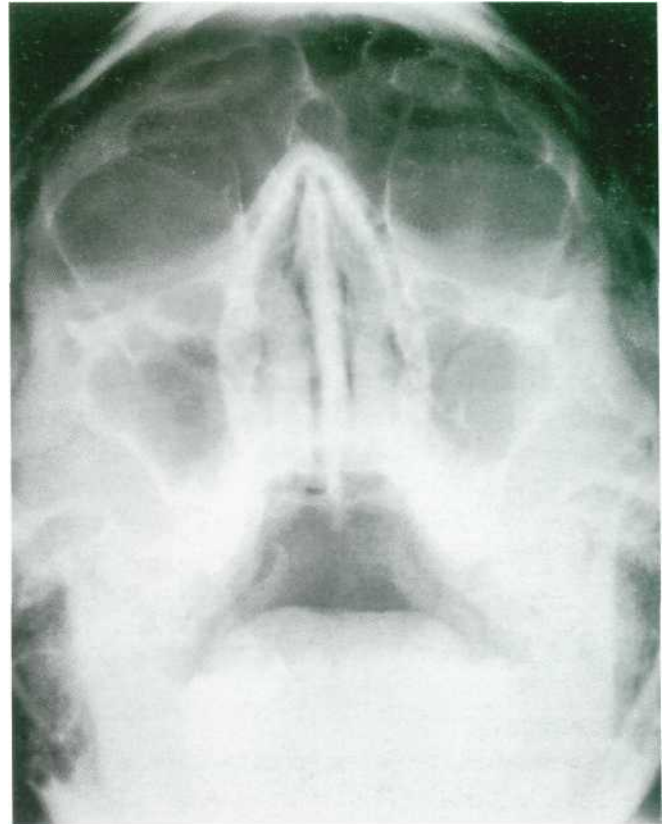- Incidencia de Hirtz. Esta proyección submentovértex es particularmente útil para evaluar la pared lateral y la posterolateral del seno maxilar y de las estructuras vecinas. Incidencia nasofronto-placa. La proyección de Caldwell da una imagen del seno maxilar oscurecida por la superposición de la pirámide petrosa y de la parte compacta de la base del cráneo. No obstante es útil para valorar los senos frontal y etmoidal y la parte superior del seno maxilar.

Proyección lateral de cráneo. En esta incidencia es difícil de identificar la parte anterior del seno maxilar, no así la pared posterior y la fisura pterigomaxilar de las que se obtiene una buena imagen (figura 22.18). Estas placas radiográficas pueden mostrar:

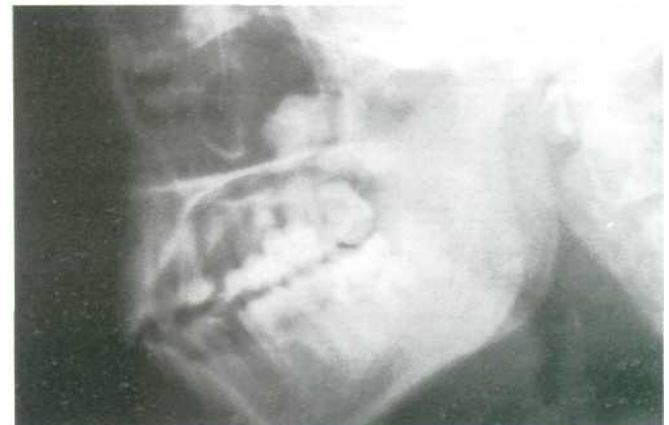- Alteraciones del contorno óseo normal.
- Opacificación homogénea del seno maxilar. Mientras que los otros senos paranasales y el antro maxilar opuesto con servan la transparencia natural.
- Espesamiento o engrasamiento de la mucosa sinusal.
- Formación de quistes o pólipos. Vemos zonas nebulosas grises bien definidas dentro del antro.
- Existencia de niveles hidroaéreos.

Las tomografías son también útiles, ya que dan más detalles, en especial sobre el espesor de la mucosa sinusal, detectando una posible hiperplasia (figura 22.19). En el tomograma el haz de rayos X enfoca a una profundidad determinada sobre la estructura que se va a estudiar de tal manera que todas las estructuras anatómicas de alrededor aparecen borrosas (figura 22.20). El éxito de esta técnica depende del borramiento máximo de las estructuras no esenciales y de la mayor nitidez a nivel del plano focal. Este método es también muy adecuado para detectar erosiones óseas tempranas y resulta de interés en el diagnóstico de tumores de esta región. En casos especiales podremos utilizar la tomografía computadorizada (T.C.) (figura 22.21), que da una información excelente de los senos paranasales; u otras técnicas como la angiografía, el examen con isótopos, la resonancia magnética, etc.

La reconstrucción tridimensional de las estructuras faciales es



**Figura 22.17.** Proyección de Waters para visualizar los senos maxilares.



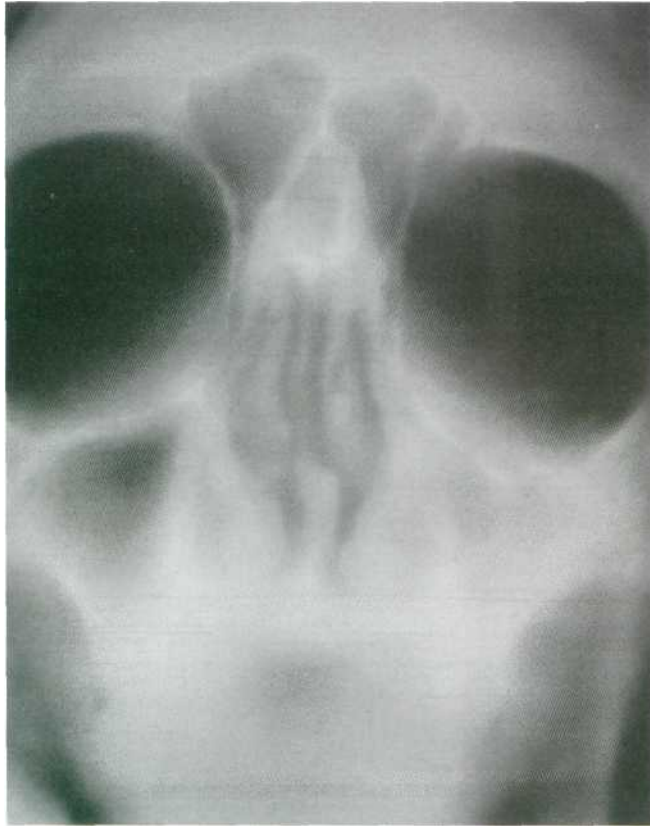**Figura 22.18.** Proyección lateral de cráneo. En esta placa radiográfica se visualiza una tumoración en el interior del seno maxilar (osteoma).

de gran utilidad para el estudio de la patología sinusal (figuras 22.22 y 22.23).

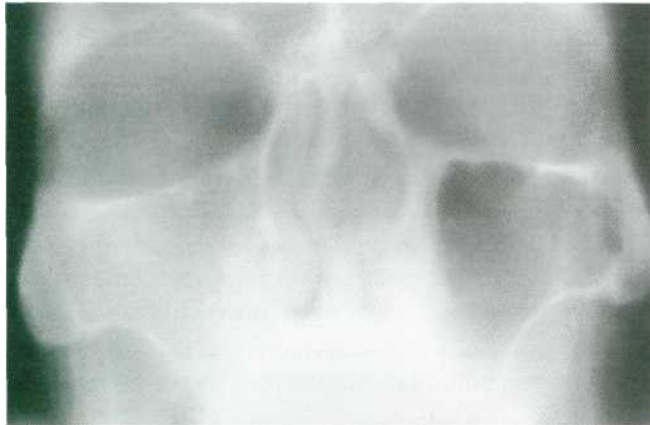## 2. Examen radiológico dentario.

Realizamos en primer lugar una ortopantomografía, que nos permite hacer un control global de los dientes y los huesos maxilares. Esta radiografía debe completarse con placas periapicales





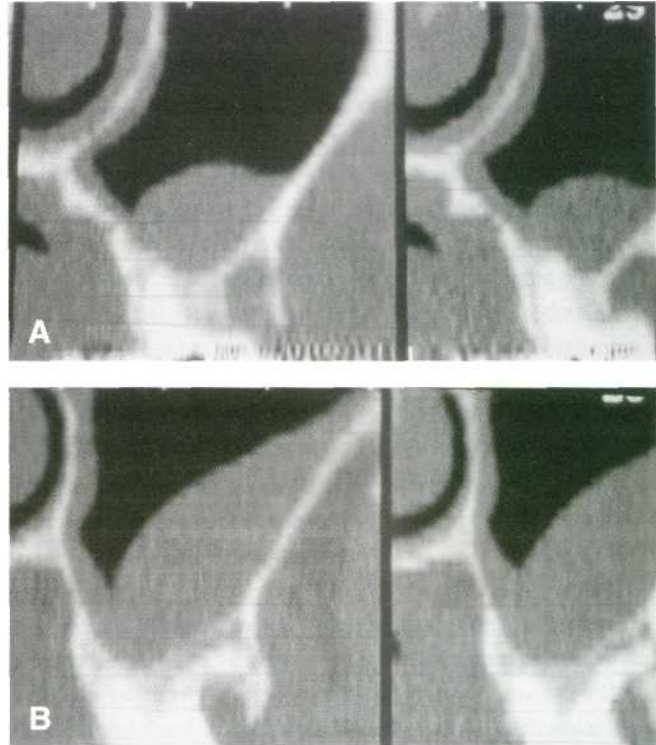
**Figura 22.19.** Tomografía craneal que nos permite ver una lesión hiperplásica en el seno maxilar izquierdo.



**Figura 22.20.** Tomografía craneal que nos permite observar una opacificación homogénea del seno maxilar derecho.

a fin de obtener un mayor detalle de los dientes, del estado del periodonto y del hueso periapical.

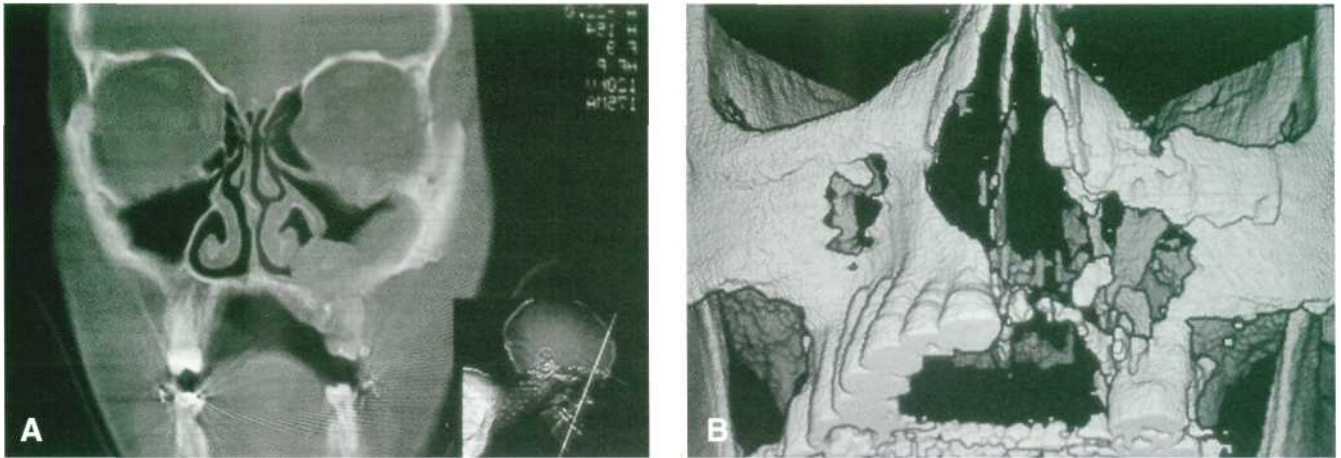
La radiografía panorámica de los maxilares es útil para el diagnóstico de las afecciones del seno maxilar. Es fácil de realizar y podemos estudiar ambos senos en la misma radiografía. Sin embargo la ortopantomografía no siempre incluye los senos completos y a menudo aparecen distorsionados.



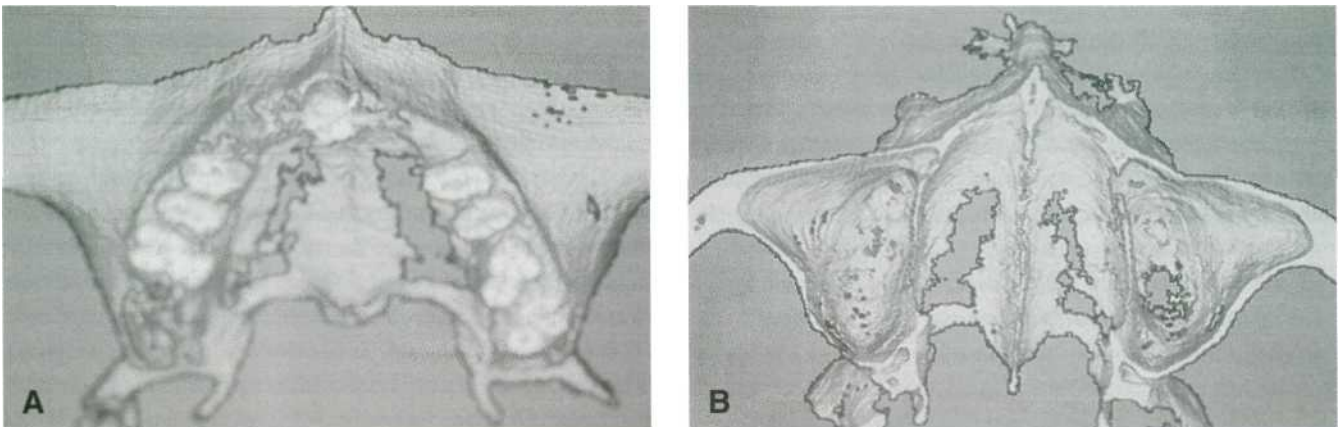
**Figura 22.21.** Detalles de un estudio efectuado mediante tomografía computarizada de los senos maxilares. (A) Corte a nivel del 2.6 que nos permite ver una lesión hiperplásica del seno maxilar. (B) Corte a nivel del 2.8 que nos muestra la hiperplasia de la mucosa sínusal.

En estas placas radiográficas es frecuente encontrar distintas lesiones periapicales que pueden estar en relación con el cuadro sinusal, como un granuloma apical, quistes radiculares o quistes residuales (figura 22.24). Asimismo pueden detectarse lesiones destructivas alveolares en relación con procesos infecciosos. Ante cualquier proceso osteodestructivo debe investigarse la posibilidad de una neoplasia asociada o primitiva, que puede quedar enmascarada por un cuadro de sinusitis crónica. Así, un estudio radiográfico puede mostrar un seno borroso, mucosa engrosada y formación de pólipos con un aumento de la densidad del seno debido al crecimiento de tejido maligno dentro de la cavidad. A medida que el proceso avanza puede aparecer radiográficamente discontinuidad y erosión de la pared ósea del antro. Por ello Stafne recomienda que ante cualquier destrucción de la pared del seno, demostrada radiográficamente, debe realizarse una biopsia y el estudio histológico del tejido por un anatomopatólogo, para llegar a un diagnóstico concluyente. En un estudio de Badib, se confirma que el 89% de los cánceres de senos paranasales se originan en el seno maxilar; esto debe motivar al clínico en la necesidad de la detección precoz.

El diagnóstico de sinusitis crónica de origen dentario es casi seguro si relacionamos el cuadro clínico con la presencia de una imagen periapical de los dientes "antrales", es decir, que tienen



**Figura 22.22.** Paciente que ha sufrido un traumatismo del tercio medio facial. Estudio mediante tomografía computadorizada. (A) Corte coronal que nos muestra la presencia de una lesión hiperplásica en el seno maxilar izquierdo. (B) Reconstrucción tridimensional que nos ofrece los detalles de la pérdida de sustancia producida por el traumatismo.



**Figura 22.23.** (A) Reconstrucción tridimensional del maxilar superior (B) Reconstrucción tridimensional de los senos maxilares.

una relación muy íntima entre sus ápices y el suelo del seno maxilar (figura 22.16), con ausencia de una causa rinológica.

Las placas radiográficas intrabucales nos mostrarán mejor detalle de la posible patología dentaria por su alta definición en la imagen. Las placas periapicales mostrarán la corona, la raíz y la zona periapical y alveolar y su relación con el seno maxilar. En las placas oclusales veremos mejor el suelo sinusal y el de la cavidad nasal.

#### 22.2.3.4.2. Sinusitis aguda

Las sinusitis agudas de origen dentario son menos frecuentes y podemos distinguir distintos cuadros:

##### A. Empiema sinusal.

Colección purulenta en el seno maxilar que se puede producir como consecuencia de un absceso apical agudo de un diente "antral". Evidenciamos la presencia de:

- Dolor infraorbitario unilateral pulsátil que aumenta con el

esfuerzo, la tos, la masticación o los movimientos de la cabeza. Este dolor evoluciona a crisis con periodos más o menos largos de ausencia de algias. El dolor suele ser intenso y localizado en la región del globo ocular, mejilla y región frontal. Los dientes en esta región pueden ser extremadamente dolorosos y cualquier movimiento o contacto puede agravar el dolor.

- Fiebre y signos de toxemia general como astenia, anorexia, mareos, náuseas, etc.

- Mucosidad purulenta unilateral fétida. La supuración nasal al principio puede ser acuosa o serosa, pero pronto se torna mucopurulenta, gotea a la nasofaringe y causa irritación constante. Esto produce expectoración y carraspera. En la sinusitis de origen dentario, la secreción tiene un olor sumamente desagradable.

- Tumefacción de la fosa canina con edema del párpado inferior y celulitis en la zona del tercio facial medio afectado.

- Dolor a la palpación. En especial en la región por donde emerge el nervio infraorbitario.

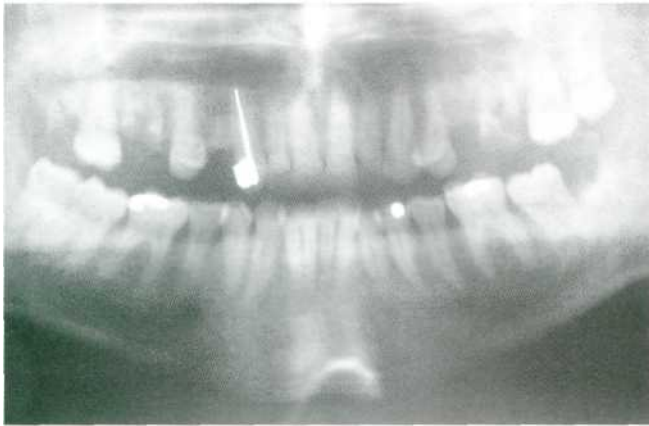

Figura 22.24. Ortopantomografía que nos muestra diferentes patologías periapicales (1.8,1.6,1.4,2.6).

- Las radiografías muestran una opacidad unilateral homogénea del seno maxilar (Proyección de Waters).

Ante un cuadro de sinusitis aguda deberemos evidenciar su posible causa dentaria, que vendrá reforzada por la presencia de:

- Absceso apical agudo durante los días precedentes. Por ello existirá dolor espontáneo del diente causal y algias aumentadas por el contacto y el calor.
- Pus fétido.
- Ausencia de coriza (catarro nasal).
- No existe obstrucción nasal.
- Aspecto normal de la mucosa nasal.

#### B. Sinusitis aguda.

La sinusitis aguda suele presentarse como un episodio de empiema sinusal y por tanto presentar las características ya descritas. No obstante se describe la sinusitis aguda, propiamente dicha, como un cuadro en el que el dolor es el síntoma predominante y que se presenta en un paciente que desde hace algunos días tiene un absceso apical agudo. Sus características son:

- Dolor. Puede ser desde un mínimo dolor sordo hasta un dolor agudo palpitante localizado en la región sinusal y ocular correspondiente. En un estadio precoz puede ser advertido un dolor en la arcada dentaria superior, que más adelante se convierte en una odontalgia localizada, espontánea, muy viva, pulsátil y que aumenta al menor contacto con el diente antagonista, percusión, movilización del diente y al calor. Los tests al frío son negativos. Se evidencia una tumefacción vestibular alrededor del diente causal.

Cuando existe sinusitis frontal sobreañadida, esta región es muy sensible al tacto y cuando está comprometido el seno etmoidal es más común la existencia de cefalea.

- Rinorrea anterior y posterior de olor nauseabundo. La aparición de esta mucosidad purulenta de color amarillo-parduzco o verdoso y fétida puede ocasionar una anosmia.

- Obstrucción nasal unilateral, anosmia, hiposmia y cacosmia, consecuencia de las secreciones y la inflamación de los cornetes medio e inferior.

- Síntomas otológicos asociados, derivados de la afectación del conducto de Eustaquio.

- Síntomas generales: fiebre que raramente sobrepasa los 38,5°C, anorexia, malestar general, etc.

- Síntomas oculares. La sinusitis aguda puede dar complicaciones oculares como conjuntivitis, iritis, etc.

Debe investigarse siempre si existe afectación o no de los otros senos paranasales, puesto que en muchos casos la infección del seno maxilar persiste por la del etmoides o de la nariz.

#### C. Sinusitis subaguda.

En estos casos no hay síntomas de congestión aguda, como dolor o toxemia generalizada. La secreción es persistente y se asocia con voz nasal y nariz obstruida. Es muy común el dolor de garganta, lo que provoca tos y esto mantiene despierto al paciente.

El diagnóstico se basa en los síntomas, rinoscopia, transiluminación, radiografías, lavado sinusal e historia de resfriados persistentes o episodios de sinusitis con duración de semanas o meses. La sinusitis subaguda puede ser el estadio intermedio entre la aguda y la crónica y muchos casos continúan hasta la fase de supuración crónica.

El tratamiento médico y quirúrgico adecuado es importante para evitar que el caso agudo se vuelva crónico. El alivio puede venir despacio o súbitamente, pero suele ocurrir después de mejorar el drenaje, de manera que las secreciones puedan salir del seno tan rápidamente como se forman.

#### D. Otras formas de sinusitis.

Formas frustadas. Aparición de una secreción mucopurulenta y fétida secundaria a un proceso apical con existencia de odontalgia.

- Formas complicadas. En este capítulo incluimos la pansinusitis o invasión de los otros senos paranasales por propagación. Esto suele ser excepcional.

En algunos casos de sinusitis maxilar pueden aparecer complicaciones a distancia; aunque son raras, podemos destacarlas:

- En las vías aéreas: faringitis, laringitis, traqueobronquitis, infecciones pulmonares.
- En la vía digestiva: gastralgias y colitis.
- En el globo ocular: conjuntivitis, queratitis, iritis, iridociclitis.
- Endocraneanas: absceso subdural o epidural, meningitis, etc.

#### 22.2.3.5. Diagnóstico diferencial

El origen dentario de una sinusitis maxilar se establece tras un estricto estudio odontológico, tanto clínico como radiológico, y



ante la ausencia de una causa rinológica. No obstante, en algunos casos pueden asociarse una causa dentaria y una rinológica. El diagnóstico diferencial de la sinusitis maxilar se debe establecer con los siguientes cuadros:

- *Absceso periapical agudo, con celulitis yugal y de la región infraorbitaria*

- *Tumores malignos del seno maxilar*

En estos casos podemos encontrarnos con 2 posibilidades:

- Tumores de la infraestructura de inicio intrasinusal. Aquí la dificultad diagnóstica es máxima y sólo podremos tener la certeza tras un examen anatomopatológico (biopsia).

En estos casos es muy frecuente cometer errores diagnósticos y adoptar posturas abstencionistas ante la presencia de clínica sinusal o dentaria poco clara como: dolor, movilidad dentaria, tumefacción gingival, etc. Debemos realizar enseguida una biopsia de la zona, para obtener el diagnóstico de certeza.

En algunos casos estas neoplasias se desarrollan en pacientes con historia de sinusitis crónica y que por tanto presentan una opacidad sinusal, lo cual dificulta aún más el diagnóstico; no obstante, en las tomografías se podrán observar zonas de destrucción ósea en especial del suelo sinusal.

- Tumores de la infraestructura que se exteriorizan en la cavidad bucal. Las neoplasias sinusales no diagnosticadas precozmente pueden exteriorizarse en forma de ulceraciones de la mucosa bucal, aunque en muchos casos el origen tumoral está en la propia zona gingivoalveolar.

- *Tumores malignos etmoidomaxilares*

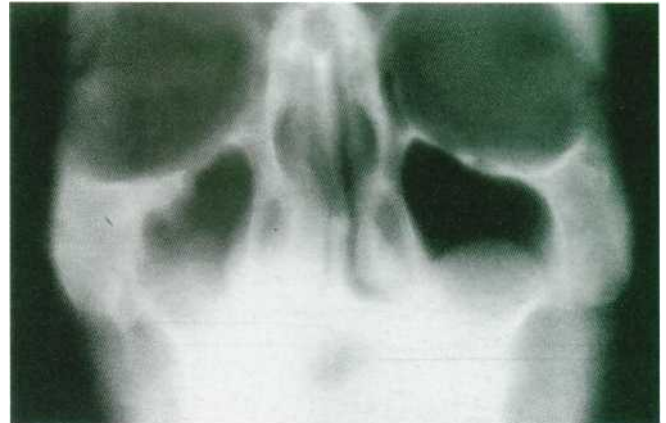Este tipo de neoplasia se revela por un dolor permanente o pesadez de cabeza. Al efectuar una rinoscopia anterior se observa la presencia de un "pólipo" sangrante en el meato medio que no puede eliminarse. Suelen existir signos de afectación neurológica del tipo de anestesia del territorio del nervio infraorbitario.

Las tomografías nos mostrarán lesiones de las paredes óseas del seno maxilar; en la punción sinusal se obtiene sangre. De todas formas el estudio histológico no podría realizarse hasta después de efectuar la intervención de Caldwell-Luc exploradora.

- *Poliposis nasosinusales*

El diagnóstico se sospecha ante un paciente con problemas alérgicos. Con estos antecedentes, el hecho de que la sinusitis sea bilateral y que el aspecto radiológico de opacidad sea característico, hacen fácil el diagnóstico.

En el curso de una sinusitis alérgica persistente se producirá una infección bacteriana secundaria debida a la obstrucción producida por la hipertrofia polipoide de la mucosa; este tejido mostrará una importante infiltración de eosinófilos.



**Figura 22.25.** Tomografía craneal que nos muestra quistes mucosos en ambos senos maxilares.

- *Quistes mucosos*

Los quistes mucosos pueden causar algunos problemas, aunque son absolutamente benignos y suelen ser asintomáticos. En la radiografía (proyección de Waters), se comprueban unas opacidades redondeadas que reposan en el fondo del seno maxilar (figura 22.25). Son como burbujas de jabón que se rompen al menor contacto, y provocan la salida de todo su contenido de moco. Estos mucocelos se forman por la obstrucción o la rotura del conducto de una o varias glándulas seromucosas. La secreción serosa, mucosa o seromucosa de la glándula se acumula lentamente en la lámina propia de la mucosa de forma similar a como se produce en un mucocelo del labio. Estos quistes contienen un moco denso, viscoso, blanco u opalescente con cristales de colesterolina. Una infección secundaria del mucocelo producirá un piocele.

El quiste mucoso del seno suele presentarse de forma aislada, aunque puede asociarse a otras lesiones inflamatorias o tumorales, por lo que puede enmascarar estos cuadros; ello hace que ante un quiste mucoso debamos investigar de forma certera su origen.

En algunos casos, un quiste sinusal puede confundirse con un quiste radicular de un diente antral que se desarrolla de forma intrasinusal.

- *Sinusitis específicas*

Las sinusitis específicas son raras actualmente, pero podemos encontrar casos de origen:

- Tuberculoso. Son excepcionales y se detectan además adenopatías cervicales. El diagnóstico se obtiene evidenciando el bacilo de Koch.
- Sifilítico. Existe osteítis con formación de sequestratos óseos. El diagnóstico se establece por la serología.
- Actinomicótico. Suele presentarse un cuadro de celulitis geniana en relación con un tratamiento dentario previo y con la

presencia de una ulceración gingival. El diagnóstico etiológico se establece al aislar el germen causal en un medio anaerobio estricto. Suele tratarse de las siguientes especies: *A. israelii*, *A. naeslundii*, *A. viscosas*, *A. georgiae*, etc.

## 22.3. ALGIAS SINUSALES DE ORIGEN DENTARIO

Podemos encontrarnos con algias de topografía sinusal sin sinusitis, y puede tratarse de:

### 22.3.1. ALGIAS IRRADIADAS AL SENO MAXILAR

Pueden tener su origen en:

- Pulpitis (dolor pulpar espontáneo con irradiación aberrante y paroxístico con los cambios de posición).
- Absceso apical agudo.
- Lesiones apicales crónicas (granuloma).
- Osteitis secundaria postextracción (alveolitis).
- Quiste radicular.

Estas algias suelen preceder a las propias de la sinusitis verdadera de origen dentario, tanto desde el punto de vista etiopatológico, como desde el cronológico y semiológico.

### 22.3.2. PATOLOGÍA DISFUNCIONAL DE LA ARTICULACIÓN TEMPOROMANDIBULAR (A.T.M.)

La disfunción de la A.T.M. puede provocar la aparición de dolores infraorbitarios con o sin irradiación a lo largo de la nariz. A veces estas algias pueden simular una "sinusitis", pero el examen clínico, oclusal y radiológico aclaran rápidamente su origen.

## 22.4. ODONTALGIAS DE ORIGEN SINUSAL

La estrecha relación que existe entre los dientes superiores y el seno maxilar, y la gran riqueza de inervación de la región del suelo del antro maxilar, hace que se produzcan a menudo odontalgias de origen antral.

### 22.4.1. CAUSAS

#### 22.4.1.1. Inflamatorias

Las sinusitis presentan odontalgias como parte de su sintomatología.

#### 22.4.1.2. Mecánicas

Como por ejemplo, de origen traumático (fracturas), por hiperpresión (lavado sinusal), por cambios de la presión atmosférica (altitud, inmersión). La barosinusitis suele ser muy dolorosa y es debida a un cambio de altitud durante un vuelo o por la descompresión durante la inmersión subacuática. El seno frontal sue-

le ser el más afectado aunque también puede estar interesado el seno maxilar. Estos bruscos cambios de presión producen la rotura de vasos de la mucosa y la aparición de un hematoma, radiológicamente demostrable, que se reabsorbe entre los 3 y los 10 días.

#### 22.4.1.3. Tumorales

La constatación de odontalgias ante un paciente con los dientes sanos debe alertarnos. Tendremos que realizar exámenes radiográficos detallados (tomografías, tomografía computadorizada, etc.).

Si persisten las algias y el examen radiográfico es negativo, se deberá pensar en una exploración quirúrgica del seno maxilar con estudio histológico (biopsia).

### 22.4.2. CLÍNICA

La odontalgia puede ser brutal con o sin intervalo libre, como en los casos en que su etiología es por hiperpresión (punción-lavado sinusal). No obstante, el dolor es habitualmente progresivo. La fase de estado se caracteriza por dolores espontáneos, continuos y con paroxismos.

A veces puede simular un cuadro de pulpitis subaguda, pero con los dientes sanos y la radiografía dentaria normal. En otros casos simula un problema de absceso apical agudo con varios dientes implicados pero el examen dentario es normal. El diagnóstico pasa por un examen clínico y radiológico dentario preciso, eliminando cualquier posible causa dentaria. Así, se puede achacar esta odontalgia a una causa sinusal. Si al finalizar este examen, clínico y radiológico, nos encontramos ante la presencia de una odontalgia con un seno maxilar opacificado, deberemos establecer el diagnóstico diferencial con las lesiones con seno opaco. Si estamos frente a una odontalgia con senos claros y dientes sanos, deberemos exprimir al máximo los estudios complementarios (tomografía computadorizada, resonancia magnética), e incluso llegar a la exploración quirúrgica en la búsqueda de una neoplasia de la infraestructura en estadio inicial. No debemos olvidar nunca el posible diagnóstico de neuralgia facial verdadera (por ejemplo, neuralgia de la segunda rama del trigémino).

## 22.5. TRATAMIENTO DE LA SINUSITIS ODONTOGENICA

El tratamiento consistirá en la solución del problema que afecta a los dientes causales y al tiempo sinusal propiamente dicho.

### 22.5.1. TRATAMIENTO DENTARIO

Clásicamente se aconseja la extracción del diente causal lo más precozmente posible. Nosotros creemos no obstante que debe adoptarse una actitud mucho más matizada, puesto que debe intentarse el tratamiento conservador siempre que éste sea posible.

Podemos, por tanto, enfriar los problemas agudos con antibióticoterapia, punción-lavado sinusal, apertura de la cámara y, si la evolución es buena, terminaremos con el tratamiento endodóncico.

En caso de resistencia al tratamiento conservador o de agravamiento, puede imponerse la avulsión dentaria que muchas veces puede dejar una fístula o una comunicación bucosinusal (figura 22.26).

En algunos casos pueden intentarse otros tipos de tratamiento conservador como, por ejemplo, la cirugía periapical, siempre y cuando exista una buena accesibilidad de la lesión periapical, o la amputación radicular (extracción de una sola raíz de un molar, por ejemplo) o la hemisección dentaria.

## 22.5.2. TRATAMIENTO SINUSAL

El tratamiento sinusal propiamente dicho puede implicar la técnica de punción-lavado sinusal o la intervención intrasinusal.

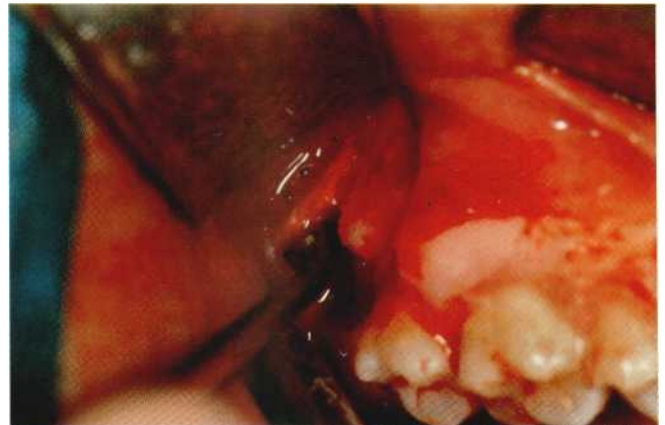
### 22.5.2.1. Punción-lavado sinusal

La punción del seno maxilar se efectúa a través del meato inferior: la vía alveolar está formalmente desaconsejada, la vía de la fosa canina se ha descartado, y sólo de forma excepcional puede utilizarse la vía del meato medio. En algunos casos puede efectuarse a través del ostium natural. No obstante, las variaciones anatómicas no siempre hacen posible lavar el seno maxilar por su apertura natural. Van Alyea remarca que en el 40% de los casos, esta maniobra es fácil y que en aproximadamente el 20% de los casos es anatómicamente imposible. Podemos utilizar el trocar recto o curvo y siempre comprobaremos que el mandril y el trocar hacen juego.

Se utiliza anestesia local; primero colocamos en el meato inferior un taponamiento de algodón empapado con una solución anestésica, y posteriormente realizamos en la zona una inyección de un anestésico local. Dilatamos la narina con un espéculum nasal, introducimos el trocar debajo del cornete inferior, dirigido hacia arriba, hacia atrás y ligeramente hacia fuera. Penetramos a unos 2 cm por detrás de la cabeza del cornete inferior y 1 cm por encima del suelo de las fosas nasales, de esta forma evitamos la apófisis ascendente del maxilar y las vías lagrimales (figura 22.27).

El trocar se hunde enérgicamente en la correcta dirección; un chasquido objetiva la penetración sinusal. Retiramos el espéculum nasal y el mandril. A través de la punción puede salir espontáneamente pus. Si no, esto puede ser provocado por una maniobra de Valsalva o la aspiración con jeringa. Podemos entonces practicar el lavado del seno maxilar con la jeringa. El pus o el líquido del lavado deberían remitirse al laboratorio para examen bacteriológico. Podemos también dejar dentro del seno una solución antibiótica antes de retirar el trocar.

No se debe inyectar aire dentro del seno maxilar, por el peligro de generar fenómenos embólicos.



**Figura 22.26.** Comunicación bucosinusal tras la extracción fiel cordal superior derecho.

Pueden surgir algunos incidentes o accidentes como:

- Imposibilidad de efectuar la penetración sinusal, por una mala colocación del trocar; debemos intentarlo unos milímetros más hacia atrás con el fin de evitar la apófisis ascendente.
- Desgarro de la mucosa de las fosas nasales por deslizamiento del trocar hacia atrás. Aparece hemorragia nasal. Esto puede suceder por no haber colocado el trocar perpendicular a la pared.
- Penetración demasiado brusca con rotura de las paredes sinusales. Es especialmente delicado el techo sinusal que representa el suelo de la órbita. Retirar suavemente el trocar y dar antibióticos.
- Falsa vía de entrada hacia los tejidos blandos faciales.
- Imposibilidad de aspirar o de inyectar. En casos de sinusitis con reacción fibrosa intensa o tabicamiento del seno.

### 22.5.2.2. Antrostomía intranasal

Si las punciones repetidas no dan el resultado curativo esperado, podemos optar por colocar un drenaje o catéter de poliéster en el meato inferior o realizar una apertura permanente del meato inferior (intervención de Claque); es decir, efectuamos una antrostomía intranasal con funciones de drenaje y aireación del seno, que adopta las funciones de un nuevo meato persistente.

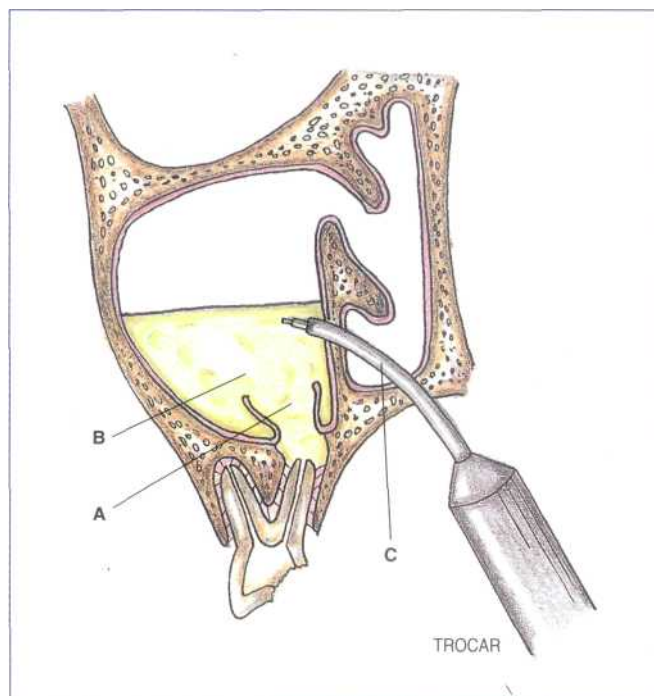
La apertura creada debe tener un diámetro mínimo de dos centímetros y debe estar al nivel del piso de la fosa nasal. Si se deja algo de cresta nasooantral, puede fracasar la técnica, ya que no será posible el flujo libre de secreciones desde el seno maxilar hasta la nariz.

Por la vía de abordaje de la punción se puede realizar la antrostomía intranasal e incluso es posible la cirugía artroscópica o microcirugía sinusal.

### 22.5.2.3. Intervención de Caldwell-Luc

La intervención radical del seno usada para el tratamiento de





**Figura 22.27.** Técnica de la punción - lavado del seno maxilar. (A, B) Empiema sinusal. (C) Punción del seno maxilar.

las enfermedades benignas del seno maxilar es la operación de Caldwell-Luc. Esta intervención se realiza relativamente poco, dado que la mayor parte de las alteraciones sinusales responden de forma positiva al tratamiento farmacológico y a la técnica de punción-lavado sinusal.

La primera referencia que se tiene de esta intervención fue dada en 1889 por Christopher Heath de Londres, aunque éste no hacía antrostomía. En 1893 George Caldwell, de Nueva York, publicó su técnica en el New York Medical Journal y posteriormente en 1897 Henri Luc, de París, refería esta misma intervención.

Con la intervención de Caldwell-Luc, podemos lograr con una correcta visión y manipulación del seno:

- La exéresis de cuerpos extraños (dientes o fragmentos de dientes).
- El tratamiento radical de las sinusitis maxilares crónicas.
- Otras indicaciones pueden ser: exéresis de quistes sinusales, tratamiento de hematomas del antro con hemorragia activa por la nariz, traumatismo del maxilar superior y exéresis de tumores benignos o malignos del seno maxilar.

En la intervención de Caldwell-Luc efectuamos un abordaje del seno maxilar a través de la mucosa bucal de la fosa canina, con exploración, limpieza o extracción de cuerpos extraños, de quistes mucosos o lesiones hiperplásicas de la mucosa sinusal, etc. Finalmente efectuamos un drenaje transmeático (contraapertura a nivel del meato inferior) y el cierre de la herida operatoria.

La intervención puede realizarse bajo anestesia general o bajo anestesia locorreional, tras la premedicación sedante pertinente. La anestesia locorreional comporta la anestesia troncular del nervio maxilar superior, la del nervio etmoidal anterior y la anestesia del surco gingivoyugal superior. Asimismo se realiza la anestesia del meato y del cornete inferior mediante técnica de contacto o de superficie (solución de tetracaína al 2% y de efedrina al 1:1.000).

Se eleva el labio superior con separadores y se hace una incisión en forma de U a través del mucoperiostio, hasta el hueso. Las incisiones verticales se hacen a nivel del canino y del segundo molar y se conectan ambas con una incisión horizontal en la mucosa alveolar unos milímetros por encima de la encía queratinizada o siguiendo los cuellos y las papilas dentarias (incisión sulcular). Se despegue el colgajo mucoperiostico del hueso con periostótomos tipo Freer u Obwegesser, llegando hacia arriba hasta el foramen infraorbitario. Debemos intentar no lesionar el nervio infraorbitario. Se hace una apertura en la pared ósea facial del antro por encima de las raíces de los premolares utilizando una pinza gubia o fresas quirúrgicas. La apertura final debe permitir la introducción del dedo índice y ser lo suficientemente alta, para no tocar las raíces de los dientes (figura 22.28). La extirpación de la mucosa sinusal patológica se realiza con periostótomos y cucharillas. Se limpia la cavidad, se hace un drenaje transmeático y se coloca de nuevo en su lugar el colgajo mucoperiostico, suturando con puntos sueltos (figura 22.29).

Las complicaciones más importantes pueden ser la sección del nervio infraorbitario (anestesia del labio superior, del vestíbulo bucal anterior, etc.), la lesión del nervio alveolar superior anterior (anestesia incisivo-canina), odontalgias y necrosis pulpaes por lesión de los ápices dentarios o de los pedículos vásculo-nerviosos de los dientes antrales, la penetración en la órbita o en la fosa pterigomaxilar y la aparición de una comunicación bucosinusal a nivel de la incisión. Todos estos problemas se pueden prevenir con una correcta técnica quirúrgica, o con la realización de algunas de las variantes actuales de la técnica de Caldwell-Luc como, por ejemplo, efectuar la apertura de la pared externa del seno maxilar, mediante una osteotomía que dibuje una ventana ósea que se abrirá para poder hacer la manipulación intrasinusal. Una vez finalizada ésta, se cerrará esta tapa de hueso, sin dejar ningún hueco o defecto óseo en la pared externa. Esta maniobra facilita la curación de la herida quirúrgica y evita una posible comunicación bucosinusal.

Los senos maxilares intervenidos quirúrgicamente quedan opacos en las radiografías y a la diafanoscopia en la mayoría de los casos; para Noyek sólo ocurre en un tercio de los casos. Este aspecto radiológico depende del estado de la mucosa residual, de la existencia de secreciones y sangre en el seno y de la fibrosis resultante. Cuando existe obliteración de la desembocadura del seno, ésta

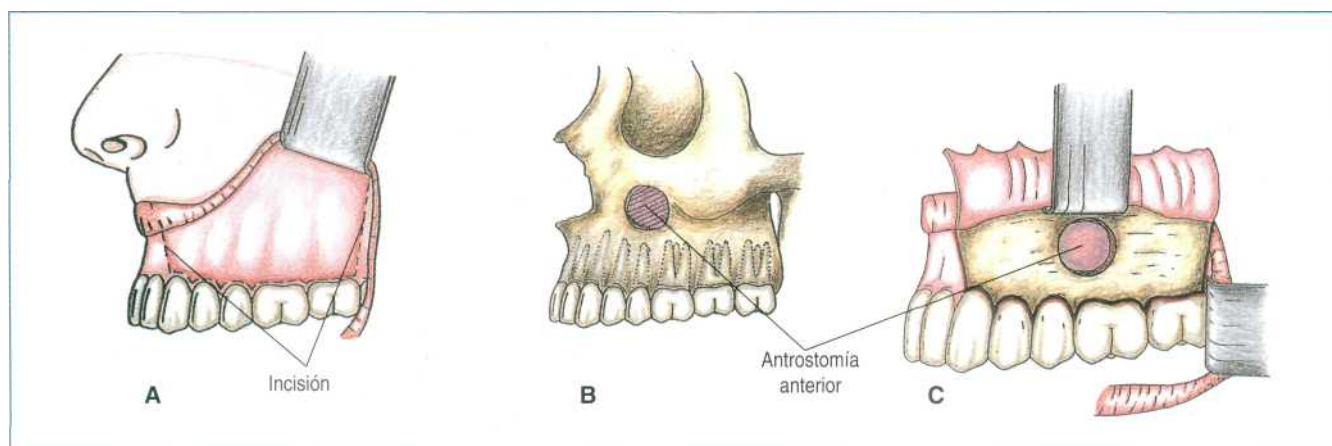


Figura 22.28. Intervención de Caldwell-Luc.

provoca opacificación parcial o total. En algunos casos raros la neoformación del hueso tras la intervención puede obliterar la luz del seno maxilar y aparecer intensamente radioopaco.

En al menos la mitad de los casos, el seno maxilar después de la intervención aparece aireado completamente o en parte, y en un mínimo del 10% el seno maxilar aparece normal, sin rastro radiológico del proceso quirúrgico.

La contraapertura se cierra a menudo, lo que se asocia frecuentemente con el relleno del seno maxilar por tejido fibroso u óseo. Todo ello puede causar problemas sinusales que hagan preciso tratamiento antibiótico o incluso la reintervención. Por ello, actualmente se aconseja respetar al máximo la mucosa sinusal sana de los senos maxilares operados e incluso la mucosa que se crea pueda ser recuperable. Esta idea no implica que deba hacerse la exéresis de la mucosa enferma ni siquiera el curetaje óseo de la zona afectada (figura 22.30). Para obtener buen resultado de la intervención es crucial conseguir un drenaje adecuado para la correcta aireación del seno maxilar (figura 22.31). La tomografía puede ser de gran utilidad para demostrar la permeabilidad o el cierre de la apertura nasooantral. La antrostomía anterior en la fosa canina y zona de premolares se cierra casi siempre. Sólo de forma ocasional encontramos una fistula en esa zona. Es también posible producir una fistula bucosinusal en el transcurso de la intervención; ésta puede cerrarse espontáneamente o precisar de una intervención quirúrgica posterior.

En los niños debe evitarse en lo factible este tipo de cirugía, y en caso de ser imprescindible, la apertura de la pared sinusal debe ser lo más alta posible a fin de no lesionar los gérmenes de la dentición permanente -en especial el del segundo premolar-.

Para mejorar el drenaje natural y eliminar los factores locales que favorecen la aparición de sinusitis, podrá ser preciso realizar otros tipos de intervenciones quirúrgicas complementarias, por ejemplo:

- Corrección de la desviación del tabique nasal (septoplastia).

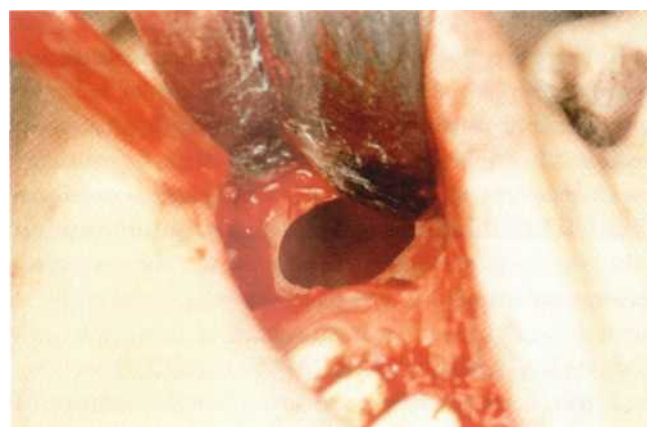


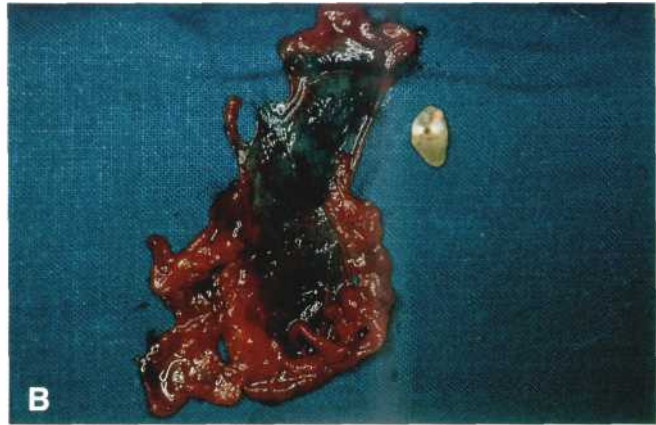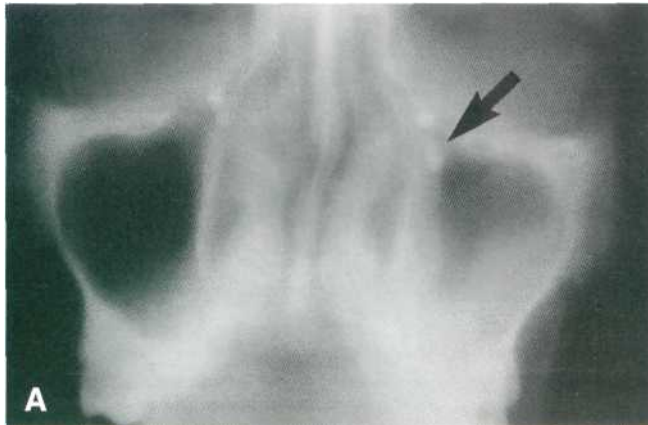
Figura 22.29. Abordaje para la intervención de Caldwell-Luc.

- Corrección de la hipertrofia de los cornetes inferior o medio (exéresis).
- Exéresis de pólipos nasales o neoplasias benignas.
- Exéresis de pólipos antrocoanales.
- Eliminar cuerpos extraños como rinolitos.

Si existe una comunicación bucosinusal, ésta no debe cerrarse antes de que la sinusitis existente haya curado. Si existe una comunicación de larga duración generalmente el antro maxilar también estará infectado o con lesiones de sinusitis crónica, por ello, ésta debe tratarse antes del cierre de la fistula bucosinusal. Recuérdese que cuanto más se aplase el tratamiento ante la sospecha de una perforación antral, el riesgo de infección del seno maxilar y del resto de los senos paranasales será mayor. Es conveniente recordar la interrelación que puede existir entre las comunicaciones nasobucosinuales y la sinusitis maxilar.

#### 22.5.2.4. Cirugía sinusal endoscópica

La cirugía endoscópica intranasal está indicada básicamente



**Figura 22.30.** Sinusitis maxilar producida por la introducción de un resto radicular en las maniobras de extracción del segundo molar izquierdo. (A) Tomografía donde se visualiza el resto radicular, y la lesión de la mucosa sinusal. (B) Extracción del resto radicular y exéresis de la mucosa sinusal enferma.

en las sinusitis crónicas, y sus objetivos son eliminar la mucosa enferma preservando la sana y establecer una comunicación segura entre las fosas nasales y el seno maxilar a través del ostium maxilar.

La sinusoscopia aumentará día a día sus indicaciones por el gran avance de las técnicas endoscópicas, y se podrán realizar manipulaciones diagnósticas (biopsia) e incluso terapéuticas (exéresis del quiste sinusal).

### 22.5.3. TRATAMIENTO FARMACOLÓGICO

El tratamiento farmacológico estará basado principalmente en la administración de los siguientes fármacos:

#### 22.5.3.1. Antibióticos

Se recetan antibióticos de acuerdo con los datos del cultivo y del antibiograma, aunque en principio podemos dar antibióticos del tipo penicilina y derivados (amoxicilina, ampicilina, etc.) siempre a dosis e intervalos correctos y en los alérgicos a la penicilina podemos administrar eritromicina o clindamicina. En los casos de sinusitis aguda grave puede ser precisa la administración endovenosa de antibióticos, a veces con la asociación de varios de ellos (penicilina-gentamicina, penicilina-metronidazol, etc.).

Cuando nos encontramos ante una infección por gérmenes Gram positivo, debemos prestar atención a la presencia del pneumococo, del estreptococo alfa y beta-hemolítico y del estafilococo dorado. La presencia de estafilococos coagulasa positivo que sean productores de penicilinasa hará que la penicilina sea ineficaz. Podrán indicarse en estos casos cefalosporinas, clindamicina, añadir ácido clavulánico a la amoxicilina, etc. Dentro del grupo de gérmenes Gram negativo, podemos encontrar distintos microorganismos destacando por su frecuencia el *Haemophilus influenzae*; en estos casos es útil la administración de ampicilina, trimetoprim, etc., aunque el incremento de resistencias frente a

los antibióticos hasta ahora eficaces puede justificar la utilización conjunta del ácido clavulánico o del sulbactam. La infección debida a bacilos Gram negativo como *Escherichia coli*, *Klebsiella* o *Pseudomonas* es relativamente rara. En estos casos la terapéutica es mejor aplicarla en base a la sensibilidad observada en el antibiograma, aunque pueden ser útiles la penicilina o la ampicilina asociadas a la gentamicina.

En la sinusitis de origen específico o por hongos debemos indicar los antibióticos o fármacos adecuados en cada caso de acuerdo con el cultivo y el antibiograma.

Debe tenerse siempre presente que el tratamiento antibiótico debe ser simultáneo a la eliminación quirúrgica de la causa primaria o al tratamiento dentario conservador pertinente y al drenaje adecuado del seno maxilar.

#### 22.5.3.2. Analgésicos

En principio usaremos analgésicos tipo aspirina, paracetamol, dextetoprofeno, etc., aunque en algunos casos el dolor es tan importante que se impone la administración de ansiolíticos o incluso de opiáceos.

#### 22.5.3.3. Otros medicamentos

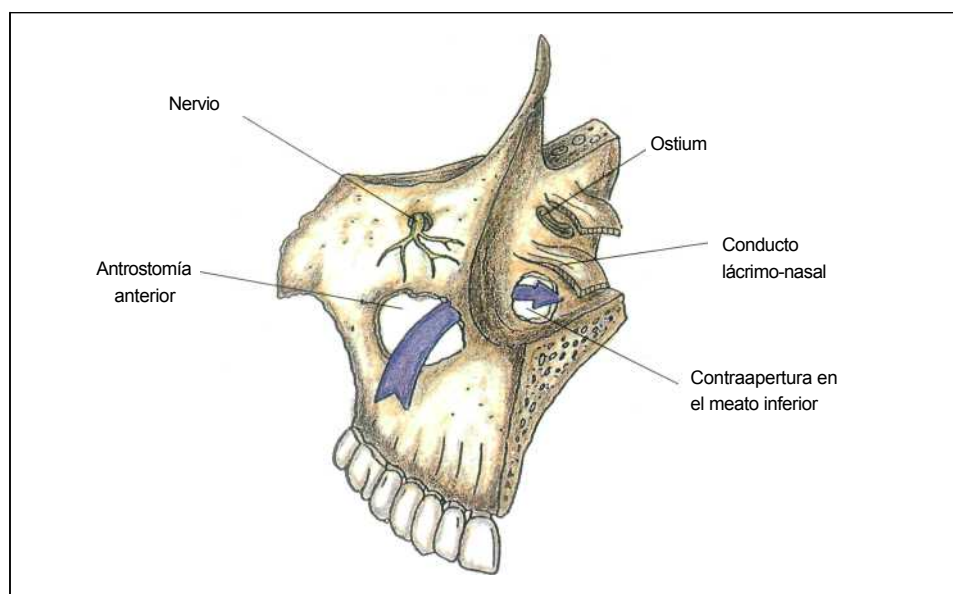
Otros medicamentos que podrán ser útiles son los antiinflamatorios, antitérmicos, los descongestionantes nasales (efedrina al 0,5%), antihistamínicos, etc.

#### 22.5.3.4. Inhalaciones

Algunos pacientes pueden encontrar alivio con inhalaciones de vapor, aunque actualmente no están recomendadas.

El tratamiento farmacológico es de elección en las sinusitis agudas y en las reagudizaciones de los cuadros crónicos, las cuales exigirán terapéuticas complementarias como la punción-lavado sinusal, etc.





**Figura 22.31.** Detalle de la técnica de Caldwell-Luc. Contraapertura en el meato inferior.

## 22.6. RECIDIVA Y COMPLICACIONES DE LA SINUSITIS

Después de haber realizado el tratamiento dentario, sinusal y farmacológico es posible la recidiva o la continuación de la enfermedad. Un nuevo estudio clínico y radiológico del seno maxilar estará indicado ante la sospecha de recidiva de una sinusitis aguda o crónica.

El seno maxilar después de la cirugía queda opaco, en parte o completamente, por la fibrosis; esto hace que los signos radiológicos de opacificación de su luz, espesamiento de la mucosa, descalcificación, etc., deban ser evaluados con mayor rigor, intentando buscar algún dato nuevo o significativo de la recidiva de la enfermedad.

El fallo de la intervención de Caldwell-Luc debido al cierre de la contraapertura por un proceso de fibrosis viene confirmada en el examen clínico. Si este cierre se produce por tejido óseo será posible demostrarlo mediante el examen tomográfico. Las complicaciones de la sinusitis primaria después de la intervención de Caldwell-Luc son fundamentalmente: el empiema, la osteomielitis y la extensión del proceso inflamatorio más allá del seno, por ejemplo, que produzca una celulitis orbitaria. Las complicaciones intracraniales como empiema o absceso subdural o epidural, meningitis, tromboflebitis del seno longitudinal superior y cavernoso, absceso cerebral, etc., son excepcionales en las sinusitis maxilares.

## 22.7. TRATAMIENTO DE LA SINUSITIS POR HONGOS Y GERMENES ESPECIALES

### 22.7.1. ACTINOMICOSIS

La infección por *Actinomyces* y *Nocardia* es bastante rara, aunque la actinomicosis es relativamente frecuente en el área cervi-

cofacial. Histológicamente, la infección por *Actinomyces* está constituida por un granuloma compuesto de nodulos confluentes, en cuyo centro se halla una colonia de actinomicetos circundada por leucocitos polimorfonucleares, tejido de granulación y tejido fibroso conectivo.

En su primer estadio el tratamiento es farmacológico (penicilina, tetraciclina). El lavado sinusal es de gran ayuda para eliminar el material purulento intrasinusal y así además obtener material para el diagnóstico. La intervención quirúrgica (Caldwell-Luc) puede ser necesaria para eliminar secuestros óseos o para drenar un absceso.

### 22.7.2. MUCORMICOSIS

La infección por los hongos *Mucor* y *Rhizopus* puede presentarse en tres formas: pulmonar, diseminada (sistémica) y rinocerebral; esta última puede afectar a los senos paranasales. El hongo puede entrar por vía nasal y provocar una sinusitis con celulitis orbitaria. Existe invasión de la pared arterial que provoca trombosis e infarto; también pueden afectarse los linfáticos, las venas y los nervios.

Es una infección oportunista que raramente puede verse en individuos sanos. La mayor parte de los afectados son pacientes con diabetes mellitus no tratada (con acidosis prolongada), inmunodeprimidos o tras uso prolongado de corticosteroides.

La forma rinocerebral es una enfermedad aguda grave con fiebre, dolor sordo y permanente del seno maxilar y la órbita, secreción nasal granulosa o marrón, exoftalmos, parestesia o parestesia del III, IV y V par craneal, anestesia de la córnea, y aparece finalmente necrosis de los tejidos faciales. Existen además síntomas cerebrales graves.

El tratamiento consistirá en el control de la enfermedad de ba-

se y en eliminar la infección por este hongo. Para esto último indicamos antifúngicos del tipo de la anfotericina B por vía endovenosa. Los tejidos necróticos podrán ser extirpados quirúrgicamente. La tasa de mortalidad de esta enfermedad es muy alta, por lo cual no debe retardarse el tratamiento pertinente.

### 22.7.3. ASPERGILOSIS

El *Aspergillus fumigatus* puede afectar al hombre, actuando en un terreno favorable como un proceso infeccioso local, paciente inmunodeprimido, etc. Pueden presentarse dos formas clínicas:

#### 22.7.3.1. Forma no invasiva

Los signos y síntomas son similares a un cuadro de sinusitis crónica, pero resistente al tratamiento convencional.

#### 22.7.3.1. Forma invasiva

Simula un carcinoma del seno maxilar. Aparece una masa que afecta la órbita, la mejilla e incluso la piel de estas zonas, con la presencia de dolor local y de alteraciones óseas en el examen radiológico.

El tratamiento médico consiste en repetidos lavados sinusales y la administración de antifúngicos. Puede estar indicada también

la resección quirúrgica de los tejidos afectados. No obstante, el pronóstico de la aspergilosis del seno maxilar, al contrario que el de la mucormicosis, es bueno.

### 22.7.4. CANDIDIASIS

La *Candida albicans* puede provocar una infección oportunista del seno maxilar. Los signos y síntomas son similares a los de una infección crónica bacteriana o de la sinusitis no invasiva producida por hongos. El tratamiento consistirá en la administración de nistatina y en la eliminación de las causas que han favorecido la aparición del proceso. Puede estar indicada la punción-lavado del seno o la cirugía sinusal (intervención de Caldwell-Luc).

### 22.7.5. SINUSITIS TUBERCULOSA O SIFILÍTICA

Estas sinusitis específicas son actualmente muy poco frecuentes y su tratamiento exigirá un tratamiento farmacológico adecuado; así, en el caso de la sinusitis tuberculosa se deberá implantar medicación con isoniácida, rifampicina y etambutol, o la que se considere idónea ya que las pautas del tratamiento sistémico de la tuberculosis han ido cambiando de acuerdo con las resistencias que ha ido creando el *Mycobacterium tuberculosis*.

## Osteítis y osteomielitis de los maxilares

Cosme Gay Escoda, Leonardo Berini Aytés, M<sup>a</sup> Angeles Sánchez Garcés

### 23.1. CONCEPTO Y TERMINOLOGÍA

Los límites anatómicos que demarcan una infección de los maxilares siempre son inciertos ya que sus componentes, periostio, corticales y hueso esponjoso, estarán afectados en mayor o menor grado. Así se entiende que es muy difícil y comprometido diferenciar la infección específica de cada uno de estos componentes, es decir, hablar "*sensu strictu*" de periostitis, osteítis y osteomielitis, ya que en realidad suelen verse formas mixtas; ésta es la causa por la que encontramos en muchos tratados descripciones del tipo osteoperiostitis, osteítis subperióstica, osteítis cortical, osteítis central, osteomielitis medular, etc., cuando la mayoría de las veces sería más correcto hablar con toda propiedad de verdaderas panosteítis.

Seguramente el principal esfuerzo siempre ha ido encaminado a querer diferenciar los términos de osteítis y de osteomielitis, debido al distinto pronóstico y tratamiento que requerirán. En su tratado, Calatrava exponía que en la literatura alemana, siguiendo a Wasmund, estas dos entidades se diferenciarían básicamente por su extensión: las lesiones circunscritas a la región periapical de un solo diente, como sería el caso del absceso periapical, se denominarían osteítis; contrariamente, cuando la infección se aleja de la región periapical y abarca más de un diente pasa a denominarse osteomielitis. En cambio en la literatura francesa se suele encontrar, siguiendo a Chompret y a Chaput, que la diferencia entre estas dos entidades se establece únicamente en la formación o no de secuestros óseos. Así pues, y de una forma ecléctica, cuando seguidamente hablaremos de osteítis nos referiremos implícitamente a lesiones circunscritas sin ninguna tendencia a producir secuestros óseos, mientras que el término de osteomielitis lo reservaremos para lesiones difusas con producción de secuestros, admitiendo pero que esta delimitación no siempre es fácil de establecer.

Durante muchas décadas la osteomielitis ha sido una enfer-

medad frecuente y ominosa, causante de grandes mutilaciones faciales, y por lo tanto muy temida por la población.

En la actualidad, la osteomielitis es poco frecuente en su localización en los huesos maxilares.

Los nuevos hábitos higiénicos, el mejor control de las enfermedades sistémicas, y el espectacular desarrollo de los antibióticos, han sido determinantes para que hoy en día sea rara su presentación, y en caso de aparecer casi siempre la veremos asociada a gérmenes altamente patógenos, a defectos de la vascularización o a enfermedades sistémicas graves.

### 23.2. CLASIFICACIÓN

#### 23.2.1. OSTEITIS

El término de osteítis significa la afectación de causa inflamatoria del hueso, sea en forma aguda sea en forma crónica; esto ya implica que bajo dicho término pueden encontrarse entidades donde no hay ningún componente infeccioso; tal es el caso de la osteítis deformante de Paget, de la osteitis fibrosa quística de von Recklinghausen, etc.

En este apartado sólo haremos referencia a las de naturaleza infecciosa. La forma aguda, la osteítis aguda periapical, ha sido comentada anteriormente; las formas crónicas, la osteítis rareficiente y la osteitis condénsame o esclerosante, están confinadas a la región periapical, razón por la que se estudian dentro de las lesiones periapicales.

Hay que mencionar también que muchos autores hablan de la "osteitis alveolar" añadiendo a veces el adjetivo "postoperatoria" para referirse a la alveolitis seca (*dry socket*).

#### 23.2.2. OSTEOMIEELITIS

Se tratará en un sentido amplio ya que no nos parece razonable querer distinguir osteomielitis intramedulares y osteomielitis subperiósticas tal como hace Killey, recordando la opinión de Pa-



get, quien dijo que el término de osteomielitis era sin duda un mal nombre ya que daba a entender que sólo había participación de la médula cuando en realidad todas las estructuras óseas se afectan: si bien generalmente empieza en la médula, acaban participando corticales y periostio.

### 23.2.3. OSTEOPERIOSTITIS

La participación pura del periostio es excepcional; según Ki-Uey, el término "periostitis" se utiliza para describir una reacción inflamatoria del periostio que da lugar a una exagerada formación de hueso inmaduro observable especialmente en niños y adolescentes.

La forma aguda, osteoperiostitis de Axhausen, se diferencia difícilmente del absceso subperióstico de causa dentaria, mientras que la forma crónica, en la que esta actividad osteoformadora es significativa, se explicará bajo el nombre de osteoperiostitis u osteomielitis de Garre. Hay que aclarar que la reactividad del periostio puede tener otras causas no infecciosas como sucede en algunos procesos conocidos como "periostosis".

Tal sería el caso de la hiperostosis cortical infantil de Caffey-Silverman, pero también puede observarse conjuntamente con una hiperplasia de la mucosa bucal cuyo origen radica en una irritación motivada por una prótesis dental removible, lesión conocida como épulis fisurado.

### 23.2.4. OSTEOMIELITIS ESPECIFICAS

Son las que tienen un agente microbiano conocido, lo que confiere al proceso osteomielítico una serie de particularidades clínicas.

### 23.2.5. OSTEORRADIONECROSIS

Se trata de una forma de osteomielitis cuya etiología son las radiaciones ionizantes, generalmente recibidas con una finalidad terapéutica. En muchas ocasiones se puede considerar como una lesión yatrogénica, y debido a su trascendencia actual merecerá un tratamiento especial en otro tema.

## 23.3. CONSIDERACIONES ANATÓMICAS

### 23.3.1. MANDÍBULA

Anatómicamente la mandíbula recuerda a un hueso largo del esqueleto; se describe como un estuche con unas paredes duras, densas e inextensibles, las corticales, dentro del cual hay hueso medular o esponjoso. Dicha disposición se hace especialmente patente a nivel del cuerpo mandibular en comparación con la sínfisis y la rama ascendente, donde la cantidad de esponjosa es realmente inferior; algunos autores -en referencia a esta última- han llegado a decir que estaría constituida por hueso compacto. Tiene una gran importancia la distancia, por razones obvias de la fa-

cilitación del drenaje, que se establece entre los ápices dentarios y las corticales, puesto que la mayoría de las infecciones de los maxilares tienen un punto de origen dentario con causa pulpar; cuanto más lejos esté un ápice de una cortical, más largo será el camino a recorrer por parte de la colección purulenta y lógicamente también será más difícil su exteriorización respecto al maxilar. Esto explica que los ápices equidistantes de las dos corticales, los del segundo premolar y del primer molar mandibulares, sean los que proporcionan más infecciones de tipo osteomielítico.

A excepción de la apófisis coronoides, donde la vascularización corre a cargo de los vasos del músculo temporal, la irrigación mandibular se hace casi exclusivamente por un pedículo único, la arteria dentaria inferior, con la que establecen anastomosis ramas de las arterias sublingual (terminal de la arteria lingual) y submentoniana (colateral de la arteria facial), preferentemente en la región sinfisaria; de aquí que los riesgos de compromiso vascular y de infección ósea sean importantes, situaciones las dos que favorecen la producción de secuestros.

La mandíbula es el hueso facial con mayor incidencia de osteomielitis y las características comentadas hacen que la incidencia varíe en distintas localizaciones. Para Calhoun las zonas mandibulares más afectadas son el cuerpo (83%), la sínfisis mentoniana (20%), el ángulo (18%), la rama ascendente (7%) y el cóndilo (2%).

### 23.3.2. MAXILAR SUPERIOR

El espesor de las corticales, es decir, de hueso compacto, es inferior al de la mandíbula, lo que facilita el drenaje natural de las infecciones periapicales hacia los tejidos blandos vecinos y los senos paranasales. Asimismo, la cantidad de hueso medular, ya de por sí escasa, se ve disminuida por la presencia del seno maxilar; se describen dos zonas, incisal (premaxila) y tuberosidad, donde esta esponjosa es abundante.

Su vascularización es de origen múltiple, gracias a una serie de pedículos provenientes todos ellos de la arteria maxilar interna que al anastomosarse entre sí forman una eficiente red vascular; y por esto la isquemia y/o la necrosis ósea por déficit de irrigación son más improbables que en la mandíbula.

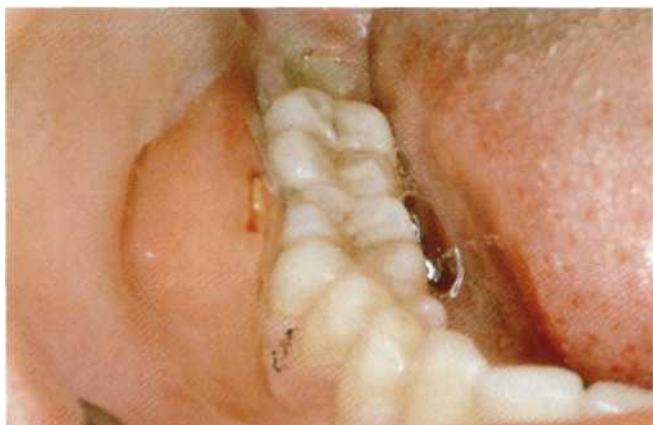La osteomielitis del maxilar superior es rara en el adulto, y típica, al contrario, en la infancia.

## 23.4. FACTORES PREDISPONENTES

### 23.4.1. FACTORES LOCALES ENDÓGENOS

#### 23.4.1.1. Patología dentaria

Como hemos dicho, la mayoría de las osteomielitis están estrechamente relacionadas con patología dentaria cuando ésta compromete la región apical, ya sea en forma de absceso periapical puro o de periodontitis. Hasta ahora, una buena parte de las osteomielitis tie-



**Figura 23.1.** Pericoronaritis de un cordal inferior con afectación vestibular.

ne como origen la complicación de una caries, y en este sentido hay que observar que Wasmund observó que en los 95 casos de osteomielitis estudiados, 74 dientes presentaban una necrosis pulpar.

Las infecciones odontogénicas suelen estar bien circunscritas y por lo tanto no se propagan al hueso. Para Laskin, la desorganización de la membrana piógena protectora es la causa de la osteomielitis. Entre los factores que originan esta desorganización figuran el curetaje intempestivo de las lesiones supurativas, introducir gérmenes patógenos en el tejido sano en el curso de una intervención quirúrgica y no extraer el diente causal o no hacer los drenajes imprescindibles en la infección odontogénica.

#### 23.4.1.2. Periodontopatías

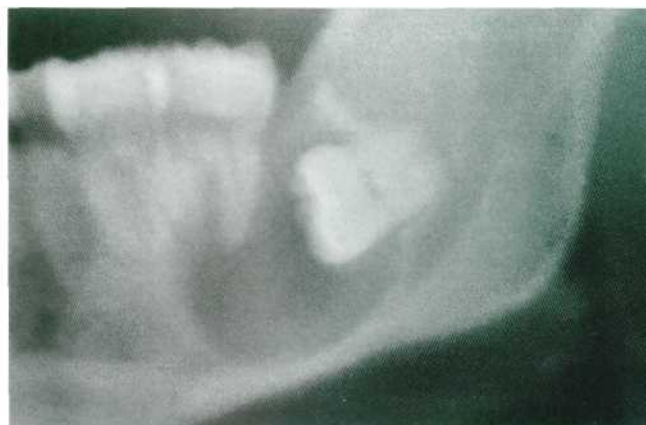Se ha relacionado todo tipo de periodontopatías con la génesis de una osteomielitis, en especial si son severas y rompen la barrera que supone la inserción epitelial y pasan a convertirse en una periodontitis; para Donado la gingivitis ulceronecrótica aguda sería una entidad estrechamente relacionada con la producción de una osteomielitis.

#### 23.4.1.3. Lesiones de la mucosa bucal

Algunas formas de infección mucosa, básicamente la pericoronaritis del cordal inferior, se encuentran como causa de osteomielitis (figura 23.1); también están descritas como puerta de entrada heridas gingivales de importancia aparentemente nimia como, por ejemplo, las producidas por un mondadientes o por el decúbito de una prótesis dental removible. Estas heridas intrascendentes pueden adquirir gravedad en pacientes con baja resistencia a las infecciones.

#### 23.4.1.4. Quistes o tumores odontogénicos

Cuando hay una infección del quiste o del saco folicular por la razón que sea, los gérmenes tienen un acceso realmente mucho más fácil hacia la esponjosa de los maxilares; así, Wasmund



**Figura 23.2.** Quiste folicular del cordal inferior izquierdo (detalle de la ortopantomografía).

considera que hay una estrecha relación entre la osteomielitis y la presencia de quistes maxilares (figura 23.2).

Romer describió un caso de odontoma compuesto que se infectó y produjo una osteomielitis extensa de la mandíbula.

#### 23.4.1.5. Focos de sepsis vecinos

Los focos de sepsis vecinos extramaxilares, infecciones del oído medio (otitis medias supurativas) y de vías respiratorias altas (faringoamigdalitis purulentas, sinusitis maxilares y frontales), pero sobre todo las cutáneas (piodermitis) del tipo furunculosis o ántrax, permitirían la colonización de bacterias, por vía hematógena o linfática, en la esponjosa de los maxilares. Difícilmente una infección de los tejidos blandos puede comprometer por contigüidad los maxilares, provocando una osteomielitis, si bien Meyer menciona un caso de localización en la rama ascendente mandibular a partir de un absceso periamigdalino.

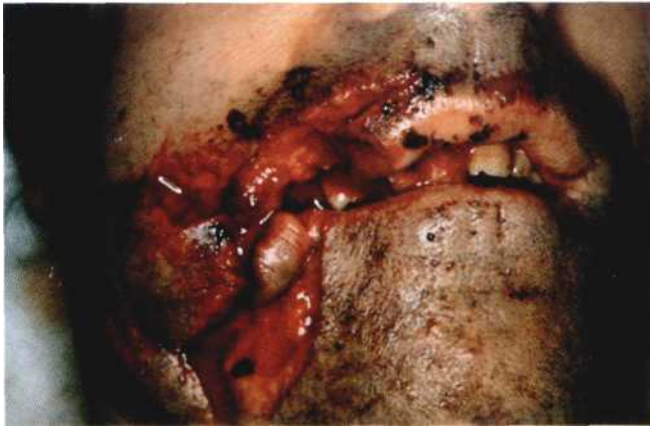### 23.4.2. FACTORES LOCALES EXOGENOS

#### 23.4.2.1. Traumatismos maxilares

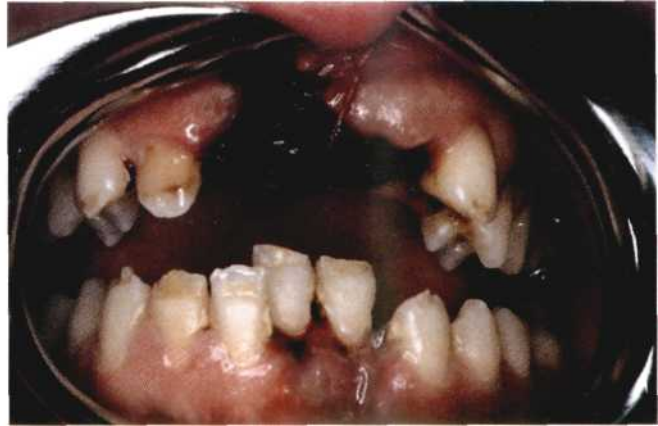Las fracturas abiertas de los maxilares, es decir, aquellas en que se establece una comunicación con la cavidad bucal o con el exterior, son actualmente una de las principales causas de osteomielitis. Si la fractura es conminuta o hay algún cuerpo extraño o algún diente en el foco de fractura, sobre todo si éste presenta alguna patología o está incluido, el riesgo de osteomielitis aumenta significativamente (figura 23.3).

A título de curiosidad, también hay descritos casos de osteomielitis por fracturas simplemente dentarias; así, la simple fractura vertical de una raíz permitiría el acceso a la zona periapical por parte de los gérmenes de la cavidad bucal, lo que inicia la producción de una osteomielitis (figura 23.4).

Hay que señalar que a nivel mandibular el riesgo de una ruptura del pedículo vascular de los vasos dentarios inferiores motivado por el propio traumatismo, puede comprometer la irrigación



**Figura 23.3.** Traumatismo maxilofacial con heridas cutáneas y fracturas de los maxilares.



**Figura 23.4.** Traumatismo alveolodentario con avulsión de los incisivos superiores y luxación de los incisivos inferiores.

de la zona y por lo tanto facilitar la presentación de la osteomielitis.

#### 23.4.2.2. Exodoncias

Una exodoncia, como cualquier acto quirúrgico, puede ser la puerta de entrada de gérmenes desde la cavidad bucal hacia el interior del maxilar, en especial cuando no se respetan las normas generales de asepsia, o bien si se efectúa de forma traumática.

No debe olvidarse que la extracción quirúrgica de un tercer molar incluido se asocia, en un porcentaje importante de casos, a infecciones localizadas que pueden extenderse al hueso y a las estructuras vecinas (figura 23.5).

Asimismo, cuando hay un estatus infeccioso agudo, celulitis o absceso odontogénicos, efectuar una exodoncia convencional puede facilitar la diseminación de la osteítis apical hacia la esponjosa del maxilar; por este motivo, esta acción es discutida y criticada abiertamente por muchos autores; en cambio, todos están de acuerdo en proscribir terminantemente, por el riesgo obvio que representa en este aspecto, una exodoncia de tipo quirúrgico.

Igualmente se ha implicado el acto de la anestesia local, en especial cuando se transgreden las normas racionales de aplicación como, por ejemplo, a) hacer anestésicos subperiósticos o intraóseos, b) efectuar la inyección en una zona con una afectación infecciosa evidente, y c) abusar del vasoconstrictor.

#### 23.4.2.3. Implantes

Los implantes subperiósticos, pero especialmente los endoóseos, eran hasta ahora una de las causas principales de osteomielitis de los maxilares; en la actualidad el avance tecnológico de los materiales de Implantología, así como de la concienciación de que el acto quirúrgico ha de ser lo más aséptico posible, hacen que esta etiología se vea en un franco descenso.

En este mismo sentido actuaría cualquier cuerpo extraño in-

troducido en los maxilares, sea de forma accidental, (proyectiles tipo bala o metralla), o con finalidad curativa (material metálico de osteosíntesis) (figura 23.6),

#### 23.4.2.4. Agentes físicos

Las radiaciones empleadas en el tratamiento de los tumores malignos de las vías aerodigestivas superiores, y en especial de los de la cavidad bucal, pueden provocar un tipo especial de osteomielitis conocido con el nombre de osteorradionecrosis. Sin duda, en la actualidad es, lastimosamente, una etiología de osteomielitis aún demasiado frecuente en nuestro ámbito.

#### 23.4.2.5. Agentes químicos

Se han descrito osteomielitis motivadas por bismuto, mercurio, arsénico y fósforo. Algunos de estos materiales se usaban en la práctica odontológica (el arsénico en tratamientos endodóncicos como momificador pulpar) y todavía se utilizan diariamente, ya que el mercurio forma parte de la amalgama; en el caso de las obturaciones retrógradas se coloca directamente en la zona apical sin que origine problemas de esta índole.

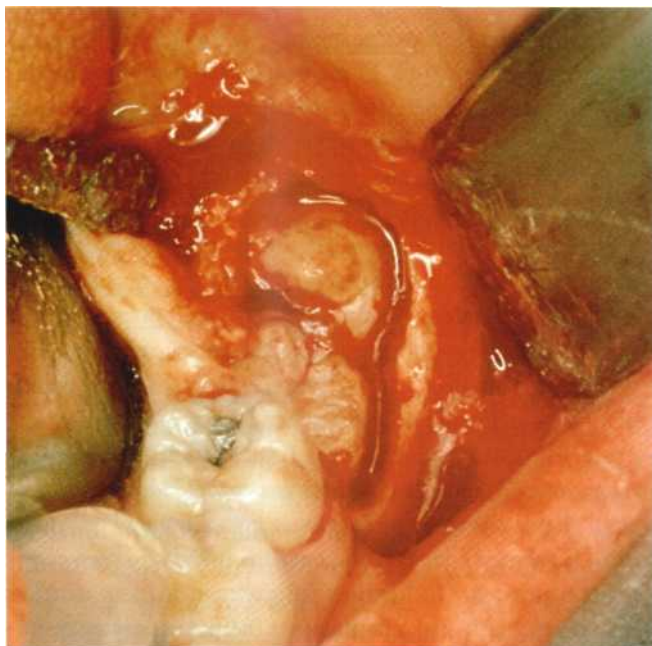
Actualmente esta etiología se tendría que olvidar a no ser que pueda observarse formando parte de una intoxicación crónica de tipo profesional, tal es el caso de la "*phossy jaw*" de los que trabajan con fósforo.

### 23.4.3. FACTORES GENERALES

#### 23.4.3.1. Focos de sepsis lejanos

En este caso la colonización llega obligatoriamente por vía hematógena; puede haber más de un foco osteomielítico en los maxilares, así como en otros huesos del esqueleto. Los gérmenes suelen ser los piógenos habituales y el foco primario muchas veces permanece desconocido. Mucho más excepcionalmente se observará una osteomielitis específica como puede ser una osteomielitis tuberculosa en los maxilares originada a partir de un foco pulmo-





**Figura 23.5.** Extracción quirúrgica del segundo y del tercer molar inferior izquierdo incluidos.

nar. Las siembras microbianas en los maxilares que se producían en los estados graves de septicemia como en la fiebre tifoidea, difteria, pero también sarampión, gripe, tosferina, escarlatina, etc., han pasado a la historia gracias a las mejoras sanitarias.

La diseminación hematogena, tan habitual en la infancia, representa un fenómeno esporádico en la población adulta.

#### 23.4.3.2. Enfermedades óseas

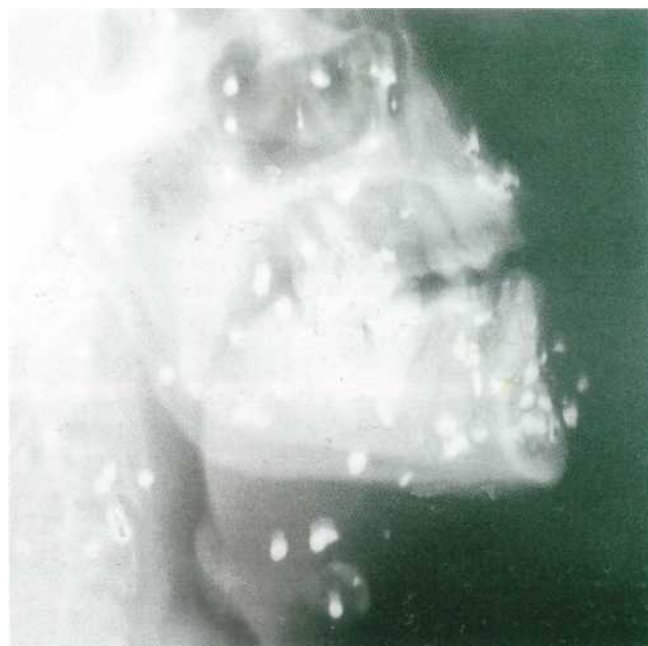Todas aquéllas en las que hay un compromiso de la irrigación ósea, en este caso a nivel microscópico, predisponen a la osteomielitis; así, para Topazian y Goldberg, esta condición se da en la enfermedad de Paget (figura 23.7), en los estados de osteoesclerosis como la disostoesclerosis, en los estados de osteoporosis, en las displasias óseas fibrosas y en los tumores óseos malignos.

#### 23.4.3.3. Estados de inmunodepresión

En teoría, los estados de inmunodepresión como desnutriciones severas, estados carenciales, drogadicciones, diabetes, leucosis, agranulocitosis, anemias graves, SIDA, etc., influirían en la producción de una osteomielitis. Para van der Waal, el estado general del paciente sólo jugaría un papel insignificante aunque resalta la frecuente presentación de osteomielitis en pacientes diagnosticados de "*sickle cell anemia*" (anemia falciforme).

#### 23.4.3.4. Edad

La osteomielitis puede desarrollarse a cualquier edad pero hay unas determinadas formas propias de los lactantes y de la infan-



**Figura 23.6.** Lesiones craneofaciales por arma de fuego. Los cuerpos extraños metálicos pueden inducir una osteomielitis.

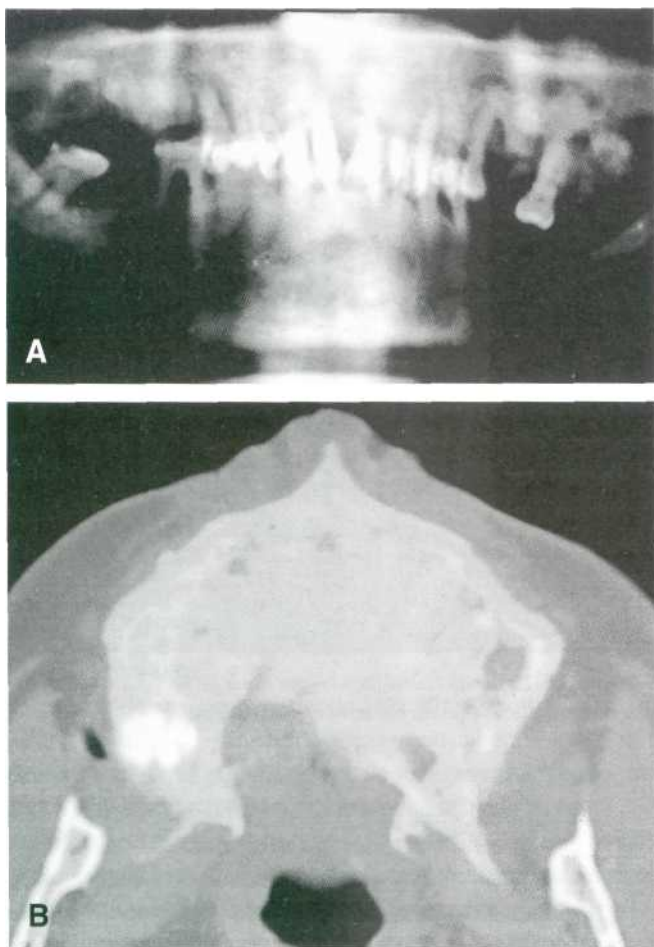
cia, y por otro lado muchos autores siguen describiéndola como casi exclusiva de niños en edad escolar y preescolar y de adultos jóvenes; en este último caso la etiología suele ser traumática.

Hay que recordar brevemente el proceso de desarrollo del maxilar superior: el seno maxilar va desplegándose gradualmente, acción que acabará a los 12 años. En las etapas más iniciales, es decir, sobre todo en el lactante y en la primera infancia, este hueso maxilar, que es básicamente esponjoso y que contiene los gérmenes dentarios, está provisto de una riquísima vascularización, factor que nos permite comprender la facilidad con que pueden hacerse siembras microbianas, por vía hematogena, en especial a partir de focos cutáneos de vecindad.

Hay que destacar que durante toda la infancia el periostio es fácilmente despegable de su cortical; este hecho explica el marcado "componente perióstico" de las infecciones de los maxilares que se observa en los niños, sea en forma de absceso subperióstico sea en forma de periostitis, en comparación con el "componente central o medular", es decir, la osteomielitis pura, que es más propia del adulto. Este escaso "componente central" del niño también se explica porque la reabsorción radicular fisiológica facilita la exteriorización de la infección hacia el periodonto, los típicos abscesos parúlitos, más que la profundización hacia la zona periapical.

### 23.4. PATOGÉNESIS

Cronológicamente el proceso que conduce a una osteomielitis se inicia con una "fase inflamatoria aguda", en la que en la ca-



**Figura 23.7.** Lesiones óseas características de la enfermedad de Paget. (A) Ortopantomografía. (B) Tomografía computadorizada.

vidad cerrada, que es el espacio medular del hueso, hay una hipermia, un aumento de la permeabilidad capilar y una infiltración leucocitaria.

Seguidamente tiene lugar la segunda fase, conocida como "fase de necrosis": la acción de las enzimas proteolíticas bacterianas produce una necrosis tisular simultánea a la aparición de múltiples trombosis venosas. El acumulo de pus, proveniente del tejido necrosado y de la destrucción bacteriana, incrementa la presión interior del espacio medular, ocasionando un colapso vascular arterial y una estasis venosa; todo ello contribuye a la creación de una zona isquémica. Se produce también una compresión sobre el paquete vasculo-nervioso dentario inferior, lo que acelera también la trombosis e isquemia, y explica la anestesia (signo de Vincent) del labio inferior y del mentón que se produce en un porcentaje elevado de los pacientes. La colección purulenta tiende a expandirse a través de los pequeños conductos óseos de Havers y Wolkman, impidiendo y reduciendo significativamente el aporte sanguíneo que llega desde el periostio; en este momento

empieza a observarse el despegamiento y la elevación del periostio respecto a la cortical ósea. El periostio puede reaccionar produciendo una elevación perióstica, más típica de la infancia cuando es extensa. Este estado de isquemia favorecerá la necrosis ósea, y se formará una zona de hueso necrótico y avascular: el "sequestro óseo".

Finalmente se inicia la tercera fase o "fase de reparación": cuando la segunda línea de defensa natural del organismo formada esencialmente por células con actividad fagocitaria comienza a actuar, ayudada por la terapéutica adecuada, la inflamación empieza a decrecer y se forma el típico tejido de granulación. Hay un intento de separar los sequestros óseos del hueso vital; éste está muy bien vascularizado y se dispone y se forma una capa de tejido de granulación a su alrededor, como si se tratara de una cascara, que se conoce con el nombre de "involucro". En el mejor de los casos, cuando el sequestro óseo es pequeño puede acabar usándose y desapareciendo, pero también puede revascularizarse o permanecer inerte sin ocasionar molestias. En ocasiones, si la infección se cronifica, en la zona del sequestro se establecen unos túneles de drenaje que, atravesando el propio involucro, permiten la salida del pus hacia el exterior, o sea hacia el periostio.

La persistencia de pus y tejidos necróticos facilita el desarrollo de abscesos cutáneos y fistulas. Al contrario, cuando la inflamación decrece, se forma tejido de granulación.

Cuando la infección es muy severa los osteoblastos son destruidos y no se forma nuevo hueso. Los sequestros óseos se perforan, y quedan unos tractos o cloacas por donde el pus puede pasar a la superficie.

## 23.5. BACTERIOLOGÍA

Hasta épocas recientes, los estafilococos *aureus* y *albus* eran los responsables del 80% al 90% de las osteomielitis, y también resultaba importante el papel del estreptococo hemolítico; este porcentaje actualmente ha descendido por debajo del 50% debido en parte a la utilización de antibióticos eficaces, pero, sobre todo, por disponer de técnicas de cultivo microbiano más sofisticadas que han permitido aislar muchos más gérmenes, en especial los anaerobios. La confirmación de la presencia de anaerobios y de la actuación sinérgica aerobios/anaerobios ha cambiado radicalmente las ideas sobre los aspectos bacteriológicos de la osteomielitis. Por ejemplo, según Topazian y Goldberg, el hecho de no poder aislar ningún tipo de germen en el 16-50% de las muestras de algunas series descritas se explicaría porque no se había dispuesto de medios de cultivo apropiados para anaerobios. Además, actualmente se admite difícilmente que puedan existir osteomielitis producidas exclusivamente por aerobios, mientras que parece claro que sí pueden estar ocasionadas únicamente por ana-

erobios. Estos gérmenes anaerobios, de mayor a menor incidencia, son:

- Bacilos anaerobios estrictos Gram negativo: *Bacteroides spp* (entre ellos, *Bacteroides fragilis* y *Prevotella melaninogenica*), *Fusobacterium*.
- Cocos anaerobios estrictos Gram positivo: *Peptostreptococcus*, *Peptococcus*.

Con mucha menor frecuencia:

- Bacilos anaeróbicos facultativos Gram positivo: *Actinomyces* (no el *israelii* sino el *odontolyticus* y el *meyeri*).
- Bacilos anaeróbicos estrictos Gram positivo: *Eubacterium*.
- Cocos anaerobios estrictos Gram negativo: *Veillonella*.

La frecuencia de participación de gérmenes como los bacilos aerobios Gram negativo (*Klebsiella*, *Pseudomona* y *Proteus*) y otros que producirán osteomielitis específicas (*Mycobacterium tuberculosis*, *Treponema pallidum*, *Actinomyces israelii*) es francamente baja, mientras que el papel de otros como el neumococo, el bacilo de Eberth (*Salmonella typhi*), el *Corynebacterium diphteriae*, etc., se ha de calificar de histórico.

## 23.6. DIAGNOSTICO

### 23.6.1. INCIDENCIA

En nuestro ámbito, la incidencia de la osteomielitis ha disminuido ostensiblemente gracias a la antibioticoterapia y a las mejoras sanitarias globales, vacunaciones sistemáticas, aumento de los recursos alimentarios, mejor atención para la salud bucodental, etc., pero en otras sociedades del tercer mundo sigue siendo una enfermedad frecuente.

De todas formas, como remarca López Arranz, también se ha de tener presente una serie de factores, como la aparición de organismos resistentes a los antibióticos de uso común, el aumento de enfermos inmunodeprimidos y la falta de experiencia de algunos facultativos; esta observación posiblemente vaya dirigida a la profilaxis de la osteorradionecrosis, que no se hace ni correcta ni sistemáticamente en muchos centros hospitalarios cualificados, que son los responsables de que aún persista esta entidad pero bajo formas clínicas diferentes de las clásicas.

La participación de los maxilares se sitúa en octavo lugar, respecto a la totalidad de los huesos que conforman el esqueleto. De acuerdo con las consideraciones anatómicas y los factores predisponentes antes comentados, según Hoen, no es extraño que la mandíbula se afecte 6 veces más que el maxilar superior.

La osteomielitis de los maxilares se presenta a cualquier edad. Lo más habitual es que aparezca entre los 30 y los 80 años. En los niños es rara, y en más del 80% de los casos afecta a pacientes mayores de 10 años. Respecto al sexo, para la mayoría de los autores hay un predominio de los hombres, en unas proporciones que van del 3:1 al 6:1.

### 23.6.2. DESCRIPCIÓN DE LAS PRINCIPALES FORMAS CLÍNICAS

Existen múltiples clasificaciones, pero la más clásica está basada en la evolución clínica; distingue dos formas: aguda y crónica. Otra posibilidad sería tomar en consideración la patogenia de la lesión, distinguiendo entonces entre osteomielitis hematogena, secundaria a un foco infeccioso contiguo o asociada con/sin lesión vascular periférica.

La clasificación más adecuada y simple es la propuesta por Hudson (1993), que distingue:

- **Osteomielitis aguda** (supurativa/no supurativa)
  - Foco contiguo (infección odontogénica, traumatismo, exodoncia, etc.)
  - Progresiva (quemaduras, sinusitis, etc.)
  - Hematogena-metastásica
- **Osteomielitis crónica**
  - Multifocal recurrente.
  - Osteomielitis de Garre.
  - Supurativa o no supurativa.
  - Esclerosante difusa.

Nosotros seguimos una clasificación propia que agrupa todos estos conceptos y que creemos más didáctica.

#### 23.6.2.1. Osteomielitis aguda

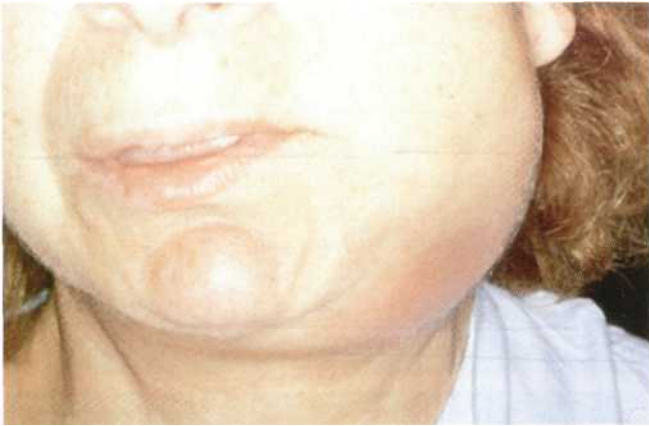Esta osteomielitis aguda se asocia a procesos locales odontogénicos o no odontogénicos. La gran mayoría se originan en un foco dentario. El conducto alveolar inferior es una posible ruta para los microorganismos; por ello Waioifors y Hammarstrom remarcan que muchas osteomielitis se producen en la región molar inferior, donde los ápices dentarios se encuentran muy próximos al conducto alveolar inferior.

En otras ocasiones la osteomielitis se asocia a patología ósea intrínseca o a enfermedad vascular periférica. En numerosas enfermedades pueden comprometerse las defensas del hueso frente a la invasión bacteriana.

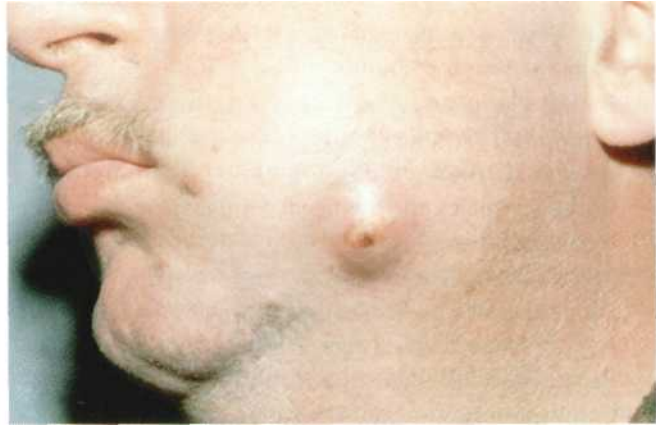La mayoría de los pacientes son fumadores y consumidores de alcohol en cantidades considerables. La persistencia de estos hábitos tóxicos es un factor negativo en la evolución de la enfermedad.

La clínica es tumultuosa y está dominada por la presencia de una celulitis o de un absceso cervicofacial con una clara afectación del estado general. A excepción de los pacientes inmunodeprimidos, la enfermedad actualmente no llega a comprometer nunca la vida del paciente; antes podía ser causa de muerte debido a complicaciones del tipo septicemia, neumonía, meningitis y trombosis del seno cavernoso tal como comenta Killey refiriéndose a diversos artículos publicados en la década de los años 30.





**Figura 23.8.** Osteomielitis aguda. Absceso cervicofacial.



**Figura 23.9.** Osteomielitis aguda. Fistulización en la región geniana con salida de exudado purulento.

Según Donado, se pueden diferenciar unos periodos dentro de la clínica de la osteomielitis advirtiéndose que hoy en día es polimorfa y abigarrada debido a la acción modificadora de los antibióticos. Así, habría un primer periodo, que duraría 2 ó 3 días, en el que los síntomas recuerdan a los de la periodontitis pero con un carácter mucho más violento y con una clara afectación del estado general; para la mayoría de los autores, la aparición de dolor profundo e intenso y fiebre alta es la regla, considerando esta última como un signo sugestivo de este proceso.

Seguidamente se pasa al segundo periodo o periodo de estado, donde ya aparece una celulitis franca que suele evolucionar hacia un absceso cervicofacial (figura 23.8); la evolución espontánea es la fistulización endo o extrabucal. Con el drenaje de un exudado purulento ceden todos los síntomas, en especial el dolor (figura 23.9).

A partir de este momento, si el tratamiento ha sido eficaz puede conseguirse una "*restitutio ad integrum*"; en caso contrario se entra en el periodo de secuestración que puede tener una duración muy variable, a veces de varios meses, y en la cronicación del proceso.

Se establece el límite, arbitrario, de un mes para diferenciar una osteomielitis aguda de una forma crónica. En las osteomielitis agudas la inflamación difunde rápidamente por los espacios medulares, sin apenas tiempo para que el organismo reaccione.

### 23.6.2.2. Osteomielitis aguda de la infancia

Actualmente excepcional, fue descrita por vez primera por Rees en el año 1847, y también es conocida bajo el nombre de enfermedad de Lannelongue; se trataba de una osteomielitis que afectaba preferentemente el maxilar superior del lactante, y que antes del advenimiento de los antibióticos tenía una tasa de mortalidad de un 30%. Podía estar causada por una infección que llegaba a los maxilares por vía hematogena a partir de focos de sepsis vecinos, y estaba muchas veces en relación con una enfermedad eruptiva propia de este periodo, hablándose entonces de "necrosis exan-

temática de Salter". También se ha mencionado como desencadenante la presencia de una herida bucal, muchas veces coincidiendo con el trauma obstétrico, que servía como puerta de entrada. Normalmente se afectaba el seno maxilar, de aquí que también se la describía como una falsa sinusitis del lactante, así como las partes blandas periorbitarias y nasogenianas. El agente causal solía ser el estafilococo *áureas*, agente muy agresivo en la época preantibiótica, hecho que nos explica la gran cantidad de complicaciones y secuelas que se presentaban y su pronóstico severo.

Para Gunge y cols, la inmadurez ósea es la causa principal de la agresividad que adquiere la osteomielitis en la infancia respecto a la edad adulta.

### 23.6.2.3. Osteomielitis crónica supurativa

Generalmente es la cronicación de la forma aguda, y entonces se habla de osteomielitis crónica secundaria con el fin de distinguirla de una osteomielitis crónica primaria en la que el germen responsable tendría poca virulencia. La clínica viene marcada por las reagudizaciones que se observan después de periodos de tranquilidad. El estado general del individuo suele afectarse poco ya que se trata de un proceso subagudo, en el que la sintomatología patente dura unos 4 días; la sensación de incomodidad sustituye al dolor intenso propio de la forma aguda primaria. La existencia de fistulas intra o extrabucales por las que drena un escaso exudado purulento y por donde pueden salir pequeños secuestros, la induración de los tejidos blandos perimaxilares, la palpación de un hueso "reblandecido" o "con consistencia de corcho" son las principales características de esta forma; debido a las pérdidas de substancia ósea, a veces realmente importantes, el peligro de sufrir una fractura espontánea es grande.

En las osteomielitis crónicas existe una respuesta defensiva del organismo que conduce a la formación de un tejido de granulación, lo que favorece la proliferación bacteriana y a la vez actúa de muro aislante para las defensas del huésped.

#### 23.6.2.4. Osteomielitis crónica multifocal recurrente

Esta forma de osteomielitis se presenta preferentemente en adolescentes (15-18 años) con una evolución crónica, con periodos de reagudización y de remisión.

Es más frecuente en los huesos largos, pero no es rara en los maxilares, y en la mayoría de los casos aparece de forma simétrica. Así, en la radiografía es habitual encontrar lesiones bilaterales de las ramas ascendentes mandibulares, que son moteadas, multifocales e irregulares.

Los antibióticos y el desbridamiento local tienen poco valor resolutivo de la enfermedad, a menos que se identifique el germen causal. Si esto no es posible, el proceso se cronificará durante muchos años (10-20) aunque con un cortejo sintomático escaso.

#### 23.6.2.5. Osteomielitis crónica esclerosante

Básicamente es un proceso asintomático que se diagnostica radiológicamente de forma accidental; hay una grandísima confusión terminológica: así, encontramos casos definidos con otros términos como enóstosis múltiples, osteomielitis osificante, cementoma esclerosante, etc.

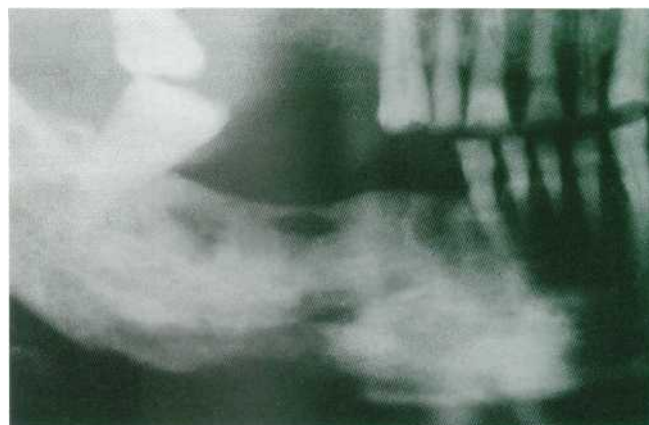
Se cita una forma focal, que en el fondo se trata de una osteítis condensante reactiva a una afectación pulpar; ahora sólo tendremos en cuenta la forma difusa. Afecta a individuos adultos, preferentemente a mujeres, y como síntoma únicamente hay que referir el dolor, ya que los fenómenos inflamatorios están disminuidos y la secuestración aquí está totalmente ausente. Los episodios dolorosos paroxísticos que duran de 5-15 días se siguen de intervalos asintomáticos de 1-6 meses, que conducen a un curso clínico de varios años. La reacción perióstica crea una hipertrofia ósea del área afectada, objetivable con el tiempo en forma de asimetría facial.

Debido a la incerteza de que su etiología sea infecciosa, la diferenciación con los cementomas continúa siendo un punto de disputa conceptual. Los factores etiológicos más nombrados en la literatura son los microorganismos de baja virulencia, fenómenos de hipersensibilidad, defectos inmunitarios locales o del posible papel de algunas toxinas bacterianas.

No existe un patrón radiológico uniforme, el 35% son lesiones escleróticas y el 65% son escleróticas con áreas líticas (figura 23.10).

#### 23.6.2.5. Osteoperiostitis de Garre

También conocida como periostitis proliferativa, periostitis osificante u osteomielitis esclerosante de Garre, ya que fue descrita por este médico alemán, en el año 1893, pero en una presentación tibial; el primer caso descrito en los maxilares fue hecho por Pell, en el año 1955. Muchos autores la denominan "periostitis proliferativa" o "periostitis osificante" queriendo indicar con esto el papel predominante de la afectación y del comportamiento reactivo del periostio.



**Figura 23.10.** Imagen radiográfica de la osteomielitis crónica esclerosante (detalle de la ortopantomografía).

Afecta primordialmente a niños y a adultos jóvenes, en los que se hace patente una tumoración que produce asimetría facial con un área de induración en la superficie externa de la mandíbula. El dolor sobre el hueso afecto es un síntoma común, aunque suele ser moderado, y generalmente se sitúa en la cara lateral de la mandíbula. No hay alteración del estado general. Habitualmente está motivada por un proceso infeccioso que afecta a la pulpa de un molar temporal o del primer molar definitivo, y que se resuelve con la extracción del molar temporal afectado o con el tratamiento adecuado del primer molar definitivo.

En la radiografía se aprecia un engrasamiento cortical focal y radioopacidad difusa o una lesión con distintas densidades con un patrón trabecular, o con los depósitos característicos en "capas de cebolla". También pueden observarse una o varias zonas radiotransparentes en la región periapical o en la vecindad del engrasamiento de la cortical.

La gammagrafía ósea detectará una intensa captación de tecnecio-99 (figura 23.11).

Es frecuente que esta lesión plantee dudas diagnósticas, y a menudo se recomienda efectuar una biopsia. El diagnóstico diferencial debe hacerse con múltiples lesiones inflamatorias, neoplásicas, de desarrollo o metabólicas (sarcoma de Ewing, osteosarcoma, hiperostosis cortical o enfermedad de Caffey-Silverman, displasia fibrosa, osteopetrosis, leucemia, neuroblastoma metastásico, etc.).

#### 23.6.2.6. Osteomielitis específicas

##### 23.6.2.6.1. Tuberculosa

Hoy en día excepcional, la osteomielitis tuberculosa se producía durante el curso de una tuberculosis pulmonar. Al tratarse de una diseminación hematógena también había afectación de otros huesos del esqueleto especialmente de las epífisis de los huesos largos, falanges y vértebras; las lesiones tuberculosas de la mu-



Figura 23.11. Gammagrafía ósea de una osteoperiostitis de Garre.

cosa bucal, posible puerta de entrada hacia el maxilar, también son secundarias a la tuberculosis pulmonar. Así, es posible la observación en otros huesos del cráneo como el malar y se explica que debido a su mejor vascularización, el maxilar superior se afecte más que la mandíbula.

El curso es subagudo, con poca repercusión sobre el estado general; la infección ósea traspasa la barrera perióstica y llega a formar un absceso frío que se abre tórpida al exterior, gracias a una o varias fistulas, y deja ir un pus serogrumoso. Pueden comprobarse, aunque no de forma forzosa, adenopatías regionales. La curación del proceso deja secuelas de tipo estético, como orificios fistulosos y cicatrices inestéticas y retráctiles adheridas a los planos profundos.

El diagnóstico se hace confirmando el estado tuberculoso mediante radiografías de tórax, intradermoreacciones (Mantoux), identificación del bacilo de Koch en muestras procedentes de la lesión, de un ganglio o de un aspirado gástrico, cultivo en medio de Lowenstein, etc.; el examen radiológico de los maxilares ofrece poca información ya que las imágenes difusas de radiotransparencia son completamente inespecíficas y sólo sirven para conocer la extensión del proceso.

#### 23.6.2.6.2. Luética

La osteomielitis luética de los maxilares representa hoy en día una curiosidad histórica. Se observaba en los periodos secundario y terciario de la lúes adquirida; en este último ocasionaba una lesión granulomatosa altamente destructiva, el "goma", situada clásicamente en el paladar. La evolución de este goma solía producir extensas comunicaciones bucoantrales y/o buconasales. En muchos casos, se sobreañadía una osteomielitis piógena por infección secundaria.

#### 23.6.2.6.3. Actinomicótica

La actinomicosis en su forma cervicofacial, que es la más fre-

cuenta, afecta preferentemente las partes blandas y mucho más ocasionalmente los maxilares. Los *Actinomyces* son gérmenes Gram positivo saprófitos de la cavidad bucal y requieren un cambio de condiciones, del substrato y de la inmunidad, para volverse patógenos; en el hombre, el agente patógeno común es el *Actinomyces israelii* aunque también puede actuar nocivamente el *Actinomyces bovis*. Es importantísimo recalcar que si bien tienen unas características intermedias entre una bacteria y un hongo, no son sensibles a los antifúngicos pero sí a los antibióticos.

En las osteomielitis actinomicóticas es frecuente aislar otros muchos microorganismos anaerobios facultativos de entre los que destaca la *Eikenella corrodens*, que también es difícil de identificar.

El acceso del germen a las partes blandas perimaxilares se hace de forma directa o de forma indirecta a partir del maxilar, y en este último aspecto tiene importancia la existencia previa de patología dentaria, sea de origen pulpar, sea de origen periodontal; una fractura o una simple extracción dentaria (muchas veces suele observarse que tarda en curar), pueden actuar como desencadenantes. Una vez establecidos en las partes blandas, dan lugar a múltiples abscesos recurrentes de consistencia leñosa que acaban fistulizando al exterior, de forma tórpida, dejando escapar los característicos granulos amarillos conocidos como "granos de azufre" que contienen los *Actinomyces*. Estos abscesos actinomicóticos se conocen con el nombre de "drusas". El estado general está conservado y pueden aparecer adenopatías cervicales.

En los maxilares se aprecian radiológicamente las lesiones mixtas típicas de una osteomielitis crónica, pero los fenómenos de secuestración son excepcionales.

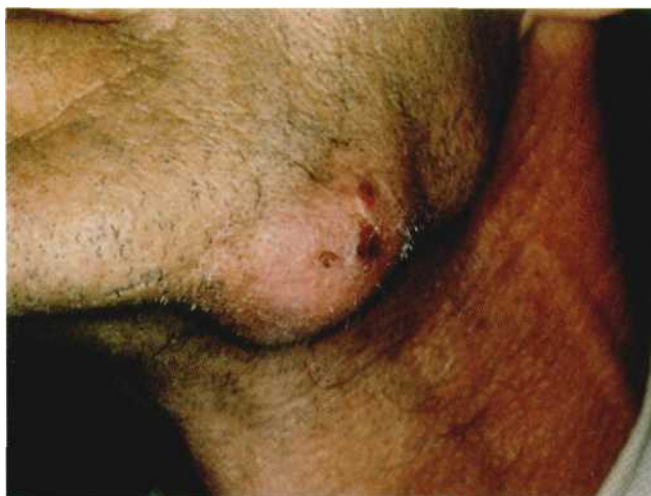El diagnóstico se hace por cultivo en medio anaerobio con el inconveniente de que los resultados tardan un mes. Es interesante practicar siempre un antibiograma; en muchas ocasiones, dada la dificultad del cultivo microbiológico, sólo puede llegarse al diagnóstico gracias a la biopsia de la lesión.

A pesar de efectuar un tratamiento correcto con antibióticos, que ha de mantenerse meses, el curso de la enfermedad suele ser largo, con posibles recurrencias que obligan a efectuar múltiples desbridamientos.

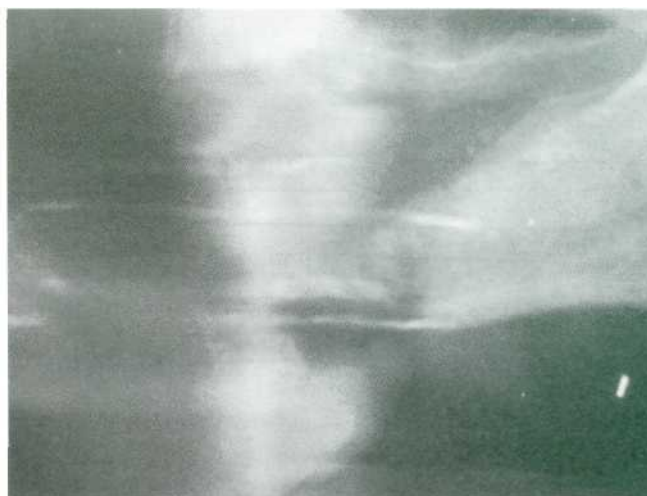#### 23.6.2.6.4. Nocardiosa

La nocardiosis es un proceso que recuerda a la actinomicosis por su clínica de afectación cutánea, con pústulas y abscesos tórpidos y recidivantes. Hay que precisar que la *Nocardia asteroides* es un germen que no habita saprofiticamente en la boca sino que accede al organismo humano merced a la inhalación de polvo del suelo de tierra; primariamente coloniza el pulmón, llegando a los demás órganos o regiones por vía hematógena; también se ha descrito una puerta de entrada dentaria. Generalmente es un germen oportunista que aprovecha un estado de inmunodepresión; también requiere un tratamiento largo y continuado.





**Figura 23.12.** Absceso perimandibular de consistencia leñosa típico de la osteomielitis crónica.



**Figura 23.13.** Fractura patológica de la mandíbula en relación con una osteomielitis (detalle de la ortopantomografía).

### 23.6.3. EXPLORACIÓN FÍSICA

La exploración se encaminará a buscar signos típicos de este proceso como:

- Dolor profundo intenso a la palpación del hueso afectado y a la percusión del diente responsable, que además presentará un cierto grado de movilidad; esta movilidad también puede apreciarse en los dientes vecinos.
- Celulitis o abscesos cervicofaciales similares a los descritos en la infección odontogénica, que estarán presentes en las formas agudas y en las reagudizaciones. Cuando la osteomielitis se cronifica o es de etiología específica, este absceso toma una consistencia leñosa (figura 23.12).
- Alteraciones de la calidad tanto de la mucosa bucal como de la piel, indicadoras de la tendencia a fistulizar.
- Presencia de fistulas por las que drena un exudado; a veces, si se introduce un estilete en su interior se puede llegar a tocar y a movilizar el sequestro.
- Calidad del exudado: un pus cremoso y espeso orienta hacia la presencia de estafilococos, mientras que cuando es oscuro y maloliente, la sospecha se orienta hacia los anaerobios.
- Trastornos de la sensibilidad indicadores de la afectación neurológica del nervio dentario inferior (signo de Vincent), que será generalmente reversible.
- Alteraciones del contorno de los maxilares: abombamiento propio de la periostitis, discontinuidad si hay una fractura patológica (figura 23.13).
- Alteración de la oclusión, reflejo de la fractura maxilar.
- Trismo si la osteomielitis interesa la zona de los molares o la rama ascendente mandibular y afecta la musculatura masticatoria.
- Halitosis.

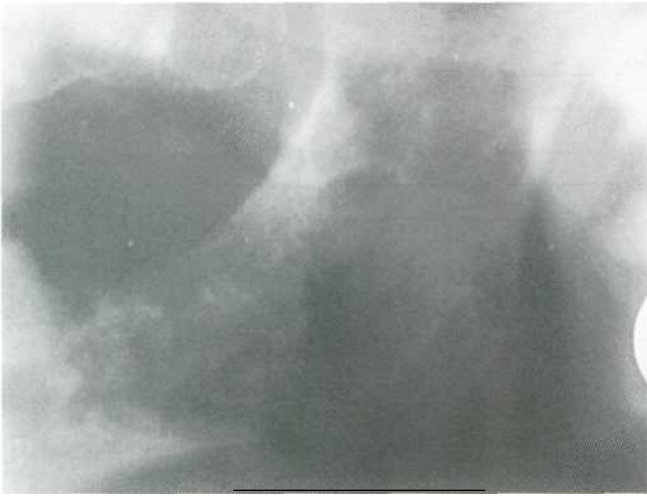
Hay que explorar asimismo la región cervical, en concreto palpar las cadenas linfáticas cervicales comprobando la existencia de adenopatías, hecho que para algunos autores no estaría relacionado con la infección ósea "*sensu stricta*" sino que indicaría la progresión de esta infección ósea y se produciría concretamente si se afectasen el periostio y la mucosa bucal; de todas formas la opinión mayoritaria es que las adenitis regionales ya estarían presentes al segundo o tercer día.

Finalmente hay que comprobar las constantes -temperatura corporal, pulsaciones, tensión arterial, frecuencia respiratoria, diuresis, etc.-, puesto que su alteración ya indica la participación general y por lo tanto la gravedad del proceso.

### 23.6.4. EXAMENES DIAGNÓSTICOS COMPLEMENTARIOS

#### 23.6.4.1. Radiología

Las alteraciones radiológicas se corresponden con las fases evolutivas del proceso. Así, si recordamos la patogenia, en la "fase inflamatoria aguda", en el hueso se observará una rarefacción que es la traducción de los fenómenos de descalcificación por osteolisis. Hay que remarcar que inicialmente no se detecta ninguna alteración radiológica: según Worth y Stoneman, es necesaria la pérdida de entre un 30% y un 60% de material calcificado y un mínimo de 4 a 8 días para Topazian y Goldberg, para que empiece a observarse el aspecto borroso típico de esta fase, en la que las trabéculas óseas se aprecian más delgadas. Este retraso en la aparición de signos radiológicos también se ha querido explicar por el hecho de que los osteocitos que primero se afectan son los de la médula en relación con los osteocitos de las corticales, quienes proporcionarán en realidad las imágenes osteolíticas. Esto explica que el diagnóstico radiológico no pueda ser nunca precoz ya



**Figura 23.14.** Imagen en "hueso apolillado" en la fase aguda de la osteomielitis (detalle de la ortopantomografía).



**Figura 23.15.** Geodas en la rama ascendente de la mandíbula (tomografía).

que para observar imágenes bien definidas son necesarias unas 2 semanas, y en muchos casos hasta casi 3 semanas. Para Lucas se trataría de una imagen radiotransparente que define como "solitaria, mal limitada y no homogénea" puesto que se alternan zonas de mayor y menor radiointensidad. En muchos tratados se la describe como una imagen de "algodón", "velada" y también "flou", término fotográfico francés que significa borroso, difuminado.

Cuando se inicia la destrucción por necrosis ósea, ya hay un cambio substancial puesto que se empieza a observar un piqueteado de mayor radiotransparencia, que Worth y Stoneman definen como de "hueso apolillado" (figura 23.14).

Es interesante resaltar que el uso de los antibióticos ha permitido la aparición de formas atípicas de osteomielitis. En algunos casos, según Calatrava, la necrosis ósea queda detenida sin que llegue a formarse ningún sequestro; entonces puede verse una imagen osteolítica que se ha descrito como en "geoda". Si conocemos la definición de geoda, que sería una "cavidad de una roca tapizada por una substancia cristalizada", podemos comprender perfectamente esta imagen radiológica (figura 23.15).

En la segunda fase, "fase de necrosis", ya se ha constituido plenamente el sequestro óseo, que puede tener unas dimensiones muy variables. Este sequestro, paradójicamente, se observa como un islote radioopaco; curiosamente, Meyer dice que el hueso necrosado atrae el calcio, y se ve separado del hueso reactivo por una zona más radiotransparente.

Finalmente, en la "fase de reparación", el involucro se traduce por una condensación indicadora de la mineralización acentuada de este hueso reactivo, adoptando un aspecto radiológico que se ha definido como una imagen radioopaca granular o punteada (figura 23.16).

Hay que recordar que la osteomielitis es un proceso con una

clara tendencia a recurrir y a cronificarse. Por tal motivo, según Lucas, la imagen definidora de la osteomielitis cronificada sería "mixta, múltiple y difusa", indicando que hay una alternancia de zonas de radiotransparencia con otras de radioopacidad, con límites muy imprecisos en relación con el hueso normal (figura 23.17).

Debemos comentar igualmente que la imagen laminar típica en "piel de cebolla" propia del abombamiento perióstico, sólo se pone en evidencia con algunas proyecciones adecuadas como las oclusales o las oblicuas desenfiladas.

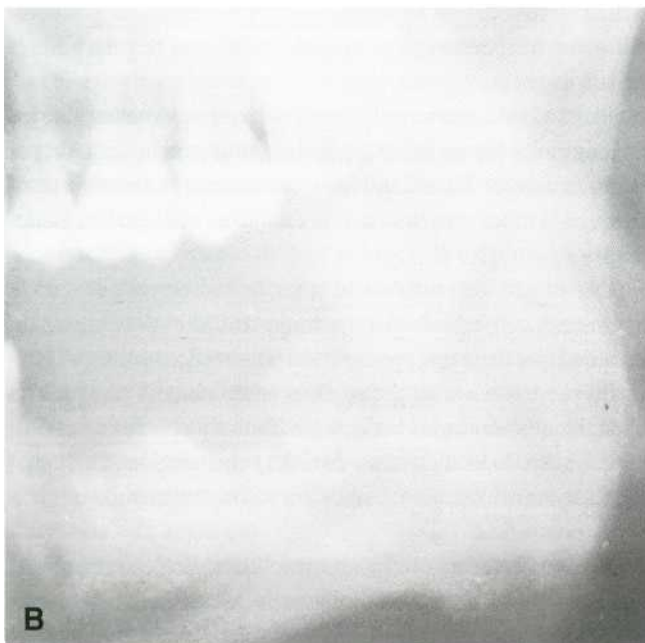
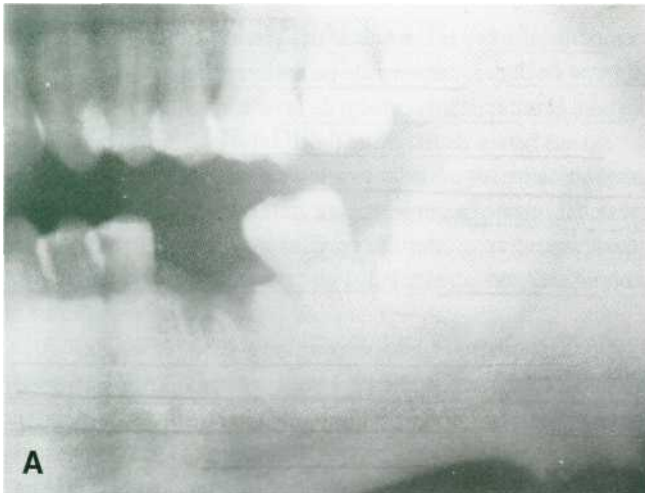Recientemente, Yoshiura y cols, han establecido 4 patrones radiológicos para la osteomielitis: lítico, mixto, esclerótico y con sequestros. Anteriormente Worth y Stoneman clasificaron los patrones radiográficos de la osteomielitis en 3 tipos básicos: en manchas, granular y con sequestros.

Además de las técnicas radiográficas convencionales (proyecciones lateral de cráneo desenfilada de los maxilares, Waters, Hirtz, etc.), podemos utilizar las técnicas tomográficas. La tomografía convencional y la tomografía computadorizada (TC) visualizan mejor los sequestros óseos, cloacas o los abscesos en partes blandas. Puede incluso objetivar la presencia de gas en los espacios intramedulares, signo que, aunque inhabitual, sería patognomónico de osteomielitis.

La resonancia magnética, técnica que no utiliza radiaciones ionizantes, también puede ser útil aunque desafortunadamente es poco específica, lo que junto a su coste económico hace que sea una técnica poco empleada en el diagnóstico de la osteomielitis.

#### 23.6.4.2. Gammagrafía

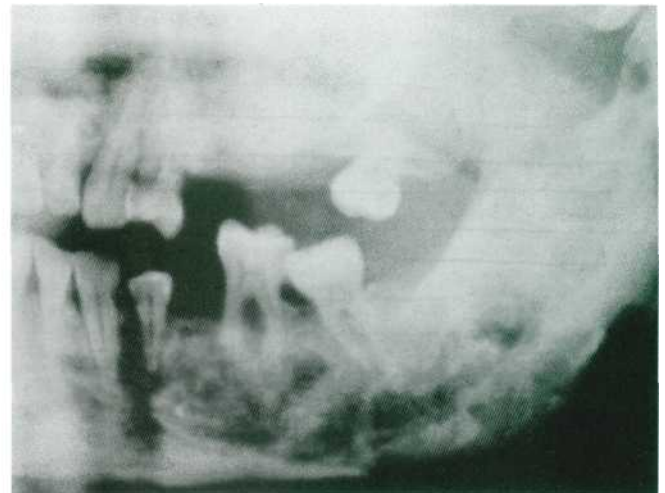
La aplicación del tecnecio-99 o del citrato de galio-67, radioisótopos que son captados por los osteoblastos durante la producción de la matriz osteoide, es un examen que puede efectuar-



**Figura 23.16.** (A) Detalle de la ortopantomografía previa a la extracción del 3.7 y 3.8 en un terreno infectado tras la avulsión del 3.6. (B). Detalle de la ortopantomografía tras sufrir una osteomielitis aguda, que se encuentra en fase de reparación.

se para el estudio de la patología ósea en general, si bien ha sido muy cuestionada debido a su inespecificidad y a los falsos negativos que proporciona.

El valor de esta prueba es que detecta las zonas donde hay un incremento de la actividad ósea, que se traducen por una "mancha oscura" o "mancha caliente", es decir, que da una medida del hueso reactivo existente (figura 23.18). Desgraciadamente no es capaz de distinguir entre infecciones y neoplasias dando, por ejemplo, la misma imagen de "mancha caliente" en una displasia fibrosa, en una osteomielitis y en un tumor maligno, entidades de



**Figura 23.17.** Osteomielitis crónica. Imagen mixta múltiple y difusa (detalle de la ortopantomografía).

muy distinta trascendencia. Estas zonas de hipercaptación pueden corresponder tanto a un aumento de la actividad normal (centro epifisario, cicatrización ósea), como a procesos patológicos tumorales o inflamatorios.

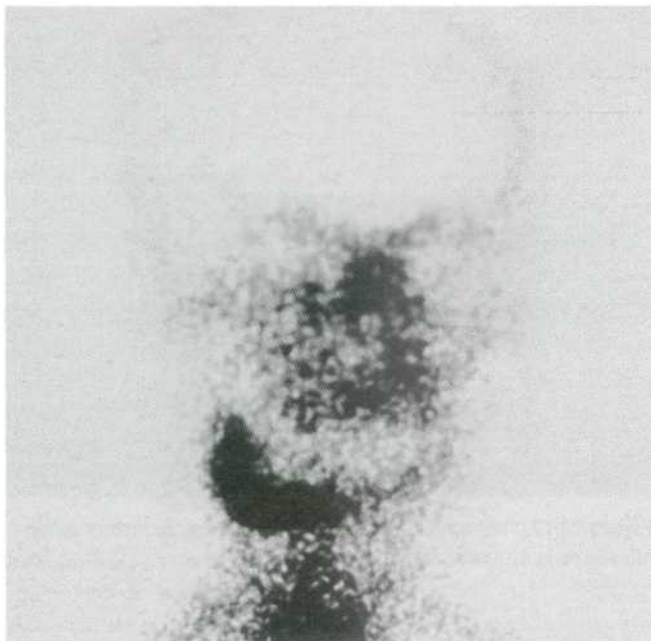
En el caso de una osteomielitis ya diagnosticada y tratada médicamente, un escintigrama negativo permite suspender la antibióticoterapia, mientras que cuando es positivo suele ser indicador de una recidiva, permitiendo así reemprender de forma precoz el tratamiento farmacológico.

La ventaja con respecto a la radiología convencional es la rapidez con la que puede detectar las alteraciones óseas propias de la osteomielitis; así, ya muestra cambios a los 3 días del inicio de los síntomas, aunque por regla general son necesarias por lo menos 2 semanas, mientras que la radiología convencional necesita con estudios muy minuciosos unos 12 días. Igualmente Pedersen expone que en una osteomielitis la falta de captación de isótopo, "mancha fría", sería indicadora de la existencia de hueso inactivo o con actividad disminuida, imagen que haría sospechar la formación de una zona de hueso necrótico, es decir, de un sequestro óseo. De todas formas, hay que tener en cuenta que el límite de resolución de la gammagrafía es de 1,5 cm y por lo tanto las lesiones cuyo diámetro sea inferior pasarán desapercibidas.

La gammagrafía es un complemento importante para el diagnóstico de las osteomielitis, al permitirnos una detección más precoz, al diferenciar una celulitis de una osteomielitis y al identificar focos de nueva actividad inflamatoria en las osteomielitis crónicas.

Esta técnica es muy sensible (90-95%), pero no es específica. Para aumentar su especificidad se emplea otro trazador, el citrato de galio-67, o el indio-111 unido a leucocitos. Este último, en combinación con el scan óseo trifásico (<sup>99m</sup>Tc), estaría indica-





**Figura 23.18.** Osteomielitis mandibular. Imagen de la gammagrafía con tecnecio 99.

do en osteomielitis asociadas a procesos que favorecen el remodelado óseo, al localizarse las células blancas sanguíneas específicamente en las zonas de infección.

### 23.6.5. PRUEBAS DE LABORATORIO

#### 23.6.5.1. Estudio hematológico

Es importante para conocer la afectación del estado general solicitar un recuento globular y una fórmula leucocitaria. Podrán apreciarse una anemia, que muchas veces ya era previa a la osteomielitis puesto que es uno de los diversos factores predisponentes, una leucocitosis que no suele sobrepasar las 15.000 células con desviación a la izquierda, la presencia de formas jóvenes o neutrófilos en banda y una VSG aumentada que no tiene ninguna significación indicadora de la extensión y/o evolución de la infección.

No tiene sentido solicitar ninguna determinación bioquímica ya que, a nivel hemático, ni el calcio ni el fósforo sufren modificaciones aunque se trate de una forma crónica; no hay datos sobre el posible incremento de las fosfatasa alcalinas, ni tampoco de otras enzimas, que teóricamente deberían estar aumentadas.

#### 23.6.5.2. Estudio bacteriológico

*Opmo* se ha comentado anteriormente, es necesario que se cultiven las muestras, exudados, secuestros, material de legrado, etc., obligatoriamente en medio adecuado para aerobios y para anaerobios; asimismo la práctica de una tinción de Gram que podemos efectuar nosotros mismos nos permite disponer de una cierta orien-

tación inicial sobre la naturaleza del germen causal. Pero sin ningún tipo de dudas, disponer de un antibiograma será indispensable para el tratamiento correcto de la osteomielitis.

No nos hemos de fiar de un único cultivo inicial ya que, en los casos crónicos, los gérmenes suelen variar, entre otros motivos, a causa del mismo tratamiento; por lo tanto será obligatorio ir tomando muestras, a intervalos prudentes, según la evolución del proceso.

#### 23.6.5.3. Aspectos histopatológicos

El examen microscópico del hueso afectado, o del mismo secuestro si se expulsa al exterior, proporcionará una valiosa información y servirá para confirmar el diagnóstico. Generalmente, como comenta Boutault, una sola toma de biopsia es insuficiente para el diagnóstico, y se necesitan varias que tengan una profundidad suficiente puesto que es imprescindible que lleguen hasta la médula ósea.

Para Donado, una toma biopsica es siempre recomendable sobremodo en las formas infantiles, en las que la participación del periostio es notable. En muchos casos únicamente la anatomía patológica es la única prueba capaz de establecer el diagnóstico diferencial.

Este diagnóstico diferencial se ha de hacer en el niño con la hiperostosis cortical infantil o síndrome de Caffey-Silverman, enfermedad que tiene una presentación poliostótica.

En edades más avanzadas, en el adolescente y en el adulto joven, interesa descartar la displasia fibrosa y el osteoma osteoide pero sobre todo el sarcoma de Ewing (hemangioendotelioma) y el sarcoma osteogénico, ambos por su importantísima trascendencia pronóstica.

A veces se observan en el examen histológico estructuras cementiformes. La distinción de este cemento con el hueso esclerótico no es siempre fácil ni siquiera para un patólogo experimentado, pero la interpretación puede tener una gran trascendencia a la hora de efectuar el tratamiento ya que si verdaderamente se trata de cemento se tendrá que interpretar que es una displasia fibrosa sobre la que ha habido, secundariamente, una infección, y por lo tanto vamos a tener la desventaja de intervenir sobre un hueso que ya es patológico "*per se*".

Finalmente, en el adulto y en el anciano, los principales diagnósticos diferenciales se han de hacer con la enfermedad de Paget, con la osteítis fibrosa del hiperparatiroidismo, con el carcinoma epidermoide intraóseo y con las metástasis óseas en los maxilares provenientes de un foco primario lejano como pulmón, hígado y riñón.

En ocasiones pueden apreciarse colonias de hongos en las propias preparaciones histológicas, y se ignora si éstos tienen verdaderamente una significancia etiológica o bien si sólo se trata de un epifenómeno.

## 23.7. NORMAS GENERALES DE TRATAMIENTO

### 23.7.1. GENERALIDADES

El tratamiento, como siempre, vendrá después de establecer un diagnóstico provisional tras un diagnóstico diferencial correcto, así como de la evaluación de aquellos factores que predisponen o suponen un compromiso en la defensa del hospedador o en la vascularización.

El tratamiento de la osteomielitis tiene como finalidad disminuir o erradicar los gérmenes patógenos y favorecer los mecanismos de regeneración ósea, para lo cual debe ir a cubrir los siguientes objetivos:

- Eliminar los factores predisponentes.
- Erradicar el foco infeccioso primario.
- Combatir el agente etiológico responsable de la infección.

Para ello debemos tomar muestras para cultivo y así identificar los microorganismos patógenos (aerobios y anaerobios) para hacer después un antibiograma y poder indicar una terapia selectiva. Tras la toma de muestras empezaremos la antibioticoterapia empírica basada en la tinción de Gram.

- Intentar facilitar el drenaje del foco de osteomielitis. Desbridar y eliminar todo cuerpo extraño o sequestro presente, lo que favorece un correcto drenaje e irrigación de la región.

- Reparar los efectos destructivos del proceso mediante la reconstrucción diferida tanto en el aspecto estético como funcional.

El uso indiscriminado de antibióticos ha generado la aparición y la proliferación de cepas microbianas resistentes, y es una de las razones que ayudan a la cronificación de un proceso que ya de por sí presenta esta tendencia.

No hemos de olvidar la importancia de un tratamiento dentario adecuado; se impone el sacrificio del diente responsable, con un cuidadoso legrado apical no demasiado traumático, puesto que el soporte óseo está disminuido, lo que ha motivado o puede mantener este grave proceso. En muchos casos, sobre todo en las formas periósticas infantiles, la extracción del molar temporal resolverá favorable y rápidamente el cuadro clínico; se tiene que ir con cuidado para no lesionar el folículo del diente permanente, ya que siempre representa una barrera importante para el proceso osteomielítico.

Será de suma importancia tener presente que se han de eliminar, en la medida de lo posible, los factores que favorecen la osteomielitis; así, por ejemplo, se intentará reequilibrar el estado inmunitario en los casos en que esté afectado, o bien retirar los materiales que puedan actuar como cuerpo extraño (materiales de osteosíntesis, implantes, etc.).

### 23.7.2. ANTIBIOTICOTERAPIA

Habitualmente la osteomielitis requiere un tratamiento farma-

cológico y quirúrgico, aunque en algunos casos la antibioticoterapia aislada es efectiva. En un principio, se recomienda el ingreso hospitalario para instaurar el tratamiento antibiótico intravenoso a dosis altas, dirigir el tratamiento causal e identificar o corregir los factores predisponentes (anemia, tratamiento con corticosteroides, etc.).

Si se conocen los agentes microbianos que más comúnmente se ven implicados en una osteomielitis, puede iniciarse un tratamiento empírico (orientados también por una tinción de Gram, prueba que presenta el inconveniente de que sólo puede realizarse cuando ya se ha establecido una colección purulenta) en espera de los resultados del cultivo y del antibiograma puesto que el éxito suele estar estrechamente ligado a la instauración de un tratamiento precoz. En la mayoría de los tratados, este tratamiento empírico se ha hecho siempre a base de penicilina, antibiótico que tenía una acción bactericida sobre la mayor parte de los cocos Gram positivo aerobios y bacilos Gram negativo anaerobios. Actualmente sabemos que concretamente en la década de los años 60, empezaron a desarrollarse de forma notable microorganismos productores de beta-lactamasa, hecho que ha comportado entre otras cosas un cambio de estrategia. De acuerdo con los datos que obtenemos de los cultivos actuales, sabemos positivamente que en la mayoría de las infecciones odontogénicas consideradas como graves y agresivas, tal sería el caso de la osteomielitis, habrá que combatir por un lado el estafilococo y por el otro los bacilos Gram negativo anaerobios estrictos. Esto invalida en cierto modo la utilización de las penicilinas naturales (penicilinas G y V) y de las aminopenicilinas (ampicilina, amoxicilina) que se utilizan habitualmente para el tratamiento de la infección odontogénica no complicada.

Así pues, ante la sospecha de una osteomielitis la prescripción adecuada será la de un antibiótico resistente a la penicilinas. Si la tinción obtenida es Gram positivo, la sospecha etiológica se encaminará hacia el estafilococo *aureus*, posiblemente productor de penicilinas; en este caso hay que tener presente que desde los años 80 comenzaron a desarrollarse cepas meticilina-resistentes. Esto significa que si bien la mayoría de estafilococos penicilino-resistentes son sensibles a la cloxacilina y a algunas cefalosporinas de la primera generación (cefazolin, cefadroxil), algunos sólo lo serán a la vancomicina, antibiótico de uso endovenoso e intrahospitalario.

En cambio, si la tinción obtenida es Gram negativo, la sospecha etiológica se dirigirá hacia los bacilos de las especies *Bacteroides*, *Prevotella* y *Porphyromona*; si bien hoy en día la mayoría no son productores de penicilinas y por lo tanto aún son sensibles a la penicilina, algunos, y entre ellos el temido *Bacteroides fragilis*, han desarrollado esta propiedad; de ahí que estén indicados bien el metronidazol, bien los inhibidores de la beta-lactamasa como el ácido clavulánico asociado a la amoxicilina o el sulbactam asociado a la ampicilina, aunque presentan el incon-

veniente de no ser activos frente a las cepas de estafilococos meticilina-resistentes. Cuando se quiera abarcar el espectro idóneo que sería el que cubriría el estafilococo productor de penicilina-sa y el *Bacteroides fragilis*, nos encontramos con que los antibióticos adecuados sólo ejercen una actividad moderada contra ellos; estos antibióticos son la clindamicina y algunas cefalosporinas de segunda generación (cefoxitin, cefotetan, cefmetazol cefuroxima axetil) y de tercera generación (cefotaxime).

De todas formas se ha de tener presente que hay diversas clases de beta-lactamasas (clases de Richmond-Sykes) y que también hay una evolución constante por parte de las bacterias en los mecanismos de resistencia frente a los antibióticos; así, se sabe que pueden transmitirse "genes de resistencia" que hacen que especies que antes eran sensibles se vuelvan resistentes.

Se trata, pues, de un proceso altamente dinámico en el que se establece una competición entre el desarrollo de resistencias por parte de los gérmenes y la elaboración de nuevos antibióticos activos por parte de la industria farmacéutica. Un ejemplo claro es el imipenem, primer antibiótico de una nueva clase de beta-lactámicos, los carbapenems, que sería altamente activo frente a todas las subespecies de *Bacteroides fragilis* aunque ya han salido informes sobre el desarrollo aislado de resistencias por parte de algunas cepas. Todo ello refuerza la necesidad de efectuar cultivos y antibiogramas.

Para Ehrenfeld y Hagenmaier (1996), la clindamicina es un antibiótico muy efectivo frente a los gérmenes anaerobios y la mayoría de los gérmenes aerobios presentes en la infección odontogénica, por lo que es uno de los antimicrobianos de elección en las osteomielitis.

Para Mandell y cols., la doxicilina es el antibiótico de primera elección, y el empleo de cefalosporinas de última generación es aconsejable en niños menores de 3 años.

Topazian y Goldberg (1994) siguen recomendando una pauta con penicilina G sódica, 2 millones de unidades endovenosas cada 4/6 horas durante 2-3 días. Si la respuesta es favorable, completan el tratamiento con penicilina V, 500 mg. cada 4 horas durante 14-28 días.

Para Wilkowske, la eritromicina sólo estará indicada si el agente causal es un estreptococo y el paciente es alérgico a la penicilina; los nuevos macrólidos, como la diacetilmidecamicina, claritromicina y roxitromicina, cubren un mayor espectro pero deberían reservarse para cuando lo indique el antibiograma. Las tetraciclinas no tienen ninguna aplicación en el tratamiento de la osteomielitis.

Otros antibióticos empleados son la ticarcilina, carbapenems, fluoroquinolonas (ciprofloxacino), etc., lo que evidencia que en la literatura no hay unidad de criterios.

Como el tratamiento es largo, obviamente hay que preferir aquellos antibióticos que pueden administrarse por vía oral. Tam-

bién hay que tener en cuenta el elevado coste de algunos de estos antibióticos ya que este hecho puede inducir al incumplimiento de la terapia prescrita por parte de pacientes poco conscientes.

La duración del tratamiento suele ser larga, y se recomienda proseguirlo entre 2 y 4 semanas una vez haya desaparecido totalmente la clínica; por ello muchas veces el tratamiento debe alargarse durante meses. Este tratamiento prolongado explica que haya desequilibrios ecológicos de la flora saprofita del organismo, sobre todo si pensamos que muchos de estos antibióticos tienen un amplio espectro. Así, son de temer las complicaciones por disbiosis de la flora intestinal, situación que actualmente se relaciona etiológicamente con la colitis pseudomembranosa.

Gracias a la antibioticoterapia, la osteomielitis ha dejado de ser una infección grave con importantes secuelas e incluso con destacables compromisos sistémicos, pero los antibióticos son menos eficaces en los casos crónicos que en los agudos. El motivo es la grave esclerosis del hueso y la trombosis de los vasos sanguíneos que existen en los casos crónicos, lo que disminuye la circulación y dificulta la llegada a la zona enferma de los antibióticos.

Todavía está en fase experimental la terapia con salicilatos; gracias a los mecanismos de inhibición de las prostaglandinas, se sospecha que podrá disminuirse la destrucción ósea.

El papel de la inmunidad ha sido también estudiado por autores como Nordin y cols, para los cuales la inmunodeficiencia selectiva por ausencia de determinados anticuerpos específicos o déficit de subclases de IgG puede ser importante para el desarrollo y la evolución de algunas osteomielitis; de ahí la indicación de inmunoglobulinas en tales casos.

El tratamiento médico se complementa con una dieta hiperproteica, hipervitaminica, con una hidratación adecuada, junto con analgésicos y antiinflamatorios.

### 23.7.3. TRATAMIENTO QUIRÚRGICO

El tratamiento quirúrgico de esta enfermedad es casi siempre obligado pero nunca deben aplicarse estos procedimientos sobre el hueso sin haber administrado antes (mínimo 1-2 días) los antibióticos de elección al caso.

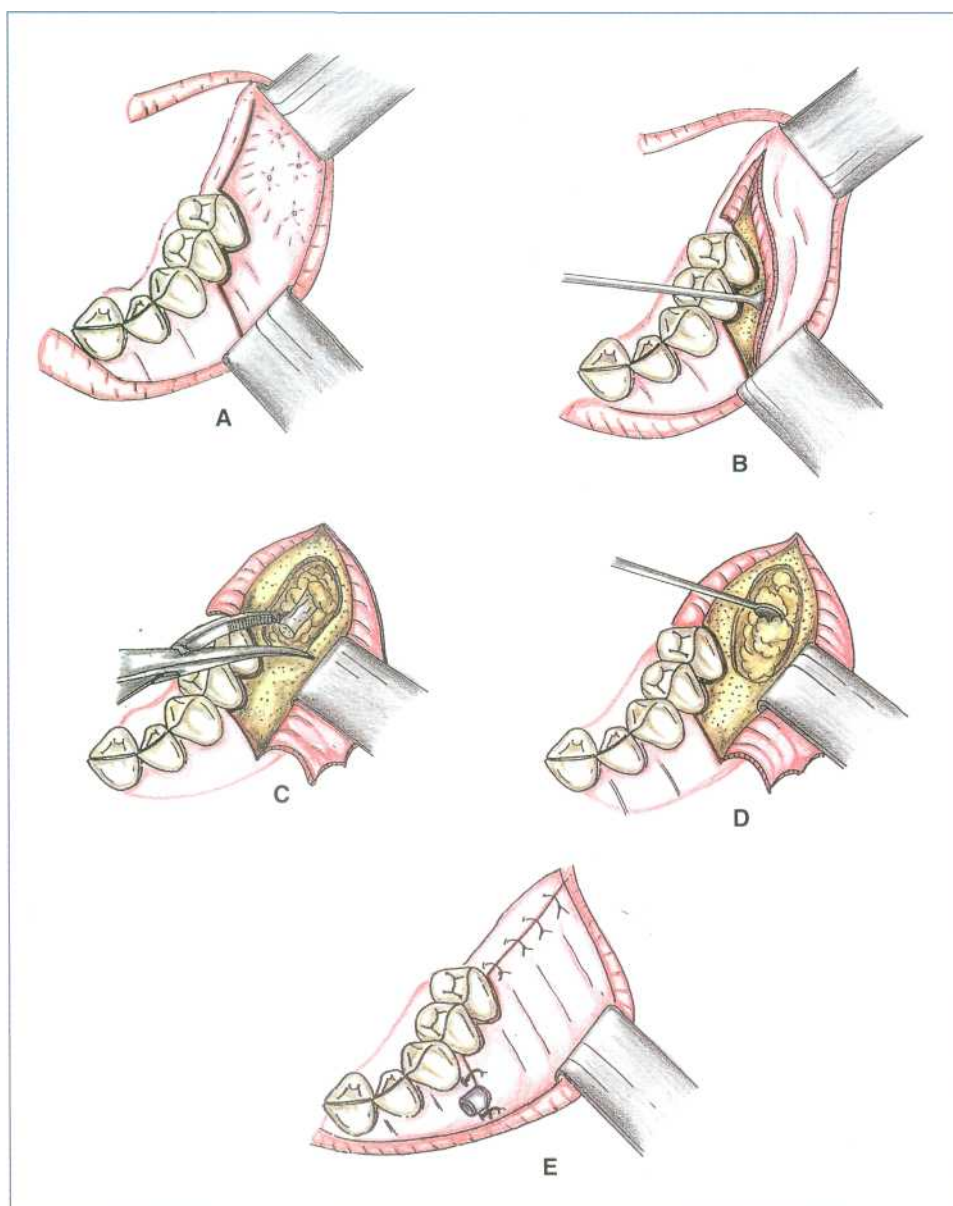
La intervención quirúrgica debe realizarse tan pronto como sea posible, una vez establecida la indicación y con un traumatismo operatorio mínimo.

Las técnicas quirúrgicas que pueden indicarse en la osteomielitis son muy variadas y las resumimos en los seis apartados siguientes:

#### 23.7.3.1. Desbridamiento

Debe ser precoz, asegurando el drenaje del foco de osteomielitis; cuando la infección aún se mantiene dentro del hueso maxilar, una forma sencilla de desbridamiento consistirá en la apertura de la cámara pulpar o en la simple exodoncia, pero ha de quedar claro





**Figura 23.19.** Secuestrectomía. (A) Abordaje intrabucal con trazado de la incisión. (B) Levantamos el colgajo mucoperióstico. (C) Eliminación del secuestro. (D) Legrado cuidadoso con cucharilla. (E) Sutura y colocación de un drenaje.

que efectuar un desbridamiento por la vía transósea, que en el fondo es una trepanación, quedará formal y terminantemente proscrito.

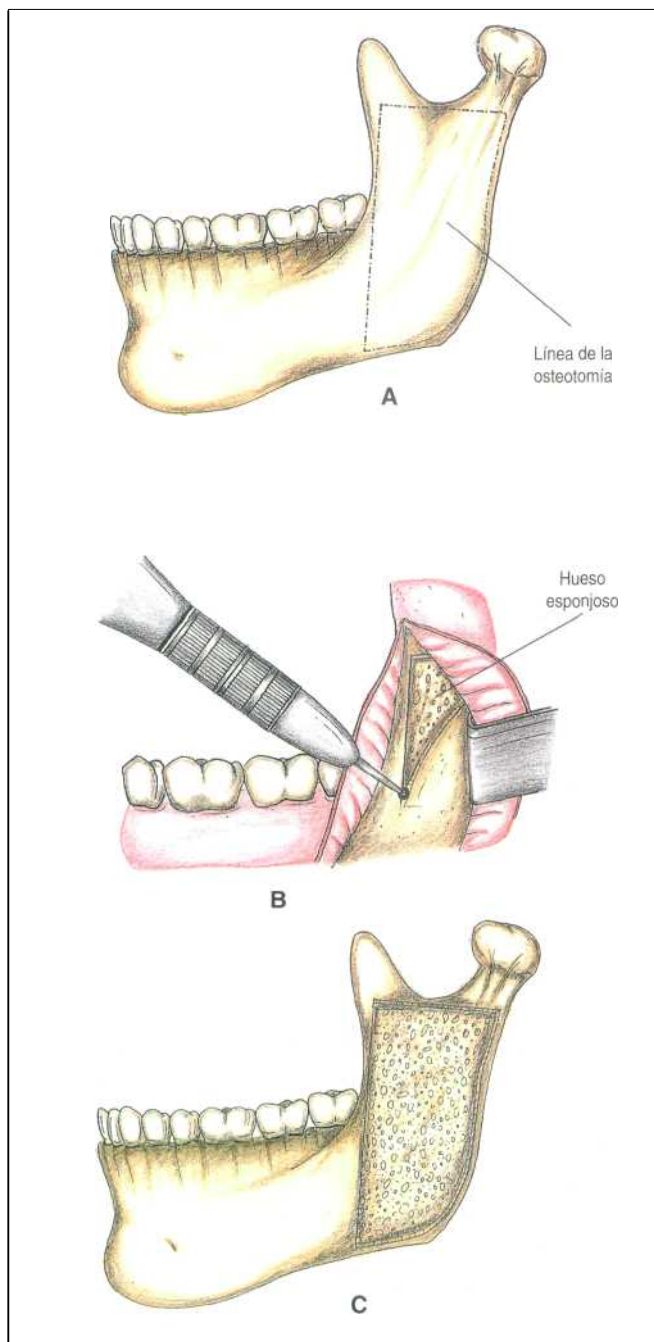
Cuando el absceso es subperióstico, se hará fácilmente por vía endobucal; si se trata ya de un absceso cervicofacial suele preferirse la vía cutánea. La colocación de un drenaje del tipo Penrose es obligatoria. Si al cabo de 2 días no sale ningún exudado o éste es serosanguinolento, podrá retirarse; en caso de que el exudado sea purulento, se mantendrá más días aunque si esta supuración constante se mantiene durante una semana, se impondrá un cambio de actitud terapéutica.

### 23.7.3.2. Secuestrectomía

Los secuestros óseos tardan unas dos semanas en formarse y

una vez formados persisten varios meses hasta su reabsorción o eliminación por rechazo. Normalmente son hueso cortical y con mucha menor frecuencia hueso esponjoso o corticoesponjoso.

La actitud recomendada es conservadora hasta su maduración, pero cuando ya hay un secuestro formado, la antibioticoterapia no será resolutoria en la mayoría de los casos, y se vuelve indispensable la eliminación quirúrgica de este fragmento de hueso necrótico; se acompaña de un legrado que debe ser poco traumático y respetuoso con el involucro puesto que es una zona reactiva donde el hueso tiene una actividad reparadora. Archer limita esta acción únicamente cuando se supone que el secuestro será fácilmente extraído y un dato a favor es que se note su movilidad con la exploración mediante una sonda o estilete metálicos (figura 23.19).



**Figura 23.20.** Descorticación de la rama ascendente de la mandíbula. (A) Vista lateral. (B) Visión intrabucal. (C) Vista lateral de la rama ascendente de la mandíbula sin la cortical ósea externa.

El abordaje quirúrgico es preferiblemente endobucal; si el secuestro es extenso o afecta a la basilar del cuerpo mandibular, al ángulo o a la rama ascendente, puede ser conveniente la vía cutánea; en ocasiones, si la pérdida de sustancia ósea es importante, hay peligro de fractura del maxilar, y entonces es recomendable su prevención mediante un bloqueo intermaxilar sencillo, tal como efectuar algunas ligaduras metálicas de Ivy.

En algunos casos el secuestro se expulsa espontáneamente o puede aparecer en el orificio de un trayecto fistuloso, del cual puede eliminarse con facilidad.

### 23.7.3.3. Descorticación

La opinión mayoritaria es que esta técnica, que ya se empleaba en el año 1917, tiene aplicación cuando la enfermedad ha sobrepasado la fase aguda; algunos llegan a concretar que la indicación preferente es cuando se está justo antes de la fase de secuestro. Consiste en efectuar una osteotomía laminar de la cortical y de la basilar del maxilar con el fin de eliminar la zona de hueso mal vascularizado y de paso facilitar el drenaje hacia el exterior de las zonas donde aún hay infección; por norma general la osteotomía se extiende entre 1 y 2 cm más lejos de la zona afectada y simultáneamente se hace el legrado de la zona de osteotomía. Pedersen la limita a la cortical vestibular y aconseja efectuar una inyección endovenosa de fluoresceína para delimitar el hueso necrótico del que es vital; a pesar de ello el mismo autor expone que es más seguro, para conocer la vitalidad del hueso, observar si hay sangrado o no. En este caso se consigue un cierre primario de la herida con la reposición del colgajo mucoperiostico, hecho importantísimo, puesto que la preservación del periostio es esencial para la regeneración ósea ulterior (figuras 23.20 y 23.21).

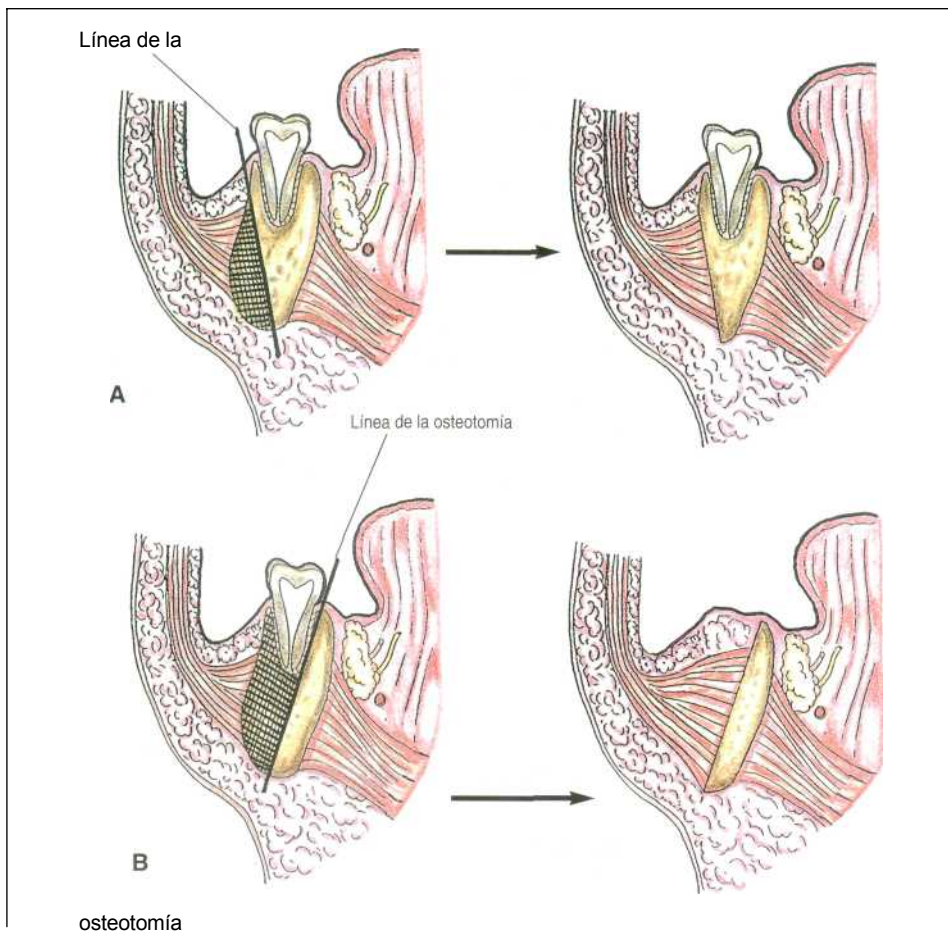
Para Hjørting-Hansen (1970), la descorticación abrevia mucho tiempo de la curación de una osteomielitis y la indica en las osteomielitis subagudas y crónicas.

Los resultados de esta técnica reportados por Montonen y cols. (1993) son semejantes a los obtenidos por Hjørting-Hansen hace dos décadas.

### 23.7.3.4. Saucerización

Según Donado, se trata de una técnica de marsupialización y está indicada cuando la afectación ósea es extensa; siempre debe hacerse sólo cuando se ha superado la fase aguda. Es preferible emplear la vía endobucal; la intervención interesa únicamente la zona ósea afectada y exige el sacrificio de más de la mitad de la cortical externa, de buena parte de la esponjosa con el diente responsable, el hueso necrótico y el secuestro si lo hay, y se respeta en lo posible la cortical interna. El hueso maxilar residual queda al final con el aspecto de un platillo: en inglés "*saucer*" significa platillo y de ahí el nombre popular de esta técnica. La zona cruenta no se cierra herméticamente sino que se deja abierta igual que en una marsupialización. Pedersen aprovecha para irrigar profusamente esta zona con un antibiótico (neomicina, bacitracina o kanamicina) y coloca una gasa impregnada con bacitracina que sirve de apósito. Este apósito permanece "*in situ*" entre 3 y 5 días, pudiéndose recolocar una o dos veces más (figura 23.22).

Cuando se elige un abordaje extrabucal, se recomienda colocar sistemas cerrados de irrigación-succión como forma de drenaje.



**Figura 23.21.** Descorticación en la mandíbula. (A) Osteotomía de la cortical externa de 1 a 2 cm. Este fragmento óseo es eliminado, y vemos el resultado postoperatorio. (B) Osteotomía que comprende los molares y deja sólo la cortical interna.

Las complicaciones más frecuentes son la anestesia o la parestesia permanente del labio inferior y del mentón por lesión del nervio dentario inferior y la fractura espontánea del hueso mandibular, por la gran fragilidad que comporta esta eliminación ósea.

### 23.7.3.5. Antibioticoterapia intralesional

Puede conseguirse de diferentes maneras. La más sencilla es hacer una irrigación discontinua, como serían los lavados con suero fisiológico a través de tubos de drenaje como catéteres de polietileno que se introducen a través de la piel. Las pequeñas perforaciones del extremo del catéter distribuyen la solución irrigadora (suero fisiológico con antibióticos) dentro de la lesión ósea, y a su alrededor se cierran los tejidos blandos con cierre primario de la piel.

Una técnica más sofisticada es la perfusión continua que suele preceder a una descorticación o a una saucerización. Topazian y Goldberg preconizan, la circulación continua durante sólo una semana, de una solución salina fisiológica que contenga antibióticos (neomicina, polimixina B) y enzimas proteolíticas. Se asegura su eliminación gracias a un sistema de drenaje por succión lenta del tipo Redon (figura 23.23). Este método presenta la ven-

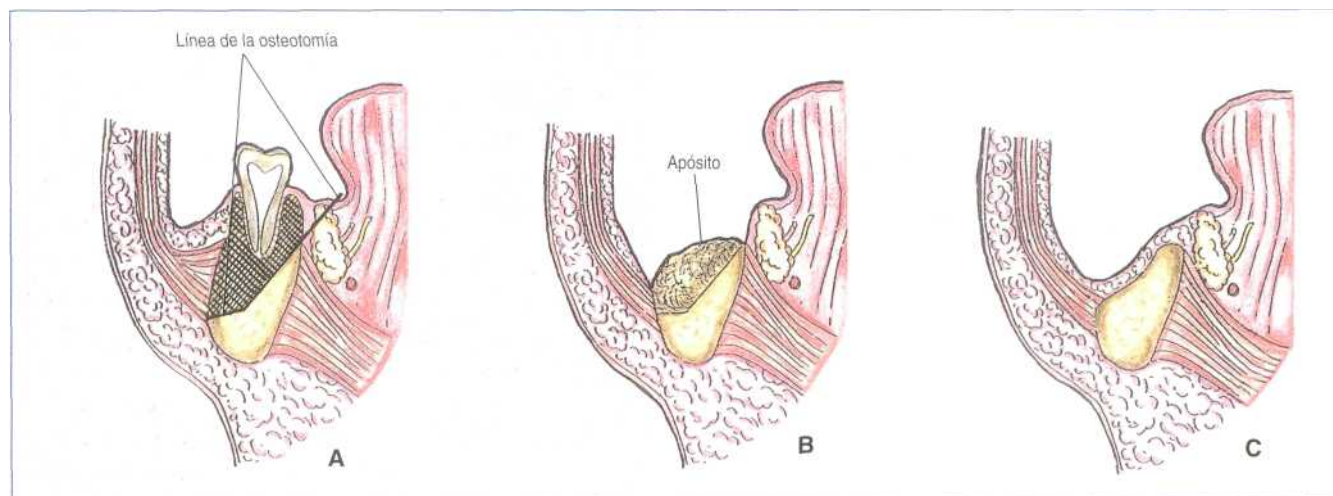
taja que se pueden ir tomando cultivos a partir del líquido que sale por el tubo eferente, y así existe una buena vía de drenaje para los fluidos seropurulentos. Algunos autores destacan el efecto beneficioso de esta limpieza mecánica por arraste, y prefieren administrar los antibióticos por vía sistémica. En todos los casos se recomienda colocar un vendaje compresivo para evitar la tumefacción de los tejidos y la posible formación de un hematoma.

En ciertos casos se ha aconsejado el uso de bolas de antibióticos que pueden ser granulos de polimetacrilato impregnados de un determinado antibiótico; por ejemplo, hay comercializadas bolas de tobramicina o de gentamicina (Gentalline, Septopal) que se introducen dentro de la lesión con el fin de que vayan liberando el antibiótico gradualmente. Estas bolas, unidas entre sí como si fueran un collar de perlas, se han de retirar una vez se supone que ha acabado su acción; desgraciadamente los resultados publicados hasta ahora son muy desiguales (figura 23.24).

Estos depósitos impregnados de antibióticos proporcionan altas concentraciones locales con bajas concentraciones sistémicas, disminuyendo así los riesgos de toxicidad.

Se emplean en las osteomielitis asociadas a las fracturas maxilares o en las osteomielitis crónicas esclerosantes, refractarias





**Figura 23.22.** Saucerización de la zona de los molares mandibulares. (A) Resección ósea que comprende los molares. (B) Paquete de gasa empapada con pomada vaselinada o de Linitul sujeta por puntos capitoné, en los bordes de la mucosa bucal. (C) Resultado final con mucosa normal recubriendo el hueso mandibular residual.

al tratamiento farmacológico sistémico. Normalmente estos depósitos se introducen en el lecho óseo infectado después de efectuar una descortización o una limpieza y desbridamiento, y se retiran unos 10-15 días después.

### 23.7.3.6. Resección

Cuando la evolución es francamente crónica, de años, o el curso es agresivo, resultará aconsejable efectuar una intervención más radical, que consistirá en la resección de la zona afectada. La reparación, posiblemente con un injerto óseo o con una endoprótesis rellena de hidroxiapatita porosa y chips de esponjosa del propio paciente, se demorará hasta que no haya la total seguridad de que la curación sea efectiva (figura 23.25).

Para la cirugía resectiva se suele escoger un abordaje extra-bucal, a continuación se realiza el desbridamiento hasta encontrar los márgenes óseos sanos y sangrantes, y se procede a la resección del fragmento óseo afectado. La reconstrucción debe ser cuidadosa, aportando tejido óseo bien vascularizado. Con este objetivo, las técnicas de colgajos libres microvascularizados obtienen los mayores índices de éxito. Mercuri recomienda esperar de 2 a 3 meses tras la curación de la enfermedad para realizar la cirugía reconstructiva ósea, y de 6 a 12 meses antes de colocar implantes osteointegrados.

### 23.7.4. OXIGENO HIPERBARICO

Este método, que se basa en la inmersión en una cámara de oxígeno bajo presión de 2 atmósferas, se explica detalladamente más adelante ya que se usa también en el tratamiento de la osteorradionecrosis; se ha demostrado útil para el tratamiento de las formas rebeldes de la osteomielitis puesto que podría, entre otras virtudes, aumentar la oxigenación de los tejidos favoreciendo la

proliferación de los fibroblastos, la osteogénesis y la neoangiogénesis, una función óptima de los leucocitos polimorfonucleares, así como una acción bacteriostática y bactericida para los gérmenes anaerobios. Pedersen recalca que este procedimiento no es un sustituto sino un coadyuvante de la antibioticoterapia y de la cirugía, y preconiza utilizarlo a 2-3 atmósferas, en periodos de entre 1 y 3 horas, 3 ó 4 veces al día, hasta un total de entre 80 y 130 horas. Los inconvenientes de este método son que es caro, que no está al alcance de todos y que puede ser la causa de una serie de lesiones severas a nivel del sistema nervioso.

### 23.7.5. TRATAMIENTO GENERAL

En la mayoría de los casos, se recomienda reposo completo en cama, dieta rica en proteínas y calorías, y complejos multivitaminicos. La deshidratación se combate con soluciones intravenosas.

El dolor se trata con analgésicos, y en ocasiones se requiere la administración de sedantes para que el paciente se sienta cómodo y pueda conciliar el sueño.

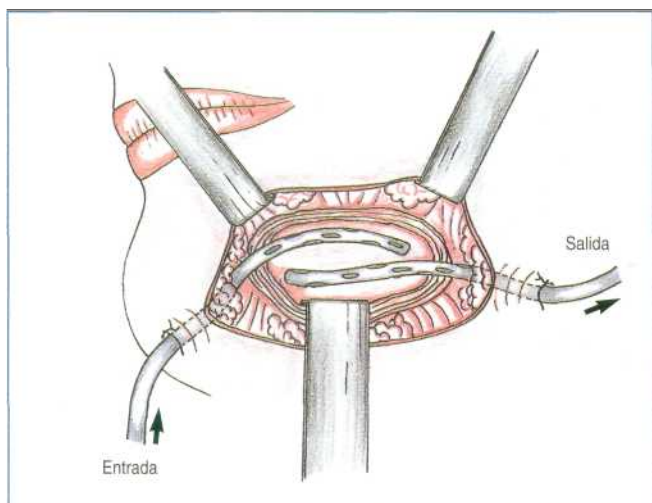
### 23.7.6. NORMAS ESPECIFICAS DE TRATAMIENTO

#### 23.7.6.1. Osteomielitis aguda

Se efectuará un tratamiento farmacológico y el desbridamiento siempre que sea posible; la antibioticoterapia se mantendrá de 2 a 4 semanas después de acabar la clínica.

#### 23.7.6.2. Osteomielitis crónica supurada

Se aconseja la descortización antes de la formación del sequestro, la sequestrectomía y el legrado cuando ya se ha formado. En los casos extensos se preferirá la saucerización, mientras que



**Figura 23.23.** Colocación de los tubos para efectuar una irrigación cerrada. Por un tubo entra la solución con los medicamentos y por el otro se aspira con el fin de eliminar el líquido irrigador.

en los casos rebeldes y agresivos será necesaria la resección con una reconstrucción diferida.

#### 23.7.6.3. Osteomielitis crónica esclerosante

No hay buenos resultados con ningún método: para Donado cuando son extensas y deformantes, la remodelación ósea estará indicada; para Jacobsson, la terapia con corticosteroides sería el único tratamiento eficaz.

#### 23.7.6.4. Osteoperiostitis de Garre

Se eliminará la causa dentaria; siempre es aconsejable la conducta expectante puesto que hay una remodelación espontánea.

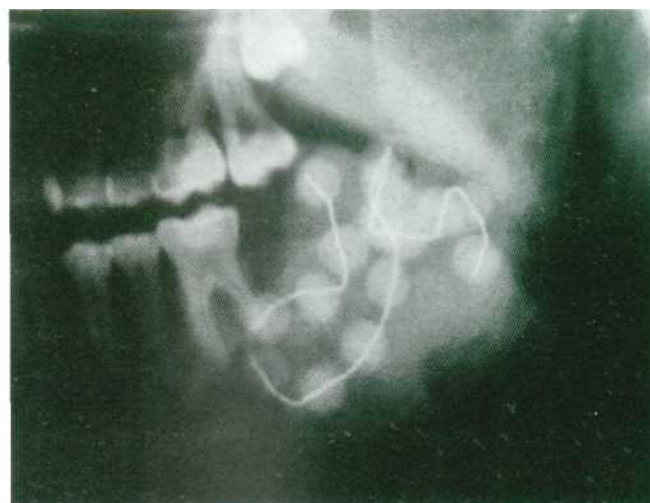
#### 23.7.6.5. Osteomielitis específicas

En las etiologías luética y tuberculosa, se seguirá el tratamiento propio de la fase de la enfermedad en cuestión; para la osteomielitis actinomicótica se administrará penicilina a grandes dosis: la dosis de mantenimiento es de 5-10 millones de unidades diarias durante 3 a 4 meses; en caso de alergia a la penicilina, se administra tetraciclina o eritromicina. La prescripción de trimetoprim o bien de sulfonamidas como el sulfisoxazol está indicada en la nocardiosis.

### 23.8. COMPLICACIONES

#### 23.8.1. SÉPTICAS

Raramente hoy en día es causa de muerte a no ser en circunstancias muy especiales -sociales, carenciales, inmunodepresiones- pero puede complicarse de varias formas, en especial por diseminación hemática: estado de septicemia e infecciones a distancia que pueden tener una gravedad muy dispar. Dentro de estas últi-



**Figura 23.24.** Tratamiento intralesional con bolas de antibióticos (detalle de la ortopantomografía).

mas es importante señalar la posible generación de una artritis de la articulación temporomandibular sobre todo en los niños.

#### 23.8.2. ESTÉTICAS

En forma de cicatrices retráctiles cervicofaciales producidas por la fistulización externa; en ciertos casos se asocia a una etiología específica como la actinomicosis. También en casos agresivos pueden quedar deformidades del contorno mandibular cuando la pérdida ósea ha sido importante.

#### 23.8.3. FUNCIONALES

En los niños puede tener unas repercusiones graves por afectación del crecimiento óseo, en especial si la osteomielitis afecta la rama ascendente y el cóndilo mandibulares. En cambio en el adulto es posible que favorezca la aparición de trastornos de la movilidad de la articulación temporomandibular (anquilosis).

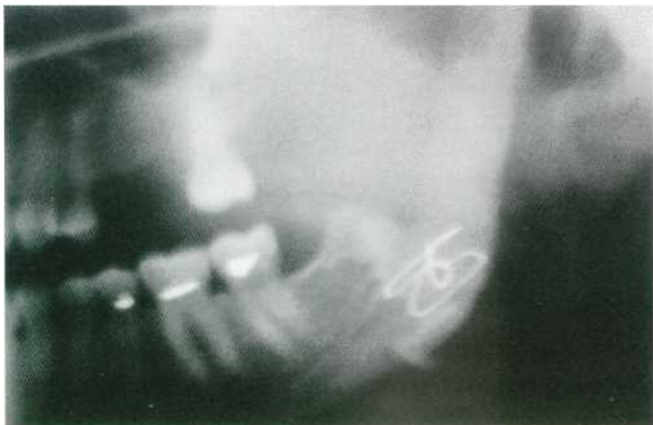La persistencia de un defecto de continuidad del hueso producirá trastornos estéticos y funcionales graves y exigirá una reconstrucción ósea con injertos óseos libres (cresta iliaca, costilla, etc.) o con colgajos osteomusculares microvascularizados que tienen muy buenos resultados en esta indicación.

#### 23.8.4. SENSITIVAS

Puede quedar una afectación sensitiva en forma de hiperestesia por lesión del nervio dentario inferior pero son más frecuentes las secuelas quirúrgicas del tipo parestesia, hipoestesia o anestesia.

#### 23.8.5. ASOCIACIÓN CON FRACTURA

Comporta la retirada de todo cuerpo extraño del foco de fractura aunque sea un diente incluido, situación no infrecuente, seguida del legrado de todo fragmento de hueso necrótico. Se hará



**Figura 23.25.** Resección de la rama ascendente y cóndilo mandibular por osteomielitis. Reconstrucción diferida con un injerto de costilla (detalle de la ortopantomografía).

un bloqueo intermaxilar que se verá dificultado por la pérdida de dientes; obviamente todo material de osteosíntesis estará proscrito. La duración del bloqueo está en función de la evolución de la

osteomielitis, que muchas veces impide una movilización precoz como sería deseable.

#### **23.8.6. MALIGNIZACIÓN**

En distintas localizaciones se han descrito casos de transformación neoplásica de la metaplasia inflamatoria en las osteomielitis crónicas. La incidencia de la malignización es rara (0,2-1,5%) pero posible.

#### **23.8.7. ESCLEROSIS CORTICOMEDULAR**

La etiología de esta complicación se relaciona con gérmenes específicos, tratamientos inadecuados o por una desvascularización progresiva de los tejidos calcificados.

El tratamiento es complejo; están implicados la descortización, oxígeno hiperbárico y antibioticoterapia durante varios meses. Así se obtienen buenos resultados.

#### **23.8.8. SECUELAS POSTRATAMIENTO**

Serán las propias de la cirugía, de la antibioticoterapia prolongada o del oxígeno hiperbárico.



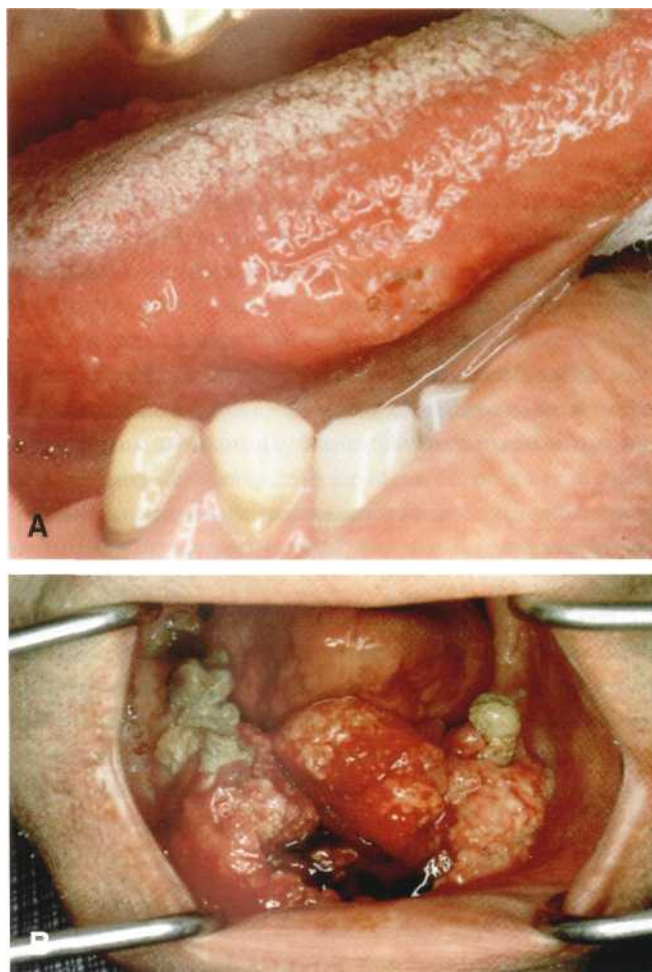
## 24.1. CONCEPTO

Los tumores malignos de la cavidad bucal tienen una incidencia de 9 por cada 100.000 habitantes/año, según la American Cancer Society (figura 24.1). En España los tumores malignos de la boca tienen una incidencia de 12 a 15 casos por cada 100.000 habitantes/año en varones, y de 2 a 4 en mujeres. La incidencia del cáncer bucal en España ha sufrido un aumento considerable en los últimos 35 años tal como revela el estudio de Serra Majem y cols.; la tasa de mortalidad en varones ha pasado de 2,45 defunciones por cada 100.000 habitantes en el periodo 1955-59 a 6,32 en los años 1985-89, lo que representa un incremento del 160,1%; en las mujeres la mortalidad ha pasado de 0,46 muertes por cada 100.000 habitantes a 0,83, incrementándose un 80,4%.

En la actualidad, el tratamiento multidisciplinario de los tumores malignos de esta región consigue la curación del 55% de los casos. Pero la consecuencia negativa de estos tratamientos es un coste tóxico elevado, debido a la incapacidad de discriminación entre células sanas y malignas que caracteriza a estos medios terapéuticos. Se exponen aquí los efectos consecuentes a la radioterapia y las medidas profilácticas más adecuadas que puede poner en práctica el odontólogo.

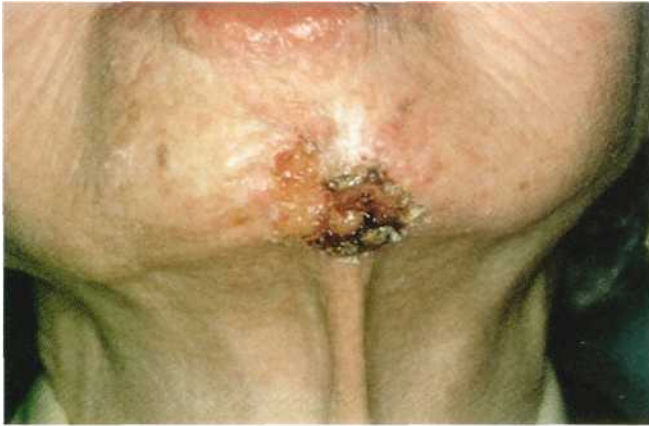En general, la región mandibular, partes laterales de los pies y la piel de las extremidades inferiores son las que más predisuestas están a los efectos adversos de las radiaciones, y entre todas ellas la mandíbula es la más vulnerable. De los pacientes que precisan irradiación de la región cervicofacial, entre un 4% y un 14% desarrollan una osteorradioneclerosis (ORN), aunque algunos autores marcan una incidencia máxima del 37%. La mayoría de los trabajos ponen en evidencia una paulatina disminución de su frecuencia gracias a las mejoras técnicas en la irradiación y especialmente por aplicar las medidas preventivas que expondremos más adelante.

Según la dosis total administrada, cada tejido de la región bucal manifestará los efectos de la irradiación con una cronología que depende de su ciclo celular (cuando la lisis excede a la capacidad de regeneración), y de la predisposición sistémica del pa-

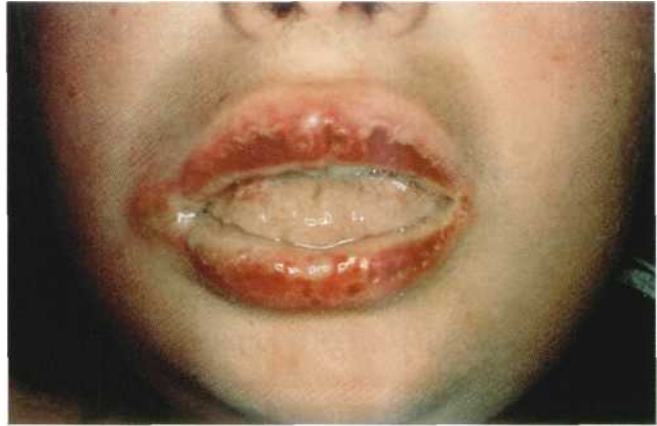

**Figura 24.1.** Carcinoma de células escamosas de la cavidad bucal. (A) Carcinoma lingual en estadio I. (B) Carcinoma del suelo de la boca en estadio IV.

ciente, lo que puede hacerle más susceptible en el caso de que padezca algún trastorno metabólico del tipo de la arteriosclerosis, diabetes, y alcoholismo principalmente, o también, cuando se le administran simultáneamente citostáticos.



**Figura 24.2.** Radiodermatitis severa en la región mentoniana.



**Figura 24.3.** Mucositis moderada. La mucosa labial y bucal está edematosa y eritematosa.

El máximo riesgo se da utilizando implantes radioactivos o intralesionales (braquiterapia), como por ejemplo sería la colocación de agujas de radio en la lengua, los labios, etc., y el mínimo con radiación externa, especialmente con el megavoltaje con dosis fraccionadas en el tiempo.

Los efectos de la radiación ionizante a nivel celular, según Haber-Cohen y Debuski, son sobre el ADN letales y subletales; los letales son consecuencia directa de la ionización del núcleo de ADN, que impide la replicación del mismo, y los subletales, los que provocan la mutación celular, lo que predispone a una posterior neoplasia. Sobre las células, las consecuencias son lisis, necrosis por coagulación, supresión de la reproducción y anomalías de la división celular.

Podemos distinguir entre efectos agudos, precoces en su aparición, al principio del tratamiento, como serían la radiodermatitis, mucositis y la hiposialia, y los crónicos o tardíos, como son las necrosis cutáneas, mucosas u óseas, la caries dental, miositis de los músculos masticadores y trismo, y las cicatrices retráctiles.

## 24.2. EFECTOS AGUDOS DE LA RADIOTERAPIA

### 24.2.1. AFECTACIÓN CUTÁNEA

En la actualidad con las técnicas de utillaje modernas las consecuencias son mínimas, y se puede observar un cierto grado de eritema que puede llegar a una epidermitis seca con descamación, cuando se sobrepasan los 50 Gy (1 Gray (Gy)= 100 Rads, por lo tanto 1 Cgy = 1 Rad).

Las reacciones cutáneas agudas varían con la cantidad de área irradiada, la dosis de irradiación, el tiempo total de tratamiento, el número de fracciones, la calidad de la radiación y numerosos factores individuales como la edad, zona irradiada y su grado de pigmentación.

Se pueden diferenciar varios grados de lesión cutánea dependiendo principalmente de la dosis de radiación:

- Una dosis de 3 Gy produce un eritema transitorio en la piel y las mucosas.

- Una dosis de 25 Gy produce la denominada radioepidermitis o radiodermatitis seca. Existe una alteración del proceso descamativo con muerte de las células basales de la epidermis, lo que causa una disminución del espesor epidérmico, descamación seca o "*peeling*" y piel oscurecida, porque la radiación estimula la producción de melanina. El paciente tiene un aumento de la sensibilidad al tacto, escozor y tirantez. La recuperación se produce a las 2 ó 3 semanas de finalizar la radioterapia y pueden quedar una hiperpigmentación residual y una alopecia temporal o permanente de las zonas afectadas.

- Con una dosis de 50 Gy, aparece un eritema con necrobiosis superficial, vesiculación, costras y ausencia de las capas cutáneas superficiales que sangran con facilidad. Existe una quemadura por radiación con exposición de la dermis, lo que exige cuidados especiales como limpieza local, eliminar las costras, etc.

Esta lesión se repara en 6-8 semanas; quedan una alopecia permanente, cicatrices blanquecinas con surcos y telangiectasias, esclerosis cutánea e hiperpigmentación.

- Con dosis mayores a 60 Gy puede aparecer una radiodermatitis severa con necrosis y exfoliación de la piel y de los tejidos blandos irradiados (figura 24.2). Se producen pérdidas de sustancia importantes, observándose ulceraciones con un fondo amarillento o grisáceo que pueden alcanzar los huesos maxilares, y que se acompañan de dolor, adenopatías satélites, etc. El estado general puede verse afectado (palidez, anemia, anorexia, cansancio, etc.).

### 24.2.2. AFECTACIÓN MUCOSA

La afectación de la mucosa es una constante en este tipo de tratamientos ya que la renovación constante del epitelio de la mu-

cosa bucal la hace muy vulnerable a los efectos de la radiación. Una vez perdida la continuidad de la barrera epitelial se inicia un ciclo de infección, inflamación y destrucción celular que constituye la mucositis.

- Con una dosis de 10 Gy, la mucosa aparece edematosa y eritematosa, y el paciente se queja de hinchazón y molestias de los tejidos blandos bucales (figura 24.3).

- Cuando se han administrado unos 30 Gy, lo que ocurre aproximadamente a la tercera semana, se observa un eritema con edema en las áreas tratadas, con desepitelización, formación de pseudomembranas (placas blanquecinas, grisáceas o amarillentas de 2 a 4 mm de diámetro), ocasionalmente colonización por bacterias, virus del tipo citomegalovirus o herpes simple y hongos del tipo *Candida albicans*. Según Nikoskelainen, los hongos se encuentran en un 68,9% de los pacientes, de forma que cuando aparece una lesión mucosa eritematosa, se sospechará una infección candidiásica, mientras no se demuestre lo contrario. Es también frecuente que a medida que progresa el tratamiento, vayan apareciendo zonas de necrosis superficial. Esta mucositis se verá más precozmente y en formas más graves si simultáneamente se le administra al paciente metotrexate u otros fármacos antineoplásicos. Mediante los enjuagues de clorhexidina al 0,12% tres veces al día, mejoran estas mucositis producidas por la quimioterapia, pero parece ser que esta medida no es tan eficaz en las producidas por radioterapia, como demuestran los trabajos de Ferretti.

La mucositis representa una membrana de células epiteliales necróticas, fibrina y leucocitos polimorfonucleares sobre una mucosa denudada.

Esta lesión termina en atrofia progresiva con aparición de ulceraciones, dolor y sensación de quemazón al comer.

La respuesta de la mucosa bucal a la irradiación depende de distintos factores:

- Dosis y duración de la radioterapia.
- Fraccionamiento y otras características técnicas de la terapia.
- Variaciones individuales.
- Localización del tumor.
- Grado de higiene bucal.

- Distinta radiosensibilidad de la mucosa bucal. Las zonas más sensibles son el paladar blando, la rinofaringe, el suelo de la boca, los bordes laterales de la lengua y los pilares amigdalares. El paladar duro, encías, dorso de la lengua, etc., son zonas más resistentes.

- Las restauraciones metálicas favorecen la aparición de mucositis en la mucosa bucal adyacente a las mismas.

El paciente presenta disfagia motivada por la inflamación del velo del paladar, de la pared posterior de la faringe y de la epiglotis. Al mes de finalizar la radioterapia un 95% de los pacientes ya no presentan disfagia, aunque ésta puede persistir durante muchos años. No obstante, los tejidos bucales quedan expuestos a

múltiples infecciones, a pesar de que la mucosa se recupera lentamente aunque con una fibrosis de la capa íntima de los vasos. Esto conducirá a una hipovascularidad e isquemia tisular, resultando una mucosa atrófica, seca y frágil.

### 24.2.3. AFECTACIÓN GLANDULAR

La inclusión de las glándulas salivales mayores en el campo irradiado es frecuente. En trabajos de experimentación se demostró que una dosis única ya provocaba cambios en la secreción salival. Existe una hiposialia con alteraciones cualitativas, como son la disminución del Ca, P, Na, amilasa y un aumento del K. De éstos, con posterioridad al tratamiento, no se recuperan ni el Na ni el K. La producción de saliva disminuye hasta un 97%, y sigue sin mejorar a los dos años del tratamiento, aunque el paciente relata en esa época un mayor bienestar en la boca. La hiposialia tiene un carácter progresivo, se inicia a dosis de 10 Gy, y se intensifica paulatinamente; así, con dosis de 50 Gy la hiposialia es transitoria, pero a partir de 60 Gy, la glándula no se regenera (afectación del parénquima) y la hiposialia es definitiva, debido a que se produce una inflamación de las estructuras acinares ductales, y como consecuencia quedan reemplazadas por tejido conectivo y grasa, lo cual provoca un aumento de la viscosidad de la saliva, la formación de placa bacteriana, la concentración de detritos orgánicos, y la concentración de gérmenes cariogénos (la concentración de *Streptococcus mutans* en la placa al final de la 6ª semana de irradiación es del 43,8%).

Si en el área tratada sólo están incluidas las glándulas submaxilares y sublinguales y no las parótidas, los pacientes casi no refieren diferencias en la cantidad y calidad de su saliva. Al contrario, si una o ambas parótidas son irradiadas conjuntamente con las glándulas submaxilares, la hiposialia aparece a los pocos días de iniciar el tratamiento. Si las parótidas son irradiadas y se evitan las submaxilares, puede mantenerse una salivación relativamente suficiente. La radioterapia, además de producir hiposialia, induce una sialoadenitis transitoria, con tumefacción de las glándulas salivales, dolor y mayor sensibilidad local.

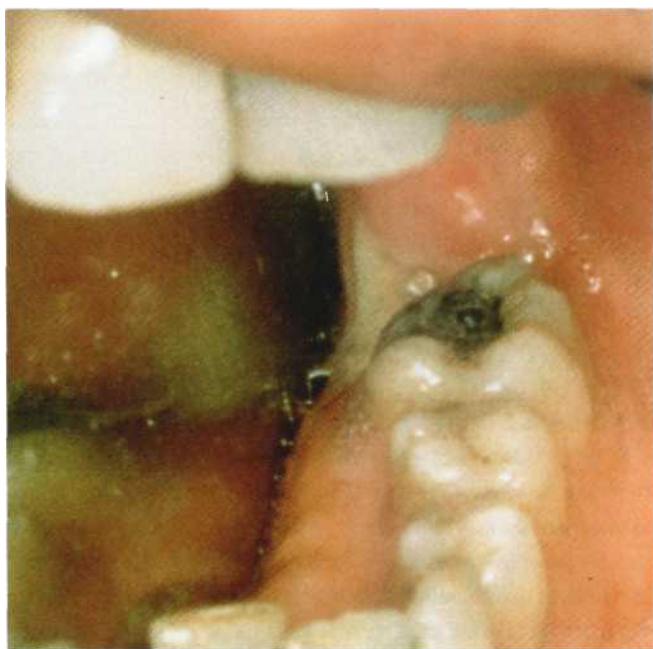
### 24.2.4. AFECTACIÓN DEL SENTIDO DEL GUSTO

A la vez que se afecta la mucosa bucal, se produce la desepitelización y atrofia de todos los tipos de papilas linguales y de las gustativas (lesión de las microvellosidades y trastornos fisiológicos o bioquímicos); esto, unido a la xerostomía, dará origen a una disgeusia o hipogeusia.

La pérdida de gusto es muy ligera a dosis de 10 Gy, pero a partir de los 30 Gy el paciente empieza a notar molestias. Cuando se alcanzan los niveles cancericidas de la radiación, la agudeza gustativa es prácticamente nula.

Una vez finalizada la terapia, el sentido del gusto se va recuperando rápidamente (20-60 días) aunque en ocasiones queda con





**Figura 24.4.** Necrosis de la mucosa que cubre la cortical lingual a nivel de los molares inferiores.

pequeñas alteraciones y el paciente refiere que su sensibilidad gustativa no es tan fina como antes del tratamiento.

Las alteraciones gustativas, la mucositis, la dificultad en la ingesta y la hiposialia son factores que agravan el estado nutricional del paciente neoplásico, ya afectado por otras causas. Por este motivo deben tomarse las medidas adecuadas de tipo local, dietéticas y de otros tipos, a fin de evitar pérdida de peso y degradación del estado general del paciente ya que especialmente este problema aumentará considerablemente el riesgo de infecciones.

## 24.3. EFECTOS TARDÍOS DE LAS RADIACIONES

### 24.3.1. NECROSIS MUCOSA

Se localiza preferentemente en el pilar anterior amigdalino, surco glosoamigdalino y en el reborde interno de la mandíbula, y a nivel de la cresta milohioidea (figura 24.4). Estas lesiones aparecen a los dos meses o un año después de la irradiación y deben buscarse sistemáticamente en las exploraciones practicadas durante el seguimiento y control del paciente, puesto que pueden ser indoloras.

Debe, en estos casos, aleccionarse al paciente respecto a la necesidad de realizar una muy buena higiene bucal mediante cepillado cuatro veces al día, buena limpieza de los esmaltes superficiales de la mucosa antes de la aplicación tópica de antisépticos del tipo de la clorhexidina o azul de metileno al 2% en solución acuosa o alcohólica, aunque Toth y cols., recomiendan el peróxido

de hidrógeno al 0,5% y en general las soluciones no irritantes y no "deshidratantes". Resulta fácil, como explicábamos anteriormente, que estas lesiones mucosas se sobreinfecten, aumenten de tamaño y dejen una denudación ósea que sería el inicio de una situación favorable para la aparición de la osteorradionecrosis.

### 24.3.2. NECROSIS CUTÁNEAS

Actualmente son raras, y cuando aparecen son acromias o hiperacromias (radiodermatitis), depilación, descamación, atrofia de la piel y telangiectasias.

### 24.3.3. NECROSIS OSEA

Su incidencia según diferentes autores varía del 1 al 27% según Ferrer y cols., o del 5 al 22% según Berger y Symington y cols., o del 4 al 14% de los irradiados según Díaz y cols.

El hueso irradiado sufre una necrosis aséptica con pérdida de la capacidad regenerativa de los tejidos osteogénicos. Existe una lesión de los osteoblastos y osteocitos con fibrosis de los tejidos circundantes y trombosis de los vasos sanguíneos.

El riesgo de osteorradionecrosis aumenta por varios factores:

- Edad del paciente.
- Trastornos metabólicos: arteriosclerosis, diabetes, etc.
- Hábitos tóxicos: tabaquismo, alcoholismo (en el 86% de los casos según Kluth y cols.), etc.
- Dosis total de irradiación: aparece más fácilmente con dosis totales superiores a 65 Gy, de forma que por encima de los 75 Gy se ve en el 85% de los pacientes dentados y en el 50% de los edéntulos. Los estudios de Dambrain y Berrelier señalan que los pacientes que han recibido 60 Gy tienen un 0% de incidencia de osteorradionecrosis, contra un 9% en aquellos que recibieron 70 Gy.

-Localización del tumor. La proximidad al hueso es un factor de riesgo, así en los tumores de suelo de la boca y trigono retromolar, la incidencia de ORN llega al 30% (figura 24.5).

-Uso de prótesis removible sin descanso nocturno.

-Tratamiento simultáneo con citostáticos: metotrexate (el 50% según Kluth y cols.).

-Pacientes irradiados por tumores en estadios III y IV (85%), o pacientes con tumores recurrentes.

-Traumatismos: protésicos o de extracción dentaria. Marunich y Leveque estudiaron la relación de la osteorradionecrosis con la masticación y las parafunciones (bruxismo, hábito de tocar con la lengua la mucosa irradiada, etc.), y concluyeron que la masticación de alimentos duros, prótesis mal adaptadas y los hábitos parafuncionales, significan un traumatismo para el hueso y la mucosa irradiada, lo que da lugar a ORN.

En cuando a las exodoncias, hay un mayor riesgo de osteorradionecrosis en pacientes dentados que se sometieron a extracciones dentarias después de la radioterapia. En cambio los pacientes

dentados con exodoncias antes de la radioterapia o sin exodoncias, después de la irradiación presentan una incidencia de ORN similar a los pacientes desdentados. El riesgo de osteorradionecrosis es menor en los pacientes edéntulos que en los que conservan sus dientes, especialmente si éstos presentan patología dentaria o periodontal antes de la radioterapia.

La osteorradionecrosis surge a raíz del efecto de la irradiación a nivel celular. Como se ha comentado, se produce una lisis, o necrosis por coagulación y supresión de la reproducción celular; en los vasos, provoca un daño endotelial que desencadena una endarteritis obliterante progresiva, periarteritis y endoflebitis, que lleva a la obstrucción de los pequeños vasos debido a la proliferación de la capa íntima; como consecuencia se produce una disminución del flujo sanguíneo, hipoxia tisular y disminución del recambio metabólico. Todos estos trastornos se traducen, en el hueso, en una hialinización, esclerosis obliterante de los conductos nutricios y aumento de la densidad ósea; así, el tejido óseo irradiado se vuelve hipovascular, hipocelular e hipóxico. Se caracteriza por destrucción de osteocitos, ausencia de osteoblastos en los márgenes, lagunas óseas y ausencia de neoformación de tejido osteoide. Los linfocitos, células plasmáticas y macrófagos, infiltran los tejidos y acaban sustituyendo a la médula ósea.

Este hueso desvitalizado es frecuente asiento de infecciones y al perder su capacidad regeneradora, el proceso se extiende fácilmente en la totalidad del mismo.

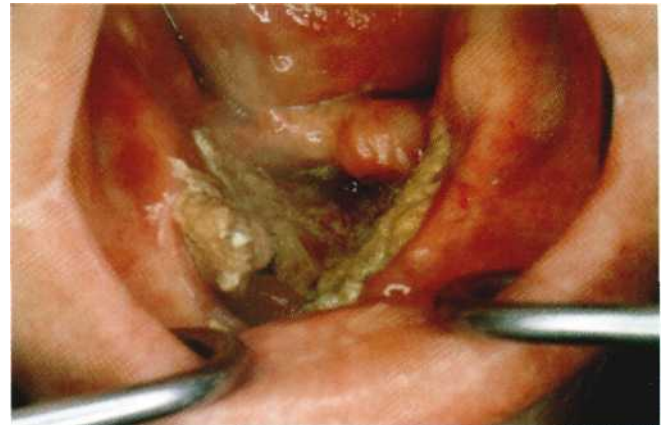La secuencia clásica de la patogenia de la osteorradionecrosis (radiación → traumatismo → infección → ORN) ha sido sustituida de acuerdo con las ideas de Marx y con todo lo comentado anteriormente:

Radiación → hipocelularidad/hipovascularidad → hipoxia → destrucción celular → ORN.

El lugar donde más efectos adversos produce la irradiación es la mandíbula, más que el maxilar superior, debido a que éste tiene mayor cantidad de hueso esponjoso y menor del tipo laminar, es menos denso y está mejor vascularizado, mediante varias arterias; en cambio, en el maxilar inferior el hueso cortical es más denso, su vascularización es terminal y a través de un solo vaso, la arteria dentaria inferior, y su aporte sanguíneo puede llegar a disminuir en un 80% cuando se irradia.

En cuanto al lugar de asentamiento de la osteorradionecrosis, generalmente es común que aparezca en:

- Zonas irradiadas en las que se localizaba el tumor primitivo.
- Zonas en las que además se produce un traumatismo protésico.
- Pacientes que han sido irradiados antes de una extracción dentaria y no se ha respetado el tiempo de espera necesario.
- Pacientes en los que se han realizado extracciones sin respetar las normas recomendadas en estos casos y que serán o han sido irradiados.



**Figura 24.5.** Necrosis ósea en la zona sinfisaria en un paciente que presentaba un carcinoma de células escamosas del suelo de la boca.

- Zonas de traumatismo por tartrectomías con ultrasonidos.

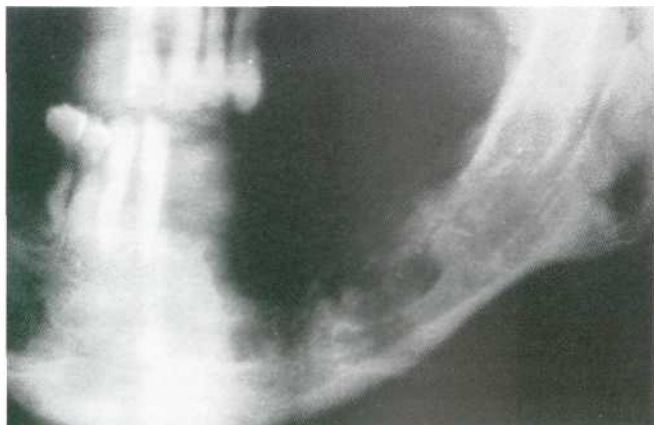Por todos estos motivos debe tenerse en cuenta una serie de factores antes, durante y después de la irradiación en estos sujetos en cuanto a cuidados bucales y exodoncias, que serán especificados más adelante.

El riesgo de osteorradionecrosis es crónico. Según Ferrer y cols., el periodo de máxima incidencia está entre los 2 meses y los 5 años; según Kluth y cols., el 70% aparece durante el primer año postirradiación, aunque Berger y Symington relatan dos casos en los que la osteorradionecrosis apareció a los 45 y 38 años; parece ser que este hecho no depende de si la irradiación ha sido externa o interna.

Los factores que influyen en la aparición de una lesión mucosa serán el inicio de la aparición de una lesión ósea. Generalmente el cuadro clínico se manifiesta como una zona de hueso desnudo, que raramente es asintomático, y lo habitual es que se acompañe de dolor local intenso, trismo, fistulas cutáneas, expulsión de sequestratos óseos, disfagia según la localización o fractura espontánea. La osteorradionecrosis suele tener una clínica inicial de dolor que persiste varias semanas o meses, hasta que sobreviene la infección, momento en el que aparecen abscesos en partes blandas, fistulas, trismo, etc.

Radiológicamente se ve una zona de osteolisis, sequestratos o fractura, que no puede distinguirse fácilmente de una recidiva tumoral. En realidad la radiología simple sólo muestra la osteorradionecrosis severa, cuando el hueso ha perdido el 30% de su mineralización; aun así Díaz y cols., recomiendan realizar una ortopantomografía inmediatamente antes de la irradiación, y otra cada seis meses durante los dos primeros años postirradiación y posteriormente una vez al año para el diagnóstico precoz de la osteorradionecrosis (figura 24.6).

La tomografía computadorizada sólo demuestra las lesiones óseas cuando ya son macroscópicas. Se ha experimentado con la gammagrafía de Tc99-metilén difosfonato, para determinar la ex-



**Figura 24.6.** Imagen radiográfica de osteorradionecrosis mandibular (detalle de la ortopantomografía).

tensión total de la osteorradionecrosis y la afectación de los tejidos blandos, ya que este radionúclido es captado, paradójicamente, por los tejidos con poco aporte hemático y metabolismo inerte, no se sabe bien por qué razón; su problema, respecto al diagnóstico diferencial, es el falso positivo debido a una infección odontogénica. Mediante este método podría avanzarse en el diagnóstico precoz, y evitar la patología necrótica antes de la fase de sequestro.

La evolución de este cuadro es bastante imprevisible y puede ir desde la curación espontánea a la destrucción ósea amplia, con lo cual la actitud terapéutica en su inicio será observar y ser conservador. Entre un 1 y un 5% de las osteorradionecrosis requiere la práctica de una hemimandibulectomía para su solución. La pérdida total o parcial de la mandíbula ocasiona importantes trastornos funcionales (masticación, deglución, fonación y respiración) y estéticos, todo lo cual disminuye la calidad de vida del paciente y puede llevar a una desintegración de su vida familiar, profesional y social.

## 24.4. SECUELAS DE LA RADIOTERAPIA CERVICOFACIAL

### 24.4.1. CRIES DENTAL

No se trata de una consecuencia directa de la irradiación sobre los dientes, sino que se debe a su acción sobre las glándulas salivales (disminución del flujo salival), con lo que podremos adoptar medidas que influyan en su prevención.

Estas caries aparecen meses después, y se localizan en el cuello, en la unión amelocementaria, ya que la disminución cuantitativa del flujo salival provoca una pérdida de la autoclisis. Los cambios cualitativos de la saliva, como son disminución de las Ig A, lisozima y amilasas, aumento del K, disminución del Na, que ya hemos comentado, llevan a un cambio del pH hacia la acidez de la placa, lo que unido a las lesiones mucosas y a la común falta de há-

bito higiénico bucal de gran parte de los pacientes, hace que el índice de caries sea elevadísimo; también pueden producirse alteraciones dismórficas (pérdida del esmalte, coloración negruzca, etc.) en las caras vestibulares y oclusales (figura 24.7). A la larga, la fractura del diente por el cuello es muy común. Las medidas preventivas de esta secuela serán especificadas más adelante.

### 24.4.2. TRISMO

Las causas que producen el trismo son múltiples:

- Extensión local del tumor primario.
- Necrosis mucosa u osteorradionecrosis.
- Fibrosis de los músculos masticatorios.
- Disfunción temporomandibular por pérdida de dientes.
- Recidiva tumoral en la región pterigomaxilar.

El trismo puede aparecer cuando los músculos masticatorios o la articulación temporomandibular están incluidos en el campo a irradiar. Suele aparecer a los 3-6 meses de haber finalizado el tratamiento y especialmente cuando la dosis de radiación supera los 70 Gy (figura 24.8).

La fisioterapia pre y postirradiación previene el problema. Podemos ayudarnos de dispositivos protésicos con efecto muelle o de miorrelajantes.

El paciente tendrá afectada la eficacia masticatoria, lo que representa una dificultad añadida en el cepillado dental y empeora las condiciones para la realización de una prótesis, entre otras consecuencias.

### 24.4.3. LESIONES OSTEODENTARIAS EN LA INFANCIA

Las complicaciones bucales en la población infantil o adolescente tratada con radioterapia por presentar una neoplasia maligna de cabeza y cuello, es muy parecida a la del adulto, pero destacaremos las peculiaridades que se producen en su dentición y en sus huesos faciales en crecimiento.

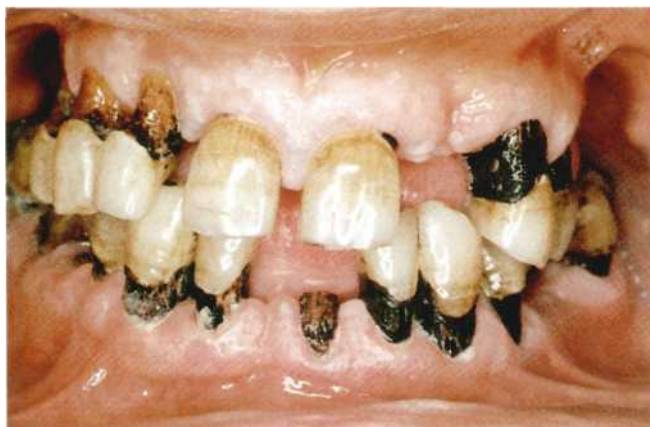#### 24.4.3.1. Patología dentaria

Dependiendo de la dosis de radiación y de la edad del paciente durante el tratamiento, pueden producirse distintos tipos de lesiones en los dientes en desarrollo:

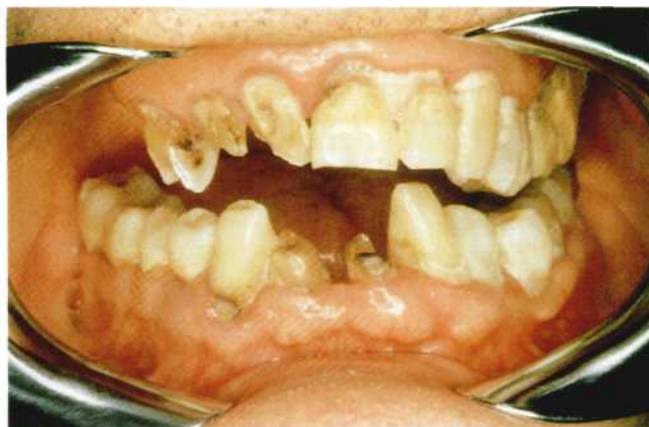- Dilaceración apical.
- Malformaciones dentarias.
- Hipoplasia del esmalte.
- Cierre apical prematuro.
- Destrucción total del germen dentario.

La gravedad de la lesión dentaria dependerá del grado de calcificación del germen afectado. En el periodo de precalcificación del germen dentario, la sensibilidad es máxima; en cambio cuando la calcificación está completada son más resistentes a las radiaciones (figura 24.9).

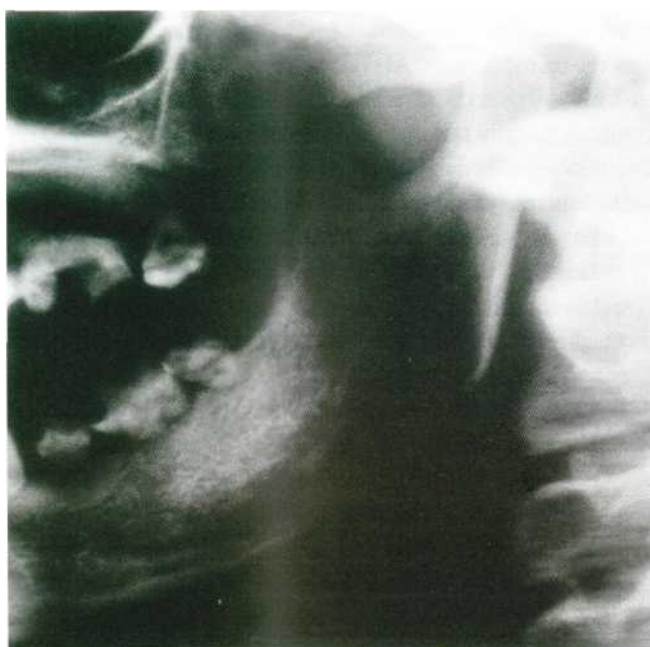



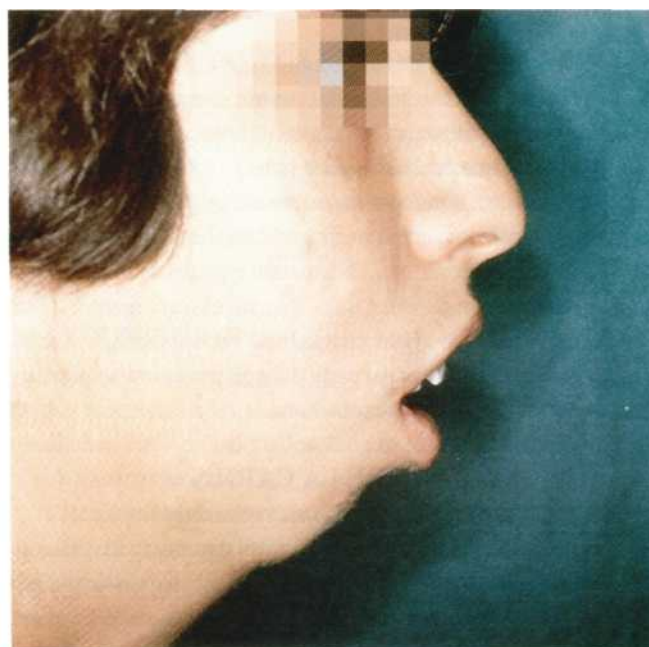
**Figura 24.7.** Lesiones dentarias producidas por la radioterapia cervicofacial.



**Figura 24.8.** Trismo postirradiación.



**Figura 24.9.** Lesiones dentarias producidas por la radioterapia (detalle de la ortopantomografía).



**Figura 24.10.** Micrognatismo por lesión de ambos cóndilos mandibulares (perfil de pájaro).

#### 24.4.3.2. Patología ósea

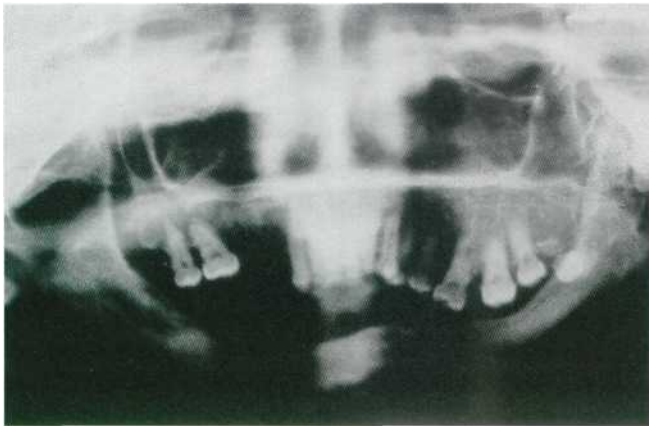Los efectos de la radioterapia sobre el esqueleto craneomaxilofacial del niño en edad de crecimiento pueden llegar a ser muy importantes, ya que en función de la dosis recibida se afectarán los centros de crecimiento lo que provoca graves dismorfias craneofaciales. La zona más sensible es la cabeza del cóndilo mandibular, cuyo daño irreversible y bilateral causará un micrognatismo con retrusión mandibular, con el típico perfil de pájaro en el adolescente (figura 24.10). Si la irradiación afecta a un solo cóndilo, observaremos una asimetría debido a la hipoplasia del lado lesionado.

Los efectos de la radioterapia sobre el maxilar superior con-

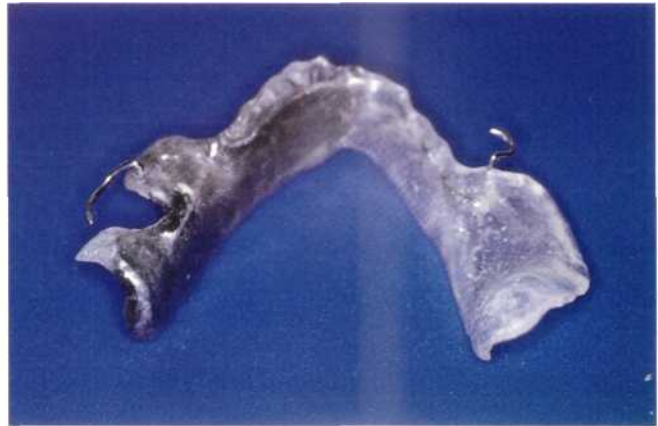ducen a su hipoplasia. Es frecuente la lesión simultánea del malar y del arco cigomático. Suele existir una reducción o pérdida completa de la cresta alveolar, con una alteración importante de la calidad del hueso, que da el aspecto de un paciente edéntulo (figura 24.11).

#### 24.5. PROFILAXIS Y TRATAMIENTO DE LAS COMPLICACIONES Y SECUELAS DE LA RADIOTERAPIA. NORMAS BÁSICAS

En primer lugar es conveniente destacar el importante papel que debe desempeñar el odontólogo en la prevención de la osteo-



**Figura 24.11.** Patología ósea con grave dismorfia maxilofacial producida por la radioterapia.



**Figura 24.12.** Prótesis parcial removible de protección de la mandíbula en los tratamientos de braquiterapia.

rradionecrosis. Una colaboración estrecha entre éste y el radioterapeuta sólo mejorará los resultados del tratamiento del cáncer que afecta al paciente, el cual debe conocer las dificultades y posibles complicaciones que pueden surgir a lo largo de las distintas fases terapéuticas. El radioterapeuta y el oncólogo clínico que se encarguen del paciente serán nuestros aliados, nos informarán del campo y volumen, dosis, etc., de la radioterapia, la demora o tiempo de que disponemos antes de comenzar el tratamiento, de la posible realización de quimioterapia o de otras terapéuticas anticancerosas, etc.; formaremos parte del equipo multidisciplinario que debe tratar a este tipo de pacientes.

#### 24.5.1. PREVENCIÓN DE LA CARIES

Las medidas estarán enfocadas en varias direcciones:

- Protección de las glándulas salivales durante la irradiación mediante una prótesis de acrílico con una plancha metálica en las zonas en las que no interese la irradiación de las mucosas y glándulas salivales mayores contralaterales. La composición de las planchas será de: bismuto 50%, plomo 26,7%, zinc 13,3%, cadmio 10%; con un grosor de 1,25 cm. Con ello se logra un 90% de protección.

Estas prótesis de protección son importantes para disminuir la exposición de las glándulas salivales, hueso, dientes y otras estructuras más o menos próximas al tumor. La protección parotídea es muy importante para evitar las xerostomías postirradiación que según la dosis, son irreversibles y son la causa de las caries tras la radioterapia.

El uso sistemático de estas prótesis protectoras es esencial en los tratamientos con radioterapia local (braquiterapia). Giner y cols, remarcan que el diseño de estas prótesis debe obedecer a los siguientes requisitos:

- Separar eficazmente la aguja de iridio 192 de los tejidos bucales próximos. Se trata de interponer un grosor de material que

absorba las radiaciones. Al principio se fabricaban con plomo entre acrílico (figura 24.12) pero actualmente se coloca un grosor de resina de 5 mm, y se consigue una protección eficaz, con un 60% de reducción de la dosis de radiación recibida, suficiente para evitar la osteorradionecrosis.

- La prótesis debe permanecer estable durante el tratamiento.
- Las dimensiones de la prótesis serán las adecuadas al tamaño del tumor y a las zonas que queremos proteger y procuraremos en todos los casos que su volumen sea el mínimo posible para dar mayor confort al paciente.

- La prótesis no debe interferir la oclusión, consiguiendo así una mayor estabilidad.

- El diseño de la prótesis debe adecuarse a los límites anatómicos, y evitar los roces o erosiones de la mucosa para dar el máximo de comodidad al paciente. En todos los casos se recomienda adecuar la prótesis a los criterios sugeridos por el radioterapeuta.

- Lavados bucales con una solución de 1 litro de agua caliente, una cucharada de CNa, y una de CChHNa, durante 15 minutos dos veces al día según las recomendaciones de Haber-Cohén y Debuski. Estos enjuagues alcalinos (bicarbonato) quieren neutralizar el pH ácido que favorece la aparición de caries.

- Salivas artificiales y sialogogos:

- Sialogogos: anasil-ditiaclopentano-eno-tiona (Sonicur®), anetoletritiona (Sialor®), bromhexina, pilocarpina. Su función es estimular la secreción salival.

- Sustitutivos de la saliva que alivien la incomodidad, y favorezcan la lubricación bucal. Su efecto debe ser duradero; tienen que inhibir el sobrecrecimiento y colonización de la microflora oral e inducir la remineralización del esmalte dentario, posiblemente afectado por caries. Las opciones existentes son las siguientes:

- \* Saliva artificial clásica compuesta por decarboximetilcelu-

losa, mucinas, sorbitol o xilitol, sales minerales, fluoruros y agentes antimicrobianos.

\*Saliva artificial con mucina, agua y glicerina.

\*Sustitutivos de la saliva con ácido algínico.

Tanto la saliva con base de carboximetilcelulosa (VA-Oralube) como la de mucina están comercializadas en España.

- Lisozima Wasserman 1 g al día (4 comp. de 250 mg).

- Chicle con flúor sin azúcar.

- Menta sin azúcar.

- Fluorización. Deberá realizarse cada día, de forma permanente y durante largo tiempo, normalmente durante toda la vida. Se han puesto en práctica varias pautas:

- Cepillado 4 veces al día con pastas de alto contenido en flúor (1.350 mg), seguido de enjuagues con colutorios con flúor (Haber-Cohen y Debuski). El cepillado dental debe ser muy cuidadoso, realizándose obligatoriamente 3 ó 4 veces al día con el fin de suplir o controlar la falta de autolimpieza.

- Gel de fluoruro estañoso al 0,4% y fluoruro sódico al 1%, o gel de fluorofosfato acidulado al 1 %, en cubeta individual, 15 minutos dos veces al día (Haber-Cohén y Debuski). Se toman impresiones de ambas arcadas al paciente, a fin de construir cubetas individuales, y evitar así la posibilidad de lesiones mucosas por el empleo de cubetas estandarizadas. Provocan intolerancia mucosa a la larga en el 15% de los casos. El cepillado es algo menos eficaz que el gel, pero produce menos pigmentación dentaria. Esta coloración dentaria (amarilla, marrón) se elimina con una tarrectomía.

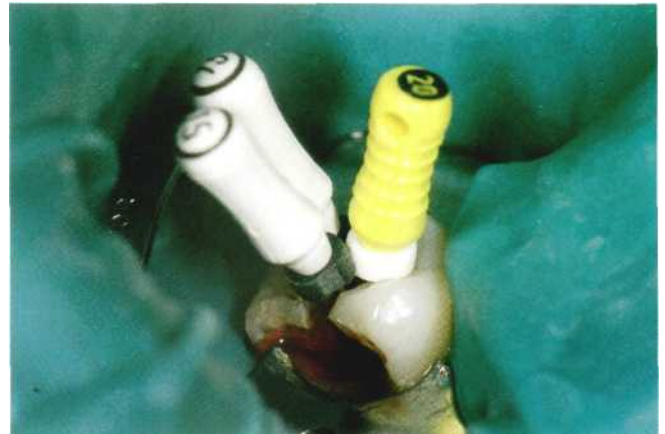- Fármacos antifúngicos. Se administran para limitar el desarrollo de la flora acidógena.

#### 24.5.2. TRATAMIENTOS CONSERVADORES DENTALES

No existe ninguna contraindicación en realizar este tipo de tratamientos en zonas irradiadas sino todo lo contrario, teniendo en cuenta que sea cual sea el tratamiento, la anestesia que se empleará será preferentemente la conseguida por bloqueo locorregional y con anestésicos sin vasoconstrictor, o mediante anestesia general.

En pequeñas caries, pueden realizarse obturaciones metálicas con amalgama de plata, inlay, onlay o coronas. Si la masa metálica total es importante, puede realizarse un recubrimiento acrílico de la misma de unos 2 mm, que se colocará durante las sesiones de irradiación.

Las endodoncias no suelen dar buen resultado y se reservan sólo a dientes sin patología periapical; hay que ser muy cuidadoso, y no sobrepasar el ápice al realizar la instrumentación. Pueden practicarse también endodoncias de raíces sin patología para poder emplearlas posteriormente para construir una sobredentadura, si se decide que éste puede ser el tipo de prótesis adecuada para el caso (figura 24.13).



**Figura 24.13.** Tratamiento de conductos en un molar de un paciente irradiado.

#### 24.5.3. TRATAMIENTOS PERIODONTALES

Antes de la irradiación se realizará un detartraje minucioso, teniendo en cuenta que algunos autores preconizan una profilaxis antibiótica del tipo de la empleada en la endocarditis bacteriana; estas pautas han sido descritas anteriormente. Cualquier tipo de cirugía periodontal está proscrita. Los dientes con enfermedad periodontal avanzada serán extraídos.

#### 24.5.4. EXODONCIAS

Existen unas normas generales en pacientes que van a ser irradiados en cuanto a las técnicas de extracción dentaria, cuando los dientes están erupcionados, o de restos radiculares no incluidos. Básicamente son:

- Realizar el mínimo traumatismo.

- Practicar siempre alveoloplastia y resección de los septos interradiculares y de los tabiques interdentarios; debe intentarse que la pérdida ósea sea la mínima posible. Regularización de las espículas y rebordes alveolares (figura 24.14).

- Cierre hermético con sutura. Para ello debe desplazarse el colgajo mucoperiostico que habremos preparado al iniciar la intervención (figura 24.14).

- Usar anestesia sin vasoconstrictor por bloqueo nervioso, y esperaremos que cicatrice una exodoncia para realizar la siguiente; como máximo, bajo anestesia local, pueden realizarse extracciones de dos en dos. Podrán practicarse las exodoncias por sectores cuando la urgencia lo requiera y bajo anestesia general, aun que algunos autores también lo hacen con anestesia local.

- No usar técnicas anestésicas intraligamentosas ni intraóseas.

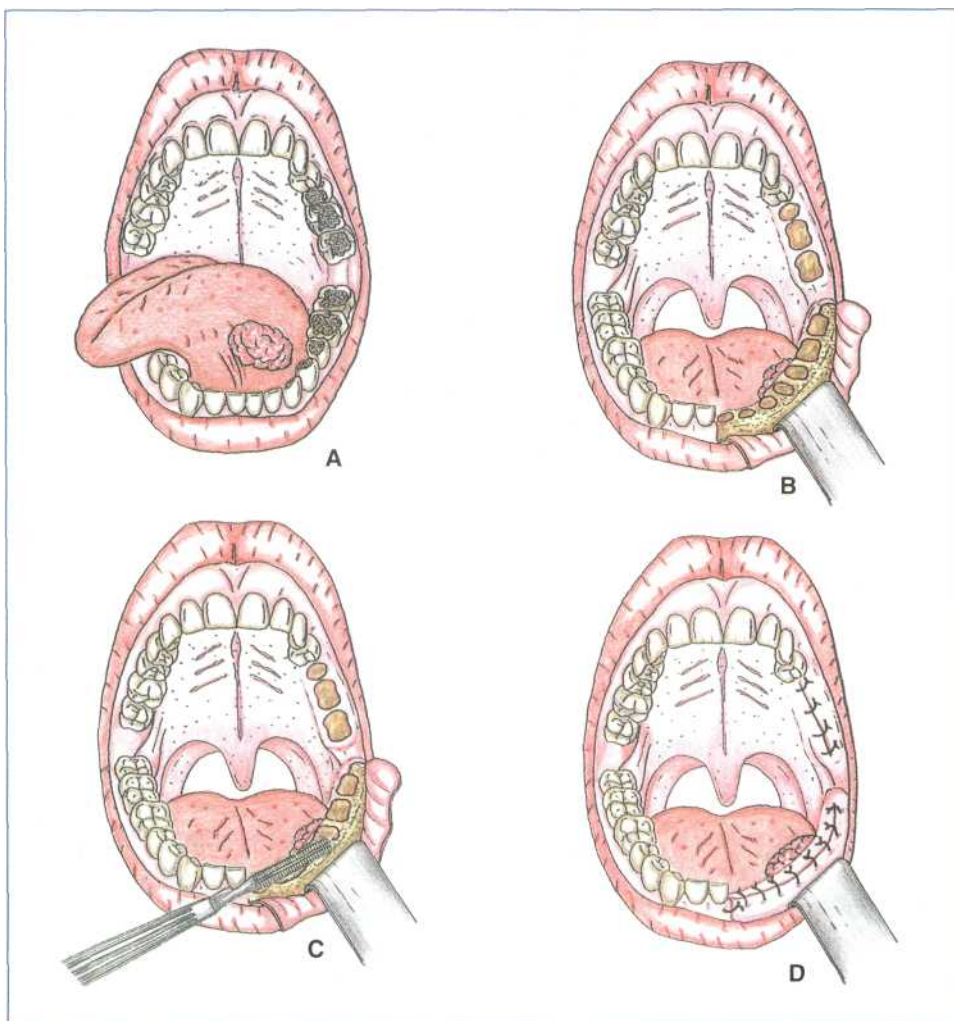
- Respetar el periostio.

- Antes y después de las extracciones dentarias el paciente debe enjuagarse con colutorios antisépticos.

Las exodoncias serán sistemáticas en los siguientes casos: •

- Caries extensa.





**Figura 24.14.** Exodoncias previas a la radioterapia. (A) Carcinoma de células escamosas de lengua. (B) Preparación de un colgajo mucoperióstico y extracción de los dientes inferiores hasta la línea media y los premolares y primer molar superior en mal estado. (C) Alveoloplastia y resección de los septos interradiculares y de los tabiques interdentarios con pinza gubia. Regularización del reborde alveolar con lima de hueso. (D) Cierre hermético con sutura para que no quede el hueso expuesto.

- Dientes con periodontitis.
- Dientes incluidos en el tumor.
- Dientes con imágenes periapicales, endodonciados o no previamente.
- Dientes en los que se prevea un año o menos de supervivencia postradioterapia.
- Dientes con grandes reconstrucciones con puentes fijos, estén o no en la zona a irradiar.

Los restantes casos pueden ser tributarios de tratamiento conservador, siempre que se trate de un paciente motivado por su salud bucodental y que vaya a seguir los controles, fluorizaciones y consejos dietéticos, que serán del tipo de dieta pobre en hidratos de carbono y alto valor nutritivo.

Si las exodoncias son previas a la irradiación, es discutible la necesidad de profilaxis antibiótica; comúnmente si el estado general del paciente es bueno, no se realizará, excepto si se trata de la extracción de dientes incluidos, o bien las que se encuentran ya con procesos infecciosos.

Los dientes incluidos, si son asintomáticos, sin comunica-

ción con la cavidad bucal, y sin imágenes pericoronarias, serán conservados a fin de no provocar mayor destrucción ósea. A la inversa, si pueden ser una puerta de entrada a la infección, como son los impactados, submucosos, con quistes pericoronarios o pericoronaritis, se extraerán por el riesgo que implica una exodoncia de este tipo durante la irradiación.

Según el estado bucodental podemos agrupar a los pacientes en tres categorías:

- Pacientes inmotivables, con estado bucodental e higiene deplorables. En estos casos se recomienda la extracción de todos los dientes irrecuperables de ambas arcadas y de todos los situados en el campo de irradiación. Iniciar la radioterapia después de una completa cicatrización (3 semanas), aplicando fluorizaciones a los dientes restantes y con una vigilancia periódica muy estricta (figura 24.14).

- Pacientes conscientes de las complicaciones de la radioterapia, con estado bucodental medio, pero motivables.

Actuamos igual que en el caso anterior pero conservando los dientes sanos que están en el campo de irradiación.

- Pacientes con estado bucodental e higiene satisfactorios. En

estos enfermos podemos conservar todos los dientes, haciendo fluorizaciones periódicas y controles cada seis meses.

La determinación de los dientes a extraer puede también verse influenciada por factores independientes de su estado bucodental:

- Estrategia protésica. Podemos respetar dientes que nos sean indispensables para una determinada rehabilitación funcional con una prótesis maxilofacial.
- Urgencia de la radioterapia. No puede demorarse la radioterapia el tiempo suficiente para esperar la cicatrización de las heridas postexodoncia.
- Pronóstico sombrío de neoplasias muy avanzadas. Tumores en estadio IV en los que podemos adoptar conductas de mínima intervención para evitar sufrimientos inútiles.
- Pacientes psicológicamente mal preparados, que no soportarían una pérdida importante de dientes o un edentulismo completo.

La pauta de profilaxis antibiótica valedera en las exodoncias preirradiación es, de acuerdo con Toth y cols.:

- Oral: penicilina V, 2 g, 2 horas antes de la extracción, seguida de 1 g, 1 hora después.
- Parenteral: penicilina G, 2 millones de U.I. vía e.v. o i.m. de 30 a 60 minutos antes y, 1 millón de U.I. 6 horas después.

En el caso de pacientes alérgicos a la penicilina:

- Oral: eritromicina 1 g, 1 hora antes y 500 mg, 6 horas después.
  - Parenteral: vancomicina 1 g e.v., mediante perfusión lenta durante 2 horas; la administración se inicia con el tiempo preciso.
- Una vez realizada la exodoncia, la irradiación comenzará:
- Mínimo 10 días después, ya que se considera que la cicatrización mucosa es completa en el caso de las exodoncias simples. En el caso de extracción de dientes incluidos, se esperará un mínimo de tres semanas, especialmente si se trata del tercer molar mandibular. También se esperarán tres semanas si el estado general del paciente es malo (Borowski).
  - Según Haber-Cohén y Debuski, el mínimo es de dos semanas.
  - Según Díaz y cols, en las exodoncias del frente anterior y de la zona premolar se esperarán 10 días, y en la zona molar 12 días.

Cuando se requieran exodoncias postirradiación debidas a un mal protocolo previo o porque durante la irradiación no se han respetado la higiene, fluorización y controles, se realizarán las exodoncias absolutamente necesarias bajo las pautas generales ya indicadas, aunque se evitará esta maniobra, si se puede, entre los 2 primeros meses y un año postirradiación. Este dato es importante ya que la causa desencadenante de la lesión ósea suele ser la extracción dentaria después de la radioterapia.

La pauta de profilaxis antibiótica usada en estos casos varía según los diferentes autores:

- Cobertura con ampicilina y metronidazol, 1 hora antes de la exodoncia; su toma se prolonga hasta la cicatrización mucosa completa (2-3 semanas). Se acompaña de toques locales de rificina durante este periodo (Borowski).

- Penicilina G, 1 millón de U.I. antes de la exodoncia y penicilina V oral 500 mg, 4 veces al día durante 10 días, comenzando 1 hora después de la dosis endovenosa.

- En los pacientes alérgicos a la penicilina, se dará eritromicina 1 g, 1 hora antes de la intervención y 500 mg vía oral 4 veces al día durante 10 días (Haber-Cohén y Debuski).

- Según Berger y Symington, se usarán antibióticos de amplio espectro del tipo de las tetraciclinas.

- Según Angerame, la asociación penicilina-ccfalosporinas es de primera elección y como segunda elección estarían los macrólidos.

- Si existe previamente, a la extracción una infección, se realizarán cultivo y antibiograma.

En las exodoncias postradioterapia debe aislarse bien el campo operatorio, y es inexcusable realizar un colgajo mucoperiosteico y una sutura que cubra el hueso alveolar. La antibioticoterapia será pre y postextracción. Tras la exodoncia la medicación se prolongará durante largo tiempo.

## 24.6. OTROS TRATAMIENTOS APLICABLES AL PACIENTE IRRADIADO

### 24.6.1. PRÓTESIS

La confección de una prótesis debe retrasarse hasta la finalización del tratamiento, como mínimo un año después en el caso de que se aplique sobre zonas irradiadas; durante este periodo sólo se permitirá el uso de prótesis en zonas no irradiadas.

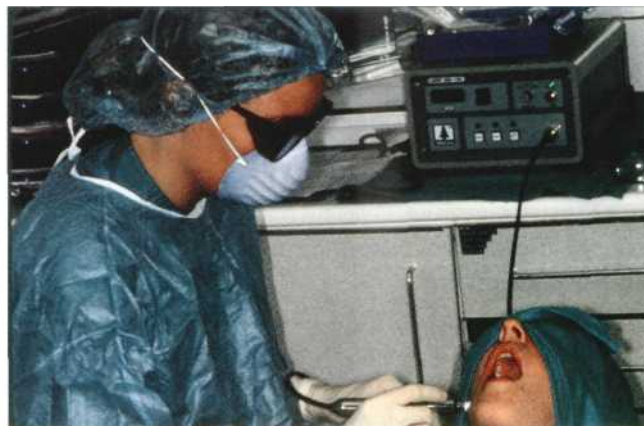Cuando el estado de la mucosa bucal lo permita, puede realizarse una prótesis que sólo se usará en el tiempo de la masticación y el resto del día no debe colocarse, esto en el caso de que el paciente ya fuera portador de prótesis previamente.

Se seguirá una estrecha vigilancia en cuanto a revisiones y retoques a fin de procurar el mínimo traumatismo, sin usar en la confección de la prótesis el apoyo mucoso periférico, sobre todo el sublingual; siempre deberá estar acondicionada con una base blanda (Viscogel®).

Rosenberg preconiza que la prótesis ideal es la sobredentadura, puesto que no se apoya sobre la base mucosa y no precisa la extracción de las raíces de los dientes que se han fracturado por el cuello (con la disminución de riesgo que ello significa), por la mínima manipulación mucosa y por el mínimo tiempo de tratamiento en el sillón dental. Las raíces remanentes se endodoncian bajo protocolo de profilaxis antibiótica y se obturan con amalgama, y en la prótesis se incorpora algún tipo de amortiguador para proteger de fuerzas excesivas a la raíz.



**Figura 24.15.** Cámara hiperbárica.



**Figura 24.16.** Láser blando de arseniuro de galio y aluminio. Aplicación en un paciente con lesiones mucosas aparecidas tras la radioterapia.

La indicación de confeccionar una prótesis postradioterapia dependerá de varios factores:

- Importancia del déficit de saliva (grado de hiposíalía).
- Tipo de pérdida dentaria (edentulismo parcial o total) y tipo de prótesis a realizar.
- Aspecto y calidad de la mucosa bucal.
- Morfología regular o irregular de la cresta alveolar.

Estos factores nos dejan bien claro que la confección de una prótesis completa exigirá una mucosa en buen estado (queratinizada) y con una cresta ósea bien regularizada.

#### 24.6.2. OXIGENO HIPERBARICO

Esta técnica se reservará a los pacientes a los que se deban practicar exodoncias postirradiación y con osteorradionecrosis o grandes úlceras. No es una técnica de uso común debido a su alto coste y además tiene algunas contraindicaciones, como son los pacientes sometidos a terapia inmunosupresora, los que padecen neuritis óptica y en ciertos trastornos pulmonares.

Se ha demostrado que el oxígeno hiperbárico favorece la formación de un estroma fibroblástico mayor, con muchos nuevos vasos pequeños con revestimiento endotelial, y aumenta en un 80% la vascularización. Esta ganancia persiste durante años. Las inmersiones en oxígeno hiperbárico se realizan de la siguiente forma:

- Oxígeno al 1% en mascarilla.
- Oxígeno humidificado al 100%, a 2,4 atmósferas absolutas.
- Sesiones de 90 minutos (2 a 2,4 ATA), una inmersión al día en una cámara de descompresión, 5-6 días a la semana, 20 sesiones antes y 10 después de la cirugía de los secuestros óseos o de las exodoncias (protocolo del Departamento de Medicina Hiperbárica del Southwest Texas Methodist Hospital). El mayor rendimiento se obtiene a las 20-30 horas de inmersión. Dosis mayores de 30 horas no reportan beneficios adicionales.

La oxigenación hiperbárica aislada es capaz de detener la osteorradionecrosis, pero no puede resolverla totalmente, por lo que son necesarias las demás medidas y cuidados locales y generales. En cambio, el oxígeno hiperbárico debe considerarse como una medida profiláctica muy eficaz en pacientes irradiados cuando éstos precisan procedimientos traumáticos sobre los tejidos bucales, aunque son escasos los estudios comparativos randomizados sobre la eficacia de este tipo de tratamiento (figura 24.15).

#### 24.6.3. ESTIMULACIÓN ELECTROMAGNÉTICA

Se trata de la aplicación en la mandíbula de un electrodo circular durante 12 horas al día, durante meses. Es un procedimiento barato y de utilidad cuando está contraindicado el oxígeno hiperbárico.

#### 24.6.4. LÁSER INFRARROJO O LÁSER BLANDO

Por su efecto activador de la liberación de sustancias vasoactivas que favorecen la vascularización de zonas hipóxicas, se utiliza en la prevención de la osteorradionecrosis (figura 24.16). Se aplica a una potencia de 30 W en un pico máximo, una longitud de onda de 904 nm, y frecuencia de 50-60 Hz, en tres sesiones de 20 minutos después de las exodoncias de alto riesgo. Se han observado una aceleración de la cicatrización y un aumento de la vascularización con respecto a las zonas no irradiadas en una razón de 2.75 a 1.

#### 24.6.5. PAUTA DE ACTUACIÓN SOBRE EL PACIENTE IRRADIADO

La pauta de actuación respecto a estos pacientes será personalizada respetando las condiciones generales expuestas, por lo tanto, el protocolo de cada paciente será individual, aunque exis-



te una serie de actuaciones comunes para todos a practicar antes, durante y después del tratamiento:

#### 24.6.5.1. Antes

Realizar la inspección del paciente, establecer el protocolo de extracciones, y técnicas conservadoras. Comunicarse con el radioterapeuta para decidir la posibilidad de realizar una prótesis protectora. Instruir al paciente sobre la higiene bucal y la dieta recomendada. Explicarle a él y a sus acompañantes lo que implica su incumplimiento.

Confeccionar cubetas individuales para fluorización o enseñarle la técnica de cepillado y lavado bucal correcto e iniciar el tratamiento.

Retirar puentes y coronas dudosas o que se encuentren en alguno de los parámetros anteriormente citados. Retirar o modificar las prótesis que puedan ser traumáticas.

Tartrectomía.

Actualmente se están realizando estudios sobre la utilidad de la administración de calcitonina para prevenir la osteorradionecrosis.

#### 24.6.5.2. Durante

- Reevaluación periódica de la placa bacteriana y del estado bucal.
- No permitir el uso de prótesis.
- Suprimir al máximo los hidratos de carbono de la dieta.
- Fluorizaciones tópicas.
- Enjuagues con colutorios antisépticos sin esteroides.

#### 24.6.5.3. Después

Seguir estimulando al paciente en cada control, insistiendo en el cambio de dieta y la higiene.

Seguir la fluorización hasta 6 meses después de finalizadas las sesiones de irradiación.

Introducir los colutorios sialogogos descritos.

Administrar micostáticos si es preciso, del tipo de la nistatina o anfotericina B, ambas por vía oral, o povidona yodada mediante enjuagues.

- Evitar las exodoncias, si se puede.
- Realizar ortopantomografías de control, cada 6 meses, por lo menos los dos primeros años.
- Aplicar láser blando u oxígeno hiperbárico si aparecen lesiones mucosas u óseas.
- Confeccionar una prótesis en el momento adecuado.

## 24.7. TRATAMIENTO QUIRÚRGICO

Las posibilidades de la terapéutica quirúrgica en la osteorradionecrosis pueden ser muy variadas, dependiendo de la gravedad del caso.

### 24.7.1. SECUESTRECTOMIA

Si existe un secuestro óseo confirmado por los rasgos radiográficos y clínicos, deberemos eliminarlo quirúrgicamente, y preferimos siempre que sea posible el abordaje intrabucal. La incisión se hace sobre la cresta alveolar, ampliando la lesión mucosa ya existente y eliminando a continuación todo el hueso necrosado, hasta el límite donde aparezca sangrado.

### 24.7.2. RESECCIÓN

Si tras la conducta expectante y la aplicación de medidas terapéuticas conservadoras persiste la sintomatología con una eventual exposición de hueso en la cavidad bucal, estarán indicadas las técnicas quirúrgicas de exéresis, que podrán oscilar entre una resección parcelaria que comprenda la zona ósea patológica con unos márgenes de seguridad de 1 a 2 cm o una resección que interrumpa la continuidad del arco mandibular, y llegue incluso a la hemimandibulectomía (figura 24.17.)

Si con una resección parcial de la mandíbula se obtiene un margen adecuado, y se elimina totalmente el área de osteorradionecrosis, será más fácil la reconstrucción al conservarse la rama ascendente y la articulación temporomandibular (figuras 24.18 y 24.19).

Si es necesario realizar una desarticulación total de la mandíbula practicando una hemimandibulectomía, el caso requerirá alguna técnica reestructora de la articulación temporomandibular, y serán más frecuentes las secuelas estéticas y funcionales graves.

En todos estos casos, debe efectuarse la reconstrucción del defecto creado utilizando las distintas opciones a nuestro alcance: hueso autógeno de cresta iliaca, tibia, costilla, calota craneal, etc., hueso de banco liofilizado, endoprótesis de titanio, hidroxiapatita porosa, etc., o una combinación de estos materiales (figuras 24.20 y 24.21).

Se prefiere el abordaje intrabucal ya que las incisiones cutáneas suelen complicarse a menudo con dehiscencias, fistulas, etc., por las lesiones de la piel existentes tras la radiación externa.

## 24.8. IMPLANTES EN EL PACIENTE IRRADIADO

La mayor incidencia de neoplasias malignas susceptibles de tratamiento mediante radioterapia situadas en la zona de cabeza y cuello se dan en edades superiores a los 50 años; por otra parte, en este grupo de edades es lógico que también se encuentre el mayor número de pacientes portadores de prótesis dentales. En la actualidad, una de las posibilidades terapéuticas del edentulismo total o parcial son los implantes endoóseos, entre ellos los compuestos de titanio (Ti) o aleaciones de Ti, que presentan unas buenas cualidades mecánicas para soportar las fuerzas de masticación gra-

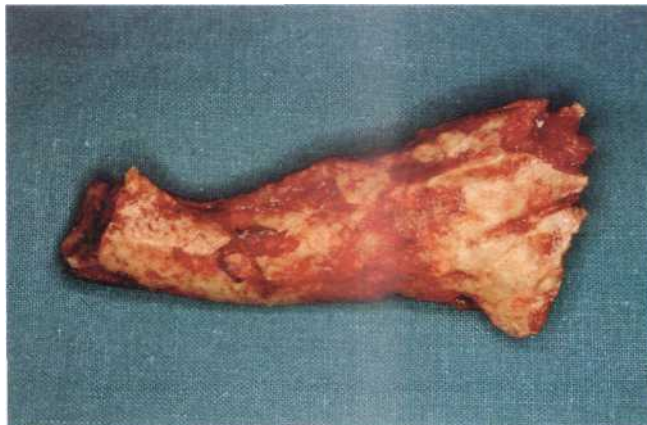
cias a su osteointegración, término que Branemark definió como el contacto estructural directo entre el hueso vivo y la superficie del implante sometido a carga funcional. Esta superficie metálica está a su vez revestida por una capa de escasos micrones de óxido de titanio que protege el metal de la corrosión y ayuda a la biocompatibilidad.

En la actualidad más de 200.000 personas son portadoras de implantes y cada año alguno de estos pacientes puede ser sometido a irradiación. Por ello los efectos de la irradiación sobre el implante y los tejidos que lo rodean están siendo de interés creciente. Con este fin se han diseñado diversos ensayos para valorar sus posibles interrelaciones en pacientes que han sido irradiados previamente a la colocación de implantes y se vuelven candidatos a su uso de una forma clara, más aún si se piensa que este tipo de paciente con frecuencia también puede haber sufrido algún tipo de resección quirúrgica de tejidos blandos y duros, lo que dificulta mucho el uso posterior de una prótesis convencional removible, debido a la alteración anatómica consecuente. También este tipo de técnica puede ser de gran interés por la posibilidad que otorga al paciente de restituir la cosmética, siendo interesante los implantes como retenedores de las epítesis.

La cuestión es doble, ¿pueden colocarse implantes con la suficiente predictibilidad y mínimas complicaciones en el paciente irradiado?, ¿Puede irradiarse a un paciente portador de implantes endoóseos sin temor a complicaciones importantes como es la osteorradionecrosis (ORN)?.

En cuanto a la primera cuestión, la literatura publicada aporta datos sobre la experiencia obtenida en series cortas de pacientes y números de implantes. En común debe destacarse que en todos los casos se recomienda un periodo mínimo desde el momento de irradiación de 2 años, aunque el criterio que impone este periodo de tiempo, que está más establecido por ser el de mayor riesgo de aparición de recurrencias tumorales; según otros autores el periodo mínimo recomendable sería un año después de la radioterapia en espera de que haya mejorado la vascularización ósea. En cualquier caso se recomiendan métodos de diagnóstico precoz de recidiva tumoral u ORN como son, la resonancia magnética, la tomografía computadorizada o la escintigrafía con tecnecio 99.

Otros factores que incrementan el riesgo de osteorradionecrosis que ya han sido mencionados previamente en este capítulo son: la dosis total (superior o no a 40 Gy), patrón de fraccionamiento de la dosis (mejor convencional que superfraccionada), alta o baja energía (mejor alta energía), intersticial o externa (mejor externa) y su asociación con la quimioterapia (mayor riesgo de ORN). Según Jacobson y cols., existe una relación entre dosis única de Co 60 y regeneración ósea, de forma que en un ensayo clínico demostraron que con 5,8 Gy se reduce la regeneración ósea en un 20%, y con 11 Gy o cifras superiores la formación ósea queda disminuida en un 65-75% respecto a los controles.



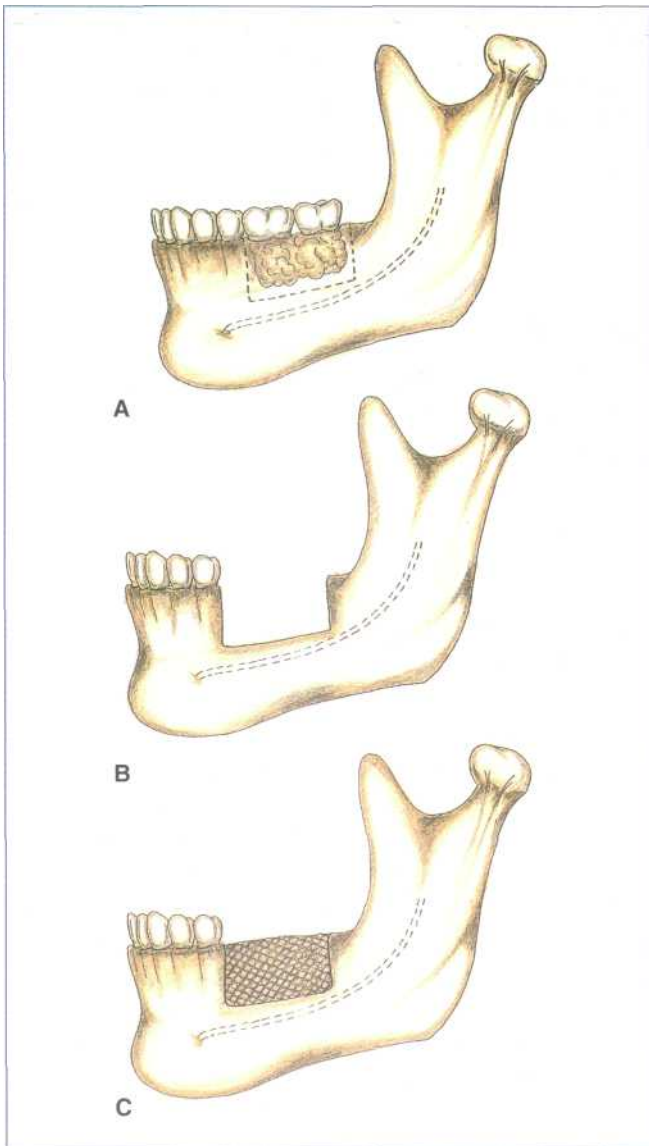
**Figura 24.17.** Resección ósea del cuerpo mandibular afectado por osteorradionecrosis.

Las series clínicas publicadas oscilan entre: 5 pacientes portadores de un total de 20 implantes (Frazén y cols.), 15 pacientes con 50 implantes (Lorant y cols.), 6 pacientes con 24 implantes (Smatt y cols.) y 4 pacientes con 21 implantes (Taylor y Worthington). A partir de los resultados que presentan podría generalizarse que cuando los implantes están situados en la zona intermentoniana, el índice de éxito puede ser tan alto como lo es en el caso del paciente no irradiado. Cuando se trata del maxilar superior, en la zona anterior, el éxito se cifra en un 86% (Lorant y cols.), o un 81,25% (Albrektsson y cols.); claramente inferior es el resultado en cuanto a implantes extrabucales se refiere, cuyo índice de supervivencia es del 46% (Eckert y cols.).

Curiosamente, en modelo animal, el resultado histológico de muestras de implantes instalados postirradiación no mostraba diferencias muy significativas con respecto al control, aunque sí una menor superficie de osteointegración (Schweiger).

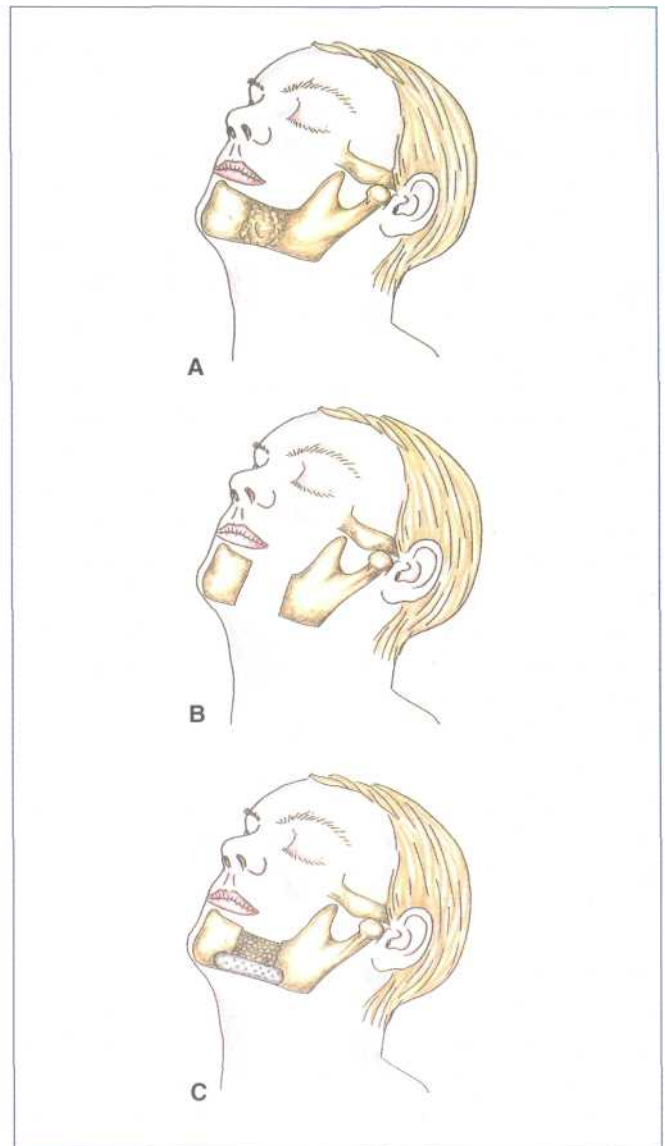
Parece una contradicción el hecho de que el hueso más susceptible de sufrir una ORN sea el de tipo compacto, como la mandíbula, y no quede afectado en cuanto a posibilidades de osteointegración, a tenor de las cifras aportadas por los autores. La lógica apoyaría más la hipótesis de que el resultado más parecido al del paciente no irradiado fuera en el del maxilar superior. Realmente, deberían diseñarse estudios que dejaran bien establecidos los fenómenos biológicos que ocurren en estos casos.

Aparte del intervalo recomendado entre irradiación e instalación de implantes, existe otro factor que se contempla de forma dispar en las diferentes series comunicadas, como es el uso o no de sesiones pre y postoperatorias de oxígeno hiperbárico. El efecto beneficioso del oxígeno hiperbárico se ha comunicado en múltiples ocasiones con respecto a la prevención de la ORN o como coadyuvante al tratamiento en pacientes que ya la han desarrollado pero, en cuanto a si en realidad mejora o no la capacidad de



**Figura 24.18.** (A) Osteorradionecrosis en la zona del 3.6 y 3.7. (B) Resección segmentaria de la lesión con extracción de los molares implicados. (C) Tras la exéresis de la zona enferma puede hacerse la reconstrucción con hidroxipatita y/o hueso esponjoso autógeno.

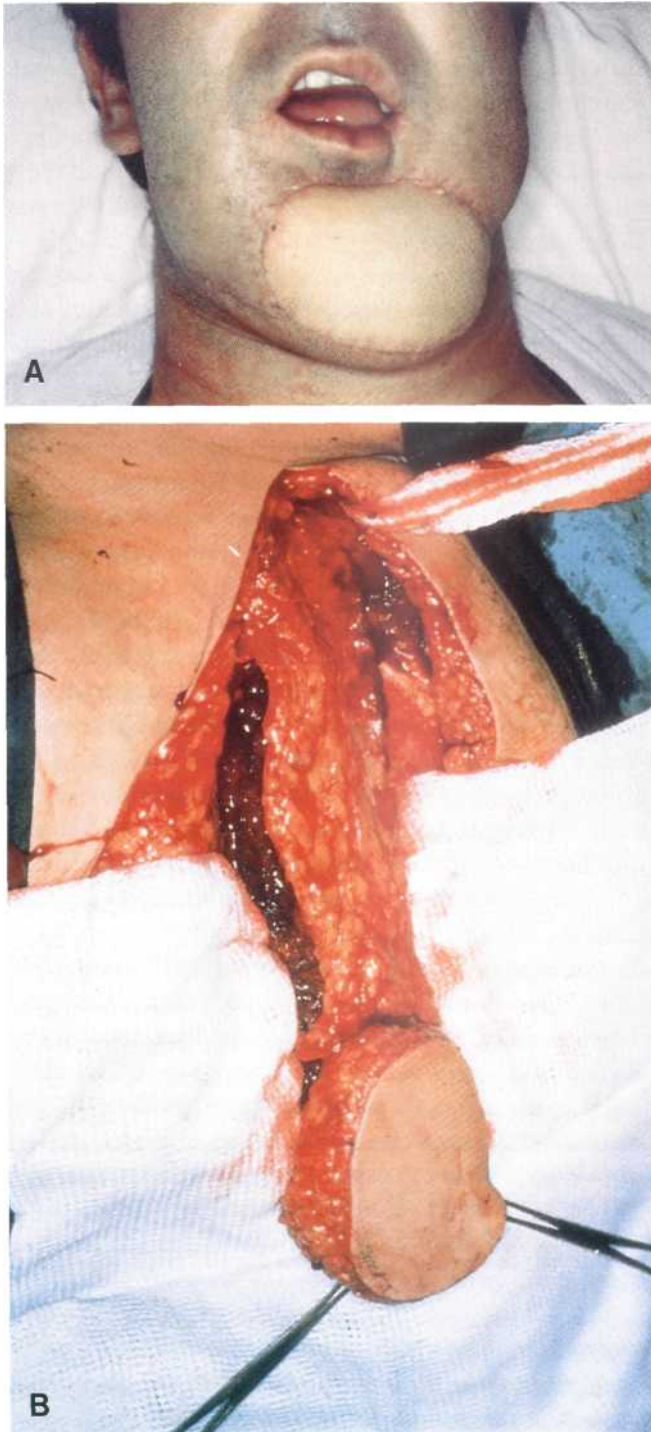
osteointegración en este tipo de pacientes, también se han diseñado ensayos clínicos utilizando como modelo experimental la tibia de conejo (Larsen y cols.), que demuestran que sí es beneficioso. Asimismo las comunicaciones de Smatt y cols., relatan un 100% de éxito en los pacientes en los que se utilizó esta terapia, y Barber y cols., refieren su beneficio, especialmente cuando se colocan implantes en un injerto óseo microvascularizado. También a favor de su uso, especialmente cuando se trata de implantes en situación extrabucal, Granström y cols. presentan dos series de pacientes en las que los sometidos a sesiones de oxí-



**Figura 24.19.** (A) Osteorradionecrosis de la rama horizontal o cuerpo mandibular. (B) Resección del segmento óseo afectado. (C) Reconstrucción con endoprótesis de titanio e hidroxipatita mezclada con hueso esponjoso de la cresta ilíaca del propio paciente.

geno hiperbárico tenían un índice de fallos del 2,6% mientras que en la serie no tratada era del 58%. El tipo de pauta que se recomienda suele coincidir en los diferentes autores, con 20 sesiones antes de la cirugía y 10 después para mejorar la cicatrización de los tejidos blandos, sesiones de 2 a 2,4 ATA y un total de 20-30 horas. Se considera que no hay beneficios adicionales con mayor número de horas totales. Por contra, existen autores, como Eckert y cols. y Frazén y cols., que no recomiendan el oxígeno hiperbárico dado que opinan que su uso sistemático se basa en datos empíricos y que es un tratamiento altamente costoso; ade-

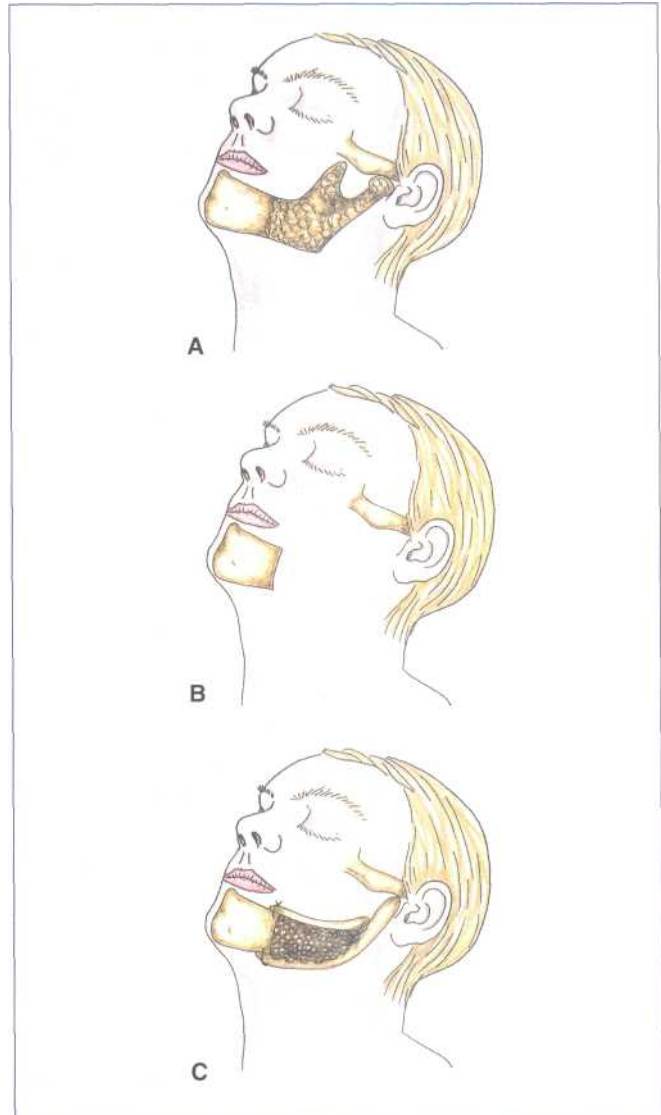




**Figura 24.20.** Reconstrucción de una resección ósea y cutánea por osteorradionecrosis. (A) Aspecto final del paciente. (B) Colgajo osteomusculocutáneo pectoral.

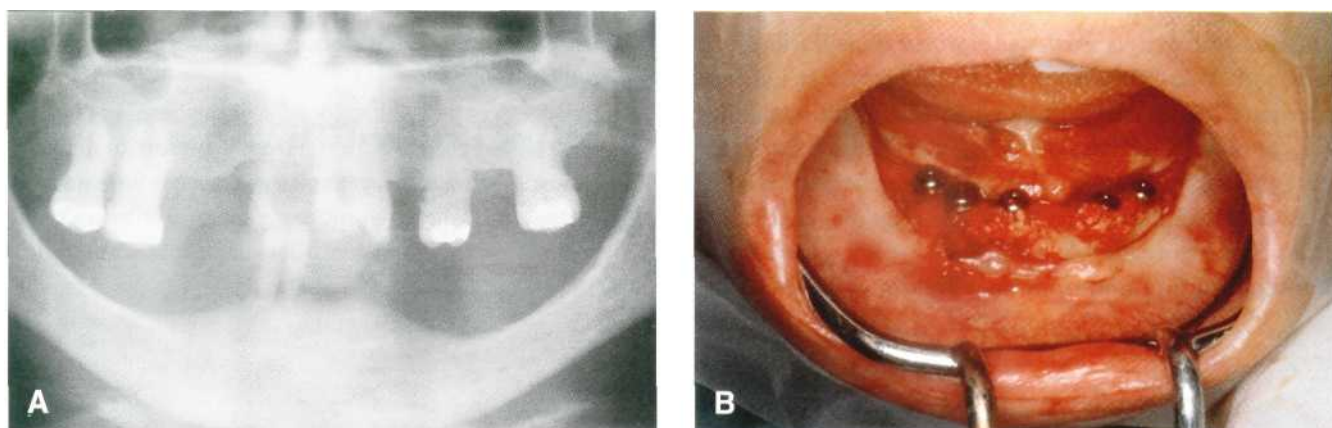
más podría existir también una duda sobre si pudiera ser un factor de recurrencia del tumor.

En cuanto a la cirugía implantológica, se recomiendan los mis-



**Figura 24.21.** (A) Osteorradionecrosis de la rama ascendente de la mandíbula. (B) Hemimandibulectomía. (C) Reconstrucción con costilla del propio paciente e hidroxipatita mezclada con chips de esponjosa.

mos protocolos, pero sin usar vasoconstrictor en la anestesia local, y según la calidad ósea, se aumentará el tiempo de carga funcional del implante. El tipo de prótesis debe ser de un diseño especialmente higiénico para facilitar la limpieza y disminuir el riesgo de periimplantitis (inflamación mucosa y pérdida ósea periimplantaria), que es más elevado en el paciente irradiado por razones lógicas como la falta de saliva (asialia o hiposialia), mucosa friable, miedo a la higiene por dolor, dificultades anatómicas, etc. También se han propuesto otros tratamientos coadyuvantes en este tipo de pacientes como son los vasodilatadores, antiosteoclásticos y suplementos de flúor y calcio.



**Figura 24.22.** Implantes en el paciente irradiado. (A) Radiografía preoperatoria. (B) Visión intraoperatoria de la colocación de 5 implantes.

Debe recordarse aquí la recomendación común entre todos los autores consultados. El hecho de que el paciente irradiado siga siendo consumidor de tabaco y alcohol es un criterio de exclusión de esta técnica quirúrgica por la gran posibilidad de aparición de una osteorradionecrosis.

De las complicaciones posibles de este tipo de paciente implantológico deducimos las contraindicaciones totales de esta técnica. Las complicaciones más frecuentes son: fracturas mandibulares en la línea del implante, especialmente si ha sido extraído por algún motivo, lo que ha dado lugar a una pseudoartrosis posterior (fractura por sobrecarga en hueso de baja calidad), la no exclusión de la posible recurrencia de osteorradionecrosis o recidiva tumoral, que la periimplantitis pudiera derivar en una osteomielitis infecciosa, o la supervivencia real del implante (el 35% se pierden en los primeros tres años de carga, especialmente en el hueso frontal, seguidos por los localizados en hueso cigomático, mandíbula y maxilar superior).

La segunda cuestión deriva de los efectos que se suceden al irradiar un metal. Es sabido que las prótesis metálicas en el campo de irradiación pueden ser causa de sobredosis en los tejidos adyacentes y de una infradosis en los subyacentes.

Mian y cols., estudiaron el efecto que produce en la interfase hueso-implante la irradiación de rayos gamma de cobalto 60 a 1,25 MeV, donde registran un aumento de dosis de un 15% en la interfase hueso-titanio que comprende los 2-3 mm adyacentes. Para la radiación X de alta energía (25 MeV) el efecto es prácticamente el mismo o algo menor. Cuando el metal que se estudia es el cobre, la dosis se incrementa en un 40%, el acero un 20%, el cromo-níquel un 37%, el plomo un 80% y el oro 100%. Para implantes de titanio recubiertos de hidroxiapatita no existe diferencia significativa con respecto a los de titanio en su superficie (Niroomand-Rad y cols.). Este aumento de dosis decrece rápidamente y depende del número atómico: a mayor número atómico, mayor es este incremento (el titanio tiene un número  $Z = 22$ ).

Rosengren y cols., utilizando placas de cultivos celulares, constatan el crecimiento de las células en las zonas de contacto con el metal después de una irradiación de fotones de alta energía. Refieren que no existe influencia en el crecimiento y de aquí deducen que la osteorradionecrosis cerca de la placa o la pérdida de la osteointegración tiene un bajo riesgo en estos pacientes.

Gagnon y Kundiff recomiendan colocar entre la fuente de irradiación y el implante metálico un elemento protector de bajo peso molecular (acrílico, silicona, poliestireno) para eliminar el efecto de aumento de dosis por la irradiación del metal.

En otro estudio Schon y cols., tras 5 días de la implantación de un tornillo de aleación de titanio y un cilindro de hidroxiapatita, en la mandíbula de conejo, de 2 mm de diámetro, se realizaron histologías a los 7, 14, 28 y 56 días. En el uso del tornillo no se observó ningún fallo de osteointegración y sí en el tipo cilindro, lo que los autores atribuyen a la pérdida de la estabilidad primaria ya que el hueso joven que se desarrolla alrededor de la hidroxiapatita es más abundante que en torno al tipo tornillo y de él depende la estabilidad. En la práctica humana los implantes tienen un diámetro de 3,25 a 6 mm lo que supera con mucho la superficie total, y que raramente se colocarán implantes en un paciente que deba ser irradiado a los 5 días.

Las recomendaciones para oncólogos y radioterapeutas podrían ser, en el caso del paciente implantado, protocolizar que la zona irradiada lo sea desde campos opuestos, para lograr un efecto compensante en la zona de baja irradiación que se da por detrás del implante metálico, y que la fuente sea de alta energía.

En cuanto al comportamiento del implantólogo, si el implante queda en el campo de irradiación, su extracción debe realizarse con trefina, procedimiento traumático, que como mínimo debería realizarse un mes antes de la radioterapia, con el riesgo de facilitar la osteorradionecrosis. Además de que deja al paciente sin función masticatoria, se recomienda retirarle la prótesis, epítesis, puentes y pilares y dejar el implante cubierto por piel o mucosa, y no

extraerlo excepto en el caso de que provoque complicaciones. En la experiencia de Granstrom y cols. los pacientes de su serie que presentaron dehiscencias cutáneas postirradiación fueron aquéllos a los que no se les retiraron los pilares transepiteliales. Estos mismos autores refirieron que en los 12 pacientes portadores de 32 implantes extrabucles y que fueron sometidos a irradiación entre 4 y 60 meses después de la cirugía, 9 implantes presentaron dehiscencia cutánea postirradiación, y 3 pacientes sufrieron oste-

orradionecrosis; en todos los casos los implantes estaban instalados en el hueso frontal.

En resumen, es posible la colocación de implantes en estos pacientes, siempre y cuando éstos conozcan y asuman los riesgos y los beneficios. Se trata de una técnica que, aunque arriesgada en algunos casos puede ser altamente beneficiosa; el criterio y la experiencia del implantólogo deben decidir su aplicación (figura 24.22).



## Lesiones periapicales

Cosme Gay Escoda, Miguel Peñarrocha Diago, Leonardo Berini Aytés

### 25.1. FORMAS CRÓNICAS DE LA INFECCIÓN ODONTOGENICA

Debido a la interrelación entre la pulpa y los tejidos periapicales, la inflamación pulpar causa cambios inflamatorios en el ligamento periodontal, incluso antes de que la pulpa se convierta en necrótica totalmente, pero, tarde o temprano, el hueso alveolar queda afectado y aparecen signos radiográficos de la lesión periapical. Como regla general, las inflamaciones encuentran una resistencia más eficaz en el periodonto que en el seno de la pulpa. La batalla se libra fuera del diente, donde el organismo tiene la posibilidad de utilizar todos sus recursos.

La relación entre la patología pulpar y la periapical es muy estrecha, como consecuencia de su íntima correlación anatómica y fisiológica, y casi siempre la lesión pulpar es precursora; pero ambas comparten la inflamación y sus secuelas.

Las lesiones periapicales suelen corresponder a un grado avanzado de lesión dental, significando que el proceso infeccioso ya no está limitado a la pulpa, sino que se ha extendido fuera de los tejidos dentarios. Por este motivo aparecerán no sólo manifestaciones clínicas, sino también sintomatología regional y general. Incluso las formas crónicas de lesión periapical pueden ser causa de repercusiones a distancia, que se engloban en el concepto de la "enfermedad focal".

Al producirse la extensión apical de la infección pulpar, en el periápice se desencadena una serie de alteraciones que Fish clasificó en cuatro zonas (figura 25.1):

#### - De infección

Es la más próxima al foramen apical y se caracteriza por la gran infiltración leucocitaria y por la presencia de gérmenes que proceden del conducto radicular.

#### - De contaminación

Situada alrededor de la anterior. No existen gérmenes, pero sí hay presencia de toxinas (exotoxinas microbianas o por degradación de polipéptidos) con gran infiltración linfocitaria y de células redondas.

#### - De irritación

Concéntrica a la anterior, con una concentración de toxinas baja, lo que permite su neutralización por las defensas del organismo. Aparecen osteoclastos que reabsorben el hueso necrótico, histiocitos que fagocitan y células redondas.

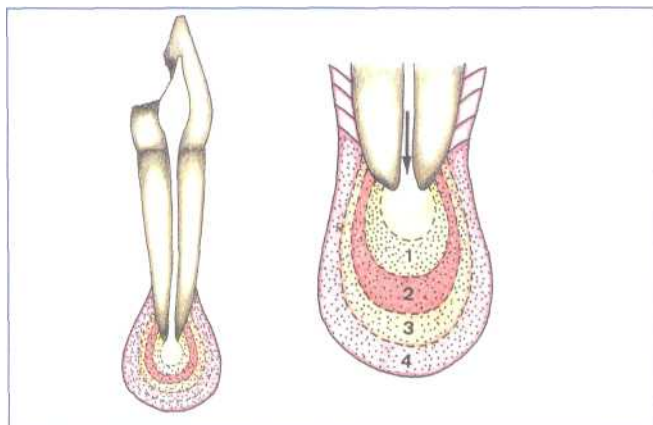
#### - De estimulación

Es la más periférica y en ella se encuentran los elementos fibroblásticos que elaboran el colágeno; se inicia la formación de la matriz orgánica sobre la cual los osteoblastos formarán hueso.

Cuando al tejido periapical llegan los gérmenes vivos o destruidos, fragmentos bacterianos, toxinas y productos defensivos, se producen los cambios ya comentados que dependen del número de microorganismos, de la virulencia de los mismos y de la capacidad defensiva del organismo, según la siguiente relación:

Nº de microorganismos x virulencia
Resistencia orgánica

Si tenemos un número importante de microorganismos, con gran virulencia y poca capacidad defensiva del individuo, se desencadenará un proceso inflamatorio agudo, y si por el contrario el número de microorganismos es reducido, su virulencia atenuada y el individuo tiene buenas defensas, el proceso inflamatorio será un cuadro crónico.



**Figura 25.1.** Extensión apical de la infección pulpar. (1) Zona de infección, (2) Zona de contaminación, (3) Zona de irritación, (4) Zona de estimulación.

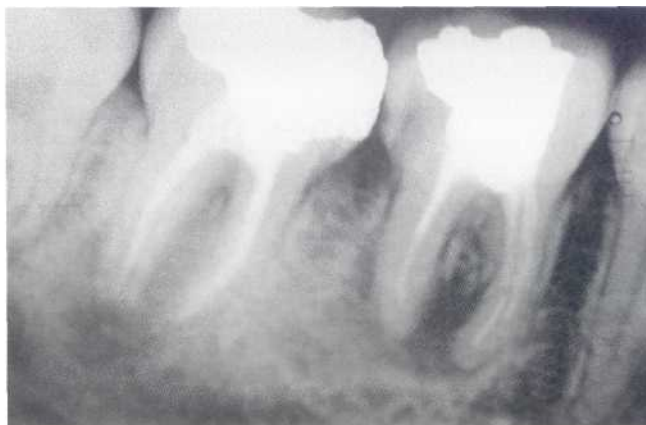La patología periapical inflamatoria se debe a una respuesta de los tejidos circundantes al ápice dental frente al estímulo infeccioso que le llega, preferentemente, a través de una pulpa necrótica. La secuencia normal de acontecimientos, a partir de la infección del periápice se expone en la tabla 25.1 y resume una forma evolutiva aguda, rápida, y sintomática -el absceso periapical-, o una tórpid, solapada y crónica que se corresponde con la presencia de un granuloma apical o un quiste radicular.

Así pues, a partir del estímulo infeccioso crónico se establece la lesión periapical y en función del tiempo de actuación y de otra serie de factores como pueden ser los hallazgos histológicos, podremos hablar de un granuloma o de un quiste radicular apical. Existe una disparidad de criterios al definir estas lesiones periapicales y dadas las dificultades diagnósticas, especialmente cuando las lesiones son pequeñas, es habitual encontrar trabajos que plantean la disyuntiva entre granuloma y quiste. Algunos autores se refieren en sus trabajos al granuloma, mientras que la mayoría utiliza el término de lesión periapical (figura 25.2).

Es difícil establecer un límite entre procesos inflamatorios agudos y crónicos, ya que no hay una línea neta clínica o morfológica que lo indique. Según algunos autores, cuando el proceso dura más de dos o tres semanas, es crónico, mientras que para otros lo es a partir de la 4ª ó 6ª semana. En realidad, los procesos inflamatorios son dinámicos, alternando estadios crónicos y agudos, aunque generalmente empiezan con un episodio agudo, ya sea de causa mecánica, química, térmica o bacteriana.

En las lesiones periapicales se encuentra generalmente el mismo tipo de gérmenes que en la pulpitis. No obstante, el estudio bacteriológico de este tipo de problemas no suele ser muy rico, por varios motivos:

- El tejido periapical inflamatorio de las formas crónicas no es un medio adecuado para la proliferación de gérmenes, sino que al



**Figura 25.2.** Lesión periapical de origen dentario (4.6 y 4.7).

contrario es el lugar donde éstos son destruidos. Por tanto sólo prevalecerán los microorganismos más resistentes.

- La mayoría de gérmenes que inician la necrosis pulpar son saprofitos, por lo cual normalmente no penetran las defensas orgánicas. Al necrosarse la pulpa se dan las condiciones ideales de anaerobiosis, y entonces los gérmenes anaerobios (peptostreptococos, fusobacterium y bacteroides) son los predominantes.

- En las formas crónicas proliferativas (referidas por muchos autores como granulomas), hay un predominio de cerca del 90% de gérmenes anaerobios estrictos o facultativos. Sin embargo, se encuentran entre un 20% y un 30% de granulomas estériles, sin que esto implique su desaparición, puesto que la reactivación obedece a una nueva entrada de gérmenes procedentes de su "santuario" que no es otro que el cono apical del conducto radicular.

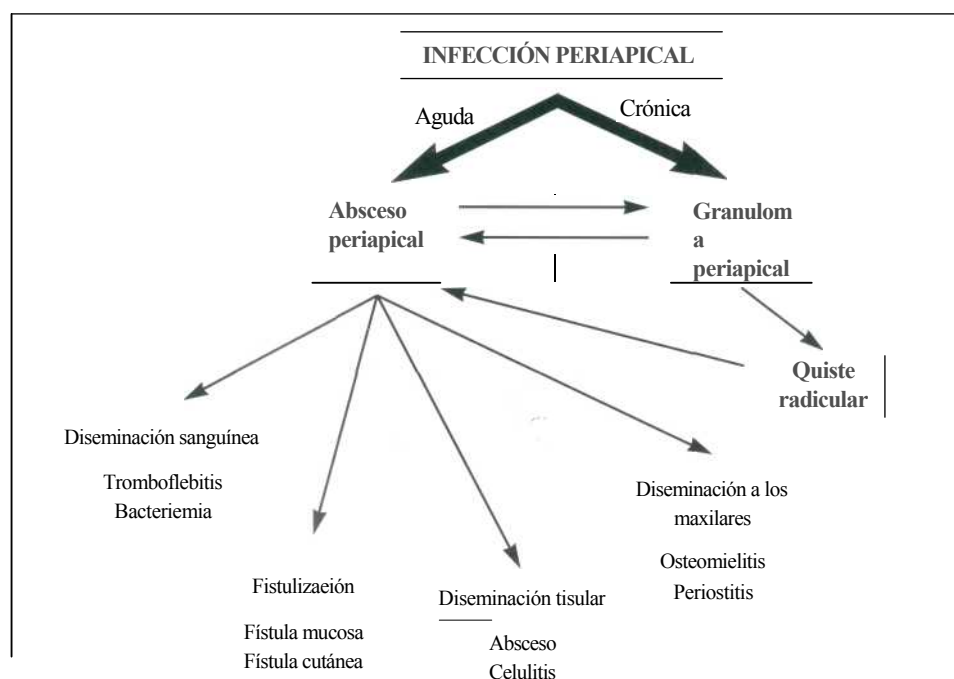
La etiología más frecuente es la infecciosa, aunque diversas causas locales y generales pueden dar lugar a una lesión periapical. De entre las causas locales destacaremos (figura 25.3):

#### - Infecciosas

- Enfermedades pulpares, por el paso de gérmenes procedentes de la pulpa necrótica, a través del foramen apical o de conductos accesorios (figura 25.4).
- Enfermedades del periodonto: El periápice puede verse afectado por vía periodontal especialmente en casos con bolsas profundas.
- Inflamaciones e infecciosas óseas vecinas.

#### - Mecánicas

- Traumatismos alvéolo-dentarios (contusión, luxación, etc.) (figura 25.5).
- Microtrauma repetido (sobreoclusión, oclusión traumática, etc.).



**Tabla 25.1.** Secuencia de acontecimientos a partir de la infección periapical.

- Térmicas
  - Aplicación de calor.
  - Utilización inadecuada del bisturí eléctrico.
- Químicas
  - Materiales de obturación.
  - Fármacos utilizados en endodoncia.

Las causas térmicas y químicas suelen producirse por mala praxis por lo que se considera que la aparición de lesiones periapicales de esta etiología suele ser yatrogenia profesional.

De entre las causas generales destacaremos todas las enfermedades sistémicas que ocasionan una disminución de las defensas orgánicas y aumento en la virulencia de los gérmenes, y aquellas colonizaciones apicales que se producen en el curso de una bacteriemia de cualquier etiología, existiendo previamente una pulpa necrosada o degenerada.

El proceso inflamatorio crónico se caracteriza desde el punto de vista histológico por una concentración de macrófagos, fibroblastos y, fundamentalmente, células plasmáticas y linfocitos, que intervienen en una reacción antígeno-anticuerpo (Ag-Ac), en la que pueden detectarse también componentes de la cadena del complemento (C3).

Los linfocitos acuden al área inflamatoria gracias al factor de migración mediado por el complemento y las prostaglandinas E1 y E2. Se cree que el inicio de su migración es debido a un descenso del pH del tejido, es decir a una acidificación del medio. Su función en la reacción inmune es la síntesis y transporte de las nucleoproteínas para ser usadas por otras células que fabricarán inmunoglobulinas (IgG, IgA, IgM).

Los macrófagos derivan de un pequeño "pool" medular que está en forma de precursor en la médula ósea, que son los monocitos. Durante su recorrido por el torrente circulatorio se diferencian en macrófagos. Su función es la ingestión de cuerpos extraños, complejos Ag-Ac, y adhieren células T o timocitos (linfocitos T). Esta última interacción es necesaria para la reacción inmunológica mediada por células. En esta respuesta celular a la inflamación, encontramos una gran reacción fibrosa, que provocará la formación de una cápsula o bien de una pseudocápsula, compuesta por fibroblastos y células epiteliales en ocasiones, y una marcada reacción vascular, que dará lugar a un tejido de granulación o tejido inflamatorio crónico.

## 25.2. LESIONES PERIAPICALES INFLAMATORIAS

Una de las situaciones más frecuentes a las que debe enfrentarse el odontólogo es el diagnóstico y tratamiento de patología que se manifiesta como una radiotransparencia periapical.

La incidencia de lesiones periapicales en la población general fue estimada por Odesjo y cols, en un 2,9% al examinar 967 individuos. Para estos autores, el 24,5% de los dientes endodonciados presentaban un foco periapical. Estas cifras ponen de manifiesto la importancia de este tipo de patología y de sus posibilidades terapéuticas. Sin embargo, la proporción de granulomas y de quistes presentes en las lesiones periapicales es un tema controvertido que presenta demasiadas diferencias de criterio entre unos estudios y otros como para poder dar unas cifras definitivas. En términos generales, según las grandes series podemos determinar que de cada 100 lesiones periapicales la proporción de gra-



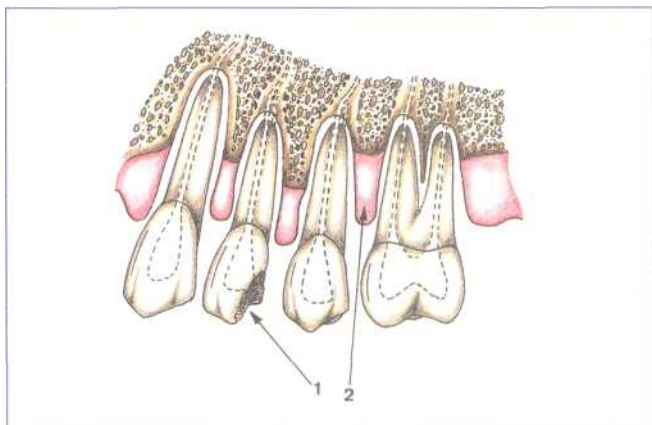


Figura 25.3. Causas locales infecciosas de las lesiones periapicales. (1) Necrosis pulpar, (2) Enfermedad periodontal.

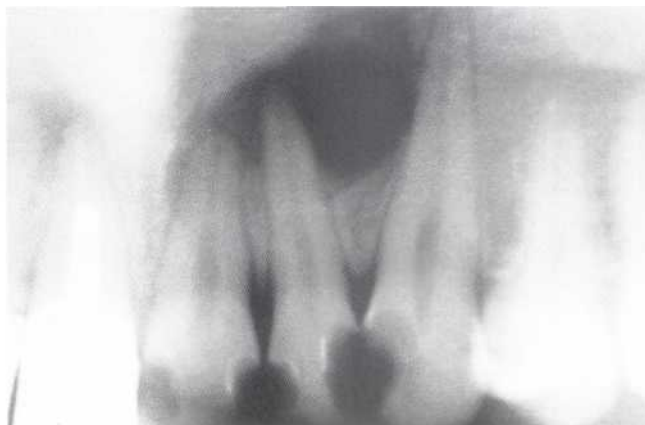

Figura 25.4. Lesión periapical de origen pulpar (2.1 y 2.2).

nulomas respecto a los quistes se encuentra entre el 55 y 60%. Spatafore y cols, analizaron 1.659 lesiones periapicales y encontraron un 52% de granulomas, un 42% de quistes, un 2% de cicatrices apicales y un 4% de "otras lesiones". No encontraron ninguna diferencia entre estos datos y la edad, sexo o localización de las lesiones. En una reciente serie de 150 lesiones periapicales refractarias al tratamiento convencional no quirúrgico, Nobunhara y cols. encontraron un 59% de granulomas, un 22% de quistes, un 12% de cicatrices apicales y un 6,7% de "otras lesiones".

Cuando se examinaron diversas lesiones periapicales, la proporción de granulomas fue especialmente alta para autores como Block que encontraron un 93%, o Stockdale con un 77%. En cambio, Berrazueta y cols. encontraron una cifra especialmente alta de quistes (67%) frente a los granulomas (23%). Las diferencias tan considerables entre unos trabajos y otros son apuntadas por estos autores, al indicar que el criterio anatomopatológico para considerar un quiste como tal puede variar de un observador a otro. Por otra parte la selección de las muestras analizadas también puede condicionar los resultados, puesto que si la cirugía periapical se realiza sólo en lesiones grandes, sintomáticas o de larga evolución, la proporción de lesiones quísticas será mayor que en muestras que analicen cualquier área de rarefacción periapical. En la tabla 25.2 (Sanchís y cols.) se detallan los resultados y el meta-análisis de las principales series revisadas. Sobre un total de 8837 casos en las series revisadas encontraron un global de 58% de granulomas, un 36% de quistes y un 6% de "otras lesiones" (fundamentalmente la cicatriz apical). Para calcular estos porcentajes se tuvo en cuenta el número de casos presentado en cada trabajo.

Gregory encontró una notable falta de acuerdo entre los anatomopatólogos que examinaron los mismos cortes; la coincidencia se dio en menos de 10% de los casos estudiados. Estas grandes diferencias en los porcentajes dependerán mucho de las indicaciones terapéuticas, sobre todo las quirúrgicas, además de los cri-

terios anatomopatológicos de cada autor. Así no debe extrañarnos la gran disparidad en las cifras, por ejemplo, entre Stockdale que hace una selección muy escrupulosa antes de indicar la cirugía y el criterio de Winstock que es quirúrgico ante cualquier lesión periapical.

Marmay, en un estudio exclusivamente radiológico sobre una muestra de 889 individuos de una población supuestamente normal pero que acudía a la consulta odontológica, encontró una media de 1,9 lesiones periapicales por sujeto. En un 37% de sus casos existía un tratamiento endodóncico previo, y en 35% una caries profunda; los dientes más afectados eran los premolares superiores y el primer molar inferior. Las relaciones de edad y evidencia de lesiones periapicales son muy discordantes según los distintos autores, pero quizás la máxima incidencia se produciría entre la segunda y la tercera década de la vida, con la discordancia de Shear que menciona la década de los 50 años como la más propensa. Todos los autores parecen estar de acuerdo en que no hay grandes diferencias en cuanto al comportamiento de ambos sexos.

Las más importantes y frecuentes son las entidades derivadas de la infección odontogénica crónica: absceso apical crónico, granuloma periapical y quiste radicular. Existe luego un grupo de radiotransparencias apicales que están relacionadas o derivan de las anteriores, como la cicatriz apical o el quiste residual y finalmente estudiaremos una serie de lesiones radiotransparentes o radioopacas asociadas por su localización apical, aunque en estos casos el diente suele ser vital. Dentro de este último capítulo podríamos incluir numerosas entidades nosológicas, pero por su frecuencia e interrelación sólo comentaremos brevemente la osteítis condensante, la displasia fibrosa cementaria, el cementoblastoma y el fibroma cementificante.

Los datos clínicos son la base para el diagnóstico de las lesiones periapicales, pero cuando faltan estos síntomas o aún exis-

Autor	Casos	Granuloma	Quistes	Otros
Priebe (1954)	101	45%	54%	—
Bauman(1956)	121	74%	26%	—
Sommer(1956)	170	84%	6%	9%
Wais (1958)	100	54%	26%	10%
Paterson(1964)	501	84%	14%	2%
Bhaskar(1966)	2348	48%	42%	10%
Lalonde(1968)	800	45%	43%	12%
Lalonde(1970)	1097	56%	44%	—
Mortensen(1970)	396	59%	41%	—
Block(1976)	230	93%	6%	—
Stockdale(1988)	1108	77%	16%	—
Berrazueta(1988)	56	23%	67%	9%
Spatafore (1989)	1659	52%	42%	6%
Nobuhara(1993)	150	59%	22%	18%
<b>TOTAL</b>	<b>8837</b>	<b>58%</b>	<b>36%</b>	<b>6%</b>

Tabla 25.2. Incidencia de granulomas y quistes en las lesiones periapicales.

tiendo, la radiología tiene una gran importancia para detectar estos procesos patológicos que interesan la raíz del diente y el hueso circundante. Wuehrmann insiste en la importancia de que el odontólogo conozca bien los datos radiológicos de estos procesos, y tenga presente los límites de la información radiográfica.

### 25.2.1. ABSCESO DENTO-ALVEOLAR CRÓNICO O PERIODONTITIS APICAL CRÓNICA SUPURADA

#### 25.2.1.1. Concepto

La mayoría de autores distingue dos formas clínicas de periodontitis crónica, el absceso dento-alveolar o apical crónico o periodontitis apical crónica propiamente dicha, que sería la forma supurada, y el granuloma periapical que representaría la forma proliferativa. Estas dos entidades están íntimamente relacionadas, pudiendo pasar de una a otra alternativamente. Por ejemplo, una periodontitis apical crónica que disminuye su actividad con el cierre de la fístula que existía, puede transformarse en una periodontitis crónica granulomatosa. A la inversa también es posible; un granuloma puede reactivarse y puede aparecer una colección purulenta que fistuliza y se transforma en una periodontitis crónica supurada (figura 25.6).

#### 25.2.1.2. Etiopatogenia

De entrada, normalmente suele observarse en la periodontitis apical una reacción inflamatoria aguda ocasionada tanto por gérmenes como por las toxinas y otros productos de descomposición pulpar. El organismo reacciona produciendo una serie de

cambios vasculares que se traducen en la hiperemia y edema de la zona, aportando los polimorfonucleares neutrófilos, la primera línea de defensa celular. Gracias a sus enzimas se consigue la destrucción microbiana formándose entonces un material purulento característico de la fase supurativa. Este exudado purulento queda contenido en la zona periapical (absceso periapical), aunque buscará la salida más fácil que suele ser hacia la cortical externa donde quedará detenido por el periostio (absceso subperióstico).

El absceso apical crónico es una infección de escasa agresividad y larga duración del hueso alveolar periapical que está necrosado, cuya fuente de inflamación está localizada en el conducto radicular y que en ocasiones presenta una salida espontánea de pus (fístula).

Se trata de una etapa evolutiva natural de la necrosis pulpar, con extensión del proceso infeccioso hasta el periápice. Las causas más frecuentes suelen ser:

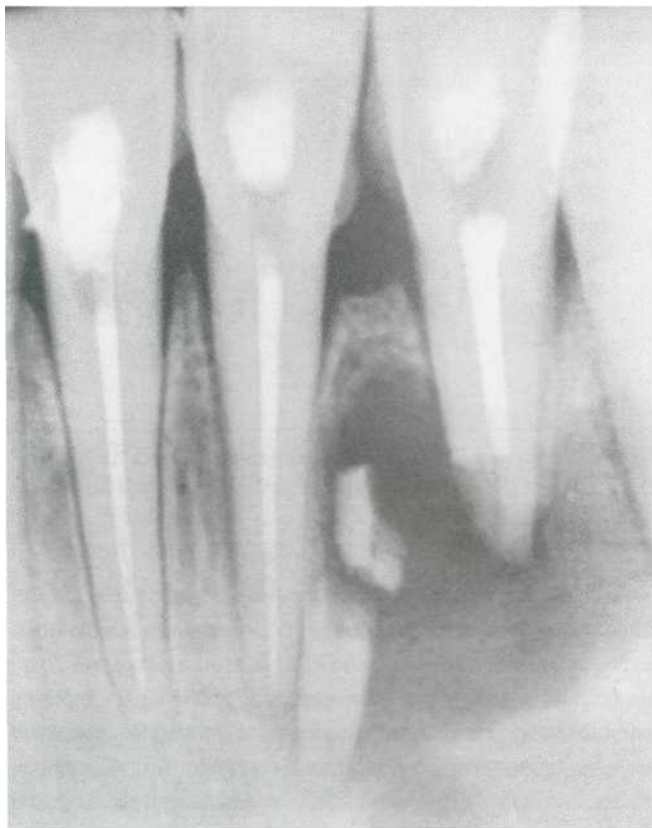- Absceso agudo no tratado o periodontitis supurada aguda que ha fistulizado, y se establece una lesión crónica al vaciarse la colección purulenta periapical.

- Reactivación de un granuloma o periodontitis crónica proliferativa.

Podemos encontrar además como antecedentes al efectuar la historia clínica: tratamiento de conductos defectuosos, tallado protésico sin refrigeración, obturación profunda sin protección pulpar, conducto radicular sobreobturado, etc.

#### 25.2.1.3. Clínica

Generalmente este proceso es asintomático y se descubre al



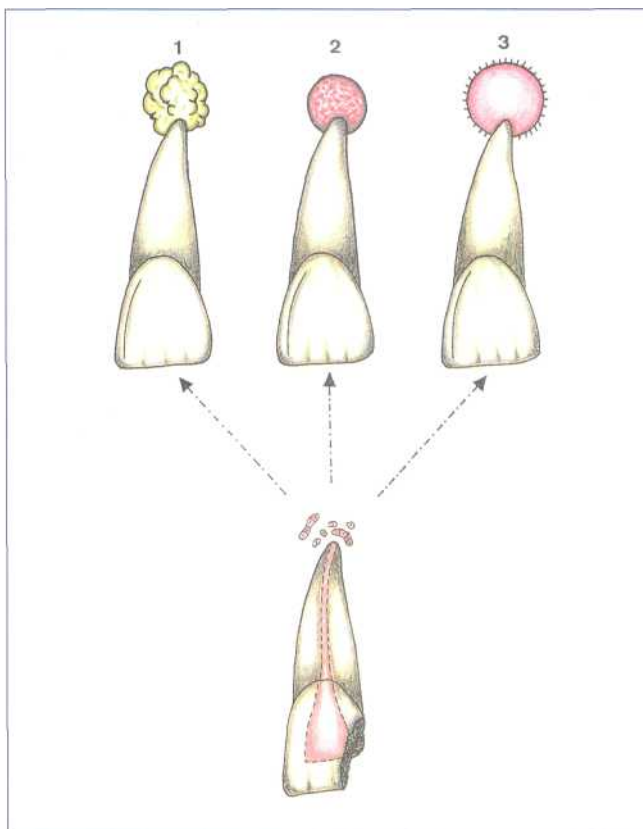
**Figura 25.5.** Lesión periapical de etiología traumática.

practicar alguna exploración radiológica de rutina, por lo que se le ha llamado también "absceso ciego". En los casos en que aparecen síntomas éstos suelen ser:

- Ligero dolor a la masticación.
- Diente ligeramente móvil o algo extruido.
- Alteración del color de la corona.
- El paciente recuerda un episodio agudo de dolor o un traumatismo antiguo.
- Fístula antigua o reciente con ostium de salida en relación con el diente sospechoso.
- Dolor a la percusión.
- A la palpación de los tejidos blandos en la zona periapical, pueden encontrarse tumefacción y sensibilidad dolorosa.
- Test de vitalidad pulpar eléctrico o térmico negativo.

#### 25.2.1.4. Radiología

Radiológicamente suele verse un ensanchamiento del espacio periodontal y una imagen mal delimitada y difusa de rarefacción ósea, lo que lo diferenciaría de la imagen "típica" del granuloma, que es más oval y circunscrita, y de la del quiste apical, que suele tener una línea de condensación ósea alrededor (figura 25.6). En realidad, éstos son datos teóricos, ya que, en la práctica, tras



**Figura 25.6.** La irritación apical puede desencadenar la aparición de un absceso dento-alveolar (1), de un granuloma (2), o de un quiste radicular (3).

el análisis histológico de las lesiones, se ha podido observar en múltiples estudios que el diagnóstico radiológico y el anatomopatológico no suelen coincidir.

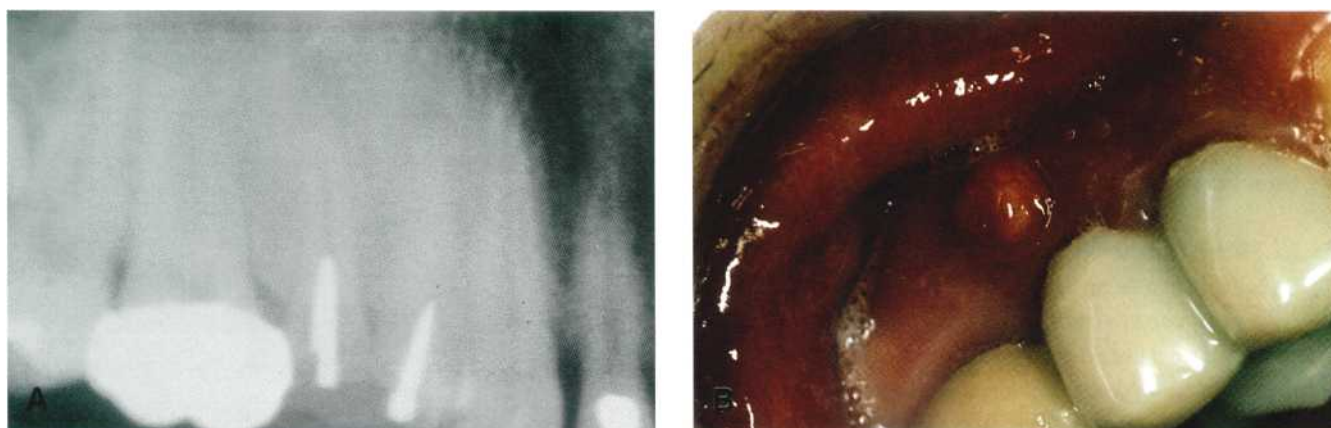
La traducción radiológica del proceso de osteolisis provocada por los osteoclastos es esta imagen radiotransparente que comunica el hueso con el espacio periodontal gracias a la discontinuidad de la lámina dura. Según Llamas, esta imagen para hacerse evidente necesita de 1 a 3 semanas de evolución. En la mayoría de los casos, esta radiotransparencia no sobrepasa los 5 mm de diámetro.

En ocasiones la radiología es de aspecto normal o en todo caso la radiotransparencia es difusa, no obstante si previamente había un granuloma o un quiste radicular la zona radiotransparente está más delimitada. Kruger remarca que una lesión puede ser grande sin mostrar evidencia radiográfica de destrucción ósea. Las lesiones osteolíticas en hueso esponjoso a menudo no pueden descubrirse radiológicamente, pero sí se observan claramente cuando una porción de hueso cortical está destruido.

#### 25.2.1.5. Bacteriología

Los agentes microbiológicos más frecuentes que suelen encontrarse cuando se cultiva el material extraído del conducto radi-





**Figura 25.7.** Absceso dento-alveolar (A) Detalle de la ortopantomografía que muestra el origen de la patología (1.4 y 1.5). (B) Aspecto clínico donde destaca la presencia de una fistula vestibular.

cular o de la lesión son: estreptococos alfa-hemolíticos de baja virulencia y anaerobios estrictos, coexistiendo varias cepas a la vez.

#### 25.2.1.6. Histopatología

El análisis anatomopatológico muestra:

- Pérdida de fibras periodontales del ligamento de la zona apical.
- Afectación del cemento radicular, incluso rizolisis. En ocasiones pueden depositarse pequeñas formaciones calcificadas -cálculos piógenos- que dejan la zona radicular afectada con una superficie rugosa y áspera.
- Detritus celulares.
- Lagunas óseas (muerte de osteocitos e inicio de la actividad osteoblástica). Estas cavidades de paredes anfractuadas están rodeadas por tejido de granulación.
- Afectación de la dentina, que en algunas ocasiones está denudada.
- Predominio de linfocitos y en la periferia plasmocitos.
- Zona central con polimorfonucleares en número variable, según la actividad sea más o menos aguda.
- Fibroblastos en la periferia.
- Neoformación capilar.
- Conducto radicular vacío o con restos celulares y bacterias.

#### 25.2.1.7. Tratamiento

El tratamiento consistirá en eliminar la infección del conducto radicular y obturarlo perfectamente cuando la lesión sea pequeña (endodoncia). Aunque exista fistula, en principio no requiere un tratamiento especial. Si se trata de un diente previamente endodonciado (sobreobtusión o mal sellado), deberá realizarse nuevamente el tratamiento de conductos (figura 25.7).

#### 25.2.1.8. Pronóstico

El pronóstico de este cuadro patológico depende de la accesibilidad

de los conductos, que condicionan un mejor o peor sellado apical, y también del grado de destrucción ósea y la respuesta del paciente al tratamiento antibiótico. En el caso de que todos los factores nos sean adversos, deberá realizarse un tratamiento quirúrgico consistente en legrado de la lesión, apicectomía y obturación retrógrada (cirugía periapical).

#### 25.2.1.9. Evolución

El absceso dento-alveolar o apical sin fistula puede, en cualquier momento, desencadenar un episodio agudo, con presencia de los signos inflamatorios clásicos, sensación de extrusión del diente afecto, gran sensibilidad a la percusión, progresar hacia la zona subperióstica (flemón subperióstico), y desencadenar una infección odontogénica con afectación de los tejidos blandos bucales, faciales y cervicales. Esta reagudización de lesiones crónicas se produce al romperse el equilibrio entre los gérmenes causales y las defensas orgánicas. Las causas que pueden conducir a la rotura de este equilibrio, que es el responsable de la cronicidad del proceso, pueden ser múltiples. Las más claras son el aumento de la virulencia por llegada masiva de gérmenes, o por la existencia de una enfermedad sistémica intercurrente que ocasione la disminución de las defensas del paciente. Pero hay factores locales que pueden desencadenar la reagudización como el traumatismo oclusal sobre el diente afectado, la alteración en la fistulización o drenaje por maniobras endodóncicas, etc. Cuando se produce una reagudización indicaremos tratamiento médico (antibióticos, antiinflamatorios, analgésicos, etc.) o quirúrgico (drenaje, etc.) con el fin de enfriar esta fase aguda y posteriormente realizar el tratamiento de conductos o la cirugía periapical según esté indicado en cada caso.

El absceso dento-alveolar crónico puede seguir distintas evoluciones (tabla 25.1):

- Reparación total.
- Regresión a la lesión inicial, que pudo ser por ejemplo un granuloma.

- Avanzar hacia un absceso subperióstico.
- Fistulización.
- Osteitis.
- Osteomielitis por invasión de la médula ósea
- Otras formas de infección odontogénica.

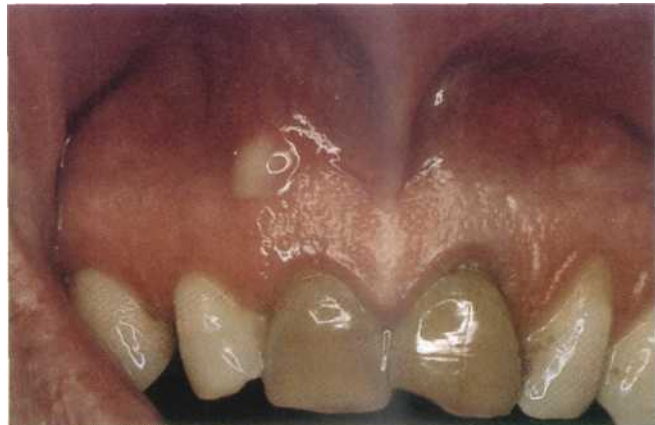#### 25.2.1.10. Fistulización

En la evolución de un absceso periapical crónico, puede ocurrir un aumento de la virulencia del germen o una disminución de las defensas del organismo que condicionarán que la llegada, al foco inflamatorio, de un mayor número de polimorfonucleares neutrófilos; este material intentará encontrar una vía de drenaje a través de un conducto o a través del hueso alveolar, con la formación de un trayecto fistuloso. Este proceso es lento, se realiza mediante la acción de diversas enzimas y células (osteoclastos y macrófagos). Los osteoclastos se estimulan por la presión del material purulento sobre el hueso alveolar; este material se abre paso a través del periostio y el hueso hasta la mucosa bucal, o la piel, por el lugar de menor resistencia, lo que determina la distancia entre el diente y el foramen de salida. Generalmente se trata de un trayecto sinuoso, aunque lo más frecuente es que no esté lejos del diente enfermo. El drenaje suele ser al interior de la cavidad bucal y por la zona vestibular. Los dientes anteroinferiores pueden drenar en la piel del mentón, cerca de la sínfisis, y los premolares y los primeros molares superiores pueden hacerlo en el seno maxilar. Stafne y Gibilisco han observado numerosas imágenes radiográficas de infección periapical que se extienden hacia arriba y penetran en el seno maxilar, causando una sinusitis crónica. Igualmente remarcan la posible extensión hacia arriba desde los incisivos superiores, drenando en el suelo de las fosas nasales.

Las vías más habituales discurren a través de la mucosa vestibular y con menos frecuencia en la encía adherida. En ocasiones no existe correspondencia entre la situación de la fistula y del diente causal, ya que el trayecto fistuloso puede alejarla de aquél. En el grupo molar inferior, la fistula suele situarse a nivel más bajo que el ápice y más hacia mesial.

Histológicamente la fistula tiene una luz central revestida o no por epitelio, a veces ulcerado, procedente de los restos epiteliales de Malassez, que se puede continuar con el epitelio de la cavidad bucal. Rodeando al epitelio existe una reacción inflamatoria crónica con marcada proliferación de tejido conectivo (tejido granulomatoso).

El foramen de salida aparece generalmente como un punto blanquecino sobresaliente que, al exprimirlo, deja salir un exudado purulento (pus). En ocasiones la fistula drena intermitentemente cuando se reactiva el proceso e incluso puede cerrarse. Antes de que se produzca un nuevo episodio, aparece una nueva área de inflamación, y cuando la presión es suficiente para romper la fina pared del tejido blando, se produce la descarga de material su-



**Figura 25.8.** Fístula activa en la zona vestibular de los incisivos centrales superiores.

purativo (figura 25.8). En casos de poca supuración purulenta, en lugar de una fistula se observa una vesícula submucosa que se rompe dando salida a una serosidad.

En ocasiones es necesario visualizar el trayecto fistuloso, ya sea con líquido radioopaco (Lipiodol®) o con una punta de gutapercha fina, de forma que mediante una radiografía se verá cual es exactamente el diente causante cuando se introducen estos materiales por el ostium de salida de la fistula.

Cuando se efectúa un tratamiento de conductos radiculares, la fistula puede desaparecer sin más tratamiento. Raramente persiste y si es así, deberá realizarse cirugía periapical del diente causal.

En trayectos fistulosos de larga duración, se produce una intensa fibrosis en torno a su trayecto y el origen de la fistula que persiste después de curado o eliminado el absceso, lo que obligará a su extirpación quirúrgica.

### 25.2.2. GRANULOMA PERIAPICAL

#### 25.2.2.1. Concepto

El granuloma periapical es una masa de tejido conectivo inflamatorio crónico, situado en el área apical de un diente sin vitalidad, aunque en ocasiones puede encontrarse sensibilidad en el conducto debido a que las fibras nerviosas resisten más tiempo la degeneración que el tejido pulpar circundante. Se trata de una proliferación de tejido conjuntivo de origen inflamatorio ante un estímulo irritativo. Estos factores irritativos (microbianos, químicos, etc.) proceden normalmente del conducto radicular, aunque también pueden actuar factores mecánicos (microtrauma repetido, etc.).

#### 25.2.2.2. Etiopatogenia

El tejido granulomatoso se desarrolla como un mecanismo de aislamiento del contenido del conducto radicular, ya sean bacterias y productos de la necrosis pulpar o medicamentos irritantes

Autor	Linfocito	Plasmocito	Neutrófilo	Macrófago	Mastocito
Stern (1982)	44%	15%	12%	30%	
Bergenholtz (1983)	12%	46%	5%	1%	1%
Konttinen(1986)	51%	2%	39%	3%	2%

**Tabla 25.3.** Proporción del componente celular del infiltrado inflamatorio en las lesiones periapicales.

que se comportan como haptenos en una reacción antígeno-anti-cuerpo, todos ellos actuando de forma persistente. En este caso, en la reacción inflamatoria periapical crónica entra en juego la segunda línea de defensa celular compuesta por los macrófagos, linfocitos, plasmocitos y fibroblastos; así, el proceso queda limitado por una reacción fibrosa que puede llegar a formar una pseudocapsula.

En la mayoría de casos constituye la lesión residual de una periodontitis supurada, que ha involucionado. En otras ocasiones se trata de periodontitis apicales serosas subagudas con escasa sintomatología y larga evolución que abocan en una lesión granulomatosa.

El mecanismo por el cual se establece un granuloma ha sido estudiado durante muchos años, considerándose en la actualidad que se trata de un fenómeno de tipo autoinmune. Torabinejad y Bakland, en una extensa revisión en el año 1978, indicaron que los complejos antígeno-anticuerpo y las reacciones mediadas por IgE podrían iniciar el daño tisular en las lesiones periapicales, de la misma forma que los fenómenos de hipersensibilidad retardada podrían perpetuar el proceso.

Paulovic, en el año 1983, describió la secuencia inmunopatógena que rodea la formación de un granuloma periapical. Así, para este autor, la presencia de grandes cantidades de bacterias provenientes del conducto radicular, de sus toxinas y restos necróticos ocasionados, poseen una capacidad antigénica alta que no escapa a nuestros mecanismos autoinmunes. En un primer momento se produciría un acumulo de leucocitos polinucleares que fagocitarían los antígenos; a su vez, los mastocitos aumentarían el contenido inflamatorio al producirse su degranulación. En una segunda fase de esta secuencia aparecerían los monocitos y los linfocitos que se encargarían de digerir todos los restos celulares y antigénicos presentes; muchos de los monocitos se transforman en macrófagos para cumplir con esta tarea limpiadora. Los antígenos integrados en el ácido ribonucleico celular son transportados hasta los ganglios linfáticos transmitiendo la información a los linfocitos B que rápidamente inducirán la formación de células plasmáticas capaces de elaborar inmunoglobulinas específicas.

Todos los trabajos recientes sobre la etiopatogenia de los granulomas periapicales se han encaminado, fundamentalmente, al estudio de los componentes celulares inflamatorios, así como de los numerosos mediadores químicos de la respuesta inmune. Stern

y cols, determinaron, mediante el estudio histológico de 12 granulomas periapicales, que la celularidad de tipo inflamatoria más importante de los mismos fue el linfocito (44%), seguido de los macrófagos (30%), las células plasmáticas (15%) y finalmente los neutrófilos (12%) (tabla 25.3).

Cuando se estudiaron las células plasmáticas que elaboran las inmunoglobulinas (Matthews y Gillian) se comprobó que la más frecuente de todas fue la productora de IgG, representando el 81,9% de toda la población celular positiva. Otras inmunoglobulinas encontradas fueron la IgA (11,4%), la IgM (5,4%), la IgE (1,1%) y la IgD (0,2%). La presencia de IgE fue constante en todas las muestras, y estos autores sugieren que además del daño tisular provocado por la deposición de complejos autoinmunes, las reacciones de hipersensibilidad inmediata mediadas por IgE pueden jugar algún papel en la patogénesis. Recientemente, un estudio de Baumgartner y cols, sobre 90 lesiones periapicales determinó la presencia de diversas inmunoglobulinas en los fluidos sobrenadantes de cultivos de estas lesiones. La inmunoglobulina cuya presencia se determinó en el 100% de los fluidos fue la IgG, mientras que la IgA lo fue en el 65%. No se detectó IgM, mientras que la IgE fue positiva en 40 de los 90 casos estudiados (45%). Estos resultados vienen a confirmar los datos anteriormente citados y refuerzan la teoría autoinmune.

Otras células implicadas en la patogenia de los granulomas son los mastocitos, cuya misión sería la de liberar gran cantidad de productos mediadores de la inflamación que precipitarían, acentuarían, agravarían o perpetuarían la respuesta inmune. Se ha encontrado una alta incidencia de estas células, especialmente asociadas a zonas con aumento de la inflamación. Otros tipos de células habituales de las lesiones periapicales, y cuyo papel respondería a fenómenos de reacción a cuerpo extraño, son las células gigantes multinucleadas. Aparecen aisladas, más frecuentemente asociadas a cristales de colesterol, y en ocasiones han sido descritas en asociación de fibras de celulosa en el periápice, probablemente derivadas de las puntas de papel que se utilizan en el secado de los conductos. A su vez, estrechamente relacionados con los mecanismos de limpieza y autólisis han sido descritos los macrófagos, cuyo estudio a microscopía electrónica puso de manifiesto una activa fagocitosis de partículas extrañas y eritrocitos en el área periapical. Se ha demostrado la presencia de células NK (natural killer) en las lesiones periapicales lo que indi-



Autores	Nº lesiones	Ratio indc/supres
Nielsen(1984)	20	2:1
Torabinejad(1985)	9 granulomas 4 quistes	1:1,1 1,2:1
Kontinen(1986)	9	0,5:1
Babal(1987)	31	>1:1
Barkhordar(1988)	15	1:1
Kopp(1988)	8 granulomas 5 quistes	1,5:1 1,5:1
Lukic (1990)	20	infiltrados difusos <infiltrados focales
Terrie(1991)	granulomas	1:1
Matsuo (1992)	11 granulomas 7 quistes	2:1 2:1
Tani (1992)	granulomas quistes	1:1,7 1:1,4

**Tabla 25.4.** índice de linfocitos helper-colaboradores/supresores-citotóxicos en lesiones periapicales inflamatorias.

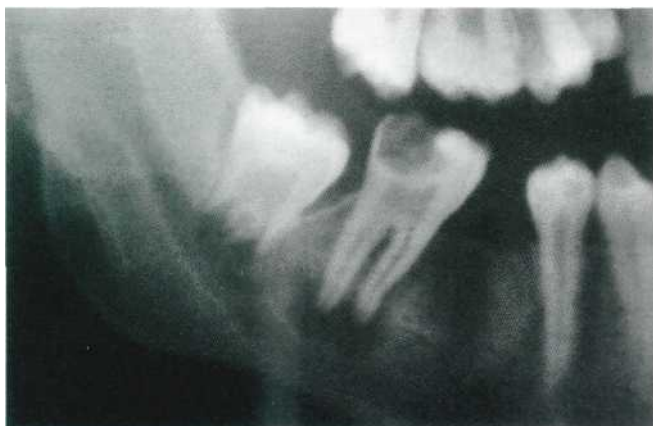ca que su papel defensivo en el control de la infección del conducto radicular podría ser importante, así como su participación en la patogenia de estas lesiones.

A pesar de que existen suficientes pruebas sobre la participación de la respuesta inmune humoral en la etiopatogenia de los granulomas, la extraordinaria predominancia de los linfocitos T sobre los B en estas lesiones indica, también, una importante participación de la respuesta autoinmune de tipo celular. Los resultados son bastante contradictorios puesto que mientras unos autores encuentran un elevado porcentaje de linfocitos B, la mayoría de los trabajos que analizan el infiltrado inflamatorio mediante anticuerpos monoclonales indican un predominio claro de los linfocitos T sobre los B y resto de tipos celulares. Kontinen y cols, determinaron las proporciones de diversos tipos celulares presentes en las lesiones periapicales de tal forma que el 51,7% fueron linfocitos T, el 39,7% neutrófilos, 3,6% macrófagos, 2,1 % células plasmáticas, 2,1% mastocitos y el 0,8% eosinófilos. La presencia de los linfocitos T es prácticamente constante en las lesiones periapicales y todos los autores establecen su proporción entre el 25 y el 55% del total de células inflamatorias aunque para algunos autores los linfocitos T son más frecuentes en los infiltrados difusos y los B en los infiltrados de tipo focal; también se ha constatado que la proporción de linfocitos T aumenta en las lesiones de mayor tamaño.

De reconocida importancia es el estudio de las diversas subpoblaciones de linfocitos T que pueden aparecer en las lesiones periapicales. La proporción de linfocitos inductores y supresores varía de unos trabajos a otros; mientras que algunos autores han demostrado en granulomas periapicales una proporción similar de ambos subtipos (en tejido sano la proporción inductor/supresor es 2:1), parece existir un ligero predominio de los supresores. No obstante, las diferencias observadas entre los diversos trabajos re-

visados no son concluyentes en un sentido u otro y las variaciones en el índice inductor/supresor, podrían determinar los diversos momentos evolutivos del granuloma. Los linfocitos inductores predominarían en las formas agudas del granuloma mientras que los supresores predominarían en las formas crónicas; estas variaciones podrían ser un reflejo del mecanismo patogénico y de la transformación del granuloma a quiste radicular. En la tabla 25.4 aparecen las diversas ratios de células CD4/CD8 (linfocitos inductores-colaboradores / supresores citotóxicos) encontrados por diversos autores.

Otro punto interesante es la relación entre la celularidad presente en el granuloma y la sintomatología. En este sentido, se ha encontrado una proporción de linfocitos T mayor cuanto mayor era el tamaño de la lesión. Así, en lesiones pequeñas la proporción fue del 30%, mientras que en las lesiones más grandes alcanzó el 50% de todas las células mononucleares del infiltrado. Igualmente encontraron una proporción significativamente mayor de monocitos/ macrófagos entre los casos que presentaron alguna sintomatología (dolor espontáneo, a la palpación o percusión del diente) que en los asintomáticos. Torabinejad y cols, también encontraron una proporción significativamente mayor de leucotrieno LTB4 y de polinucleares entre las lesiones periapicales sintomáticas que entre las asintomáticas. Estudios más recientes indicaron que la importancia en la patogenia de las lesiones periapicales de las interleucinas es alta, con especial referencia a la interleucina IL-beta, cuyas cifras fueron más elevadas en las lesiones periapicales sintomáticas que en las asintomáticas. Stashenko y cols, indujeron lesiones periapicales experimentales en ratas y concluyeron que además de la interleucina 1-beta y el factor de necrosis tumoral alfa, una citoquina, la IL-alfa presentaba un importante papel en la patogénesis de las lesiones periapicales.



**Figura 25.9.** Imagen radiográfica de un granuloma apical del 4.7.

### 25.2.2.3. Incidencia

De entre los procesos patológicos apicales, el granuloma es el más frecuente. La máxima frecuencia se da en el maxilar superior, concretamente en los incisivos laterales. En los incisivos inferiores, la etiología suele ser traumática a diferencia del resto de dientes, cuya causa suele ser infecciosa. La tercera década de la vida es la edad de mayor incidencia de esta lesión.

### 25.2.2.4. Clínica

El granuloma es generalmente asintomático y su diagnóstico muchas veces obedece a un hallazgo casual tras un examen radiológico.

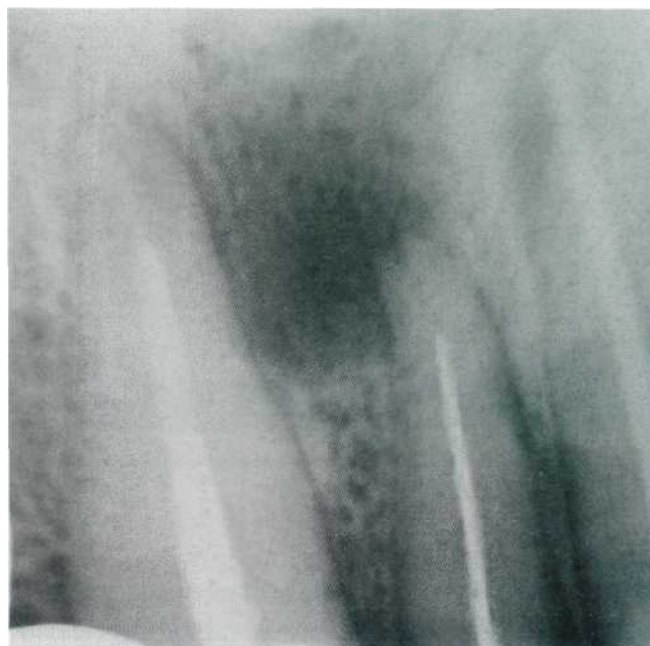Podrá apreciarse también, según los casos, una corona protésica, que nos haría pensar que la necrosis pulpar ha sido debida a un traumatismo térmico por tallado incorrecto del diente (sin refrigeración) o una restauración profunda sin buena protección pulpar.

El diente en ocasiones puede ser sensible a la percusión y a la palpación a nivel del ápice, incluso puede tener movilidad, pero generalmente estos elementos aparecen cuando el proceso se encuentra en una fase de reagudización. No existe fístula, que es típica de la periodontitis apical crónica supurada.

### 25.2.2.5. Radiología

Casualmente puede encontrarse una imagen radiográfica de hasta 8-10 mm, dependiendo de la agresividad y la duración del proceso. Su imagen radiográfica corresponde a una zona de rarefacción ósea más o menos circunscrita, de contorno nítido fondo radiotransparente y generalmente ovalada, que envuelve el ápice y que puede estar rodeada de una línea radioopaca.

No obstante, el contorno de la lesión puede ser difuso o bien limitado; en el primer caso se trataría de lesiones de reciente formación o en estado de reagudización, en el segundo caso se trataría de lesiones antiguas, en las que radiográficamente existiría una menor radiotransparencia (figura 25.9).



**Figura 25.10.** Granuloma cercano a la cortical externa y de reciente formación que nos muestra unos límites difusos.

Según la situación del granuloma, la imagen radiográfica puede alterarse:

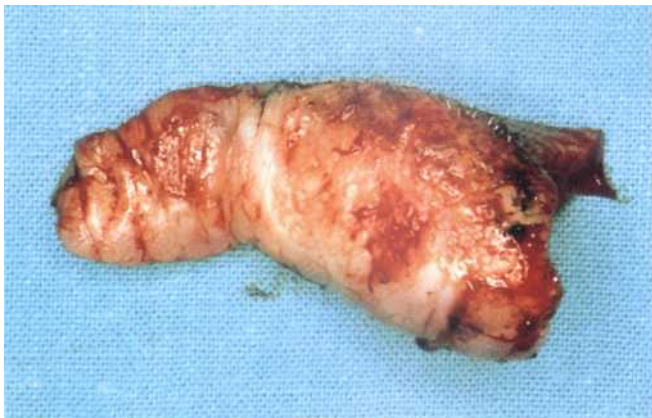- Granuloma en posición mesial o distal se observa más nítidamente.
- Lesión en vestibular o lingual, imagen más difusa con superposición del ápice.
- Granuloma cercano a la cortical externa y por tanto más lejos de la placa radiográfica, nos dará unos contornos más difusos (figura 25.10).
- La densidad del hueso y otros factores pueden hacer variar el grado de radiotransparencia.
- Presencia en la zona donde se presenta el granuloma de estructuras anatómicas que pueden confundirnos, agujero mentoniano, conducto palatino anterior, conducto dentario inferior, seno maxilar, etc.

### 25.2.2.6. Histopatología

Histológicamente en la génesis del granuloma pueden distinguirse dos fases:

- Fase exudativa con predominio de fenómenos vasculares con derrame seroso e hiperplasia mesenquimal.
- Fase proliferativa con aparición de tejido granulomatoso.

El granuloma periapical tiene su origen en el ligamento periodontal del diente afectado. Por tanto, el componente básico del mismo y el que da soporte es el tejido conjuntivo. De tal forma que en su estructura podemos encontrar tres componentes: la cápsula fibrosa, el núcleo y la zona central.



**Figura 25.11.** Extracción de un resto radicular con un granuloma.

La cápsula está formada fundamentalmente por tejido fibroso denso, compacto, organizado, con abundantes fibras de colágeno que se orientan de forma paralela a la superficie y sin solución de continuidad con el ligamento periodontal del cual deriva. Estas características confieren el peculiar aspecto de borla o bola adherida íntimamente al ápice dentario. La cápsula se aprecia en el 92% de los granulomas.

Esta cápsula fibrosa que envuelve al granuloma, salvo en la superficie en contacto con el diente, se continúa con las fibras periodontales de la que deriva. Eso explica que, en la mayoría de ocasiones al realizar la exodoncia el granuloma sale unido al diente (figura 25.11).

El núcleo del granuloma presenta una estructura fibrosa que le da soporte, constituida por un tejido conjuntivo más laxo, dispuesto de una manera menos organizada y compacta que en la cápsula y con una menor presencia de fibras de colágeno. En su interior, y en dependencia de la forma evolutiva frente a la que nos encontremos, predomina o no el tejido celular inflamatorio.

Se trata de una lesión con marcada reacción vascular, produciendo un tejido granulomatoso (fibroblastos, colágeno, neoformación de vasos, etc.) mal llamado granuloma ya que no se trata de un tumor como la terminación "orna" indicaría, sino un pseudotumor. Este tejido está más o menos delimitado por una reacción fibrosa que en ocasiones constituye una pseudocápsula, donde pueden encontrarse células histiocitarias espumosas o pseudoxantomatosas que liberan cristales de colesterol.

Este exudado inflamatorio que acompaña casi siempre a los granulomas puede ser de tipo agudo, con abundancia de leucocitos polinucleares, de tipo subagudo o de tipo crónico, en el cual puede verse sobre todo gran cantidad de linfocitos y células plasmáticas. Otras células acompañantes, con distintas funciones tal y como vimos, son los mastocitos o células cebadas, los macrófagos cuya proporción para algunos autores sería superior al 25% y cé-

lulas gigantes multinucleadas, bien asociadas a cristales de colesterol o en ocasiones a cuerpos extraños en el periápice como son los restos de puntas de papel de una endodoncia.

Otros elementos que pueden aparecer en el espesor de un granuloma son los histiocitos espumosos o células xantomatosas. Los cuerpos de Russel son inclusiones acidófilas presentes en las células plasmáticas de los infiltrados crónicos cargadas en exceso de inmunoglobulinas. A microscopía electrónica se ha visto que son dilataciones del retículo endoplásmico de estas células, también llamadas de Mott. Aunque no son tan frecuentes, también pueden observarse fenómenos de neoformación vascular en el seno de los granulomas y cambios neurales, y se ha demostrado experimentalmente que existe una intensa proliferación neural por debajo de los ápices de los dientes pulpectomizados.

La zona central del granuloma suele estar ocupada por acúmulos de grasa extracelular, cristales de colesterol, hemorragias y necrosis conformando en ocasiones cavidades pseudoquisticas, desprovistas de su cobertura epitelial.

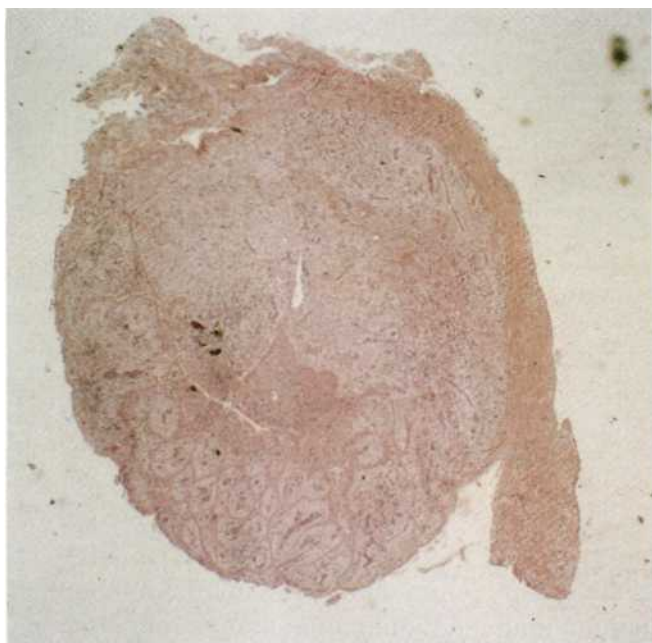Estas lesiones están dotadas generalmente de una rica inervación con fibras mielínicas y amielínicas. El crecimiento del granuloma, en ocasiones, puede causar la destrucción del cemento y la dentina, por el mismo mecanismo que causa también la destrucción del hueso alveolar, lo que se hace evidente en la radiografía en una a tres semanas. El mecanismo sería la acción de compresión directa del tejido inflamatorio sobre el hueso lo que estimula los osteoclastos, ayudado por las postranglandinas E1 y E2. La pulpa dentaria es necrótica y existe una hipercementosis secundaria, a veces se puede llegar a la formación de un absceso.

El tiempo de desarrollo de la lesión, la intensidad del irritante y la magnitud de la respuesta inflamatoria, son los factores que influyen en la evolución, la regeneración ósea asociada al proceso inflamatorio no es rara y es la expresión de la naturaleza fluctuante del cuadro clínico. Los periodos de actividad, durante los cuales el hueso se regenera, se ven claramente en una línea de osteocondensación alrededor de la cápsula.

Mención especial merece la presencia de células epiteliales en el interior de los granulomas. Prácticamente la totalidad de los autores consultados en los libros de texto expresan su convencimiento de que todos los granulomas presentan este tipo de células que como sabemos derivan de los restos de Malassez. Y esto parece lógico puesto que los granulomas se forman a partir del ligamento periodontal donde habitualmente se encuentran estas células. Sin embargo, cuando vemos las diversas series de los autores, la proporción de granulomas con restos epiteliales varía desde el 25-26%, hasta el 55%. Con relación a la presencia de este tipo de células podemos clasificar los granulomas en:

- Granulomas con restos epiteliales esporádicos. Forman pequeños cordones de varias células formando una sola fila (figura 25.12).





**Figura 25.12.** Granuloma periapical (hematoxilina-eosina x 10).

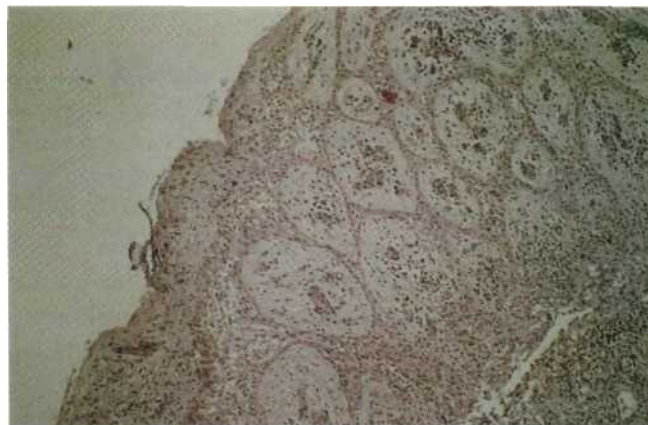
- Granulomas con restos epiteliales en acúmulos. Los cordones han proliferado y se forman células epiteliales agrupadas en el interior del granuloma cuyas características, descritas por Weiner y cols. son las de un epitelio pavimentoso no queratinizado, normal, con sus uniones desmosómicas y áreas de espongiosis y exocitosis.

- Granulomas con restos epiteliales organizados. Los acúmulos o islotes de células epiteliales han proliferado y emiten unas evaginaciones en forma de dedo o de campana que recorren todo el granuloma (figura 25.13). Eventualmente puede observarse alguna zona de necrosis o de cavitación.

El granuloma apical es problemático en cuanto a su diagnóstico diferencial con el quiste y el absceso. Estos cuadros anatomopatológicos, en ocasiones, no tienen una delimitación microscópica muy clara y pueden ser interpretados de forma diferente por distintos patólogos, aunque el criterio histológico es el que prevalece ante la clínica y la radiografía, que en la mayoría de los casos son totalmente engañosas.

Estas discrepancias pueden llegar a ser tan importantes que autores como Weiner cuestionan la idoneidad de emplear el nombre de granuloma para este tipo de lesiones. En su estudio mediante microscopía electrónica de 80 especímenes procedentes de legrado quirúrgico encontró:

- En todos los casos existían imágenes típicas de la "inflamación granulomatosa" en la que hay un predominio de células mononucleares fagocíticas tales como macrófagos, monocitos, células epitelioideas, células gigantes, todas ellas agrupadas en forma de gránulos. Estos gránulos estarían formados por un anillo de lin-



**Figura 25.13.** Granuloma con tejido epitelial organizado.

focitos que rodean un núcleo central de monocitos macrófagos, que envuelve material fibrinoide; más periféricamente hay fibras colágenas jóvenes y substancia hialina.

- En menor proporción, y no en todas las muestras, se encontraba "inflamación crónica no granulomatosa" que se caracteriza por no existir una ordenación tan clara, predominando aquí una reacción fibroblástica: fibras de colágeno que atraviesan toda la lesión, donde abundan sobre todo los linfocitos y los plasmocitos.

- En una proporción menor de casos existían imágenes de "inflamación aguda" con predominio de neutrófilos.

De todo ello destaca que en ningún caso se vio "tejido de granulación", definido éste como el clásico tejido de reparación que se observa, por ejemplo, en el intento de curación que hay en un defecto tisular importante. En éste, existe un aspecto granular típico que se debe a que en su superficie se ven los brotes de numerosos capilares, los cuales forman este tejido rodeado por células que básicamente son: fibroblastos, fibrina y fibras finas de colágeno.

Como conclusión, el granuloma periapical debería ser considerado como una lesión heterogénea y dinámica, donde predomina una "inflamación de tipo granulomatosa", hecho que justificaría su nombre, pero invalidaría el concepto de que fuese "una masa localizada de tejido de granulación reparador".

#### 25.2.2.7. Tratamiento

El tratamiento del granuloma siempre debe ser conservador, y consiste en efectuar una endodoncia correcta, implicando ello una reendodoncia si el tratamiento de los conductos previo se considera insuficiente o defectuoso.

#### 25.2.2.8. Pronóstico

El pronóstico del granuloma apical es excelente con el tratamiento adecuado, pero en raras ocasiones se han observado alteraciones tanto displásicas como neoplásicas del material extraído.

### 25.2.2.9. Evolución

En cuanto a la evolución natural del granuloma, puede ir a la regresión mediante el tratamiento de conductos, eliminando el contenido séptico y obturándolo posteriormente, o bien evolucionar a un quiste apical en el caso de que no surta efecto el tratamiento aplicado. Si evoluciona favorablemente, deberá controlarse durante dos años o más y si evoluciona desfavorablemente, precisará tratamiento quirúrgico consistente en el legrado de la lesión y apicectomía con obturación retrógrada sellando completamente el ápice, y en este caso son muy raras las recidivas (figura 25.14).

### 25.2.3. QUISTE RADICULAR, QUISTE APICAL O QUISTE PERIAPICAL

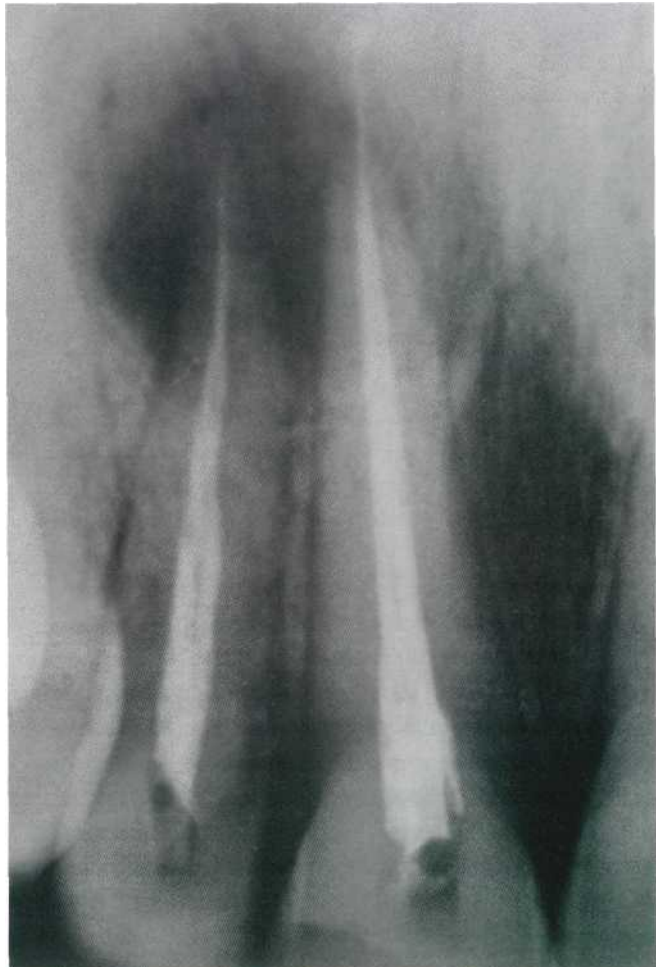#### 25.2.3.1. Concepto

Se forma a partir de un diente con pulpa necrótica y periodontitis apical crónica o granulomatosa que, por estimulación de los restos epiteliales de Malassez, va creando una cavidad quística. Un quiste es una cavidad circunscrita, ocupada por material líquido o semisólido y tapizado en su interior por epitelio escamoso estratificado queratinizado -o no según su antigüedad- y a veces ulcerado, su exterior se encuentra rodeado de tejido fibroso. En ocasiones, una recidiva en forma de infección aguda puede destruir total o parcialmente el revestimiento epitelial por lo que quedaría una pared discontinua.

#### 25.2.3.2. Etiopatogenia

La etiología de los quistes radiculares es controvertida. Ten Cate estudió la génesis de éstos, a partir de los restos epiteliales de Malassez que derivan de la vaina de Hertwig. Para dicho autor, la capacidad de crecimiento de estas células epiteliales permanece indemne y se estimularía a partir de una serie de fenómenos como son la degeneración intraepitelial, la cavitación y sobre todo la actividad inflamatoria del tejido conjuntivo circundante. Así pues, se podría hablar de una activación enzimática puesto que se encontraron entre estas células epiteliales, tanto in vivo como in vitro, incrementos importantes de la glucosa-6-fosfato deshidrogenasa. Para este autor, los fenómenos que inducen el crecimiento epitelial son similares a los que ocurren en otros epitelios estimulados por la inflamación del conjuntivo que los soporta, que pasa por un cambio en su metabolismo y utilización del shunt de la hexosa-monofosfato. La especial morfología y disposición de los quistes radiculares sería la consecuencia de la peculiar localización anatómica de los mismos.

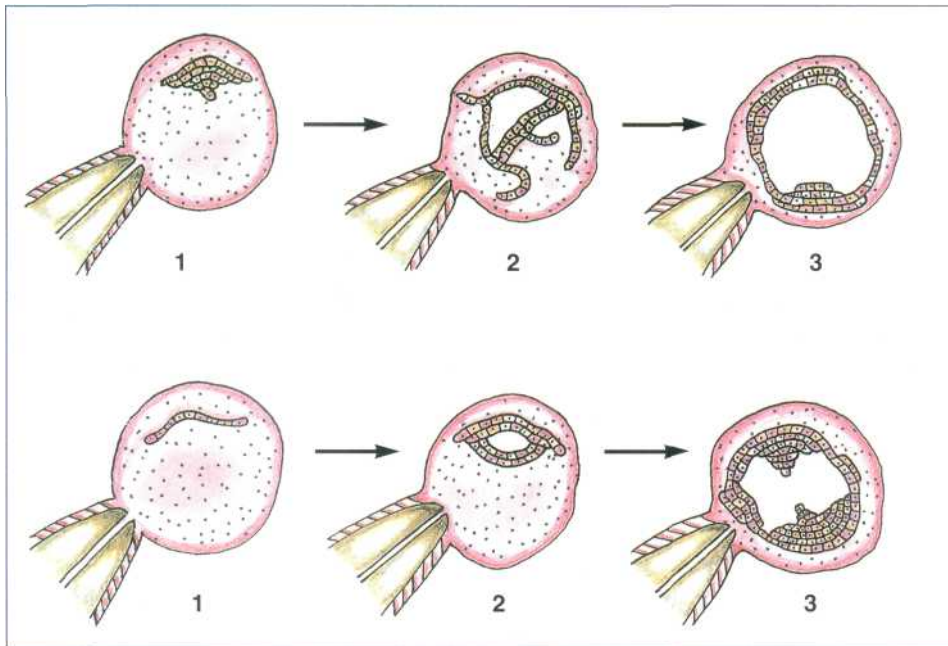
Con el paso del tiempo la teoría inmunológica se va imponiendo de tal forma que según algunos autores el desarrollo y organización de los quistes radiculares está regulado por una serie de reacciones inmunológicas. Además de las clásicas teorías de cavitación intraepitelial y crecimiento a partir de microabscesos, existe una serie de fenómenos como son la presencia de abundan-



**Figura 25.14.** Granuloma periapical de 1.1 y 1.2 tratado con endodoncia.

tes células inmunocompetentes, inmunoglobulinas, reacciones antigénicas y citotoxicidad, que apoyan la teoría autoinmune. Esta teoría se vería apoyada, según estos autores por la presencia, en más del 75% de los casos estudiados de una discontinuidad en el epitelio de recubrimiento del quiste.

Las investigaciones de los últimos años sobre la patogenia de las lesiones periapicales, reflejan un papel importante de la inmunidad celular, con especial referencia a los linfocitos T y en concreto a las subpoblaciones de los mismos. Los linfocitos TH (helper) predominan en las lesiones agudas, mientras que los TS (supresores) predominan en las formas crónicas, conclusión a la que llegaron tras inducir diversas lesiones periapicales en animales de experimentación. Algunos autores encontraron un mayor predominio de los TS en aquellos infiltrados focales intragranulomatosos con proliferación epitelial y formación de microabscesos. De estas investigaciones se desprende que un cambio en la composición del infiltrado inflamatorio, indicativo del estado inmunitario del huésped, podría condicionar el paso de un granuloma a



**Figura 25.15.** Teoría de la cavitación intraepitelial en la formación de los quistes radiculares.

un quiste radicular. Sin embargo, analizando los diversos índices de células TH y TS integrantes de granulomas y quistes esta teoría no parece estar completamente esclarecida. Así, unos autores encontraron un índice similar, otros hallaron un ligero predominio (no significativamente estadístico) de los inductores en los quistes y otros, en cambio, un predominio de los supresores.

Entre las diversas teorías sobre el desarrollo y crecimiento de los quistes radiculares podemos describir:

#### - Teoría de la cavitación intraepitelial

Una vez establecido el estímulo proliferativo para las células epiteliales, se producen unos acúmulos o conglomerados de estas células de forma que las más lejanas al tejido conjuntivo que las nutre quedan sin vascularización y sufren una degeneración y necrosis. Una vez iniciada esta zona degenerativa central el quiste va creciendo por la exfoliación sucesiva de los elementos celulares que alcanzan el centro del mismo. La exudación de macromoléculas al interior del quiste aumenta la presión osmótica del contenido líquido, con incremento del tamaño por aumento de la presión intraquística, liberación de más moléculas y perpetuación del proceso. Esta teoría de formación de quistes se denomina "teoría del desarrollo quístico intraepitelial" (figura 25.15).

#### - Teoría de la formación de microabscesos

Al contrario de la anterior, el origen de la formación del quiste estaría en la degeneración del tejido conjuntivo, de tal forma que la formación de un microabsceso en el núcleo del granuloma, en presencia de células epiteliales estimuladas, conllevaría el crecimiento de éstas en un intento de revestir o tapizar la cavidad ori-

ginada. Este proceso podría originarse en uno o varios focos del granuloma que irían confluyendo hasta formar una verdadera cavidad quística completamente revestida. En este caso, se pueden observar quistes en formación cuyo revestimiento no es completo puesto que no se ha podido completar todavía. Es la denominada "Teoría del desarrollo quístico intraepitelial y extraepitelial simultáneo" (figura 25.16).

#### - Teoría de la colonización epitelial

Se corresponde con el tercer tipo descrito por Horch en el que a partir de un absceso periapical fistulizado a la cavidad bucal, se produce una epitelización del tracto fistuloso que alcanza el granuloma. Una vez que se cierra la comunicación, las células epiteliales ya han colonizado todo el absceso epitelizándolo y dando lugar a un quiste radicular (figura 25.17).

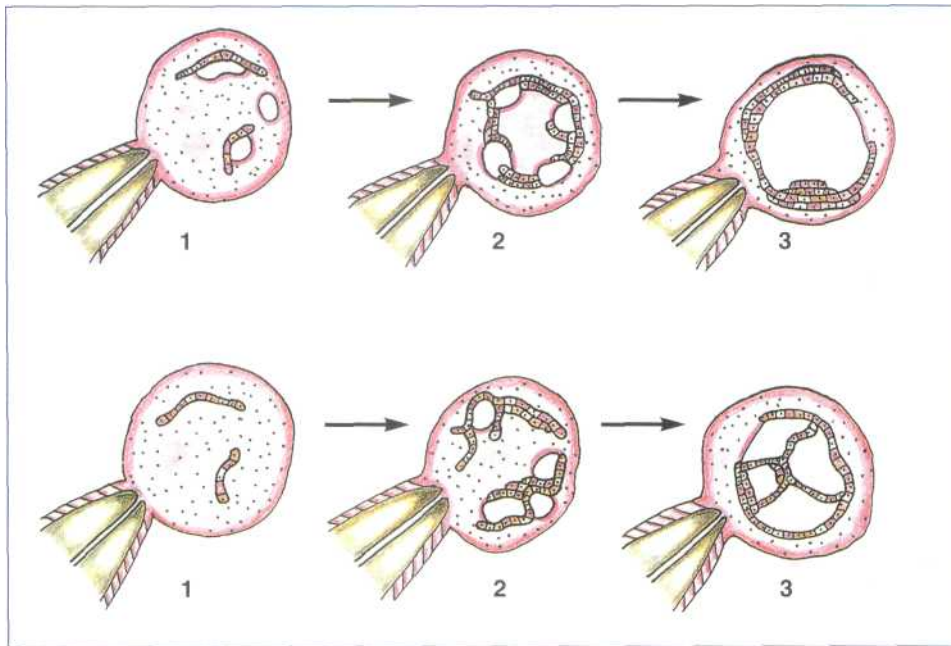
#### 25.2.3.3. Incidencia

Como sucede para las lesiones periapicales consideradas globalmente, las diferentes series estudiadas presentan una notable diversidad de resultados. No obstante, para el caso concreto de los quistes radiculares deberían únicamente tenerse en cuenta aquellas revisiones que provengan de su exéresis quirúrgica puesto que en ellas siempre hay la confirmación anatomopatológica.

Según Browne, los quistes radiculares se encuentran distribuidos topográficamente de la siguiente forma: en maxilar superior 75% (incisivos 62%, caninos 7%, premolares 20% y molares 11%), y mandíbula 25% (incisivos 16%, caninos 3%, premolares 34% y molares 48%).

Para la mayoría de autores, los quistes radiculares (quistes





**Figura 25.16.** Teoría de la formación de microabscesos en la formación de los quistes radiculares.

odontogénicos inflamatorios asociados con el área apical de un diente no vital) representan entre el 65 y el 80% de los quistes odontogénicos diagnosticados por examen microscópico. Browne destaca que las lesiones periapicales representan aproximadamente el 24% de todas las biopsias examinadas por el anatomopatólogo provenientes de su departamento.

Como muestra representativa de la actividad asistencial de un servicio de Cirugía Bucal, podemos tomar la experiencia del Máster de Cirugía e Implantología Bucal de la Universidad de Barcelona, durante un período de 3 años, concretamente de 1992 a 1995, tal como se expone en el trabajo de Brescó y cols.; en éste se analizan las particularidades de 132 pacientes que presentaban un quiste radicular diagnosticado clínica, radiológica e histológicamente.

De estos pacientes, 93 eran mujeres (70,5%) y 39 eran varones (29,5%); el rango de edad estaba comprendido entre 15 y 72 años, con una media de 34,7 años.

Los dientes que no tenían la posibilidad de ser conservados, ya fuera por la reabsorción de más de un tercio de la raíz, enfermedad periodontal grave, imposibilidad de obtener una restauración correcta, pérdida completa de una de las corticales, o porque el paciente no aceptó otro tipo de tratamiento, fueron extraídos y simultáneamente se realizó la exéresis del quiste radicular.

Los demás pacientes fueron sometidos a cirugía periapical, y se efectuaron el legrado apical, la apicectomía y la obturación retrógrada; en todos los casos se practicó un estudio histológico de las lesiones quísticas.

El maxilar superior fue el que presentó una mayor incidencia de lesiones quísticas radiculares, con 101 casos (76,5%); el

grupo de dientes más afectado fue el de los incisivos laterales superiores (34,1%). En la tabla 25.5 mostramos los porcentajes de afectación para cada maxilar y para cada grupo dentario.

Los pacientes que recibieron tratamiento de cirugía periapical fueron 104 (78,7%); a los 28 restantes (21,3%) se les efectuó la exodoncia y la exéresis del quiste.

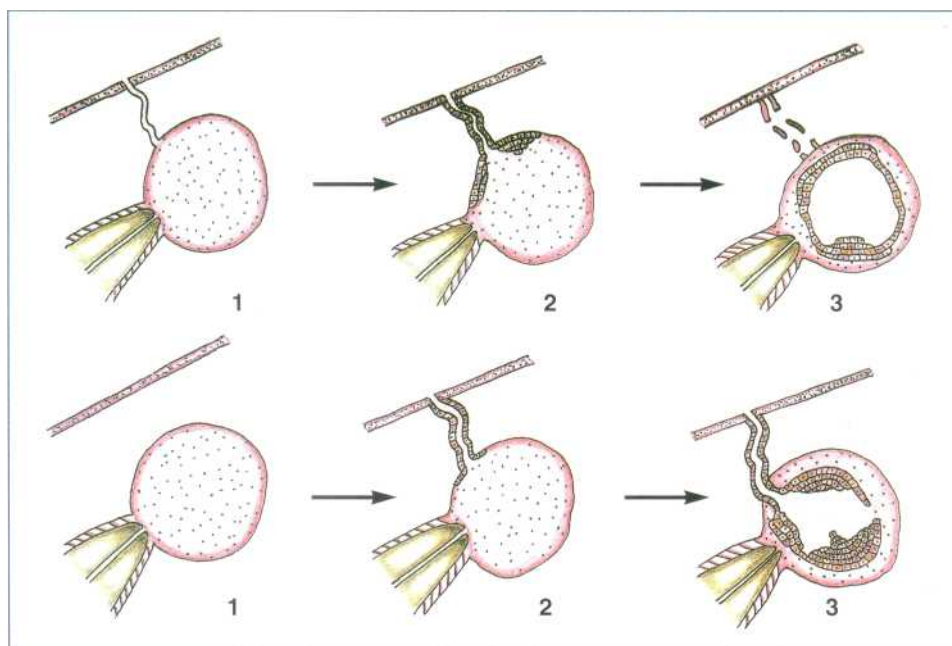
En el grupo de pacientes a los que se les practicó cirugía periapical, se observó -en el momento de la intervención- la afectación de alguna de las corticales en 41 casos (39,4%), comunicación con el seno maxilar en 6 de ellos (5,8%) y con las fosas nasales en 3 ocasiones (2,9%).

El tamaño de las lesiones estaba comprendido entre 10 y 37mm, con una media de 19,7mm.

#### 25.2.3.4. Clínica

Se trata de un proceso asintomático, salvo cuando la lesión es de gran tamaño y da signos externos como deformación ósea, desplazamiento radicular y coronal, movilidad dentaria, etc. La sintomatología puede ser más evidente en relación con la infección aguda del quiste, con la cual aparecerá dolor a la percusión horizontal y vertical del diente, dolor al contacto oclusal con el antagonista o fistula mucosa. El paciente suele relatar antecedentes de pulpitis aguda, obturación del conducto radicular, caries profunda o restauración estética o protésica, etc., todos ellos condicionantes de muerte pulpar, lo que es una constante en este tipo de quistes odontogénicos.

Las manifestaciones clínicas de las lesiones periapicales dependen fundamentalmente de la fase en la que se encuentren. Así las lesiones infectadas (o en fase aguda) ocasionarán una sinto-



**Figura 25.17.** Teoría de la colonización epitelial en la formación de los quistes radicales.

matología clara y abundante, mientras que las crónicas permanecerán prácticamente asintomáticas. Y esto independientemente de si estamos frente a un granuloma o un quiste radicular. En la tabla 25.6 se resumen algunos de los principales signos y síntomas que pueden ayudarnos en el diagnóstico clínico de las lesiones periapicales.

Raramente han sido descritas alteraciones sistémicas por la presencia de una lesión periapical como es la alteración de la velocidad de sedimentación globular, o la elevación de las inmunoglobulinas séricas (IgA, IgG e IgM) y la actividad de complemento, cuyo incremento descendió tras el tratamiento endodónico y la cirugía periapical.

La segunda variable que puede condicionar la presencia de sintomatología es el tamaño. Existe una relación directa entre el tamaño de la lesión y la presencia de síntomas. De igual forma que existe una relación directa entre el tamaño y la probabilidad de encontrarnos con un quiste. Para algunos autores, a partir de los 2 cm. de tamaño de la lesión periapical la probabilidad de encontrarnos con un quiste alcanza el 100%. Esta relación directa entre el tamaño y la presencia de un quiste es compartida por algunas series de lesiones periapicales analizadas por diversos autores.

#### 25.2.3.5. Radiología

Su imagen radiográfica corresponde a una zona de rarefacción ósea más o menos circunscrita de contorno nítido, fondo radiotransparente y generalmente ovalada, que envuelve el ápice. Puede estar rodeada de una línea radioopaca continua, que indica la existencia de un hueso esclerótico y que objetiva además la existencia de una membrana quística -que Pasler llama "ribete corti-

calizado"-, en general redondeada o más o menos oval. Sin embargo, ni el tamaño ni la forma indican de una manera clara la presencia de un quiste. La lámina dura no está conservada. Por esta razón se han estudiado sistemas de diagnóstico no quirúrgico para su diferenciación con otras lesiones periapicales, como la inyección de un medio de contraste a través del conducto radicular o directamente por punción de la cortical externa, como son la Urografina® al 60% (Forsberg y Hagglund publican un acierto del 100%) o Hypaque 50 Sodium® (solución acuosa de un derivado del diatrizoato de sodio que contiene un 60% de yodo), pero en otro estudio, Cunningham y Penick no encontraron ninguna relación entre imagen radiológica e histología para hacer un diagnóstico diferencial, salvo para imágenes de un diámetro mayor de 5mm, en las que se da mayor posibilidad de aciertos.

No obstante en la actualidad siguen aplicándose los siguientes criterios radiológicos para diferenciar un quiste de un granuloma (figura 25.18):

- Zona radiotransparente bien delimitada: Los bordes del granuloma no están definidos con tanta perfección y la porción central es algo más radioopaca que la del quiste.

- Dimensiones mayores que un granuloma, es decir más de 5-7 mm. Un granuloma rara vez excede de 1 cm. de diámetro. La-londe dio una aproximación del 100% de éxito con un límite más generoso: 200 mm<sup>2</sup> o un diámetro de 14,5 mm. Mortensen en lesiones de 5 mm o más obtiene un éxito de presunción radiológica del 48% para los quistes y de un 81% para los granulomas. Stockdale en lesiones de dimensiones mayores y menores de 5 mm., refiere un porcentaje de éxitos de un 41% y 81,4% respectivamente; estos datos hacen pensar que la imagen radiológica de los gra-

MAXILAR SUPERIOR	Nº CASOS	PORCENTAJE
Incisivos centrales	10	7,6%
Incisivos laterales	45 9	34,1%
Caninos	24	6,8%
Premolares	13	18,2%
Molares		9,8%
<b>Total</b>	<b>101</b>	<b>76,5%</b>
MAXILAR INFERIOR	Nº CASOS	PORCENTAJE
Incisivos centrales	6	4,5%
Incisivos laterales	4 3	3,0%
Caninos	11	2,3%
Premolares	7	8,4%
Molares		5,3%
<b>Total</b>	<b>31</b>	<b>23,5%</b>

**Tabla 25.5.** Distribución de los quistes radicales por grupos dentarios de cada maxilar.

	Absceso apical	Granuloma	Quiste
Dolor espontáneo	Sí	Muy raro	Raro
Palpación ósea	Dolorosa	Poco molesta	Molesta
Abombamiento de la cortical ósea	Muy frecuente	En ocasiones	Frecuente
Sintomatología de tipo general	Posible	No	No
Dolor en el diente a la percusión	Intenso	Raro	Raro
Vitalidad pulpar	Negativa	Negativa	Negativa
Afectación de los dientes vecinos	Posible	No	Rara
Fístula mucosa	Frecuente	A veces	A veces

**Tabla 25.6.** Criterios clínicos para el diagnóstico diferencial de las lesiones periapicales.

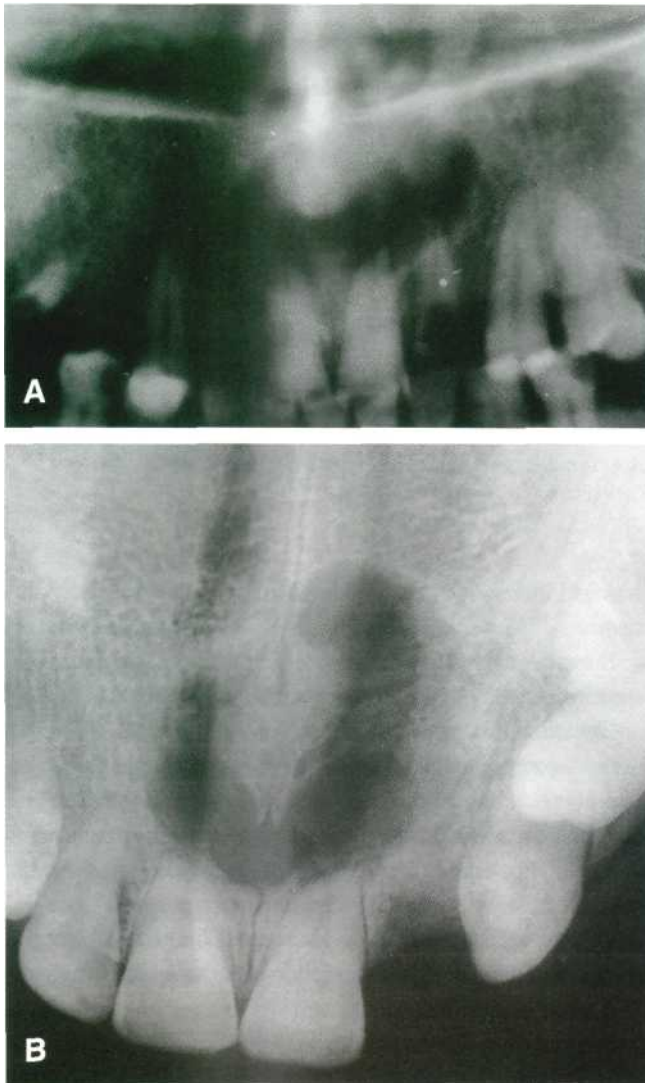
nulomas es más constante, en cuanto a dimensiones, que la de los quistes. De forma pragmática, algunos autores fijan un límite de 10 mm. de diámetro.

- Puede abarcar más de un ápice; el granuloma muy raramente.
- El quiste suele estar rodeado de una zona lineal radioopaca, que es debida a la remineralización posterior a la descalcificación del medio ácido inflamatorio. También pueden presentar esta línea de condensación ósea algunos granulomas.

Kizil y Energin establecieron este grado de exactitud entre el diagnóstico radiográfico e histopatológico en un 66%. A pesar de que la dificultad en el diagnóstico diferencial radiológico

es manifestada por muchos autores, podemos establecer una serie de directrices para orientarlo. En la tabla 25.7 se resumen los principales matices radiográficos que diferencian los granulomas de los quistes, si bien hay que tener en cuenta que cuando éstos se encuentren en fase inflamatoria aguda, pueden perderse los bordes nítidos, homogéneos, con reacción osteoblástica periférica, debido a la infiltración y procesos de desintegración. Otro dato a tener en cuenta es que estas lesiones a pesar de que destruyen gran cantidad de hueso, pueden no manifestarse radiológicamente como intensas, puesto que raramente destruyen la cortical.





**Figura 25.18.** Imágenes radiográficas características de un quiste radicular. (A) Detalle de la ortopantomografía. (B) Radiografía oclusal.

### 25.2.3.6. Otros métodos diagnósticos

Además del diagnóstico clínico y radiográfico de las lesiones periapicales se han intentado otros métodos cuyos pobres resultados han sido muy cuestionados y por tanto abandonados. Así, Berrazueta en un trabajo de revisión describe algunos intentos para diferenciar los granulomas y los quistes mediante la inyección de material yodado a través del conducto radicular ya preparado. Tal procedimiento le permitió realizar un correcto diagnóstico casi en el 100% de los casos mediante las imágenes radiológicas regulares, de alta densidad y bordes suaves que le ofrecían los quistes en comparación con las imágenes irregulares, de bordes imprecisos y densidad variable que le ofrecían los granulomas. Estos resultados, aparentemente tan claros, fueron refutados unos años después.

	Granuloma	Quiste
Radiotransparencia	Ligera	Intensa
Forma de la lesión	No homogénea Abombada o elongada	Homogénea Esférica
Bordes de la lesión	Difuminados No nítidos	Nítidos con reacción osteoblástica
Tamaño	0-10 mm	> 10 mm
Desplazamiento de los dientes vecinos	No	En ocasiones

**Tabla 25.7.** Criterios radiológicos para el diagnóstico diferencial de las lesiones periapicales.

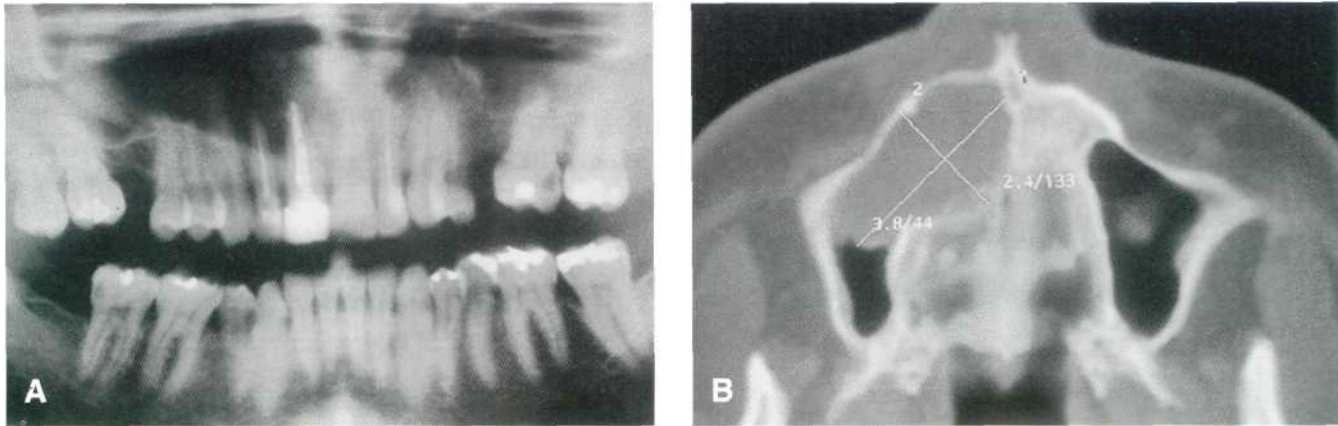
Tampoco tuvieron mucha repercusión, tal y como describe Berrazueta, los trabajos para diferenciar mediante el análisis del aspirado celular de estas lesiones la presencia de un granuloma o un quiste.

También se ha intentado el diagnóstico por estudio del contenido quístico extraído mediante punción; en este sentido, se empleó un método electroforético para diferenciar las proteínas presentes en los aspirados de las lesiones periapicales: los granulomas presentaban un patrón electroforético de albúmina de leve a moderado, mientras que los quistes lo presentaban mayor y más denso, así como otros patrones diferentes en zonas de globulinas.

En la actualidad la tendencia diagnóstica se sitúa en el análisis computado de los patrones de densidad y textura ósea, ayudados por análisis computado de la imagen (figura 25.19). Recientemente, ShROUT y cols, realizaron un estudio sobre 10 lesiones radiotransparentes situadas en la parte posterior de la mandíbula, cuyo diagnóstico visual era muy difícil, mientras que con la radiometría digitalizada fue factible su diferenciación en granuloma y quiste. A pesar de todos estos intentos diagnósticos, la única evidencia clara y definitiva respecto a las lesiones periapicales nos la proporciona el estudio anatomopatológico, con algunas puntualizaciones y peculiaridades que expondremos en el apartado siguiente.

### 25.2.3.7. Histopatología

El quiste radicular es una bolsa de epitelio escamoso estratificado de crecimiento lento, que tapiza una cavidad patológica localizada en el ápice del diente; su contenido de aspecto viscoso y amarillento está compuesto fundamentalmente por cristales de colesterol (característicos), células de descamación epitelial e infiltrado inflamatorio (linfocitos y plasmocitos). Rodeándolo, además de la capa de tejido conectivo, se encuentra una pared de hueso esclerosado que delimita bien la lesión (figura 25.20).



**Figura 25.19.** Quiste radicular. (A) Radiografía panorámica que muestra una zona radiotransparente en la región periapical del 1.1, que se extiende hasta la vecindad del seno maxilar derecho. (B) Tomografía computadorizada.

Todos los elementos celulares y estructurales descritos en los granulomas pueden observarse también en los quistes. Por definición, un quiste es una cavidad con un contenido líquido y/o celular tapizada por un epitelio. Por tanto la descripción histopatológica de un quiste radicular constaría de una cápsula fibrosa externa -con un mayor o menor componente inflamatorio- que normalmente es de tipo crónico, y una cavidad interna con un material líquido (seroso, serohemático o purulento) recubierta por un epitelio escamoso, generalmente no queratinizado que presenta pocas capas (figura 25.21). Muy raramente ha sido descrito un granuloma periapical con un recubrimiento total externo de un epitelio, que demostró ser escamoso en su mayor parte pero con zonas de metaplasia (epitelio columnar ciliado).

El punto en el cual un granuloma con presencia de restos epiteliales es considerado como un quiste, varía de unos observadores a otros. Así, Berrazueta y cols, en un estudio sobre 56 lesiones periapicales consideraron como quiste cualquier granuloma que presentara restos epiteliales. Quizás por eso el 67% de sus casos fueron calificados como quistes, cifras muy superiores a las de otros autores. Kizil y cols., al analizar 108 lesiones periapicales, indicaron que el 53,7% fueron granulomas, el 25,9% quistes y un 16,7% lo que estos autores denominaron "formaciones quísticas intragranulomatosas". Esta disparidad de criterios anatomopatológicos es importante para fijar el denominado "punto sin retorno". Es decir, habida cuenta que el granuloma es el paso intermedio hacia el quiste radicular, sería interesante poder determinar en qué momento una lesión periapical establecida, seguirá creciendo y por tanto será refractaria al tratamiento endodóncico convencional y subsidiaria de eliminación quirúrgica. A nuestro entender, este punto sin retorno vendría delimitado en el momento en el cual se establece la cavitación -o 2ª fase de crecimiento quístico-, y que se caracteriza por los fenómenos de exocitosis, exudación celular, trasudación de macromoléculas y li-

quidos al interior de la cavidad con crecimiento expansivo del mismo.

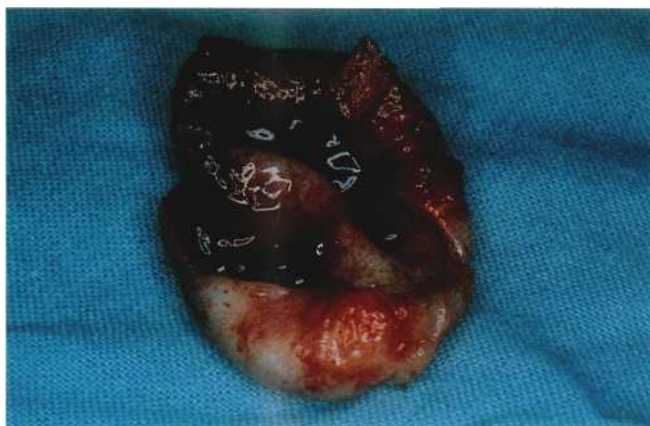
Roemer estableció en las lesiones periapicales la siguiente diferenciación:

- Granuloma simple.
- Granuloma epitelial (presencia de estructuras epiteliales). En esta entidad el epitelio no está organizado, representando una forma de transición entre el granuloma simple y el quiste radicular. Por esta razón se le conoce como quiste radicular incipiente, aunque es una denominación ciertamente incorrecta, ya que no existe aún una cavidad bien delimitada
- Quiste radicular (epitelio escamoso estratificado, a menudo queratinizado, formando una cavidad).

Estas entidades son una secuencia en el origen del quiste radicular, con la salvedad de que en todos los casos o estadios se comprueba la presencia de células epiteliales (restos epiteliales de Malassez), ya sea en actividad o en estado de reposo. Priebe demostró la existencia de tejido epitelial en el 55% de las lesiones periapicales de origen inflamatorio. No obstante, suelen existir dudas en cuanto a estos diagnósticos por los propios anatomopatólogos; la proporción de ellos variará mucho según la concepción que se tenga de cada entidad. Berrazueta, en un estudio de 56 lesiones procedentes de cirugía, encontró una relación granuloma simple/granuloma epitelial/quiste radicular de 2/1/5.5.

El epitelio está siempre presente aunque su entrada en actividad depende de la acción de estímulos irritativos persistentes -actividad microbiana, alteraciones inflamatorias, modificación del pH, alteraciones vasculares, etc., fenómenos que se dan en el interior de un granuloma de forma permanente.

La formación de un quiste parte, pues, de un estímulo inflamatorio primario, ya sea químico, bacteriológico, tóxico o inmunológico. Estimuladas por la inflamación, las células epiteliales que se mantenían inertes en la membrana epitelial proliferan acti-



**Figura 25.20.** Aspecto macroscópico de un quiste radicular.



**Figura 25.21.** Imagen histológica de un quiste radicular. Se aprecia el tejido fibroso que forma la cápsula quística y el epitelio que delimita la luz de la cavidad quística (hematoxilina-eosina x 40).

vamente. Para Bhaskar, serían los linfocitos quienes estimularían la entrada en actividad de los restos epiteliales.

Las mitosis tienen lugar en la capa basal de las células de forma desordenada, pero tendiendo a formar anillos; así, se van produciendo cada vez más capas de células escamosas y finalmente las células centrales de esta masa epitelial mueren, porque se han alejado demasiado del tejido conectivo que las nutría, entrando en un proceso de necrosis por licuefacción; posteriormente crece debido al juego de presiones hidrostática y coloidsmótica que se originan entre el interior y el exterior del quiste, teniendo en cuenta que se trata de una membrana semipermeable (la pared quística sólo es permeable en un sentido: del exterior del quiste hacia su interior pero no viceversa). El conjunto queda englobado por la cápsula fibrosa, la zona en contacto con el diente queda tapizada por una capa epitelial más o menos delgada.

Nadal Valldaura divide el posible paso de granuloma con proliferación epitelial a quiste en dos fases:

#### - 1ª Fase o de formación

Consistente en la formación de una microcavidad rodeada de epitelio en el interior de un granuloma, sólo evidenciable microscópicamente. Las causas que conducen a su aparición son:

- Degeneración graso-colesterínica. Es frecuente en los granulomas de larga evolución. Los histiocitos se cargan de grasa, recibiendo el nombre de células espumosas, las cuales adoptan una disposición poliédrica "en panal de abejas". Al disgregarse, estas células liberan su contenido, y se forma una mezcla graso-lipoi-colesterínica que queda recubierta por el epitelio.
- Alteraciones intraepiteliales. Las modificaciones inflamatorias y vasculares inducen la espongirosis intraepitelial, lo que conduce a la formación de una zona sin células en el espesor del epitelio, quedando formada una microcavidad intraepitelial.
- Necrosis. Esta puede ser debida a: a) licuefacción del tejido

granulomatoso englobado en los anillos epiteliales, a consecuencia de fenómenos degenerativos; b) la evolución flogística produce necrosis en sectores del tejido de granulación. En ambos casos se formará una microcavidad intraepitelial.

- Hemorragias. Las microhemorragias intragranulomatosas son frecuentes y dan lugar a zonas de disgregación tisular o necrosis que quedarán rodeadas de epitelio.

Analizando los mecanismos descritos, vemos que el epitelio intragranulomatoso actúa de forma pasiva y el quiste aparece como consecuencia de zonas degeneradas o licuadas que forman microcavidades.

#### - 2ª Fase o de crecimiento

Se produce la expansión de la microcavidad intragranulomatosa rodeada de epitelio, favorecida por los siguientes factores:

- Exocitosis. Paso de elementos celulares migratorios que atraviesan el epitelio.
- Desprendimiento epitelial. Descamación de elementos celulares en contacto con la luz cavitaria.
- Trasudación. Por efecto de la exocitosis y el desprendimiento epitelial, se liberan macromoléculas que ocasionan un aumento de presión osmótica intracavitaria, con el subsiguiente trasvase de líquidos hacia ésta a través del epitelio.

- Acidez. El contenido intracavitario tiene pH ácido, que al difundirse disuelve los cristales de hidroxiapatita del hueso vecino, favoreciendo su expansión. Las sales fosfocálcicas disueltas re-cristalizan más periféricamente al llegar a zonas con pH neutro; esto da lugar a una imagen radiográfica de condensación ósea.

Cuando todos estos factores actúan de forma intensa y prolongada se inicia la evolución a quiste clínico.

Para O'Brien, la razón por la cual un quiste se vuelve mayor que otro es parcialmente desconocida, aunque remarca que los quistes periapicales, que se consideran infectados, no crecen tan-



to como, por ejemplo, los quistes foliculares, que no están infectados a menos que se produzca una contaminación.

Esta es la teoría clásica de la formación de un quiste. Actualmente en cuanto a la patogenia de los quistes, se introducen también criterios del campo de la inmunología, de forma que el desarrollo de la cavidad quística en el seno de un tejido en proliferación tiene una explicación en forma de reacción inmunológica celular. Esto incluye la presencia de células inmunocompetentes en el epitelio de la lesión periapical y de inmunocomplejos en el líquido de los quistes. Los restos epiteliales de Malassez activados pueden convertirse en antígenos o ser reconocidos como tales y provocar reacciones inmunológicas, convirtiéndose el epitelio en un tejido extraño.

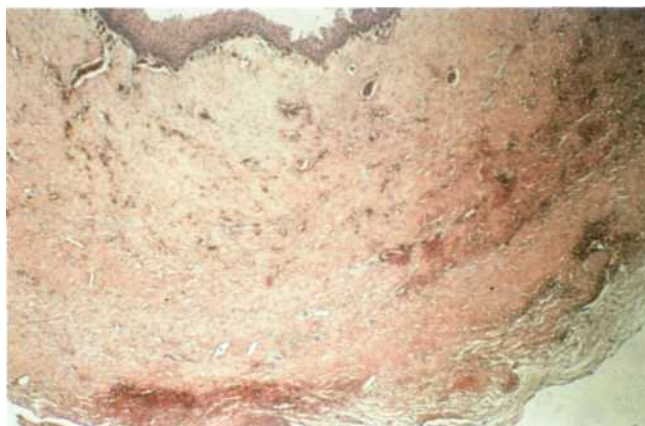
La participación de los inmunocomplejos en la patogenia de la reabsorción ósea también ha sido demostrada experimentalmente, con lo cual ya no sería sólo debida a un efecto de la hiperpresión sobre el hueso producida por el quiste lo que activaría los osteoclastos. Después de provocar la formación de anticuerpos contra los antígenos circulantes en animales de experimentación (gatos), se administraron dosis de carga del mismo antígeno a través del conducto radicular. De forma sorprendente, la radiología y la histología una semana después demostraron la presencia de reabsorción ósea; contrariamente, no se observaron cambios óseos en los gatos no inmunizados.

También se ha demostrado la participación de las prostaglandinas en la reabsorción ósea, ya que, al administrar inhibidores de la misma (por ejemplo indometacina), ésta disminuye. Como ya se nombró en el mecanismo patogénico del granuloma, la aparición de lesiones de diferente tamaño y de evolución más o menos aguda, depende del equilibrio entre los elementos lesivos y las defensas locales y generales del organismo.

Por otra parte, autores como Hoenig han demostrado la presencia de interleukinas 1 alfa y en menor proporción 1 beta en los tejidos de los quistes radiculares humanos, lo que explicaría los mecanismos de crecimiento del quiste y la reabsorción del hueso alveolar vecino.

El estudio histológico demuestra la presencia de una membrana quística (epitelio escamoso estratificado) revestida de tejido conectivo. El contenido intraquístico puede ser variable y predomina la presencia de restos necróticos, cristales de colesterol, etc. La membrana quística puede tener un grosor variable, desde muy fina hasta verdaderamente gruesa e hiperplásica y está rodeada por una pared de tejido de granulación (figura 25.22).

En algunos tratados clásicos se habla del colesteatoma para referirse a los quistes radiculares con una importante presencia de cristales de colesterol provenientes de la descomposición de las células histiocitarias espumosas o pseudoxantomatosas. Esto se advierte por un color amarillo intenso que revela la riqueza en cristales de colesterol. Este hecho no tiene ninguna importancia pronóstica.



**Figura 25.22.** Imagen histológica de un quiste radicular en la que se observa el epitelio y el tejido conectivo fibroso con infiltrado inflamatorio crónico.

#### 25.2.3.8. Diagnóstico de certeza

A pesar de todo lo dicho, está claro que el diagnóstico de certeza de cualquier lesión sólo lo da el estudio histológico; de aquí la necesidad de remitir al anatomopatólogo todas las muestras obtenidas, al realizar cirugía periapical. No obstante, actualmente se sigue intentando establecer esta diferenciación con métodos radiológicos más sofisticados, como la tomografía computadorizada o con la nueva metodología diagnóstica que establece la Resonancia Magnética, siendo decisivo a nuestro entender, cuando estas técnicas cuentan con un soporte informático e incorporan un sistema de medición de densidades (unidades Hounsfield).

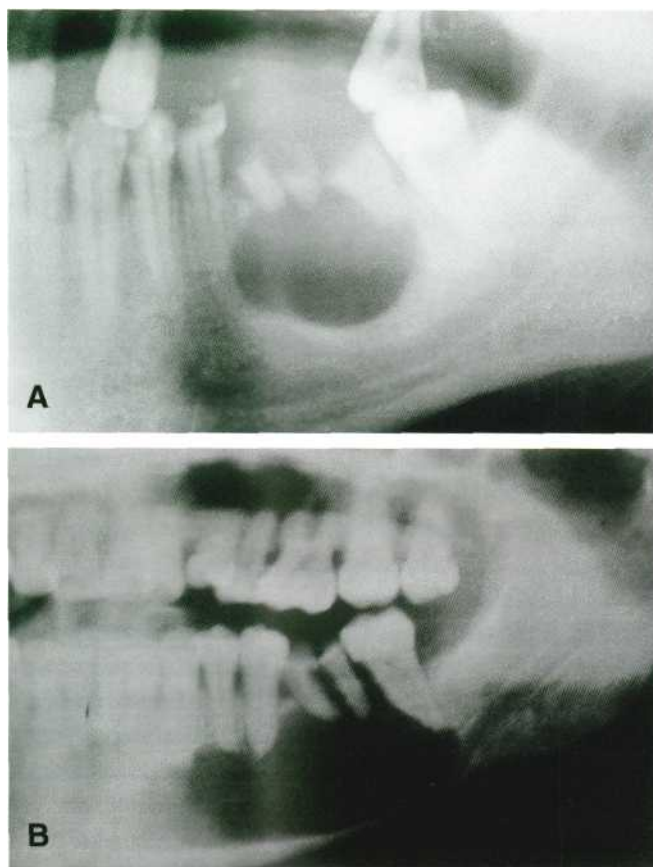
Se acepta pues la gran disparidad existente entre los diagnósticos radiográfico e histológico de granuloma frente a quiste. De hecho, para Tomich, el grado de exactitud del diagnóstico radiológico es tan sólo del 13%. La falta de esta diferenciación representa un problema en el tratamiento a realizar, si hacemos un tratamiento de conductos sin contemplar la posibilidad de realizar cirugía periapical; el éxito de este tratamiento dependerá a menudo de la naturaleza de la lesión.

Los quistes radiculares en fase de inflamación aguda pierden los bordes netos con la lámina de esclerosis típica y veremos unos límites más o menos borrosos e indefinidos por la extensión de la infiltración serosa y el predominio de los procesos de desintegración.

El diagnóstico diferencial entre granulomas apicales y quistes radiculares, también puede establecerse con otros parámetros no radiológicos:

- Maxilar afectado

Los quistes son más frecuentes en el maxilar superior, en una proporción variable, según los diferentes autores: 10/1 (Bhaskar), 5/1 (Stockdale), 3/2 (Mortensen).



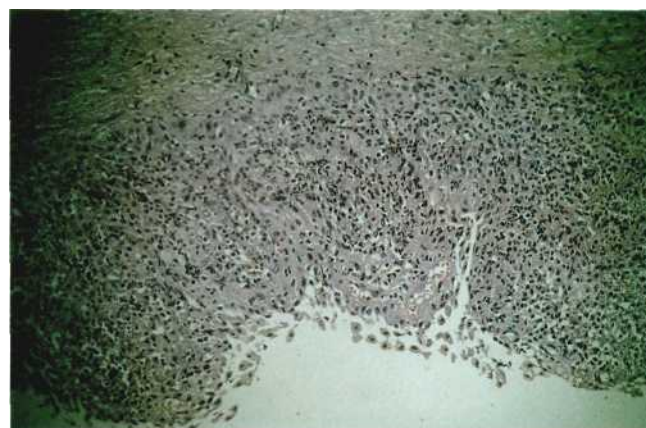**Figura 25.23.** Imágenes radiográficas sugestivas de quiste radicular que nos orientarán hacia el tratamiento quirúrgico (enucleación del quiste y extracción de los restos radiculares). (A) Quiste radicular de tamaño mediano. (B) Quiste radicular de grandes dimensiones que afecta el reborde mandibular.

#### - Diente implicado

Los estudios radiográficos ponen en evidencia que los dientes con más lesiones periapicales son el primer molar inferior y el segundo premolar superior. En los trabajos realizados sobre pacientes intervenidos quirúrgicamente, se comprueba que los dientes más afectados son los incisivos superiores, seguidos por el primer molar y el segundo molar inferior y por los incisivos superiores, seguidos por el primer molar y segundo molar inferior y por el resto de los incisivos.

#### 25.2.3.9. Tratamiento

Cuando se discute el tratamiento de las lesiones periapicales inflamatorias existe una premisa sobre la cual no parece existir duda alguna. Los granulomas son subsidiarios de un tratamiento endodóncico conservador y su resolución total se consigue en el 85-90% de los casos. Los quistes radiculares, por contra, deben ser eliminados quirúrgicamente. El problema, para llevar a la práctica esta premisa tan clara surge en el momento de diagnosticar (pre-

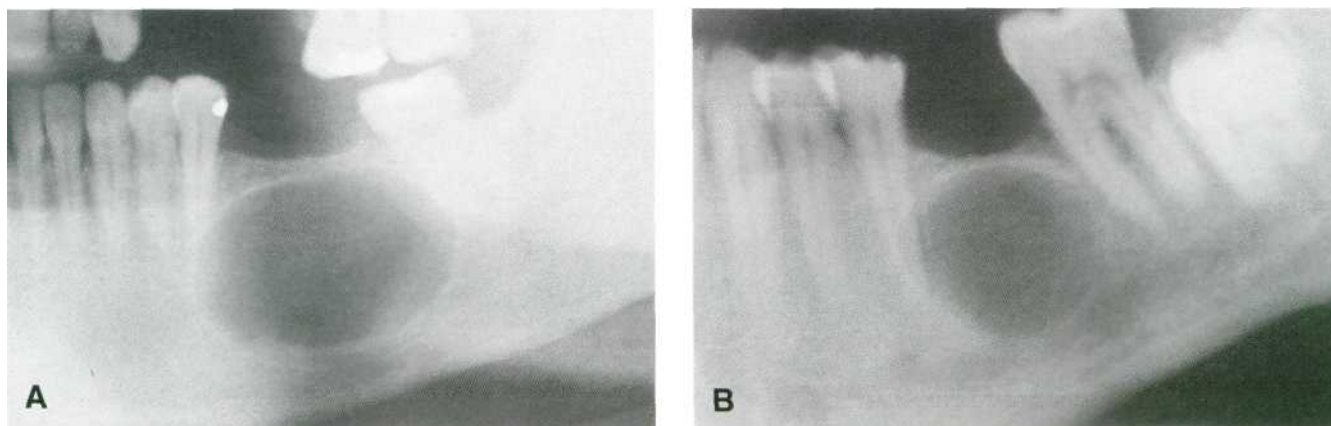


**Figura 25.24.** Imagen histológica de displasia en un quiste radicular, en la que se puede apreciar una pérdida de la orientación arquitectónica del epitelio, pleomorfismo, y núcleos voluminosos e hiper cromáticos.

viamente a la biopsia y estudio anatomopatológico) la naturaleza de la lesión periapical que intentamos tratar. Si observamos el índice de lesiones periapicales encontrado en las diversas series podremos concluir que en el 30-40% de los casos se corresponden con quistes. A su vez, de todas las lesiones radiotransparentes periapicales tratadas mediante endodoncia convencional, se consigue una resolución de las mismas en el 85-90% de los casos. Esto quiere decir que algunos quistes serían resueltos sin intervención quirúrgica. Así pues, la disputa respecto al tratamiento de las lesiones periapicales no es más que la discusión respecto a si los quistes radiculares se resuelven o no sin cirugía.

Una segunda controversia surge respecto a los criterios para definir el quiste radicular. En base a la dificultad diagnóstica existen dos tendencias claramente diferenciadas en la actitud terapéutica. La postura conservadora argumenta su decisión de tratamiento no quirúrgico en la resolución de las lesiones quísticas. Esta postura conservadora y expectante recomienda la revisión de la lesión tratada de uno a tres meses después y si no disminuye el tamaño, o aumenta, pasar a tratamiento quirúrgico. Mediante esta actitud se conseguiría resolver un importante número de lesiones periapicales y se evitarían los inconvenientes de una cirugía periapical.

Desde el punto de vista quirúrgico, frente a toda lesión periapical radiotransparente sugestiva de quiste radicular, el mejor tratamiento es la enucleación (figura 25.23). Entre los argumentos a favor del tratamiento quirúrgico está la impotencia, por parte del profesional, para diagnosticar estas lesiones de otra manera. Además, con la eliminación quirúrgica del quiste y estudio anatomopatológico se evita la posibilidad, bien documentada de aparición de signos degenerativos o de atipia en las células epiteliales del quiste (figura 25.24). En este sentido, Schneider encontró signos de displasia epitelial en 34 de los 100 casos de quistes radiculares estudiados, y en uno de ellos estableció el diagnóstico de carcinoma de células escamosas. Simon y Jensen describieron la



**Figura 25.25.** Quiste residual. (A) Detalle de una ortopantomografía que nos muestra una imagen radiográfica característica de un quiste residual. (B) Quiste residual en la zona del 3.6.

presencia de unas proliferaciones epiteliales en la pared de un quiste radicular que simulaban la apariencia de un tumor odontogénico escamoso, e indicaron que con el suyo, fueron 10 los casos similares publicados.

Como alternativa de tratamiento, se ha sugerido también la inyección de una sustancia esclerosante como el ácido tricloroacético o el oleato de monoetanolamina (utilizado para esclerosar venas varicosas) sosteniendo que en 24 horas desaparece el epitelio quístico (Módico). Todo esto debe ser rechazado completamente, puesto que siempre tendremos la duda de si hemos actuado sobre un quiste verdadero y no sobre un tumor, lo cual puede ser altamente erróneo y punible. La anatomía patológica es fundamental en las lesiones periapicales, puesto que a veces -bien es cierto que de forma muy poco frecuente- se han diagnosticado tumores malignos que habían sido considerados previamente quistes radiculares.

#### 25.2.3.10. Pronóstico

El pronóstico dependerá de la magnitud de la lesión, el tiempo de evolución, y la destrucción ósea de las corticales externa e interna; todas estas condiciones darán lugar a diferentes tratamientos, conservadores o quirúrgicos. El tratamiento conservador, en la actualidad, tiende a practicarse con hidróxido calcico según la escuela americana, mientras que el quirúrgico se basará en la apicectomía, exéresis del quiste y legrado apical, y obturación retrógrada -fases que conforman la llamada cirugía periapical- tras haberse completado previamente el tratamiento endodóncico.

#### 25.2.3.11. Evolución

El seguimiento clínico del caso determinará ulteriores tratamientos. Por lo general, los autores recomiendan un periodo de seguimiento de 6 meses postendodoncia y, si persiste el tamaño de la lesión y/o la sintomatología, se procederá a la cirugía periapical.

#### 25.2.3.12. Malignización

Los quistes radiculares pueden presentar metaplasias, consistentes en la formación de un epitelio ciliar, hecho que no muestran otros quistes de los maxilares; Antoh y cols, indicaron que dicha metaplasia es un proceso adaptativo funcional a la agresión infecciosa local. También se ha descrito el hallazgo de células claras vacuoladas en el epitelio de los quistes radiculares, como resultado de un cambio metaplásico del epitelio.

Entre otros datos anatomopatológicos aportados por García-Pola y Bagan, en su estudio sobre 467 quistes inflamatorios, destaca la presencia de fenómenos de metaplasia (presencia entre las células epiteliales de células mucosas caliciformes y células ciliadas).

Timosca y cols., en un estudio de 4.172 quistes de los maxilares, demostraron que los quistes odontogénicos -y entre ellos los radiculares- presentaban un riesgo de malignización global del 0,12% (entre quistes con epitelio estratificado queratinizado y no queratinizado juntos), pero si se analizaban éstos por separado, el riesgo de malignización para ambos tipos variaba ostensiblemente: 0,077% para los que poseían epitelio no queratinizado, y 0,65% para los que sí.

Estos datos confirman el hecho de que existe una predisposición de transformación maligna de los quistes con epitelio queratinizado, muy en especial si están expuestos a una infección crónica.

La edad de presentación de transformaciones malignas se sitúa entre 32 y 73 años, con una media de 52 años; se produce con más frecuencia en el sexo masculino, con una predominancia de 3/2, y son más frecuentes en el maxilar superior que no en el inferior, asimismo con una proporción de 3/2.

El criterio para establecer el diagnóstico de transformación maligna de un quiste radicular es contar con la información histológica de un quiste previo, y la posterior constatación de una dege-



neración neoplásica; ello evita la posible confusión con un carcinoma intraóseo primitivo.

A diferencia de los carcinomas intraóseos primitivos, que producen metástasis con mucha frecuencia y cuyo porcentaje de supervivencia es muy reducido, en el caso de la transformación maligna de un quiste radicular, el curso evolutivo y el pronóstico son más favorables y raramente ocasionan metástasis.

#### 25.2.4. QUISTE RESIDUAL

Estadísticamente, según Bhaskar, supone el 3,6% de las lesiones periapicales. Se trata de un quiste radicular que se ha eliminado de forma incompleta y luego el tejido epitelial residual prolifera perpetuándose; otra posible causa es haber dejado el quiste al hacer la extracción dentaria por no legar el fondo del alvéolo.

Se observa más a partir de la 5ª década de la vida y está en relación con una deficiente calidad asistencial, viéndose más en estratos socioeconómicos bajos. Es más frecuente en el maxilar superior. Radiográficamente veremos una radiotransparencia solitaria en una área edéntula, redondeada o elíptica, con márgenes bien definidos con esclerosis limitante (figura 25.25). Tiene las mismas características histológicas y radiológicas que se encuentran en el quiste apical, con muy escasas células inflamatorias (figura 25.26).

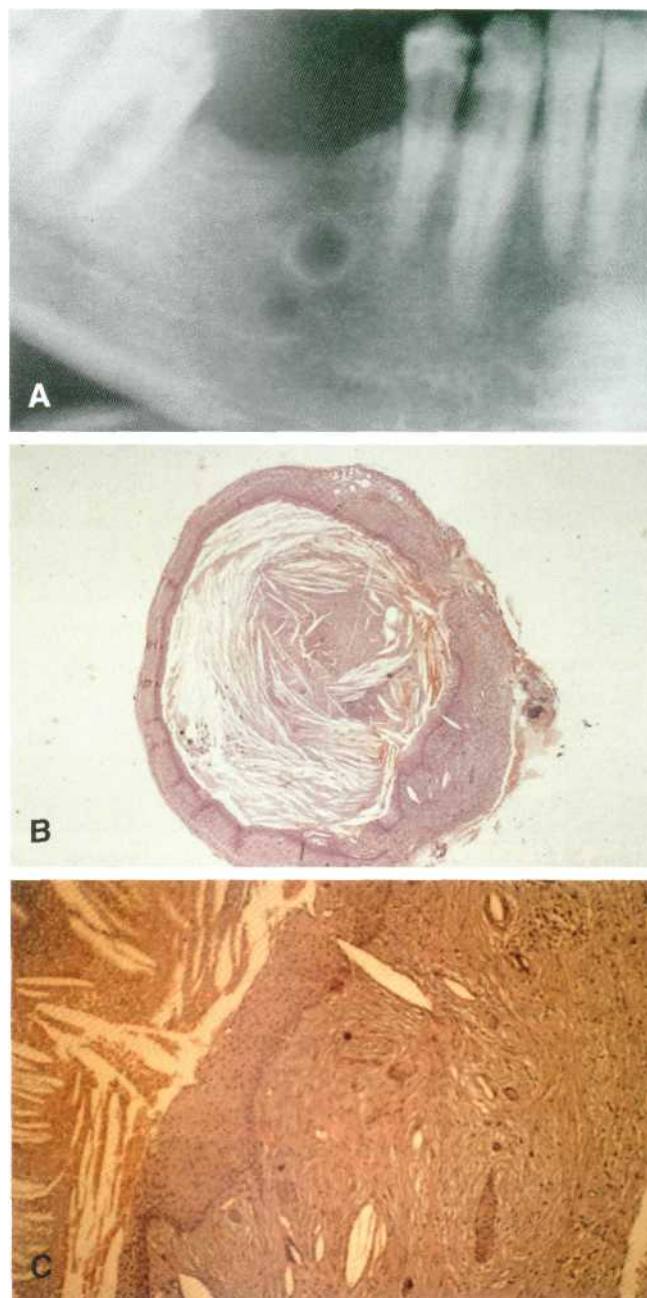
La existencia de quistes residuales sena una evidencia en contra de los investigadores que proclaman la desaparición de los quistes sólo con tratamiento conservador, ya que, según ellos, una vez anulada la causa irritante desaparece el quiste; así pues, extraído el diente causante no habría lugar a que siguiera perpetuándose el quiste o se desarrollase a partir de restos epiteliales de un legado quístico incompleto. Por este motivo, algunos endodoncistas preconizan no limitar la instrumentación al conducto radicular, sino que sobreinstrumentan y sobreobturán con diversas pastas, preferentemente de hidróxido calcico. Su tratamiento será la exéresis quirúrgica por diferentes técnicas según el tamaño y localización.

### 25.3. LESIONES PERIAPICALES NO INFLAMATORIAS

#### 25.3.1. QUISTE PERIODONTAL LATERAL

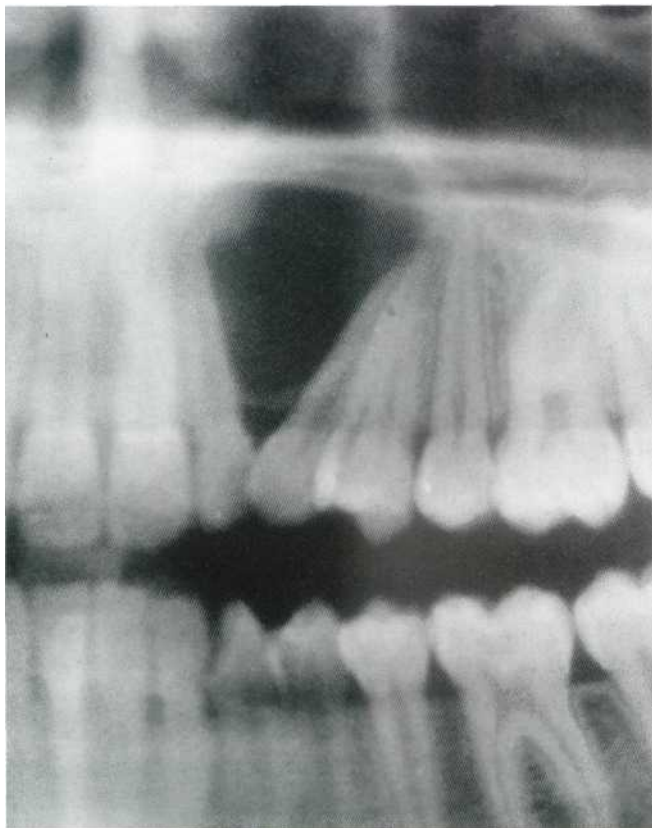
Tanto el granuloma periapical como el quiste radicular suelen encontrarse en el área apical debido a la localización del foramen apical y de los foramina de los conductos, pero a veces pueden formarse en la superficie lateral del tercio apical de la raíz si hay conductos accesorios. En estos casos, se les conoce como un granuloma lateral y quiste radicular lateral.

El quiste periodontal lateral es una entidad muy poco frecuente que hasta hace unos años se relacionaba con anomalías del desarrollo aunque actualmente se considera de origen odontogénico, y en la que existe una lesión quística del periodonto lateral, no en la zona apical.



**Figura 25.26.** Quiste residual. (A) Ortopantomografía en la que se aprecia una lesión osteolítica radiotransparente, redondeada, de bordes nítidos y esclerosos, en la vecindad del foramen mentoniano. (B) Imagen de la preparación histológica (hematoxilina-eosina x 10): se observa el epitelio y la abundancia de cristales de colesterol en el interior de la cavidad quística. (C) Mayor detalle, 40 aumentos, de la preparación, mostrando la cápsula fibrosa, el epitelio y el interior de la cavidad.

Puede aparecer a cualquier edad y sin predilección racial o sexual. Predomina en la mandíbula, especialmente en la región premolar y canina, y es casi siempre un hallazgo radiológico casual.



**Figura 25.27.** Quiste periodontal lateral situado entre el incisivo lateral y canino superiores (Detalle de la ortopantomografía).

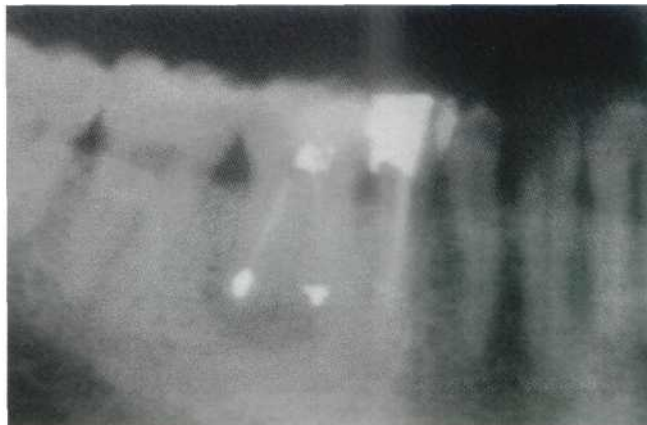Se presenta radiológicamente como una área radiotransparente unilocular, bien circunscrita lateralmente, en relación con la raíz de un diente vital. A menudo está rodeado por un borde de hueso esclerótico, y normalmente produce una divergencia de las raíces de los dientes implicados (figura 25.27).

El diente afectado es vital, ya que en este caso su etiología no tiene relación alguna con patología pulpar, por lo que no debemos desvitalizar el diente y sólo indicaremos la exéresis del quiste. Las características histológicas del quiste periodontal lateral son iguales a las del quiste radicular.

El quiste globulomaxilar es considerado actualmente como una variedad del quiste periodontal lateral situado entre el incisivo lateral y el canino superiores. Es importante diferenciar el quiste periodontal lateral del quiste radicular lateral, que es un quiste odontogénico inflamatorio que se desarrolla lateralmente en la raíz de un diente no vital con patología pulpar crónica.

### 25.3.2. CICATRIZ APICAL

Se encuentra en la región apical de los dientes que han recibido tratamiento endodóncico o cirugía periapical en el pasado. Debe introducirse en este capítulo sólo como diagnóstico diferen-



**Figura 25.28.** Cicatriz apical en la región radicular del 4.6, a los 16 meses de haber efectuado la cirugía periapical.

cial. Se trata de una respuesta reparativa del organismo, que produce tejido conectivo fibroso con formación de colágeno denso en lugar de hueso maduro.

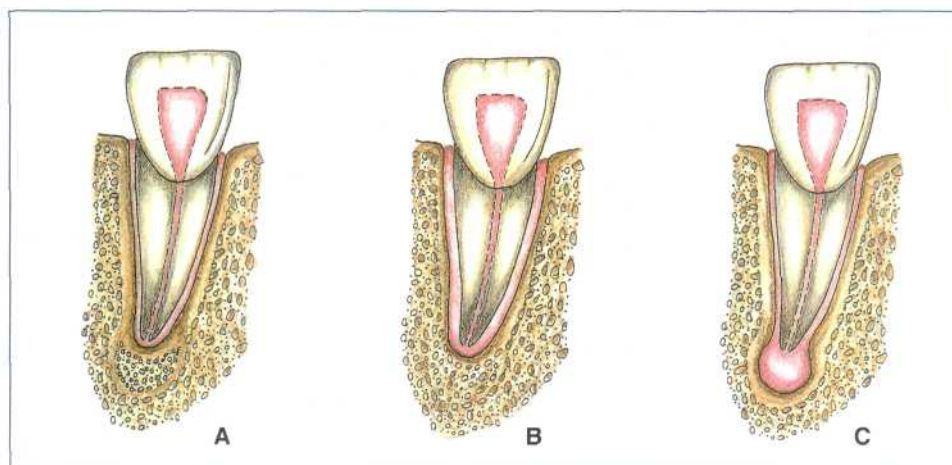
Así pues, no se trata de una recidiva, sino de una forma de curación de menor calidad que la "restitutio ad integrum", en la que se forma hueso de las mismas características que el vecino a la lesión; en cambio, la zona de reparación está rellena de colágeno denso o bien de hueso que no posee la misma trama y radioopacidad del vecino. Así pues, el tejido conectivo cicatricial formado no llega a evolucionar a hueso normal.

Esta imagen radiotransparente es asintomática, ya que es una forma de curación y no una entidad patológica. Por tanto, existirá un antecedente de una actuación cruenta (cirugía periapical) o no (endodoncia) anterior, asociada a una radiotransparencia periapical. No puede establecerse el diagnóstico definitivo sin examen microscópico; no obstante, debe sospecharse una cicatriz apical cuando el paciente no presenta dolor, ni fístula, ni ninguna otra sintomatología, pero se encuentra una radiotransparencia en el ápice de un conducto bien obturado, ya sea por vía ortógrada o retrógrada (figura 25.28).

La aparición de una cicatriz apical tras la manipulación quirúrgica, ha motivado que se le denomine "imagen postquirúrgica"; de hecho, esta reparación incompleta puede suceder igualmente después de una extracción dentaria o de cualquier tipo de cirugía ósea maxilar. También puede aparecer esta entidad después de un simple tratamiento endodóncico, con una frecuencia que oscila entre el 4,5% (según Stockdale) y el 8% (según Berrazueta).

Representa el 3% de las imágenes periapicales y suele ser más frecuente en los dientes anteriores superiores y en la mandíbula, y durante la quinta década de la vida. Para Bhaskar, la parte anterior del maxilar superior es la región más afectada. Para Tomich representa el 10% de todas las radiotransparencias periapicales.

La radiografía muestra una imagen apical mal delimitada, ñor-



**Figura 25.29.** Criterios de curación según Rud. (A) Defecto de hasta 1mm en la lámina dura. (B) Espacio periodontal doble como máximo. (C) Cavidad rellena con hueso de distinta trama y radioopacidad.

malmente menor de 1cm de diámetro, de densidades mixtas muy distintas, pero con predominio de áreas de radiotransparencia, con una lámina dura intacta o algo más gruesa de la habitual, y un conducto radicular bien obturado. Las áreas radioopacas no llegan a tener la densidad del hueso vecino.

Debe tenerse en cuenta que el proceso de cicatrización "in vivo" va por delante de lo que se observa en la radiografía; ésta sólo puede detectar el cambio cuando ya se realiza la mineralización. Clínicamente no debe sospecharse patología si no aparecen síntomas, como dolor, inflamación o drenaje purulento. En ausencia de sintomatología debe esperarse un mínimo de 12 meses para valorar esta imagen. En caso de que se aprecien estos problemas, debe intervenir obligatoriamente practicando una revisión de la cirugía periapical.

Si es posible establecer clínicamente el diagnóstico de cicatriz apical, no hay necesidad de tratamiento. Sin embargo, dado que este diagnóstico no es seguro, eventualmente puede considerarse necesaria la exploración quirúrgica con legrado. Al levantar el colgajo mucoperiosteico, normalmente veremos un defecto óseo de la cortical. Esta zona curará nuevamente con tejido cicatricial fibroso. Con el fin de establecer un correcto diagnóstico, Rud ha establecido unos criterios radiológicos de curación (figura 25.29):

- Neoformación de la lámina dura, tolerándose defectos de hasta 1 mm en la región del ápice.
- El ancho del nuevo espacio periodontal podría tener, como máximo, el doble del normal.
- El hueso que rellena la cavidad no tiene que tener por fuerza la misma trama y/o radioopacidad anterior.

Los parámetros que influyen en el pronóstico de la regeneración ósea tras la terapéutica -endodoncia convencional o cirugía apical- fueron descritos por Hirsch: edad del paciente, calidad de la endodoncia, método terapéutico utilizado, diámetro de la lesión,

anatomía patológica de la lesión, estado del hueso marginal, y grado de destrucción de las corticales óseas.

Histológicamente se observa un tejido conectivo fibroso denso, con gruesos haces de fibras colágenas, algunas de las cuales están hialinizadas, fibrocitos fusiformes y ocasionalmente células inflamatorias crónicas (linfocitos). Existe tejido osteoide o tejido óseo más o menos calcificado, es decir en diversas fases de osificación, pero que no acaban de llegar a término.

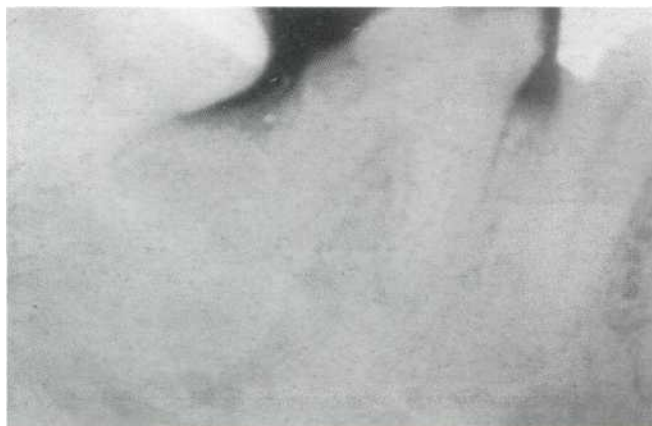En ocasiones, el lecho quirúrgico o el alvéolo tras la extracción dentaria cura con un hueso anormalmente denso o esclerótico; esta eventualidad se conoce como osteoesclerosis. Este hueso esclerótico que se forma como proceso reparativo no suele tener relación directa con la posible infección apical. El hueso formado puede confundirse con una raíz -presuntamente olvidada- al realizar una radiografía. Burrell y Goepp denominaron a esta reparación anormal tras la exodoncia "esclerosis del alvéolo". Estos pacientes suelen presentar alguna perturbación en el equilibrio osteogénico-osteolítico por alteraciones del metabolismo fosfocálcico.

### 25.3.3. OSTEÍTIS CONDENSANTE O ESCLEROSANTE FOCAL

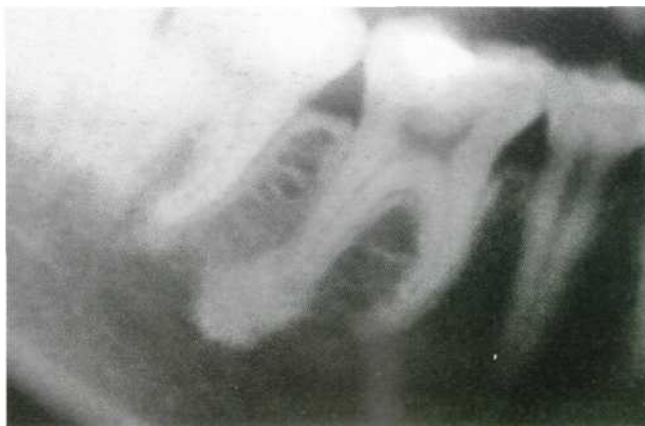Es un proceso reactivo frecuente que se produce en la región apical de un diente sin vitalidad o que ha sufrido una inflamación. Según Stafne y Gibilisco, las evidencias de osteítis condensante en la región periapical aparecen antes de la necrosis pulpar, cuando aún la pulpa responde a las pruebas de vitalidad y todavía no hay infección periapical aguda con osteítis destructiva o rareficiente. En estos casos, existe ensanchamiento del espacio periodontal en la zona periapical.

El trastorno aparece como mecanismo protector con formación de hueso hiperesclerótico en el área ósea apical y en el espacio periodontal que actúa como barrera para evitar el paso de productos de degeneración hística hacia el hueso medular adyacente. Se trata de un fenómeno similar a la formación del granu-





**Figura 25.30.** Osteítis condensante en la zona apical del 4.6.



**Figura 25.31.** Osteítis condensante en la región periapical del 4.6.

loma periapical, pero en este caso la "encapsulación" se hace con hueso esclerótico en lugar de con tejido de granulación.

La resistencia del huésped influye bastante en estos casos, por lo que es más frecuente en individuos jóvenes y sanos durante las primeras dos décadas de la vida. Existe una clara predilección por el sexo femenino y en el 85% de los casos afecta la mandíbula. Su frecuencia, en la forma pura, se estima en alrededor de un 11 % de los pacientes que han presentado lesiones periapicales de tipo inflamatorio (Marmary) y la opacidad periapical se asocia con más frecuencia a dientes vitales.

En general afecta más al primer molar inferior, y se ve un área radioopaca relacionada con el ápice, de forma irregular, con límites poco netos (figura 25.30); también se presenta en pacientes edéntulos con historia clínica de exodoncia reciente. Estas características radiográficas se producen por una reducción en el tamaño de los espacios trabeculares y trabéculas, un aumento en su número y en la opacidad del hueso (Manson-Hing) (figura 25.31). En 2/3 de los casos, el diámetro de la lesión es mayor de 5 mm; en ocasiones, la imagen no es completamente pura ya que puede coexistir con zonas de osteítis rarificante.

Casi siempre carece de sintomatología y excepcionalmente puede acompañarse de dolor y signos de inflamación (fistula). El tratamiento será el del diente causante mediante tratamiento de conductos o extracción, más antibióticos por vía general y eventualmente legrado de la lesión. Al eliminar la infección, la densidad radiográfica del hueso involucrado vuelve casi siempre a la normalidad.

Este tipo de osteítis esclerosante no debe confundirse con el hueso de densidad aumentada (enostosis) que se forma como consecuencia de un esfuerzo oclusal anormal. La enostosis correspondería a un islote óseo denso formado por numerosas trabéculas óseas, de límites poco netos, que no tiene relación y contacto ni con la raíz, ni con el periodonto (figura 25.32). Es más frecuente en la mandíbula, pero no afecta a los incisivos, con una tasa de fre-

cuencia de 1,7% según Marmary. Esta entidad, muy discutida, puede asimilarse a la osteoesclerosis peridentaria idiopática, que es excepcional antes de los 20 años. De Lucas relaciona su aparición con sobrecargas masticatorias y destaca que siempre es asintomática ya que no existen alteraciones pulpares ni periodontales. No requiere tratamiento alguno.

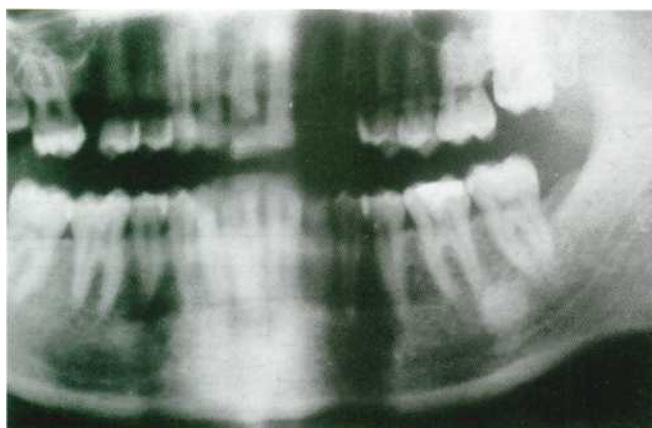#### **25.3.4. DISPLASIA CEMENTARIA PERIAPICAL O DISPLASIA FIBROSA PERIAPICAL**

Es una lesión displásica que afecta a los tejidos periapicales de uno o más dientes, y de características histológicas similares al grupo de lesiones fibrosas cemento-osificantes, pero sin un borde claramente definido.

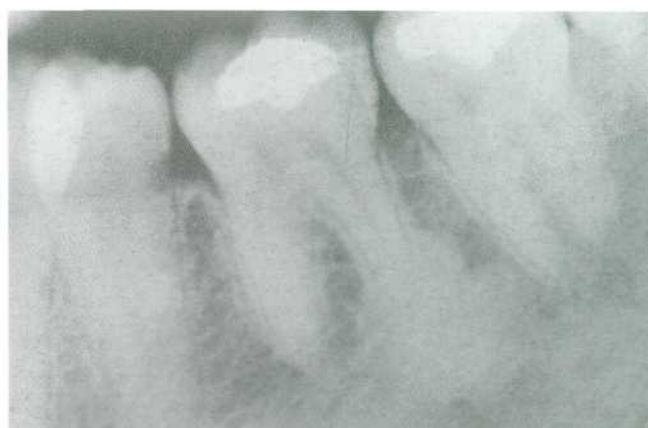El cemento es un tejido mensenchimatoso calcificado, que se forma en la última etapa de la odontogénesis y se deposita en las raíces de los dientes durante toda la vida. Las displasias cemento-ósicas son una variedad de lesiones de los maxilares caracterizadas histológicamente por la presencia de un tejido similar al cemento, y que parecen displasias más que neoplasias (excepto el fibroma cemento-osificante).

La hipercementosis es una respuesta reparadora ante una periodontitis apical crónica cuando ésta remite y en la que hay una hiperproducción de cemento secundario, con aposición de éste en el tercio apical de la raíz, pudiendo ocupar el espacio periodontal pero dejando intacta la lámina dura.

La displasia cementaria es un proceso reactivo y no neoplásico, de etiología desconocida, aunque algún estímulo como una infección crónica desencadena la proliferación del ligamento periodontal con la formación de cantidades variables de tejido conectivo y cemento. Suelen existir lesiones múltiples; afecta casi siempre a los incisivos mandibulares, y aunque puede presentarse en cualquier localización, es más frecuente en mujeres mayores de 30 años. Tiene una máxima incidencia en la edad media de la vida y se ve más a menudo en la raza negra.



**Figura 25.32.** Enostosis en la región apical del 3.6.



**Figura 25.33.** Displasia cementaria periapical del 3.6.

Su evolución suele pasar por tres etapas:

- Etapa osteolítica

Proliferación de fibroblastos y colágeno de la región apical del ligamento periodontal. La masa resultante produce la reabsorción del hueso alveolar que circunda el ápice dando una lesión radiotransparente semejante a las de origen pulpar, lo que ocasiona problemas de diagnóstico diferencial, aunque en este caso la vitalidad pulpar está conservada y en la anatomía patológica no se ven células inflamatorias.

- Etapa intermedia

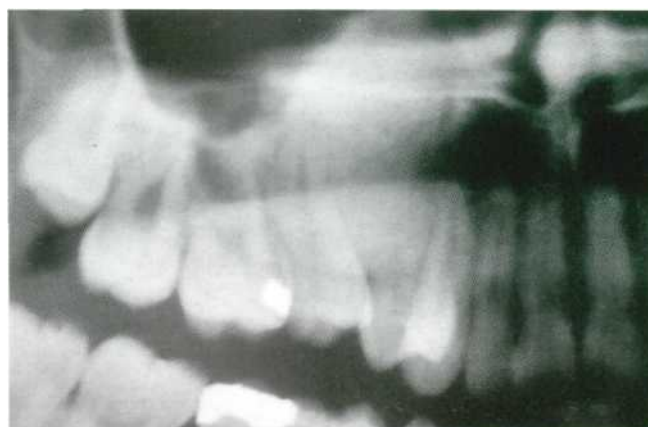Hay diferenciación de osteoblastos y cementoblastos en el tejido blando y aparece un foco central de calcificación. Esta etapa puede durar muchos años, hasta que el tejido fibroso en su totalidad se haya osificado.

- Etapa madura

La reosificación de la lesión es completa y radiológicamente se ve un aumento de la radioopacidad. En esta fase, no puede diferenciarse histológicamente de un cementoma verdadero. Es raro que llegue a medir más de 5 mm. Estas zonas más o menos irregulares de radioopacidad acusada suelen estar en relación con un solo ápice (figura 25.33). A pesar de ello, en ocasiones vemos zonas radioopacas o radiotransparentes únicas o múltiples en varios ápices de dientes con vitalidad conservada.

Clínicamente es asintomático, ocurre en dientes vitales y en fases iniciales (etapa osteolítica) se ve que, a diferencia de las lesiones periapicales inflamatorias, la lámina dura está conservada. Suele ser un hallazgo en exploraciones radiográficas de rutina.

El diagnóstico se establece habitualmente por el aspecto radiológico (aunque en ocasiones es difícil asegurarlo) y mediante las pruebas de vitalidad pulpar. Histológicamente la lesión con-



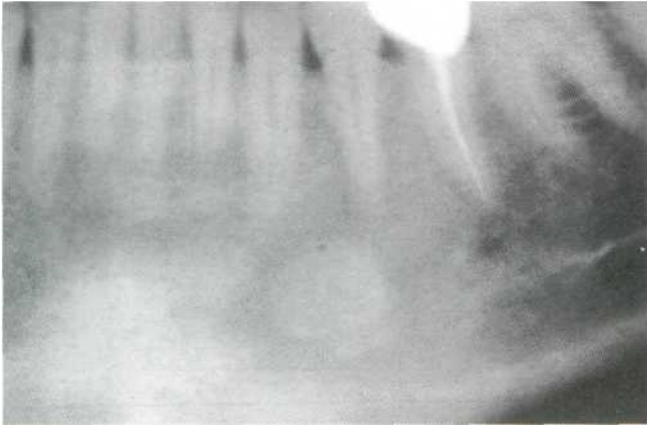**Figura 25.34.** Cementoma verdadero situado en la región premolar superior derecha (Detalle de la ortopantomografía).

siste en tejido conectivo fibroso celular mezclado con trabéculas o láminas de cemento. Puede tener un aspecto celular o acelular. No requiere tratamiento.

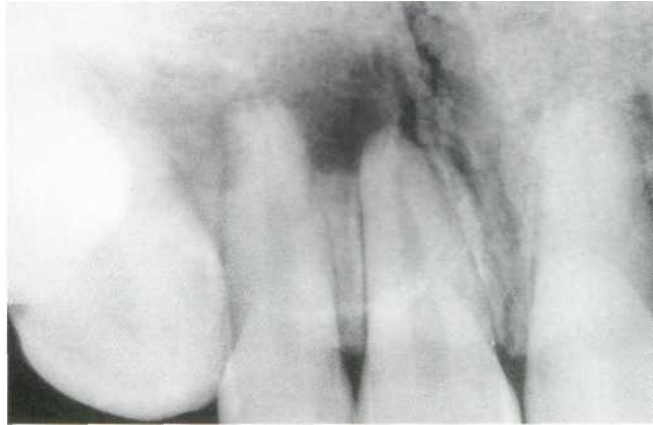### 25.3.5. CEMENTOMA VERDADERO O CEMENTOBLASTOMA BENIGNO

Es una neoplasia benigna que se caracteriza por la formación de tejido cementario. Se suele presentar como un agrandamiento óseo en la región premolar o del primer molar, hasta en el 80% de los casos; se produce más a menudo en adolescentes y adultos jóvenes. Se relaciona con los ápices de los molares inferiores, continuándose con ellos, por lo que se encuentra histológicamente unida al cemento radicular, y se conserva el diente vital.

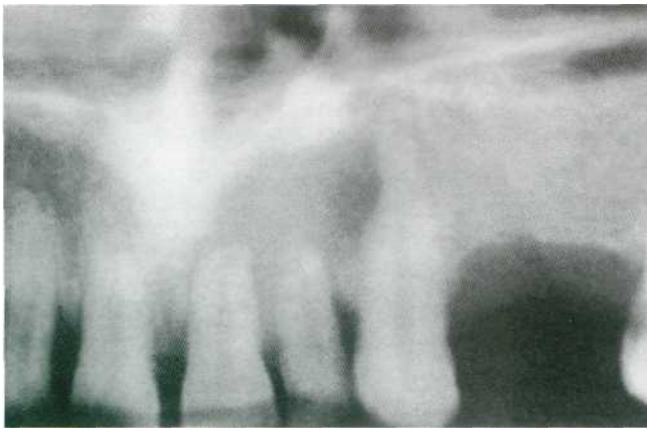Suele tratarse de una lesión asintomática, o ligeramente dolorosa con sensibilidad a la percusión en el diente afecto. La lesión tiene un lento crecimiento y puede producir desplazamiento de los dientes vecinos.



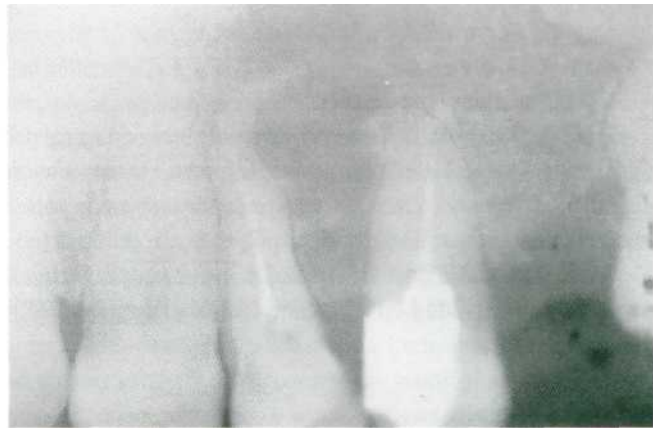**Figura 25.35.** Fibroma cemento-osificante mandibular.



**Figura 25.36.** Imagen de una lesión periapical de aspecto inocente que fue diagnosticada de sarcoma osteogénico.



**Figura 25.37.** Lesión periapical que produce rizolisis del 2.1 y 2.2. La histología confirmó que se trataba de un quiste radicular.



**Figura 25.38.** Lesión periapical que implica los premolares superiores (2.4 y 2.5). Fue tratada inicialmente con endodoncia pero después el resultado de la biopsia fue de carcinoma ameloblástico.

Radiológicamente está bien delimitada y es una masa radioopaca que no permite distinguir el contorno de la raíz; rodeando la lesión condensante, existe un halo radiotransparente, lo que la diferencia de la displasia fibrosa periapical, que tiene una imagen más difusa y mal definida (figura 25.34).

Histológicamente es una neoplasia que se caracteriza por la formación de masas, alrededor de la raíz, de tejido semejante al cemento que contiene un gran número de líneas basófilas de calcificación y que suele estar desmineralizado en la periferia de la lesión y en las áreas más activas.

Debido a que el cementoblastoma tiene un potencial de crecimiento ilimitado, el tratamiento es la exéresis quirúrgica con extracción del diente afectado. En bastantes ocasiones, el diente se fractura durante la extracción, por lo que se hace precisa su exodoncia quirúrgica, junto con los restos de la lesión. Si esta eventualidad puede ser prevista, debe procederse de entrada con la exodoncia quirúrgica. Se ha ensayado también, con buenos resulta-

dos, realizar el tratamiento de conductos del diente y más tarde la enucleación del tumor y la cirugía periapical.

### 25.3.6. FIBROMA CEMENTO-OSIFICANTE

También conocido como fibroma cementificante o fibroma osificante, es una neoplasia benigna bien delimitada y a veces encapsulada, formada por tejido fibroso que contiene cantidades variables de material mineralizado que recuerda al hueso y/o al cemento.

Se presenta en todas las edades, con predominio entre los 20 y los 40 años y en el sexo femenino (2/1). Es más frecuente en la mandíbula, guardando relación con las raíces de los dientes de la zona.

Es asintomático y de evolución lenta, y produce una tumefacción progresiva no dolorosa. Radiológicamente es una lesión radiotransparente generalmente unilocular y bien definida que contiene en su interior cantidades variables de material radioopaco.



Autor	Diagnóstico
Bhastar (1975)	Metástasis carcinoma de pulmón
Burkes (1975)	Carcinoma adenoideo quístico
Milobsky (1975)	Metástasis adenocarcinoma renal
Gutman (1976)	Rabdomiosarcoma
Block (1977)	Metástasis adenocarcinoma de pulmón
Todd (1980)	Mieloma múltiple
Copeland (1981)	Carcinoma antral
Spott (1985)	Metástasis carcinoma de pulmón
Pick (1986)	Metástasis adenocarcinoma renal

**Tabla 25.8.** Diversas lesiones malignas comunicadas que se diagnosticaron inicialmente como focos inflamatorios periapicales.

• Quiste óseo traumático	• Cementoma
• Quiste óseo aneurismático	• Displasia fibrosa
• Quiste palatino medio	• Queratoquiste
• Granuloma eosinófilo	• Granuloma de células gigantes
• Mixoma odontogénico	• Ameloblastoma
• Fibroma central	• Hemangioma
• Neurofibroma	• Osteoblastoma
• Lesión periodontal	• Infecciones: actinomicosis

**Tabla 25.9.** Lesiones benignas que pueden simular una lesión periapical inflamatoria.

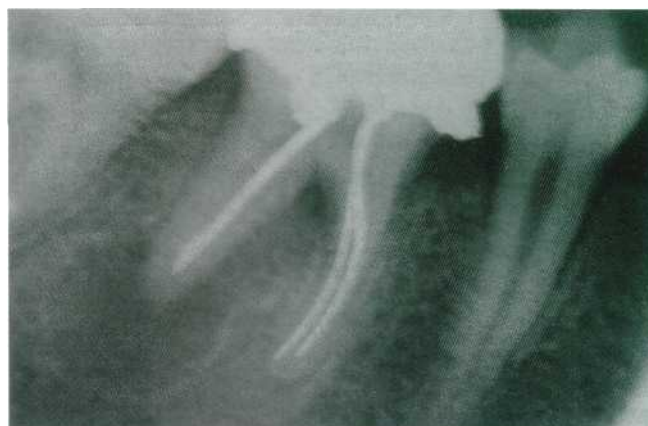En los estadios precoces aparece como una lesión radiotransparente bien definida que después es mixta y finalmente es radioopaca (figura 25.35). Histológicamente tiene una buena demarcación de los tejidos adyacentes, a diferencia de la displasia fibrosa; los tejidos duros en el fibroma osificante no se suelen unir con el hueso circundante.

El tratamiento de elección es la exéresis quirúrgica o legrado con lo que se obtiene la curación. No precisa excisión radical.

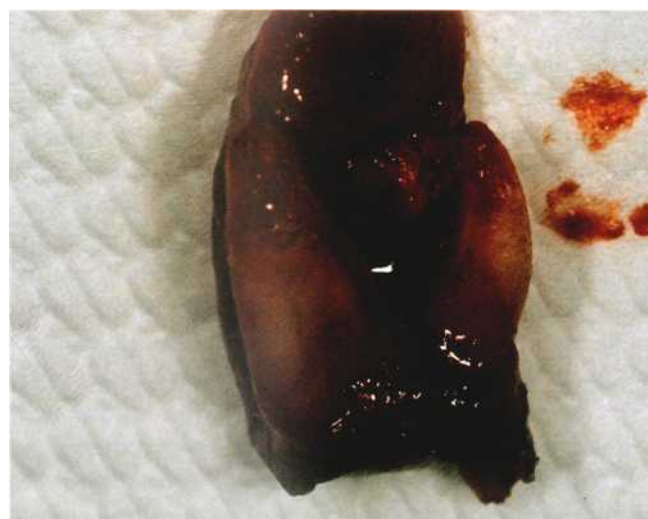### 25.3.7. OTRAS LESIONES

Una vez descartados los procesos relacionados con la infección pulpar o periodontal, y las lesiones displásicas cemento-óseas, diversas entidades nosológicas pueden imitar la patología periapical y manifestarse como una radiotransparencia en la zona apical; dentro de estas entidades pueden encontrarse:

- Quistes del desarrollo, como el quiste nasopalatino.
- Pseudoquistes de los maxilares, como el quiste óseo aneurismático.
- Quistes odontogénicos no inflamatorios, como los queratoquistes.
- Tumores odontogénicos, como el ameloblastoma.
- Neoplasias malignas, como carcinomas intraóseos, sarcomas, tumores metastáticos, etc.



**Figura 25.39.** Lesión periapical en el 4.6. La evaluación microscópica nos informa de quiste radicular.



**Figura 25.40.** El tejido obtenido por legrado apical o en la extracción dentaria debe ser remitido al anatomopatólogo para estudio histológico.

Algunos de estos procesos son muy graves, y no admiten demora en su diagnóstico, como el sarcoma osteogénico (figura 25.36).

Hay dos cuestiones fundamentales en el manejo de estas lesiones, que son: la primera si existe la necesidad de biopsiar todas las lesiones periapicales, y la segunda si es tan frecuente la presencia de lesiones malignas observables a nivel periapical. Las lesiones periapicales que deben ser sometidas a tratamiento quirúrgico y biopsiadas rutinariamente son aquellas que presenten un crecimiento rápido, y/o una gran destrucción ósea o un desplazamiento con o sin reabsorción de raíces vecinas (figura 25.37). Respecto a la presencia de alteraciones benignas y malignas que simulan una lesión periapical, aunque raras, pueden encontrarse muchas referencias en la literatura (figura 25.38).

Así, se han descrito metástasis de carcinomas de pulmón, me-

tástasis de tumores renales, carcinoma adenoideo quístico, rabdomiosarcoma, mieloma múltiple y carcinoma antral (tabla 25.8). Entre las diversas lesiones benignas que pueden simular un foco inflamatorio periapical podemos encontrar el quiste óseo aneurismático, quiste óseo traumático, quiste palatino medio, granuloma eosinófilo, mixoma odontogénico, fibroma central, neurofibroma, cementoma, displasia fibrosa, queratoquiste, granuloma central de células gigantes, ameloblastoma, hemangioma, osteoblastoma, infecciones específicas, etc. (tabla 25.9).

Así pues, cualquier tejido extraído quirúrgicamente de un paciente, debe ser sometido a evaluación microscópica por parte de un anatomopatólogo; incluyendo, por supuesto, todo tejido obtenido por legrado en la zona perirradicular durante la

cirugía periapical. El estudio histológico nos confirmará el diagnóstico y descartará una lesión potencialmente peligrosa enmascarada como patología inflamatoria periapical (figuras 25.39 y 25.40).

La manipulación del tejido que debe destinarse a examen microscópico debe ser cuidadosa. No debe ser traumatizado y se fija sumergiéndolo inmediatamente en su totalidad en una solución de formol al 10%. La muestra debe ir acompañada de una historia clínica resumida del paciente, resaltando los datos clínicos y de evolución que puedan interesar más al anatomopatólogo. En todos los casos, es importante adelantar el diagnóstico clínico provisional. Es recomendable enviar las radiografías cuando éstas puedan ser de interés para el anatomopatólogo.

# 26

## Cirugía periapical

Cosme Gay Escoda

La cirugía periapical, cirugía endodóncica o endodóncia quirúrgica es el procedimiento quirúrgico de eliminación de una lesión periapical, pero conservando el diente causal. Es decir, que con esta técnica conseguimos:

- Eliminar el foco infeccioso, el quiste radicular, etc., mediante el legrado o curetaje apical y la apicectomía que lo facilita.
- Conservar el diente causal mediante la realización del tratamiento de conductos pertinente y el sellado apical mediante la apicectomía y la obturación retrógrada.

La cirugía periapical consta de tres técnicas básicas que son: el legrado apical, la apicectomía y la obturación retrógrada (figura 26.1). Este tipo de cirugía precisa de una gran minuciosidad y la observancia de etapas bien regladas, que junto con la habilidad del profesional llevarán al éxito de la técnica.

En este capítulo incluimos, por la similitud de abordajes y técnicas empleadas, la cirugía radicular que trata del tratamiento de las perforaciones radiculares y de los rediseños anatómicos en los dientes multirradiculares.

La cirugía endodóncica no es ciertamente una innovación reciente. Se sabe que las técnicas de incisión y drenaje para aliviar la tumefacción y el dolor se realizaban ya en el siglo IV y fueron practicadas hasta el siglo XIX, en que se introdujeron unas técnicas más definidas.

La primera referencia bibliográfica que se tiene de la cirugía periapical es del año 1843, en un libro de Odontología publicado en París por Desirabode. En 1884, Farrar describe la técnica de la apicectomía en su artículo "Radical and heroic treatment of alveolar abscess by amputation of roots of teeth". Otteson en 1915 ordenó los conceptos y extendió estas técnicas que en España fueron difundidas por Bernardino Landete, catedrático de la Facultad de Odontología de la Universidad Complutense de Madrid. Estos autores realizaban el abordaje apical directamente a través de la mucosa o de una fístula preexistente, hasta llegar al periápice, y drenaban y limpiaban la zona con una fresa redonda.

Con el avance de las técnicas quirúrgicas, se pasó a realizar

un colgajo mucoperiostico que servía para tener acceso al periápice y así efectuar el legrado apical. El resultado deficiente de esta técnica hizo que se realizara la apicectomía o amputación radicular, que en un primer momento era muy amplia y afectaba a más de un tercio de la raíz. Con posterioridad se comprobó que la resección apical no debe sobrepasar nunca un tercio de la raíz y que incluso debe ser lo más económica posible. A pesar de efectuar el legrado apical y la apicectomía, los resultados no eran los esperados y desde hace unos años la realización de la obturación retrógrada ha mejorado sensiblemente el pronóstico de esta cirugía. Así pues, en este momento la cirugía periapical o endodóncica implica la convergencia de estas tres técnicas: legrado apical, apicectomía y obturación retrógrada.

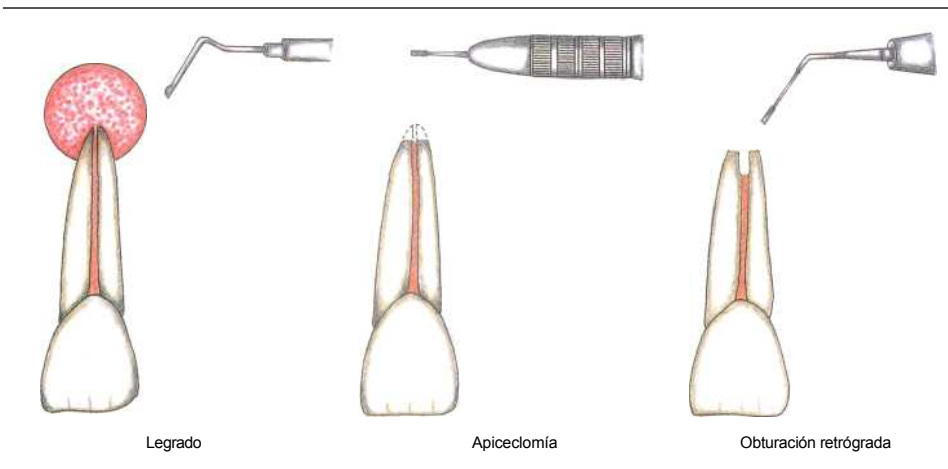
Con todo ello se consigue un buen sellado apical, manteniendo una longitud radicular adecuada (proporción corona-raíz), y teniendo siempre presentes las consideraciones que las estructuras anatómicas vecinas implican.

Es necesario corregir la idea de considerar la endodóncia como opuesta a la cirugía periapical y crear como dos escuelas de pensamiento contrarias, "nunca cirugía" o "siempre cirugía". La cirugía no siempre es un paso necesario para el éxito de la endodóncia, pero es un aspecto importante de la terapia endodóncica. La cirugía es una técnica radical que se convierte en un esfuerzo conservador para evitar la exodoncia.

La endodóncia y la cirugía endodóncica son dos procedimientos distintos que muchas veces se complementan para evitar la extracción de un diente, ya que la aplicación de uno solo de ellos no es suficiente. En estos casos la cirugía completa el tratamiento de conductos y consigue la resolución de la patología existente.

Los cambios profundos que se han producido en la filosofía y en los conceptos endodóncicos y los adelantos tecnológicos de estos últimos años han conducido a una revisión constante de las indicaciones de la cirugía. Así, indicaciones clásicas de cirugía periapical, como la existencia de una radiotransparencia, el fracaso





**Figura 26.1.** Técnicas básicas que incluye la cirugía periapical.

de la terapia del conducto radicular, la presencia de un instrumento roto en el tercio apical del conducto, etc., ahora pueden también ser tributarias de un nuevo tratamiento endodóncico, es decir efectuar el retratamiento y reobtusión del conducto; de esta manera la cirugía quedará reservada para situaciones muy concretas con indicaciones precisas.

## 26.1. INDICACIONES DE LA CIRUGÍA PERIAPICAL

Clásicamente existían las siguientes indicaciones para cada una de las técnicas que componen la cirugía periapical:

- Indicaciones del legrado o curetaje apical.
  - Cuando en el relleno de un conducto radicular se ha sobrepasado el ápice, irritando los tejidos periapicales.
  - Cuando se ha forzado un instrumento más allá del ápice, dentro de los tejidos periapicales.
  - En aquellos casos en los que habiéndose realizado una terapia conservadora, la lesión periapical no se reduce o incluso aumenta, o porque persiste la sintomatología periapical.
  - Cuando no es posible eliminar el dolor periapical por procedimientos conservadores.
- Indicaciones de la resección apical o apicectomía.
  - Cuando un instrumento roto se atasca en el tercio apical y da manifestaciones patológicas.
  - Cuando un instrumento ha perforado la raíz y la terapia conservadora ha fallado.
  - Cuando existe una fractura del tercio apical de la raíz y existen manifestaciones patológicas.
  - Cuando existe una curvatura del tercio apical del conducto radicular que no permite la instrumentación y el relleno.
- Indicaciones de la obturación retrógrada.
  - Cuando existe una obliteración del conducto radicular de-

bido a los depósitos de dentina secundaria, que impiden la instrumentación.

- Cuando en los dos tercios oclusales o incisales del conducto se ha atascado un instrumento roto y éste no es permeable.
- Cuando no podemos retirar una obturación radicular defectuosa y existe patología periapical.
- Diente con corona de porcelana en el que repetir el tratamiento endodóncico puede producir una fractura de la prótesis.
- Cuando hay un ápice muy abierto que sería muy difícil de obturar por vía ortógrada o cuando no ha dado resultado un tratamiento de apicoformación.
- Cuando existe una perforación de la raíz y el conducto no tiene posibilidades de tratarse por vía coronal.

Actualmente todas estas indicaciones se consideran como casos tributarios de cirugía periapical. No obstante pensamos que es interesante reagrupar todas estas indicaciones según otros criterios, como el realizado por Frank, y no por la técnica quirúrgica, que será básicamente siempre la misma. Así distinguimos:

### 26.1.1. CIRUGÍA CORRECTORA POR ERRORES DE TÉCNICA

#### 26.1.1.1. Presencia de instrumentos rotos dentro del conducto

Cuando se rompe dentro del conducto un instrumento utilizado en terapia endodóncica puede ser retirado en algunas ocasiones por vía ortógrada, pero en caso contrario imposibilitará la preparación biomecánica, la esterilización y la obturación del conducto radicular. Entonces la exposición quirúrgica permite al odontólogo tratar con eficacia el diente y realizar una obturación radicular por vía retrógrada. Otra posibilidad es dejar el instrumento fracturado, terminar la endodoncia lo mejor posible y adoptar una postura expectante, y si aparecen complicaciones realizar la cirugía.

Cuando un instrumento se rompe en el transcurso de la terapia endodóncica puede suceder:

- Que sea forzado más allá del ápice hacia los tejidos periapicales, produciendo patología periapical.
- Que quede encallado en el tercio apical del diente y persista la patología periapical (figura 26.2).
- Que quede encajado en los dos tercios coronarios del conducto.

Ante estas eventualidades como ya hemos indicado, podemos colocar una obturación en el conducto radicular hasta el fragmento del instrumento roto. Si la calidad de esta obturación es buena y la longitud del instrumento es pequeña es posible que no aparezcan complicaciones; sin embargo es preciso realizar controles clínicos y radiológicos periódicos.

Si el fragmento es mínimo y el conducto radicular está bien obturado hasta el lugar donde está el fragmento, la raíz y el instrumento roto pueden ser resecaados, dejando una longitud adecuada de raíz. Si el fragmento es demasiado largo para permitir una resección apical incluyendo todo el instrumento, efectuamos una apicectomía mínima y obturación retrógrada. Efectuamos la retroobturbación tanto si hay dudas serias como si no las hay acerca de la calidad de la obturación radicular, aunque en el primer caso se hace imprescindible su realización.

#### 26.1.1.2. Perforación de la raíz

Esta puede complicar la preparación biomecánica del conducto radicular y aunque el tratamiento puede resolverse en algunos casos a través de la cámara pulpar, en otros podemos requerir la cirugía. Las perforaciones ubicadas en el tercio apical de la raíz se tratan con apicectomía y obturación retrógrada. En otros casos se expone el lugar de la perforación mediante cirugía y se obtura.

El pronóstico para un diente con una raíz perforada es deficiente, especialmente si la perforación es de larga duración o está localizada en la superficie palatina de la raíz.

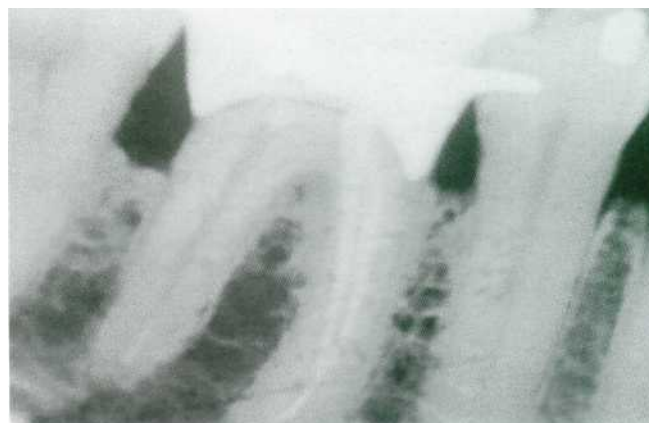
En algunas ocasiones se puede tratar la perforación como un conducto adicional, instrumentando y obturando por procedimientos no quirúrgicos; si no, la perforación debe sellarse con una obturación retrógrada.

Estas perforaciones se producen a menudo al tratar conductos angulados, en los que el instrumento rígido se fuerza a través de la pared externa de la curvatura radicular. También se producen al preparar el espacio para una espiga o poste, si el odontólogo se desvía del eje longitudinal de la raíz.

Estas perforaciones tratadas quirúrgicamente tendrán un mejor o peor pronóstico en función del tamaño, la localización y la accesibilidad del defecto.

#### 26.1.1.3. Falsa vía

Una desviación en la dirección del conducto debido a un error



**Figura 26.2.** Instrumento endodóncico fracturado en el tercio apical de la raíz distal del 4.6.

en la instrumentación puede acarrear una dificultad importante para obtener adecuadamente el conducto radicular hasta el lugar correcto.

Con la apicectomía y obturación retrógrada puede solventarse el problema sin comprometer nunca la integridad de la porción corona-raíz. Esta eventualidad suele acontecer cuando se trabaja con conductos curvos que impiden el acceso al ápice y en los que incluso la instrumentación cuidadosa puede causar una falsa vía.

#### 26.1.1.4. Cuando la endodoncia ha fracasado

En este caso comprobaremos que la lesión periapical no se ha reparado o incluso ha aumentado de tamaño. También puede apreciarse porque el paciente se queja de dolor o sensibilidad periapical persistente (figura 26.3).

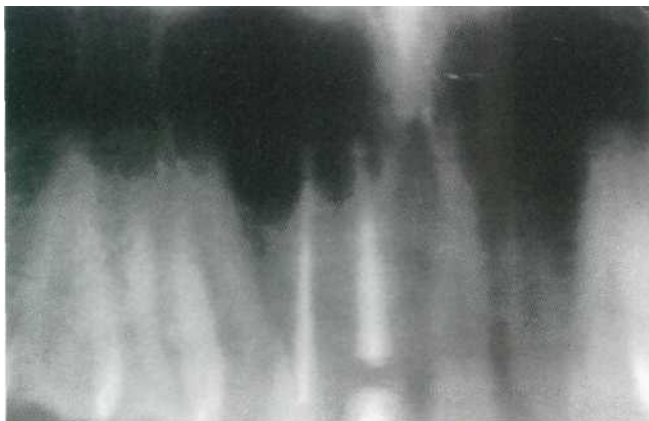
Un tratamiento de conductos correcto con una reconstrucción coronaria adecuada suele tener un 90% de éxitos (Arens).

#### 26.1.1.5. Obturación radicular incorrecta que no puede eliminarse

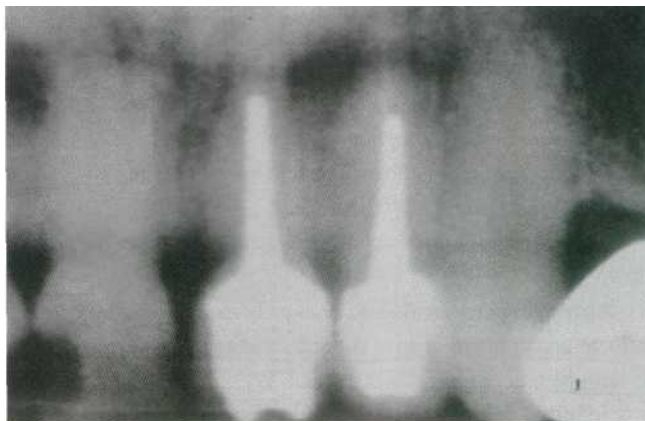
El conducto no puede ser reinstrumentado ni reobturado y por lo tanto se requiere una obturación a retro. Cuando hay una punta de plata o de gutapercha que no puede retirarse, la única alternativa es la cirugía.

#### 26.1.1.6. Diente con una gran reconstrucción, con una espiga o un muñón colado

Si se desarrolla patología periapical con posterioridad, estas eventualidades imposibilitan un nuevo tratamiento de conductos por el peligro de fracturar el diente (figura 26.4). Asimismo la presencia de una prótesis o corona de porcelana podría implicar que su perforación o manejo produjera su rotura, es decir su pérdida; por todo ello la retroobturbación estará indicada.



**Figura 26.3.** Tratamiento de conductos que pretendía curar la lesión periapical del 1.1 y 1.2. El quiste radicular siguió creciendo y precisó cirugía periapical (detalle de la ortopantomografía).



**Figura 26.4.** Patología periapical en el 2.1 y 2.2 que presentan una gran reconstrucción coronaria.

#### 26.1.1.7. Sobreinstrumentación

Si la longitud del conducto radicular se ha calculado mal, es posible que se fueren inadvertidamente los instrumentos más allá del ápice, produciendo una grave alteración en la forma del foramen apical. Es difícil restablecer un tope apical y evitar que los materiales de obturación penetren en los tejidos periapicales, aunque existen métodos endodóncicos no quirúrgicos para evitar la cirugía. Si persiste el dolor o los problemas de la sobreinstrumentación, la intervención será necesaria.

#### 26.1.1.8. Sobreobturbación

Cuando el conducto radicular está excesivamente sobreobturado, este material de obturación sobrante que invade el periápice actúa como irritante, produciendo dolor persistente, inflamación e impidiendo la reparación o produciendo una radiotransparencia apical. En estos casos habrá que considerar seriamente la posibilidad de cirugía (figura 26.5).

Grossman sugirió que uno de los criterios para elegir selladores y material de obturación endodóncicos es que sean solubles y fácilmente eliminables en caso de fracaso del tratamiento. Por ello si se produce un fracaso terapéutico se podrá eliminar este material de obturación, a menos que sea impenetrable o insoluble y repetir la endodoncia; pero el material que invade la región periapical sólo podrá ser eliminado quirúrgicamente.

Hay dos tipos de extensión excesiva de los materiales de obturación:

- Sobreextensión y subrelleno

La gutapercha se extiende a través del foramen apical pero no sella. Esta sobreextensión suele causar una reacción de cuerpo extraño, por lo que se indica el retratamiento endodóncico con o sin cirugía periapical dependiendo de la evolución del caso. Si

no repetimos la endodoncia convencional, la cirugía es imprescindible, incluyendo la obturación retrógrada.

- Sobreextensión con relleno correcto

En condiciones ideales el exceso de material de obturación (cemento de conductos) es fagocitado, pero si se trata de puntas de plata o si hay sobrerrelleno excesivo con gutapercha se puede producir una reacción de cuerpo extraño que puede hacer necesaria la cirugía.

#### 26.1.1.9. Patología periapical persistente

En ocasiones es imposible limpiar de forma adecuada y obtener la porción apical de la raíz por vía ortógrada con lo cual la lesión periapical no remite; entonces indicamos la cirugía endodóncica. A menudo esta eventualidad se presenta por la dificultad en controlar el dolor periapical al intentar la obturación ortógrada del conducto, o porque los conductos radiculares drenan líquidos serosos purulentos o serosanguinolentos, lo que impide completar la terapia endodóncica.

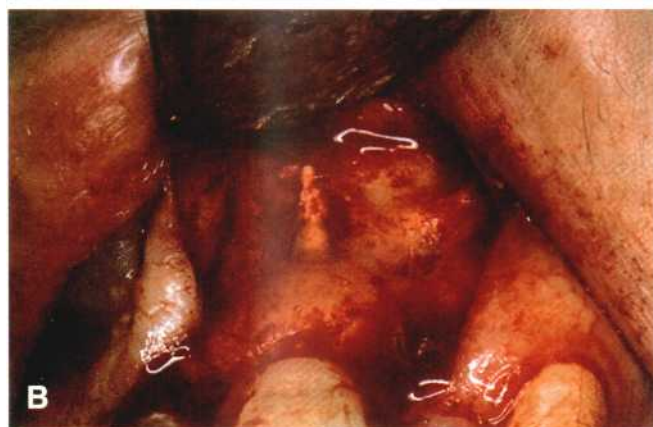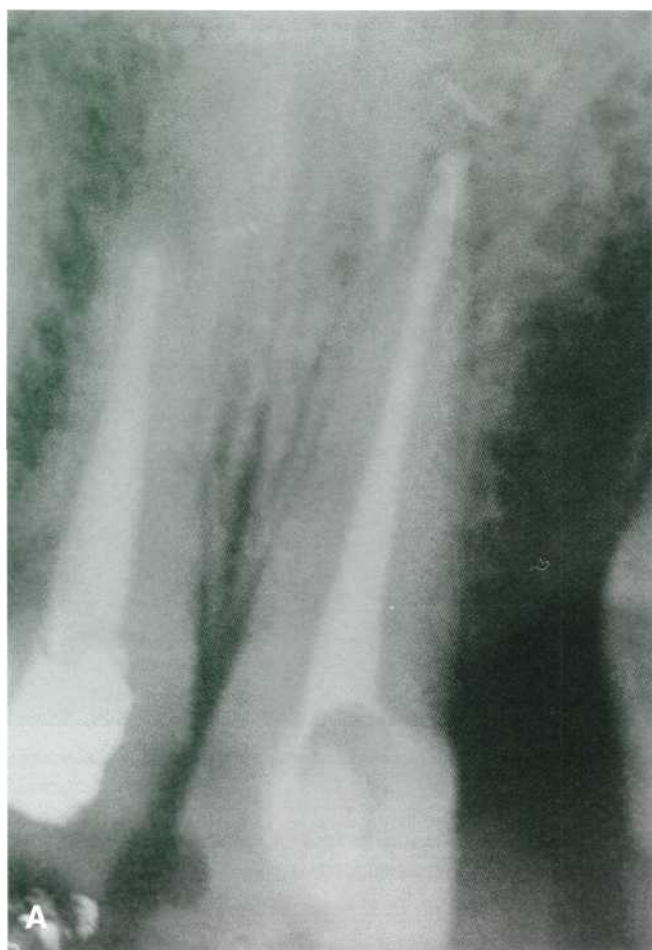Si se producen exacerbaciones recurrentes con episodios repetidos de dolor e inflamación se procederá al relleno del conducto radicular y efectuaremos después la cirugía. Dependiendo del diente afecto, no deben hacerse más de dos intentos sin éxito para cerrar un diente que se dejó abierto con el fin de permitir el drenaje.

### 26.1.2. CIRUGÍA POR ANOMALÍAS ANATÓMICAS

#### 26.1.2.1. Dens in dente

En muchas ocasiones ante un dens in dente no puede sellarse su ápice mediante obturación ortógrada. Entonces la única opción es la obturación retrógrada (figura 26.6).

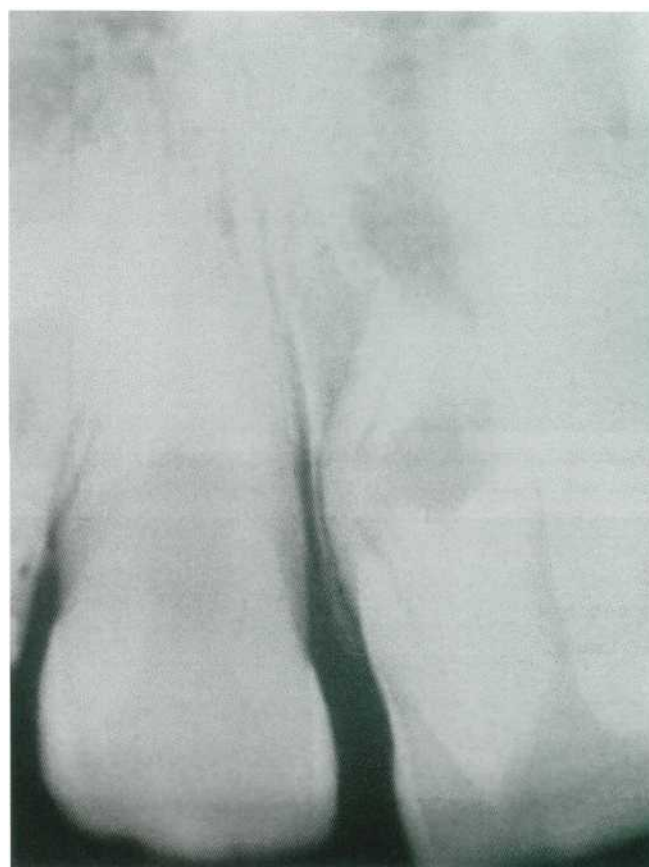



**Figura 26.5.** Sobreextensión con relleno correcto. (A) Radiografía periapical que nos muestra un 2.1 con una sobreobturbación. (B) Imagen intraoperatoria: la punta de gutapercha sobresale a través de la cortical externa al levantar el colgajo mucoperiostico.

#### 26.1.2.2. Gran curvatura del ápice

Dientes con una o varias curvaturas en el tercio apical o con dilaceraciones, pueden hacer inaccesible el ápice radicular a pesar de utilizar los nuevos instrumentos endodóncicos más finos y



**Figura 26.6.** Anomalía anatómica en el 2.1 (Dens in dente).

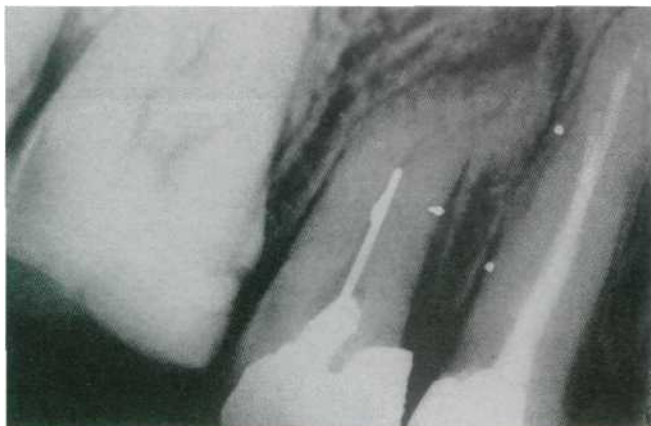flexibles. La obturación del conducto radicular hasta el punto de la curvatura puede ser suficiente. Si no es así realizamos retro-obturación siendo lo más económicos posibles en la resección apical. No es, pues, preciso llegar hasta el punto de la obturación ortógrada, ya que la obturación retrógrada del final de la raíz nos permitirá conservar una longitud radicular adicional (figura 26.7). En caso necesario puede efectuarse el tratamiento del conducto radicular por vía retrógrada finalizando con la preparación de una caja de obturación retrógrada que será rellenada convenientemente.

#### 26.1.2.3. Anomalías radiculares

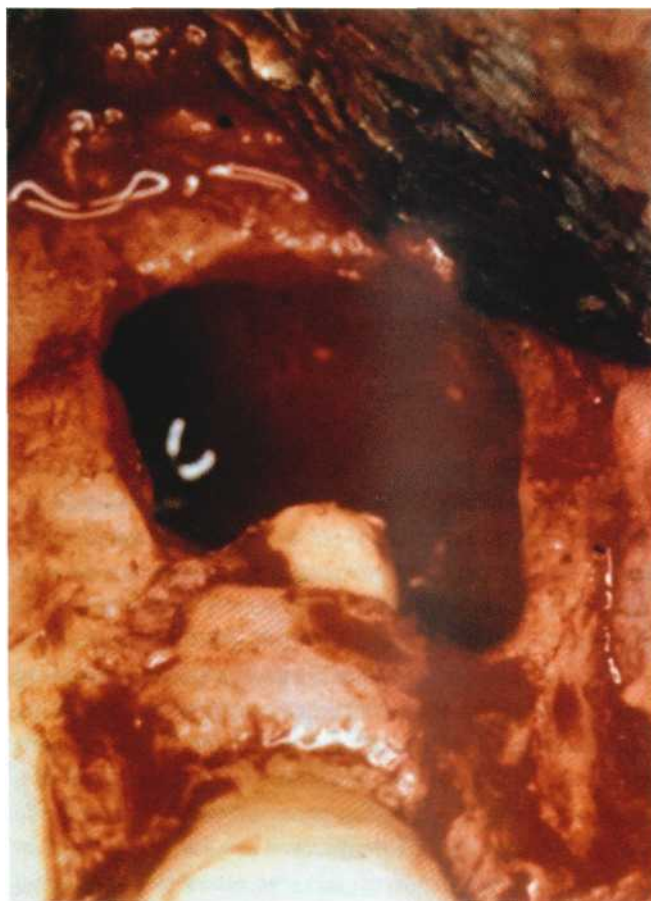Ciertas anomalías radiculares pueden hacer fracasar la endodoncia. La presencia de una invaginación o de un surco radicular de desarrollo vertical son dos ejemplos. Este surco o fisura proporciona un camino para la progresión de la enfermedad periodontal, por lo que a veces ni la cirugía periapical consigue evitar la extracción del diente afectado.

#### 26.1.2.4. Peligro de fractura dentaria

En ocasiones, la apertura de un acceso coronario para realizar una terapia endodóncica podría comprometer la corona denta-



**Figura 26.7.** Curvatura radicular en un 1.5, con un tratamiento de conductos deficiente.

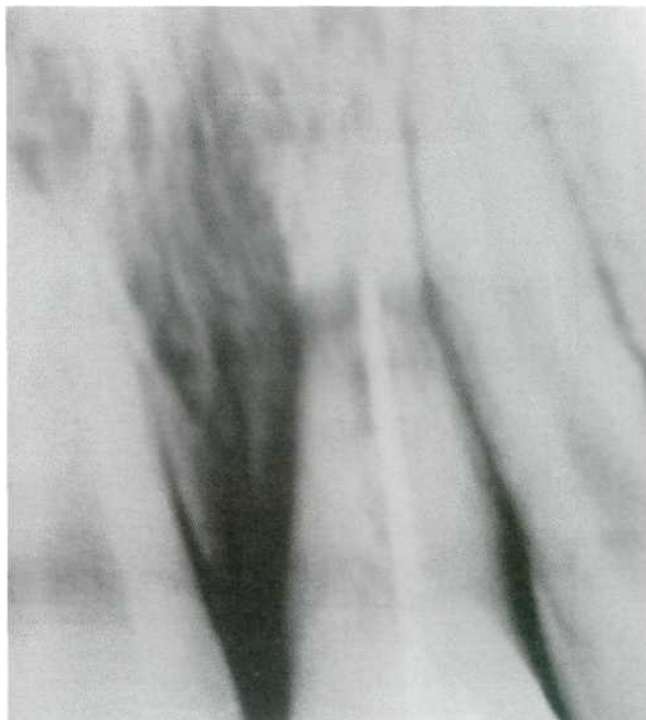

**Figura 26.8.** Incisivo central superior que tras un traumatismo quedó con el foramen apical abierto con un quiste radicular.

ría y producir a su fractura, con el consiguiente peligro de perder el diente.

#### **26.1.2.5. Extrusión del ápice**

En ocasiones la palpación de la región periapical puede pro-



**Figura 26.9.** Fractura del tercio apical de un incisivo central superior.

ducir dolor, existiendo una terapia endodóncica adecuada, y su etiología está en la extrusión del ápice por fuera de la cortical externa. El ápice extruido es el irritante en sí mismo y con eliminarlo hasta el plano de la cortical ósea será suficiente.

#### **26.1.2.6. Conductos accesorios no accesibles por vía ortógrada**

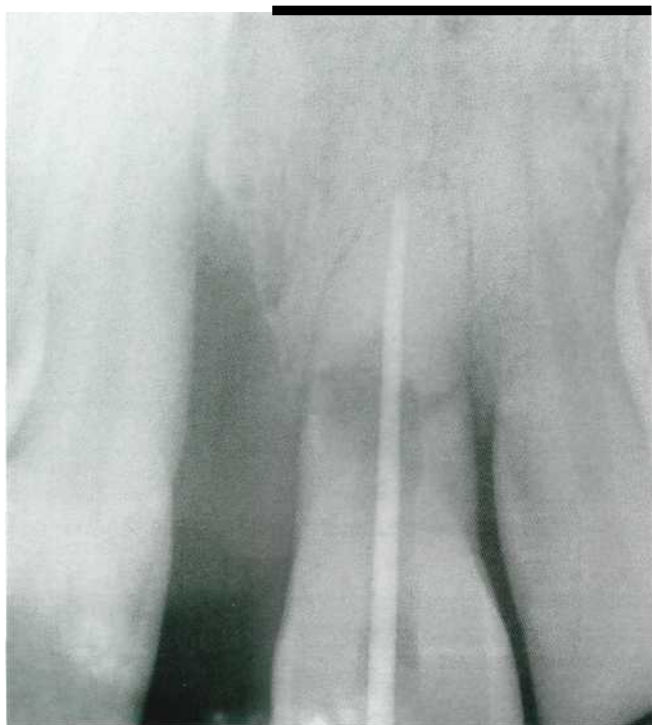La cirugía periapical conseguirá con la apicectomía reseca la zona donde en mayor proporción existen estos conductos accesorios y la obturación retrógrada logrará el sellado apical.

### **26.1.3. CIRUGÍA POR PATOLOGÍA DENTARIA**

#### **26.1.3.1. Conducto radicular obliterado por depósitos secundarios de dentina calcificados**

En estos casos se hace imposible la instrumentación y la posterior obturación del conducto, con lo cual el dolor y la patología periapical persistirán hasta la realización del tratamiento quirúrgico.

El envejecimiento fisiológico con calcificación progresiva del espacio radicular puede impedir la localización y el tratamiento de los conductos. Un traumatismo puede conducir a la calcificación rápida y distrófica que producirá la obliteración del espacio canalicular. Siempre existe un vestigio de conducto, pero a veces es tan pequeño que no puede detectarse o su diámetro no permite la introducción de limas o cualquier otro material de endodoncia.



**Figura 26.10.** Fractura radicular en la zona media que contraindicaría la cirugía periapical.

Pueden producirse también cálculos tanto en la cámara pulpar como en el conducto radicular, que están adheridos a la pared de dentina llegando en ocasiones a bloquear el conducto, impidiendo el paso de instrumentos endodóncicos.

#### 26.1.3.2. Ápice muy abierto

Si se produce la necrosis pulpar antes de que termine la formación del diente, el ápice estará inmaduro con un foramen apical abierto y evertido (en trabuco). Podrán entonces realizarse técnicas de apicoformación, pero en algunos casos sólo la cirugía podrá lograr el sellado apical y con ello la conservación del diente necrótico, de otro modo insalvable (figura 26.8).

#### 26.1.3.3. Fractura horizontal del tercio apical

El conducto radicular debe obturarse hasta el punto de la fractura horizontal y se eliminará el fragmento apical quirúrgicamente (figura 26.9); no obstante, está contraindicada la apicectomía ante la presencia de una fractura en otra parte de la raíz (figura 26.10).

En ocasiones se trata endodóncicamente la porción dentaria coronal y se controla radiológicamente el fragmento apical, indicándose la cirugía al aparecer las complicaciones.

#### 26.1.3.4. Patología periapical persistente

La mayoría de autores marcan en alrededor del 90% el por-

centaje de éxitos terapéuticos en el tratamiento endodóncico, es decir, que se produce sellado apical y cicatrización de la patología periapical.

Los criterios para valorar el fracaso del tratamiento endodóncico son para Arens:

- Agrandamiento del área patológica, 1 ó 2 años después del tratamiento.
- Rarefacción apical que no existía inicialmente.
- Molestias persistentes después del tratamiento.

Los fracasos endodóncicos suelen deberse a un sellado insuficiente del conducto. Las pastas pueden crear la ilusión de que el conducto radicular ha sido suficientemente obliterado, cuando en realidad sigue abierto, por lo que los líquidos hísticos pueden filtrarse en todas direcciones. El empleo de puntas de material sólido no asegura por sí mismo el sellado, puesto que las puntas son redondas y el conducto puede tener una forma variable.

Ante una situación así, puede intentarse un nuevo tratamiento endodóncico y si la patología no desaparece, está indicada la cirugía (figura 26.11).

#### 26.1.3.5. Reabsorción del ápice en forma de cráter

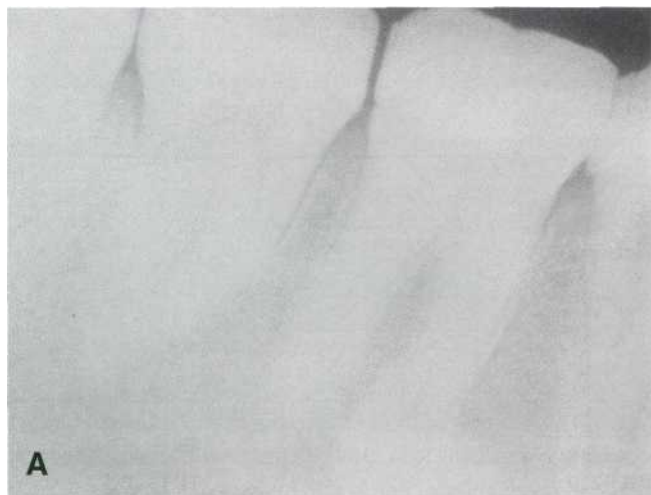
La reabsorción apical con destrucción del cemento "necrótico" precisa en ocasiones la eliminación quirúrgica (figura 26.12). Sin embargo también es posible la curación periapical y frenar el proceso de reabsorción con terapia no quirúrgica del conducto radicular.

Las indicaciones que hemos nombrado de la cirugía periapical -casi siempre relativas- se van modificando con el tiempo, entre otros motivos, por el desarrollo de un conjunto de técnicas y nuevos materiales que permiten resolver por vía ortógrada situaciones que hasta hace poco eran indicaciones indiscutibles de exodoncia o de cirugía.

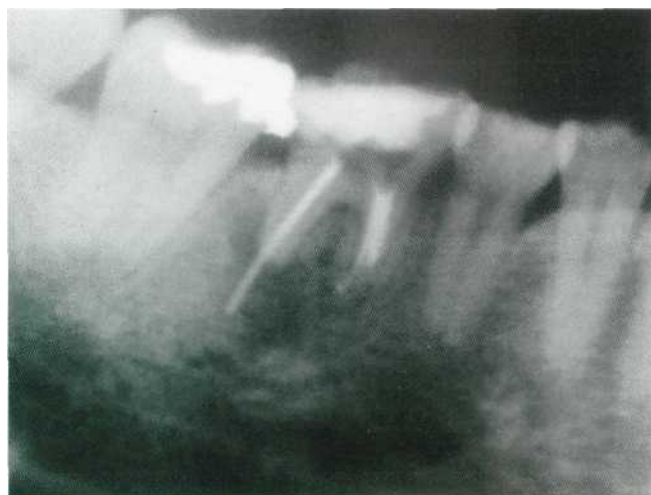
Una de las indicaciones más clásicas de la cirugía periapical es la presencia de un quiste radicular (figura 26.13). Ante la constatación de una imagen radiotransparente, el diagnóstico diferencial entre granuloma apical y quiste radicular, es muy arriesgado, aunque las características radiológicas del quiste, tales como: límites bien definidos y con una línea radioopaca que rodea la lesión y tamaño mayor de 5-7 mm., pueden ser orientativas.

Como indica Rómer, debemos distinguir entre el granuloma simple, en el que no hay penetraciones epiteliales activas; el granuloma epitelial en el que sí existen proliferaciones epiteliales y el verdadero quiste radicular, en el que existe una cavidad cerrada epitelial. Tanto el granuloma simple como el granuloma epitelial pueden ser tributarios de tratamiento endodóncico convencional; no así el verdadero quiste radicular, que precisará tratamiento endodóncico-quirúrgico, aunque primero podemos, de forma optativa, realizar la endodoncia por vía ortógrada y desde lúe-

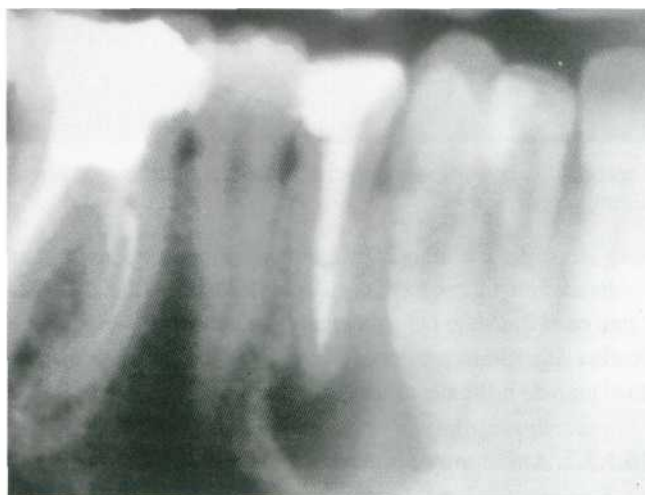



**Figura 26.11.** Patología periapical persistente. (A) Lesión periapical cementiforme en relación con la raíz mesial del 4.6. (B) Tras el fracaso del tratamiento endodóncico se efectuó cirugía periapical.



**Figura 26.12.** Reabsorción en forma de cráter de las raíces de 3.6.



**Figura 26.13.** Quiste radicular en el 4.4 (detalle de la ortopantomografía).

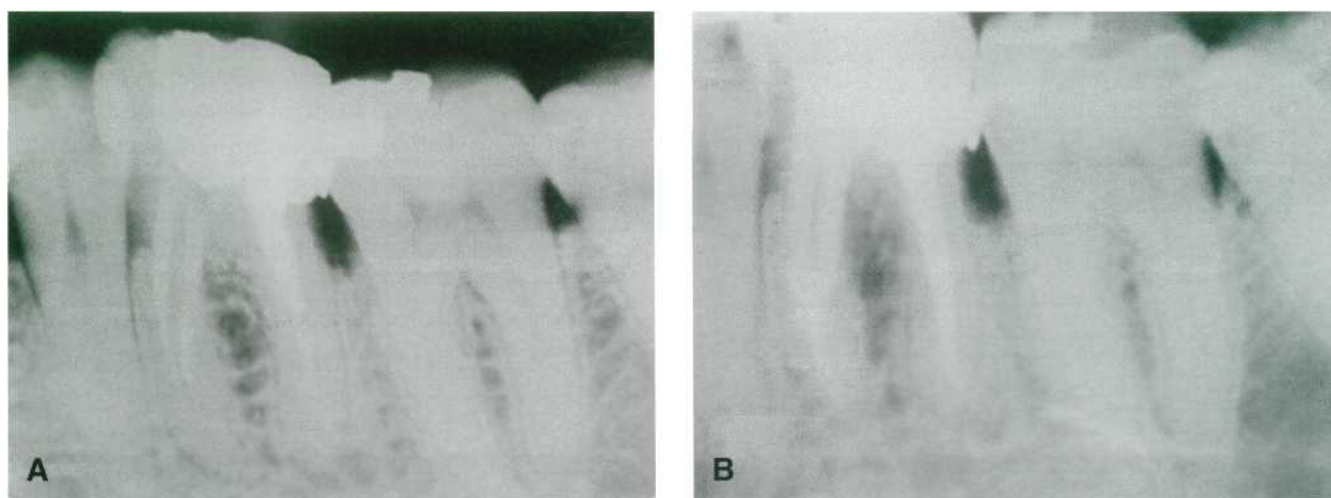
go controlar de forma estrecha su evolución y a la menor duda, por aumento de tamaño de la lesión, aparición de complicaciones etc., efectuar cirugía. Hay autores que opinan que el granuloma apical, puede ser tratado con la terapia de conductos y las defensas corporales naturales podrán solucionar la lesión periapical. No obstante, otros afirman que el tejido granulomatoso sólo puede erradicarse con el legrado apical, y no hablemos ya del quiste radicular.

La opinión clásica expuesta por Grossman, en el año 1950, es que el tratamiento endodóncico exclusivo, ante la sospecha de un quiste, estaría contraindicado, ya que éste tiene un potencial de crecimiento autónomo y por tanto es precisa la exéresis total de la membrana quística, con el fin de evitar la recidiva.

Bhaskar explicó la curación de algunos "quistes" con tratamiento conservador gracias a la sobreinstrumentación y la "infla-

mación aguda transitoria" que ésta inducía lo cual provocaría la "destrucción epitelial" o bien una "hemorragia subepitelial que necrosaría el epitelio", convirtiendo el quiste en un granuloma capaz de curarse. Pero aún hay posiciones más optimistas; así Natkin dice obtener un 80% de éxitos en la curación de "quistes" con terapia endodóncica y Stockdale cree que además esto se puede conseguir sin sobrepasar el foramen apical. Una actitud más ecléctica es la que admite que un quiste de pequeñas dimensiones cura igual que un granuloma con tratamiento conservador endodóncico, y se indica la cirugía cuando la lesión periapical es de grandes dimensiones, tanto si es quiste como un granuloma.

Se preconiza que el criterio de entrada sería hacer tratamiento conservador y si no se evidencia curación, entonces se haría cirugía, aunque por encima de los 10-15 mm de diámetro de la lesión se indicaría directamente el tratamiento quirúrgico (Lalonde).



**Figura 26.14.** (A) Patología periapical persistente en el 3.6. (B) El retratamiento endodóncico solucionó el problema.

Así pues ante la mayoría de indicaciones de la cirugía periapical puede realizarse en primera opción la endodoncia convencional, ya sea primaria o en forma de retratamiento de conductos y como segunda opción la cirugía periapical (figura 26.14). Esta cirugía periapical se realiza tras el tratamiento endodóncico, efectuando siempre el legrado apical, apicectomía y obturación retrógrada; si la endodoncia es simultánea a la cirugía podemos optar, aunque no lo recomendamos, por ahorrarnos la obturación a retro.

Tanto la endodoncia convencional como la cirugía periapical buscan la eliminación del tejido patológico y el sellado apical. En la cirugía endodóncica la eliminación del tejido patológico se consigue con la apicectomía y el curetaje; el sellado apical es resultado de la resección apical y la obturación retrógrada. Así, el fallo en el sellado apical, causa común de un fracaso en la terapéutica endodóncica, puede evitarse con la inspección del extremo apical de la obturación radicular y corregir las deficiencias con la obturación retrógrada (tabla 26.1).

La cirugía endodóncica puede aplicarse a todos los dientes con procesos periapicales de cualquier índole y magnitud. En los dientes implicados en grandes quistes radiculares, la apicectomía y la obturación retrógrada son una maniobra secundaria con la que se completa la intervención de exéresis del quiste maxilar, pero esto permite conservar los dientes en la arcada dentaria.

En todo caso, debe tenerse presente que la eficacia terapéutica con la cirugía no es inferior a la actitud endodóncica pura y además permite obtener un diagnóstico histológico concreto.

Así, siempre que efectuemos cirugía periapical y se obtenga material hístico, éste debe remitirse al anatomopatólogo para estudio histológico (figura 26.15). Aunque es raro descubrir un proceso maligno, todos los tejidos deben ser considerados sospechosos y por tanto deben estudiarse histológicamente, ya que su resultado puede tener, en ocasiones, una repercusión vital.

Por otra parte se podría criticar la actuación quirúrgica cuando es muy radical por el peligro de sacrificar un volumen de tejidos óseos y dentarios muy importante, comprometiendo así la vitalidad de los dientes vecinos. Por ello y sobre todo en grandes lesiones quísticas se han preconizado diversas técnicas de marsupialización y descompresión. Estas se apoyan en los estudios de Sommer (1956), Freedland (1970) y Naeverth (1982), que utilizan drenajes con tubos de polivinilo o polietileno. De todas formas los resultados son poco precisos y las series son pequeñas; además estos procedimientos presentan inconvenientes como las molestias que ocasiona el drenaje, la posibilidad de reinfección aguda, etc. En todo caso la marsupialización y la descompresión que también nosotros hemos utilizado con buenos resultados no nos dispensa de que el gesto final sea quirúrgico (cirugía periapical) y de la realización de un estudio histológico en el momento de preparar la descompresión y, evidentemente, al eliminar el quiste.

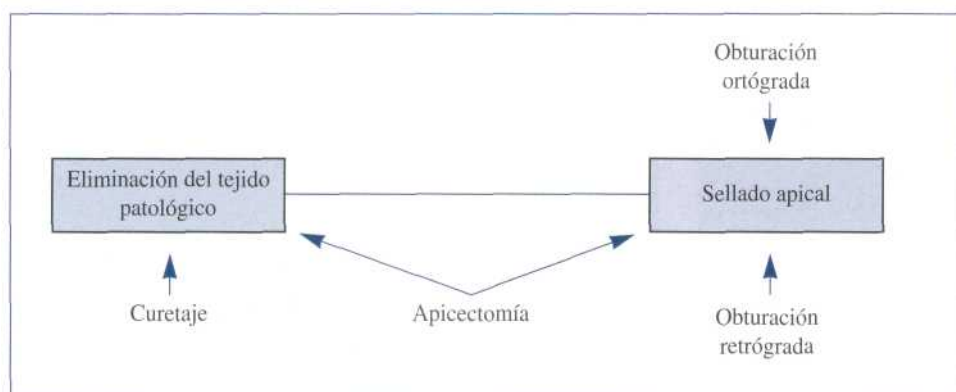
Finalmente destacaremos dos indicaciones de cirugía periapical con las que debe actuarse con mucho tiento:

- Falta de tiempo.

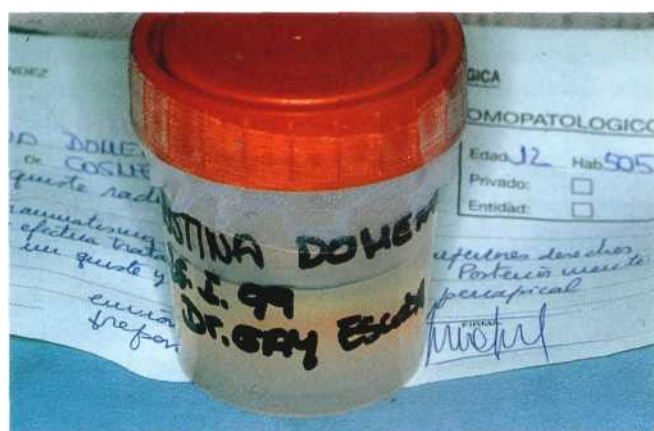
A veces en la praxis diaria, el odontólogo atiende a pacientes que no disponen del tiempo necesario o acuden de forma irregular a la consulta como para realizar tratamientos seriados; en estos casos puede ofrecerse la posibilidad de efectuar la endodoncia en una sola sesión con cirugía simultánea.

En pacientes que acuden de forma ocasional o que han de recorrer una gran distancia para recibir tratamiento y con una lesión periapical que nos induce a sospechas, está claro que el tratamiento de conductos y cirugía a la vez nos ofrecerá más garantías y en un menor tiempo.

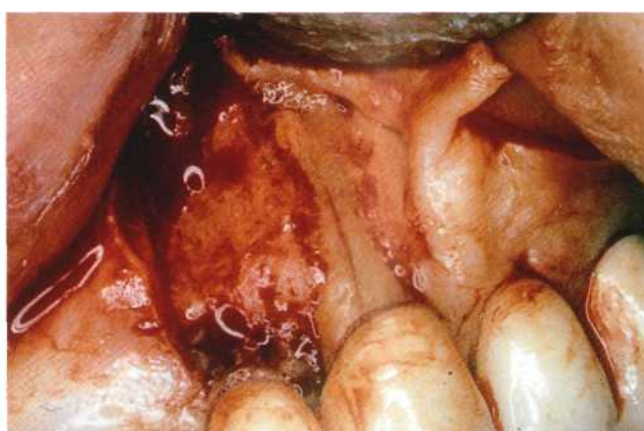
Un ejemplo de esta conducta es que, durante la Segunda Guerra Mundial, la cirugía periapical fue práctica habitual para todos



**Tabla 26.1.** Objetivos de la cirugía periapical.



**Figura 26.15.** El material histico obtenido del legrado apical debe ser remitido al anatomopatólogo para estudio histológico.



**Figura 26.16.** Cirugía exploradora que descubre una fractura vertical de la raíz del 2.3, que ha perdido toda la cortical externa.

los casos endodóncicos en las fuerzas armadas, puesto que era necesario tratar a los pacientes con rapidez.

#### - Coste económico

Es difícil considerar el coste como una indicación para la cirugía, pero los odontólogos suelen basar sus honorarios en el tiempo requerido en el tratamiento. Así pues, como el tratamiento quirúrgico supone menos tiempo que una terapéutica con múltiples sesiones, podría justificarse la intervención quirúrgica. Sin embargo salvo en casos excepcionales, no pueden justificarse los riesgos y las molestias de la cirugía con la reducción del coste económico.

Existen otras técnicas quirúrgicas que también pueden aplicarse en relación con la patología periapical, como la incisión y drenaje, la trepanación y la cirugía diagnóstica. Estas tienen unas indicaciones muy limitadas y casi siempre ligadas a procesos agudos y de urgencia.

#### - Incisión y drenaje

Cuando se produce una infección en la región periapical se desarrolla un exudado purulento en los tejidos blandos, y aparece

una tumefacción de la mucosa, celulitis difusa o una verdadera colección purulenta. En estos casos puede indicarse hacer una incisión en el tejido blando y fluctuante y drenar así el pus. La incisión de una zona indurada, edematosa o con una inflamación difusa aún no localizada, a menudo no tiene éxito en la reducción del dolor y de la inflamación. Lo ideal es realizar la incisión en una colección purulenta (absceso localizado), con lo cual se producirá la salida del exudado purulento. Las técnicas de incisión y drenaje ya han sido comentadas ampliamente en el capítulo correspondiente.

#### - Trepanación

Es la perforación de la cortical externa para aliviar la presión de un exudado dentro del hueso alveolar (absceso periapical o subperióstico).

Algunos autores como Frank lo indican:

- Cuando el dolor no puede ser controlado con técnicas endodóncicas.
- Si la medicación se muestra ineficaz.
- Cuando las medidas para lograr el drenaje a través de la mucosa no han sido eficaces.



Para nosotros es una técnica con unas indicaciones mínimas o inexistentes, puesto que si queremos hacer un acto quirúrgico ya podemos optar por la cirugía periapical completa o por el curetaje apical. Si se realiza una trepanación, ésta debe hacerse lo más próxima posible al ápice del diente afectado, evitando las estructuras anatómicas y raíces adyacentes. Tenemos que efectuar un abordaje adecuado para evitar lesionar la mucosa con la fresa.

Con una pieza de mano o micromotor con fresa redonda se perfora la cortical ósea de la zona afectada. No es preciso llegar hasta el propio ápice.

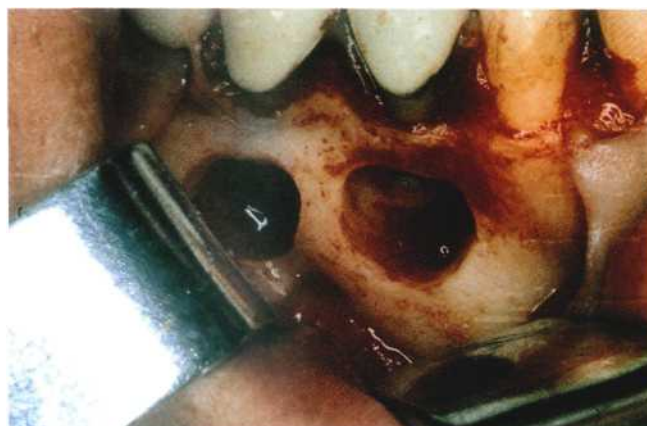#### - Cirugía diagnóstica

En raras ocasiones a pesar de haber efectuado un minucioso examen, podemos desconocer la etiología de un determinado proceso (figura 26.16). En tales circunstancias, puede ser interesante el realizar un examen visual de la raíz con cirugía exploratoria, la cual revelará por ejemplo: fracturas, defectos de desarrollo y anomalías de la raíz, conductos accesorios que no habían sido localizados ni obturados, ápices mal obturados o distintos errores de técnica. En este mismo momento debemos estar preparados para efectuar cualquier técnica correctora necesaria.

## 26.2. CONTRAINDICACIONES

La cirugía periapical puede estar contraindicada o limitada por una serie de factores que implican un riesgo añadido o la necesidad de tomar medidas suplementarias previas o posteriores.

- En pacientes con boca séptica.
- Abscesos o procesos en fase aguda. Aunque algunos autores no lo consideran como una contraindicación formal de la cirugía periapical, la realidad es que se suele preferir enfriar el proceso con tratamiento farmacológico o incluso con desbridamiento, y en una segunda etapa hacer la cirugía periapical. Realizar la cirugía en una zona inflamada siempre comportará como dificultades suplementarias menor efecto de los anestésicos locales y mayor sangrado.
- Estomatitis ulcerosa.
- Enfermedad periodontal grave, con destrucción ósea hasta el tercio apical de la raíz. Deben valorarse la existencia de bolsas periodontales, dehiscencias o falta de encía adherida en el plan de tratamiento. En ocasiones conviene tener en cuenta la posibilidad de efectuar simultáneamente el tratamiento periodontal y la cirugía periapical.
- Lesión periapical extendida a los dos tercios de la raíz o a la bifurcación. En estos casos existe una importante pérdida de hueso que dificulta la regeneración postoperatoria. Skoglund y cols, refieren como contraindicación absoluta la pérdida total de la cortical vestibular (comunicación ápico-marginal). Abramowitz y



**Figura 26.17.** La proximidad del foramen mentoniano no impide la cirugía periapical de los premolares inferiores que lo requieran.

cols. demuestran en varios casos clínicos que esta pérdida de la cortical vestibular puede ser recuperada aplicando las técnicas de regeneración tisular guiada.

- Reabsorción ósea importante por lesiones periodontal y apical combinadas. La cirugía periapical disminuye el soporte óseo del diente y no debe hacerse si, a causa de otro proceso (enfermedad periodontal, etc.), no habrá suficiente apoyo después de la intervención quirúrgica. Si se precisa un soporte temporal, puede usarse una férula que dejaremos en su sitio durante un mínimo de cuatro a seis semanas tras la cirugía.

- Rizolisis o destrucción de más de un tercio de la raíz. En estos casos debería valorarse el estado periodontal. Si es bueno, la cirugía periapical podría estar indicada, aunque con peor pronóstico.

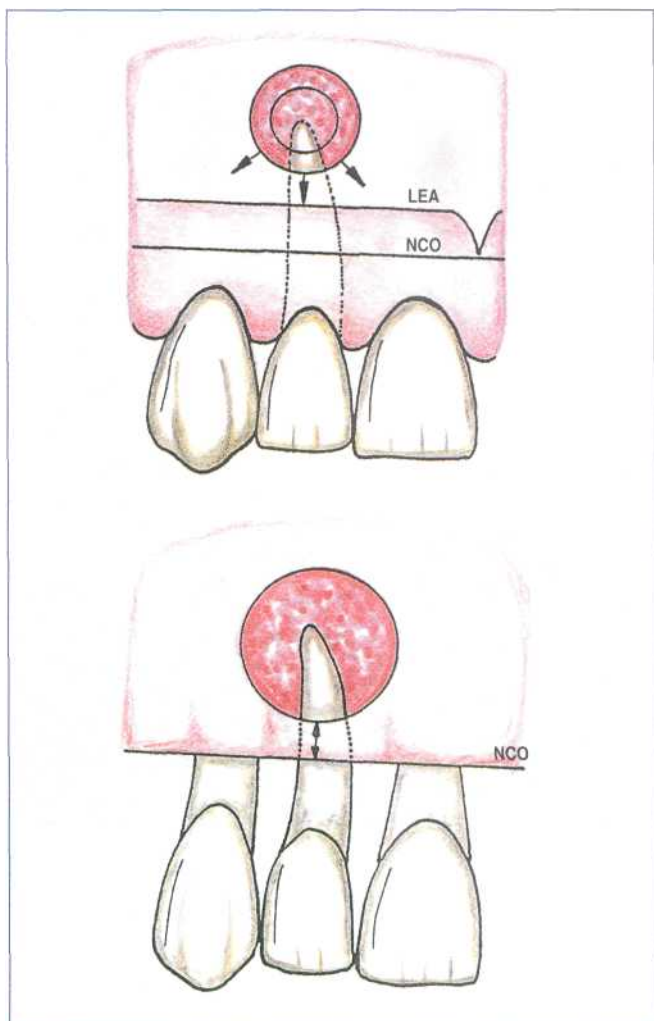
- Dificultad en el acceso a la zona periapical. Hay múltiples situaciones que pueden limitar o dificultar la cirugía periapical, de las que destacaremos: Una apertura bucal limitada, un fondo de vestibulo poco profundo, la presencia de exóstosis, un proceso alveolar corto y unas raíces muy largas.

- Proximidad peligrosa de estructuras anatómicas, como el seno maxilar, el conducto dentario inferior, el agujero mentoniano, etc. (figura 26.17). Estas son contraindicaciones relativas, puesto que una buena técnica hace que, aunque con mayor dificultad, pueda realizarse la cirugía. No obstante existe un riesgo mayor de complicaciones: comunicación buconasosinusal, parestesia del nervio dentario inferior, etc.

- Cuando no sea posible la posterior restauración del diente intervenido.

- Consideraciones estéticas. La posibilidad de producir cicatrices o tatuajes mucosos en la zona anterior del maxilar superior deben valorarse convenientemente, ya que tienen unas implicaciones estéticas importantes.

- Contraindicaciones por enfermedades sistémicas. Hay que



**Figura 26.18.** Exploración periodontal. Estudio del nivel de la cresta ósea (NCO) y del límite de la encía adherida (LEA). La cirugía periapical puede estar contraindicada por existir una enfermedad periodontal avanzada y una lesión periapical muy extensa que dejan, entre ambas, al diente sin soporte óseo.

considerar cuidadosamente el estado general del paciente previamente a la cirugía, con el fin de no correr riesgos innecesarios.

## 26.3. DIAGNOSTICO Y EXAMENES PREOPERATORIOS

El diagnóstico se basa en los siguientes estudios:

### 26.3.1. EXAMEN CLÍNICO

Deberemos realizar un detallado examen clínico de toda la región bucal y en especial de:

#### 26.3.1.1. Tejidos blandos

- Exploración del estado de la mucosa bucal, buscando la po-

sible presencia de fistulas. Cuando existe una fistula, puede realizarse una radiografía con un cono de gutapercha insertado en el tracto; con ello podremos determinar la etiología y el origen de la fistula, que a veces está alejada del diente afectado. Una fistula puede desembocar en zona extraoral; si hay drenaje extrabucal persistente debe sospecharse patología periapical.

La presencia de una tumefacción puede ayudar en el diagnóstico; ésta suele ser blanda y fluctuante.

- Exploración periodontal. Si existe enfermedad periodontal, hay que medir las bolsas en la zona afectada y el ancho de la encía adherida (figura 26.18). Es de todos conocida la importante relación que existe entre las lesiones periodontales y endodóncicas. Muchos problemas pulpares simulan lesiones periodontales y el tratamiento endodóncico puede conducir a la curación del aparente defecto periodontal. El tratamiento endodóncico no mejorará el problema periodontal si no existe relación entre ambas lesiones.

#### 26.3.1.2. Diente. Estudio de los dientes comprobando:

- Cambios de coloración.
- Presencia de restauraciones (coronas, puentes, etc.) y obturaciones.
- Líneas de fractura o fisura (transiluminación).
- Facetas de desgaste (interferencias o traumatismos oclusales).
- Movilidad dentaria.
- Pruebas de vitalidad pulpar (eléctricas, térmicas, etc.), del diente implicado y de los vecinos.
- Apiñamiento dentario (existirá mayor o menor peligro de lesión de las raíces vecinas).

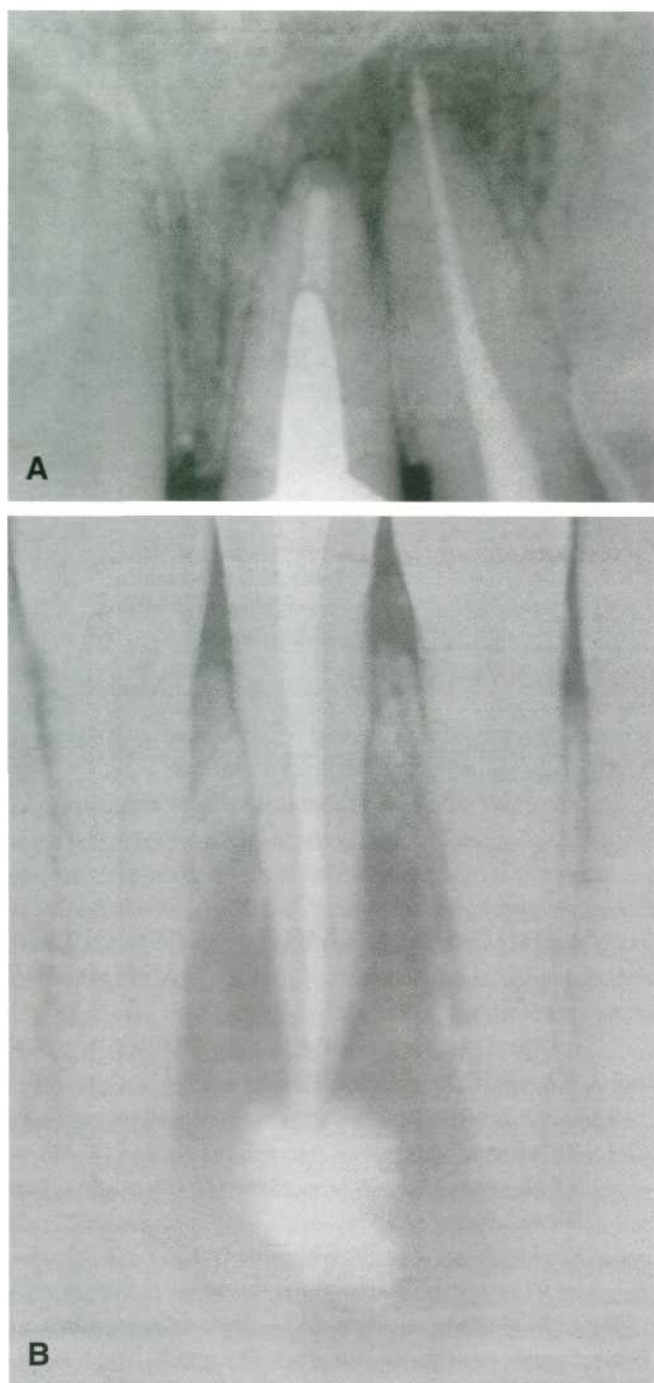
### 26.3.2. EXAMEN RADIOLÓGICO

Efectuamos una ortopantomografía, que permite una visión general, y placas intrabucales (radiografías periapicales y oclusales), que nos darán el detalle de las estructuras a estudio. En este examen radiológico preoperatorio debemos valorar:

#### 26.3.2.1. Lesión periapical

Tipo y extensión del proceso patológico, relaciones de éste con los dientes vecinos y con las distintas estructuras anatómicas a las que puede afectar (seno maxilar, fosas nasales y con los conductos y orificios óseos).

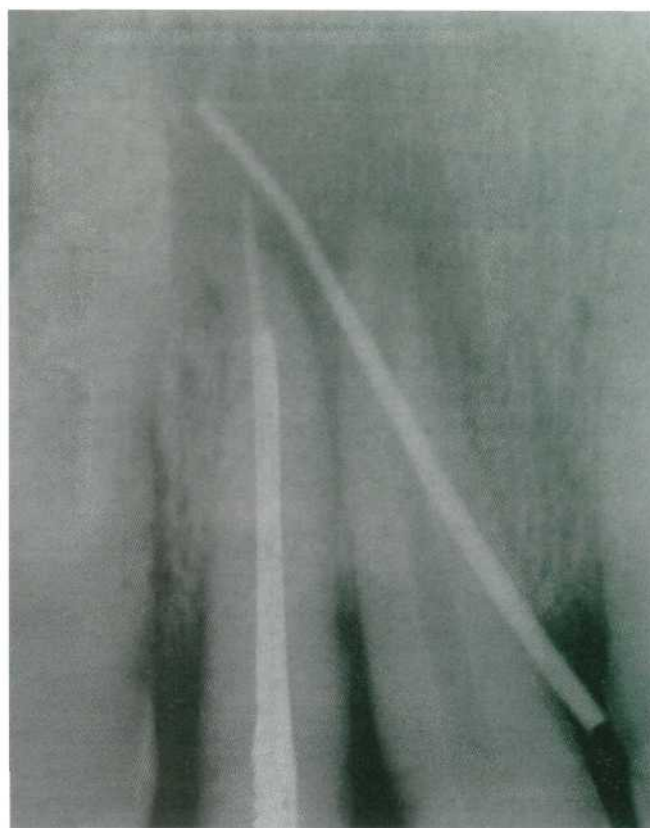Está claro que necesitamos conocer con precisión el diagnóstico del proceso periapical, aunque ya todos sabemos que no es posible predecir el diagnóstico histológico por la radiografía. No obstante podemos tener una serie de datos que nos indicarán un diagnóstico de sospecha acertado; así estudiaremos el contorno y límites de la lesión, el estado de la lámina dura y del espacio periodontal, el tamaño de la lesión, la existencia de rizolisis, las ca-



**Figura 26.19.** Estudio radiológico con radiografías periapicales. (A) Lesión periapical en el 2.1 y 2.2. (B) Lesión periapical en el 4.1.

racterísticas radiográficas, etc. (figura 26.19). Las imágenes radiográficas suelen ser mayores que la realidad. A la altura de los molares inferiores el hueso es tan denso que a menudo no se puede valorar con exactitud el verdadero tamaño de la lesión.

La relación de la lesión periapical con los dientes vecinos puede estudiarse radiográficamente y nos será de gran utilidad para

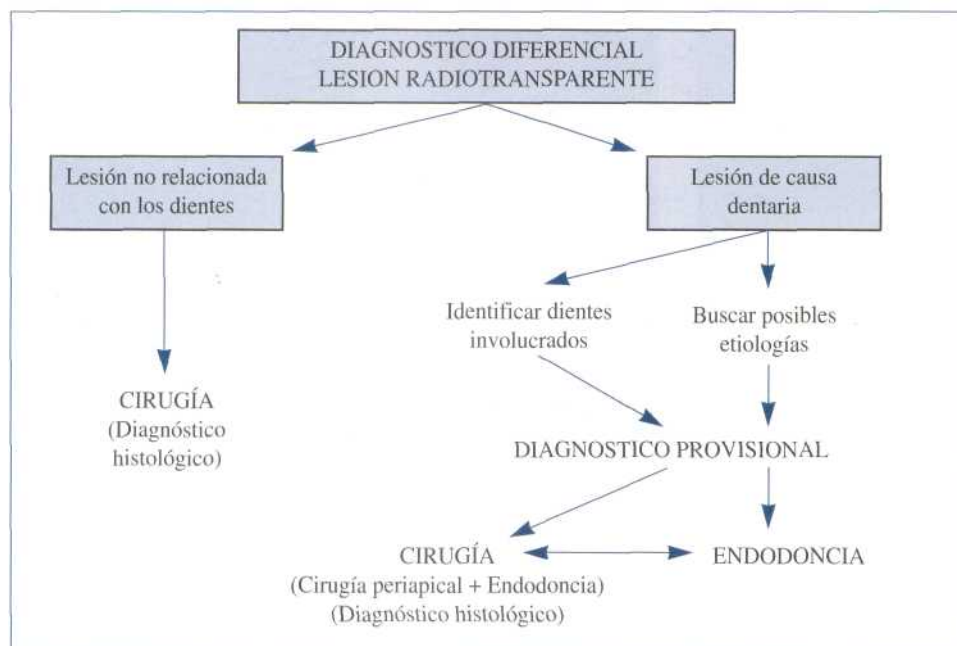


**Figura 26.20.** Radiografía periapical colocando una punta de gutapercha en el tracto fistuloso.

conocer los dientes implicados en el proceso, dato que será contrastado con las pruebas de vitalidad pulpar. Además en el acto quirúrgico tendremos información de la situación de los ápices vecinos con el fin de no lesionarlos (figura 26.20). Así pues ante la presencia de una lesión radiotransparente, debemos ante todo establecer un diagnóstico diferencial para saber si la lesión está o no relacionada con los dientes; esto se lleva a cabo con pruebas pulpares y observando los signos y síntomas clínicos. En presencia de una radiotransparencia y con las respuestas a las pruebas pulpares dentro de los límites normales, es posible que ésta no sea de origen pulpar. Si la lesión no tiene vinculación con los dientes debe indicarse la cirugía, puesto que es imprescindible hacer la exéresis de la lesión y así efectuar el diagnóstico histológico. Si la lesión es de causa radicular, certificaremos qué dientes están involucrados y así hallaremos posibles causas; con esta información podremos escoger entre el tratamiento endodóncico convencional según las indicaciones ya comentadas, o la cirugía periapical, con la cual obtendremos el diagnóstico histológico por el estudio del material hístico del legrado apical y además se conseguirá el cierre apical mediante la apicectomía y la obturación retrógrada (tabla 26.2).

El estudio radiológico puede detectar otros tipos de patología





**Tabla 26.2.** Protocolo de tratamiento ante una lesión radiotransparente

periapical como la osteoesclerosis, osteítis condensante o hiperementosis, etc.

Las radiografías periapicales serían las mejores para tener una imagen muy precisa del proceso osteolítico y de la estructura ósea; la radiografía oclusal de la zona anterosuperior es muy útil para valorar la extensión de la lesión periapical hacia palatino. La ortopantomografía nos da una visión global de gran interés. De acuerdo con el diagnóstico provisional establecido tras el estudio clínico y radiológico, autores como Morse proponen su protocolo de actuación (tabla 26.3).

El conducto nasopalatino anterior o el agujero mentoniano pueden confundir al odontólogo de la presencia de una lesión patológica. La situación de la imagen al realizar varias proyecciones radiográficas, nos indicará si estas estructuras se ubican en el ápice dentario o fuera de éste.

### 26.3.2.2. Raíz

Es muy importante conocer el estado radicular, para detectar procesos destructivos (rizolisis) o para conocer con precisión el grado de desarrollo apical o la existencia de alteraciones de la permeabilidad del conducto, instrumentos rotos dentro de él, presencia de conductos o raíces adicionales, reabsorciones externas de la raíz, etc. Para estos estudios se recomienda efectuar múltiples radiografías con distintas angulaciones.

### 26.3.2.3. Periodonto

La destrucción ósea por enfermedad periodontal, puede contraindicar este tipo de cirugía, al igual que una gran reabsorción del hueso por la lesión periapical (figura 26.18). Asimismo la exis-

tencia en fase activa de enfermedad periodontal, al igual que si está controlada, variará el tipo de incisión a utilizar.

Cuando existe patología periodontal, debe determinarse si la causa es de origen endodóncico, periodóncico o una combinación de ambos. El diagnóstico determina tanto el tratamiento como el pronóstico; por ello para el cirujano bucal es de gran importancia apurar al máximo este estudio periodontal y endodóncico. La terapia endodóncica debe completarse antes o al menos al mismo tiempo que la terapia periodontal.

### 26.3.3. EXAMENES DE LABORATORIO

Solemos recomendar un análisis de sangre básico compuesto por:

- Recuento y fórmula.
- V.S.G.
- Glucosa y urea.
- Pruebas de hemostasia: Tiempo de Quick, P.T.T., plaquetas y fibrinógeno.

Dependiendo de la existencia de patología de base, se indicarán otras pruebas orientadas a su estudio y control.

### 26.3.4. OTROS EXAMENES ESPECIALES

Estarán en función de los datos clínicos del paciente; así podremos efectuar:

- Estudio cardiológico (E.C.G.)
- Pruebas respiratorias, etc.

Así pues todo paciente que requiera cirugía endodóncica debe ser sometido a una evaluación de su estado general por parte del odontólogo. Esta evaluación es esencial para el paciente durante y después de la cirugía y teniendo en cuenta el notable aumento

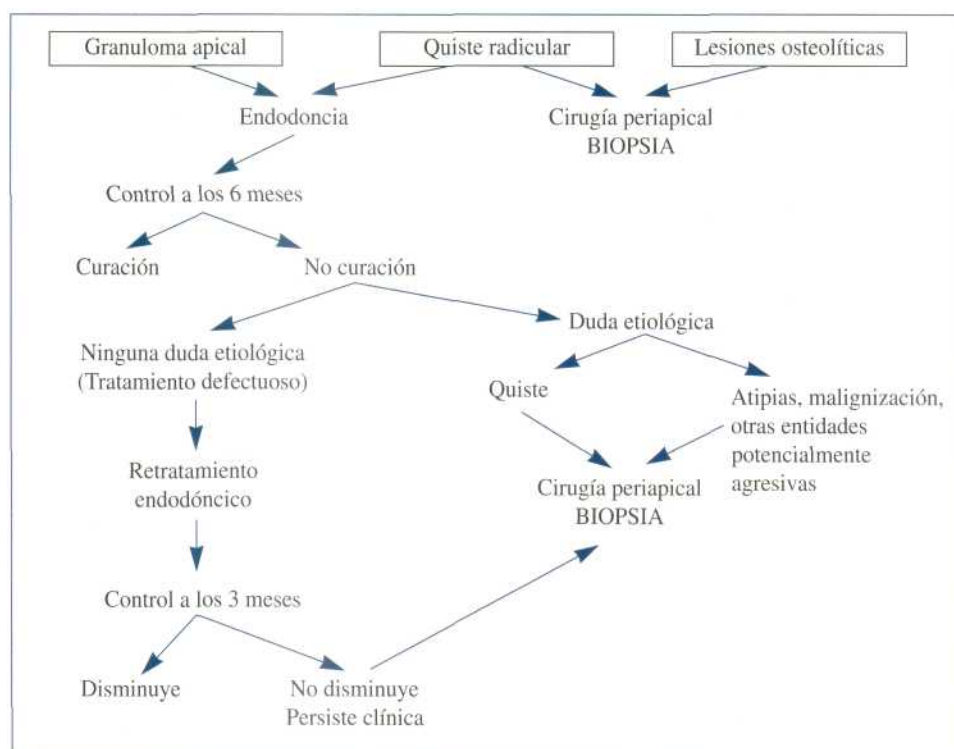


Tabla 26.3. Protocolo de Morse.

de las reclamaciones legales, también es beneficiosa para el profesional.

## 26.4. CONSIDERACIONES ANATÓMICAS Y BIOLÓGICAS

### 26.4.1. CONSIDERACIONES ANATÓMICAS

El odontólogo debe conocer bien todas las estructuras anatómicas que están implicadas en la cirugía periapical, ya que la alteración o lesión de estas estructuras puede provocar secuelas graves, lo que en ocasiones hará modificar o contraindicar la intervención quirúrgica.

- Las raíces están cubiertas por hueso de diferentes grosores y alturas. Así el canino y los premolares inferiores con raíces en linguoversión pueden presentar una gruesa capa de hueso por ves tibular del ápice. Esta circunstancia aparece también en los molares inferiores en los cuales la cortical externa es muy gruesa y con poca profundidad de vestibulo, todo lo cual puede hacer muy difícil o imposible tener un buen acceso apical.

- Existencia de raíces prominentes. Los dientes anteriores inferiores y los caninos superiores pueden tener las raíces muy prominentes con falta de hueso vestibular, lo cual no contraindica la cirugía pero sí que deberemos seleccionar bien el diseño del colgajo para evitar defectos tisulares. La mayoría de las raíces vestibulares superiores está situada cerca de la cortical externa, lo cual favorece su abordaje.

- El tejido blando que recubre el ápice es mucosa alveolar.
- Podemos encontrar inserciones musculares en las áreas quirúrgicas.

- Presencia de frenillos o bridas fibromusculares. En la región de los incisivos superiores e inferiores debe soslayarse el frenillo o incluir la frenectomía en el diseño del colgajo.

- El aporte sanguíneo a la cresta gingival llega vía mucosa alveolar, hueso alveolar y el ligamento periodontal.

- Conducto dentario inferior y foramen mentoniano. La proximidad a la zona operatoria del conducto dentario inferior y del foramen mentoniano condiciona la técnica quirúrgica e incluso puede contraindicarla por la posibilidad de lesionarlos y por la de sagradable secuela de la parestesia que puede aparecer. Los dientes implicados en este problema suelen ser los premolares y el segundo y tercer molares inferiores; no obstante una técnica depurada hace superable este tipo de impedimento anatómico.

- Seno maxilar. La proximidad del seno maxilar a los premolares y los molares superiores debe ser evaluada detalladamente, y aunque su afectación no es una contraindicación y no excluye el éxito terapéutico, sí que puede complicar el caso. Las complicaciones más frecuentes que pueden darse son la sinusitis maxilar y las comunicaciones bucosinusales.

- Suelo de las fosas nasales. Los dientes anteriores del maxilar superior con raíces largas pueden tener una fina capa de hueso que los separe de las fosas nasales, lo cual puede hacer necesaria la resección de mayor longitud de la raíz para evitar la per-

foración del suelo nasal. Las lesiones periapicales amplias vecinas al suelo de las fosas nasales deben también manipularse cuidadosamente con el fin de no provocar una fistula buconasal.

- Vasos y nervios palatinos. Si se realiza un abordaje palatino de las raíces palatinas de los premolares o molares superiores, debemos ser muy cuidadosos de no lesionar el nervio palatino anterior y los vasos palatinos anteriores (descendentes) ya que esto último ocasionaría una importante hemorragia.

Los nervios nasopalatinos pueden seccionarse durante la preparación de un colgajo palatino, pero si se repone adecuadamente es posible la regeneración nerviosa. Con el nervio palatino anterior sucede más o menos lo mismo, aunque en este caso como hemos indicado, si se lesionan los vasos que le acompañan, se produce una hemorragia intensa.

- Dientes con raíces cortas. Las raíces cortas, resultantes de un desarrollo horizontal defectuoso, de reabsorción o de cirugía anterior, pueden contraindicar la intervención quirúrgica. La proporción corona-raíz debe ser favorable, no debemos reseca nunca más de la mitad de la raíz, aunque lo ideal es no sobrepasar la resección de un tercio. Esto es fundamental si este diente además soporta o soportará una prótesis parcial removible o fija.

- Obstáculos anatómicos al acceso apical. Distintos obstáculos anatómicos pueden impedir el acceso al ápice dentario imposibilitando la cirugía; de entre ellos destacamos: la musculatura potente, el vestíbulo corto y poco profundo, la bóveda palatina poco profunda, la apertura bucal inadecuada, la presencia de torus o exóstosis, etc.

## 26.4.2. CONSIDERACIONES BIOLÓGICAS

- La epitelización ocurre con mayor rapidez que la formación de colágeno.
- Si el hueso se deja al descubierto sin la protección del periotio, se produce reabsorción.
- Ha de existir un aporte sanguíneo adecuado a todas las áreas del colgajo.
- Debemos suturar el colgajo sobre hueso sano.
- Hay que buscar la cicatrización por primera intención.
- No es posible la curación en presencia de tejido patológico.

## 26.4.3. OTRAS CONSIDERACIONES DE INTERÉS

### 26.4.3.1. Consideraciones periodontales

Tiene gran importancia detectar la presencia de bolsas periodontales en el estudio preoperatorio puesto que condicionarán nuestra conducta. Podemos optar por evitar las incisiones cerca del defecto o por realizar un tratamiento simultáneo de la patología periapical y periodontal. Si es necesaria la cirugía con incisión siguiendo el reborde gingival del área afectada, sería incorrecto no combinarlo con el tratamiento de las bolsas periodontales.

Ante la presencia de patología periodontal de cualquier tipo, reabsorción ósea, inflamación gingival, etc., deberemos considerar minuciosamente las ventajas y desventajas de los distintos tipos de incisiones, escogiendo en estos casos, la que produzca el menor daño periodontal y comprometa menos estos tejidos.

La falta de encía adherida puede inducir que al hacer un colgajo en posición apical respecto a un defecto mucogingival no corregido, produzca la dehiscencia primaria o secundaria de la herida operatoria.

### 26.4.3.2. Consideraciones protésicas

Al planear la cirugía en un diente con corona o prótesis parcial fija deben considerarse los márgenes de esta corona. Si la encía está sana y los márgenes de la prótesis se encuentran en posición subgingival, intentaremos evitar problemas procurando no levantar un colgajo de grosor completo mediante una incisión horizontal subgingival festoneada. Si los márgenes ya están expuestos, se plantea sustituir la corona o el puente; si la cirugía endodóntica va a combinarse con tratamiento periodontal, puede aceptarse la incisión horizontal sulcular. En algunas ocasiones el acceso a ciertas áreas puede verse limitado por una prótesis fija lo que obliga a realizar modificaciones del colgajo, de la técnica operatoria y de la sutura.

### 26.4.3.3. Consideraciones estéticas

Toda incisión deja una cicatriz y en algunas ocasiones éstas pueden provocar una alteración estética, que determinados pacientes valoran muy poco. La parte anterior de la encía superior es la más visible de la boca y se descubre en grado variable al hablar o reír. Así pues, en esta zona debemos esmerarnos en el diseño del colgajo, en una manipulación de los tejidos cuidadosa y atraumática, en hacer un exacto reposicionamiento y una correcta técnica de sutura, puesto que todos estos factores influirán en el resultado final.

Cuando la encía labial es visible al sonreír, se recomienda ocultar la incisión horizontal en el surco gingival, así como reducir la longitud y el número de incisiones verticales de descarga. La incisión que produce peor cicatriz es la semilunar o sus variaciones y la más estética es la incisión horizontal en la encía adherida queratinizada.

Cuando se realiza una obturación retrógrada con amalgama de plata es posible la aparición de tatuajes de la mucosa bucal. Sin embargo cuando el material de obturación está confinado en la caja de obturación, esta eventualidad es menos probable. Es importante que el hueso pueda regenerarse alrededor del extremo de la raíz lo que evitará el contacto de los tejidos blandos con la amalgama.

Muchos tatuajes tienen relación con retroobturaciones con amalgama de plata que no han funcionado bien por la presencia



de filtraciones. Si el tatuaje se debe al fracaso de la obturación retrógrada, podemos efectuar una nueva intervención, preparando un colgajo que elimine la zona mucosa tatuada. Sin embargo, en la mayoría de los casos, el tatuaje está encima de la lesión apical y por tanto no parece correcto hacer la incisión-exéresis de mucosa en este punto, por las complicaciones que esto podría acarrear.

## 26.5. TÉCNICA QUIRÚRGICA

### 26.5.1. ANESTESIA

La anestesia es de capital importancia para poder realizar con éxito la cirugía periapical. Normalmente se utilizan técnicas de anestesia locorregional, con lo que logramos la "anestesia" de la zona operatoria y un campo quirúrgico exangüe por efecto del vasoconstrictor que lleva la solución anestésica.

En casos especiales, por el tamaño de la lesión, por las características psicológicas del paciente o por problemas locales (inflamación que no ha podido suprimirse) o generales, podremos indicar la anestesia general con intubación nasotraqueal o la sedación endovenosa o inhalatoria simultánea a la anestesia local.

En la praxis diaria la anestesia locorregional con una correcta preparación psicológica o incluso farmacológica (benzodiazepinas) permite una anestesia suficiente pudiendo así realizar adecuadamente todos los tiempos operatorios.

En el maxilar superior utilizamos normalmente la infiltración en el fondo del vestibulo, aunque también puede usarse algún tipo de troncular como la del nervio infraorbitario. En la mandíbula solemos efectuar tronculares ya sea en la espina de Spix para los molares o en el agujero mentoniano para los premolares. Si actuamos sobre los incisivos o caninos inferiores, hacemos infiltración vestibular.

### 26.5.2. INCISIÓN

Las incisiones pueden ser variadas pero siempre tendrán como objetivo conseguir un colgajo de grosor completo, es decir en el que el periostio se levanta junto con la encía o mucosa bucal y que cumpla los requisitos de:

- Obtener buena visibilidad de la zona a intervenir.
- Hacer la mínima injuria posible y proporcionar una correcta irrigación sanguínea del colgajo.
- Deben aprovecharse al máximo las capacidades de curación del paciente.

Podemos realizar distintos tipos de incisiones, que nos facilitarán la obtención de sus colgajos correspondientes.

#### 26.5.2.1. Incisión a través del surco gingival

Se basa en la realización de una incisión en el surco gingival (sulcus), liberando el tejido subgingival y la papila interdental,

para conseguir así un colgajo gingival festoneado que podrá ser completado con una o dos descargas gingivales verticales. Normalmente se levantará un colgajo de grosor completo, es decir que incluye el periostio.

##### 26.5.2.1.1. Colgajo gingival

Se practica solamente una incisión horizontal ampliada a lo largo de la cresta gingival. Es la que sigue los surcos gingivales hasta el borde libre, festoneando los cuellos dentarios y seccionando las papilas interdentalarias. La incisión debe extenderse hasta cuatro o cinco dientes a ambos lados del área que desea tratar-se y se levanta un colgajo con las papilas y la encía adherida.

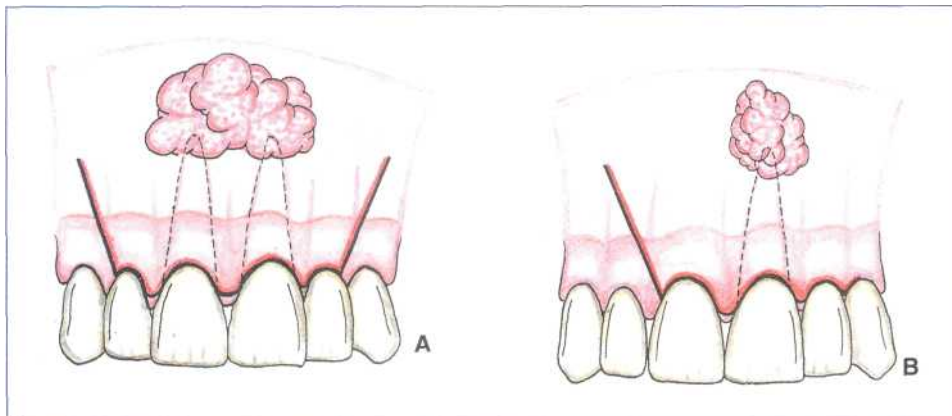
- Ventajas.
  - Es de fácil reposición, ya que los puntos de referencia son buenos y el colgajo no se desplaza lateralmente.
- Inconvenientes.
  - Es difícil levantar el colgajo.
  - La tensión del colgajo es excesiva.
  - Al no existir incisiones de descarga es muy probable que se produzcan desgarros gingivales.
  - Existe desinserción gingival (aparato de inserción epitelial).
  - Cuanto más larga es la raíz sobre la que debemos actuar, mayor debe ser su extensión, lo que plantea también problemas anestésicos.
  - La visualización y el acceso a los ápices radiculares es mínima.

En nuestra opinión este tipo de colgajo no tiene ninguna utilidad en cirugía endodóncica y sus inconvenientes son mucho mayores que sus ventajas.

##### 26.5.2.1.2. Colgajo trapezoidal

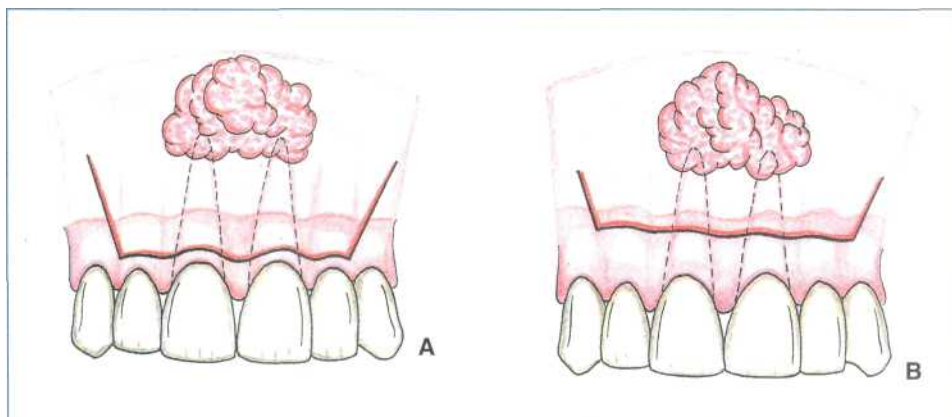
Se realiza una incisión gingival horizontal (sulcular) con dos descargas verticales (incisión de Neumann). Las descargas verticales se efectúan a cada lado del campo quirúrgico, por lo menos a uno o dos dientes por fuera de la lesión. Estas incisiones verticales deben evitar las prominencias óseas como la canina o estructuras anatómicas mucosas como los frenillos labiales. Deben estar orientadas hacia distal para así conseguir una buena irrigación del colgajo y contactar con la encía en la zona media comprendida entre la papila dentaria y la máxima concavidad de la encía. En ningún caso debe comprometerse la papila dentaria y la anchura de la inserción del colgajo debe ser mayor que la de su borde libre (figura 26.21).

- Ventajas.
  - Da un excelente acceso a todo el campo quirúrgico.



**Figura 26.21.** Incisiones a través del surco gingival con descargas verticales. (A) Colgajo trapecoidal. (B) Incisión sulcular con una descarga vertical para obtener un colgajo triangular.

- No existe tensión del colgajo.
  - Es útil si hay que realizar un legrado múltiple o en caso de existir una lesión muy grande.
  - Dado que las incisiones dejan buenos puntos de referencia, la reposición es fácil.
  - Aumenta la visualización de toda la raíz.
  - Facilita el acceso en las reparaciones radiculares laterales.
  - Su diseño es excelente para tratar tanto raíces cortas como largas.
- Inconvenientes.
- Puede ser más difícil iniciar la elevación del colgajo.
  - Podemos disminuir el aporte sanguíneo del colgajo lo que puede inducir isquemia o necrosis.
  - Se produce alteración de las inserciones del tejido gingival lo que puede dar lugar a retracciones de la encía, problema que es importante si se produce alrededor de una corona protésica.
  - Al existir arrancamiento gingival de las fibras insertadas puede provocarse la formación de hendiduras en los tejidos blandos y de bolsas periodontales.
  - La sutura puede ser más difícil ya que debe hacerse entre los dientes.
  - Es difícil mantener una buena higiene bucal.
- 26.5.2.1.3. Colgajo triangular**
- El colgajo triangular consiste en una incisión festoneada horizontal a nivel de la cresta gingival (intrasulcular), unida a una sola incisión vertical de descarga (incisión de Neumann parcial). Esta incisión de relajación se hace uno o dos dientes por mesial de la lesión, cumpliendo las normas habituales al diseñar estas descargas verticales (figura 26.21).
- Ventajas.
- No existe riesgo de que la incisión cruce la lesión.
- Da buen acceso para la cirugía periapical si las raíces son relativamente cortas.
  - Proporciona buen acceso para las reparaciones de los conductos laterales.
  - Volver a colocar el colgajo es fácil, puesto que la encía tiene puntos de referencia básicos y es casi imposible la mala posición lateral.
  - Se conserva al máximo la irrigación del colgajo.
- Inconvenientes.
- Es más difícil iniciar el despegamiento del colgajo.
  - Al existir arrancamiento gingival de las fibras insertadas, puede provocarse la formación de hendiduras en los tejidos blandos y de bolsas periodontales.
  - Las incisiones vertical y horizontal deben ser largas para facilitar el acceso a los ápices de las raíces largas.
  - La tensión del colgajo es mayor, por lo cual las fuerzas de tracción aumentan y éstas son potencialmente lesivas. Esto da lugar a desgarros gingivales frecuentes, sobre todo en el extremo fijo del colgajo.
  - La extensión de la incisión vertical hasta el fondo del vestíbulo para aliviar la tensión del colgajo, puede provocar hematomas y retraso de la cicatrización.
  - Se produce alteración de las inserciones del tejido gingival, lo que conduce a posibles alteraciones de la encía marginal alrededor de las coronas protésicas.
  - La sutura puede ser más difícil debido a que debe hacerse entre los dientes.
  - Es difícil mantener una buena higiene bucal.
- Tanto el colgajo de grosor completo triangular como el trapecoidal son muy adecuados para la cirugía periapical siempre y cuando no existan problemas periodontales (bolsas de más de 3 mm), ni estemos trabajando en dientes con reconstrucciones o en prótesis fijas con márgenes subgingivales puesto que su gran in-



**Figura 26.22.** (A) Incisión de Vreeland. (B) Incisión semilunar modificada.

conveniente es que se altera el aparato de inserción. Esto puede agravar la enfermedad periodontal o producir recesiones con un desajuste gingival de las prótesis.

Las indicaciones concretas de realizar la incisión horizontal en el sulcus con una o dos incisiones verticales de descarga son:

- Cuando hay poca altura en encía adherida.
- Si la lesión periapical es grande.
- Cuando vayamos a trabajar sobre dientes con raíces cortas.
- Si la lesión periapical está en el tercio apical.
- Cuando efectuemos cirugía de exploración ya que podremos ver bien todo el diente y descubrir así por ejemplo una fractura radicular vertical.

### 26.5.2.2. Incisión en la encía adherida

Se realiza una incisión horizontal a unos 1-2 milímetros del borde gingival, con lo cual dejaremos un pequeño reborde de encía con las papilas dentarias incluidas. Esta incisión puede ser lineal o seguir las ondulaciones de la encía y se complementa con una o dos descargas consiguiendo así un colgajo triangular o trapezoidal de grosor completo (figura 26.22). Fue descrito por Vreeland en 1982.

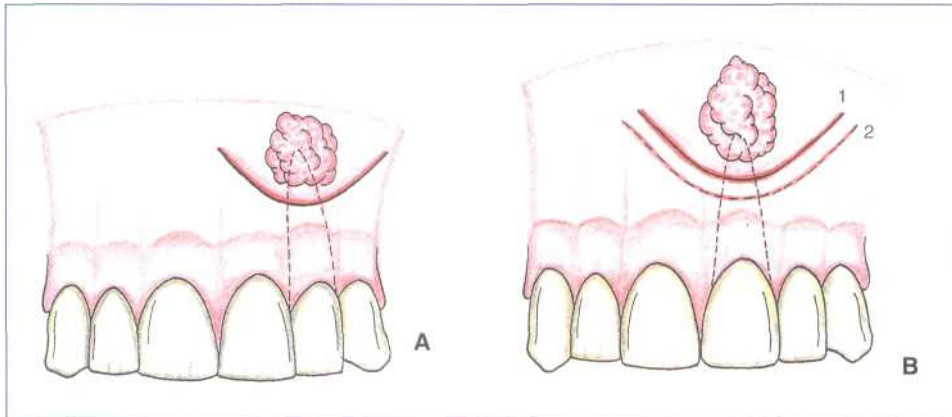
- Ventajas.
    - Área de cicatrización de 3 a 4 mm.
    - La reposición del colgajo no necesita ser tan precisa.
    - Suelen existir menos problemas de dehiscencias y fenestraciones.
    - Es una opción aceptable en caso de coronas o prótesis fija.
  - Inconvenientes.
    - El tejido gingival remanente es fino y es fácil de romper.
    - No puede realizarse cuando hay problemas periodontales.
- Este tipo de colgajo es de diseño y trato difícil por lo que tiene indicaciones muy contadas en cirugía periapical.

### 26.5.2.3. Incisión semilunar modificada

La incisión semilunar modificada de Luebke-Ochsenbein (1974) da lugar a un colgajo trapezoidal, en el que una incisión horizontal ondulada o rectilínea en la encía adherida (a 3-4 mm. del reborde gingival), es decir, cerca ya del límite con la mucosa bucal, se une a dos incisiones verticales rectilíneas o curvilíneas (figura 26.22).

- Ventajas.
  - La incisión y la elevación del colgajo son técnicamente sencillas.
  - Una vez preparado el colgajo se consigue un buen acceso al ápice dentario.
  - No se altera la encía marginal, ni se lesiona la inserción epitelial, lo que evita las posibilidades de recesión gingival; detalle muy importante en pacientes con problemas periodontales o si existen coronas protésicas.
  - Da buena visibilidad del campo quirúrgico y su accesibilidad es excelente.
  - Se requiere una fuerza mínima para retraer el colgajo.
  - La incisión tiene buenos puntos de referencia, por lo que es fácil volver a colocar el colgajo.
  - El paciente puede mantener una buena higiene bucal.
- Inconvenientes.
  - Un error al evaluar el tamaño de la lesión periapical puede conducir a que la incisión cruce el defecto óseo.
  - Los ángulos del colgajo, donde las incisiones verticales se unen con la horizontal, pueden necrosarse o desprenderse.
  - Las inserciones musculares y los frenillos pueden representar un obstáculo anatómico y obligarán a modificar la incisión horizontal.
  - Si la incisión se hace demasiado cerca del margen gingival libre, pueden producirse alteraciones periodontales.
  - Al realizar dos incisiones verticales (colgajo trapezoidal), la irrigación del colgajo es siempre menor.





**Figura 26.23.** (A) Incisión semilunar. (B) Incisión semilunar: (1) incorrecta, (2) correcta.

- La sutura puede ser difícil debido a que la aguja ha de pasar desde el colgajo hasta la encía adherida.
- Frecuentemente la cicatriz es visible.

El colgajo semilunar modificado está indicado cuando hay problemas periodontales o en pacientes con coronas protésicas en las cuales la retracción gingival podría dejar al descubierto la raíz.

Las indicaciones concretas de realizar la incisión horizontal en la encía adherida con dos incisiones verticales de descarga son:

- Cuando tenemos una buena altura de encía adherida queratinizada.  
Si la lesión periapical es pequeña.
- Cuando vayamos a trabajar sobre dientes con raíces largas. Cuando queramos obtener una cicatriz más estética, principalmente en los sectores anteriores, ya que ésta es poco visible en la encía adherida.

#### 26.5.2.4. Incisión semilunar

Se realiza una incisión horizontal curva, con la porción convexa orientada hacia la zona gingival, y se obtiene seguidamente un colgajo semilunar de grosor completo (Partsch). Esta incisión en media luna puede hacerse a cualquier nivel de la mucosa bucal, aunque para favorecer el acceso a la región periapical se hace cerca de la zona operatoria, al menos un diente al lado del diente a tratar (figura 26.23).

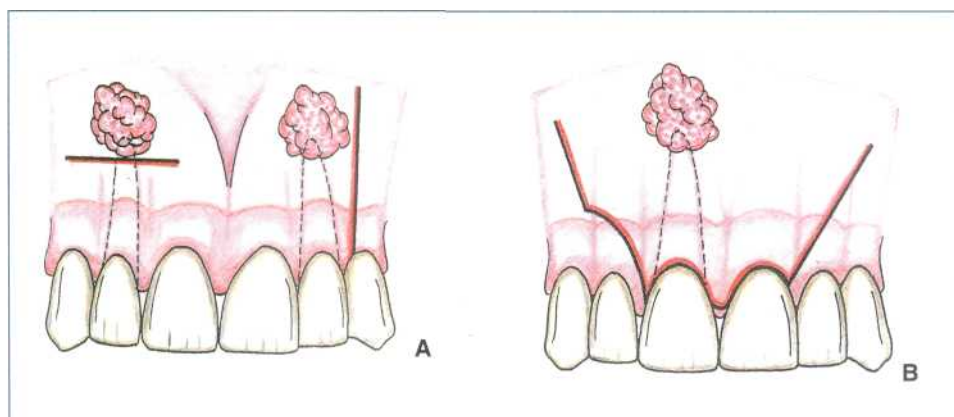
- Ventajas.
  - La incisión y la elevación del colgajo son sencillas.
  - Una vez levantado el colgajo, tenemos acceso directo al ápice dentario afecto.
  - Esta técnica reduce al máximo el área a anestesiarse.
  - No se altera la encía marginal ni la inserción epitelial.
  - El paciente puede mantener una buena higiene bucal.
- Inconvenientes.
  - La poca extensión de este colgajo proporciona una visibilidad y acceso reducido, lo cual es contraproducente, pues-

to que implica una mayor dificultad en las maniobras quirúrgicas sobre el ápice o la lesión.

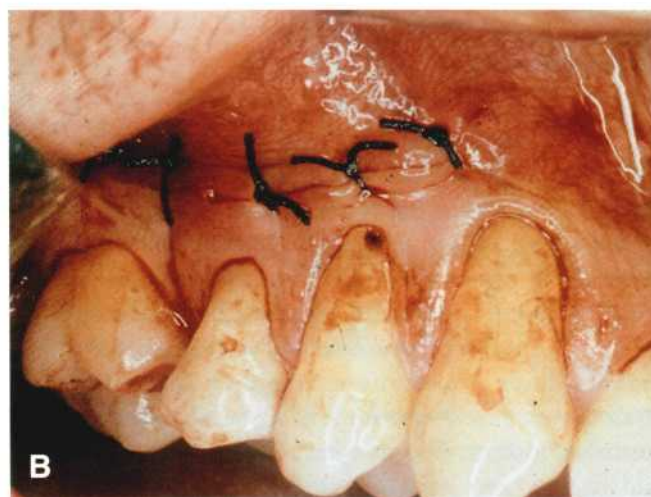
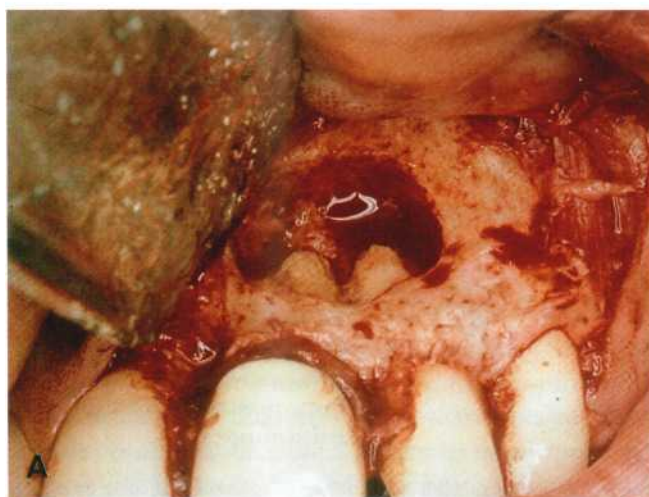- Un error en la evaluación del tamaño de la lesión puede hacer que la incisión cruce el defecto óseo.
- Dado que la incisión está en la mucosa bucal o alveolar libre, la hemorragia operatoria es mayor.
- Las inserciones musculares y los frenillos constituyen obstáculos anatómicos que obligan a modificar el diseño.
- Es preciso aplicar una gran fuerza para levantar el colgajo, por lo que es fácil producir desgarros.
- La cicatriz suele ser muy visible.
- Al no existir puntos claros de referencia para recolocar el colgajo, cuando éste se sutura puede quedar a tensión en un lado y formar bolsas en el otro.
- Como la incisión y la línea de sutura afectan a la mucosa alveolar libre, que se desplaza con los movimientos normales del labio, no es raro que se produzcan alteraciones en la cicatrización. El colgajo semilunar puede tener alguna indicación aunque para nosotros el colgajo semilunar modificado proporciona, en igualdad de condiciones, mayores ventajas.

Autores como Eskici (1975) proponen el abordaje de las lesiones periapicales mediante la realización de una incisión vertical en la zona interproximal inmediatamente adyacente al diente a tratar o mediante una incisión horizontal en la zona periapical. Estos diseños son de ejecución muy simple pero tienen desventajas tan importantes como que la incisión quedará encima del defecto óseo operatorio, lo que la descalifica totalmente para la cirugía periapical (figura 26.24).

Sailer y Pajarola también proponen la incisión paragingival de Partsch que consiste en una incisión horizontal en mucosa libre, con una o dos descargas verticales que deben formar un ángulo agudo o recto con la horizontal; los inconvenientes son el campo de visión limitado y la reposición con formación de cicatrices. Existe también el riesgo de suturar el colgajo sobre un defecto óseo imprevisto.



**Figura 26.24.** (A) Incisión lineal vertical o horizontal. (B) Incisión combinada.



**Figura 26.25.** (A) Incisión triangular con descarga vertical por distal. (B) Incisión semilunar modificada en un paciente con problemas periodontales. Sutura con puntos simples.

En todos los casos deben considerarse unas normas básicas al realizar la incisión:

- La incisión debe hacerse con un movimiento firme y continuo.
- La incisión no debe cruzar un defecto óseo subyacente previo a la cirugía o producido por ella.
- Las incisiones verticales deben hacerse en las concavidades entre las eminencias óseas.
- El final de la incisión vertical en la encía libre debe situarse en la zona media entre la papila y el punto medio del arco gingival y abierta en dirección distal, procurando siempre no dañar la papila dentaria.
- La incisión vertical no debe extenderse al fondo del vestíbulo o pliegue mucobucal.
- La base del colgajo siempre debe ser más ancha que su borde libre. La anchura del colgajo no debe ser menor de la de dos dientes.

En algunas ocasiones puede indicarse una incisión combinada en la cual la incisión horizontal en una parte pasa por el surco

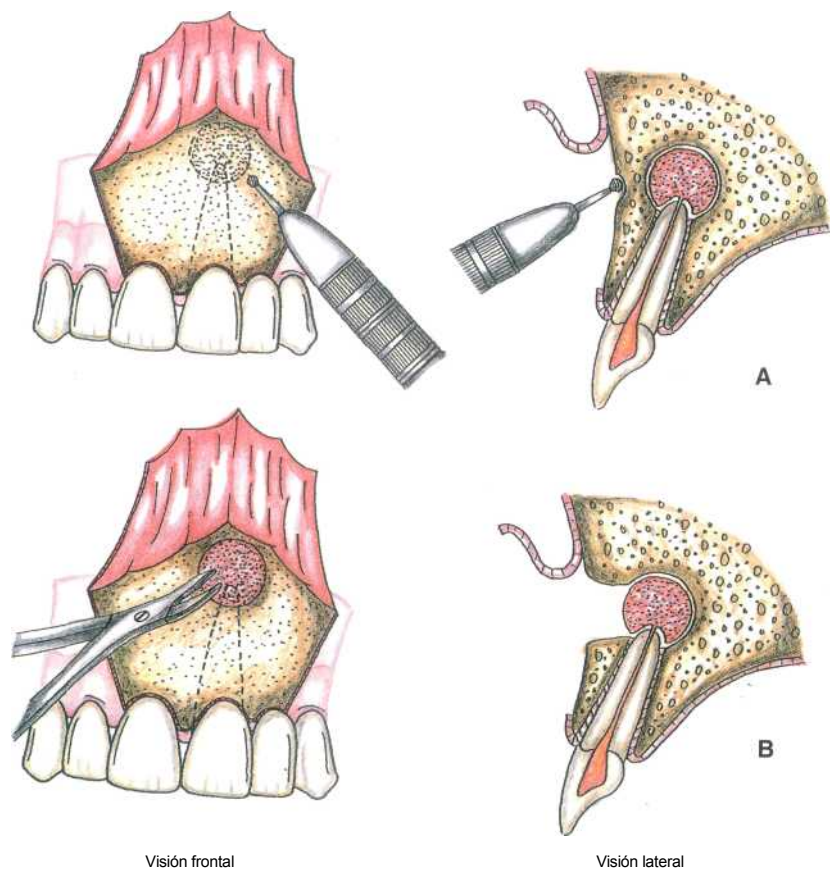
gingivodentario y en otra parte se realiza en la encía adherida, completándose con dos incisiones verticales de descarga (figura 26.24).

Cuando nos encontramos con una mucosa cicatricial a consecuencia de múltiples incisiones previas, estará indicado preparar un colgajo de mayor tamaño del que efectuaríamos normalmente.

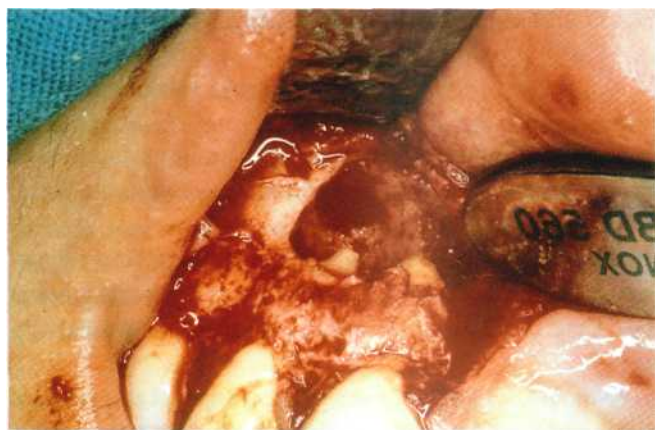Nosotros, siempre que podemos, efectuamos el abordaje de la lesión periapical mediante un colgajo triangular o trapezoidal, y cuando esto no es posible hacemos una incisión semilunar modificada (figura 26.25).

### 26.5.3. DESPEGAMIENTO DEL COLGAJO

Una vez realizada la incisión, con un periostótomo de Freer se levanta el colgajo mucoperióstico, mientras el ayudante sostiene el labio con un separador de Farabeuf, de Langebeck o de Minnesota. Debe iniciarse siempre en la incisión vertical, en encía adherida, y no a la altura de la incisión horizontal. Hay que



**Figura 26.26.** (A) Trepanación de la cortical externa. (B) Ampliación de la osteotomía con pinza gubia hasta visualizar correctamente la lesión periapical.



**Figura 26.27.** Osteotomía de la cortical externa para tener un acceso adecuado a la lesión periapical y controlar los ápices dentarios.

evitar siempre la compresión o desgarro de las papilas interdentarias ya que esto provocaría un importante retraso de la cicatrización. El colgajo se despegará desde la cara interna y en dirección hacia apical con el periostótomo en contacto con el hueso alveolar.

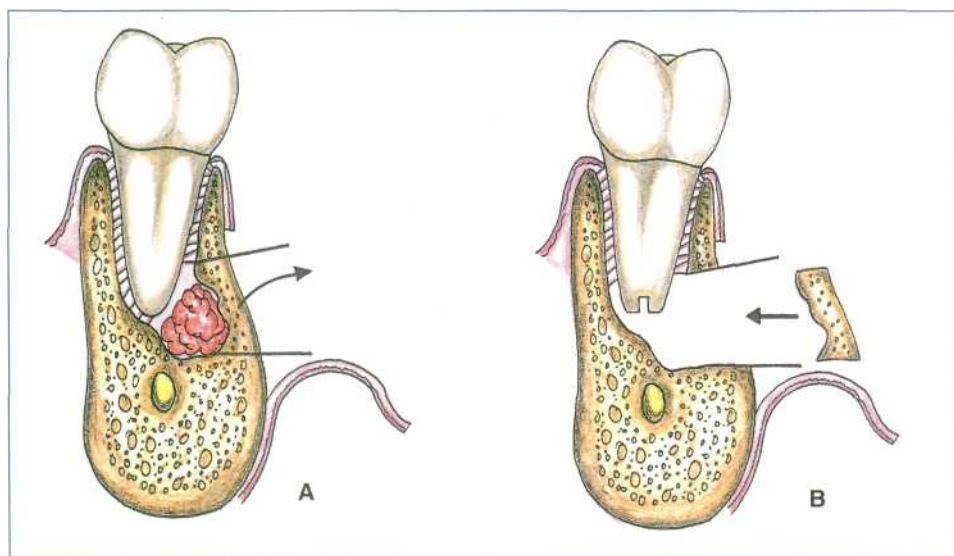
El periostótomo o disector debe ser de borde romo; se aplica una ligera presión para liberar y elevar la mucosa y el periostio sin desgarrarlos. Los cortes, desgarros o perforaciones accidentales perjudicarán el aporte sanguíneo del colgajo y favorecerán la aparición de complicaciones postoperatorias (dolor, infección, etc.).

Es de gran importancia que el colgajo incluya el periostio y que todo quede protegido con un separador tipo Minnesota con el fin de que no se interponga en las maniobras operatorias y así no lesionarlo. Pero este separador de los tejidos siempre debe apoyarse sobre el hueso y no sobre los tejidos blandos.

Las exóstosis o protuberancias óseas pueden interferir la elevación uniforme del periostio, por lo que a veces debemos cambiar la angulación o la dirección de trabajo. Las exóstosis deben eliminarse antes de recolocar el colgajo.

En las lesiones grandes con proliferación de tejido de granulación fuera de la cavidad ósea y con fistulas, se presentan adherencias al tejido submucoso. En estas zonas deberemos disecar cuidadosamente el colgajo con el bisturí. Una vez separados estos tejidos, se continúa el despegamiento a nivel del hueso por encima de la lesión periapical; esta acción proporciona una visión excelente del campo operatorio, reduce la hemorragia y se consigue una superficie dura donde apoyar el separador.





**Figura 26.28.** Abordaje apical en los molares inferiores (A) Osteotomía en "estampilla postal" para levantar el fragmento de cortical externa que se relaciona con los ápices. (B) Realización de la cirugía periapical y después reponemos en su lugar el fragmento óseo.

El arrancamiento de frenillos o inserciones musculares no representa ningún problema estético, ni funcional; por ello siempre que se encuentren músculos o tejidos fibrosos deben elevarse formando parte del colgajo.

Otros problemas anatómicos relacionados con la elevación del colgajo se refieren a los paquetes vásculo-nerviosos del agujero mentoniano, el conducto nasopalatino y el foramen palatino anterior (figura 26.17). Estas áreas deben evitarse siempre que sea posible y es necesario disminuir al máximo las fuerzas que se apliquen en ellas. La lesión del nervio nasopalatino no suele representar un gran problema, no así la lesión de los nervios mentoniano y palatino anterior, que darán lugar a la aparición desde una sensación de hormigueo o quemazón hasta la insensibilidad parcial o total. Cuando se prevé una intervención complicada, debemos advertir al paciente de la posibilidad de que se presenten estos problemas.

Al levantar el colgajo se seccionarán ramas vasculares terminales, pero dado su pequeño tamaño no plantearán ningún problema. Cuando se seccionan vasos más grandes durante la intervención quirúrgica, primero aplicamos presión digital durante 5-10 minutos y cuando es visible y accesible colocamos una pinza hemostática tipo mosquito curva sin dientes y procedemos a la ligadura del vaso con seda o catgut de 3/0 ó 4/0. El electrobisturí puede resultar también muy útil para conseguir una buena hemostasia de la zona operatoria.

#### 26.5.4. TREPANACIÓN DE LA CORTICAL EXTERNA

El objetivo de la cirugía endodóncica es localizar el ápice de los dientes enfermos; para ello debemos efectuar la osteotomía que corresponda del hueso de la cortical externa (figura 26.26).

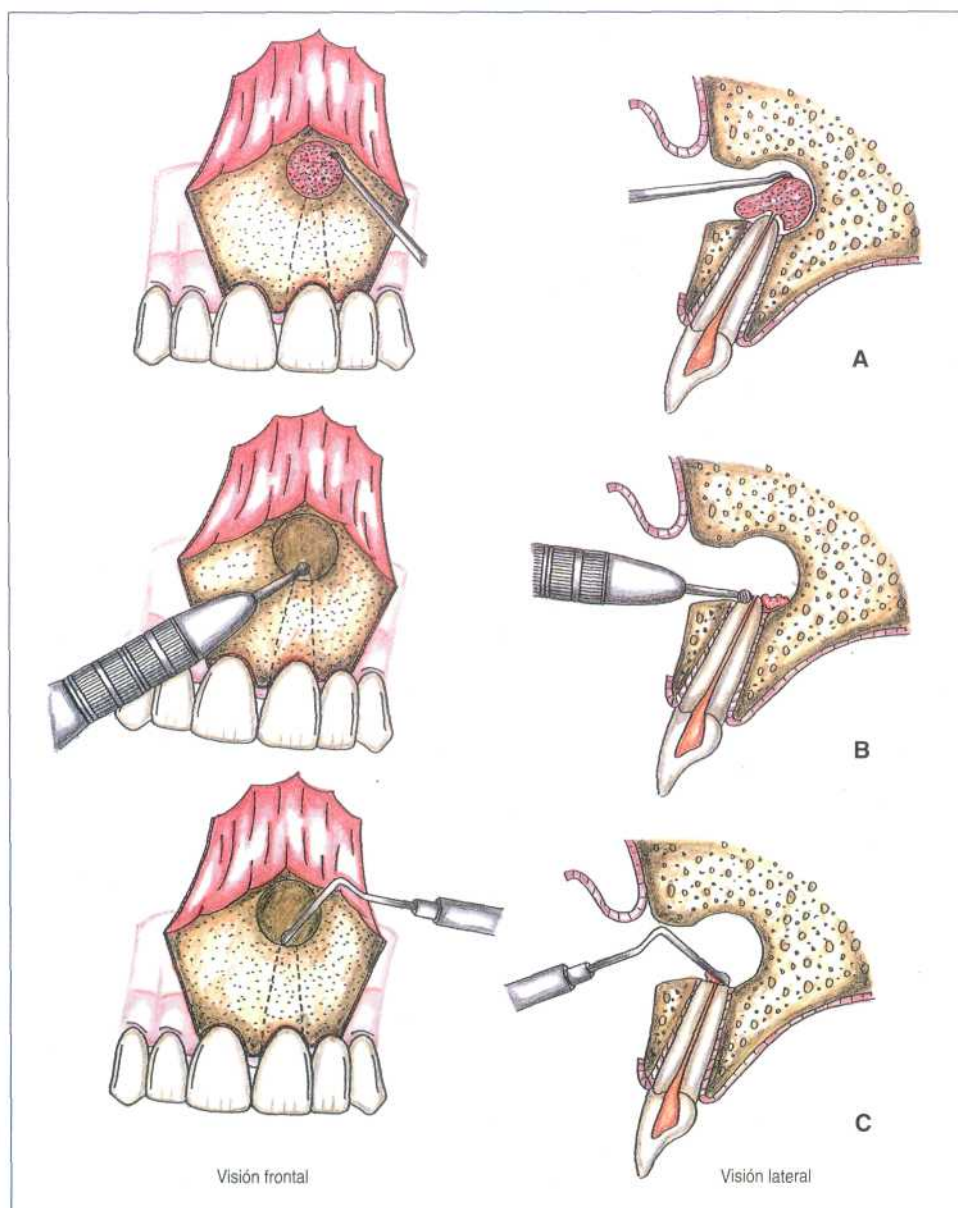
En ocasiones existe una destrucción del hueso vestibular que

cubre los ápices dentarios. Esta exposición proporciona acceso directo al ápice y a los tejidos periapicales, permitiendo la enucleación de los tejidos patológicos con eliminación escasa o nula de hueso. Sin embargo, en la mayoría de los casos, la cortical externa se encuentra parcial o totalmente intacta y la exposición de la raíz debe lograrse eliminando el hueso suprayacente.

La osteotomía puede realizarse a escoplo y martillo, con guía o con material rotatorio (pieza de mano) con fresa redonda de carburo de tungsteno de los números 6 y 8. Nosotros preferimos realizar la osteotomía con fresa quirúrgica. Para conseguir mayor eficacia al cortar el hueso, debe irrigarse constantemente con agua destilada o suero fisiológico estéril; así enfriamos y limpiamos tanto el hueso como la fresa. Con el fin de evitar que el hueso se queme y se produzcan complicaciones óseas, no debe frezarse nunca en seco y no debe utilizarse nunca la turbina.

Conociendo la longitud y características de la raíz dentaria por el examen clínico y radiológico, podremos localizar fácilmente el ápice dentario, además de que el cuerpo de la raíz suele provocar una convexidad del hueso vestibular (eminencia radicular). Se selecciona un punto a 2 - 4 mm de la longitud conocida o estimada de la raíz y se hace un orificio de trépano perpendicular al eje longitudinal del diente hasta alcanzar la estructura dental -que se reconoce por su consistencia y color-, prosiguiendo la osteotomía hasta visualizar correctamente el tercio apical de la raíz y toda la lesión periapical. Si la raíz es difícil de diferenciar del hueso que la rodea, puede utilizarse una solución acuosa de azul de metileno al 1% colocada en la cavidad ósea, durante un minuto, que tiñe claramente el ligamento alvéolo-dentario. La ventana debe ser lo suficientemente grande para permitir el acceso a toda la lesión y así facilitar su enucleación total y con un control visual de las raíces afectadas (figura 26.27).

Se ha propuesto hacer el abordaje de la región periapical de



**Figura 26.29.** Legrado periapical. (A) Exéresis de la lesión periapical. (B) Apicectomía o resección apical. (C) Eliminación de los restos de tejido patológico situados en la zona palatina.

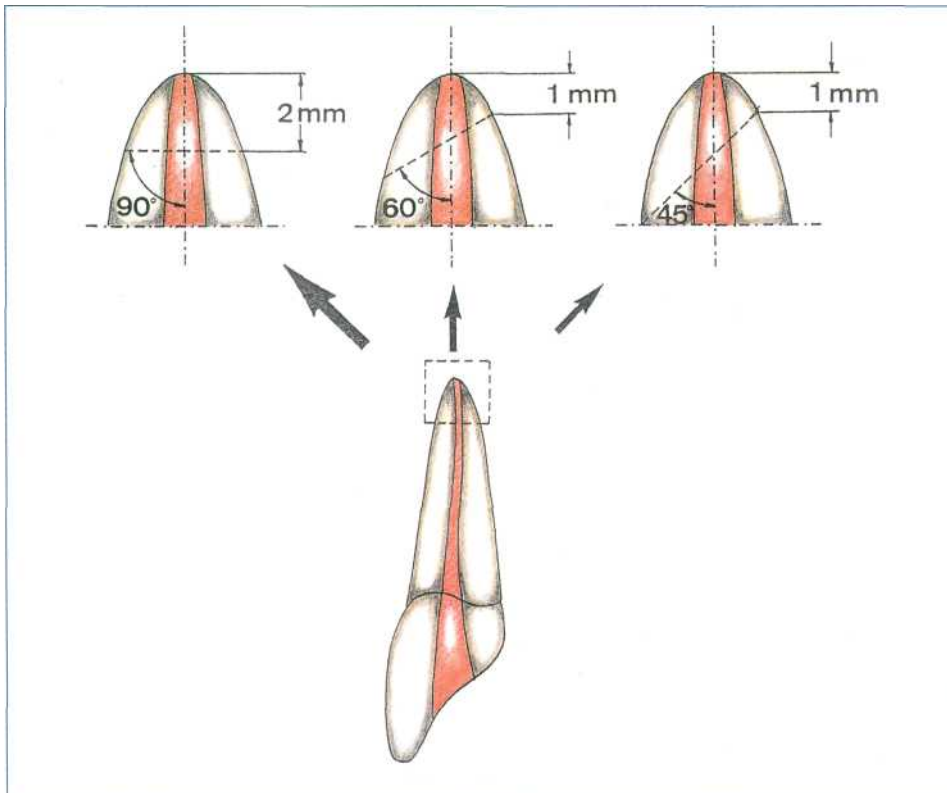
los molares inferiores mediante la técnica en "estampilla postal", recolocando, antes de la sutura, el fragmento de la cortical ósea vestibular obtenido a su posición anterior (figura 26.28). En nuestra opinión esta técnica es de indicación muy restringida ya que la mayoría de veces la cortical externa está perforada o debilitada por la lesión periapical y además comporta una dificultad técnica suplementaria. El objetivo de esta opción es conservar hueso del propio paciente para favorecer la curación, pero esto puede obtenerse igualmente recogiendo las virutas de hueso producidas en la osteotomía con el filtro del aspirador y rellenando el defecto operatorio con este material óseo autólo-

#### 26.5.5. LEGRADO O CURETAJE PERIAPICAL

El curetaje periapical tiene como finalidad la eliminación completa del tejido patológico que está alrededor del ápice dentario y el raspado del cemento apical. Todo material hístico extraído debe ser remitido al anatomopatólogo para estudio histológico (figura 26.29).

El curetaje apical es comparable a la trepanación para liberar exudados dolorosos, pero aunque los dos son efectivos, existen ventajas decisivas en el legrado. Así la exposición de la raíz facilita la eliminación del tejido patológico y la zona afectada ya queda accesible para la apicectomía y la obturación retrógrada.

La técnica para extraer el tejido depende del tamaño de la ventana ósea preparada y de su adherencia al hueso y a la raíz. Nor-



**Figura 26.30.** Resección apical. La línea de corte de la raíz recomendada es perpendicular al eje longitudinal del diente, por tanto el corte es sin bisel.

malmente utilizamos cucharillas rectas o acodadas, de distintos tamaños y excavadores de dentina y así se separa el tejido patológico de la cavidad mediante disección. No se intentará extraerlo hasta que se encuentre completamente desprendido, procurando proporcionar al anatomopatólogo la mayor cantidad posible de tejido y que esté en condiciones, es decir, que no presente desgarros, ni haya sido aplastado.

No es raro que durante la eliminación del tejido patológico se produzca una hemorragia en la profundidad de la cavidad ósea, debido a la sección de pequeñas arteriolas. Esta eventualidad puede controlarse mediante inyección intraósea de anestesia con vasoconstrictor, mediante la colocación a presión contra la pared de la cavidad de cera de hueso o gasa o aplastando el hueso alrededor del vaso sangrante con un instrumento romo, lo que al forzar los fragmentos óseos hacia el interior del vaso, obstruye el flujo.

A menudo el defecto óseo que queda después del legrado comunica con bolsas periodontales de los dientes implicados, lo que aumenta substancialmente el defecto. Este hecho es un factor pronóstico negativo, indicación de regeneración ósea guiada con técnicas de barrera (membrana de exclusión epitelial). Es necesario ser muy conservador con el hueso con el fin de evitar futuros problemas.

En esta fase quirúrgica puede ser necesario eliminar materiales endodóncicos que hayan sido lanzados al área periapical (puntas de gutapercha, fragmentos de limas, etc.)

### 26.5.6. APICECTOMIA O RESECCIÓN APICAL

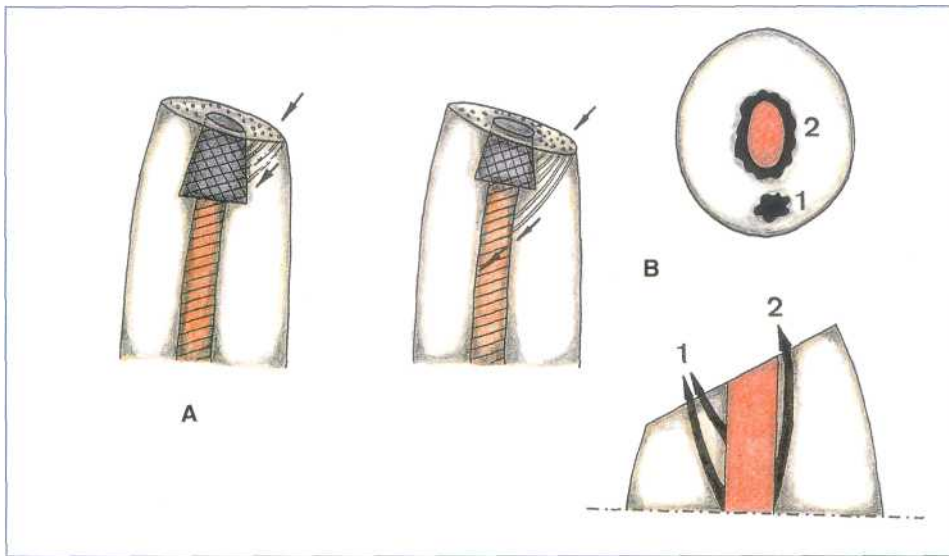
La resección apical es la eliminación de la porción final de la raíz dentaria (figura 26.29).

Los objetivos de la apicectomía son:

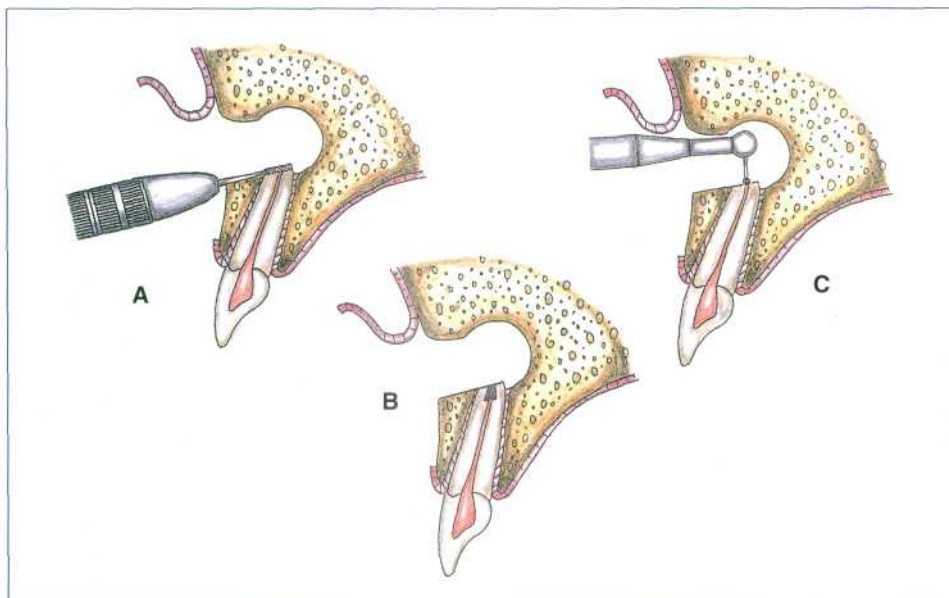
- Eliminar conductos radiculares accesorios a nivel apical.
- Tener acceso a la parte lingual o palatina de la raíz y así poder hacer un correcto legrado del tejido patológico (figura 26.29).
- Eliminar una porción de la raíz no obturada por vía ortógrada hasta el nivel donde el material de obturación del conducto radicular está íntegro.
- Evaluar el conducto radicular y la calidad de su sellado, y eliminar si es necesario el material sobrante (sobreobtusión).
- Preparación de la raíz para la obturación retrógrada.
- Eliminar los ápices fenestrados en la cortical externa.
- Obtener un buen sellado

Hace tiempo se pensaba que la eliminación del ápice era no sólo esencial para el éxito, sino que estaba influido directamente por la cuantía de raíz eliminada. Tal concepto hizo que muchas veces quedase una relación corona-raíz inferior a 1:1. También se afirmaba que la raíz debía recortarse hasta un nivel igual a la cavidad ósea existente. Actualmente se recomienda ser lo más económico posible en la resección apical (normalmente alrede-





**Figura 26.31.** Apicectomía y obturación retrógrada. (A) Correcta. (B) Incorrecta. Excesivo bisel que permite la filtración. (1) Conductos dentinarios. (2) Conducto radicular.



**Figura 26.32.** Obturación retrógrada. (A) Resección apical. (B) Preparación de la caja de obturación. (C) Relleno de la caja de obturación.

dor de 2 mm), sin sobrepasar un tercio de la raíz y nunca más de la mitad; en caso contrario el pronóstico será muy desfavorable.

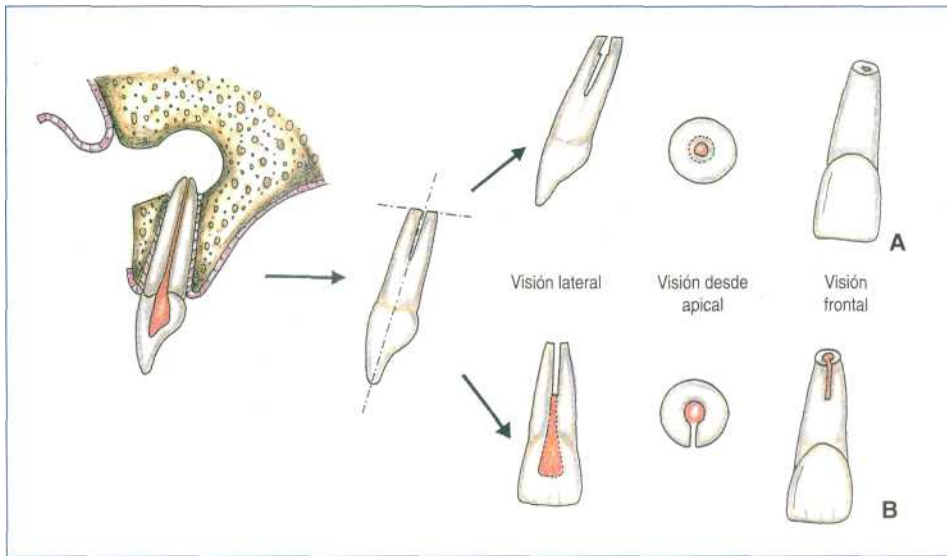
La amputación radicular puede hacerse con fresas redondas o con fresas de fisura. Hace unos años se recomendaba que el corte de la raíz tuviera un ángulo linguovestibular de 45°, pero actualmente se recomienda que, especialmente en los dientes unirradiculares, este corte sea perpendicular al eje del diente longitudinal tal como se ve en la figura. De esta forma las antiguas resecciones apicales tangenciales en "pico de flauta" han dejado paso a resecciones lo más perpendiculares posibles al eje del conducto dentario (figuras 26.30 y 26.31).

Con la apicectomía podremos examinar toda la superficie radicular, descubriremos segundos conductos y obtendremos una

superficie plana donde confeccionar una caja para la obturación retrógrada.

Cuando el tejido patológico está muy adherido a la raíz, la apicectomía facilitará su exéresis, al igual que nos dará un mejor control visual de la zona palatina o lingual.

Si la endodoncia u obturación del conducto no había sido realizada con anterioridad, que es lo recomendable, la podremos efectuar en este momento; haremos así un tratamiento de conductos a cielo abierto. La resección apical se efectuará después de finalizar la obturación ortógrada del conducto con la condensación de puntas de gutapercha. Si efectuamos el sellado con puntas de titanio apicales, se puede dejar que sobresalga el extremo por el ápice y el resto del conducto radicular se rellena con puntas de gutapercha y cemento.



**Figura 26.33.** Caja de obturación retrógrada con dos tipos de retención. (A) Retención efectuada con fresa tronco-cónica en el fondo de la caja de obturación. (B) Otra posibilidad es hacer una rielera en la pared vestibular del diente.

Las experiencias realizadas por numerosos autores como Melcer y Miserendino están dando lugar a la aplicación del láser de CO<sub>2</sub> en los dientes en los que, instrumentados y rellenados por los materiales habituales de forma adecuada, persisten los fenómenos clínicos y radiológicos de infección apical o las lesiones periapicales. Con el láser de CO<sub>2</sub> puede realizarse la apicectomía consiguiendo el sellado apical y la eliminación de conductos dentinarios secundarios.

El láser de CO<sub>2</sub> actúa sobre los tejidos dentarios apicales produciendo su fusión y vitrificación, lo cual comporta su sellado apical, además del efecto esterilizante sobreañadido; todo ello hace pensar que en un futuro próximo esta técnica tendrá un lugar destacado en la cirugía periapical.

Actualmente también se emplea el láser de Erbium:YAG para efectuar la ostectomía y la apicectomía con resultados muy esperanzadores.

### 26.5.7. OBTURACIÓN RETROGADA

Al realizar la apicectomía es muy frecuente que por defectos en la calidad de la obturación radicular ortógrada, por la aparición de un segundo conducto, etc., no se consiga un buen sellado apical; para solventar este inconveniente se realiza la obturación retrógrada. Así pues cuando la endodoncia ha sido realizada con mucha anterioridad hacemos siempre obturación retrógrada; si la endodoncia es realizada unas horas antes o durante la misma intervención, entonces podremos optativamente no hacer la retroobturbación siempre y cuando la resección apical sea mínima. En este sentido, Arens nos recuerda que cuando él ha realizado la endodoncia, y está seguro que el sellado apical es correcto, no hace obturación retrógrada.

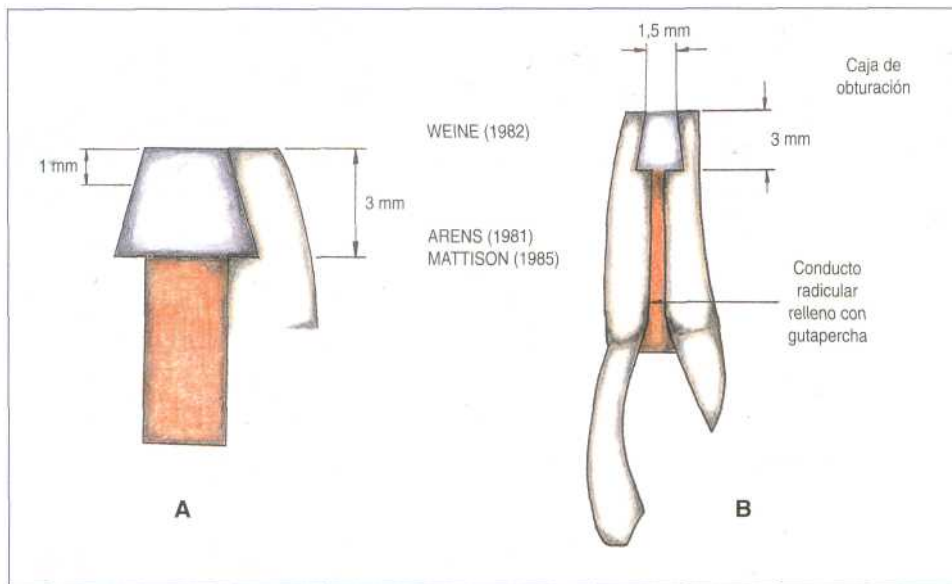
El procedimiento de retroobturbación supone la preparación de

una caja de obturación apical de clase I que será rellenada por un material de obturación para así conseguir su cierre o sellado, impidiendo así la filtración bacteriana al conducto radicular y la colonización del ápice, principal condición para el éxito de la cirugía periapical (figura 26.32).

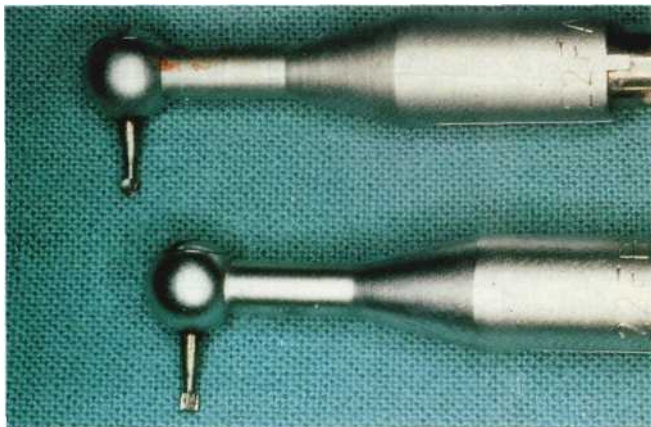
La preparación de la obturación retrógrada exige realizar primero la apicectomía de la forma ya descrita, localizar el foramen apical y confeccionar una caja de obturación de clase I, paralela al eje longitudinal del diente, centrada y que englobe todo el sistema apical de conductos. El diseño de la caja de obturación debe permitir colocar un volumen suficiente de material de obturación y debe tener retenciones para mantenerlo en su sitio (figura 26.33).

**26.5.7.1.** Para hacer la caja de obturación, antes empleábamos los microcabezales de cirugía periapical, primero con fresa redonda y después con fresa tronco-cónica para hacer la retención (figura 26.23). En casos especiales la retención se consigue haciendo una ranura o fisura en la zona apical vestibular y no en la propia caja. Esta cavidad de clase I preparada en la superficie biselada de la raíz reducida debe ser paralela al eje longitudinal del diente y para evitar la perforación debe mantenerse equidistante de las superficies radicales en toda su profundidad. Para poder confeccionar correctamente esta caja de obturación, era preciso eliminar una cantidad apreciable de hueso periapical sano, ya que si la resección ósea era pequeña, el microcabezal se introducía oblicuamente. De este modo, se obtenía un mal diseño de la cavidad con posibles fracturas, perforaciones y fisuras.

Las dimensiones de la caja de obturación retrógrada han sido discutidas por distintos autores pero actualmente se acepta que debe tener, como máximo, 3 mm de profundidad y 1,5 mm de diámetro. Es aconsejable dejar un borde plano de 2 mm de dentina



**Figura 26.34.** (A) Caja de obturación retrógrada propuesta por distintos autores. (B) Dimensiones recomendadas de la caja de obturación retrógrada.



**Figura 26.35.** Microcabezales con las fresas redonda y tronco-cónica.



**Figura 26.36.** Generador piezoeléctrico. Trabajaremos en la opción S (Surgery-Cirugía).

alrededor de la caja de obturación, lo cual resulta a veces difícil en raíces muy finas, sin una reducción sustancial de la longitud radicular, (figuras 26.34 y 26.35), como por ejemplo en los incisivos inferiores.

El bisel de la resección apical como hemos indicado anteriormente debe ser lo menos inclinado posible en sentido linguovesibular, puesto que en caso contrario se producirán filtraciones por los canaliculos dentinarios expuestos por la resección apical sin que la obturación retrógrada pueda hacer un correcto sellado (figura 26.31).

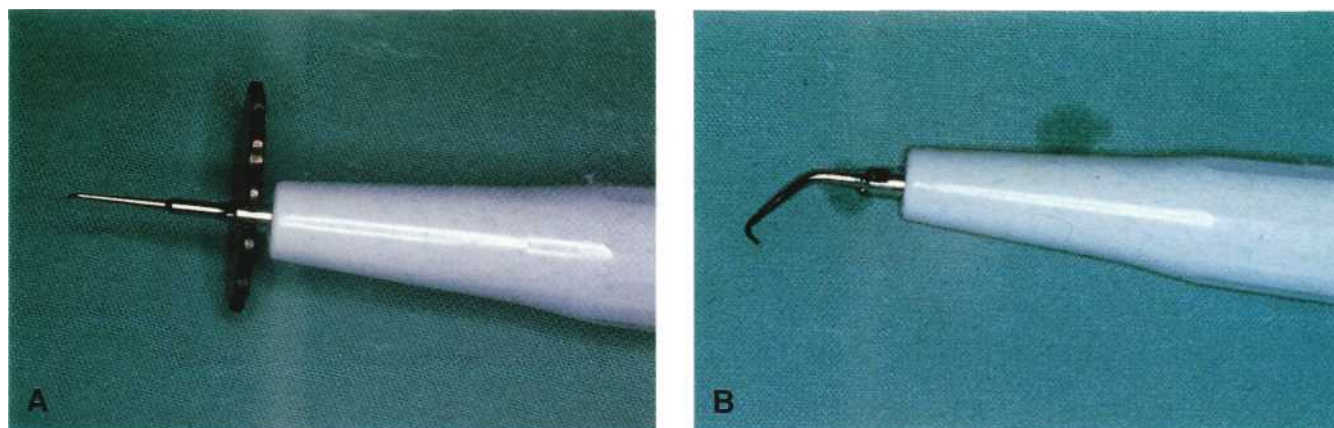
**26.5.7.2.** Actualmente la caja de obturación la preparamos con aparatos de ultrasonidos que disponen de una variada gama de puntas ultrasónicas (inserís) adaptadas a las diferentes variaciones anatómicas y situaciones quirúrgicas.

#### - Generalidades

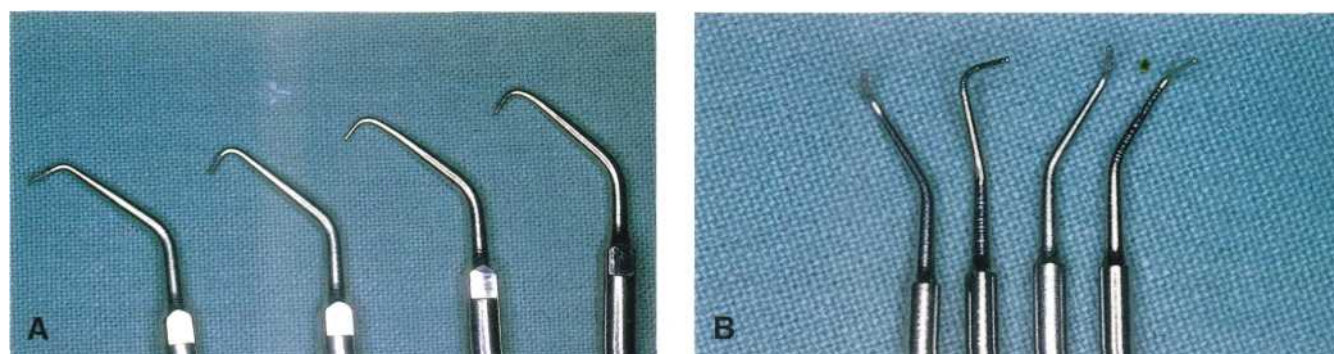
En física acústica el sonido se define como un movimiento ondulatorio que se propaga en un medio elástico a una frecuencia de 16.000 a 20.000 Hz y es perceptible por el oído humano. Los ultrasonidos, por tanto, presentan una frecuencia de propagación superior a 20.000 Hz y son imperceptibles al oído humano.

La acción de los ultrasonidos se caracteriza fundamentalmente por un efecto físico-mecánico. Bajo la impulsión de los ultrasonidos, la punta ultrasónica vibra alrededor de 30.000 veces por segundo (30.000 Hz), con una débil amplitud que varía entre 20 y 200 mieras por vibración. La distancia recorrida por la punta oscila de 60 a 600 cm/segundo, y la presión ejercida sobre el diente puede ser más débil, lo que asegura una mayor precisión (gracias a la débil amplitud del movimiento), mayor comodidad para el paciente (al ejercer una presión menor) y mayor rapidez de la





**Figura 26.37.** (A) Punta ultrasónica enroscada en la pieza de mano. (B) Punta ultrasónica preparada para efectuar la caja de obturación.



**Figura 26.38.** Puntas ultrasónicas. (A) Para incisivos. (B) Para molares inferiores.

intervención. En la punta ultrasónica, la pulverización de agua elimina continuamente los detritus y la sangre del campo operatorio. Las vibraciones transforman el agua en finas gotitas formando un spray. Bajo los efectos de los ultrasonidos el agua pulverizada se transforma parcialmente en agua oxigenada (la vibración rompe algunas moléculas de agua) con lo que se obtiene una mayor higiene, un menor sangrado y una mejor cicatrización de los tejidos. Los ultrasonidos, además, crean en el agua depresiones de varias atmósferas (fenómeno de "cavitación") que agrietan y reblandecen la gutapercha facilitando la preparación de la cavidad retrógrada.

Todos los aparatos de ultrasonidos se componen de un generador, que libera un corriente alterna de una frecuencia de entre 20.000 y 40.000 Hz y una pieza de mano, que transforma la corriente eléctrica alterna en translación mecánica alternativa, por mediación de un transductor electromecánico (figura 26.36). Los transductores están constituidos de ciertos materiales capaces de modificar sus características físicas al aplicar entre sus caras un campo magnético (magnetostricción) o una carga eléctrica (piezoelectricidad).

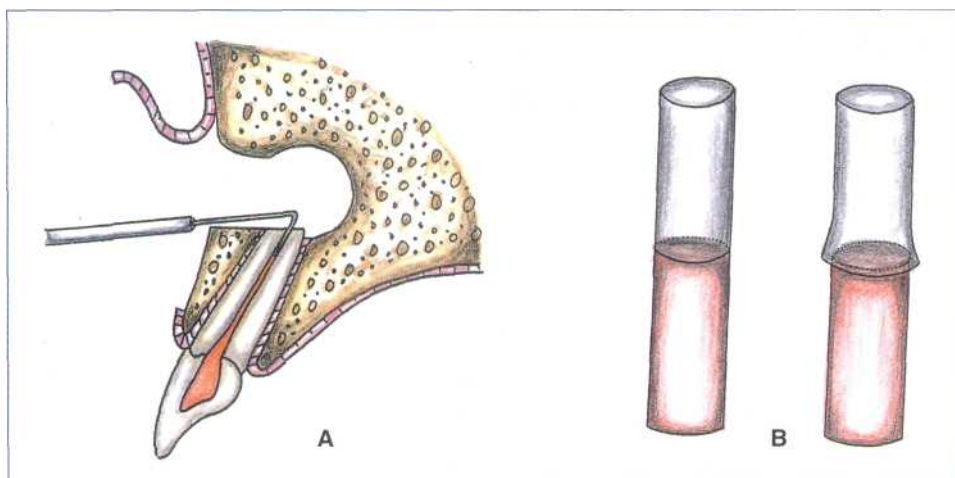
Utilizamos aparatos que constan de un transductor piezoeléctrico

donde los cristales de cuarzo sometidos a una carga eléctrica tienen la propiedad de provocar una tensión mecánica alternativa en los mismos que se transforma en vibración en la punta. Son los transductores de última generación; en ellos la cerámica piezoeléctrica (cristales de cuarzo) sometida a una corriente alterna de unos 30.000 Hz vibra a esta misma frecuencia. El transductor amplifica las vibraciones y las transmite a la punta ultrasónica.

La punta ultrasónica debe estar enroscada perfectamente a la pieza de mano para evitar que existan vibraciones parásitas y se pierdan las propiedades características de los ultrasonidos (figura 26.37). Las ventajas de este tipo de transductores incluyen el hecho de que las vibraciones son frías (la pieza de mano no se calienta y no es necesaria una cantidad de spray elevada), la direccionalidad de las vibraciones en un solo plano longitudinal (exenta de vibraciones parásitas) y la sintonización automática de la pieza de mano al generador.

- Aplicación de los ultrasonidos en cirugía periapical.

En 1992, Carr ideó la sustitución de los voluminosos instrumentos rotatorios, utilizados en la preparación de cavidades re-



**Figura 26.39.** (A) Preparación de la caja de obturación con una punta ultrasónica. (B) Diseño de la caja de obturación.

trógradas, por pequeñas puntas o "inserts" conectadas a un generador de ultrasonidos de alta frecuencia (40.000 Hz). Así se demuestra que éstas eran capaces de realizar las cavidades retrógradas eliminando casi de forma exclusiva la gutapercha del conducto y con una accesibilidad a la zona operatoria muy superior a las tradicionales piezas de mano.

Diversas firmas comerciales han desarrollado diferentes modelos de generadores ultrasónicos con sus respectivas puntas; todas ellas son similares, tanto en tamaño como en angulación, a las diseñadas inicialmente por Carr. Varios estudios publicados en la literatura demuestran la utilidad de las puntas ultrasónicas en cirugía periapical.

La preparación de la cavidad retrógrada empieza localizando el conducto con una lima corta y una punta ultrasónica de acuerdo con el área y el diente a intervenir (figura 26.38). Seguidamente se regula la potencia (en modo de detartraje y potencia máxima = 10) y se selecciona la irrigación (suero fisiológico o cualquier otro líquido). La punta ultrasónica se coloca en contacto con la raíz, alineada con el eje longitudinal del diente (figura 26.39). Se debe trabajar con irrigación constante ejerciendo siempre una ligera presión hacia la punta. La irrigación debe llegar a la punta del "insert" para evitar su recalentamiento. Progresivamente se irá introduciendo y extrayendo la punta ultrasónica del conducto, sin variar la posición con respecto al eje del diente, y evitando que el "insert" quede trabado para no lesionar los tejidos por aumento brusco de la temperatura. Las puntas ultrasónicas diamantadas en unos 3 mm de su extremo se traban menos y cortan más, por lo que son más recomendables. A fin de que la cavidad sea retentiva, ésta debe ser más profunda que ancha (figura 26.39). El fondo de la cavidad debe seguir la dirección del conducto, para no debilitar las paredes de la raíz. El tiempo de aplicación de las puntas ultrasónicas para preparar una caja de obturación retrógrada correcta suele oscilar entre 30 segundos y 2 minutos.

#### - Ventajas

Los estudios sobre las aplicaciones terapéuticas de los ultrasonidos en cirugía periapical coinciden en destacar ciertas características excepcionales, implícitas en el uso de estos instrumentos, tales como:

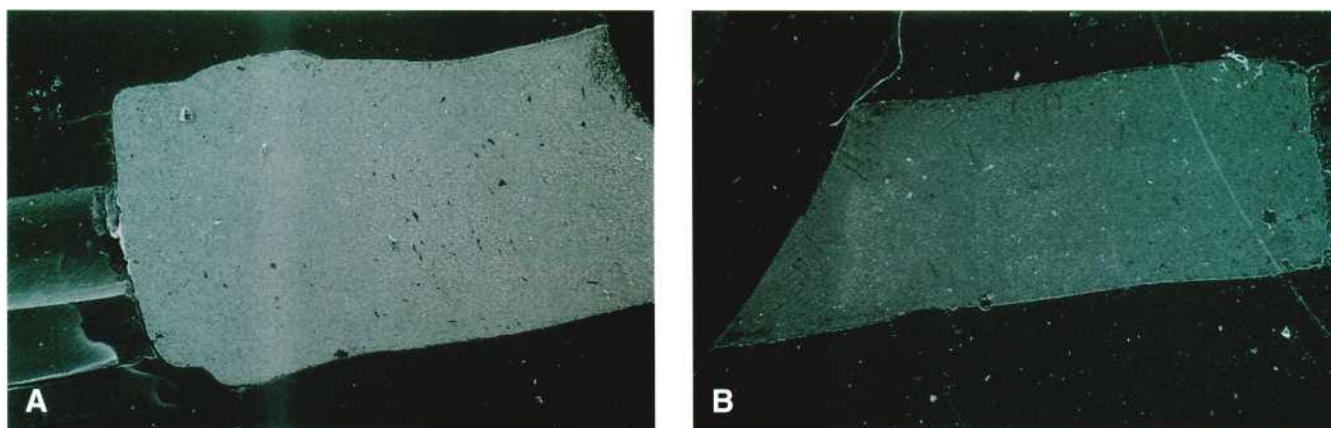
- Acceso directo al ápice dentario con una mínima osteotomía o resección ósea. Las puntas ultrasónicas están diseñadas con la configuración anatómica del área periapical, lo que facilita una reducción sustancial en el margen de error inherente al uso de los instrumentos rotatorios.

- Mínimo diámetro de la caja de obturación, prácticamente limitado al espacio ocupado por la gutapercha. Esta es una consideración crucial en el éxito de la cirugía periapical pues evita una sobreobtención del material en contacto con los tejidos perirradiculares, lo que implicaría la persistencia de una patología periapical crónica, puesto que la mayoría de los materiales de obturación retrógrada no es totalmente biocompatible. Además interfiere con el cemento y no inhibiendo totalmente la filtración residual hacia los tejidos circundantes.

- Las paredes de la caja de obturación siguen la dirección del conducto radicular. A diferencia, las realizadas con el microcabezal no sólo no siguen el conducto, sino que son preparadas con bisels de 45° a 60° respecto al eje longitudinal del diente.

- Menor eliminación de estructura dentaria (la utilización de microespejos especialmente diseñados favorece la visibilidad), y no es necesaria la realización de un bisel que mire hacia el operador a la hora de seccionar el ápice. El uso de instrumental rotatorio implica la realización de estos bisels (generalmente de 45°), lo que debilita el diente y puede producir una fractura. Asimismo, las secciones apicales horizontales, sin bisel ni angulación, reducen el número de túbulos dentinarios que quedan abiertos y minimizan la posible filtración del sellado apical (figura 26.31).

- Los istmos que aparecen tras la resección apical conectando



**Figura 26.40.** Características de las cajas de obturación valoradas con el microscopio electrónico. (A) Caja de obturación efectuada con el microcabezal. (B) Caja de obturación realizada con una punta ultrasónica.

los conductos principales pueden ser limpiados y conformados fácilmente para su obturación retrógrada.

- Las paredes cavitarias son paralelas y con una profundidad mínima de 2,5 mm, y se observa además una mayor limpieza con menor acumulación de restos dentinarios.

#### - Desventajas

Algunos estudios publicados, la mayoría "in vitro", demuestran una mayor incidencia de grietas y fisuras en las paredes cavitarias preparadas con los ultrasonidos.

El origen de estas fisuras puede estar relacionado con el trauma ejercido sobre el diente durante su extracción, con la desecación posterior que produce un aumento de la fragilidad de los tejidos dentarios, con la vibración y el trauma ocasionado por el instrumental rotatorio al seccionar el ápice en dientes deshidratados o por la preparación que se hace con ellos para efectuar los estudios con microscopía electrónica; y no necesariamente por la posible yatrogenia que pueda causar la punta ultrasónica.

Nuestros estudios clínicos y con microscopía óptica y electrónica confirman que estas fisuras no son imputables a esta técnica y que las características morfológicas más favorables son las obtenidas con las puntas ultrasónicas (figura 26.40)

Debemos aislar la zona apical para mantenerla seca y limpia y para evitar que el material de obturación retrógrada se despare y pueda impregnar el hueso o los tejidos blandos.

Para conseguir un campo operatorio seco, se utilizan anestésicos locales con vasoconstrictor, soluciones de epinefrina 1:50.000, materiales hemostáticos como el colágeno, irrigación con H<sub>2</sub>O<sub>2</sub> al 30% y soluciones de sulfato férrico. Algunos materiales como la cera de hueso o el sulfato férrico exigen que antes de terminar la intervención sean eliminados legando el hueso hasta conseguir un sangrado normal. Nosotros preferimos el taponamiento y la compresión con gasa impregnada con adrenalina durante 2 a 4 mi-

nutos y si no remite la hemorragia, incorporamos el colágeno texturado que cubra toda la superficie cruenta; sólo en casos excepcionales empleamos la cera de hueso.

Se han utilizado muchos tipos de materiales para la retroobturación, pero la amalgama de plata es el más común. Aunque puede utilizarse amalgama de plata con o sin zinc, se recomienda la amalgama de plata non gamma 2 (con alto contenido en cobre) sin zinc, ya que es la que sufre menos cambios dimensionales en presencia de un entorno húmedo. La fase gamma dos disminuye la resistencia y favorece la corrosión y la deformidad. Hace algunos años se recomendaba colocar antes 1 ó 2 capas de barniz de copal en el fondo de la caja de obturación. Al finalizar su relleno puede pincelarse la zona apical, nuevamente con barniz. Se creía que el barniz sellaba la interfase entre la amalgama y las paredes cavitarias, fenómeno especialmente importante durante los primeros siete días, en los cuales el sellado marginal es más deficiente. Actualmente no se recomienda el uso del barniz de copal.

La amalgama de plata se transporta con instrumental (portaa-malgamas) especialmente diseñado para ello, procurando confinar el material en la caja de obturación. Tendremos una aspiración eficaz y se eliminará inmediatamente cualquier exceso de material. Conforme se coloca en la cavidad cada porción de material, se condensa y se bruñe mediante los atacadores y bruñidores adecuados (condensador fino de punta esférica o plana). El relleno y la condensación asegurarán una buena obturación con bajo contenido de mercurio residual.

El material de relleno ha de endurecerse antes de eliminar el exceso marginal y bruñir la amalgama para así dejar una superficie plana y con un mejor sellado periférico.

Hay que procurar finalmente limpiar la zona operatoria de restos de amalgama, que producirían tatuaje, encapsulación y formación de tejido de granulación, de posibles restos de tejido pa-



	Penetración azul de metileno	Adaptación marginal
Apicectomía Amalgama	4,6 mm	28,0 m
retrógrada Gutapercha	3,1 mm	22,0 m
caliente Gutapercha	4,0 mm	103,0 m
bruñida en frío	1,5 mm	1,8 mm

**Tabla 26.4.** Grado de filtración y adaptación marginal con distintas técnicas de obturación retrógrada.

tológico, espículas óseas etc., para lo cual haremos un legrado final con limpieza e irrigación profusa del campo operatorio.

Se han utilizado y se utilizan actualmente distintos tipos de materiales de obturación, pero todos deben poseer unas condiciones básicas de tipo biológico, físico y práctico, ya que quedan en contacto con un ambiente vital, lo que hace que sean considerados como un implante. Deben cumplir las siguientes propiedades básicas:

- Deben ser bien tolerados por los tejidos periapicales (biocompatibles).
- Deben conseguir un buen sellado apical (impermeables y herméticos).
- No se han de alterar por la humedad y no ser solubles en líquidos (no reabsorbible). En la mayoría de los casos, el material debe fraguar en condiciones de sequedad no completa.
- Deben ser fácilmente manipulables y condensables.
- Serán estables tridimensionalmente bajo las condiciones de uso.
- No deben ser fácilmente desplazables pero sí de fraguado rápido (tiempo de colocación corto).
- Bacteriostáticos o al menos que no favorezcan el crecimiento bacteriano.
- Radioopacos.
- No carcinogénicos.

Los parámetros valorados en la mayoría de investigaciones sobre los materiales de obturación retrógrada son tres:

- Grado de filtración marginal. También llamado grado de penetración marginal. Se evalúa sumergiendo los dientes en soluciones que contengan colorantes (azul de metileno al 2%, eosina, etc.), bacterias o isótopos radioactivos. Normalmente se expresa en milímetros.
- Adaptabilidad. Se evalúa mediante la observación al microscopio electrónico de la interfase entre el material de obturación retrógrada y la superficie de la cavidad apical. Normalmente se expresa en micrómetros.
- Biocompatibilidad. Para valorar la biocompatibilidad de los distintos materiales, podemos realizar estudios con cultivos celulares o estudios histológicos en animales de experimentación.

Haciendo un poco de historia destacaremos las aportaciones realizadas por distintos autores:

- Marmasse (1953). Utiliza la amalgama de plata sin zinc.
- Omnel (1959). Utiliza amalgama de plata sin zinc, pero destaca los fenómenos electrolíticos que provoca.
- Rost (1965). Aplica oro cohesivo.
- Skinner y Philips (1967). No encuentran diferencia entre la amalgama de plata con zinc o sin zinc.
- Nord (1970). Utiliza un cemento polivinílico (Cavit) con malos resultados.
- Kopp y Krcsberg (1973). En su estudio utilizan oro cohesivo, que da excelentes resultados (90,5% de éxitos), pero tiene el inconveniente del precio y de la dificultad en su manejo.
- Flanders (1975). Emplea un cemento de polivinilo con malos resultados.
- Ingle (1976). Utiliza amalgama de plata sin zinc.
- Finne (1977). En su estudio, la amalgama de plata da mejores resultados que el cemento de polivinilo.
- Oynich (1978). Realiza la obturación con gutapercha bruñida en frío con buenos resultados.
- Barry y cols. (1978). En su estudio la amalgama de plata da mejores resultados que el cavit y el cemento de policarboxilato.
- Tanzilli (1980). Obtiene muy buenos resultados con gutapercha bruñida en frío.
- Abdal y Retief (1982). Compararon el grado de filtración marginal y la adaptabilidad de 16 materiales distintos.
- Kos y cols. (1982). En este estudio el composite autopolidizable Poli-Hema da mejores resultados que la amalgama de plata sin zinc y la gutapercha.
- Kimura (1982). Los resultados demuestran que la amalgama de plata sin zinc da mejores resultados que si lleva zinc.
- Kaplan y Tanzilli (1982). En sus investigaciones hallaron datos muy interesantes (tabla 26.4).

De estos estudios deducimos los malos resultados de la gutapercha bruñida con calor que en cambio son mucho mejores cuando la gutapercha es bruñida en frío (poca penetración del azul de metileno al 2% y buena adaptación marginal). Asimismo los resultados obtenidos con la amalgama de plata retrógrada son buenos, y se consideran aceptables y los datos resultantes mejoran

siempre tras efectuar la obturación retrógrada a realizar solamente la apicectomía.

- Lin y cols. (1983). Con su estudio demuestran que siempre debe efectuarse obturación retrógrada.
- Szeremeta-Browar y cols. (1984). Estudiaron el cemento EBA como material de retroobturbación.
- Luomanen y Tuompo (1985). Utilizan tornillos de titanio rosados para efectuar la obturación retrógrada, comparándola con la amalgama de plata. Los resultados son buenos y esperanzadores, pero se advierten problemas (microfracturas apicales), que exigirán más investigaciones.
- Stabholz y cols. (1985). Investigaron distintos materiales de obturación retrógrada. Los mejores resultados los dieron los composites y el oxifosfato de zinc y los peores el cemento de policarboxilato y el cemento de polivinilo.
- Escobar y cols. (1986). No encontraron diferencias significativas en la capacidad de sellado apical entre la gutapercha inyectable de baja temperatura (70° C) y la amalgama de plata.
- Vertucci y Beatty (1986). Demuestran que las obturaciones retrógradas con amalgama de plata y barniz superan las efectuadas con gutapercha bruñida en frío.
- Barkhordar y cols. (1988). Compararon el uso de cianoacrilato con la amalgama de plata y la gutapercha. La menor filtración marginal se encontró en los dientes obturados con cianoacrilato, pero su deficiente biocompatibilidad hace que su uso clínico sea conflictivo.
- Safavi y cols. (1988). Estudiaron la biocompatibilidad de distintos materiales (amalgama de plata, composite, selladores de conductos radiculares). Aportan datos negativos respecto a la biocompatibilidad del composite.
- Negm (1988). Este autor observó que los dientes obturados con amalgama de plata presentan menor penetración marginal que los obturados con gutapercha bruñida en caliente. Estudió también la posible utilización de los selladores de fosas y fisuras como material de obturación retrógrada.
- Thirawat (1989). Comparación de diferentes materiales de obturación: amalgama de plata, cemento Eba, ionómero de vidrio, composite fotopolimerizable y adhesivo dentinario sólo con composite. El adhesivo dentinario usado sólo daba buenos resultados, pero su difícil manipulación hacen que su aplicación sea complicada.
- Waikakul y Punwutikorn (1989,1991). En sus estudios, la obturación retrógrada con oro tenía mayor porcentaje de éxitos que las realizadas con amalgama de plata y barniz.
- lizar (autoclave) y puede colocarse cerca del área gingival o mucosa, ya que no produce coloraciones oscuras. Sus mayores inconvenientes son la laboriosidad de la técnica y su elevado precio.
- Barkhordar y cols. (1989). Compararon la utilización de distintos tipos de ionómero de vidrio con la amalgama de plata.
- Bondra y cols. (1989). Estudiaron "in vitro" el grado de filtración marginal de la amalgama de plata, el óxido de zinc y eugenol (IRM) y el cemento EBA.
- High y Russell (1989). Utilizaron tres cementos quirúrgicos combinados con sulfato de gentamicina al 2%, y los comparaban con la amalgama de plata. El sellado marginal es mejor con la amalgama, pero los cementos son totalmente biocompatibles.
- Dorn y Gartner (1990). Utilizan cementos de óxido de zinc eugenol reforzado (con resina o con amalgama de plata) con resultados bastante favorables. Las principales desventajas son la sensibilidad a la humedad, solubilidad y dificultad de manipulación y cierta irritación de los tejidos debida al eugenol. Evalúan 294 casos de cirugía periapical utilizando amalgama de plata como material de obturación retrógrada. Su porcentaje de éxitos es del 75% con controles que van de los 6 meses hasta los 10 años.
- Keller (1990). Usa pins cónicos de cerámica de óxido de aluminio con buenos resultados destacando su excelente biocompatibilidad y un buen ajuste marginal.
- Zetterquist y Holmlund (1991). No encontraron diferencias significativas en el índice de éxitos entre la amalgama de plata y el ionómero de vidrio. Este último es más sensible a la contaminación por humedad pero muestra baja microfiltración e insignificantes reacciones tisulares.
- Rud y cols. (1992). Sus resultados con el uso de composite y adhesivo dentinario como material de retroobturbación son buenos, pero destacan el potencial de citotoxicidad de estos adhesivos.
- Aktener y Pehlivan (1993). No encontraron diferencias significativas entre los resultados obtenidos con la amalgama de plata con barniz y con el ionómero reforzado sin barniz; sin embargo el ionómero reforzado con plata con barniz resultó ser el que mejor sellado conseguía.
- Andreasen y cols. (1993). Demostraron la regeneración del periodonto adyacente al composite colocado como material de obturación retrógrada. Debe hacerse una cavidad pequeña y poco retentiva, y recomiendan el uso de adhesivos dentinarios.
- Bhambhani y Bolanos (1993). Sus estudios experimentales en animales utilizando teflón como material de retroobturbación parecen ser esperanzadores.
- Toribinejad y cols. (1994). Destacan los excelentes resultados

El oro cohesivo no sufre corrosión, degeneración ni cambios tridimensionales; no deja partículas residuales en el hueso, ni en los tejidos blandos como la amalgama de plata. Es fácil de esterilizar

obtenidos con M.T.A.(mineral trioxide aggregate) como material de obturación retrógrada. Este nuevo cemento produce un buen sellado, es fácil de mezclar y colocar en la cavidad, el campo no debe estar necesariamente seco, y los excesos se eliminan fácilmente. Una posible desventaja es su largo tiempo de fraguado.

- Chong y cols. (1994). Destacan la actividad antibacteriana del ionómero de vidrio frente a la amalgama de plata y los cementos de óxido de zinc eugenol reforzados.
- MacDonald y cols. (1994). Utilizan cemento de apatita, y en estudios "in vitro" obtienen un sellado apical comparable a la amalgama de plata y el cemento super-EBA.
- Danin y cols. (1994). Colocan tornillos de titanio roscados para efectuar la obturación retrógrada comparándola con otros materiales de retroobtusión (amalgama de plata, ionómero de vidrio, etc.). En este estudio "in vitro" los resultados de este nuevo sistema parecen ser muy esperanzadores.
- Jesslen y cols. (1995). Realizan un estudio clínico comparativo entre la amalgama de plata y el ionómero de vidrio. No observaron diferencias entre ambos materiales.
- Torabinejad y cols. (1995). Siguen sus estudios sobre el M.T.A. y comparan sus propiedades con la amalgama de plata, super-EBA e IRM.
- Hosoya y cols. (1995). Estudiaron la posibilidad de utilizar aleaciones de galio libres de mercurio como material de obturación retrógrada. Estas aleaciones parecen tener un potencial equivalente a la amalgama de plata, pero son más difíciles de manejar porque se adhieren a los instrumentos.
- Rud y cols. (1996). Analizan la estabilidad a largo plazo de la obturación retrógrada con resina compuesta de adhesión a la dentina en un grupo de pacientes. Se observa una reparación ósea completa y una buena estabilidad de la obturación.
- Gerhards y Wagner (1996). Realizan un estudio "in vitro" sobre la capacidad de sellado apical de 5 materiales de obturación retrógrada. Los mejores resultados se obtenían con Ketac-Endo, amalgama de plata y Diaket. Las filtraciones fueron más importantes con el oro y el cemento de Harvard.
- Sumi y cols. (1997). Efectúan la obturación retrógrada con un "inlay" de titanio con super-EBA como cemento sellante. La preparación de las cajas de obturación se realizó con puntas ultrasónicas. Los resultados preliminares son buenos.
- Torabinejad y cols. (1997). Valoran la biocompatibilidad de la amalgama de plata y el M.T.A. en animales de experimentación. En base a sus resultados recomiendan el M.T.A. como material de obturación retrógrada.
- Harrison y Johnson (1997). Estudian la respuesta tisular de 3 materiales de obturación en animales de experimentación. No encuentran diferencias entre el IRM y la amalgama de plata retrógradas y la gutapercha ortógrada.

- Osorio y cols. (1998). Analizan la citotoxicidad de diferentes cementos selladores y de materiales de obturación retrógrada en cultivos celulares. Los mejores resultados fueron para el M.T.A. y el Galio GF2. Mostraron niveles altos de citotoxicidad el Ketac-Silver, Super-EBA y la amalgama de plata.
- Wu y cols. (1998). Hacen un estudio "in vitro" sobre la capacidad de sellado a largo plazo de algunos materiales de obturación retrógrada. El sellado más hermético y duradero se obtenía con el M.T.A. y los ionómeros de vidrio. El super-EBA y la amalgama mostraron más filtración.
- Yatsushiro y cols. (1998). Comparan la microfiliación del M.T.A. y la amalgama de alto contenido en cobre en preparaciones "in vitro" de obturaciones retrógradas usando un dispositivo conductor de fluidos. Los resultados mostraron que la amalgama tiene mayor microfiliación.

Actualmente se están realizando múltiples estudios "in vitro" con otros materiales de obturación, como los ionómeros de vidrio, IRM, cemento de oxifosfato de zinc, cemento de policarboxilato, etc., pero aún no se dispone de estadísticas amplias sobre sus resultados, aunque algunos de estos materiales apuntan buenas propiedades como material de obturación retrógrada. En los trabajos clínicos con series significativas, se valora el empleo de amalgama de plata, gutapercha y oro. Los resultados clínicos con el oro cohesivo son satisfactorios y últimamente parece ser que la gutapercha bruñida en frío no supera la amalgama de plata en la capacidad de sellado marginal.

Los mejores resultados clínicos se han obtenido con la amalgama de plata, el oro cohesivo y la gutapercha bruñida en frío.

Los mejores resultados "in vitro" se han obtenido con los composites, los ionómeros de vidrio, los tornillos de titanio y con el M.T.A.

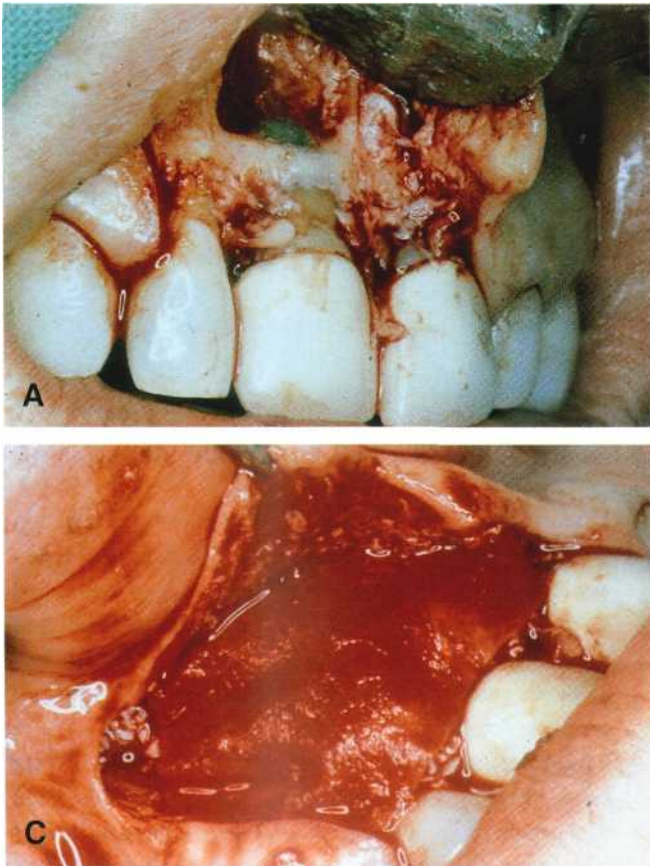
Algunos trabajos destacan que más importante que el material de obturación utilizado es la correcta manipulación de éste. Destacan la importancia de trabajar en un campo operatorio seco y de hacer un buen relleno y condensación del material dejando una superficie apical regular y lisa.

#### 26.5.7. LIMPIEZA, IRRIGACIÓN Y REMODELADO ÓSEO

Como siempre, finalizaremos la intervención, previa a la sutura, con el remodelado óseo (eliminando posibles espículas óseas o exóstosis), la limpieza del campo operatorio (eliminando cualquier resto de tejido patológico, amalgama, cuerpos extraños, etc.), y con la irrigación profusa con suero fisiológico o agua destilada estéril. Hay que comprobar la calidad de la obturación con la ayuda de los microespejos y mediante una radiografía periapical, y retiraremos si es el caso posibles excesos de material en el periápice. La cavidad ósea debe quedar completamente limpia y con sangrado normal lo que favorecerá su cicatrización sin necesidad de



**Figura 26.41.** (A) Defecto óseo después de finalizar la limpieza del campo operatorio. (B) Relleno del defecto con HTR. (C) Colocamos

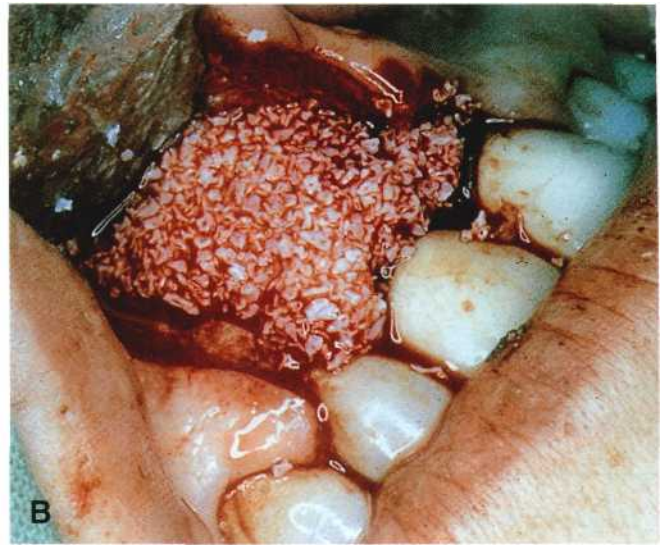

colocar ningún tipo de material hemostático (colágeno) o de relleno (HA, HTR, etc.).

Se pueden eliminar zonas de tejidos blandos cuando estén necróticos o en mal estado, teniendo siempre presente que en esta acción debemos ser lo más económicos posible.

Si existe una pérdida importante de cortical vestibular y/o palatina o lingual (igual o superior a 5 mm) podemos usar técnicas de regeneración tisular guiada mediante la colocación de una membrana de politetrafluoretileno expandido -Gore-Tex- (no reabsorbible) o de otros materiales reabsorbibles como las membranas de colágeno (Paroguide), ácido poliglicólico (Guidor), ácido poliláctico, poliglactina (Vicryl), etc. La colocación de una membrana de exclusión epitelial permitirá a las células osteoblásticas circundantes rellenar y reparar el defecto óseo. Se recomienda exponer como mínimo 3 mm de hueso sano alrededor del defecto óseo. La membrana puede fijarse con puntos de sutura reabsorbible o con chinchetas de titanio o de materiales reabsorbibles (figura 26.41).

La cavidad ósea resultante tras la exéresis de la lesión periapical puede ser rellena con distintos materiales como hidroxiapatita (HA) porosa, hueso de cortical deshidratado y desmineralizado, HTR, etc., con ello favorecemos la regeneración ósea, que será más predecible y evitamos el colapso de la membrana en



el interior del defecto, en caso de haberla colocado (figura 26.41).

Los resultados publicados en la literatura (Pécora y cols., Pinto y cols.) y nuestra propia experiencia muestran que los principios de la regeneración tisular guiada pueden ser utilizados de forma efectiva en el tratamiento de grandes lesiones periapicales, especialmente cuando se afectan ambas corticales.

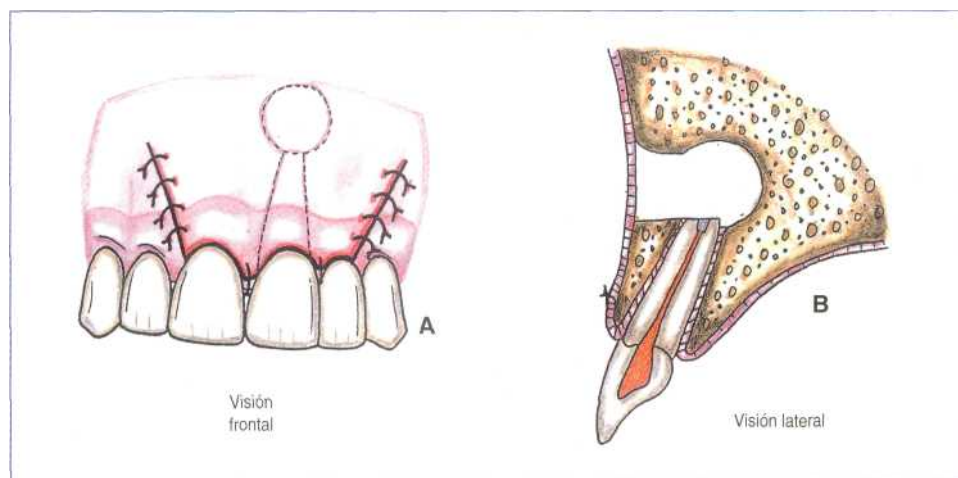
Antes de la sutura, inspeccionaremos nuevamente el lecho quirúrgico comprobando que no existe ninguna zona sangrante y que no hemos producido lesiones yatrogénicas, por ejemplo del nervio mentoniano.

### 26.5.8. SUTURA

Realizamos la sutura con seda o catgut atraumático de 3/0 ó 4/0 con aguja C12 a C16.

Algunos autores emplean las suturas de poliéster o poliglactina trenzadas o con un revestimiento impermeable, que son más resistentes y producen menos reacción inflamatoria.

Con la sutura reponemos el colgajo a la situación inicial, colocando los puntos siempre de la parte móvil (colgajo) a la parte fija (zona no intervenida). Los primeros puntos son los de los ángulos de la incisión y los últimos la sutura de las descargas vestibulares. Normalmente efectuamos puntos sueltos simples y sólo en casos especiales hacemos sutura continua (figura 26.42).



**Figura 26.42.** Sutura de la herida operatoria.

Suele ser recomendable hacer una radiografía periapical al final de la intervención (control del postoperatorio inmediato). Si los dientes intervenidos quedan con una gran movilidad, es oportuno ferulizarlos durante unas cuatro semanas.

Tras la intervención quirúrgica, el paciente presentará tumefacción de la zona tratada, dolor, equimosis, trismo (si el diente afectado es un molar inferior), dificultad a la masticación y otros problemas comunes a toda intervención de Cirugía Bucal.

Indicaremos una dieta blanda y cuidados higiénicos bucales escurpulosos. Se recomienda un antibiótico de amplio espectro tipo amoxicilina o bien clindamicina en los alérgicos a la penicilina y derivados, y un analgésico antiinflamatorio no esteroideo (AINE).

Si la cicatrización se produce sin problemas, se retiran los puntos de sutura una semana después.

Finalmente creemos importante remarcar que para mejorar la visibilidad del cirujano, actualmente se recomienda el uso del microscopio operatorio (aproximadamente de 10 a 15 aumentos) aunque nosotros creemos que es suficiente con las lupas de 3 a 5 aumentos, la utilización de buenas fuentes luminosas (fibra óptica), y el uso de microespejos y retractores o clamps autoretensivos de cirugía periapical.

## 26.6. PRONOSTICO

El pronóstico global de la cirugía periapical oscila entre el 47% de éxitos de Hirtch y cols, al 78% de Lehtinen y Attasalo y puede variar alrededor de estos porcentajes. En una estadística de Altonen y Mattila sobre cirugía endodóncica de molares, se obtuvo la curación en un 76% de los casos. En todas las estadísticas globales, no de grupos seleccionados, el porcentaje de éxitos oscila del 80 al 95%.


Los factores que influyen en el pronóstico son: - La técnica quirúrgica utilizada. La realización simultánea de legrado apical, apicectomía y obturación retrógrada mejora el pronóstico.

- El tamaño de la lesión periapical. El pronóstico es muy bueno si es menor de 5 mm, en cambio es relativamente bajo si es mayor de 15 mm.
- La calidad de la obturación radicular ortógrada; cuanto más perfecta sea ésta, mejor pronóstico. La obturación retrógrada no puede compensar los efectos negativos de tener una endodoncia defectuosa.
- La destrucción ósea. La pérdida del hueso marginal que cubre la raíz influye negativamente. Si existe destrucción de la cortical palatina o lingual, el pronóstico se ensombrece considerablemente. En estos casos solemos colocar material de regeneración ósea y membranas reabsorbibles por ambos lados (vestibular y palatino o lingual).
- La reabsorción de la raíz influye poco en el pronóstico.
- Edad. Los pacientes menores de 35 años curan mejor.
- Diente afectado. Los dientes con mejor pronóstico son: 1.1, 1.2, 2.1 y 2.2 y los de peor pronóstico son: 4.1, 4.2, 3.1 y 3.2.
- La presencia de coronas, puentes o traumatismo oclusal empeora el pronóstico.
- La presencia de fistulas. En este caso no se hace abordaje directo y al finalizar la intervención se hace la exéresis y sutura de la fistula; actuando así influye poco en el pronóstico.

La cirugía periapical está influenciada por muchos factores, pero lo más importante para obtener el éxito es un tratamiento adecuado de los conductos radiculares, con un sellado apical eficaz. La cirugía periapical no será la solución de un problema si el tratamiento de conductos no es correcto.

La visibilidad del campo operatorio es uno de los principales problemas en cirugía periapical, ya que la visión suele ser comprometida y produce dificultades importantes al efectuar los gestos quirúrgicos y facilita que éstos sean erróneos; todo ello empeora el pronóstico.

Los nuevos conceptos de microcirugía periapical con el empleo de las puntas ultrasónicas, el microscopio operatorio, los mi-



**Figura 26.43.** (A) Microscopio operatorio empleado en cirugía periapical. (B) Microespejos para visualizar la zona apical.

croespejos, etc., parecen que están apuntando una mejora en los porcentajes de éxito de la cirugía periapical que pueden llegar al 90-95% de los casos (figura 26.43).

## 26.7. COMPLICACIONES

### 26.7.1. COMPLICACIONES INTRAOPERATORIAS

- Hemorragia, que será debida a una hemostasia insuficiente o a una sutura incorrecta.
- Sección o lesión nerviosa, en especial del nervio dentario inferior. Pueden lesionarse los nervios que inervan los dientes contiguos con lo que se producirá la necrosis del diente afectado.
- Lesión del colgajo mucoso.
- Apertura de cavidades naturales como seno maxilar, fosas nasales, etc.
- Lesiones en los dientes vecinos, como erosión radicular, fracturas, etc.
- Lesiones en el diente intervenido, como luxación, movilidad, fractura, etc.
- Perforación de la cortical interna.

### 26.7.2. COMPLICACIONES POSTOPERATORIAS

- Infección, con aparición de un cuadro de infección odontogénica con celulitis, fistulas, sinusitis maxilar, etc.
- Dehiscencia de la herida, que suele deberse a la realización de una sutura incorrecta.
- Secuestros óseos.
- Necrosis pulpar de los dientes vecinos.
- Movilidad dentaria progresiva.
- Recidiva de la patología periapical. Esta suele ser debida a una intervención quirúrgica incompleta con resección apical insuficiente, por exéresis incompleta del tejido patológico periapical, porque la obturación del conducto radicular es incorrecta

o porque han quedado conductos radiculares accesorios no obturados (figura 26.44).

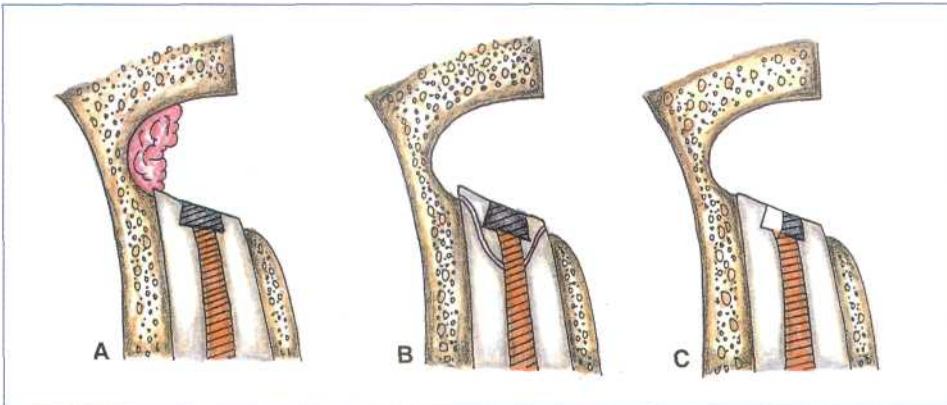
En caso de presentarse una recidiva podemos optar por la reintervención que exigirá un abordaje amplio, una limpieza periapical muy minuciosa con resección apical de un tercio de la raíz y finalmente se efectúa una correcta obturación retrógrada.

La recidiva suele detectarse por la clínica o al realizar una radiografía después de la cirugía al persistir una radiotransparencia. Hay que valorar con mucho cuidado estas imágenes radiográficas ya que muchas veces el defecto óseo operatorio cura con una calidad de hueso deficiente, creando una imagen radiotransparente siempre menor a la prequirúrgica, y se trata de una cicatriz apical que no es una complicación quirúrgica, ni precisa tratamiento alguno.

Las causas de fracaso de la cirugía periapical pueden agruparse según Barnes en:

- Sellado incompleto de los conductos radiculares. Es la más frecuente y puede deberse a:
  - Raíz no identificada. Esto sucede a menudo con los premolares superiores.
  - Apicectomía o resección apical incompleta que deja alguna parte del sistema de conductos radiculares en comunicación directa con los tejidos periapicales.
  - Obturación incompleta de todo el conducto radicular. No es suficiente la obturación retrógrada si se deja el conducto radicular sin limpiar y sin rellenar, en mayor o menor grado.
  - Sellado apical imperfecto. Este hecho puede acontecer por:
    - Conducto radicular no identificado. Caja de obturación no adecuada a la forma del conducto radicular.
    - Caja de obturación retrógrada incompleta.
    - Amalgama insuficientemente condensada.





**Figura 26.44.** Recidiva de la patología periapical. (A) Exéresis incompleta del tejido patológico. (B) Conductos radiculares accesorios no obturados. (C) Obturación incorrecta del conducto radicular.

Material de obturación contaminado por sangre o suero salino.

Estos errores se deben imputar a no haber obtenido una adecuada exposición, visión y control de la zona radicular apical durante la intervención, con lo que, por ejemplo, los conductos radiculares no son identificados adecuadamente. El sangrado mal controlado dificulta la visión y contamina el campo operatorio.

- Lesiones radiculares no identificadas.

- Perforación radicular no evidenciada. La pérdida de hueso secundario a estas lesiones hace posible el diagnóstico radiográfico precoz. Si la zona afectada está por ves tibular o palatino, la pérdida de hueso puede permanecer sin identificar durante largo tiempo.
- Fracturas radiculares:

Verticales. A menudo no se visualizan en las radiografías, pero se debe pensar en ellas cuando una cirugía periapical correctamente realizada fracasa sin razón aparente. Estas fracturas horizontales suelen producirse por: aplicación de una fuerza excesiva al colocar un poste, uso indebido del espaciador durante el relleno radicular o porque el diente está debilitado por tener una restauración que afecta toda la corona. El diagnóstico clínico puede ser difícil, especialmente si la fractura vertical está orientada hacia la zona palatina o lingual de la raíz. Así pues, en muchos casos el diagnóstico se basa más en la deducción que en la observación directa.

El tratamiento conservador suele ser muy comprometido y para muchos autores este tipo de fracturas en dientes no vitales son tributarios de la exodoncia. Horizontales y oblicuas. Son fáciles de identificar mediante un examen radiográfico detallado. El tratamiento conservador suele dar buenos resultados, especialmente si la fractura afecta el tercio apical, en cuyo caso la cirugía periapical obtiene un excelente pronóstico.

- Bolsa periodontal profunda.

La resección de una parte más o menos importante de la raíz puede, en presencia de una bolsa periodontal, conllevar la pérdida del diente por falta de soporte óseo. Otras veces, el riesgo de fracaso viene por la reducida distancia existente entre la unión epitelial y el ápice dentario.

- Lesión de los tejidos de soporte.

Los tejidos periodontales, alveolares y gingivales pueden haber sido dañados en tal grado durante una cirugía periapical poco exitosa, que comprometan gravemente el resultado de la técnica.

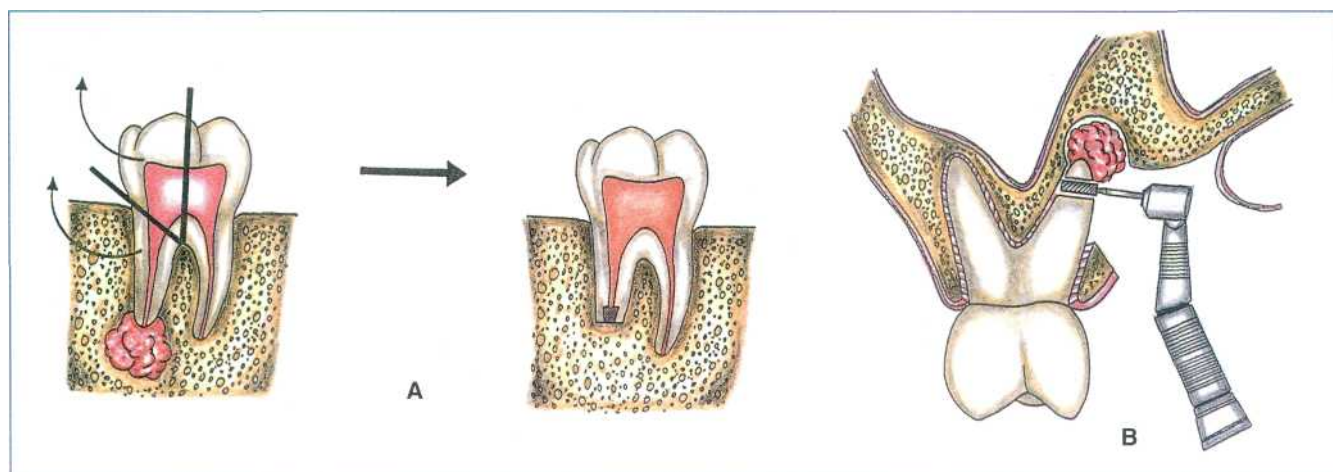
- Reacción adversa al material de obturación apical.

La amalgama de plata produce una leve reacción a cuerpo extraño cuando se utiliza como material de obturación retrógrada. Se está investigando mucho actualmente sobre selladores que sean más biocompatibles (ionómeros de vidrio, composites, óxido de zinc-eugenol, etc.) pero de momento no están a la altura de las circunstancias, así que la amalgama de plata sin zinc non gamma 2 continúa siendo el material de retroobtusión de elección.

A pesar de este efecto irritante suave, el uso de amalgama de plata es poco probable que cause el fracaso de una cirugía periapical siempre y cuando:

- El material de obturación esté contenido dentro del conducto radicular (caja de obturación).
- El área superficial del sellado apical sea tan pequeña como sea posible.
- La superficie expuesta de amalgama de plata esté bien bruñida, lo que reduce al máximo las asperezas de la superficie apical.
- La amalgama de plata no esté contaminada con suero salino o sangre.
- La amalgama de plata no debe contactar con la encía o la mucosa bucal.

Los defectos más destacables de la amalgama de plata sin zinc



**Figura 26.45.** (A) Patología periapical de la raíz mesial de un primer molar inferior que podría ser tributaria de amputación o de hemisección, pero se ha solucionado con la cirugía periapical. (B) Quiste radicular en la raíz palatina del primer molar superior que la hace tributaria de la cirugía periapical.

son sus problemas de adaptabilidad (contracción y expansión) y de corrosión. Por otro lado, la introducción de mercurio y otros metales pesados en el interior de los tejidos, provoca controversia -muchas veces sin fundamento-, por sus efectos locales y sistémicos. En este aspecto queremos recordar el trabajo de Skoner y cols, que demuestran que los niveles de mercurio en sangre de los pacientes con dientes con obturaciones retrógradas con amalgama de plata son iguales a los pacientes control.

Andreasen sugiere que la reacción adversa a la amalgama debería considerarse como causa de un posible fracaso de la cirugía periapical si no se puede encontrar otra razón. En estos casos recomienda reemplazar el sellado de amalgama de plata con un "inlay" u obturación con gutapercha bruñida en frío.

- Inexplicable.

En ocasiones se produce el fracaso de la cirugía periapical y no encontramos el motivo ya sea porque en este momento no existen los conocimientos suficientes para explicarlo, o por desconocimiento del odontólogo.

## 26.8. CIRUGÍA PERIAPICAL EN DIENTES MULTIRRADICULARES

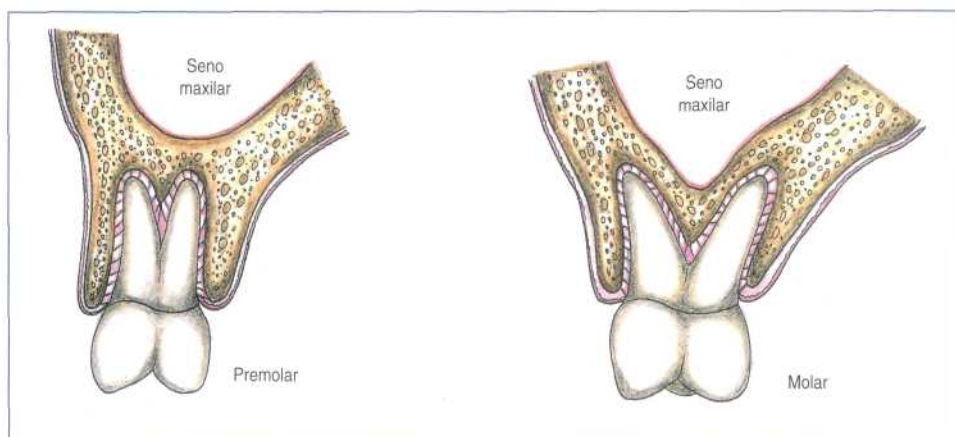
La cirugía endodóncica se consideraba hasta hace unos años como de indicación restringida a los dientes unirradiculares, pero actualmente aun siendo técnicamente más compleja, se aplica a los dientes multirradiculares con las mismas indicaciones ya comentadas anteriormente.

En los dientes multirradiculares, pueden realizarse rediseños anatómicos. Estos rediseños incluyen la amputación de la raíz, la hemisección y la técnica de la bicuspidación.

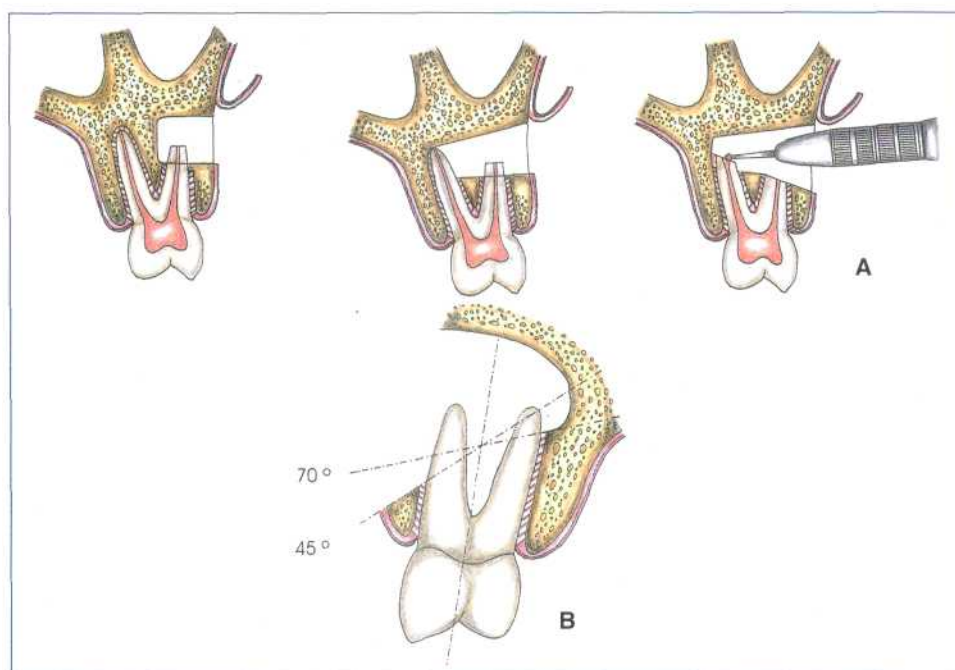
- La amputación de la raíz es la eliminación de una raíz de un diente multirradicular dejando toda la corona y el resto de raíces del diente intactas.
- La hemisección es la eliminación o extracción de una raíz y de su porción coronaria en un diente multirradicular.
- La bicuspidación es la separación en dos fragmentos de un diente multirradicular por un corte vertical a través de la bifurcación. No se realiza la extracción de ninguna porción dentaria.

Estas técnicas de rediseño anatómico (cirugía radicular), que no son propiamente cirugía periapical, suelen efectuarse por indicaciones periodóncicas, es decir, que con ellas creamos un nuevo entorno periodontal para la raíz o raíces restantes. También pueden tener indicaciones por problemas endodóncicos, cuando fracasa la terapia endodóncica quirúrgica o no quirúrgica como en el caso de conductos obstruidos, reabsorción y defectos radiculares patológicos intratatables, errores de técnica y fracturas. Las indicaciones endodóncicas son pocas (figura 26.45), no así las motivadas por problemas periodontales. En todos los casos con el rediseño anatómico se consigue ser lo más conservador posible.

Como última elección podría indicarse el reimplante intencionado. Es decir hacemos la extracción del diente, se realiza el tratamiento de conductos, la apicectomía y la obturación retrógrada y se reimplanta el diente en su alvéolo. Hay que ser muy cuidadoso para evitar fracturar la raíz o el hueso circundante. Las secuelas habituales de la reimplantación intencional son la anquilosis y una reabsorción progresiva de la raíz, por aposición directa de hueso en el cemento o la dentina, sin interposición de tejido periodontal. El futuro de estos dientes a largo plazo es dudoso, lo que hace muy limitadas sus indicaciones y su posible validez terapéutica.



**Figura 26.46.** Relación de los dientes superiores con el seno maxilar.



**Figura 26.47.** Abordaje vestibular de los premolares superiores. (A) Secuencia de la osteotomía para poder acceder a la raíz palatina. (B) Resección apical de la raíz vestibular más amplia y con una inclinación de 45° con el fin de poder acceder correctamente a la raíz palatina.

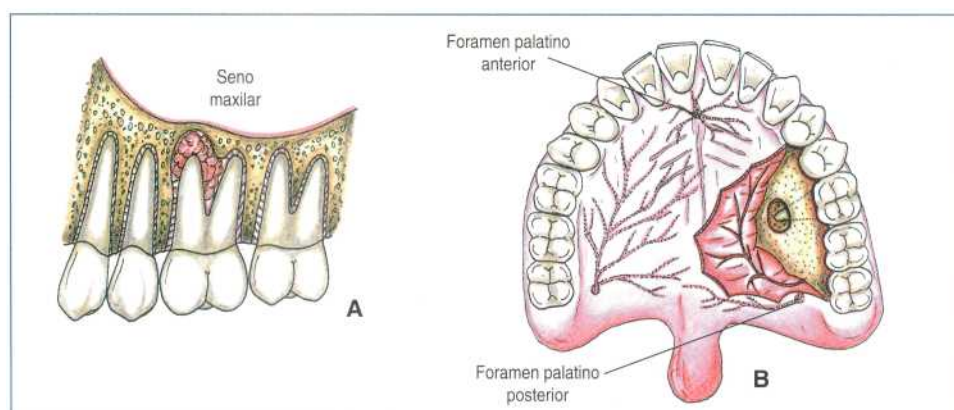
Los factores anatómicos condicionan en gran manera la cirugía periapical en los molares y bicúspides; así en el maxilar superior la presencia del seno maxilar y de sus relaciones con los dientes indicará el abordaje palatino obligatorio para las raíces palatinas de los molares y opcionalmente para los premolares superiores (figura 26.46).

No obstante, en el maxilar superior, el abordaje vestibular está indicado en casi todos los premolares aun a expensas de hacer una apicectomía biselada para poder acceder al conducto o a la raíz palatina (figura 26.47) y en las raíces mesiovestibular y distovestibular de los molares (figura 26.48). El abordaje palatino se suele reservar para la raíz palatina del primer o segundo molar superior (figura 26.48). Cuando manipulamos cerca del seno maxilar, debemos procurar no lesionar la mucosa sinusal, no dejar cuerpos extraños y conseguir al final de la intervención un cierre hermético.

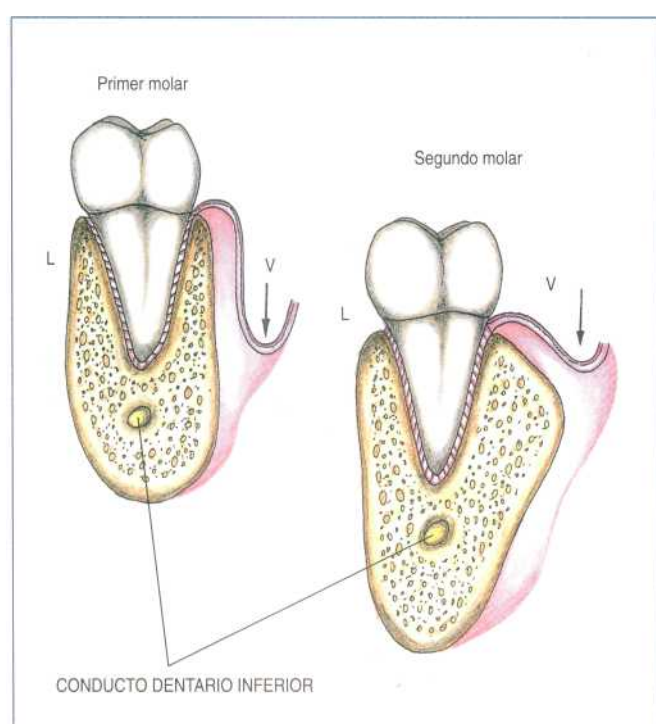
La apertura accidental del seno maxilar no implica "per se" un factor pronóstico negativo; en estas zonas con defectos óseos podemos colocar materiales de relleno (hidroxiapatita porosa sola u mezclada con polvo de hueso desmineralizado u otros materiales) recubiertos por una membrana de exclusión epitelial reabsorbible.

En la mandíbula siempre realizamos abordaje vestibular aunque el grosor de la cortical externa y la menor profundidad del vestíbulo bucal hacen difícil la cirugía en el primer molar y sobre todo en el molar de los 12 años (figura 26.49). En esta zona el gran peligro es la posible lesión del paquete vásculo-nervioso dentario inferior, con la grave secuela que implica la aparición de parestesias, sinestesias, etc. Por ello al trabajar en esta zona hay que evitar en lo posible lesionarlo. No coagularemos con el bisturí eléctrico una posible hemorragia, sino que haremos hemostasia con cera de hueso o con la aplicación de colágeno u otros tipos

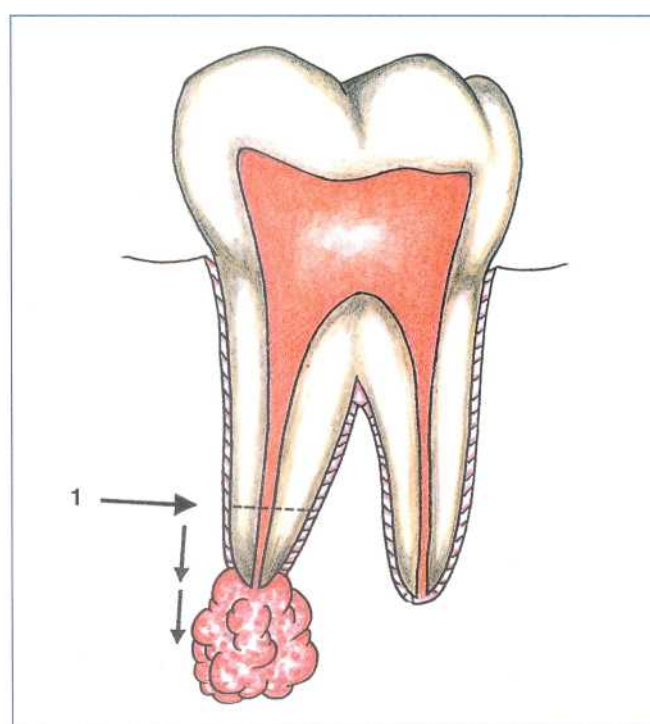




**Figura 26.48.** (A) Abordaje vestibular para las raíces vestibulares (MV y DV) del primer molar superior. (B) Abordaje palatino para la raíz palatina del primer molar superior.



**Figura 26.49.** Variación del grosor de la cortical externa y de la profundidad del vestíbulo bucal, en los molares inferiores.



**Figura 26.50.** Para localizar el ápice, abordamos primero el punto 1 y después avanzamos hacia apical.

de materiales hemostáticos. No hay que dejar cuerpos extraños y siempre evitaremos perforar la cortical interna.

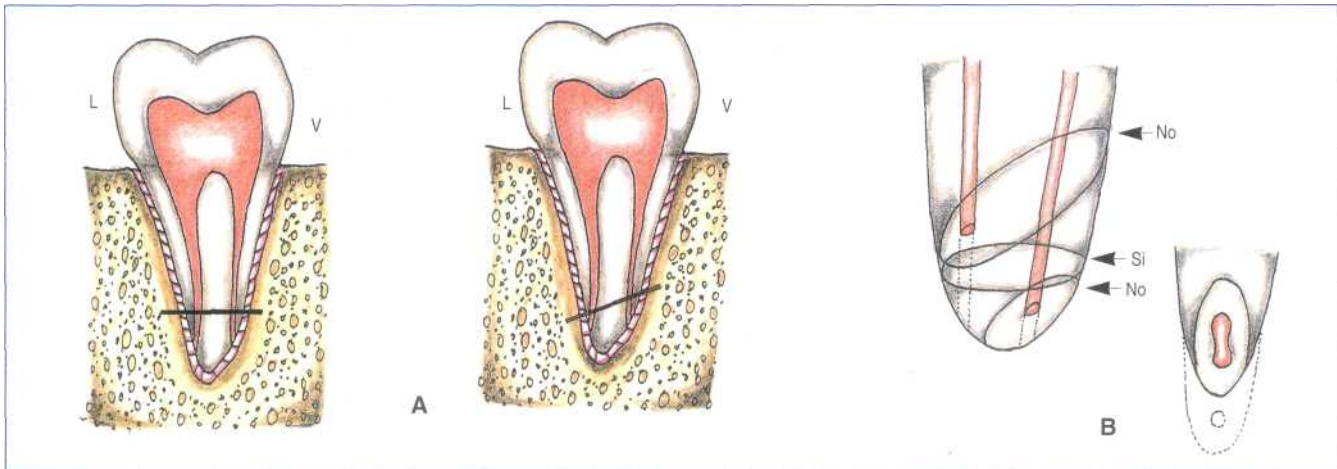
Tanto para evitar la lesión del nervio dentario inferior como para no caer en el seno maxilar, debemos localizar el ápice dentario para lo cual abordaremos primero el punto 1 marcado en la figura 26.50, y a partir de aquí avanzaremos hasta tener una buena visión de la región periapical.

La resección apical en estos casos suele ser con un bisel más acusado (de 10° a 25°) para así tener acceso a los conductos linguales de las raíces de los molares inferiores o de las raíces palatinas de los premolares superiores (figura 26.51). Cuando existen

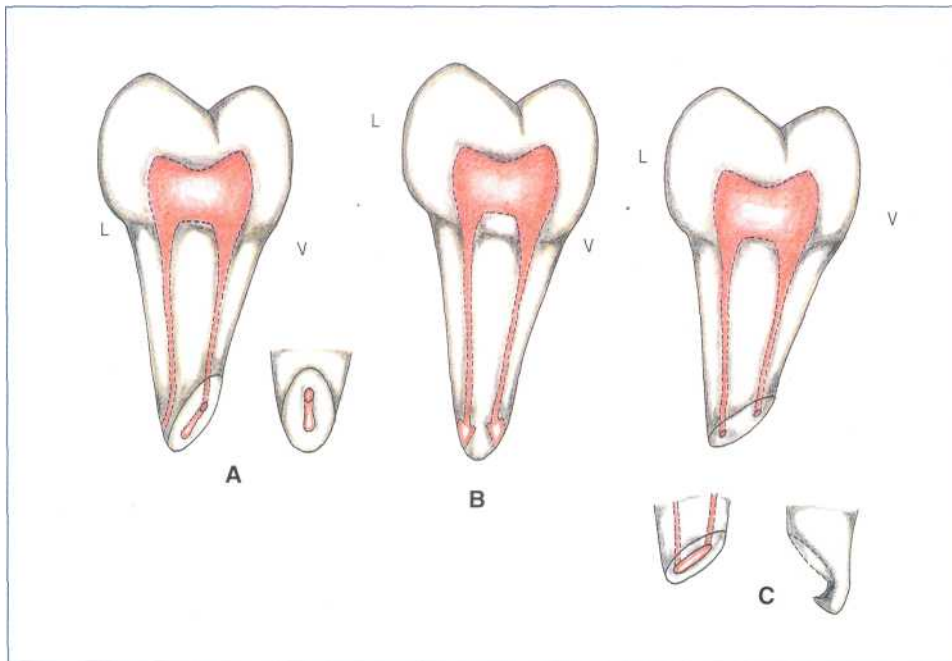
varios conductos en una raíz puede prepararse o una caja de obturación individual o una caja de obturación conjunta (figura 26.52).

Al efectuar la cirugía periapical en los molares es muy importante conocer las variaciones anatómicas que pueden existir; así la raíz mesiovestibular del primer molar superior en el 50% de los casos tiene dos conductos y pueden existir 1 ó 2 foraminas apicales separadas o unidas (1 conducto y un foramen en el 48-63%, 2 conductos y un foramen en el 13-37% y 2 conductos y dos foraminas en el 15-20%).

En las figuras 26.53 y 26.54 mostramos dos casos de cirugía periapical en molares.



**Figura 26.51.** (A) Inclinación de la resección apical para tener acceso al conducto radicular lingual. (B) Detalle de la resección apical correcta que incluye los dos conductos de la raíz.



**Figura 26.52.** (A) Caja de obturación para uno de los conductos radiculares. (B) Caja de obturación para cada conducto. (C) Caja única para los dos conductos.

## 26.9. REPARACIÓN DE PERFORACIONES RADICULARES

### 26.9.1. ETIOLOGÍA

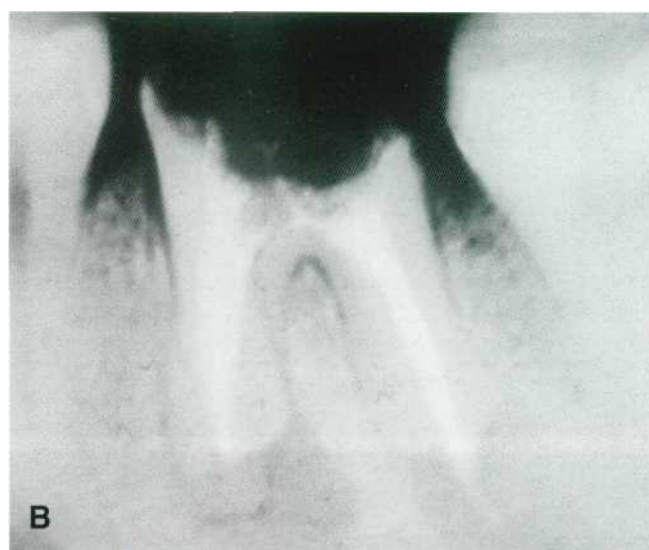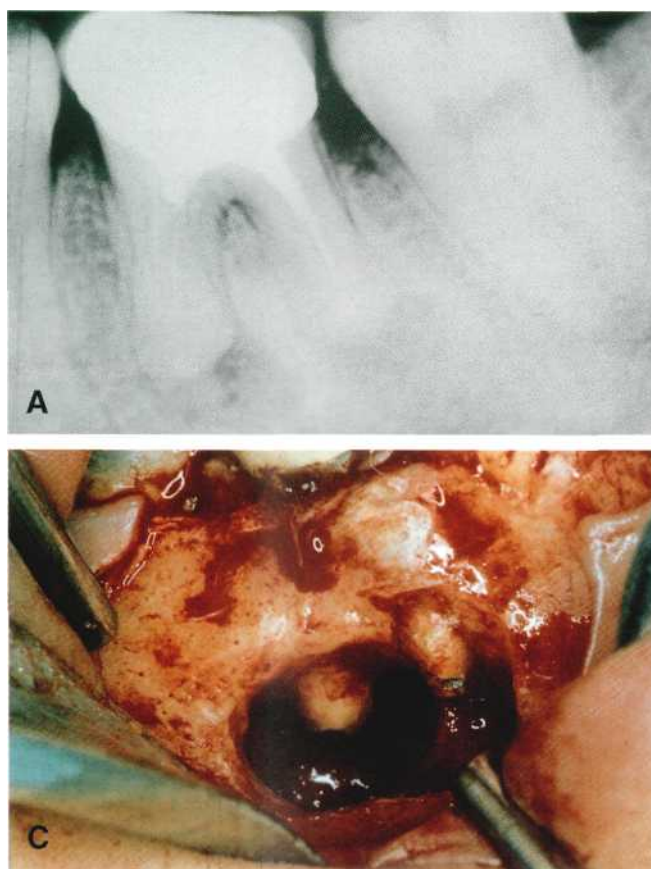
En los tratamientos complejos de operatoria dental y prótesis pueden producirse perforaciones radiculares. Estas pueden conocer dos causas principales:

- Ser el resultado de un proceso de reabsorción interna o externa.
- Yatrogenia. Esta es la causa más frecuente de perforaciones radiculares y normalmente aparecen durante un tratamiento endodóncico en el que se realiza una instrumentación inco-

rrrecta o al efectuar preparaciones protésicas que exijan la preparación de una cavidad para alojar un poste. Si en el curso de un tratamiento endodóncico o protésico se produce una perforación radicular, ésta deberá ser tratada y sellada con la realización de técnicas quirúrgicas de cirugía periapical, es decir con una obturación retrógrada con amalgama de plata.

No repararemos satisfactoriamente una perforación radicular, con las siguientes actuaciones:

- Cementado del poste en el conducto radicular.
- Uso de postes colados.
- Amalgama o hidróxido calcico introducidos en el conducto radicular por vía ortógrada.



**Figura 26.53.** (A) Lesión periapical en el 3.6. (B) Repetición de la endodoncia. (C) Cirugía periapical.

## 26.9.2. CLÍNICA

Cuando se produce una perforación radicular, aparece un dolor importante si se trabaja sin anestesia, y en la instrumentación posterior existe una área sensitiva que varía según la localización de la perforación. Se evidencia igualmente un sangrado mayor de lo que podía esperarse de una maniobra endodóncica habitual.

Para evidenciar estas perforaciones, podemos utilizar el localizador apical endosónico o la radiología. Con la radiología es fácil evidenciar las grandes perforaciones en la pared mesial o distal de la raíz; en cambio es difícil identificar las localizadas por vestibular o palatino, a veces incluso es imposible, a menos que efectuemos distintas placas radiográficas en ángulos diferentes en el mismo plano vertical.

Debemos sospechar la presencia de una perforación radicular por vestibular o palatino cuando después de un tratamiento endodóncico o de prótesis con colocación de postes, persista la sintomatología (dolor, inflamación, etc.), aunque la radiografía nos haga evidente un tratamiento adecuado.

## 26.9.3. PRONOSTICO

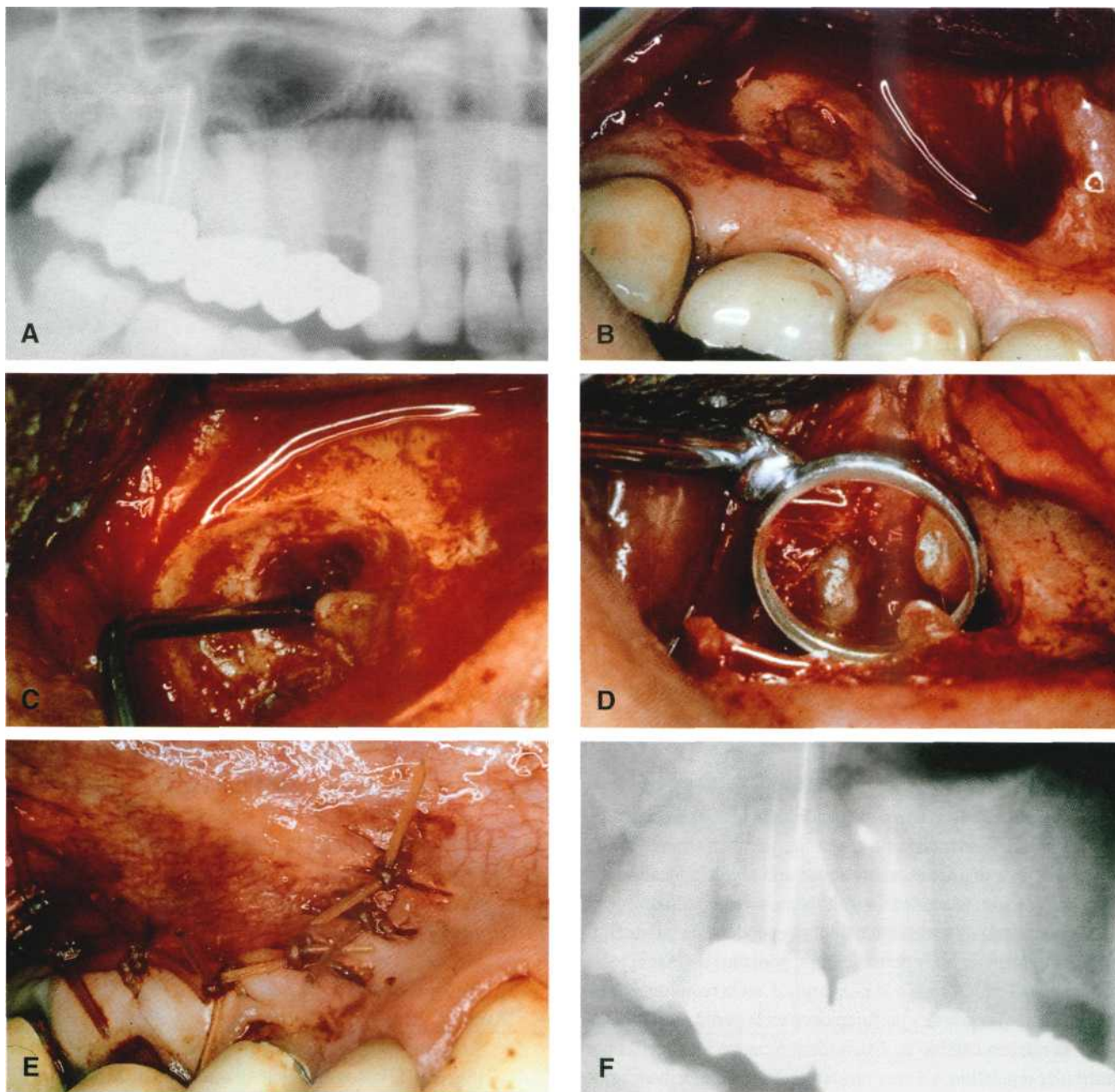
El pronóstico de las perforaciones radiculares es muy pobre, a pesar de utilizar técnicas quirúrgicas similares a las ya descritas en este capítulo.

Los factores a considerar en toda perforación radicular son:

### 26.9.3.1. Localización en la raíz de la perforación

- Orientación:
  - Vestibular, vestibulomesial y vestibulodistal. Son de acceso relativamente fácil y su reparación puede ser factible.
  - Palatina. Son de acceso difícil.
- Nivel:
  - Alto o apical. La perforación puede ser eliminada en la mayoría de casos mediante la resección de la longitud de raíz lesionada simulando una apicectomía (figura 26.55).
  - Medio. Las perforaciones situadas en la zona media de la raíz, tienen buen pronóstico si son de reciente creación y siempre y cuando el acceso sea el adecuado. Al contrario si llevan mucho tiempo de evolución, el pronóstico es muy pobre ya que se produce una infección crónica con drenaje de pus y con destrucción del hueso alveolar localizado coronalmente. Esto lleva a la formación de una bolsa interproximal.
  - Bajo. Cuando la perforación está situada en la pared mesial o distal, el pronóstico no es bueno ya que se produce una destrucción ósea severa. Estas lesiones en la pared ves-





**Figura 26.54.** (A) Lesión periapical en las raíces vestibulares del 1.6. (B) Incisión semilunar modificada y despegamiento del colgajo mucoperiostico. (C) Legrado de la lesión periapical. (D) Imagen de la obturación retrograda con los microespejos. (E) Sutura. (F) Radiografía postoperatoria.

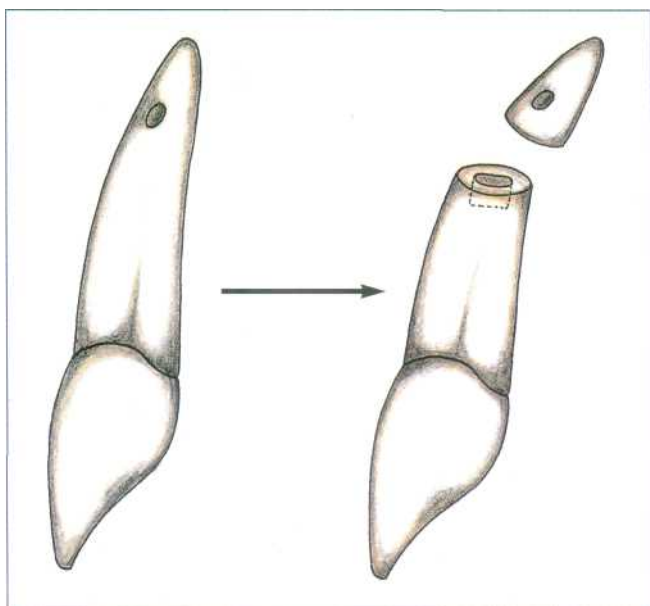
tibular pueden ser reparadas mediante el empleo de composite o de oro cohesivo, en vez de utilizar amalgama de plata que es más antiestética. Cuando se producen bolsas, éstas pueden eliminarse mediante la gingivoplastia, y los colgajos de reposición apical.

En ocasiones puede interesar la exposición de la perforación si está muy cerca del cuello dentario. Para ello se realiza trac-

ción ortodóncica (extrusión), que permitirá la resección del fragmento de raíz lesionada y una reparación posterior más fácil.

### 26.9.3.2. Tamaño de la perforación

Cuanto más grande es la perforación radicular, más difícil será lograr un correcto sellado, con una obturación bien condensada, no contaminada y con la forma adecuada. Por otra parte el pro-



**Figura 26.55.** Perforación radicular alta. Resección apical que incluye la zona lesionada.

nóstico empeora cuanto más grande sea la superficie de amalgama de plata en contacto con los tejidos.

### 29.9.3.3. Tiempo transcurrido

Las perforaciones radiculares recientes tienen mejor pronóstico, al contrario que si el tiempo transcurrido es amplio, entonces las lesiones son más grandes y se asocian con pérdidas irreversibles de hueso, todo lo cual influye desfavorablemente.

### 29.9.4. TÉCNICA QUIRÚRGICA

Los principios técnicos a utilizar en la cirugía radicular para reparar las perforaciones radiculares son similares a los descritos en la cirugía periapical. Se debe levantar un colgajo, exponer la zona lesionada con la osteotomía necesaria y en la parte terminal de la perforación se legró el tejido patológico presente y se prepara una caja de obturación que será obturada con amalgama de plata.

No obstante la técnica quirúrgica a emplear debe adecuarse según distintos factores:

#### 26.9.4.1. Si la perforación fue identificada previamente al cementado del poste

- Perforación alta o apical. Se reduce la longitud del poste lo suficiente para permitir la confección de una pequeña caja de obturación que permitirá un sellado final con amalgama de plata (figura 26.56).
- Perforación media o baja. Se prepara un nuevo y correcto conducto para el poste, y en la perforación se coloca igual que en el caso anterior, una obturación retrógrada con amalgama de plata (figura 26.57).

En ambos casos es aconsejable cementar el poste durante el acto quirúrgico, antes de preparar y sellar la perforación radicular. En ocasiones particulares puede ser necesaria la obturación del conducto radicular localizado debajo de la perforación con gutapercha, para que así forme una base sobre la cual pueda condensarse la amalgama de plata y para evitar que ésta forme un obstáculo dentro del nuevo conducto. En este último caso el poste se cementará después de realizar la obturación retrógrada de la perforación radicular.

#### 26.9.4.2. Si la perforación fue identificada después del cementado del poste

- Perforación apical. Se elimina la suficiente parte del poste hasta que podamos hacer una caja de obturación que permita un buen sellado con amalgama de plata (figura 26.58).
- Perforación media o baja. Se debe extraer el poste y construir uno nuevo que ajuste en un conducto correctamente preparado. El nuevo poste debe ser cementado en el acto quirúrgico previamente a la reparación de la perforación (figura 26.57).

#### 26.9.4.3. Localización de la perforación

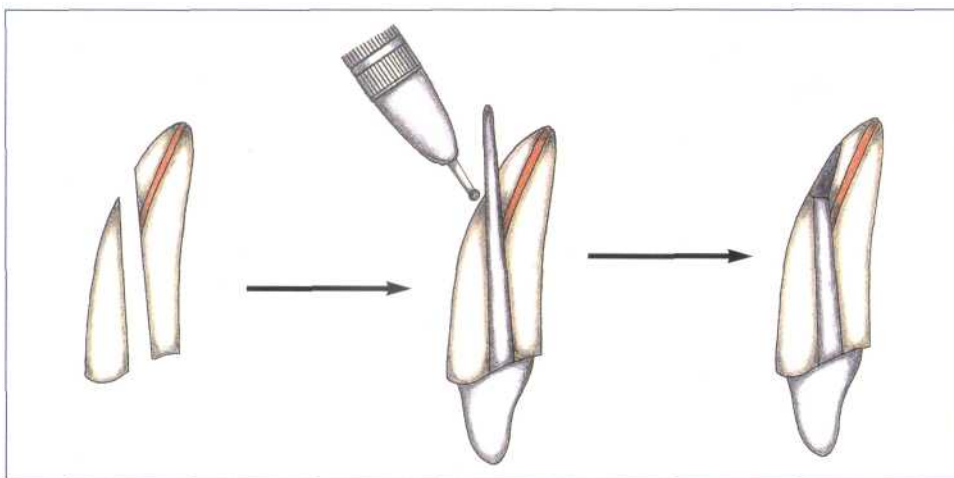
- Vestibular. En esta situación las perforaciones normalmente son sencillas de reparar.
- Mesial-Distal. En estas localizaciones el acceso es difícil, particularmente cuando la lesión se sitúa hacia palatino. Debe utilizarse un material muy fino, con el fin de no lesionar los dientes contiguos. No obstante, a veces no es posible eliminar el suficiente hueso proximal que permita un acceso directo a la perforación.

Así pues, la raíz adyacente es la que con más probabilidad puede ser lesionada si efectuamos un acceso directo. En estos casos el acceso a la perforación debe obtenerse mediante un pequeño canal labrado en dirección bucoproximal de la raíz (figura 26.59).

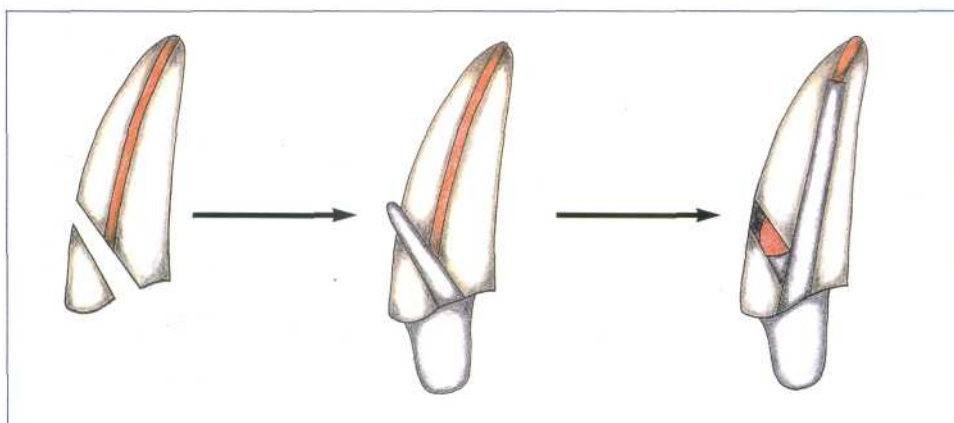
- Palatina. Si existe una perforación palatina alta, ésta puede ser eliminada mediante la resección dentaria (apicectomía) adecuada al caso y posterior obturación retrógrada con amalgama de plata (figura). Alternativamente puede retirarse el poste, reemplazarlo con un sustituto más corto que permita la preparación de una cavidad apicopalatina y su relleno con amalgama mediante un acceso apical. No obstante, todas las maniobras que exigen un acceso palatino raramente son posibles, por tanto las lesiones que afectan la zona palatina tienen muy mal pronóstico.

## 26.10. CICATRIZACIÓN DE LA HERIDA QUIRÚRGICA PERIAPICAL

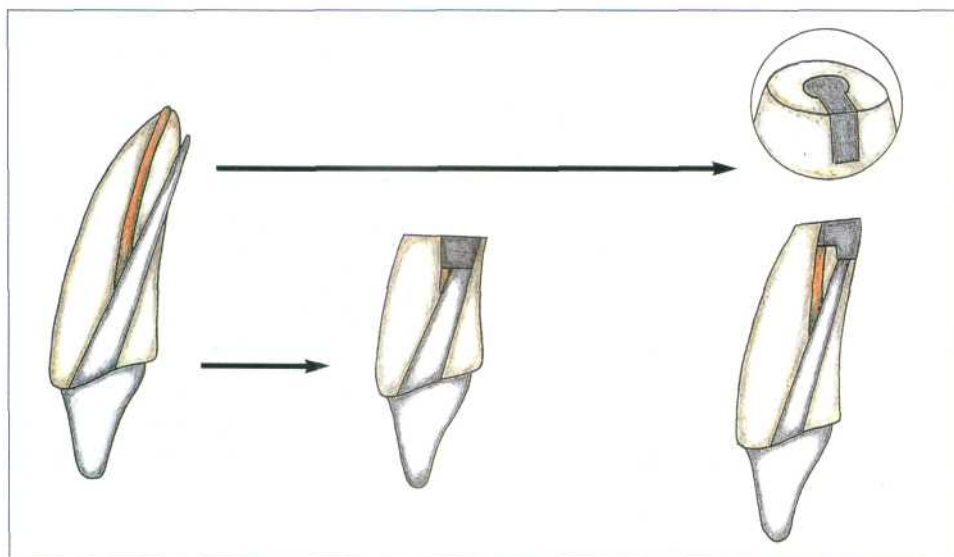
Después de la cirugía periapical, la herida sigue una cicatrización similar a la que aparece tras una extracción dentaria. La



**Figura 26.56.** Perforación radicular media. Tratada con una caja de obturación retrógrada sin resección apical.



**Figura 26.57.** Perforación radicular baja. Eliminamos el poste y colocamos otro en posición correcta efectuando la obturación retrógrada de la perforación.



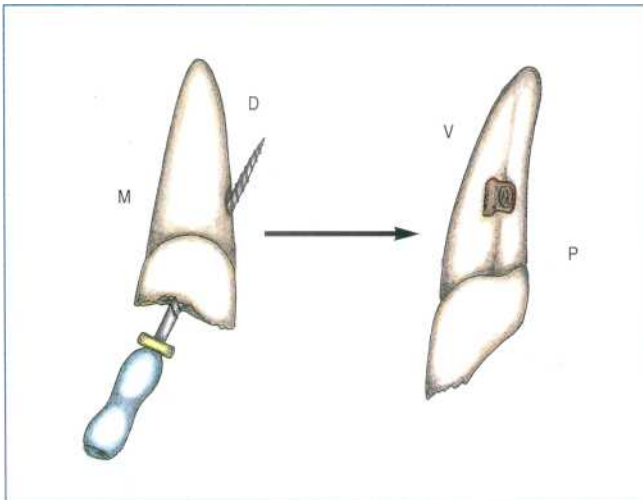
**Figura 26.58.** Perforación radicular media de la zona palatina. Resección apical y obturación retrógrada.

mucosa suprayacente suele cicatrizar por primera intención, puesto que se aproximan los tejidos gingivales.

En las figuras 26.60 y 26.61, vemos unas secuencias operatorias realizadas con el máximo rigor y que son la base para obtener una buena cicatrización y el éxito de la cirugía periapical.

Tras la cirugía, en el área periapical se forma un coágulo, que más adelante "se organiza". Es decir, se produce la invasión de fibroblastos procedentes de las células mesenquimatosas indiferenciadas del área adyacente. Existe además una proliferación de células endoteliales que proceden de los capilares de la zona.



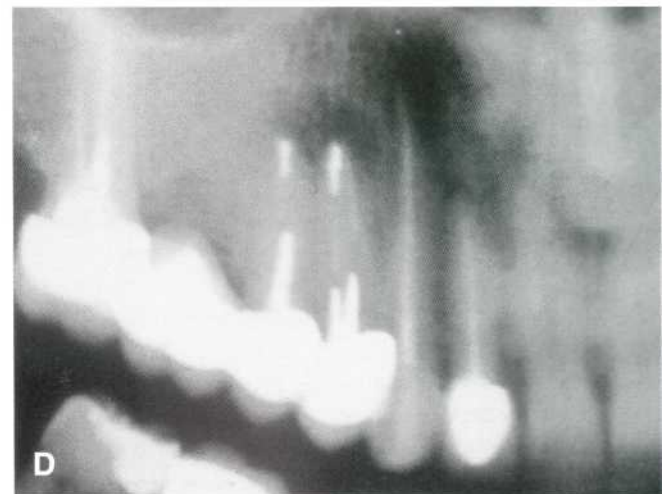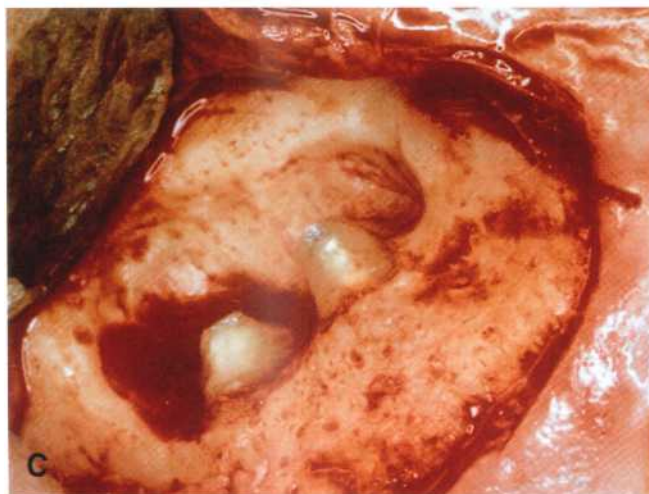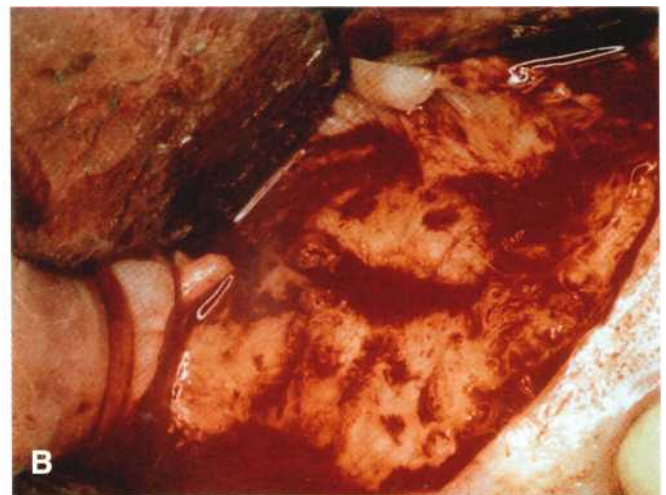
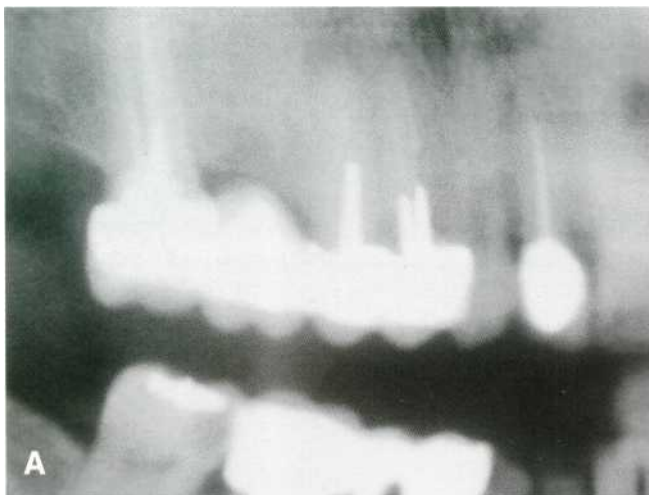


**Figura 26.59.** Perforación radicular media o baja en una cara mesial o distal. Preparación de una caja de obturación en la cara distal.

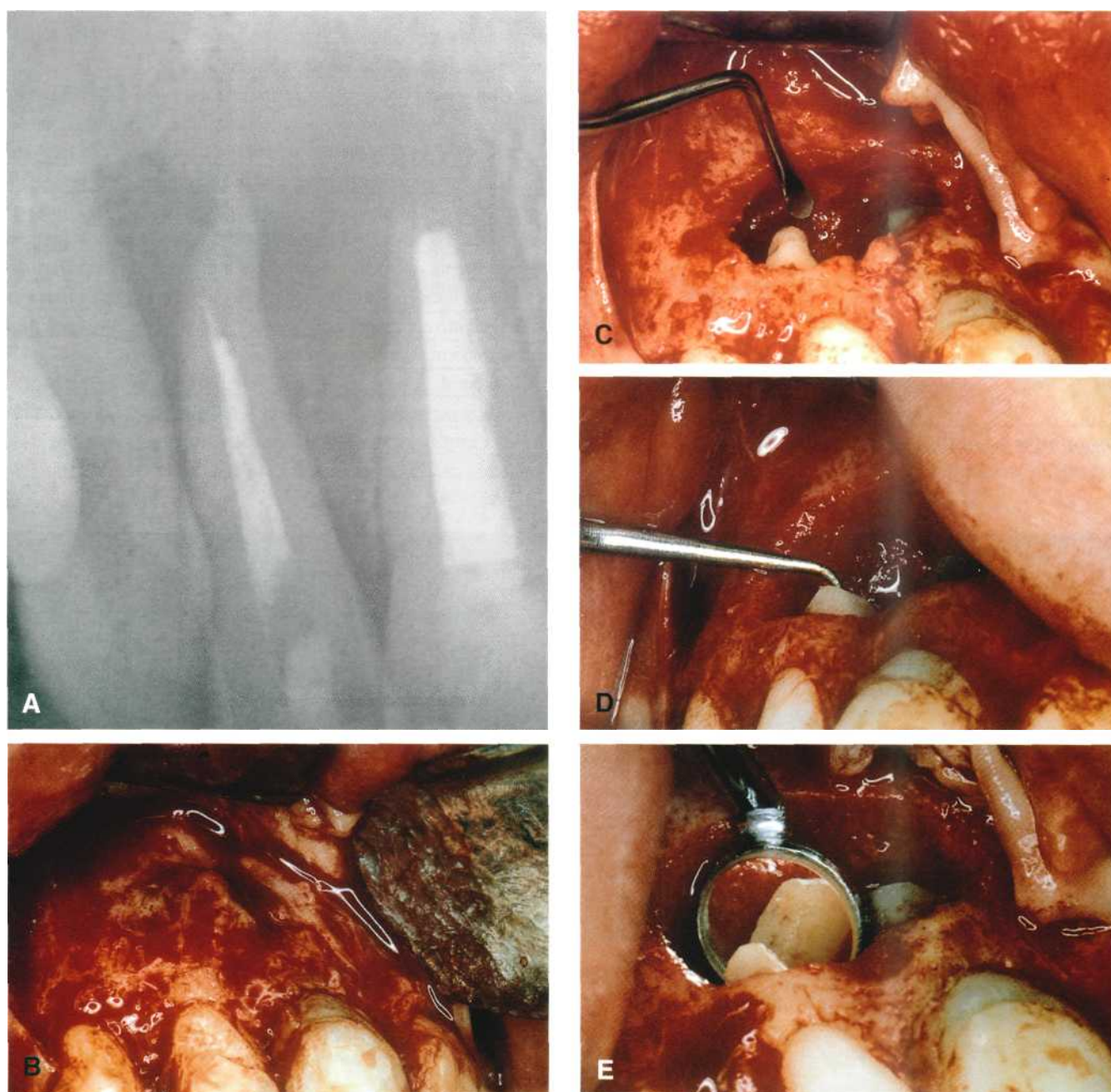
Estos elementos celulares formarán después nuevos capilares permeables, que proporcionarán nutrición al área.

Con el paso del tiempo, los fibroblastos y las células más maduras o fibrocitos forman fibras colágenas que se entremezclan en toda la zona. Se aprecia una actividad osteoclástica con reabsorción del hueso en la periferia del tejido de granulación, posteriormente cesa esta reabsorción y aparecen los osteoblastos. Los osteoblastos depositan matriz osteoide, constituida principalmente por colágeno, que posteriormente se mineraliza para convertirse en hueso. Este depósito de tejido osteoide con la mineralización subsiguiente continúa hasta que todo el tejido de granulación es substituido por neoformación ósea.

En ocasiones especiales, por ejemplo cuando existe perforación de la cortical interna, podemos rellenar la herida operatoria tras la cirugía periapical con hidroxiapatita porosa en granulos o con otros materiales para que actúen de matriz inductora de la for-



**Figura 26.60.** (A) Lesión periapical en el 1.4 y 1.5. (B) Incisión semilunar modificada y despegamiento del colgajo mucoperiostico comprobando el estado de la cortical externa. (C) Legrado, apicectomía y obturación retrógrada. (D) Control radiológico postoperatorio.



**Figura 26.61.** (A) Lesión periapical en el 1.1 y 1.2. (B) Preparación de un colgajo triangular con descarga distal. (C) Legrado de la lesión periapical. (D) Preparación de la caja de obturación con la punta ultrasónica. (E) Imagen de la caja de obturación del 1.2.

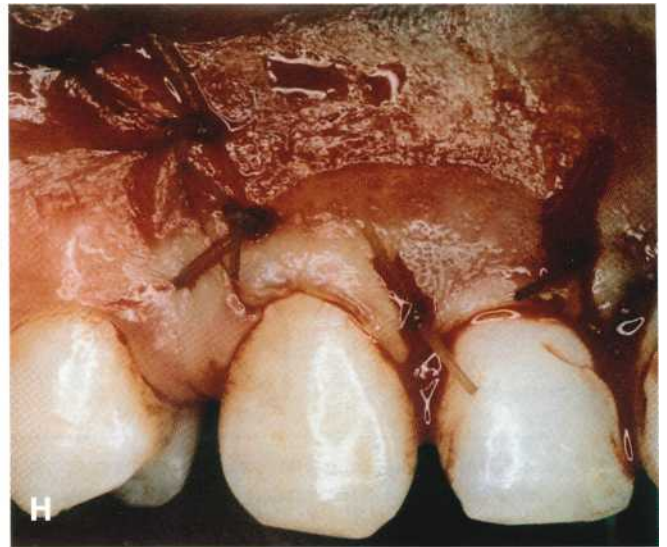
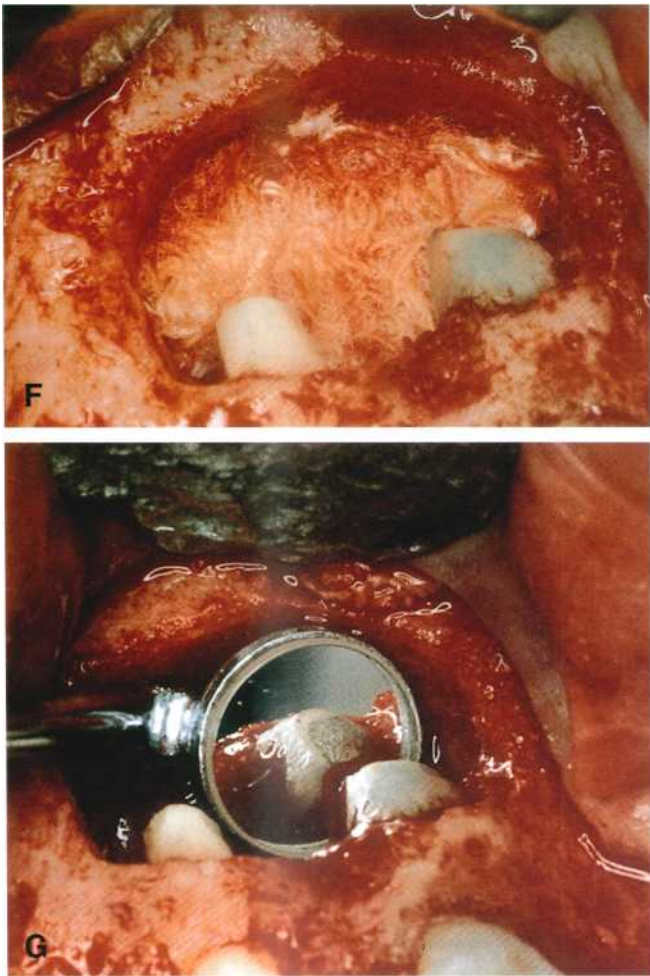
mación de hueso. Estas técnicas dan generalmente buenos resultados.

El proceso para completar la cicatrización varía mucho de unos individuos a otros. Así en algunos se hace radiológicamente visible en cuestión de meses, mientras que en otros puede transcurrir un año o más hasta que se restablece el patrón trabecular normal. Se citan numerosos casos de lesiones periapicales que necesitan 10 años o más para su resolución radiológica completa.

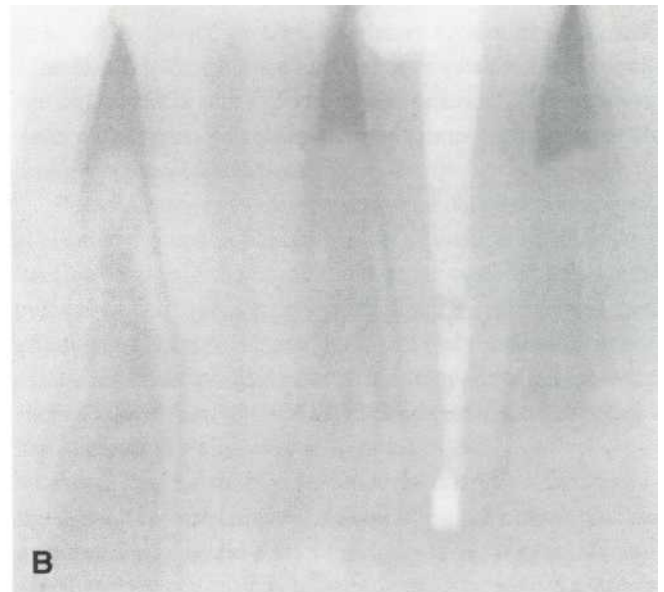
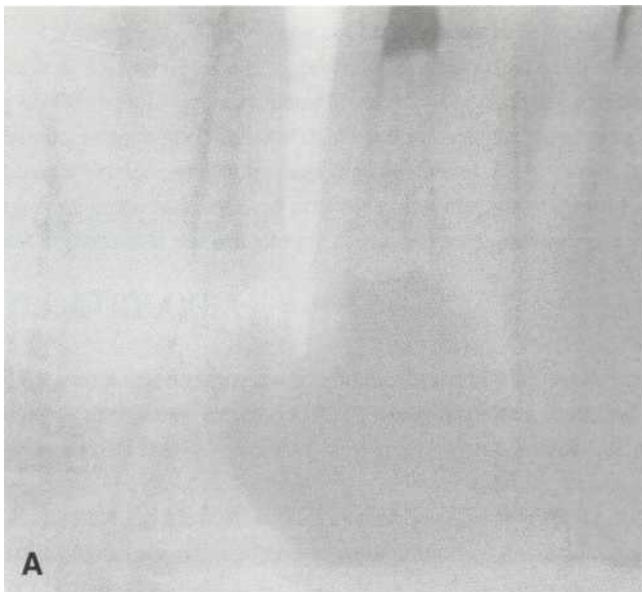
Debe recordarse al respecto, que el proceso de cicatrización "in vivo" va muy por delante de lo que se observa en la radiografía. Así pues, podremos detectar el cambio cuando ya se ha producido la mineralización.

Junto con la sintomatología, la imagen radiográfica forma parte de los criterios de éxito del tratamiento. Normalmente se debe esperar la cicatrización como muy tarde un año después de la cirugía periapical; si no, hay que considerar el tratamiento como un



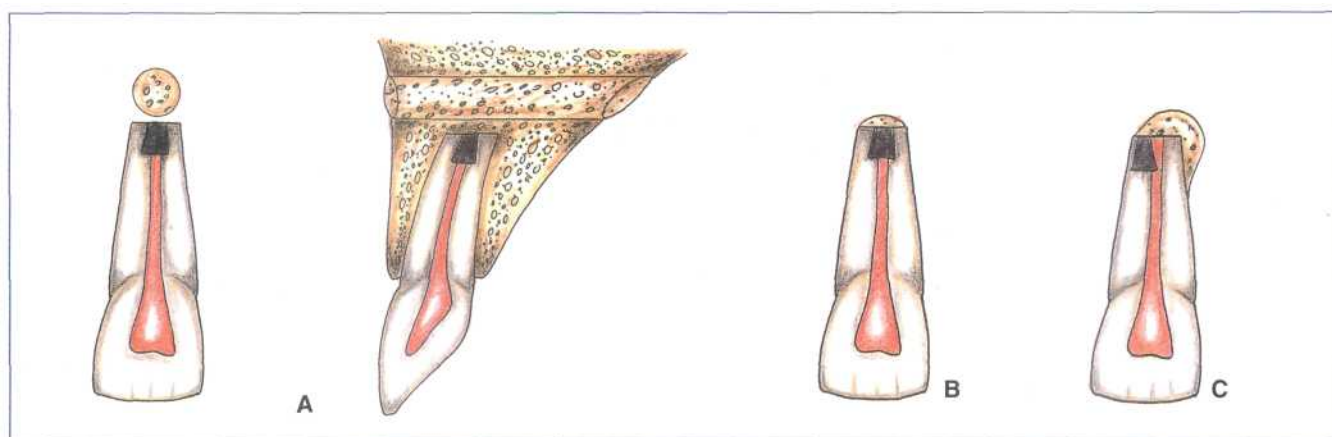


**Figura 26.61 (continuación).** (F) Relleno del defecto óseo con gasa mojada con adrenalina para mantener en campo quirúrgico seco. (G) Imagen con los microespejos de las obturaciones retrógradas. (H) Detalle de la sutura.



**Figura 26.62.** Controles de la curación de la patología periapical. (A) Imagen preoperatoria. (B) Imagen de la radiografía de control al año de la intervención quirúrgica.





**Figura 26.63.** (A) Imagen sospechosa de recidiva pero que es debida a la perforación de las dos corticales. (B) Reacción por cuerpo extraño debida al material de obturación retrógrada. (C) Verdadera imagen de recidiva ocasionada por la inadecuada colocación de la caja de obturación retrógrada.

fracaso y tomar las medidas pertinentes. Por este motivo todos los pacientes deben seguir los controles postoperatorios habituales, con nuevos controles clínicos y radiográficos a los 6 meses y al año de la intervención quirúrgica (figura 26.62).

Recordaremos que desde el punto de vista práctico no debemos reintervenir una lesión periapical cuando no hay clínica (dolor, hinchazón, fistulación, etc.) puesto que una imagen radiográfica distinta del hueso vecino, puede ser normal -cicatriz apical,; triz apical, secuela de la pérdida de ambas corticales, etc.- (fi-

gura 26.63).

## Comunicaciones bucosinusales

Cosme Gay Escoda

Una comunicación bucosinusal es una condición patológica que se caracteriza por existir una solución de continuidad entre la cavidad bucal y el seno maxilar, como consecuencia de la pérdida de tejidos blandos (mucosa bucal y sinusal) y de tejidos duros (dientes y hueso maxilar).

Las comunicaciones buconasales y bucosinusales afectan, por definición, tres planos:

- La mucosa nasal y/o sinusal
- El hueso maxilar superior y/o el hueso palatino
- La mucosa bucal.

Las estrechas relaciones entre el suelo del seno maxilar y las fosas nasales con los ápices de los dientes del maxilar superior, explica por qué estas cavidades pueden verse afectadas a menudo por procesos infecciosos odontogénicos y cómo pueden ser agredidas yatrogénicamente en maniobras tan sencillas como una exodoncia convencional.

La mayoría de estudios muestra un predominio de esta patología en los varones con unos porcentajes que oscilan entre el 40 y el 80%; es más frecuente entre la tercera y la cuarta décadas de la vida, aunque la posibilidad de una comunicación bucosinusal tras una extracción dentaria aumenta con la edad. En los niños, la mayoría de perforaciones se produce en las maniobras quirúrgicas al efectuar la germenectomía de los dientes superiores.

### 27.1. ETIOLOGÍA

La etiología de las comunicaciones bucosinusales es variada y puede atribuirse a una causa yatrogénica, traumática o asociada a otra patología.

#### 27.1.1. CAUSAS YATROGENICAS

Dominan por su gran frecuencia y son aquellas producidas por la actuación del odontólogo, el cirujano bucal, el cirujano maxilofacial, u otro tipo de profesional sanitario.

Dentro de este grupo de causas yatrogénicas, podemos des-

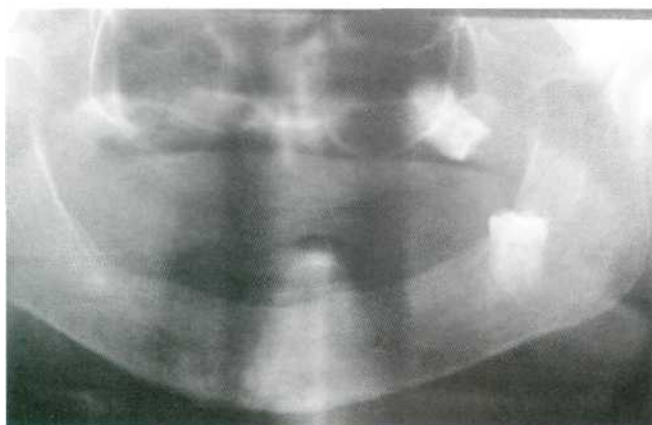tacar las comunicaciones producidas por distintos tipos de intervenciones quirúrgicas:

**27.1.1.1. Extracción convencional de dientes cercanos al antro maxilar,** como los molares superiores y el segundo premolar. La causa puede ser accidental o traumática. Las lesiones accidentales son aquellas que no pueden ser evitadas, como en el caso de una estrecha relación entre las raíces del diente a extraer y el suelo del seno maxilar; sin embargo las perforaciones traumáticas se deben a maniobras bruscas e intempestivas con el instrumental de exodoncia, especialmente los botadores rectos, o al hacer el posterior legrado del fondo del alvéolo con cucharillas rectas o acodadas.

En estudios que valoran las complicaciones asociadas con la extracción de los molares superiores, la frecuencia de aparición de comunicaciones bucoantrales se cuantifica entre el 0,4 y el 1% de los casos, aunque sin especificar entre accidentales y traumáticas. Los dientes que están implicados en esta patología por orden de frecuencia son: el primer molar superior, el segundo y el tercer molar superiores, el segundo y el primer premolar y por último el canino y los incisivos.

En estos casos es fundamental la labor del profesional, tanto al estudiar y preparar al paciente, como cuando efectúa la extracción dentaria. Estos cuidados deben ser especialmente escrupulosos en la extracción de un diente antral vecino a una zona edéntula, en la que se ha producido una reabsorción importante del proceso alveolar. Esta reabsorción comporta el descenso del suelo del seno maxilar entre las raíces de los dientes existentes hasta llegar a la cresta alveolar (figura 27.1).

Al realizar la extracción de un diente antral, en algunos casos se produce una comunicación con la mucosa sinusal, pero sin que ésta se rompa. En estas situaciones con las medidas convencionales ya comentadas en otros capítulos no se producirá ningún tipo de sintomatología. Pero si no se toman las medidas adecuadas y fracasan los mecanismos de cicatrización del alvéolo, la



**Figura 27.1.** Ortopantomografía que nos muestra una importante atrofia ósea del maxilar superior con descenso del seno maxilar a la cercanía de las raíces del 2.8.

mucosa antral sin soporte puede llegar a romperse con sólo soplar o con una maniobra de Valsalva.

El incumplimiento por parte del paciente de las instrucciones postoperatorias dadas por el odontólogo puede inducir a la aparición de una comunicación bucosinusal.

**27.1.1.2.** Extracción quirúrgica de dientes incluidos, especialmente de terceros molares y segundos bicúspides superiores. Es te peligro es mayor en las germenectomías de los molares y pre molares superiores (figura 27.2).

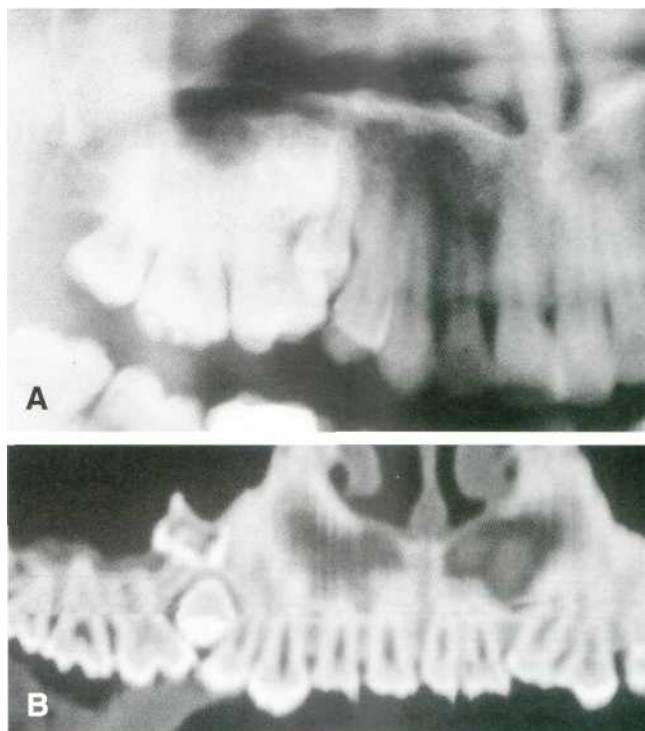
**27.1.1.3.** Introducción de un diente o sobre todo de una raíz dentro del seno maxilar y las maniobras terapéuticas que podamos hacer por vía alveolar (figura 27.3).

En estos tres casos un denominador común es que la comunicación se localiza en la zona alveolar y evoluciona rápidamente hacia el tipo fistuloso.

**27.1.1.4.** Exéresis de lesiones tumorales benignas. Así la cirugía periapical de los molares superiores y la exéresis de quistes maxilares pueden crear una abertura que puede provocar una comunicación bucosinusal, por vestibular (figura 27.4).

**27.1.1.5.** Exéresis de lesiones malignas de cualquier tipo y efectuadas ya sea por métodos convencionales o con electrocirugía, láser de CO<sub>2</sub>, criocirugía, etc. Algunos tratamientos relacionados con las lesiones tumorales, como es el caso de la radioterapia y especialmente la braquiterapia pueden producir osteorradionecrosis y ésta, a su vez, una comunicación bucosinusal.

**27.1.1.6.** La colocación de implantes dentales y especialmente si se aplican técnicas especiales por existir atrofia alveolar. Es necesario hacer siempre un correcto estudio radiológico previo y pos-



**Figura 27.2.** Segundo premolar superior derecho incluido con la presencia de un odontoma. (A) Detalle de la ortopantomografía. (B) Estudio tomográfico.

terior a la implantación, para evaluar su posición respecto al seno maxilar y descartar posibles yatrogenias.

## 27.1.2. CAUSAS TRAUMÁTICAS

Son aquellas comunicaciones bucoantrales que aparecen como consecuencia de la acción de una fuerza externa que actúa de forma violenta sobre la cavidad sinusal o de forma continua a lo largo del tiempo.

En este apartado podemos distinguir distintos tipos de traumatismos:

**27.1.2.1.** Fracturas alvéolo-dentarias y del tercio medio facial que alcanzan el seno maxilar. Son las que más frecuentemente producen secuelas del tipo de las comunicaciones bucosinusales.

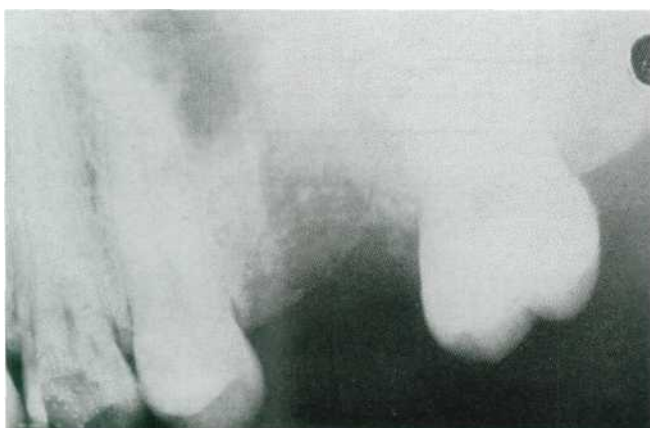### 27.1.2.2. Lesiones por arma de fuego

Suelen provocar pérdidas de sustancia más o menos amplias de la infraestructura, produciendo vastas comunicaciones bucosinusales uni o bilaterales (figura 27.5).

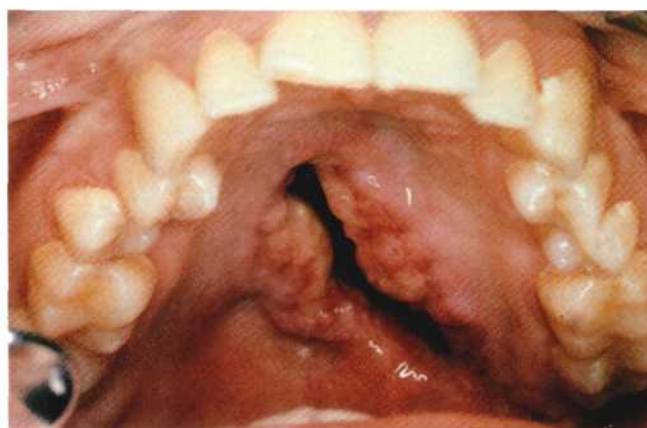En las lesiones traumáticas maxilofaciales y en las lesiones balísticas suelen existir pérdidas de sustancia y no es raro encontrar otros tipos de lesiones asociadas de tipo ocular, neurológico, etc.

**27.1.2.3.** Lesiones por arma blanca y otros tipos de heridas pe-

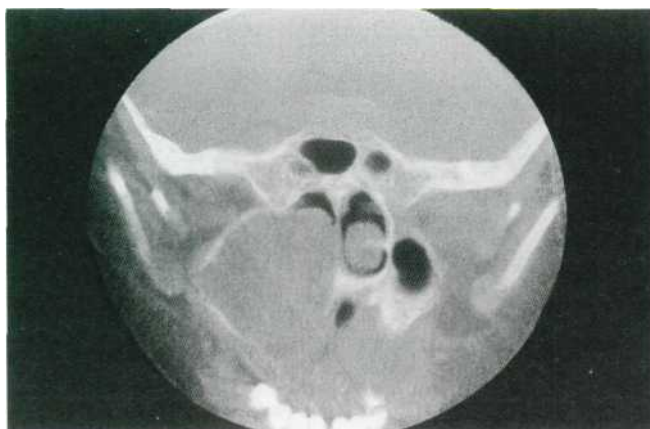



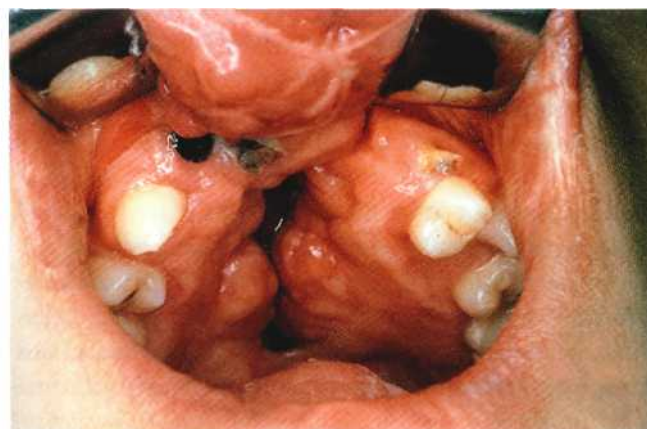
**Figura 27.3.** Raíz desplazada al seno maxilar (radiografía periapical).



**Figura 27.5.** Perforación palatina por arma de fuego.



**Figura 27.4.** Quiste odontogénico en el maxilar superior que invade el seno maxilar derecho (tomografía computarizada-corte coronal).



**Figura 27.6.** Comunicación buconasosinusal en un paciente con fisura labio-alvéolo-palatina.

netrantes en el maxilar superior ocasionadas accidentalmente, a menudo en los niños, con ciertos instrumentos como lápices, reglas, etc.

**27.1.2.4.** Perforaciones de la bóveda palatina por prótesis con cámaras de succión en la zona del paladar.

### **27.1.3. CAUSAS ASOCIADAS A OTRAS PATOLOGÍAS**

#### **27.1.3.1. Anomalías del desarrollo**

Las más frecuentes son las fisuras labio-alvéolo-palatinas, con comunicaciones buconasosinuales, bien sea de causa primaria o como consecuencia de intervenciones repetidas para tratarlas (figura 27.6).

#### **27.1.3.2. Enfermedades infecciosas**

- De origen dentario. Un granuloma o un absceso apical pueden rechazar la pared del seno maxilar o incluso provocar dehiscencias en el suelo de la cavidad sinusal; de ahí que durante

la extracción del diente afecto se pueda producir una comunicación (figura 27.7).

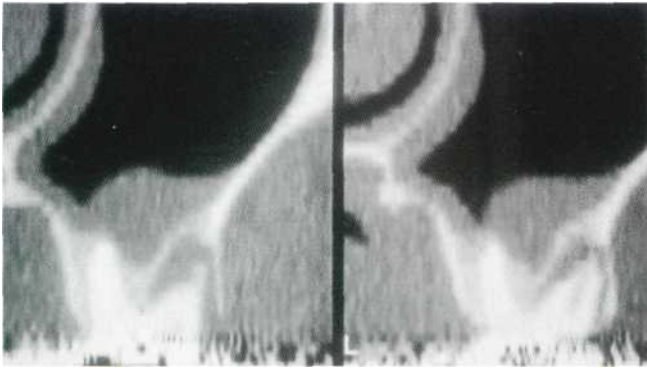
- De origen sinusal. Una sinusitis aguda o crónica puede llegar a destruir la pared sinusal, aunque este hecho no ocurre con frecuencia.
- Por una osteítis u osteomielitis del maxilar superior.
- Por infecciones específicas como la tuberculosis localizada en la bóveda palatina o el goma del paladar (manifestación de la sífilis terciaria) que pueden llegar a causar perforaciones. Este tipo de lesiones es poco frecuente actualmente (figura 27.8).
- Actinomicosis en sus formas terebrantes.

#### **27.1.3.3. Patología quística**

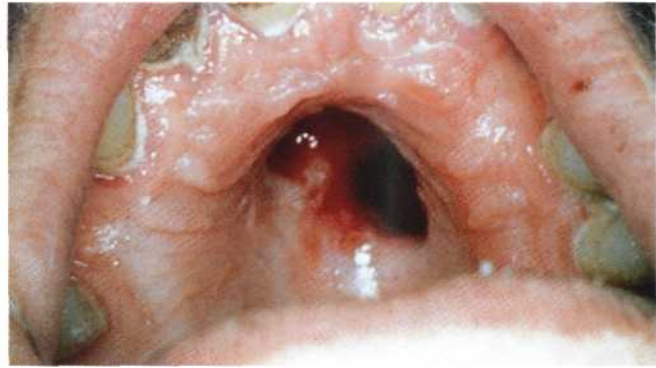El crecimiento progresivo de quistes sinusales o de quistes odontogénicos maxilares puede destruir las estructuras óseas y producir una comunicación bucosinusal (figura 27.4).

#### **27.1.3.4. Patología tumoral**

Los tumores benignos desplazan la membrana sinusal y los



**Figura 27.7.** Lesión periapical en el segundo molar superior que erosiona el suelo del seno maxilar y provoca patología sinusal (detalle de la tomografía computarizada).



**Figura 27.8.** Comunicación bucosinusal en paciente con sífilis terciaria.

maligros destruyen todas las estructuras vecinas. De los tumores malignos de la meso o de la infraestructura destacaremos el carcinoma epidermoide gingival con extensión sinusal y el granuloma maligno centrofacial.

#### 27.1.3.5. Enfermedades óseas

Las enfermedades óseas que producen sequestratos óseos, pueden dar lugar a fistulas bucoantrales residuales al efectuar su exéresis. Diferentes tipos de osteítis y osteomielitis maxilares pueden cursar con pérdidas de sustancia de forma primaria o secundaria después de su tratamiento. La alveolitis seca debe considerarse por su frecuencia, como una posible etiología de las comunicaciones bucosinusales; por ello la trataremos convenientemente con el fin de evitar esta secuela.

La enfermedad de Paget se caracteriza por la existencia de una proliferación ósea de gran densidad a nivel de los ápices de los molares maxilares que, al ser exodonciados, producen fracturas del suelo del seno maxilar y como secuela queda una comunicación bucosinusal.

#### 27.1.3.6. SIDA

Se han descrito fistulas bucosinusales como complicación de la enfermedad periodontal en pacientes seropositivos (HIV<sup>+</sup>).

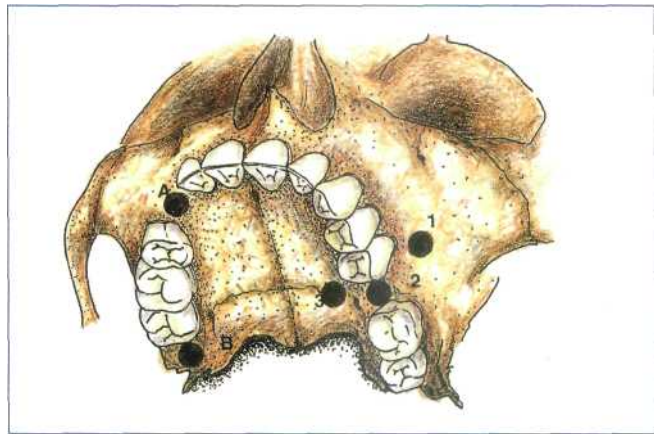
## 27.2. ANATOMÍA MACROSCÓPICA

Es clásico y práctico estudiar las comunicaciones bucosinusales según su topografía, su tamaño y la existencia o no de una infección concomitante.

### 27.2.1. TOPOGRAFÍA

#### 27.2.1.1. Simple

Podemos encontrar una comunicación bucosinusal en la arcada dentaria (zona alveolar), en el vestíbulo o en la bóveda palatina. Cada una de estas tres variedades se considerará anterior si



**Figura 27.9.** Topografía de las comunicaciones bucosinusales. 1) Vestibular. 2) Alveolar. 3) Palatina. A) Anterior. B) Posterior.

está en la zona de premolares o posterior si está en la zona de molares (figura 27.9). En estas tres localizaciones, la indicación y la estrategia quirúrgica para cerrar la comunicación dependen de si el hueso maxilar posea, o no, la dentición habitual (figura 27.10).

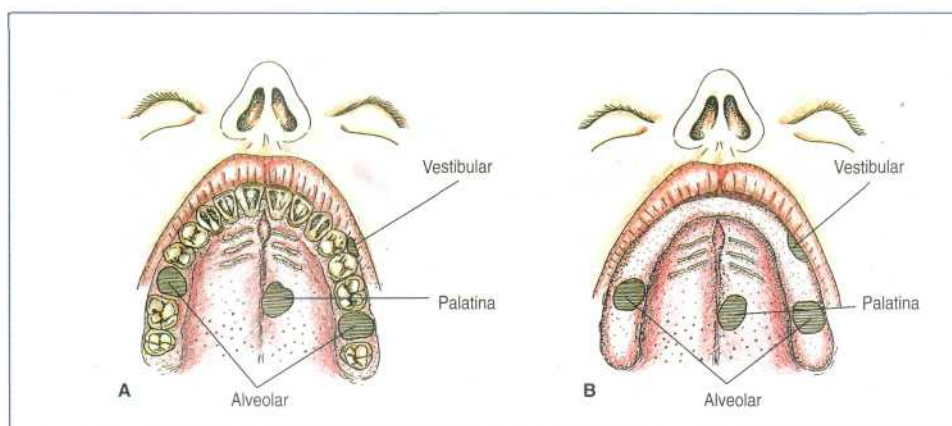
La extracción dentaria es la causa más frecuente de las comunicaciones bucosinusales; de ahí que la localización más frecuente en la praxis diaria sea en la zona alveolar (arcada dentaria).

La mayoría de autores están de acuerdo en señalar la región del primer molar superior como la más frecuentemente afectada, seguida de la del segundo molar. El resto de localizaciones se distribuye entre la zona del tercer molar, los premolares y el canino.

Algunas estadísticas muestran un predominio de la zona maxilar superior izquierda, aduciendo que en ésta está aumentada la posibilidad de producir una comunicación por la posición más incómoda de trabajo y la peor visibilidad de este lado.

#### 27.2.1.2. Compleja

Es cuando existe afectación conjunta de las zonas vestibular, alveolar y palatina.



**Figura 27.10.** (A) Comunicación bucosinusal en un maxilar parcialmente desdentado. (B) Comunicación bucosinusal en un maxilar edéntulo.

### 27.2.1.3. Asociada

Son los casos en que la comunicación bucosinusal se extiende a distintas zonas más o menos cercanas como la órbita, la nasofaringe, la zona cutánea facial, etc.

### 27.2.2. TAMAÑO

El tamaño de la comunicación bucosinusal depende directamente de la causa que la ha producido. Este dato es un elemento muy importante para decidir la pauta terapéutica como veremos más adelante.

La pérdida de sustancia puede ser diferente en cada uno de los tres niveles de la comunicación (mucosa sinusal, hueso maxilar y mucosa bucal).

Para valorar el tamaño debe explorarse siempre con gran detenimiento la mucosa bucal, la forma de la pérdida de sustancia y el estado de los bordes (que sean netos o recortados).

Si se perfora el suelo del seno maxilar durante una exodoncia, el examen del fragmento óseo fijo al diente muestra que la superficie superior está formada por hueso denso liso, y nos orienta claramente sobre el tamaño de la perforación.

### 27.2.3. INFECCIÓN CONCOMITANTE

La existencia de una infección concomitante, especialmente la presencia de un seno maxilar infectado, variará la clínica y el tratamiento de cada caso concreto.

Las infecciones sinusales recidivantes son uno de los factores más importantes del fracaso terapéutico en las comunicaciones bucosinusales, independientemente de la técnica quirúrgica utilizada (figura 27.11).

## 27.3. CLÍNICA

Las comunicaciones bucosinusales presentan una sintomatología muy variada, en relación con la duración del proceso. Las aberturas de larga evolución favorecen la contaminación del seno maxilar y el desarrollo de una clínica con las características de una

sinusitis, aunque también pueden debutar así las comunicaciones cuya etiología sea la infección sinusal. Además, a medida que aumenta el tiempo de permanencia de la comunicación, el trayecto se epiteliza y el cierre espontáneo ya no es posible; en ese momento es cuando hablamos de fístula.

### 27.3.1. SIGNOS FUNCIONALES

Los signos funcionales varían de acuerdo con el tamaño de la comunicación y de su localización:

- Alteraciones en la alimentación: reflujo y escape de líquidos e incluso de sólidos hacia la nariz.
- Alteraciones fonatorias: voz nasal y otras variaciones en la resonancia de la voz.
- Alteraciones de la ventilación sinusal como la sensación de escape de aire.

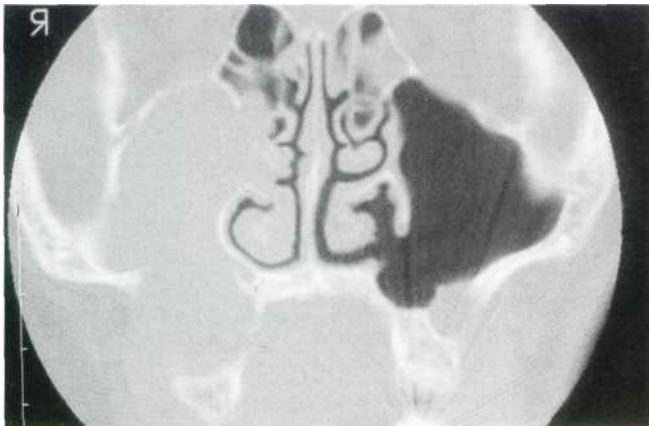Todas estas alteraciones quedan minimizadas por el reducido tamaño de la comunicación o por la localización vestibular, ya que en esta situación el contacto con la mucosa vestíbulo-yugal las atenúa notablemente.

Otros datos clínicos que pueden encontrarse son:

- Supuración nasal unilateral.
- Dolor continuo local e irradiado a la órbita. El dolor se acentúa con la palpación de la pared anterior del seno maxilar.
- Sabor de boca fétido por la supuración que drena a través de la comunicación.
- Herniación de pólipos sinusales (figura 27.12).
- Epistaxis unilateral.
- Incapacidad para hinchar las mejillas o inhalar un cigarrillo.
- Cacosmia subjetiva.

La sintomatología puede manifestarse tiempo después del acto que ha originado la comunicación. Así en el caso más habitual de la comunicación postexodoncia, la clínica inicial puede ser inexistente ya que la perforación sinusal es pequeña y el coágulo alveolar es suficiente para obturar y cicatrizar definitivamente el





**Figura 27.11.** Sinusitis consecuencia de la existencia de una comunicación bucosinusal. El corte tomográfico nos muestra el velamiento completo del seno maxilar derecho.

defecto creado. En otros casos, si la pérdida de sustancia es mayor o el coágulo no se organiza, se instaurará una clara comunicación bucosinusal.

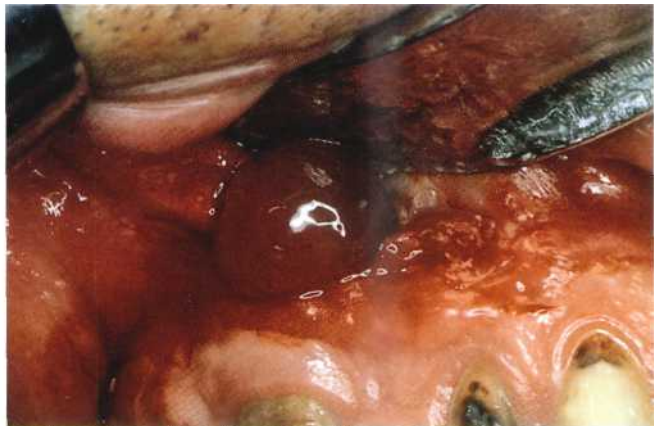
En estas comunicaciones recién formadas, el paciente experimenta una sensación de aire que se dirige hacia su mejilla y cuando se enjuaga, el líquido sale por la nariz; igualmente puede observarse un burbujeo en la herida por la salida de aire a través de la perforación, hecho que puede evidenciarse mejor mediante una maniobra de Valsalva. Si la abertura no se ha cerrado a las cuarenta y ocho horas, el paciente nota supuración, tanto en la nariz como en el alvéolo, y suele advertir un gusto fétido. Si dejamos transcurrir más tiempo, la infección se expande hacia la región geniana, con lo que puede llegar a provocar dolor en la mejilla y cerca del globo ocular. En las comunicaciones crónicas, la clínica es similar a la de una sinusitis odontogénica.

Cuando las comunicaciones bucosinusales tienen más de 4 a 6 meses de evolución, aproximadamente el 40% de los pacientes está asintomático; en el resto, la clínica más frecuente es el dolor y el paso de líquidos desde la boca hacia la nariz.

La sinusitis es la complicación más frecuente de las comunicaciones bucosinusales y su establecimiento origina un círculo vicioso, ya que conduce a la epitelización y a la formación de fistulas (figura 27.11).

Habitualmente un seno maxilar comunicado durante mucho tiempo con la cavidad bucal, con o sin una prótesis obturadora, sufre rápidamente modificaciones mucosas de tipo polipoide, lo que constituye la reacción habitual a la alteración anatomofisiológica producida. Es conveniente conocer bien estos fenómenos para saber distinguir los pólipos banales de verdaderas recidivas; en caso de duda, efectuaremos una biopsia.

La existencia de un defecto en la pared ósea del seno provoca que en algunas ocasiones, aparezcan a través de la comunica-



**Figura 27.12.** Herniación de pólipos sinusales a través de la comunicación bucosinusal.

ción proyecciones del revestimiento antral, de naturaleza polipoide (figura 27.12).

### 27.3.2. SIGNOS FÍSICOS

La inspección y la palpación aportan numerosa información respecto al estado de la mucosa bucal, y a la posible salida de líquidos, así como sobre la forma, localización, tamaño y estado de los bordes de la comunicación. La maniobra de Valsalva confirmará la sospecha de la comunicación bucosinusal.

## 27.4. DIAGNOSTICO

Para el correcto diagnóstico de este tipo de lesiones, debemos realizar una cuidadosa anamnesis, una exploración física y un examen radiológico.

### 27.4.1. ANAMNESIS

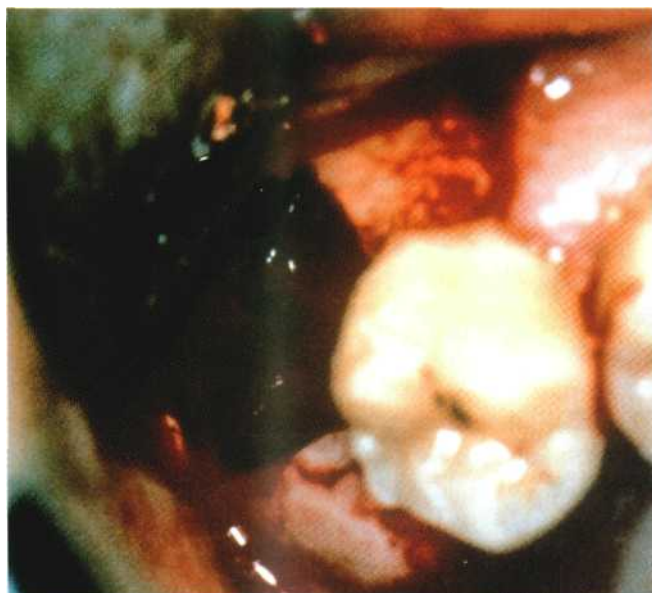
A través del interrogatorio se impone precisar la causa y la antigüedad de la comunicación, y debemos dedicar un especial interés a la historia odontológica del paciente, sobre todo a los antecedentes de exodoncias, traumatismos, etc.

Debemos averiguar la sintomatología existente y si ésta debió de forma brusca durante un proceso inflamatorio agudo, o por el contrario se desarrolló de forma subclínica o asintomática sin que el paciente notara nada.

### 27.4.2. EXPLORACIÓN FÍSICA

#### 27.4.2.1. Inspección

Debe efectuarse un detallado examen local y regional de los tejidos blandos bucales y de los dientes presentes en la arcada. Es importante recordar que el defecto que podemos observar en los tejidos blandos no aporta indicación alguna del tamaño y de la forma del defecto del hueso, ya que éste suele ser considerablemen-



**Figura 27.13.** Comunicación bucosinusal en el transcurso de la extracción quirúrgica del tercer molar superior derecho.

te más grande. Los bordes de la perforación estarán edematosos y tumefactos si la lesión es reciente, o lisos y cicatriciales si es antigua.

Cuando la comunicación se establece en el momento de realizar la exodoncia, debido a la salida de aire a través de la misma, podremos ver un burbujeo en la herida. Algunos autores proponen, para evidenciar mejor esta situación, realizar una maniobra de Valsalva, por ejemplo comprimiendo ambos orificios nasales y pidiendo al paciente que trate de expulsar el aire por la nariz. Si existe apertura del seno, el aire saldrá por la comunicación bucosinusal produciendo burbujeo y ruido (figura 27.13).

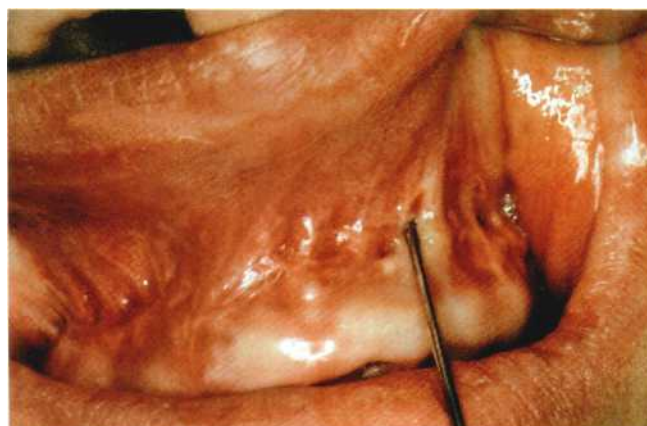
Otra maniobra posible consiste en hacer hablar al paciente, ya que con la comunicación pueden aparecer alteraciones en la fonación y existir voz nasalizada, alteración que será más pronunciada a mayor tamaño de la lesión.

En fistulas bucosinuales de largo tiempo de evolución, es posible ver a través del defecto óseo un prolapso de la mucosa sinusal, que normalmente es hiperplásica y polipoide. Asimismo comprobarán la existencia o no de supuración hacia el interior de la cavidad bucal, y la posible presencia o no de los signos clásicos de la inflamación.

#### 27.4.2.2. Palpación

Algunos autores proponen sondar con cuidado el alvéolo o el trayecto de la posible comunicación; sin embargo la mayoría recomendamos no realizar ningún tipo de sondaje.

Para las aberturas pequeñas en el seno maxilar, Laskin propone que se inicie el tratamiento sin tratar de confirmar el diagnóstico, ya que los procedimientos como hacer que el paciente sople



**Figura 27.14.** Uso de una sonda de Bowman para explorar la comunicación bucosinusal.

con las fosas nasales ocluidas, los sondajes y las irrigaciones para demostrar el paso de los fluidos, sólo sirven para agrandar más la perforación y además pueden provocar una infección en un seno maxilar que antes era normal.

El examen con un estilete o con una aguja muy fina puede ser de interés para conocer mejor el trayecto de una comunicación bucosinusal franca y de largo tiempo de evolución y nos puede permitir precisar el estado del hueso maxilar que no podemos visualizar directamente. El uso de las sondas de Bowman, de bordes romos y de distintos calibres, utilizadas en oftalmología para el sondaje de los conductos lacrimales, pueden ser de gran utilidad. Introducida a través de la comunicación puede recorrer todo el trayecto fistuloso lo que nos permitirá observar el camino del mismo así como calibrar la profundidad y la anchura (figura 27.14).

Debemos siempre explorar los tejidos vecinos a la perforación con el fin de valorar la posibilidad de reconstrucción a partir de éstos.

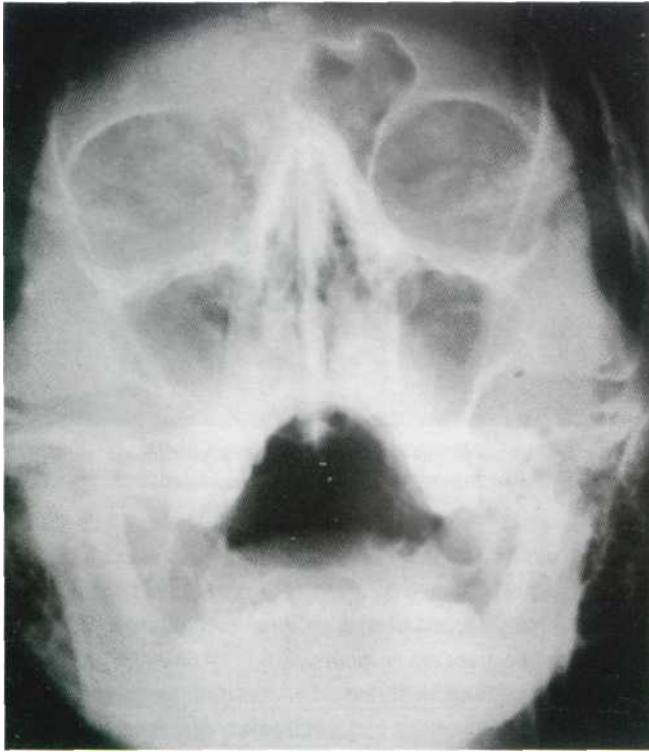
### 27.4.3. EXAMEN RADIOLÓGICO

Radiológicamente el seno maxilar normal se muestra como una zona radiolúcida, debido a que está lleno de aire, rodeada de una delgada capa de hueso cortical radioopaco; sin embargo, cuando se produce una comunicación bucosinusal, esta imagen se altera. A continuación se describen las técnicas radiográficas que pueden utilizarse para el estudio de este tipo de lesiones.

#### 27.4.3.1. Técnicas convencionales

Una comunicación bucoantral puede provocar cambios rápidos dentro de la cavidad sinusal. Por ello en muchos casos en vez de la típica imagen nítida radiotransparente se suelen observar borramientos y niveles en la radiografía, debido a la acumulación de secreciones, sangre, moco o pus.

A pesar de que se pueden utilizar radiografías intrabucuales, co-



**Figura 27.15.** Proyección de Waters que nos muestra unos senos maxilares normales.

mo las periapicales (retroalveolares) y las oclusales, la mayoría de autores prefiere las radiografías extrabucuales, en concreto la ortopantomografía y las proyecciones de Waters o Blondeau y de Hirtz (figura 27.15). Esto se debe a que las intrabucuales no suelen revelar todos los aspectos de la membrana de recubrimiento o del septo óseo. Además no ofrecen una imagen de ambos senos maxilares en la misma radiografía, con lo que no se pueden establecer comparaciones entre ellos.

La radiografía panorámica es una técnica de gran valor para el diagnóstico de la patología del seno maxilar, es fácil de hacer si se dispone del equipo adecuado y los dos senos quedan incluidos dentro de la radiografía. Sin embargo, en algunos casos la imagen de los senos maxilares puede quedar incompleta y a menudo suele aparecer distorsionada.

La proyección de Waters o Blondeau, denominada también nasomentoplaca, es la técnica que ofrece la mejor imagen del seno maxilar y está especialmente indicada en los casos en los que la etiología de la comunicación bucosinusal sea un traumatismo del tercio medio de la cara. Las proyecciones nasofrontoplaca y de Hirtz suelen ser también de gran utilidad para el diagnóstico de la patología de los senos paranasales.

#### 27.4.3.2. Técnicas con contraste

La inyección de un fluido radioopaco (lipiodol) es la mejor prue-

ba para confirmar la presencia de una fistula; no obstante, no se recomienda esta técnica por las posibles complicaciones y secuelas que puede provocar el paso del contraste en el seno maxilar.

Una vez inyectado el contraste a través de la zona sospechosa de presentar una comunicación bucosinusal, efectuaremos placas periapicales y otras extrabucuales del tipo nasomentoplaca o nasofrontoplaca. El diagnóstico se confirma al evidenciar el paso del contraste al seno maxilar. La técnica es muy parecida a la de una fistulografía, tal como se aplica en otros casos como en las fistulas cutáneas, fistulas del conducto tirogloso, etc.

#### 27.4.3.3. Tomografías craneales simple y computadorizada

Resultan de utilidad en las comunicaciones producidas por traumatismos, en las lesiones tumorales y en las neoplasias. Con estas técnicas somos capaces de detectar las erosiones óseas tempranas, además de obtener una imagen nítida del suelo del seno maxilar (figura 27.11).

### 27.5. TRATAMIENTO

A pesar de que la etiología de las comunicaciones bucosinusales puede ser muy variada, la base del tratamiento es siempre la misma: eliminar toda la patología que exista en el seno maxilar y cerrar quirúrgicamente aquellas lesiones que no remitan después del tratamiento conservador.

Antes de iniciar cualquier tipo de tratamiento, debemos informar muy bien al paciente de cuál es su situación, de las medidas que deben adoptarse y del tratamiento que llevaremos a cabo. Esta recomendación, seguida por la mayoría de los profesionales cuando la causa de la abertura es un traumatismo o una patología de base, puede no cumplirse cuando la lesión tiene una etiología yatrogénica. Sin embargo, es precisamente en estos casos en los que debemos actuar con mayor honestidad. Normalmente los pacientes más disgustados son aquéllos a los que el profesional ha tratado de engañar después del accidente.

#### 27.5.1. TRATAMIENTO NO QUIRÚRGICO

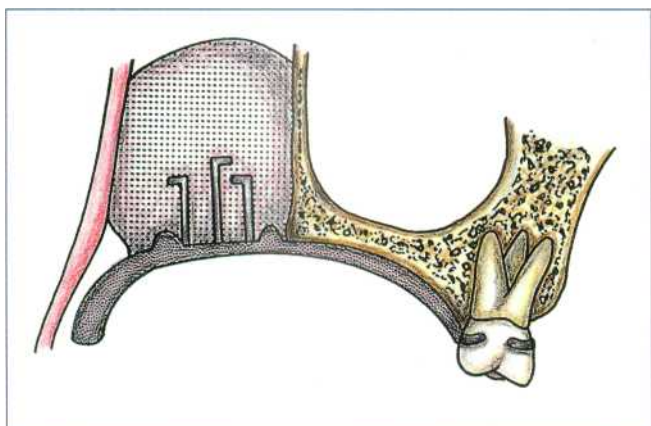
Existen dos maneras de entender el concepto de tratamiento no quirúrgico.

La primera representa un intento por parte del profesional de cerrar la comunicación utilizando métodos no cruentos y se corresponde con el uso de las prótesis obturadoras y de los selladores de fibrina. La segunda opción se identifica con la capacidad de regeneración propia de los tejidos, a través de la formación de un coágulo sanguíneo en la abertura.

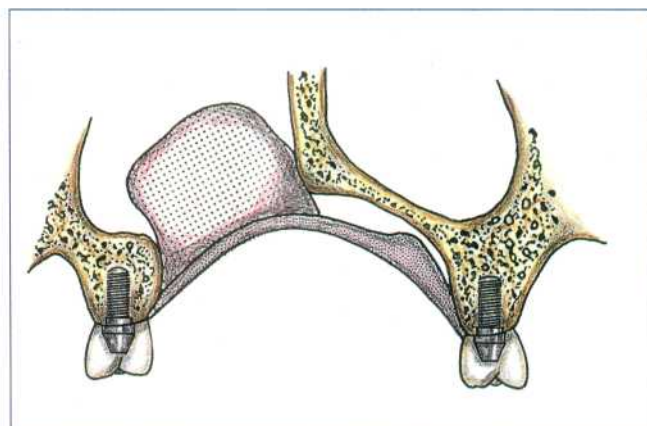
##### 27.5.1.1. Prótesis obturadoras

Están indicadas en aquellas perforaciones en las que no pode-





**Figura 27.16.** Prótesis obturadora convencional en paciente con hemirresección del maxilar superior.



**Figura 27.17.** Prótesis obturadora implantosoportada en paciente con resección parcial del maxilar superior.

mos realizar el tratamiento quirúrgico, debido al diámetro de las mismas, al estado de los tejidos circundantes o al estado general del paciente, sin olvidar su aplicación en aquellos casos en los que ha fracasado el citado tratamiento. El cierre de la comunicación sólo se consigue mientras está aplicado el aparato; por tanto, no es un tratamiento definitivo, pero aporta una solución válida en algunos casos.

En oncología bucal y maxilofacial y especialmente en las resecciones más o menos amplias del maxilar superior o de otras zonas del tercio medio facial, las prótesis obturadoras son de gran utilidad. El odontólogo especialista en prótesis maxilofacial deberá colaborar con el equipo multidisciplinario que trata las neoplasias de cabeza y cuello confeccionando las prótesis obturadoras inmediata (para colocar al final de la intervención quirúrgica), intermedia (para guiar la cicatrización de la herida) y definitiva (figura 27.16).

Actualmente este tipo de prótesis obturadoras definitivas puede tener sus pilares en implantes osteointegrados colocados estratégicamente en las zonas óseas cercanas (figura 27.17).

#### 27.5.1.2. Sistema adhesivo de fibrina

Existen numerosas referencias en la literatura acerca del uso del sistema adhesivo de fibrina (Tissucol®) como hemostático local después de la cirugía en pacientes con alteraciones de la hemostasia o tratamientos anticoagulantes.

Stajic ha descrito su uso como método para conseguir el cierre de las comunicaciones bucosinusales.

El sistema adhesivo de fibrina se basa en la aplicación de un sellador cuyo principal componente es la fibrina liofilizada de origen humano. Este material forma un coágulo gelatinoso, elástico, de color blanquecino al reaccionar con una solución de trombina, cloruro calcico y aprotina (antifibrinolítico) y se adhiere con firmeza a la pared del defecto. Para su aplicación en las comunicaciones bucosinusales se utiliza una jeringa especial, gra-

cias a la cual se introducen simultáneamente todos los componentes dentro del defecto; la única precaución que tomaremos al utilizar este sistema es que la aguja de la jeringa debe introducirse unos milímetros por encima del suelo del seno, con el objeto de proteger el coágulo del paso del aire.

La efectividad del sistema adhesivo de fibrina es muy alto y se consigue la cicatrización completa del defecto al cabo de un mes, pero es necesaria la cooperación del paciente para mejorar los resultados.

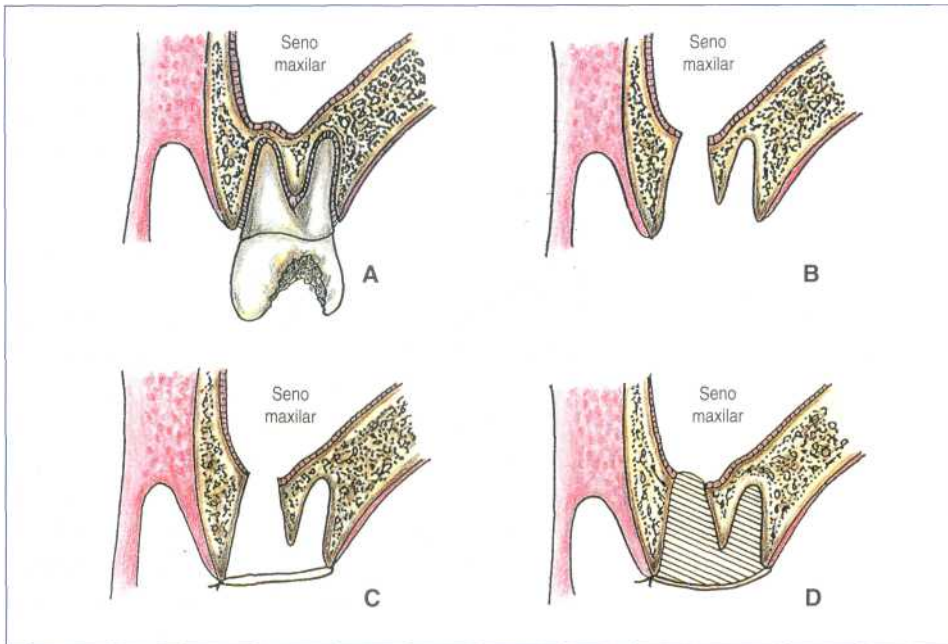
Como ventaja, este método puede ser aplicado incluso en aquellos casos en los que la mucosa vestibular o palatina está severamente dañada debido a las secuelas producidas con el instrumental para la exodoncia. También puede ser utilizado después del fracaso de algunas técnicas quirúrgicas, como el colgajo vestibular de avance recto, con lo que se evita una nueva manipulación cruenta de la zona.

El problema de la fibrina liofilizada es que se obtiene del suero humano, con lo que existe el riesgo, a pesar del estricto control al que se ve sometida, de transmitir enfermedades (hepatitis, S.I.D.A.).

#### 27.5.1.3. Curación por segunda intención

Para la mayoría de autores, el cierre por segunda intención es precisamente el método que consigue los mejores resultados cuando se produce una pequeña comunicación bucosinusal accidental después de una exodoncia, siempre y cuando no realicemos maniobras que puedan interferir en la organización del coágulo, como hacer enjuagues violentos, estornudar sin tener la boca abierta o sonarse la nariz.

Para favorecer la curación por segunda intención, recomendamos rellenar el alvéolo con material hemostático reabsorbible (apósito texturado de colágeno) y colocar puntos de sutura (tipo colchonero) que afronten del bordes gingivales de la herida (figura 27.18).



**Figura 27.18.** Curación de una pequeña comunicación bucosinusal por segunda intención (A) Primer molar superior en estrecha relación con el seno maxilar. (B) Exodoncia con la producción de una comunicación bucosinusal. (C) Cierre de la herida con puntos de sutura del tipo colchonero. (D) Relleno del alvéolo con colágeno texturado y colocación de puntos de sutura.

La reparación espontánea vendrá condicionada por el tamaño y la localización de la comunicación, y por la cantidad y calidad de los tejidos locales que van a intervenir en la regeneración tisular. Este cierre primario con sutura inmediata reduce la posibilidad de contaminación del seno maxilar, evita los cambios patológicos del seno y muchas veces impide la formación de una comunicación bucosinusal.

## 27.5.2. TRATAMIENTO QUIRÚRGICO

Existe una serie de principios que rigen el cierre de una comunicación bucosinusal y que condicionarán la elección del método más adecuado para la resolución de la misma. Debemos tener en cuenta estos factores en cualquier abertura que encontremos en esta zona, independientemente de la causa que la haya producido. Sin embargo, al pasar a describir dichos factores, destacaremos las diferencias que podemos encontrar cuando el origen de la lesión sea la extracción dentaria.

### 27.5.2.1. El tamaño de la perforación

La extracción de un primer molar superior suele dejar una comunicación pequeña, ya que generalmente, de las tres raíces del diente sólo una suele estar en relación con el desgarramiento del suelo antral. La extracción del tercer molar superior proporciona un defecto mucho mayor, sobre todo si se ha avulsionado parcialmente la tuberosidad o el hueso alveolar.

Las dimensiones de la abertura también pueden ser más grandes en los pacientes con periodontitis crónica, debido a la pérdida de hueso que conlleva esta patología.

Respecto a la posibilidad de que exista un cierre espontáneo

de la comunicación, según el diámetro de la misma, existe una cierta unanimidad entre los autores. Así Waite considera que las perforaciones mayores de 4 mm de diámetro tienen pocas probabilidades de cerrar por sí solas; si a esto le añadimos una profundidad de alvéolo también corta (menos de 5 mm), el porcentaje de éxitos disminuye aún más. Para Awang, el diámetro límite de la abertura, a partir del cual no debemos esperar el cierre, es algo superior y se encuentra en los 5 mm.

En las perforaciones de 1 a 2 mm de diámetro, normalmente se produce la curación espontánea. Los factores que pueden influir en la cicatrización espontánea de perforaciones de 3 a 4 mm son: que se forme un coágulo estable; que los bordes de la encía permitan una buena cicatrización de la mucosa bucal, y que se produzca una correíta regeneración de la mucosa sinusal.

Las perforaciones de 5 mm o más son tributarias siempre de tratamiento quirúrgico.

### 27.5.2.2. La localización de la perforación

Las comunicaciones producidas por la extracción del tercer molar superior son de difícil acceso y la sutura de los colgajos requiere cierta habilidad.

### 27.5.2.3. El aspecto y estado de los bordes y márgenes de la perforación

### 27.5.2.4. La infección en el alvéolo y en el seno maxilar

Para que se pueda conseguir el cierre de una comunicación es imprescindible que no exista ningún tipo de infección local o regional. La mayoría de técnicas quirúrgicas, aun realizadas corre-

tamente, suele fracasar por no haber resuelto previamente la infección en el seno maxilar.

En aquellos casos en que esté indicada una intervención quirúrgica radical sobre el seno maxilar, se realizará la técnica de Caldwell-Luc. Así conseguiremos extirpar la mucosa sinusal enferma, evacuar el pus, etc. y mantener una amplia vía de ventilación del antro maxilar.

Desde 1940 diversos autores han demostrado, con el seguimiento de numerosos casos de comunicaciones bucosinusales ya intervenidas quirúrgicamente, que antes de cerrar la perforación es obligatorio realizar la intervención del seno maxilar ya que en caso contrario en la mayoría de sus pacientes aparecían signos de infección secundaria. Así pues, cuando sea necesario efectuar la intervención de Caldwell-Luc, lo idóneo es practicarla previamente, y si ello no es posible, por lo menos en el mismo acto operatorio en que se realiza el cierre plástico de la comunicación bucosinusal.

#### **27.5.2.5. La integridad del coágulo en el defecto alveolar**

La forma ideal para conseguir el cierre es obtener un buen coágulo que rellene el alvéolo, pero a veces el coágulo no se forma, ya sea porque el sangrado es excesivo, porque existe alguna patología de base o porque hemos realizado alguna maniobra yatrogénica en el hueso que impide una vascularización normal.

#### **27.5.2.6» El tiempo transcurrido desde la creación de la comunicación hasta el cierre con sutura**

Cuanto más corto sea el espacio de tiempo entre el momento de la lesión y su reparación, mayor será la posibilidad de que se produzca un cierre correcto, ya que evitamos la infección del seno maxilar y la epitelización de la lesión. Hay diferentes opiniones en cuanto al tiempo a partir del cual ya no se producirá el cierre espontáneo; así, Reading considera que después de las 24 horas ya se ha establecido la infección del seno y el cierre por segunda intención ya no es posible; además, cualquier maniobra que realicemos para cerrar la abertura fracasará.

La mayoría de autores acepta que una comunicación que persiste más de 48 a 72 horas, se convierte en una fistula, y existe migración del epitelio que acabará por recubrir todo el trayecto del defecto. Del Junco divide las comunicaciones en dos grupos: fistulas agudas, cuando la abertura está presente durante dos o tres semanas y fistulas crónicas, cuando ésta persiste más de tres semanas; asimismo establece que mientras las agudas suelen cicatrizar espontáneamente, las crónicas no. Killey y Kay sitúan el límite entre tres y cuatro semanas. Otros autores, como Moore y Gillbe, proponen esperar incluso hasta seis semanas.

#### **27.5.2.7. La continuidad o no de la arcada dentaria**

#### **27.5.2.8. La presencia o no de dientes en el maxilar**

Debemos adaptar nuestra técnica quirúrgica a la posible presencia de dientes en la arcada. En todos los casos evitaremos nuevas exodoncias en la misma zona maxilar con el fin de evitar más complicaciones.

#### **27.5.2.9. La presencia de cuerpos extraños dentro del seno maxilar**

Como complicación de la extracción dental puede suceder que un diente, o bien una raíz, se desplace hacia el seno. En estos casos, el profesional debe hacer una reparación simple del orificio buco-antral y posponer la extracción del cuerpo extraño hasta realizar un estudio radiológico que indique la posición del mismo. Una vez conocida ésta, se procede al abordaje del seno por una vía de acceso tipo Caldwell-Luc. Lo que no se debe hacer es intentar recuperar el fragmento a través del alvéolo pasando instrumentos o agrandando el defecto óseo, ya que impedimos que se forme un buen coágulo y podemos provocar una infección en el seno maxilar.

Cualquier patología previa del seno maxilar obligará a que ante cualquier variedad de perforación tengamos que indicar el tratamiento quirúrgico.

#### **27.5.2.10. Factores generales**

Debemos considerar el terreno sobre el que trabajamos, el estado físico y las particularidades psíquicas del paciente.

#### **27.5.2.11. Factores regionales**

Es importante conocer la causa de la perforación y si han existido tratamientos anteriores (cirugía oncológica, radioterapia, etc.).

Para el tratamiento quirúrgico de las comunicaciones bucosinusales debemos tener en cuenta dos principios generales de cirugía plástica bucal:

1. Existen 3 planos en la pérdida de substancia (figura 27.19), que deben ser reconstruidos:

- Plano profundo (mucosa sinusal).

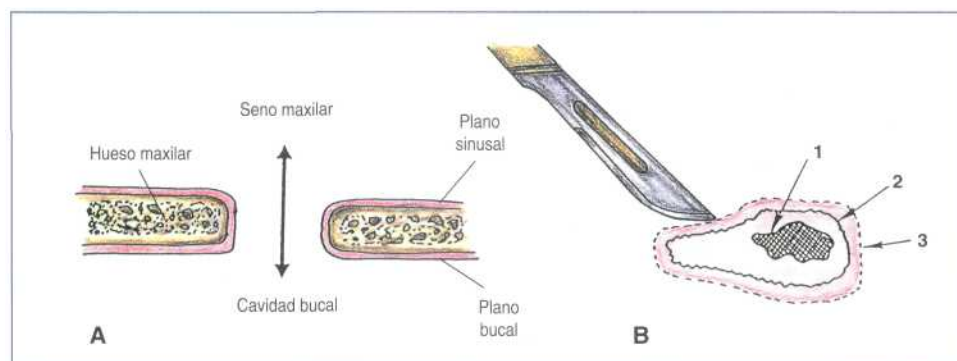
En las comunicaciones pequeñas no es necesario reconstruir el plano profundo si hemos podido hacer un plano superficial suficiente, bien diseñado y suturado. En las grandes comunicaciones, a menudo debemos contentarnos con un plano profundo incompleto (con un defecto central) para no desgarrar en exceso los bordes periféricos de la comunicación bucosinusal.

En los otros casos la reconstrucción del plano profundo puede efectuarse con:

- Mucosa bucal. Es el procedimiento más utilizado y más cómodo y se basa en hacer la inversión de un colgajo marginal.

- Mucosa nasal. Es un método menos empleado y más incómodo. El diseño del colgajo nasal es difícil y sus dimensiones son muy limitadas.





**Figura 21.19.** (A) Comunicación bucosinusal y sus tres planos de pérdida de sustancia. (B) Divergencia entre el aspecto clínico (1) y la pérdida ósea real (2) lo que nos obliga a efectuar la incisión en la zona (3) para preparar el colgajo marginal.

- Plano intermedio (hueso maxilar).

La reconstrucción del plano esquelético intermedio no se realiza en la mayoría de los casos. Normalmente la reconstrucción de los otros dos planos es suficiente, pero en grandes defectos o en casos especiales es recomendable reconstruir el plano óseo maxilar mediante injertos de hueso u otros materiales. En ocasiones este gesto quirúrgico puede inducir complicaciones y es un factor de riesgo suplementario en el cierre de las comunicaciones bucosinusales de mediano y gran tamaño. No obstante, en las grandes comunicaciones también debe valorarse que la reconstrucción de este plano puede ser la base para el éxito de toda la terapéutica quirúrgica.

- Plano superficial (mucosa bucal).

Para reconstruir el plano superficial puede utilizarse una gran variedad de colgajos, aunque básicamente se utilizan los colgajos gíngivo-yugales (vestibulares) y los colgajos palatinos. Los colgajos de tejidos vecinos se prefieren normalmente a los colgajos de tejidos más lejanos.

Al diseñar el colgajo, debe asegurarse el soporte óseo de los bordes de la comunicación durante el postoperatorio; para ello es obligado determinar con precisión la magnitud del defecto óseo subyacente con un explorador afilado, antes de cortar los tejidos blandos. En ocasiones sólo puede conocerse bien el defecto óseo hasta el momento de la intervención. El colgajo apoyado sobre hueso sano cicatrizará sin problemas (figura 27.19).

2. La capacidad de regeneración de la mucosa bucal es muy alta, especialmente de las fibromucosas adheridas al hueso donde no quedan retracciones secundarias y donde las zonas cruentas que creamos al preparar un colgajo curan por segunda intención de forma rápida y favorable.

Para describir el tratamiento de las comunicaciones bucosinusales distinguiremos entre las aberturas accidentales -en las que nuestra intervención es inmediata al momento de la lesión- y las fistulas, cuando ya han pasado unos días y se ha producido la epitelización de la comunicación.

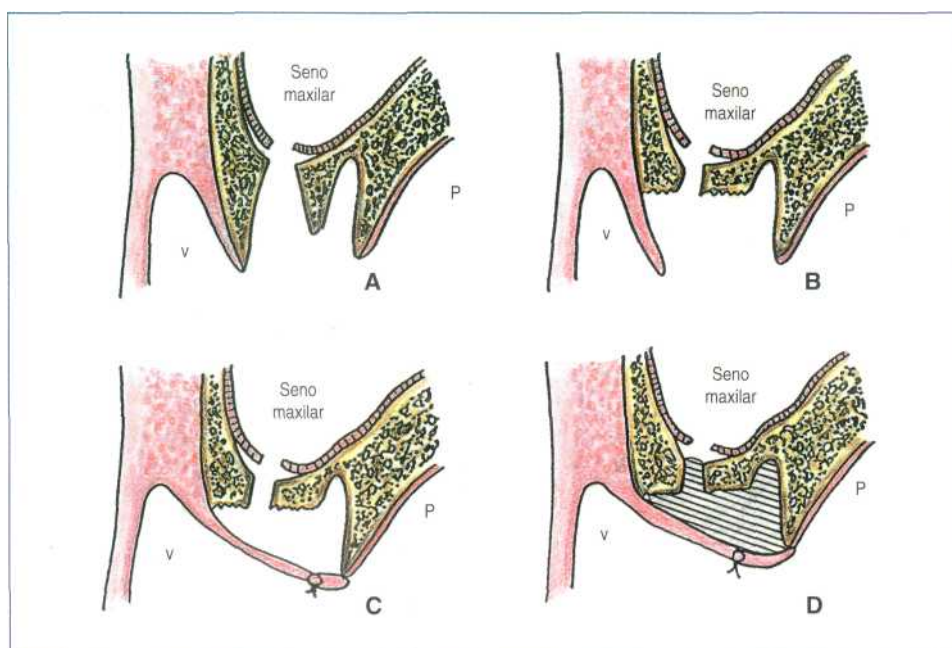
### 27.5.3. TRATAMIENTO DE LAS ABERTURAS ACCIDENTALES

Si después de realizar una exodoncia nos damos cuenta de que se ha creado una comunicación entre la cavidad bucal y el seno maxilar, debemos actuar de forma inmediata y proceder al cierre de la misma. Podemos utilizar diversos métodos, pero todos ellos se engloban en lo que se denomina cierre a un plano, es decir, se obtiene el sellado de la lesión actuando sólo en la mucosa bucal. Los planos intermedio y profundo, formados por el hueso y la mucosa sinusal, cierran por segunda intención gracias al coágulo sanguíneo que podemos obtener al proporcionarle una base para su sustentación.

A pesar de que conseguir el cierre inmediato es muy importante, existen también contraindicaciones para su realización:

- Cuando existe infección del alvéolo o del seno maxilar, ya sea como proceso agudo o crónico.
- Cuando los tejidos blandos que rodean la comunicación es tan edematosos y han resultado muy dañados por las maniobras exodóncicas. Se recomienda en estos casos dejar la comunicación tres o cuatro semanas en observación.
- Cuando se sospecha que existe patología quística o tumoral en el interior del seno maxilar.

A continuación, estudiaremos una serie de técnicas descritas en la literatura para el cierre inmediato de las comunicaciones accidentales. Ahora bien, con independencia de cual sea la maniobra utilizada, en la bibliografía existe controversia acerca de si se debe colocar algún tipo de material regenerador dentro del alvéolo antes del cierre o no. Laskin y Reading proponen colocar un trozo de esponja de gelatina reabsorbible que rellene el tercio oclusal del alvéolo. Waite amplía la oferta a cualquier sustancia con capacidad regeneradora de tejidos, como la celulosa oxidada y regenerada. Nosotros preferimos rellenar la zona apical del alvéolo con un apósito texturado de colágeno (Lyostippt, Hematex), dejando libre el tercio oclusal de la herida con el fin de no interferir en la cicatrización de la mucosa bucal. Sin embargo, otros autores están absolutamente en contra de colocar nada en el interior de la abertura, entre ellos Ríos Centeno y López-Arranz, ya que sos-



**Figura 27.20.** Alveolectomía con sutura vestibulo-palatina. (A) Comunicación bucosinusal después de una exodoncia. (B) Alveolectomía. (C) Sutura. (D) Alvéolo relleno con apósito de colágeno texturado.

tienen que cualquier cuerpo extraño introducido en la brecha puede impedir la formación normal del coágulo y con ello una normal cicatrización. Esta última es la tendencia actual entre los odontólogos, aunque debe recordarse que los apósitos de colágeno favorecen especialmente la formación del coágulo.

### 27.5.3.1. Alveolectomía con sutura vestibulo-palatina

Es el método más simple que podemos realizar y debe destinarse a las aberturas de pequeño diámetro situadas en la arcada dentaria. Con esta técnica no solemos conseguir cerrar del todo la comunicación, pero se reduce su tamaño y se ayuda a la formación de un buen soporte para el coágulo.

#### *Descripción de la técnica*

Con una fresa o una pinza gubia reducimos la cortical externa del alvéolo dentario y procedemos también a la eliminación de los tabiques interradiculares. El objetivo es conseguir una disminución en la profundidad del alvéolo. Seguidamente suturamos la mucosa vestibular a la palatina con un punto de colchonero con seda de 3/0 y dejamos que se organice el coágulo (figura 27.20). Williams propone utilizar también esta técnica en grandes aberturas accidentales del seno en una zona desdentada. En este caso, la reducción de las corticales vestibular y palatina sí permite la coaptación de los dos colgajos e incluso a veces es preciso recortar los márgenes de los mismos para conseguir un ajuste borde a borde en el cierre (figura 27.21).

### 27.5.3.2. Alveolotomía interseptal

#### *Descripción de la técnica*

Se provoca una fractura en "tallo verde" de la cortical vesti-

bular en dirección palatina, se estabiliza su posición y se sutura la encía borde a borde sin tensión. Esta técnica presenta limitaciones importantes como la existencia de dientes adyacentes y normalmente una escasa altura de la cresta alveolar.

Ahora bien, cuando la comunicación bucosinusal es de un tamaño considerable debemos hacer un esfuerzo para obtener el cierre completo del plano bucal y esto sólo lo podemos conseguir con la colocación encima del defecto de colgajos tomados de alguna parte de la mucosa bucal, por ejemplo, con la combinación de dos colgajos de avance recto.

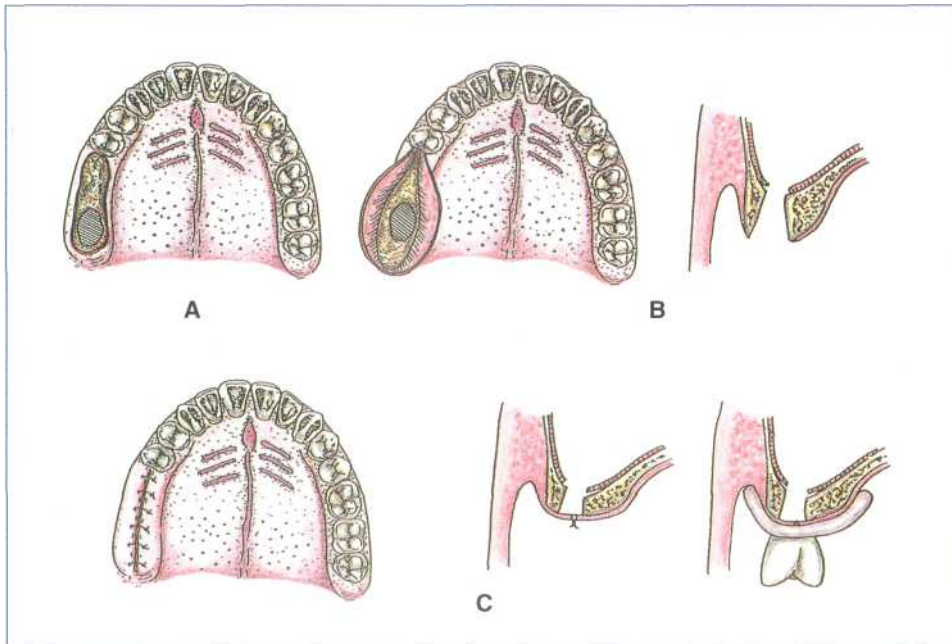
### 27.5.3.3. Colgajo vestibular de avance recto

Este tipo de colgajo también recibe el nombre de técnica de Rehmann, técnica de Wassmund o el de técnica de Berger. Es un método sencillo, que a pesar de requerir una cierta habilidad no resulta complicado para un odontólogo con un poco de experiencia.

#### *Descripción de la técnica*

En primer lugar realizamos dos incisiones divergentes en la mucosa bucal hasta llegar al vestibulo. Seguidamente levantamos el colgajo trapezoidal mucoperióstico y trazamos una incisión transversal del periostio paralela al surco vestibular (maniobra de Rehmann). Para asegurar unas condiciones óptimas de cicatrización del colgajo, realizamos la excisión de 3-4 mm del epitelio palatal de la comunicación. El último paso consiste en aplicar el colgajo vestibular sobre el borde palatino y suturar con seda de 3/0 (figura 27.22).

Debido a que el periostio es inextensible, con la sección perióstica del colgajo conseguimos su alargamiento para después



**Figura 27.21.** Alveolectomía vestibular y palatina con sutura vestibulo-palatina. (A) Comunicación bucosinusal en una zona desdentada. (B) Reducción de las corticales vestibular y palatina. (C) Cierre borde a borde con sutura con puntos simples o de colchonero y colocación de una prótesis protectora.

tapar el orificio y suturar. Según Eneroth y Martensson, se consigue aumentar la longitud en casi un centímetro. Algunos autores creen que pueden hacerse varias incisiones horizontales del periostio en diferentes sitios, cuidando de cortar solamente el periostio, para que no disminuya el riego sanguíneo del colgajo.

Debemos buscar las ventajas del colgajo vestibular de avance recto en su amplia base, que asegura un aporte sanguíneo adecuado. Además es una técnica bien tolerada por el paciente, permite colocar una prótesis inmediatamente después de la intervención, ya que la mucosa palatina aparece intacta y la zona dadora queda totalmente cubierta por el colgajo, con lo que no dejamos áreas de granulación. Este tipo de reparación es un procedimiento simple, de unos cinco minutos de realización, que puede evitar otra intervención posterior de más larga duración y que no precisa la reducción de la cortical vestibular como en la técnica anteriormente descrita. Por ello, al igual que Waite, recomendamos utilizarla como tratamiento de primera elección para el cierre de las aberturas accidentales de gran tamaño.

Awang señala que existen también detractores de esta técnica, que afirman que al actuar sobre el vestibulo acortamos la profundidad del mismo, con lo cual, si se precisa colocar una prótesis es más difícil conseguir un correcto ajuste y sellado. La razón de encontrarnos con un vestibulo más corto es que el tiempo de observación ha sido muy corto; así, mientras que a las dos o tres semanas después de la intervención sí aparece esta característica, a las ocho semanas ya ha desaparecido. Eneroth y Martensson apuntan también la posibilidad de que se haya realizado una técnica incorrecta; la base del colgajo debe estar compuesta sólo de mucosa y submucosa, para que así los tejidos blandos de

la mejilla no se encuentren desplazados al colocar el colgajo sobre la comunicación. Killey y Kay, así como Waite, también consideran que con el tiempo los tejidos movilizados sufren un proceso de adaptación y se vuelve a recuperar la longitud perdida. Moore señala que el colgajo vestibular de avance recto tiene poco efecto sobre la retención de las prótesis.

Howe destaca que muchas veces se complica la incisión del colgajo por la intensa hemorragia que se forma en la zona y para su control propone presionar con una gasa humedecida en solución salina caliente antes de poner en su lugar el colgajo. Recomendamos suturar con puntos de colchonero y dejarlos durante dos semanas. Waite, sin embargo, considera que las suturas pueden retirarse en cinco a diez días.

Tanto la técnica de Rehrmann o de Wassmund como la técnica de Berger son colgajos vestibulares de avance recto, con la diferencia de que en esta última, el colgajo incluye mucosa vestibular y yugal, al contrario de la primera que se limita a tejido gingival y vestibular.

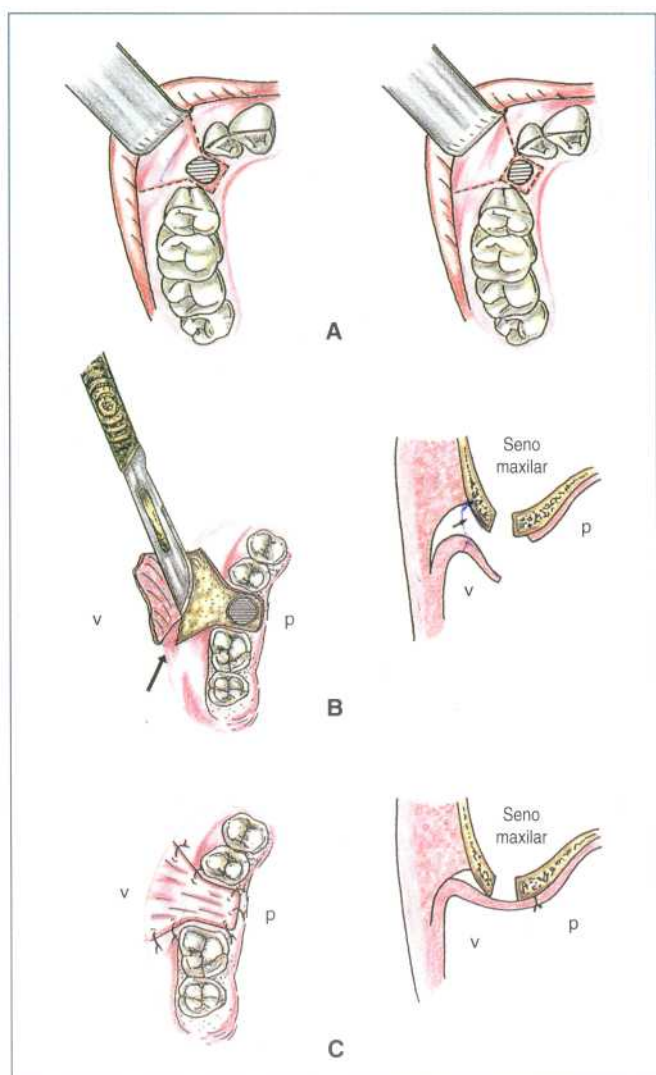
#### 27.5.3.4. Combinación de dos colgajos de avance recto

Es una técnica propuesta por Williams para el tratamiento de las comunicaciones bucosinusales accidentales de gran tamaño situadas en la arcada dentaria. Básicamente puede considerarse una modificación de la técnica descrita como alveolectomía con sutura vestibulo-palatina, sólo que en este caso se levantan dos colgajos, uno por vestibular y otro por palatino y se consigue el cierre completo del plano bucal.

#### Descripción de la técnica

En primer lugar se realiza una incisión alrededor de la aber-





**Figura 27.22.** Colgajo vestibular de avance recto. (A) Diseño de las incisiones en vestibulo. (B) Sección del periostio (maniobra de Rehmann). (C) Sutura del colgajo.

tura para eliminar el tejido blando que impide la visualización del defecto óseo. Seguidamente se hacen dos incisiones, una por mesial y otra por distal del defecto, que se prolongan hacia vestibular y hacia palatino, formando dos colgajos trapezoidales mucoperiosticos, que una vez levantados permiten reducir con una fresa o una pinza gubia las corticales vestibular y palatina. Por último, en la base del colgajo palatino se traza una incisión relajante que nos ayuda a suturar borde a borde los dos colgajos (figura 27.23).

La sutura puede hacerse borde a borde o bien desepitelizando uno de los colgajos y superponiéndolo al otro, y cerrando en dos planos; la sutura del plano profundo se efectuará con material reabsorbible (catgut) y para el plano superficial usaremos material no reabsorbible (seda).

### 27.5.3.5. Colgajo palatino de avance con rotación

En el cierre de las perforaciones localizadas en el paladar o próximas a él en el reborde alveolar, los colgajos vestibulares resultan insuficientes para cubrir el defecto. En estos casos algunos autores como Howe proponen usar el colgajo palatino de avance con rotación. Sin embargo, para otros autores este tipo de colgajo está limitado a casos excepcionales.

#### *Descripción de la técnica*

Primero eliminamos todo el tejido blando que rodea el defecto óseo. Después preparamos el colgajo, a través de una incisión paralela a la línea media del paladar separada de la misma unos milímetros (o bien resiguiendo la línea media), cuyo origen es la zona anterior a la unión del paladar duro con el paladar blando y que se curva lateralmente hacia el lado afectado en el momento en que alcanza la región del canino, para seguir en dirección otra vez hacia la zona posterior, paralela a la cresta alveolar desdentada o al margen gingival, pero a unos cuatro milímetros de distancia. Después de despegar el colgajo mucoperiostico del paladar, éste se tracciona, se rota lateralmente hasta cubrir sin tensión la comunicación y se sutura con seda de 3/0 (figura 27.24). El hueso expuesto en la zona dadora se puede cubrir con cemento quirúrgico y cicatrizará por segunda intención.

Con este colgajo se precisa tener una mayor habilidad quirúrgica que para el colgajo vestibular de avance recto, ya que se requiere movilizar una gran cantidad de tejido palatino y se debe ir con cuidado de no dañar la arteria palatina posterior que circula por el espesor del colgajo. De ahí su reducida aplicación para el cierre de las aberturas accidentales.

Algunos autores habían usado el colgajo palatino de avance, pero su limitado movimiento ha reducido mucho su utilidad, especialmente por parte del odontólogo general (figura 27.25).

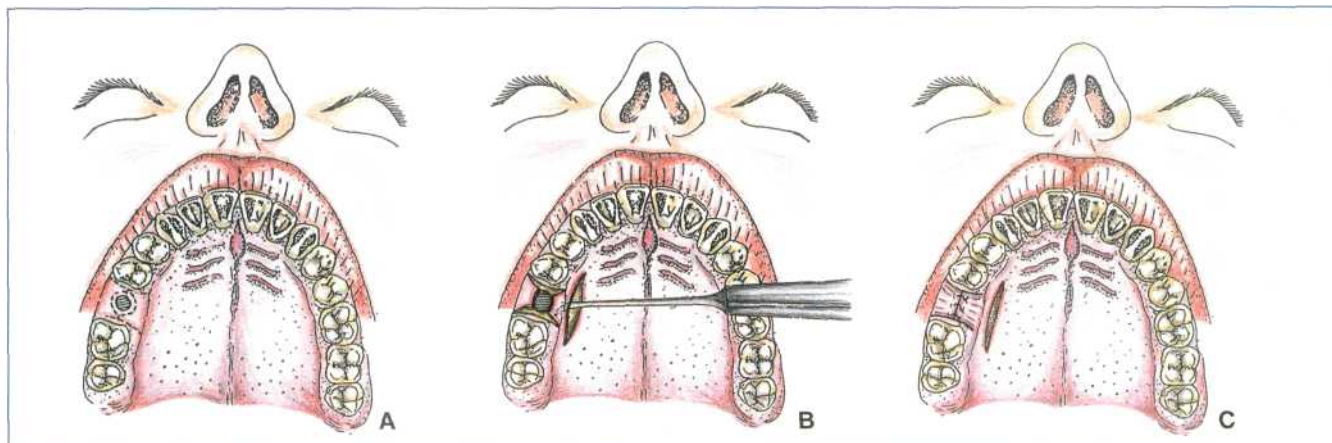
### 27.5.3.6. Técnica de Ries Centeno

Cuando antes de realizar una exodoncia se prevé, con el estudio radiológico que se va a establecer una comunicación bucosinusal, Ries Centeno propone levantar un pequeño colgajo vestibular para facilitar la extracción dentaria y al mismo tiempo favorecer el cierre posterior de la comunicación. Según el autor, esta técnica da muy buenos resultados.

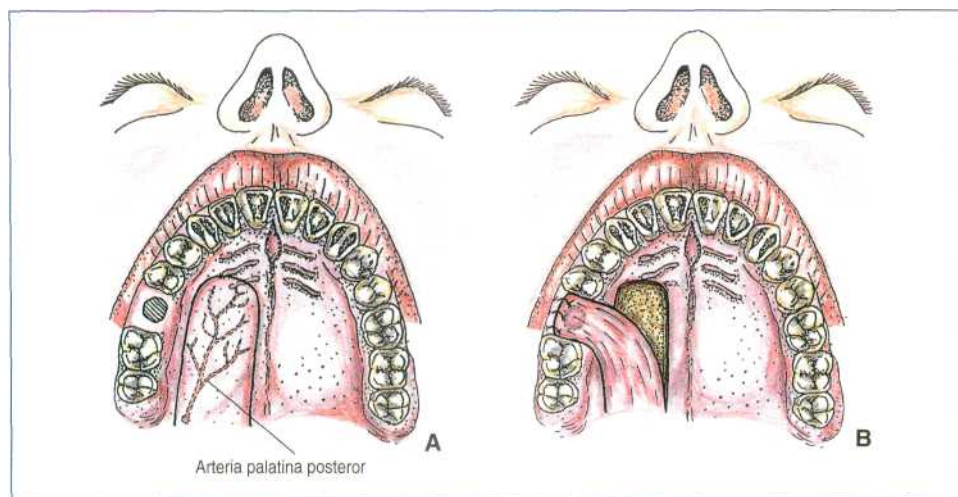
#### *Descripción de la técnica*

Se realiza una incisión desde el cuello del diente a extraer y de su contiguo lateral hasta mesial del diente problema y en este punto se hace una descarga hacia vestibular, que termina con una pequeña curvatura hacia distal. Seguidamente levantamos el colgajo y una vez hecha la exodoncia, lo rotamos hacia el defecto y lo suturaremos (figura 27.26).

Más recientemente, Moczar ha propuesto una variante de es-



**Figura 27.23.** Combinación de dos colgajos de avance recto. (A) Diseño de las incisiones. (B) Despegamiento de los colgajos. Incisión y despegamiento de la mucosa palatina. (C) Sutura de los colgajos.



**Figura 27.24.** Colgajo palatino de avance con rotación. (A) Diseño del colgajo. (B) Sutura del colgajo sobre la comunicación.

ta técnica que consiste en preparar un colgajo vestibular trapezoidal (figura 27.27).

#### 27.5.4. TRATAMIENTO DE LAS FÍSTULAS BUCOSINUSALES

Howe define la fistula bucosinusal como cualquier comunicación persistente, que se epiteliza total o parcialmente, entre el seno maxilar y la boca. En estos casos ya no se espera el cierre espontáneo de la abertura y el tratamiento quirúrgico es la única solución.

Entre las distintas técnicas descritas en la literatura para lograr el cierre de las fistulas bucosinuales, existen dos corrientes. Por un lado, autores como Moore, Howe, Kruger y Poswillo proponen la extirpación del tracto fistuloso, mediante una incisión circular que rodea el defecto y el cierre con colgajos pediculados de la mucosa bucal, con lo que consiguen el cierre a un plano. Otros autores, sin embargo, preconizan el cierre a dos planos, el primero bucal como en el caso anterior y el segundo en la mucosa sinusal uti-

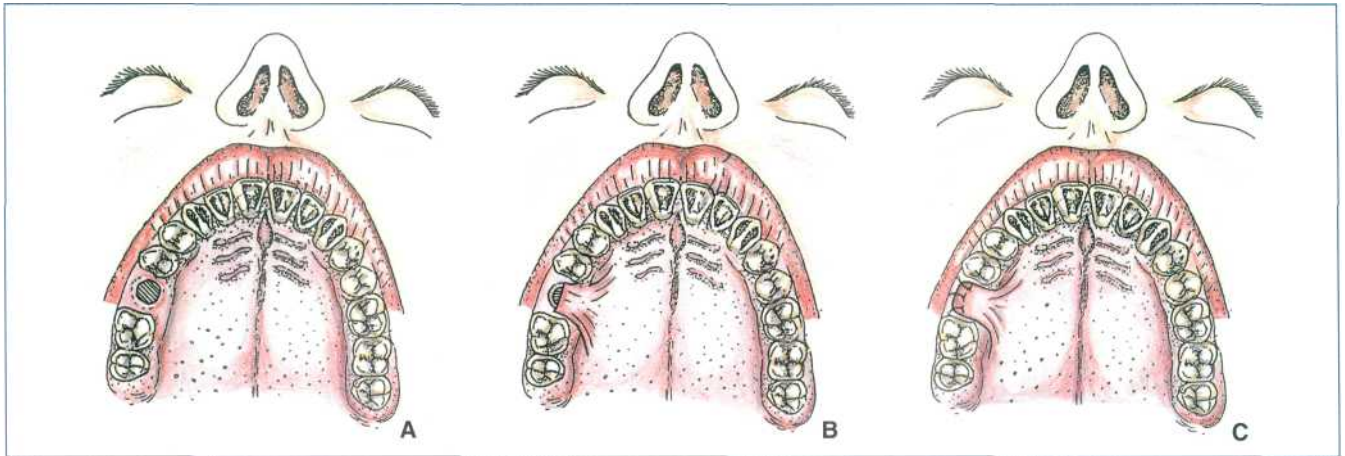
lizando el colgajo marginal. En esta segunda corriente nos incluimos nosotros junto con autores como Ries Centeno y López-Arranz.

##### 27.5.4.1. Colgajo marginal

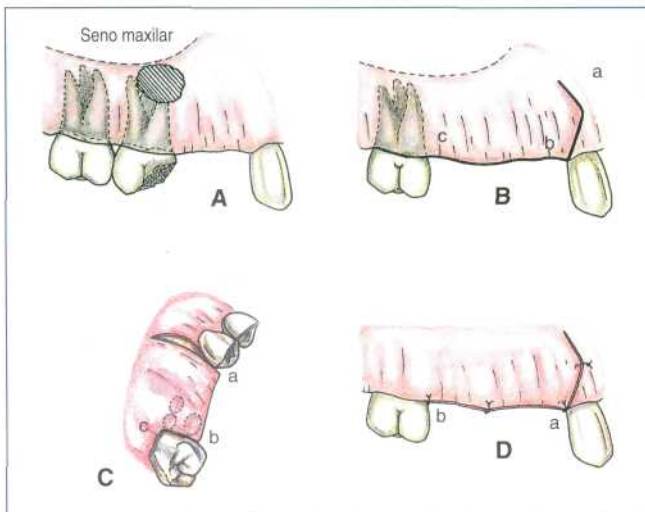
Para reconstruir el plano profundo (mucosa sinusal) recomendamos, en todos los casos de fistulas bucosinuales, realizar un colgajo marginal.

##### *Descripción de la técnica*

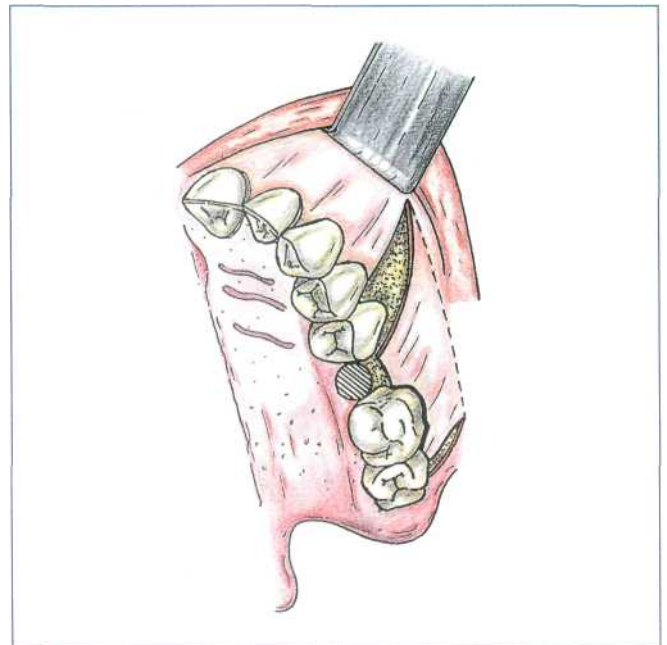
En primer lugar se hace una incisión circular rodeando la fistula, a unos cinco o diez milímetros del extremo libre y con cuidado se despega, de su inserción ósea, el colgajo circunscrito por la incisión. En segundo lugar se afrontan los bordes vestibular y palatino del colgajo circular y por último, se suturan con puntos invertidos empleando catgut de 3/0. Al tensar los nudos los tejidos se invaginan hacia dentro, como si fuera en bolsa de tabaco y se forma un fondo de saco. De esta manera, la mucosa bucal de



**Figura 27.25.** Colgajo palatino de avance. (A) Comunicación bucosinusal. (B) Diseño del colgajo. (C) Sutura.



**Figura 27.26.** Colgajo vestibular de Ries Centeno para las comunicaciones accidentales. (A) Estado preoperatorio (I.6 con relación muy estrecha con el seno maxilar). (B) Diseño de la incisión. (C) Rotación del colgajo de manera que los puntos a y b puedan ser suturados sobre la mucosa palatina. (D) Cierre de la mucosa ya completado.



**Figura 27.27.** Colgajo vestibular trapezoidal de Moczá.

este colgajo marginal pasa a ser el suelo sinusal y queda expuesta su cara cruenta (figura 27.28).

Esta técnica fue descrita por Claoué en 1929 aunque otros autores la atribuyen a Wassmund, y aún sigue vigente hoy día. Cuando el tamaño del defecto nos lo permita, generalmente en aquellos casos de más de siete milímetros, debemos intentar invertir los extremos del colgajo hacia el interior del seno maxilar, de manera que al realizar la sutura del colgajo circular contacten las superficies cruentas vestibular y palatina. Los resultados son satisfactorios sea cual sea la forma de suturar el colgajo marginal, siempre que lo complementemos con otro colgajo que lo recubra, ya que el colgajo marginal no es suficiente para obturar la perfora-

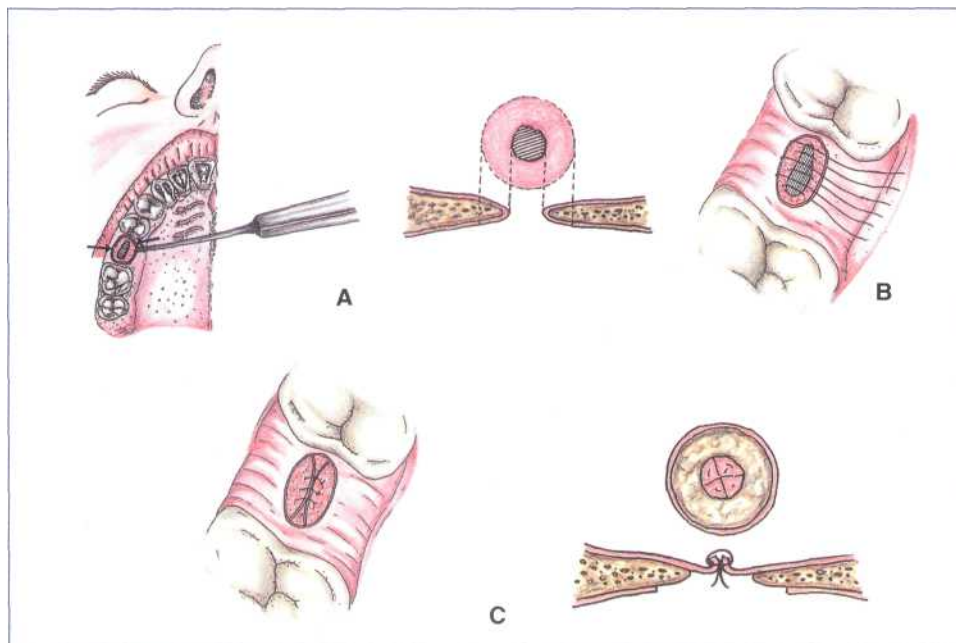
ción debido a que puede ceder al menor esfuerzo (al hablar, al estornudar o incluso por su propia retracción).

Cuando el seno maxilar está infectado y se impone la realización de cirugía sinusal radical tras la enucleación de toda la mucosa enferma, no parece adecuado hacer un colgajo marginal y sí que es imprescindible hacer un amplio colgajo pediculado, por ejemplo de la fibromucosa palatina.

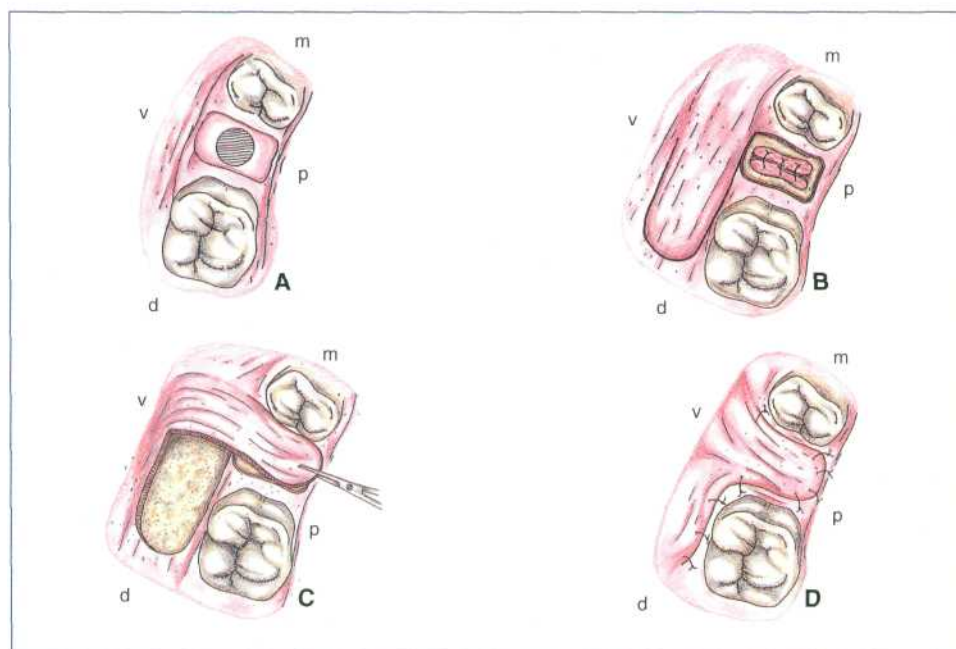
#### 27.5.4.2. Colgajos locales

Para reconstruir el plano superficial (mucosa bucal) podemos hacer distintos tipos de colgajos, de entre los que destacaremos los más utilizados.





**Figura 27.28.** Colgajo marginal. (A) Despegamiento del colgajo. (B) Colocación de los puntos de sutura reabsorbible. (C) Imagen del resultado final de la intervención, con la reconstrucción del plano sinusal.



**Figura 27.29.** Método de Axhausen. (A) Incisión del colgajo marginal. (B) Sutura del colgajo marginal. (C) Rotación del colgajo vestibular sobre el defecto. (D) Sutura del colgajo vestibular.

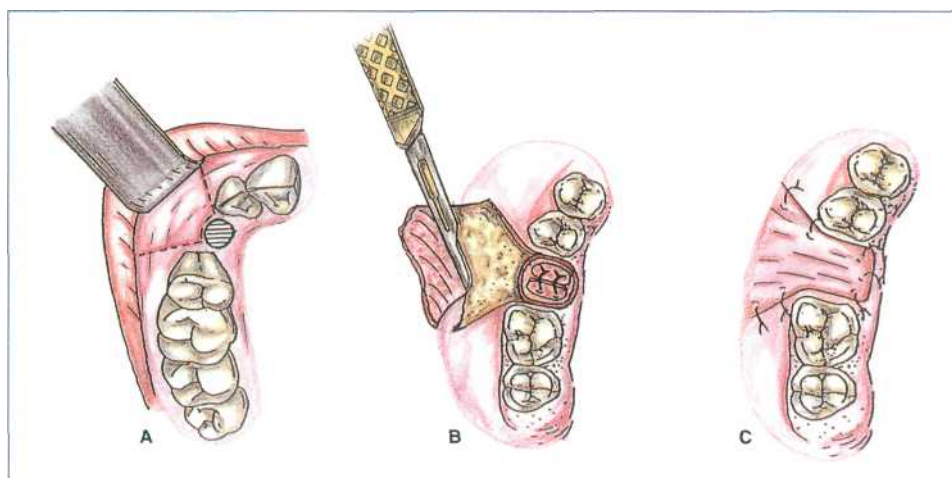
#### 27.5.4.2.1. Colgajos vestibulares

Los colgajos vestibulares o gíngivo-yugales tienen una parte de fibromucosa gingival (encía adherida) y otra parte de mucosa libre (vestibular y yugal) y son los más utilizados para el cierre de las fistulas bucosinusales. Tienen un buen aporte sanguíneo, con lo que los resultados suelen ser excelentes. Además, no requieren excesiva habilidad quirúrgica para su preparación y provocan una morbilidad mínima de los tejidos bucales. El mayor problema de los colgajos vestibulares es su delgadez, por lo que se requiere una manipulación muy cuidadosa.

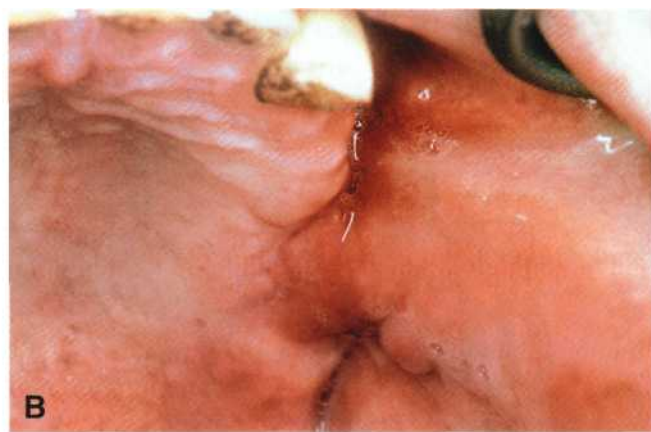
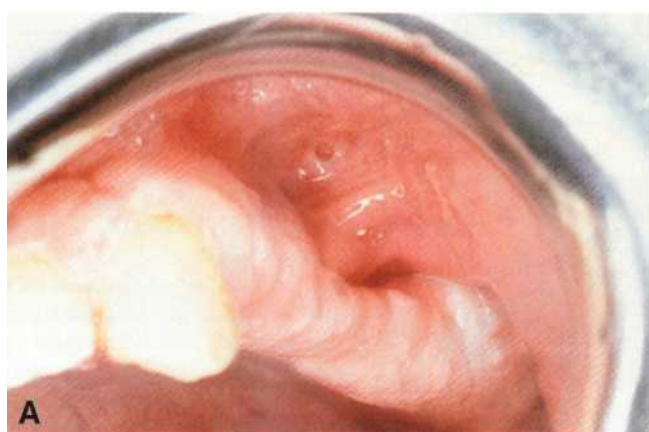
Su uso está limitado cuando los colgajos se tienen que levantar sobre un tejido cicatricial provocado por otras intervenciones anteriores para intentar el cierre, ya que estos tejidos reducen la movilidad del colgajo y conllevan una mala cicatrización. Tampoco se pueden utilizar para cerrar defectos localizados en el paladar.

##### 1. Método de Axhausen

Descrito por Axhausen y propuesto por Ries Centeno, es una técnica en la que se realiza el cierre a dos planos y que se aconseja utilizar en comunicaciones bucosinusales situadas en la zona alveolar.



**Figura 27.30.** Colgajo vestibular de avance recto. (A) Incisiones. (B) Efectuamos el colgajo marginal y la maniobra de Rehmann. (C) Sutura.



**Figura 27.31.** Comunicación bucosinusal tratada mediante un colgajo vestibular de avance recto. (A) Aspecto preoperatorio. (B) Aspecto postoperatorio.

#### *Descripción de la técnica*

En primer lugar se prepara el colgajo marginal, a través de una incisión que rodea la comunicación y se sutura. Después se traza otra incisión, que con origen en el ángulo distovestibular, se dirige hacia distal por el surco vestibular, con una longitud similar a la distancia vestibulo-palatina de hueso denudado que se quiere cubrir y luego se curva hacia mesial. Se termina a la misma altura donde se inició la incisión, con lo que se circunscribe un colgajo cuyo ancho es el ancho de hueso denudado. Una vez desprendido el colgajo con base en tejido de la mejilla, se rota noventa grados, se posiciona cubriendo el defecto y se sutura. Por último, también se sutura la herida que se produce en la mejilla (figura 27.29).

#### *2. Colgajo vestibular de avance recto*

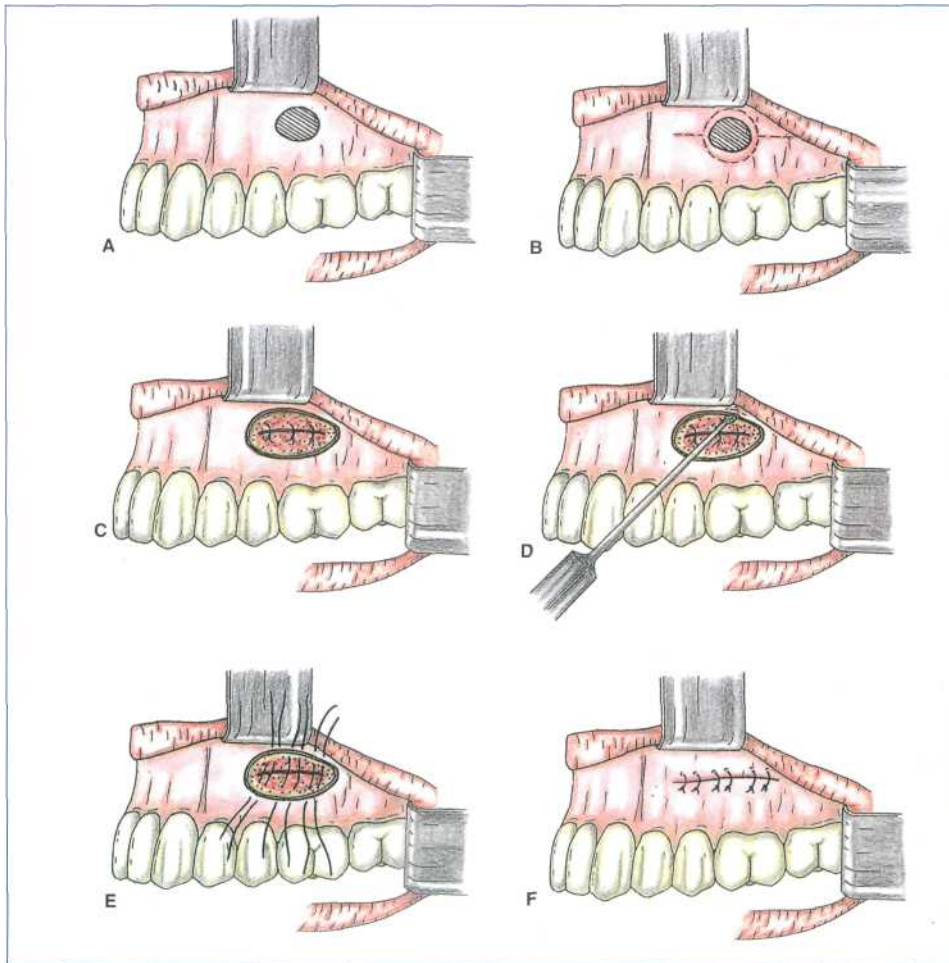
Esta técnica ya fue descrita para el cierre de las comunicaciones bucosinusales accidentales. En este apartado se expondrá su utilización para el cierre de las fistulas.

Este es el colgajo de elección para la mayoría de autores pa-

ra el cierre de las fistulas alveolares y vestibulares. Si se practica sólo este tipo de colgajo, es decir un cierre a un solo plano, pueden existir algunos fracasos. No obstante, el colgajo vestibular de avance recto obtiene un porcentaje de éxitos del 90 al 98% de los casos.

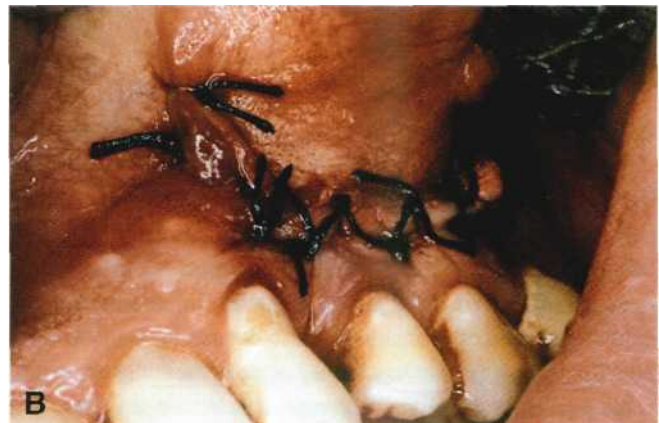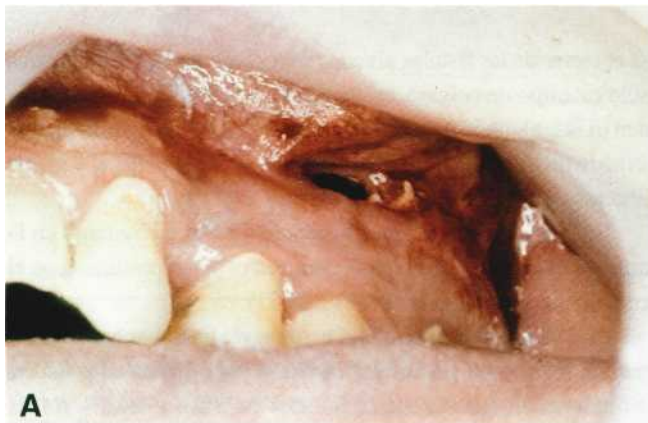
Nosotros recomendamos hacer siempre el cierre tanto en la mucosa bucal con este colgajo, como en el plano profundo con el colgajo marginal (figuras 27.30 y 27.31).

En 1988, Yung publicó un estudio realizado sobre pacientes con fistulas bucosinusales de causa yatrogénica a los que se les practicó el cierre de la comunicación a dos planos, a través de un colgajo marginal asociado a un colgajo vestibular de avance recto. Este autor, sin embargo, hizo una modificación en el colgajo clásico con el objeto de favorecer el cierre y desepitelizó medio centímetro el extremo del colgajo situado sobre el defecto. De esta manera pretendía conseguir un mejor anclaje para resistir la tendencia del colgajo a volver a su posición inicial. El resultado fue el cierre de la comunicación en todos los casos.



**Figura 27.32.** Técnica de Lautenschlagen.

(A) Comunicación bucosinusal en zona vestibular. (B) Diseño de las incisiones. (C) Sutura del colgajo marginal. (D) Disección del colgajo vestibular. (E) Sutura del colgajo externo. (F) Imagen final de la intervención.



**Figura 27.33.** Comunicación bucosinusal tratada mediante la técnica de Lautenschlagen. (A) Aspecto preoperatorio. (B) Aspecto al finalizar la intervención quirúrgica.

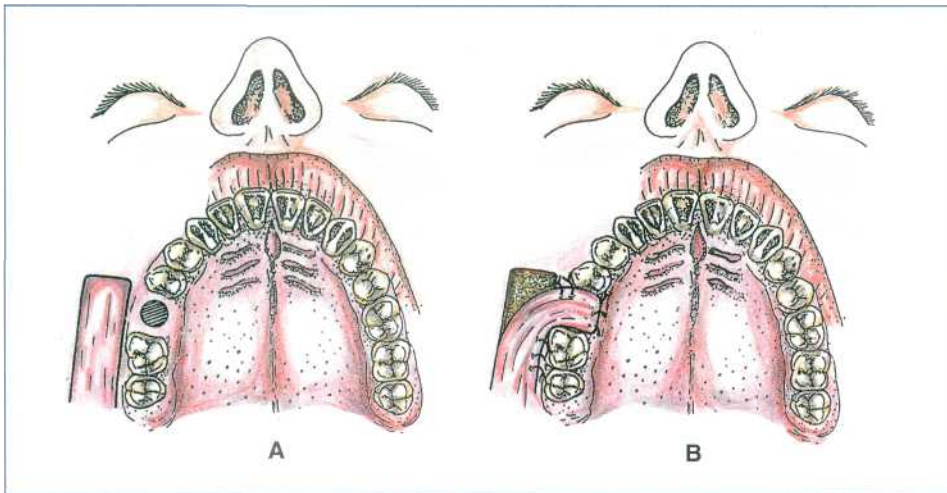
### 3. Técnica de Lautenschlagen

Se encuentra descrita por Ries Centeno y López-Arranz. Es una técnica indicada para lesiones localizadas en el vestíbulo bucal que no sean de un gran tamaño.

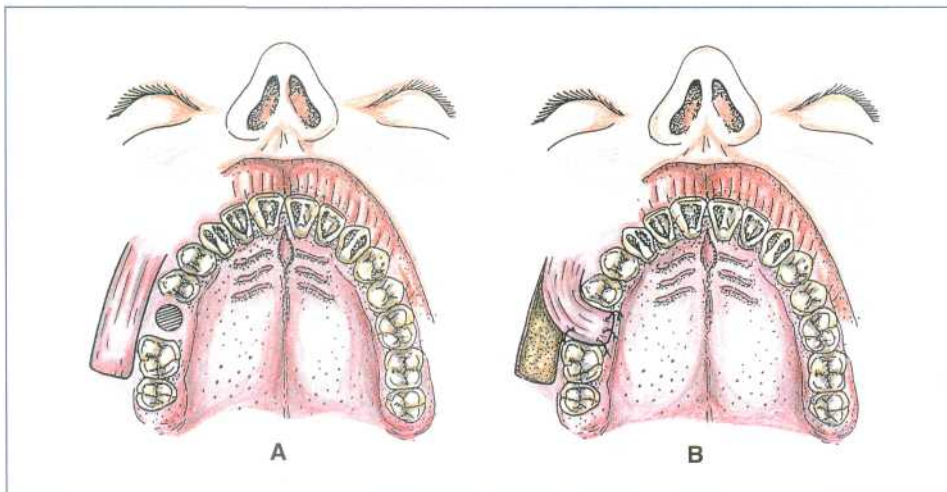
#### Descripción de la técnica

En primer lugar se procede al cierre del lado sinusal de la fistula con un colgajo marginal. Posteriormente se prepara otro colgajo desde el borde superior de la perforación, desprendiendo





**Figura 27.34.** Colgajo yugal de base posterior. (A) Diseño del colgajo. (B) Rotación del colgajo y sutura.



**Figura 27.35.** Colgajo yugal de base anterior. (A) Diseño del colgajo. (B) Rotación del colgajo y sutura.

la mucosa yugal de los planos subyacentes, de manera que al deslizar el colgajo se consigue cubrir el defecto y se puede suturar al borde inferior de la comunicación (figuras 27.32 y 27.33).

Parant describe esta misma técnica pero sin hacer colgajo marginal y atribuye su descripción a Maurel.

#### 4. Colgajo yugal

Requiere previamente la realización del colgajo marginal para cerrar el lado sinusal de la abertura. Es un colgajo de avance con rotación, formado por mucosa, submucosa y parte de tejido muscular. Tiene forma de rectángulo, con los dos lados más largos paralelos entre sí y a la arcada dentaria. Para cubrir el defecto, se despega el colgajo y se rota hasta colocarlo sobre la abertura, manteniendo como pedículo el lado distal del rectángulo. En último lugar se suturan los bordes de la zona dadora (figura 27.34).

Este tipo de colgajo yugal puede también diseñarse con base anterior sin que esto comporte ningún inconveniente ya que la vascularización bucal es muy rica. Nuestra experiencia personal con este tipo de colgajo ha sido muy favorable (figura 27.35).

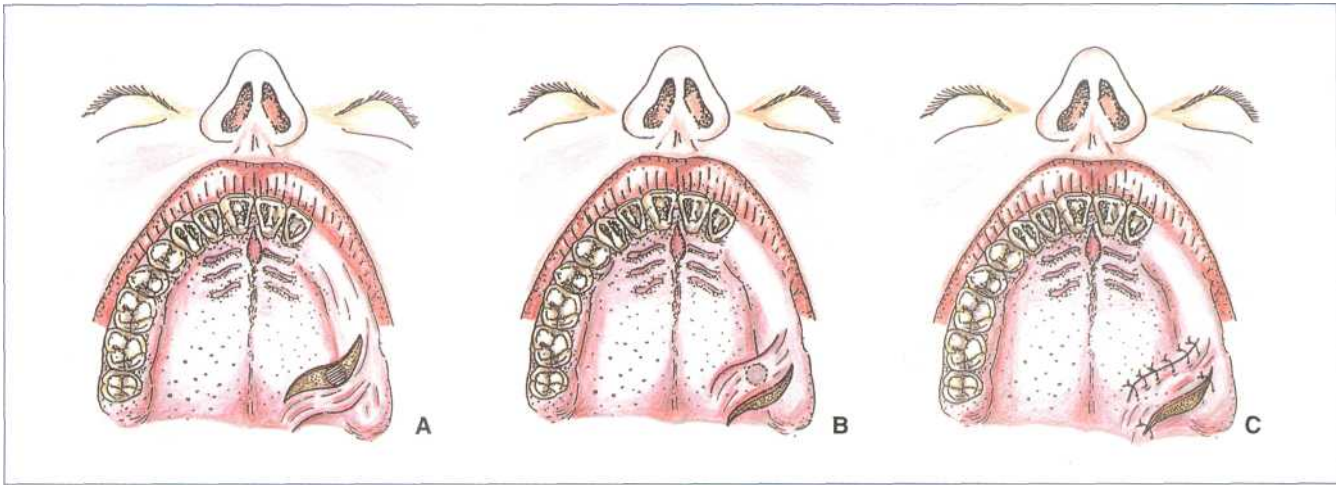
La ventaja que aporta esta técnica en comparación al colgajo vestibular de avance recto es que proporciona un colgajo de mayor grosor y por tanto menos friable.

#### 5. Colgajo transversal

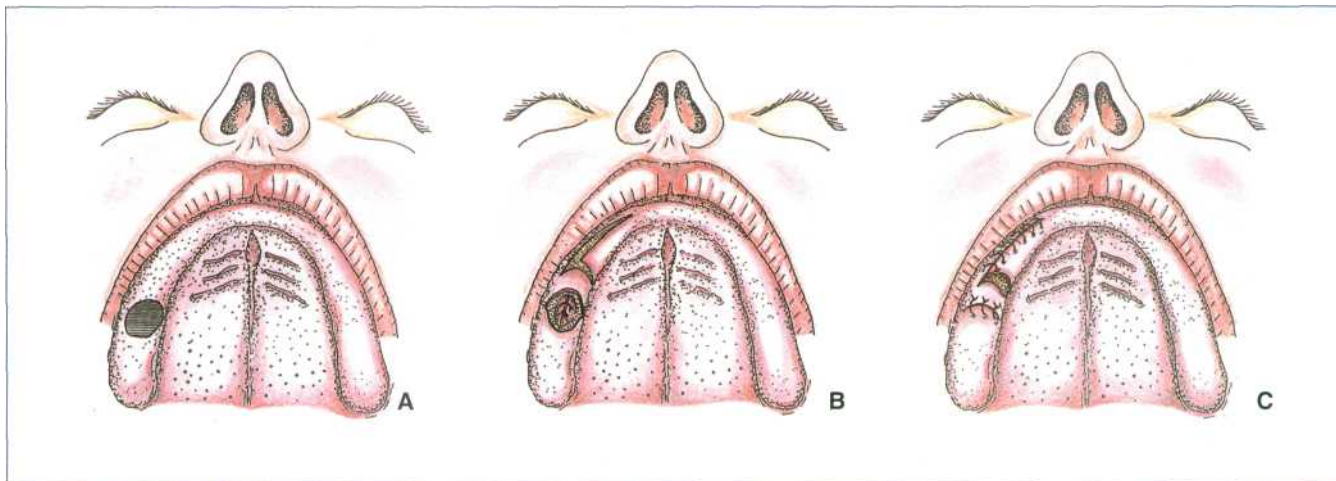
Ries Centeno lo denomina también colgajo a puente y señalan que uno de los primeros en describirlo fue Schuhardt. Es una técnica propuesta por Moore para fistulas situadas en el reborde alveolar desdentado; Ries Centeno, sin embargo, preconiza su uso para fistulas situadas en el paladar.

##### *Descripción de la técnica para fistulas en el reborde alveolar*

El colgajo transversal se puede combinar con un colgajo marginal, tal como indica Ries Centeno o puede hacerse sin el mismo, como sostiene Moore. Para su realización se trazan dos incisiones paralelas perpendiculares al reborde alveolar. La longitud del puente de fibromucosa está limitada palatalmente por la arteria palatina; sin embargo por vestibular las incisiones pueden extenderse hasta conseguir que el puente pueda ser levantado y desplazado lateral-



**Figura 27.36.** Colgajo transversal. (A) Diseño de las incisiones. (B) Despegamiento del colgajo. (C) Sutura del colgajo.



**Figura 27.37.** Combinación de dos colgajos de avance recto. (A) Diseño de las incisiones. (B) Despegamiento de los colgajos. Incisión y despegamiento de la mucosa palatina. (C) Sutura de los colgajos.

mente sin tensión sobre el defecto. El puente debe ser más ancho que el defecto óseo, ya que los márgenes deben descansar sobre hueso sano. Una vez suturado el colgajo, la zona maxilar ósea que queda al descubierto cicatriza por segunda intención (figura 27.36).

Existe una modificación de este método descrita por Egyedi para el cierre de fistulas en la región anterior, a través de un colgajo bipediculado vestibular labial que se utiliza para el cierre de las fistulas buconasales.

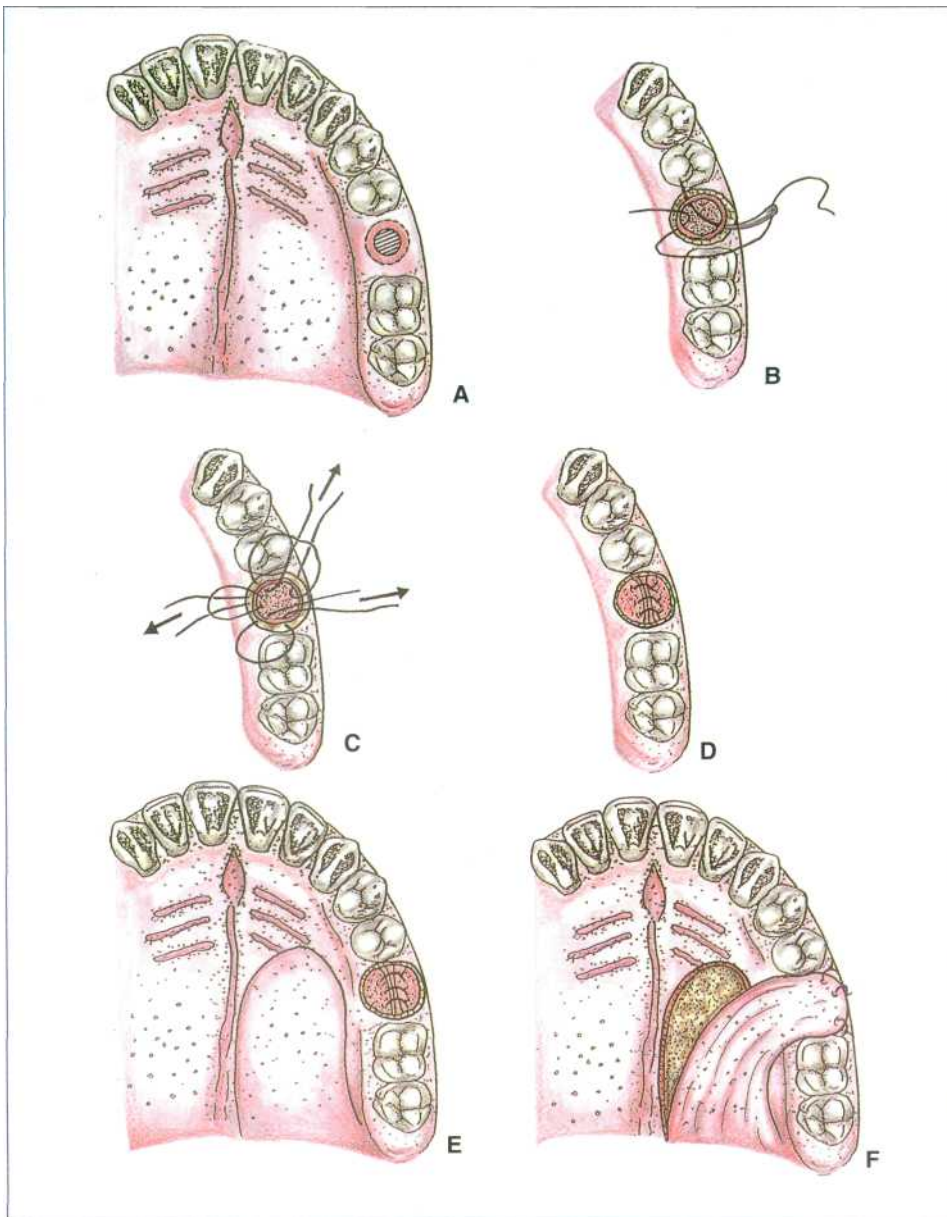
Kazanjian propone otro tipo de colgajo en puente para defectos de la cresta alveolar en maxilares desdentados. El colgajo se toma del lado mesial al defecto; uno de sus pedículos se talla en la mejilla y el otro en el paladar duro, medial respecto a la cresta alveolar. El colgajo debe ser el doble de ancho que el diámetro del defecto, para que al efectuar el deslizamiento dorsal del colgajo quede cubierta toda la perforación. Se origina así un pe-

queño defecto en la cresta alveolar que curará por segunda intención. Las ventajas de esta plastia es que no disminuye la profundidad del vestíbulo y que al no quedar ninguna cicatriz en esta zona, no altera el asiento de una prótesis (figura 27.37).

Cuando en el mismo tiempo operatorio se realiza la cirugía sinusal y el cierre de la comunicación con colgajos vestibulares, Ries Centeno propone utilizar una variante del colgajo de avance recto con una incisión ampliada en el fondo del vestíbulo o bien la técnica de Wassmund con desplazamiento de un colgajo gingivoyugal.

#### 27.5.4.2.2. Colgajos palatinos

En comparación con el tejido vestibular, el tejido palatino es menos elástico, pero es más grueso. Además con los colgajos palatinos no se interfiere en la profundidad del vestíbulo y su rica vascularización les permite una buena cicatrización. De ahí que



**Figura 27.38.** Colgajo palatino de avance con rotación en combinación con un colgajo marginal.

(A) Incisión del colgajo marginal.

(B,C) Sutura del colgajo marginal en fondo de saco.

(D,E) Colgajo marginal terminado e incisión del colgajo palatino.

(F) Aspecto al terminar la intervención quirúrgica.

Herbert considere los colgajos palatinos como la técnica de primera elección para reparar una fistula, siempre que se disponga de un tejido adecuado.

Las desventajas de los colgajos palatinos son: su tendencia a encogerse cuando se elevan del hueso, su grosor y consistencia - que a veces los hace difíciles de reposicionar sobre el defecto-, y que al confeccionar estos colgajos dejamos una área desnuda en el paladar que debe cerrar por segunda intención.

#### 1. Colgajo palatino de avance con rotación

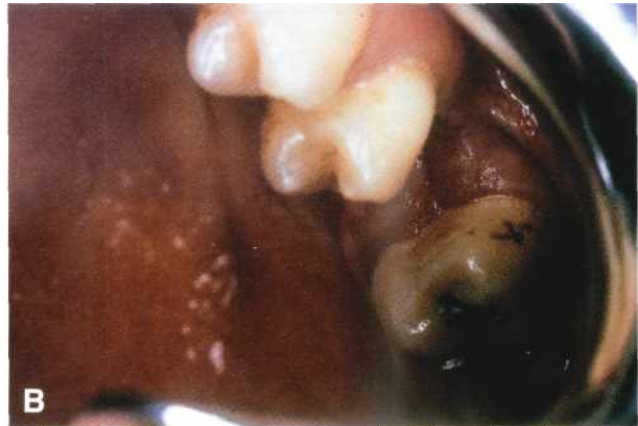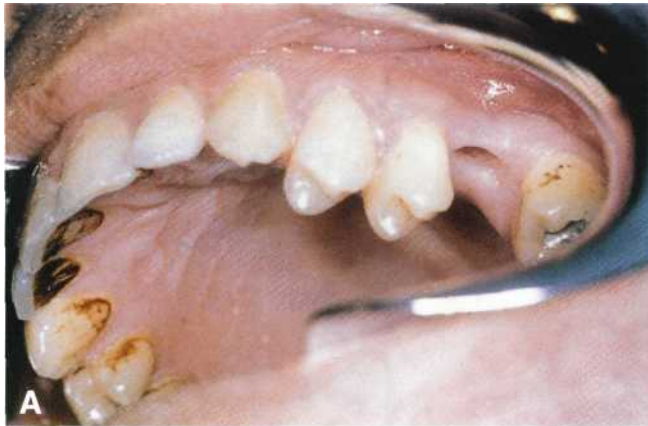Este colgajo ya fue descrito anteriormente para el tratamiento de las comunicaciones bucosinusales accidentales. Está indicado en fistulas situadas en paladar o cuando ha habido un fra-

caso en el cierre de la comunicación con el uso de colgajos vestibulares.

Como señalan Moore y Gillbe, el principal problema de este colgajo es su relación con la arteria palatina posterior. El colgajo, que debe incluir el periostio y la arteria, se ha de levantar con mucho cuidado para no dañar el aporte vascular y evitar la necrosis del mismo. Por otro lado, la rotación del colgajo sobre la fistula no debe ser excesiva, sino se corre el riesgo de interrumpir el aporte sanguíneo debido al estrangulamiento del vaso arterial. En base a estas consideraciones, Moore y Gillbe limitan el uso del colgajo palatino de avance con rotación a fistulas bucosinusales situadas en el alvéolo del segundo premolar y del primer molar.

Algunos autores consideran que éste debe ser el colgajo de elec-





**Figura 27.39.** Comunicación bucosinusal tratada mediante un colgajo palatino de avance con rotación (A) Aspecto preoperatorio. (B) Aspecto postoperatorio.

ción en fistulas localizadas en el reborde alveolar, en combinación con el colgajo marginal para cerrar la mucosa sinusal. Basan su decisión en la movilidad, el grosor, la rica vascularización del colgajo palatino y en los resultados obtenidos en sus series de pacientes en los que consiguieron el cierre en todos los casos.

En 1988, Yung realizó un estudio en pacientes con fistulas de origen yatrogénico que se trataron con un colgajo palatino de avance con rotación en combinación con un colgajo marginal. El resultado fue el cierre en todos los casos. Este autor, sin embargo, hizo una modificación en el colgajo palatino, ya que practicó una desepitelización de cerca de medio centímetro en el lado próximo al defecto, con lo que, según él, al suturar el colgajo después de deslizarlo dentro del alvéolo, se favorecía el anclaje y su cicatrización.

Williams propone resecar un trozo de tejido en forma de V en la región de la curvatura menor, con la finalidad de disminuir los pliegues en esa zona y facilitar así la reposición del colgajo. Además, con respecto al hueso expuesto en la zona dadora del paladar, sostiene que se puede cubrir con cemento quirúrgico, con una tira de gasa saturada en tintura de benzoína, o con cualquier otro tipo de apósito quirúrgico. Las suturas que se colocan para sujetar el cemento quirúrgico deben situarse adecuadamente para no traccionar el colgajo palatino y alterar su viabilidad (figuras 27.38 y 27.39).

Parant en 1974, de acuerdo con los trabajos de Ginestet, propuso hacer este mismo colgajo pero diferido, es decir se preparaba el colgajo palatino y se volvía a suturar sobre su lecho de origen y a las 2 semanas en una nueva intervención dicho colgajo era colocado de manera que cubriera la comunicación. El motivo de esta acción era asegurarse la viabilidad del colgajo y evitar su posible necrosis. Creemos que actualmente hacer este colgajo diferido no tiene ninguna indicación, pero esto nos recuerda que debemos ser más exigentes en un buen diseño del colgajo (buena irrigación) y en una cirugía atraumática que no lesione los tejidos blandos.

En las comunicaciones centrales de origen congénito o de cualquier otra etiología pueden realizarse dos colgajos palatinos que se suturan en la línea media.

## 2. Colgajo palatino tunelizado bajo un puente de tejido alveolar.

En 1974, Choukas propuso una modificación en la técnica del colgajo palatino de avance con rotación, después de efectuarla con éxito en ocho pacientes.

Para Choukas esta técnica presenta una serie de ventajas: en primer lugar, el puente de tejido alveolar proporciona una protección importante al colgajo pediculado; en segundo lugar, no se necesitan férulas quirúrgicas y por último, la retención del puente de tejido alveolar garantiza una mejor vascularización de la zona quirúrgica.

### Descripción de la técnica

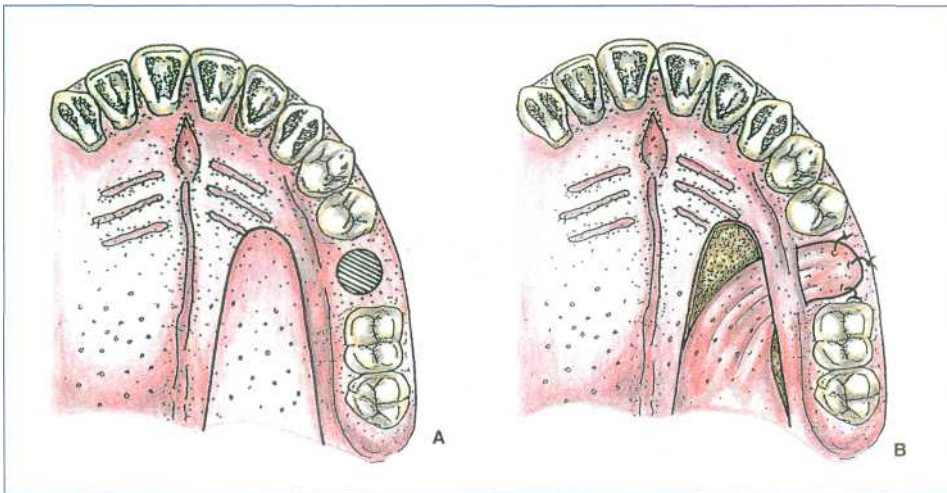
El diseño del colgajo es igual que el propuesto para el colgajo palatino de avance con rotación y se levanta después de eliminar el tracto fistuloso. Posteriormente, por palatino de la fistula bucoantral, se levanta un puente de tejido para permitir el paso del colgajo pediculado, rotado sobre su base, por debajo del mismo. Una vez situado el colgajo sobre el defecto, se sutura (figura 27.40).

## 3. Colgajo palatino de tejido conectivo submucoso

Ito y Hará describieron en 1980 el uso con éxito, en trece casos, de un colgajo palatino pediculado de tejido conectivo submucoso. Este colgajo, según sus autores, está indicado para cerrar fistulas en el reborde alveolar y en el vestíbulo, gracias a su gran elasticidad.

### Descripción de la técnica

En primer lugar se prepara un colgajo de grosor completo en la mucosa palatina, de acuerdo con las normas descritas para el



**Figura 27.40.** Colgajo palatino tunelizado bajo un puente de tejido alveolar. (A) Diseño del colgajo. (B) Sutura del colgajo sobre la comunicación bucosinusal.

colgajo palatino de avance con rotación y luego se elimina el tracto fistuloso. Al confeccionar este colgajo inicial se debe dejar un ancho de encía entre el colgajo y la fistula, para prevenir la necrosis del margen alveolar y la recesión gingival. Después de levantar el colgajo palatino de grosor completo, éste se divide en dos capas: una capa mucosa y una capa de tejido conectivo, con cuidado de no dañar los vasos sanguíneos. Debido a que la mucosa palatina cerca de la línea media es muy delgada para ser disecada en dos capas, sólo se hace la disección de esta forma de la mitad lateral del colgajo. A continuación se levanta el periostio entre el colgajo palatino y la fistula, de modo que se forma un túnel por el que introducimos el colgajo de tejido conectivo submucoso, que se sutura sobre el defecto. Por último, el colgajo primario se devuelve a su posición original y se sutura también (figura 27.41).

Para Ito y Hará, las ventajas de este método son diversas. Además de disponer de una abundante vascularización, el colgajo de tejido conectivo es extremadamente elástico, lo que le permite ser rotado sin tensión. A diferencia del colgajo de grosor completo, la capa epitelial del colgajo puede ser reposicionada de nuevo en la zona dadora, con lo que el paciente sufre una incomodidad mínima y la cicatrización del hueso es más rápida, dado que no existen áreas denudadas que deban cicatrizar por segunda intención. Para estos autores, el colgajo palatino de tejido conectivo submucoso es el método de elección para el cierre de las fistulas bucoantrales.

Las desventajas de utilizar este colgajo se deben buscar en la dificultad que representa diseccionar la capa submucosa y en la precaución que se ha de tener durante su manipulación.

#### 4. Colgajo palatino en isla

Gullane y Arena fueron de los primeros autores en utilizar este colgajo. En 1977 presentaron un estudio después de tratar treinta pacientes con defectos bucales con una fistula bucoantral y el

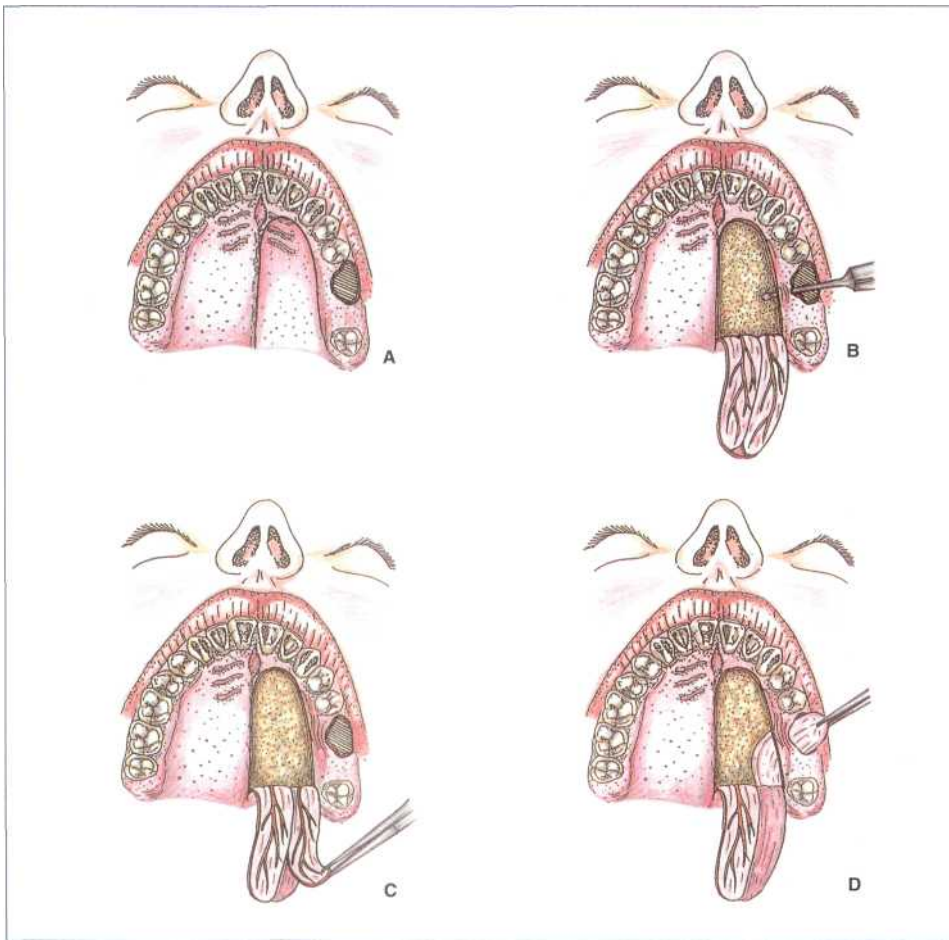
resultado fue el cierre en todos los casos excepto en uno, en el que se produjo una necrosis debido a la lesión del pedículo vascular durante la intervención. Según Gullane y Arena, la descripción del colgajo palatino en isla para el cierre de las fistulas bucosinuales sólo había sido efectuada con anterioridad por Henderson, en el año 1974. Este colgajo también ha sido utilizado con posterioridad por Leonard en 1979, con ocasión del cierre de una fistula buconasal.

#### Descripción de la técnica

Esta técnica consiste en despegar un colgajo mucoperiostico, abarcando la mayor parte del paladar y rotarlo hasta llegar a cubrir el defecto, manteniendo el contacto con la zona dadora a través de una pequeña base de mucosa palatina distal y de la arteria palatina mayor. Para aumentar la longitud del colgajo, se puede hacer una modificación liberando la arteria palatina posterior del agujero palatino posterior o mayor, a través de la eliminación del tejido óseo de la porción lateroanterior del conducto. En la descripción de la misma técnica hecha por Moore, el contacto con la zona dadora se observa sólo a través de la arteria palatina mayor (figura 27.42).

Para Gullane y Arena, aproximadamente un setenta y cinco por ciento del tejido blando que cubre el paladar puede ser utilizado como colgajo pediculado y se puede rotar hasta ciento ochenta grados. Por tanto se podrá disponer de ocho a diez centímetros cuadrados de tejido.

James presentó en 1980 una variante para el colgajo en isla palatino. La técnica descrita por este autor es la siguiente: en primer lugar se extirpa el revestimiento epitelial de la fistula y se agranda el defecto hasta obtener una correcta base ósea. Seguidamente se mide el defecto en todas sus dimensiones y las medidas se trasladan al paladar para hacer el diseño del colgajo en isla; al hacerlo de esta manera podemos conseguir una adecuada orientación del paquete neurovascular en el colgajo cuando lo co-



**Figura 27.41.** Colgajo palatino de tejido conectivo submucoso. (A) Diseño del colgajo. (B) Levantamiento del colgajo de grosor completo de mucosa palatina. (C) División del colgajo palatino en dos capas. (D) Sutura de la capa de tejido conectivo sobre el defecto.

loquemos en su posición final. Las incisiones medial y lateral del paladar se extienden hacia distal con el ánimo de identificar el paquete vasculo-nervioso y el agujero palatino. Se deja un puente de tejido palatino entre el defecto y la incisión lateral del colgajo, que servirá para proteger el paquete una vez el tejido palatino sea rotado y que ayudará a la estabilización del colgajo. Una vez levantado el colgajo, se disecciona el pedículo vascular del tejido palatino a partir del agujero palatino, hasta llegar en la zona anterior a una distancia a partir de la cual lo que queda de colgajo es el tamaño vestibulo-palatino del defecto. En este punto se separa el tejido palatino posterior, a partir del cual se hace la disección del pedículo vascular, de la porción anterior del colgajo. Se denomina colgajo en isla a esta porción anterior libre de mucosa palatina vascularizada por la arteria palatina mayor. El colgajo se coloca sobre el defecto después de tunelizarlo por debajo del puente de tejido palatino dejado previamente y se sutura, mientras que la porción posterior palatina del colgajo inicial se sutura en la posición inicial (figura 27.43). De cuarenta pacientes tratados por James con un colgajo palatino en isla, en treinta y nueve casos se consiguió el cierre de la comunicación bucosinusal.

Para Gullane y Arena y Moore y James, esta técnica ofrece

varias ventajas. Es un método local que se realiza en una sola intervención y que proporciona un colgajo con un excelente volumen e irrigación. Además, la movilidad del colgajo evita la congestión venosa que puede asociarse a las técnicas de los colgajos palatinos de avance con rotación. Con esta técnica sólo se utiliza el tejido preciso que se va a necesitar para cerrar el defecto, con lo que la cicatrización es más rápida y no existe peligro de necrosis del hueso palatino, ya que los vasos sanguíneos del suelo nasal arantizan la irrigación.

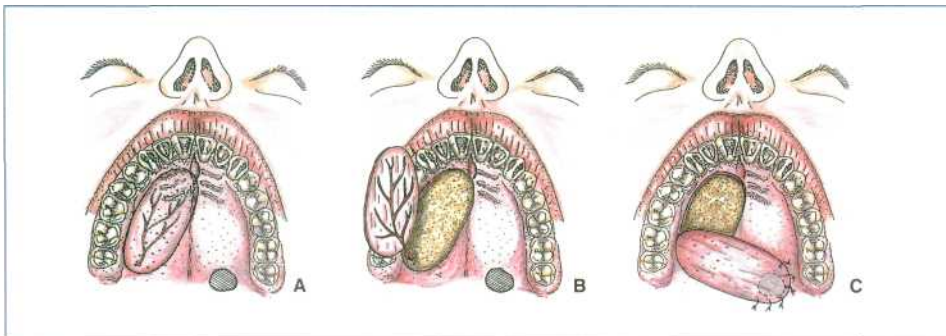
Al comparar los distintos tipos de colgajos palatinos se ha comprobado que si no se necesita un arco de rotación muy grande el colgajo palatino de avance con rotación es más seguro que el colgajo en isla.

El mayor problema del colgajo en isla palatino es el gran cuidado que hay que poner en su manipulación, para evitar dañar el paquete vasculonervioso. Además, para la granulación del área denudada de hueso después de la intervención, se necesitan de dos a tres meses.

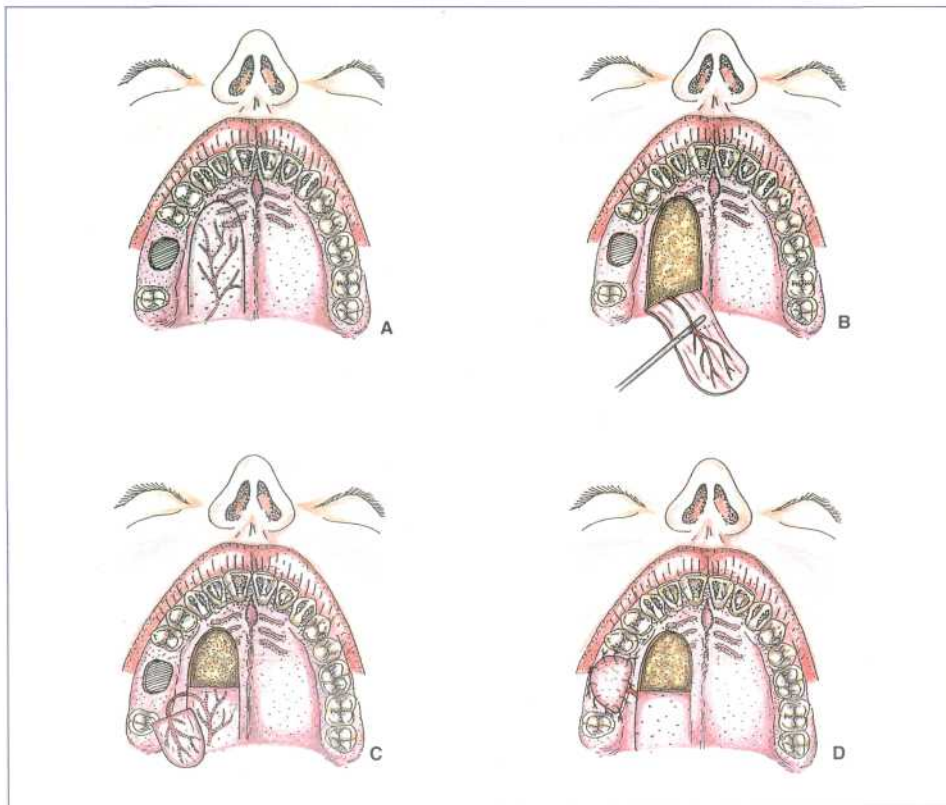
##### 5. Técnica de Pichler

Descrita por Pichler y propuesta por Ries Centeno, es la mis-





**Figura 27.42.** Colgajo palatino en isla de Moore. (A) Diseño del colgajo. (B) Levantamiento del colgajo. (C) Sutura del colgajo sobre el defecto.



**Figura 27.43.** Colgajo palatino en isla de James. (A) Diseño del colgajo. (B) Disección del pedículo vascular. (C) El colgajo en isla es tunelizado por debajo del puente de tejido palatino y colocado sobre el defecto. (D) Sutura del colgajo.

ma técnica que hace Axhausen, sólo que en este caso se toma el colgajo de la fibromucosa palatina. La incisión que delimita el colgajo palatino parte del ángulo mesiopalatino de la incisión del colgajo marginal, y se dirige luego hacia mesial, para diseñar el colgajo de manera que no se interfiera en la vascularización de la zona (figura 27.44). Esta técnica no aporta nada al clásico colgajo palatino de avance con rotación, ya que su viabilidad y resultados son más controvertidos.

#### 27.5.4.2.3. Combinación de dos colgajos de avance recto

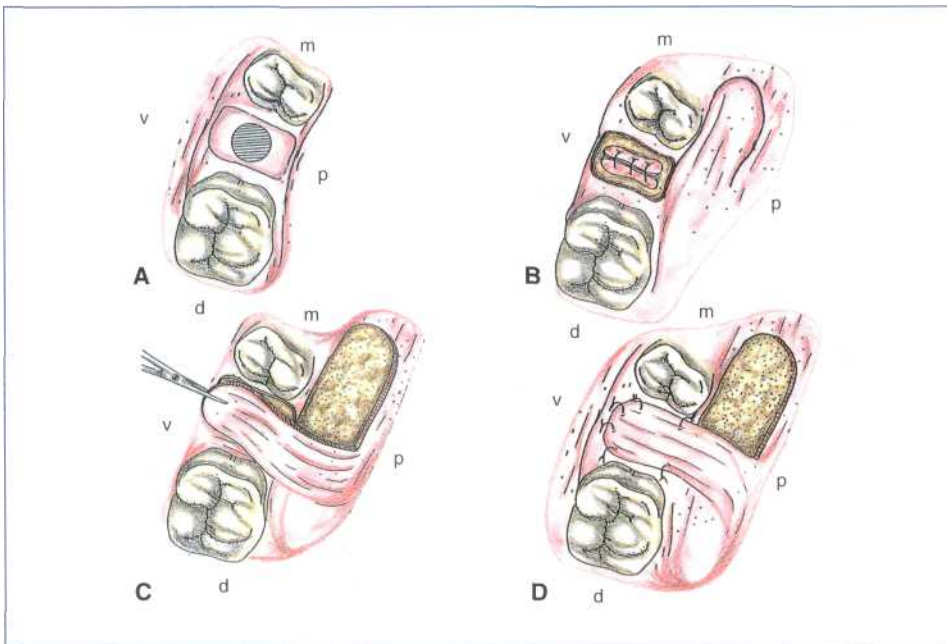
Así como Williams lo describe para el tratamiento inmediato de las comunicaciones bucosinusales accidentales, López-Arranz lo incluye también en el tratamiento de las fistulas, en combina-

ción con el colgajo marginal. La única variación que existe a lo expuesto anteriormente es la posibilidad de desepitelizar uno de los colgajos y afrontarlo al otro, con lo que el plano bucal queda cerrado por dos planos, después de suturar el más profundo con material reabsorbible.

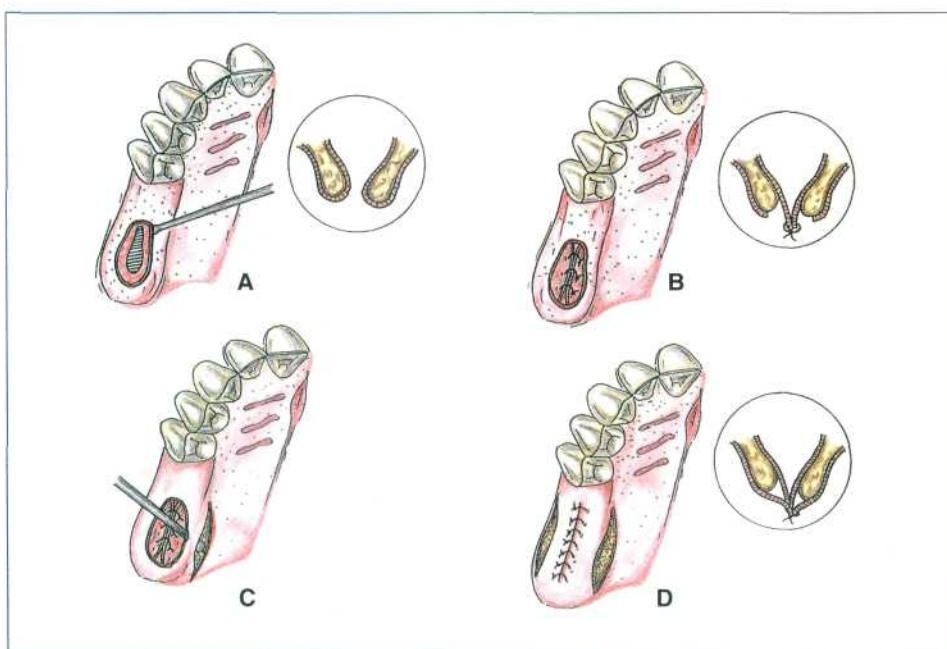
Ries Centeno presenta una técnica similar a la descrita por Williams, a la que denomina también colgajo a puente (como al colgajo transversal), pero indicada para rebordes alveolares desdentados.

#### Descripción de la técnica de Ries Centeno

Después de realizar el colgajo marginal, se practican dos incisiones paralelas, una por vestibular a la altura del surco vestibular y otra por palatino a un centímetro y medio de la incisión re-



**Figura 27.44.** Técnica de Pichler. (A) Incisión del colgajo marginal. (B) Sutura del colgajo marginal. Diseño del colgajo palatino. (C) Rotación del colgajo palatino sobre el defecto. (D) Sutura del colgajo palatino.



**Figura 27.45.** Combinación de dos colgajos de avance recto descrita por Ries Centeno. (A) Aspecto clínico de la comunicación bucosinusal. Incisión para preparar el colgajo marginal. (B) Sutura del colgajo marginal. (C) Despegamiento del colgajo palatino. (D) Deslizamiento y sutura de los colgajos vestibular y palatino.

alizada para el colgajo marginal. Estas incisiones deben sobrepasar, de largo, el diámetro anteroposterior de la abertura. Seguidamente con un periostótomo se levantan los colgajos y se desplazan sobre el defecto hasta que llegan a contactar y se suturan borde a borde (figura 27.45).

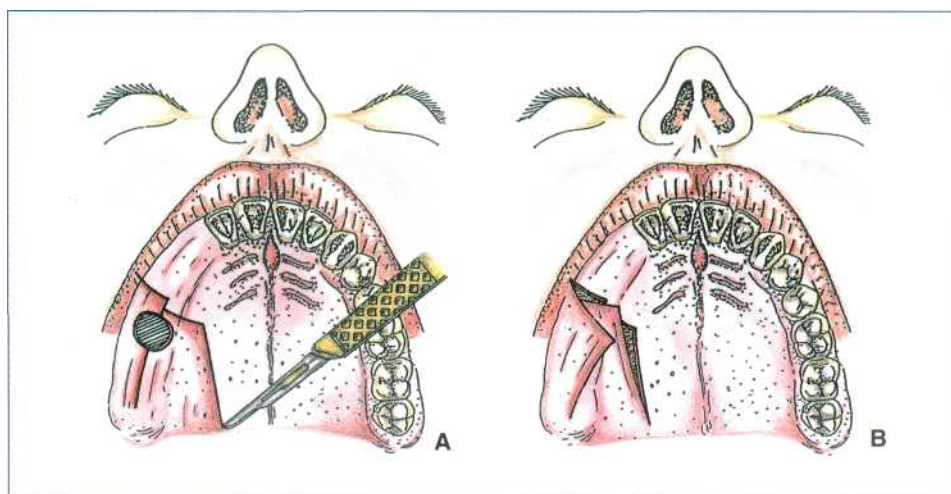
En esta técnica los colgajos se desplazan lateralmente, y consiguen la mayor amplitud de deslizamiento en el centro del colgajo; de acuerdo con esto, el centro siempre debe situarse lo más cerca posible del defecto a obstruir.

#### 27.5.4.2.4. Técnica de Costich-White

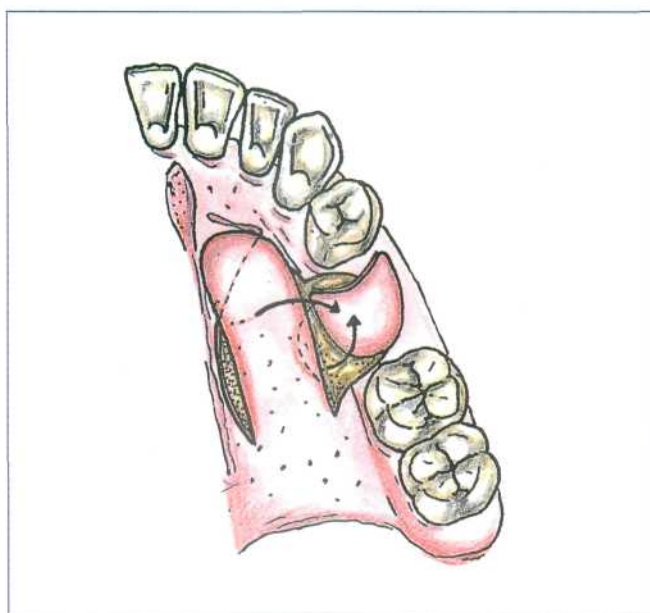
En fistulas bucosinuales situadas en el reborde alveolar desdentado, Costich y White proponen hacer una combinación de un colgajo vestibular y otro palatino.

##### Descripción de la técnica

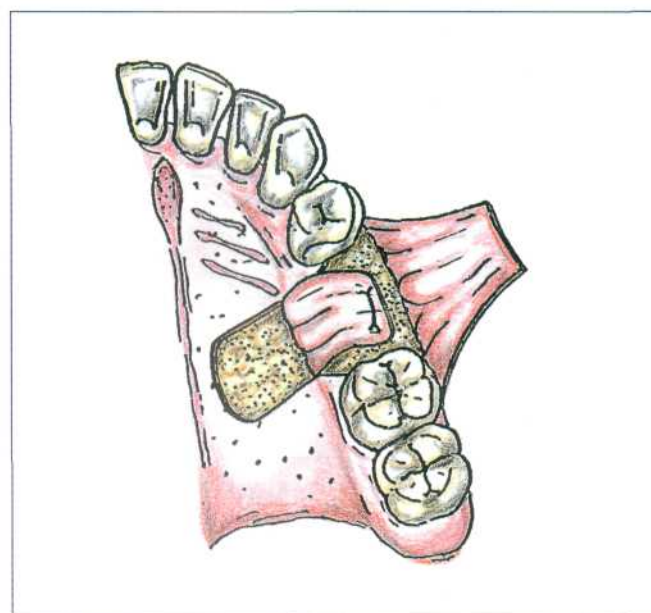
En primer lugar, se traza una incisión en el reborde alveolar desdentado a partir de los extremos mesial y distal de la comunicación bucosinusal. La prolongación mesial es más corta y a par-



**Figura 27.46.** Técnica de Costich-White. (A) Diseño de los colgajos. (B) Rotación de los colgajos vestibular y palatino sobre el defecto.



**Figura 21 AL.** Combinación de un colgajo invertido con un colgajo de avance con rotación.



**Figura 27.48.** Combinación de un colgajo invertido con un colgajo vestibular de avance recto.

tir de ella se trazan dos incisiones más: una que se dirige hacia el surco vestibular y otra hacia palatino; esta última, después de un breve trayecto perpendicular al reborde alveolar, se continúa paralela a la incisión inicial del reborde. Después de levantar los colgajos, se giran hacia el defecto y se suturan uno encima del otro. Por tanto se proporciona un cierre en dos capas sobre el lado bucal (figura 27.46).

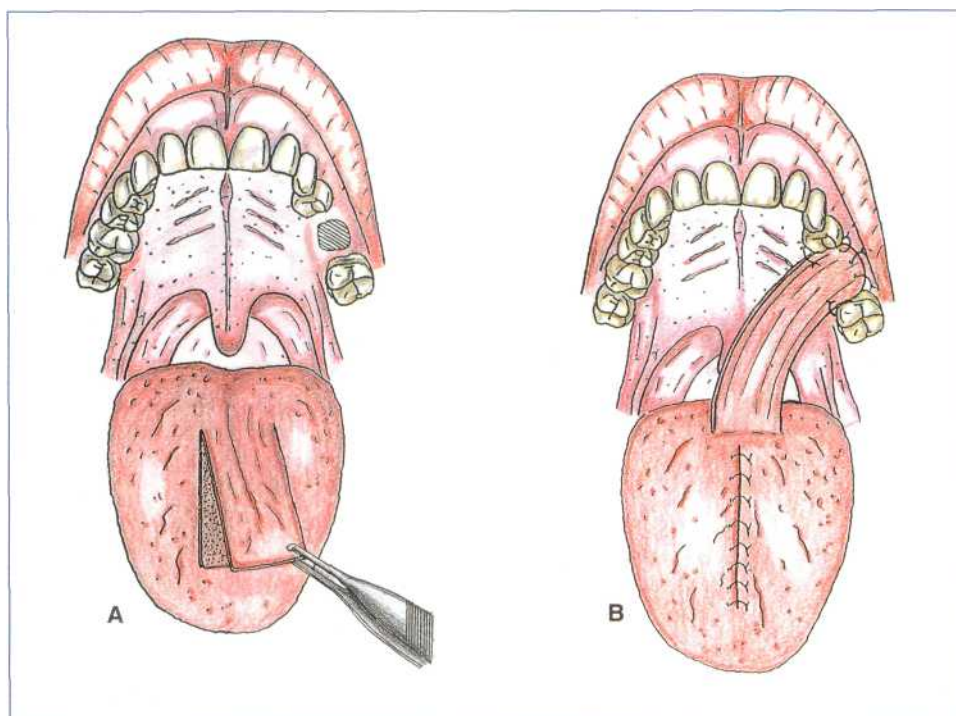
#### 27.5.4.2.5. Combinación de un colgajo invertido con un colgajo palatino de avance con rotación

Quayle es uno de los autores que describen su utilización. En primer lugar se elimina más de la mitad de la circunferencia

del tracto fistuloso. Seguidamente se levanta el colgajo palatino invertido, de un tamaño lo suficientemente grande como para cerrar el defecto en el reborde alveolar y cuya base es el margen epitelial remanente de la fistula. Este colgajo se invierte después de liberar, con cuidado, la base epitelial del límite óseo de la fistula y se sutura sobre el defecto con material reabsorbible. A continuación, se levanta un colgajo palatino de avance con rotación y se sutura encima del colgajo invertido (figura 27.47).

Con este método no se interfiere en la profundidad vestibular; sin embargo, al trabajar con dos áreas dadoras, la superficie de área desnuda es mayor y aumenta el tiempo de intervención quirúrgica.





**Figura 27.49.** Colgajo dorsal de grosor parcial de lengua de base posterior. (A) Preparación del colgajo. (B) Aspecto clínico al finalizar la intervención quirúrgica.

#### 27.5.4.2.6. Combinación de un colgajo invertido con un colgajo vestibular de avance recto

Este método es otra posible combinación de dos colgajos para conseguir el cierre en dos planos del lado más externo de la comunicación. En primer lugar se coloca un colgajo invertido, como en la técnica de Quayle, sobre la comunicación y encima se sitúa un colgajo vestibular de avance recto, pero sin incidir sobre el periostio (figura 27.48). Algunos autores recomiendan la combinación de dos colgajos invertidos de vestibular y palatino (colgajos en bisagra).

#### 27.5.4.3. Colgajos a distancia

Cuando las fistulas bucosinusales son de gran tamaño es difícil conseguir el cierre con colgajos locales, debido al limitado volumen de tejido de que se dispone. De ahí que se haya propuesto su cierre utilizando colgajos de tejidos más alejados, como son la lengua, la bola de Bichat y los músculos buccinador y temporal.

##### 27.5.4.3.1. Colgajos de lengua

Guerrero-Santos y Altamirano fueron seguramente los primeros en describir el uso de colgajos de lengua para el cierre de defectos en el paladar, utilizando un colgajo dorsal de base anterior de lengua en combinación con un colgajo invertido del paladar.

A diferencia de lo que ocurre con el uso de los colgajos locales de la cavidad bucal, en los que las intervenciones se hacen con anestesia local, en las técnicas con colgajos de lengua se utiliza la anestesia general con intubación nasotraqueal.

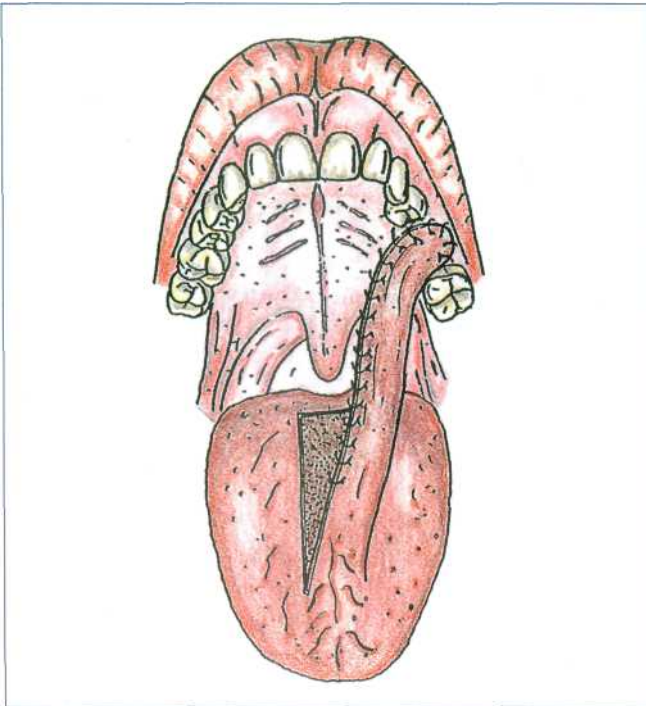
#### 1. Colgajo dorsal de grosor parcial de base anterior o posterior.

Existen dos técnicas para obtener colgajos pediculados de la zona media del dorso de la lengua: el colgajo de base posterior (figura 27.49) y el colgajo de base anterior (figura 27.50). Para Steinhäuser, sin embargo, el de base anterior es el más indicado para el cierre de defectos en el paladar duro.

##### Descripción de la técnica

Respecto al diseño del colgajo dorsal de base anterior, la base suele ser de unos dos centímetros y medio o tres de ancho y la longitud debe ser la suficiente como para evitar que existan tensiones en el pedículo durante la cicatrización. Su grosor incluye mucosa dorsal de la lengua y una fina capa de tejido muscular y suele oscilar entre los cinco y los siete milímetros. Una vez levantado el colgajo, se coloca encima del defecto y se sutura. Posteriormente, al cabo de tres semanas y con anestesia local, se separa el pedículo de la zona receptora y se reposiciona en la zona dadora.

Dado que la lengua es un órgano móvil, diversos autores proponen hacer algún tipo de inmovilización para evitar la dehiscencia del colgajo. Así, Guerrero-Santos y Altamirano fijan la lengua a la arcada dentaria superior y al labio, y Steinhäuser recomienda una fijación maxilomandibular. Otros autores, sin embargo, no lo encuentran necesario y sólo aconsejan suturar la lengua a la arcada dentaria superior durante las primeras horas, mientras se pasan los efectos de la anestesia.



**Figura 27.50.** Colgajo dorsal de grosor parcial de lengua de base anterior, suturado sobre la zona de la comunicación.

Entre las ventajas de los colgajos del dorso lingual, destaca su excelente vascularización, derivada de la arteria lingual. Además son muy adaptables y se pueden colocar sin tensión en muchas áreas del paladar. Pero tienen el inconveniente de que puede aparecer un sangrado excesivo durante la intervención y de que se precisa realizar dos intervenciones, una para cubrir el defecto con el colgajo y otra para separar el pedículo de la zona dadora.

La causa principal de que este colgajo no se utilice más es la posibilidad de que produzca alteraciones en la funcionalidad lingual. No obstante, algunos autores creen que estos temores son infundados, ya que en realidad no existe ningún impedimento para que la lengua se mueva con total normalidad.

Normalmente se indica el colgajo dorsal de base anterior de lengua para las comunicaciones bucosinusales que no puedan ser tratadas con éxito a través de colgajos de mucosa vestibular o palatina, debido a su localización y/o a su tamaño.

## 2. Colgajo lateral de grosor completo y base anterior

Descrito por Carlesso en 1980, el colgajo utiliza la longitud total de la mitad móvil de la lengua y tiene su base en la línea media de la parte anterior de la lengua.

### Descripción de la técnica

Se hace una incisión en la línea media sagital de la lengua por las superficies ventral y dorsal. En la zona ventral se inicia en la

base del frenillo lingual y en la dorsal, en la zona de unión entre los tercios medio y posterior de la lengua. Estas incisiones se prolongan hasta dos centímetros antes de llegar a la punta de la lengua. El siguiente paso consiste en unir las incisiones dorsal y ventral en el borde lateral de la lengua, incidiendo a través de la musculatura lingual. Seguidamente se levanta el colgajo y se suturan la zona dadora y el margen proximal del pedículo. Por último, se coloca el colgajo sobre el defecto y se sutura (figura 27.51). Este autor no realiza ningún tipo de fijación adicional. El paciente debe volver a las tres semanas y con anestesia general se secciona el pedículo y el tejido remanente se vuelve a suturar en la zona dadora.

Las ventajas de este método, según Carlesso, son que proporciona una buena cobertura mucosa, un importante volumen muscular y un pedículo flexible, con lo que es menos probable que este colgajo se vea afectado por los movimientos linguales.

El principal problema es que requiere una doble intervención quirúrgica bajo anestesia general.

## 3. Colgajo lateral de grosor completo y base posterior

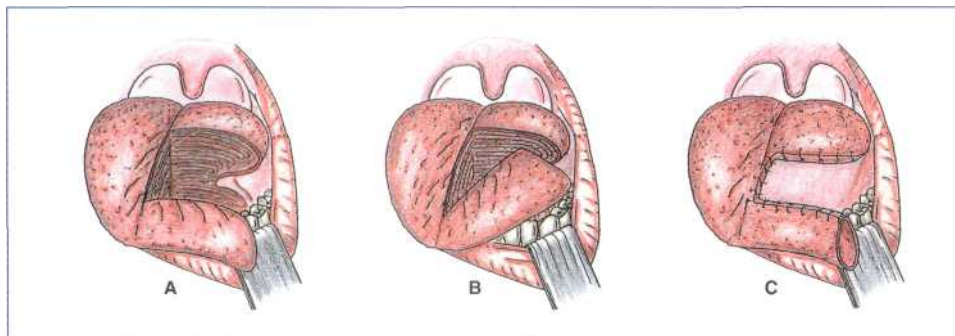
Descrito por Awang, difiere del colgajo lateral de grosor completo y base anterior en que en este caso, la base está situada en el tercio posterior de la lengua. Para el autor, esto representa una ventaja más a las ya descritas para los colgajos de grosor completo y base anterior, ya que la localización posterior de la base reduce la posibilidad de que se altere la cicatrización del colgajo debido a los movimientos linguales.

### Descripción de la técnica

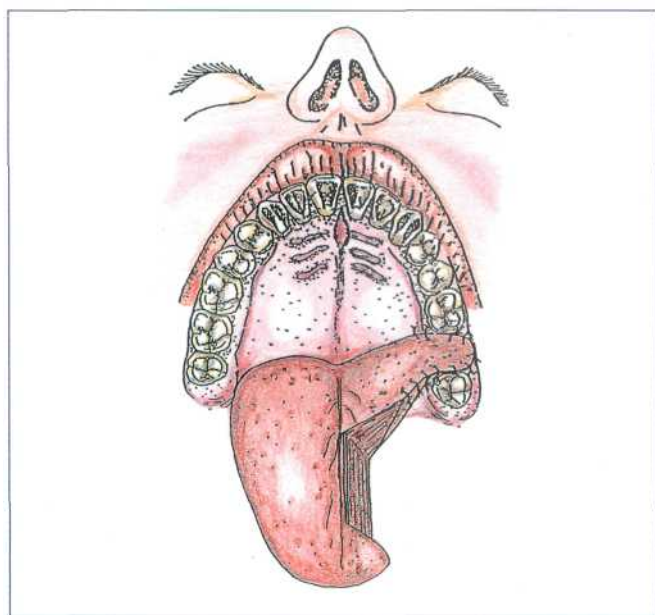
Se hace una incisión en la línea media sagital de la lengua por las superficies ventral y dorsal, cuyo límite anterior es la zona de unión entre el tercio anterior y el tercio medio de la lengua, y cuyo límite posterior es, en la zona dorsal, la mitad del tercio posterior de la lengua y en la zona ventral, la base del frenillo lingual. Una vez levantado el colgajo y suturado el margen proximal del pedículo, se coloca el colgajo sobre el defecto y se sutura (figura 27.52). Al cabo de tres semanas se vuelve a intervenir al paciente para seccionar el pedículo y suturar el tejido remanente en la zona dadora.

### 27.5.4.3.2. Bola de Bichat

La bola de Bichat es una masa de tejido adiposo situada en la zona yugal. Recibe este nombre por haber sido Bichat el primero en darse cuenta de la naturaleza grasa de este tejido, ya que hasta entonces se creía que estaba formada de tejido glandular. Su descripción anatómica distingue un cuerpo, con cuatro prolongaciones: bucal, superomedial, temporal y pterigomandibular. El cuerpo está situado sobre el periostio que cubre la parte posterior del maxilar superior y limitado por la fosa pterigopalatina y los mus-



**Figura 27.51.** Colgajo lateral de lengua de grosor completo y base anterior. (A) Incisiones para obtener el colgajo lingual. (B) Desplazamiento del colgajo. (C) Sutura de la zona dadora y el margen proximal del pedículo.



**Figura 27.52.** Colgajo lateral de lengua de grosor completo y base posterior.

culos masetero y buccinador; a este nivel establece una relación con el conducto de Stensen que, después de recorrer el músculo masetero, en el reborde anterior del músculo gira en dirección medial y atraviesa, primero la masa adiposa y luego el músculo buccinador, antes de encontrar su salida en la cavidad bucal. La extensión bucal se asienta sobre la fascia bucofaríngea, que reviste la superficie externa del músculo buccinador. La prolongación superomedial penetra en la fosa pterigopalatina y envuelve las estructuras neurovasculares allí contenidas.

La extensión temporal es la más larga; llega hasta la zona del músculo temporal pasando por debajo del arco zigomático y es el único proceso de la masa adiposa que no puede ser fácilmente separado de los tejidos circundantes. Por último, el proceso pterigomandibular se localiza en un espacio limitado lateralmente por la superficie medial de la rama mandibular, medialmente por el músculo pterigoideo interno y superiormente por el músculo pterigoideo externo (figura 27.53).

La formación de la bola de Bichat empieza aproximadamente a los tres meses de vida fetal y suele terminar al quinto mes de vida intrauterina. En la mayoría de casos persiste en la vida adulta, aunque existe una gran variación individual, incluso entre los lados derecho e izquierdo de un mismo individuo.

#### *Descripción de la técnica*

Egyedi, en el año 1977, fue el primero en presentar la aplicación de la bola de Bichat como método para el cierre de las comunicaciones bucosinusales. La técnica quirúrgica es sencilla y nos podemos encontrar con dos posibilidades. La primera es que debido a la localización del defecto, la masa adiposa emerja por sí sola en el margen quirúrgico; en estos casos sólo tenemos que traccionar de ella y colocarla sobre el defecto, para después suturarla. La otra posibilidad es que sea el cirujano el que provoque la exposición de esta masa adiposa en la cavidad bucal, a través de una incisión en la mucosa bucal desde la zona del tercer molar superior hasta el borde anterosuperior de la apófisis coronoides; para conseguir que el tejido adiposo se sitúe sobre el defecto, traccionamos del tejido a través de un túnel submucoso socavado entre la incisión bucal y el margen del defecto. Egyedi proponía utilizar, además, un injerto de piel de grosor completo para cubrir el tejido adiposo, suturándolo encima de éste.

En el trabajo de Egyedi, se describen cuatro pacientes que como resultado de la resección quirúrgica de una neoplasia -en tres de los casos un carcinoma y un tumor mixto en el cuarto- presentaban unos defectos en el maxilar superior con unos diámetros que oscilan entre los dos y los cuatro centímetros. Además en uno de los casos, el paciente había sido irradiado previamente. En los cuatro casos, los defectos se cubrieron con tejido de la bola de Bichat, se recubrieron después con un injerto de piel y en dos de los casos se utilizaron también colgajos locales. El resultado fue el éxito en el cierre primario de los cuatro casos. Para Egyedi, la ventaja principal de la técnica residía en que en caso de fracaso, no se había perdido nada ya que siempre se podía utilizar otro método y señaló que a pesar de su limitada experiencia, la irradiación previa de la zona no parecía ser una contraindicación para este sistema de cierre.



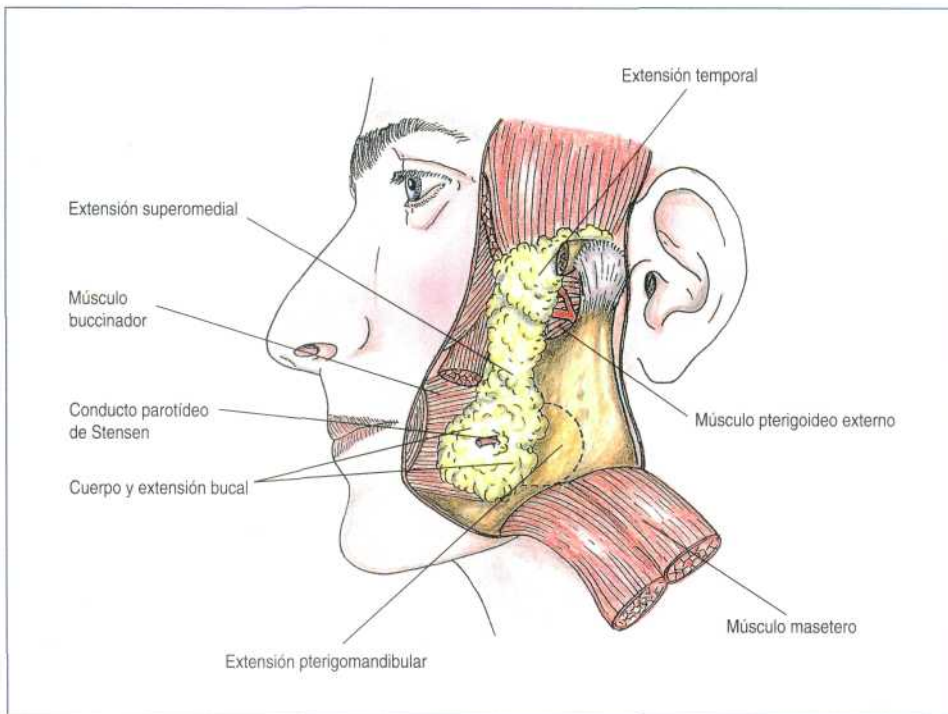


Figura 27.53. Imagen lateral de la bola de Bichat.

Para este autor, el problema de la técnica residía en el bajo conocimiento que se tenía de las dimensiones de esta masa adiposa y de ahí que indicase su uso sólo para aquellos defectos que tuvieran como máximo cuatro milímetros de diámetro.

En 1986, Tideman realizó un estudio sobre cadáveres para averiguar de donde provenía el aporte sanguíneo de la bola de Bichat y llegó a la conclusión de que provenía de tres fuentes: de la arteria maxilar, de la arteria temporal superficial y de la arteria facial. Este triple sistema de irrigación es lo que permite que podamos utilizar este tejido sin demasiado riesgo de necrosis. Estos autores, además, utilizaron la bola de Bichat para reconstruir doce defectos en el maxilar superior, resultado de la exéresis quirúrgica en once casos de carcinoma y de un queratoquiste odontogénico en el otro caso. En esta ocasión no se utilizó ningún tipo de recubrimiento de la masa adiposa. El resultado fue que de los doce casos, uno fracasó por infección, en otro se produjo un pequeño defecto mucoso debido a una epitelización incompleta de la zona y el resto evolucionaron favorablemente. Denominaron a este uso de la bola de Bichat injerto pediculado, término también utilizado posteriormente por otros autores.

Las ventajas de esta técnica radican en que la edad no parece ser un factor determinante en la selección de los casos y en que la radioterapia postoperatoria no tendría efectos negativos para la supervivencia del colgajo.

Sin embargo, es mejor diferir la irradiación hasta que haya tenido lugar la completa epitelización del colgajo. Para minimizar la incidencia de complicaciones postoperatorias, como la necro-

sis o la infección, el colgajo debe cubrir adecuadamente todo el defecto y debe ser suturado sin tensión.

En 1990, Fujimura utilizó la técnica de Egyedi, pero en vez de cubrir el tejido adiposo con un injerto de piel, lo recubrió con un injerto de dermis liofilizada de cerdo que según él, tiene una serie de ventajas intrínsecas, como son: facilitar la epitelización, favorecer la formación de tejido de granulación, evitar la formación de una escara, prevenir la infección y aliviar el dolor postoperatorio. Como resultado de su estudio, la infección no tuvo lugar en ningún caso; incluso en aquéllos en los que se había utilizado radioterapia y/o quimioterapia, las mucosas epitelizadas mostraban unas superficies muy regulares que facilitaron la posterior rehabilitación protésica.

Con la bola de Bichat se pueden cerrar defectos de hasta cuatro centímetros de diámetro, aunque en algunos estudios se consiguió el cierre de defectos de cinco centímetros por tres y hasta de seis centímetros en algún lado.

Loh y Loh, en 1991, presentaron tres casos en los que después de la cirugía radical del maxilar superior por patología tumoral, los defectos habían sido obturados con la bola de Bichat, sin ningún tipo de recubrimiento de la misma.

Hasta el momento, la bola de Bichat había sido utilizada para el cierre de defectos después de cirugía oncológica. En 1992, Stajcic publicó un artículo describiendo la técnica quirúrgica, las indicaciones y las posibles complicaciones del uso del cojín adiposo bucal en el cierre de las comunicaciones bucosinusales después de una exodoncia, resultado de un estudio en cincuenta y seis

pacientes. Para conseguir llegar hasta la bola de Bichat, se realizó en todos los casos una incisión horizontal a través del periostio, después de haber levantado un colgajo mucoperiostico vestibular y se traccionó de la misma con una pinza mosquito curva. Una vez situado el tejido adiposo sobre el defecto, se suturaba y el colgajo mucoperiostico se recolocaba en su posición original sin tensión, de manera que una parte del tejido adiposo quedaba sin cubrirse. El resultado de esta maniobra fue que se consiguió el cierre en todos los casos. Stajcic señaló que el porcentaje tan elevado de éxitos se debió seguramente a que es una técnica sencilla para un cirujano experimentado, a que todas las operaciones las hizo el mismo cirujano y a que el aporte sanguíneo de este colgajo es muy importante y múltiple.

Para Stajcic, la técnica de primera elección ante una comunicación bucosinusal después de una exodoncia es el colgajo vestibular de avance recto; sin embargo señala que el uso de la bola de Bichat para aquellos casos en los que el periostio alveolar bucal o palatal está muy dañado, representa una solución muy válida, ya que el porcentaje de éxitos es muy elevado y además con esta técnica no alteramos la profundidad del vestibulo.

Stajcic propone una serie de sugerencias en caso de utilizar este método: en primer lugar, la incisión del periostio puede ser innecesaria en aquellos casos en los que exista una laceración vertical en el periostio bucal; en segundo lugar, cuando se levanta el colgajo, la incisión en el periostio no debe exceder de los cinco milímetros, ya que en algunos casos se puede escapar demasiado tejido adiposo a través de la incisión y hacer difícil la visión del campo operatorio; en tercer lugar, desde el momento en el que se haga visible en la cavidad bucal la masa de tejido adiposo, la aspiración del área quirúrgica debe hacerse de forma discontinua, para prevenir la aspiración del tejido, con el consiguiente daño al aporte sanguíneo. Por último, debemos ir con cuidado al maniobrar con la masa adiposa, para evitar dañar los vasos sanguíneos, y sobre todo hay que evitar pinzar la parte proximal de la cápsula ya que podríamos provocar la necrosis de los lóbulos adiposos distales.

#### 27.5.4.3.3. Colgajo miomucoso en isla de base anterior del buccinador

En 1991, Carstens describió la aplicación del músculo buccinador para la reconstrucción de defectos en la cavidad bucal y en concreto para el cierre de las fistulas bucoantrales, a través de un colgajo miomucoso en isla de base anterior.

##### Descripción de la técnica

Existen dos técnicas posibles para la obtención de este colgajo.

##### *Técnica con abordaje mixto (intrabucal y extrabucal)*

En primer lugar, se mide la cantidad de tejido que se va a ne-

cesitar para la confección del colgajo. Es indispensable tener una buena visibilidad del campo operatorio y lograr una excelente retracción de los tejidos dentro de la cavidad bucal, a través de puntos de sutura colocados en los ángulos. Seguidamente se diseña una incisión nasolabial y, a nivel intrabucal primero, se calculan los límites del colgajo y luego se marcan.

Se realiza la incisión nasolabial y con mucho cuidado se diseña la arteria facial; la arteria es la que define el margen anterior del músculo buccinador y es la zona de conexión entre el colgajo y la zona dadora; por lo tanto se debe trabajar con mucho cuidado. Con hemoclips se ligan las ramas labial inferior, labial superior y angular de la arteria facial, de forma que la mayor parte del riego sanguíneo, que circula por la arteria facial a ese nivel, se distribuya al músculo buccinador (figura 27.54). El siguiente paso se consigue de una forma rápida y consiste en liberar el músculo de la fascia bucomaseterina hasta el borde anterior del músculo másetero. Una vez se han liberado los bordes anterior y lateral del músculo, se vuelve al colgajo intrabucal.

Las marcas hechas previamente para delimitar el colgajo intrabucal se hacen ahora más profundas, a través del músculo, hasta llegar a la bola adiposa de Bichat. Se debe tener cuidado en el borde superior con la salida del conducto de Stensen. A nivel posterior se busca la vena bucal de la vena maxilar interna y se liga. La vena facial se encuentra en los límites inferior y anterior y durante la disección del colgajo se mantiene unida al mismo.

Después de liberar todos los márgenes mucoso-musculares, se coloca el colgajo con el pedículo vascular encima del defecto. La sección del pedículo se puede hacer de forma segura a las tres semanas.

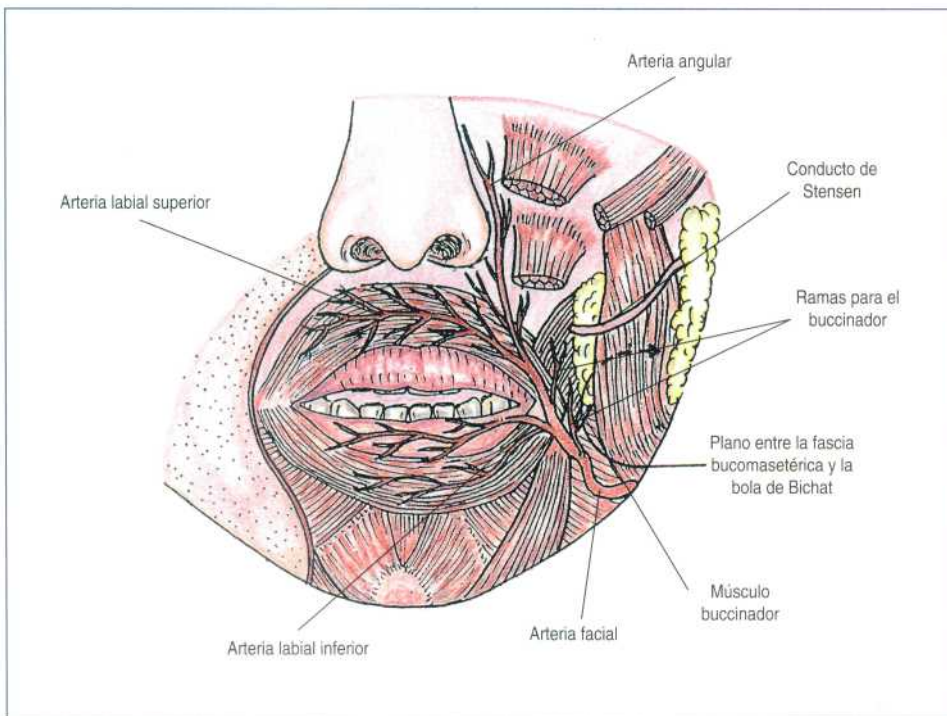
##### *Técnica con abordaje intrabucal exclusivo*

Se inicia la disección, en sentido anteroposterior, por el margen superior (inferior al conducto de Stensen) y se continúa por los otros márgenes con mucho cuidado (figura 27.55).

Este método ofrece diversas ventajas: proporciona un volumen importante de tejido para la reconstrucción de defectos intrabucales en una sola intervención quirúrgica (el segmento puede llegar a ser de siete centímetros por cinco), ocasiona una morbilidad mínima en la zona dadora, aunque los autores recomiendan colocar encima injertos de piel; debe, no obstante, trabajarse con una mucosa secretora sana.

El problema que plantea este colgajo es que el gran volumen del mismo puede alterar el surco vestibular; sin embargo se cree que con el tiempo el músculo buccinador se atrofia y deja de ser una molestia.

Esta técnica requiere una gran habilidad manual por parte del cirujano y debe reservarse a casos de grandes reconstrucciones bucales.



**Figura 27.54.** La arteria facial con sus ramas para el músculo buccinador.

#### 27.5.4.3.4. Colgajo del músculo temporal

Esta técnica es utilizada a menudo para la reconstrucción del paladar después de cirugía radical por neoplasias malignas del maxilar superior.

Normalmente aprovechando el mismo abordaje utilizado para la exéresis oncológica, se prepara un colgajo, compuesto normalmente por la mitad posterior del músculo temporal, que es desplazado hacia la zona palatina y cierra la comunicación bucosi-nusal (figura 27.56).

#### 27.5.4.3.5. Colgajos de origen faríngeo

Este tipo de colgajos a distancia se utiliza a menudo en la cirugía de las fisuras palatinas. Son colgajos muy largos que incluyen la mucosa y el corión y que pueden emplearse en los defectos posteriores del paladar. Como todos los colgajos a distancia, precisan de la sección del pedículo dos o tres semanas más tarde.

#### 27.5.4.3.6. Colgajos de origen cutáneo

La utilización de estos colgajos en esta indicación es muy crítica, pero tiene en cambio gran interés en la cirugía reconstructiva oncológica.

Los colgajos a distancia de origen cutáneo más empleados son el colgajo frontal, el colgajo temporal, el colgajo nasogeniano, los colgajos miocutáneos del pectoral, de la zona tóraco-abdominal, de la escápula, etc. y los colgajos osteomiocutáneos.

En este apartado también podrían incluirse distintos tipos de

colgajos empleados normalmente en las técnicas reconstructivas de cirugía de cabeza y cuello mediante microcirugía como el colgajo radial de antebrazo (de tipo fascio-cutáneo u ósteo-fascio-cutáneo).

#### 27.5.4.4. Reconstrucción del plano óseo

En los grandes defectos óseos o cuando se quiere hacer una rehabilitación protésica Ímplantosoportada, se hace necesaria la reconstrucción del plano intermedio. Esta acción quirúrgica puede favorecer la curación y viabilidad de los colgajos mucosos, pero también es un gesto suplementario que puede ocasionar complicaciones.

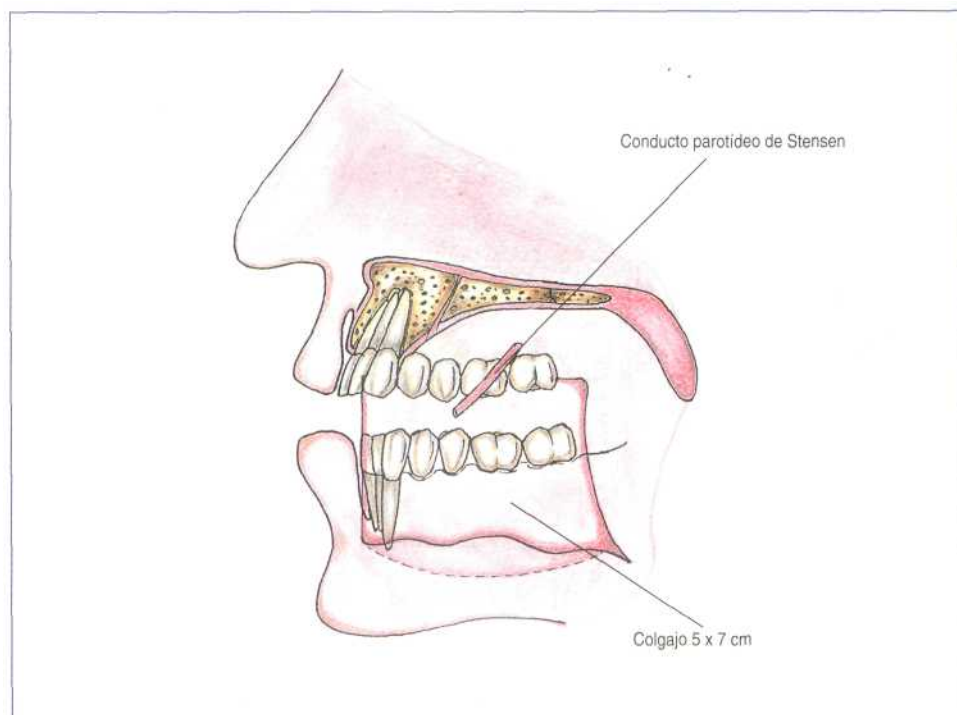
##### 27.5.4.4.1. Osteotomía de Lautenschlagen

Sin hacer ninguna incisión de la mucosa bucal, se realiza una osteotomía en tallo verde en las corticales vestibular y palatina, para posteriormente luxarlas hacia la zona media y suturar los bordes de la mucosa vestibular y palatina.

En cada cortical se hacen dos osteotomías convergentes entre sí, que abarquen la amplitud máxima del defecto óseo, y se fractura la zona superior en tallo verde. La osteotomía se hace con los escoplos de las osteotomías laterales de rinoplastia (figura 27.57).

En otras ocasiones puede efectuarse este tipo de osteotomía y tras acercar las corticales, haremos un colgajo marginal que ahora sí será posible y posteriormente llevamos a cabo la reconstrucción de la mucosa bucal con alguno de los colgajos descritos anteriormente.





**Figura 27.55.** Corte parasagital que muestra los límites de la disección para obtener el colgajo miomucoso del músculo buccinador.

#### 27.5.4.4.2. Injertos de hueso

Con los injertos de hueso buscamos reconstruir el fragmento de tejido óseo que se ha perdido entre el suelo del seno maxilar y la cavidad bucal. Al igual que en las pequeñas comunicaciones, esta pérdida no ocasiona excesivos problemas; en los defectos de mayor tamaño una pérdida importante de hueso puede provocar alteraciones significativas en el reborde alveolar y dificultar de esta manera las reconstrucciones protésicas, especialmente si van a ser implantosoportadas.

##### 1. De cresta ilíaca

En 1969 Proctor describió el uso de hueso esponjoso de cresta ilíaca para el cierre de comunicaciones bucosinuales en las que el tratamiento conservador había fracasado, debido según el autor a la extensión de los defectos (de 0,5 a 2,5 centímetros) y a que se apreciaba una infección sinusal severa (figura 27-58A).

##### Descripción de la técnica

Para llevar a cabo la intervención, Proctor proponía trabajar con dos equipos, uno para encargarse de obtener el injerto óseo y otro para preparar la zona receptora en la cavidad bucal. Una vez eliminado el tracto fistuloso se colocaba a fricción en la zona de la comunicación bucosinusal, un trozo de hueso esponjoso de cresta ilíaca, de forma cónica u oval, según el defecto, obtenido tras eliminar la parte cortical de hueso.

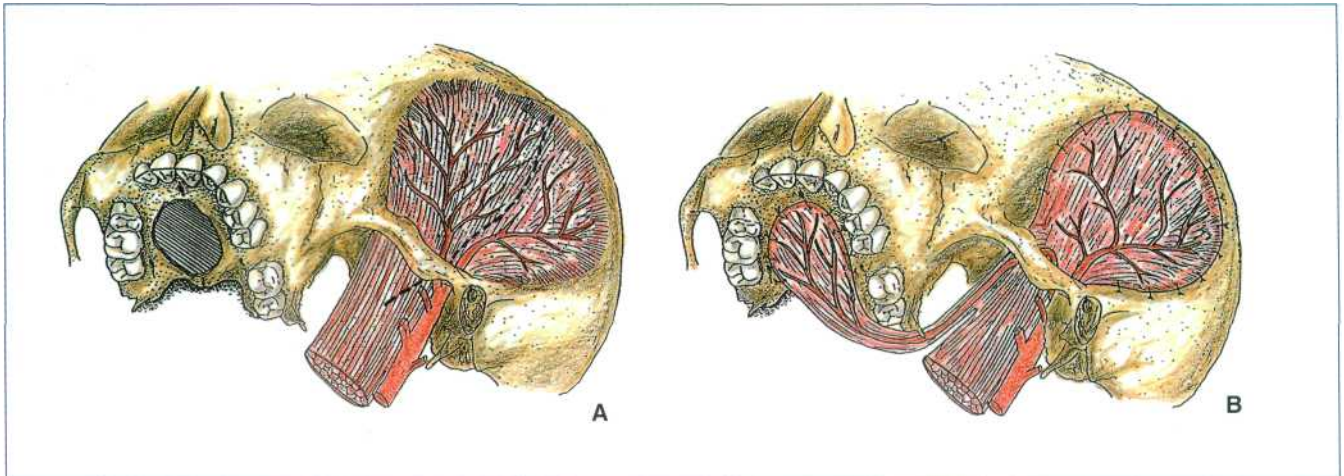
Después de retirar el exceso de hueso que protruye en la cavidad bucal, el injerto se cubría con un colgajo vestibular de avan-

ce recto, levantado previamente a la colocación de la esponjosa. En todos los casos se llevó a cabo, además, una antrostomía nasal.

Con el método de Proctor, por tanto, se conseguía el cierre de la comunicación a nivel óseo y a nivel de la mucosa bucal. Sin embargo, no se obtenía el cierre de los tejidos blandos en el lado antral del injerto.

Todos los autores están de acuerdo en que los principios básicos para conseguir el cierre correcto de las comunicaciones bucosinuales exigen una actuación en tres planos. Debemos conseguir el cierre de la mucosa nasal o sinusal, un contacto hueso a hueso entre el injerto y el defecto y un cierre de la mucosa bucal, a través de colgajos pediculados sin tensión. Así pues, en primer lugar hay que suturar la mucosa sinusal. Seguidamente, se debe colocar un fragmento de hueso de la cresta ilíaca, compuesto de tejido esponjoso y tejido cortical, sobre el defecto, de manera que la superficie cortical del hueso quede orientada hacia el seno maxilar. De este modo se intenta reconstruir el suelo óseo del antro y por último, hay que cubrir totalmente el injerto con un colgajo vestibular de avance recto. Para evitar la formación de un hematoma entre el injerto y la sutura antral o dentro del antro, se recomienda colocar un drenaje o un empaquetamiento en el seno, que debe retirarse a los tres días a través de la antrostomía nasal llevada a cabo también durante la intervención para la colocación del injerto.

Whitney agrupó los criterios de distintos autores en cuatro indicaciones para el uso de estos injertos en el cierre de las comu-



**Figura 27.56.** Colgajo del músculo temporal. (A) Diseño del colgajo. (B) Cierre de un defecto palatino con este tipo de colgajo.

nicaciones bucosinusales: cuando exista un defecto óseo de diámetro igual o mayor a cinco milímetros, cuando hayan fracasado otras técnicas más conservadoras, cuando exista la necesidad de reconstruir el reborde alveolar antes de la confección de una prótesis o cuando se precise realizar tardíamente un injerto óseo o una vestibuloplastia.

El cierre de la comunicación bucosinusal con un injerto óseo no sólo aporta solidez al colgajo que lo recubre, al proporcionarle una buena base de sustentación durante la cicatrización de la herida, sino que además al utilizar tejido óseo lo que se hace es reparar la zona del defecto con un tejido similar al que ya existía. Sin embargo, a pesar de los buenos resultados obtenidos con estas técnicas, no se debe olvidar que presentan las desventajas propias de utilizar injertos obtenidos de otras zonas del propio paciente. Así, aparte de que se crea una zona quirúrgica adicional, existe la posibilidad de ver aumentada la morbilidad postoperatoria, de que la zona dadora se debilite y de que aparezcan más complicaciones.

El hueso autólogo necesario para cerrar el plano intermedio de las comunicaciones bucosinusales puede ser obtenido de otras zonas corporales que no sean de la cresta iliaca, aunque ésta es la más usada por la mayoría de autores; así, es posible obtener hueso de la tibia, las costillas, la calota craneal, etc. y dentro de la boca puede obtenerse hueso, en pequeñas cantidades, del mentón, la tuberosidad, del trígono retromolar, etc.

Vuillemin y cols. utilizan la bola adiposa de Bichat asociada al injerto óseo, para aislar éste de la cavidad antral. Con ello favorecen la regeneración del epitelio sinusal y la bola adiposa sirve de soporte al injerto.

## 2. De la pared lateral del seno maxilar

En 1982 Brusati describió una técnica más simple para conseguir el cierre óseo de las comunicaciones bucosinusales. La propuesta era utilizar hueso de la pared lateral del antro para levan-

tar un colgajo osteoperióstico que cerrase el defecto. Awang incluye este método dentro de la clasificación de los injertos de hueso debido a que el fragmento óseo sí queda separado de la zona dadora, pero en este caso no se trata de un injerto libre, ya que el periostio sigue manteniendo la conexión. De ahí que nosotros utilizaremos la terminología de Brusati, refiriéndonos a un colgajo osteoperióstico.

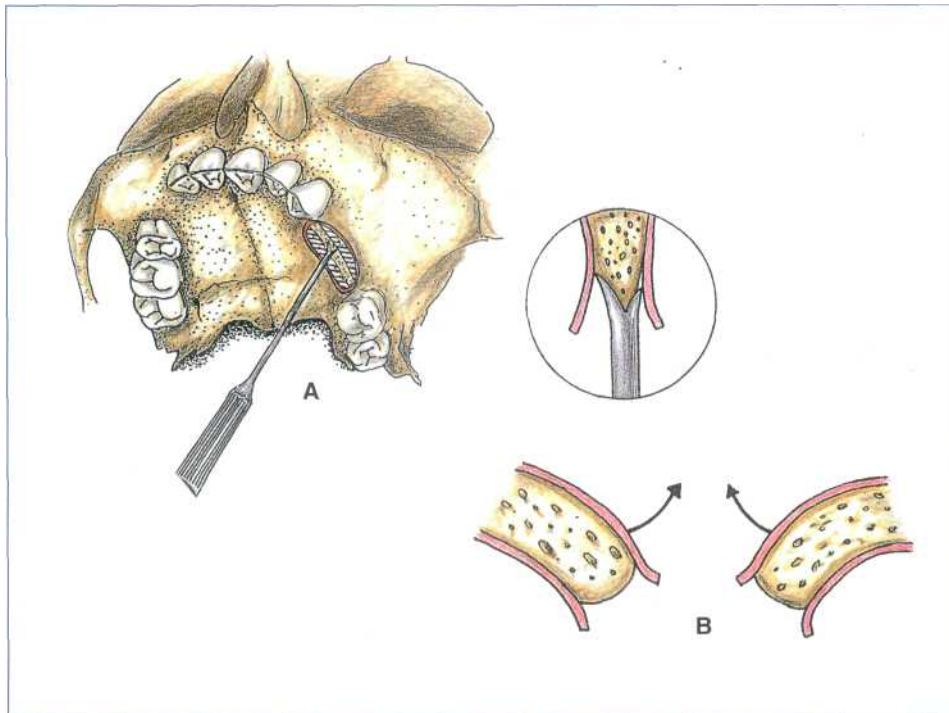
### Descripción de la técnica

En primer lugar se levanta un colgajo vestibular de avance recto, que se disecciona hasta que queda expuesta la pared lateral del seno maxilar, cubierta por periostio. Una vez localizada el área, se corta el periostio con una incisión en forma de U, de manera que la U se sitúa horizontalmente con los brazos dirigidos hacia la zona posterior y divergentes, para conseguir una base más ancha del colgajo. Con una fresa muy fina, cortamos las paredes óseas del antro superior, anterior e interiormente. Acto seguido se levanta el colgajo osteoperióstico y con una rotación lo colocamos recubriendo la abertura; con esta maniobra se produce la fractura de la parte ósea, que queda pediculada a la zona dadora a través del periostio (figura 27-59). Por último, sólo queda reposicionar el colgajo bucal levantado previamente.

La limitación de esta técnica es que sólo se pueden tratar las fistulas situadas en el vestibulo o en la zona del reborde alveolar, de forma que se pueda colocar el colgajo osteoperióstico en la posición deseada.

### 27.5.4.4.3. Injertos de materiales aloplásticos

La inserción de materiales aloplásticos es un método simple, que no requiere levantar una gran cantidad de tejidos locales y que en comparación con otras técnicas, no deja áreas desnudas que deban curar por segunda intención. Además, con estos procedimientos no se altera la profundidad del surco vestibular.



**Figura 27.57.** Osteotomía de Lautenschlagen. (A) Diseño de las osteotomías, vestibular y palatina. (B) Luxación de los fragmentos óseos para reconstruir el plano intermedio.

### 1. Plancha de oro

En 1956 Crolius publicó un artículo en el que describía una técnica para cerrar las comunicaciones bucosinuales, basada en la colocación de una plancha de oro de 24 quilates del calibre 36 encima del defecto óseo, que servía de base para la formación del tejido de granulación encima de ella (figura 27-58B).

#### Descripción de la técnica

Si encontramos que la abertura está en una zona desdentada, en primer lugar realizaremos una incisión a lo largo de la cresta alveolar. Dividimos la fístula en dos partes iguales y prolongamos la incisión hasta sobrepasar por lo menos en un centímetro cada lado del defecto óseo. Si por el contrario encontramos que alrededor de la abertura hay dientes, realizaremos un despegamiento de la mucosa vestibular y palatina de la abertura, que se continuará en los dientes adyacentes, separando la mucosa de los cuellos dentarios. Al despegar la mucosa del hueso, conseguimos ver los márgenes del defecto óseo y podemos retirar todo el tejido patológico que pudiera existir. Seguidamente se corta la plancha de oro con un tamaño suficientemente grande para sobrecontornear el defecto en el hueso en dos o tres milímetros, en toda su circunferencia. Calentamos la plancha de oro hasta que adquiera un color rojo cereza y luego la templamos en agua. Una vez tenemos la plancha preparada la colocamos sobre la abertura y bruñimos los bordes para conseguir un buen ajuste. Sólo nos queda volver a recolocar sobre la plancha de oro los colgajos de mucosa que hemos levantado y suturar sin tensión con una seda de tres ceros. No se debe intentar acercar los márgenes de los

tejidos blandos; el oro debe estar visible durante el proceso de cicatrización.

Las suturas se dejan durante aproximadamente una semana y luego se retiran. El proceso de cicatrización dura de tres a cuatro semanas, a final de las cuales el oro está casi desprendido y se puede eliminar fácilmente.

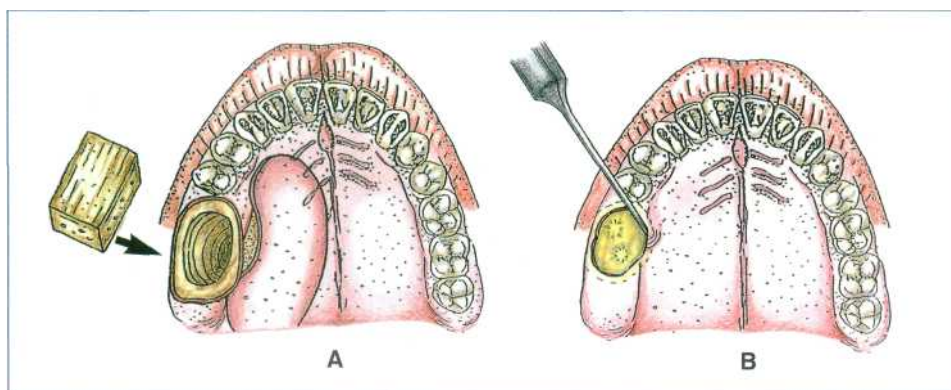
Sobre la parte visible del metal no existe ningún tipo de crecimiento de los tejidos blandos; sin embargo, debajo de la plancha de oro sí que se vuelve a crear tejido sano que cierra por completo la comunicación.

En algunos estudios en pacientes con dos comunicaciones, con objeto de comparar este tipo de cierre con un colgajo palatino de avance con rotación, se realizó en un lado el cierre con la plancha de oro y en el otro con el colgajo palatino. El lado tratado con el colgajo pediculado no cicatrizó totalmente hasta pasadas las seis semanas mientras que en el lado de la plancha de oro el tiempo de cicatrización fue de menos de cuatro semanas.

Para Crolius las ventajas de esta técnica son que no provoca dolor, que causa un grado mínimo de incomodidad, que permite al paciente llevar una prótesis y que es de fácil ejecución. El oro, al igual que otros metales como el tantalio, no se oxida, es insípido y tiene la duración suficiente como para servir a nuestros propósitos. El oro, además, tiene otras ventajas respecto a los demás metales: es maleable, flexible y es el más fácil de calentar.

En 1974 Mainous y Hammer presentaron ocho casos de fístulas bucosinuales crónicas a las que después de una intervención radical de seno, se les había colocado una laminilla de oro a nivel de la abertura de acuerdo con la técnica descrita por Crolius.





**Figura 27.58.** Cierre del plano óseo. (A) Con injerto de hueso de cresta iliaca. (B) Colocación de una plancha de oro.

El resultado fue el cierre de la comunicación en todos los casos, con la exfoliación de la plancha de oro entre la tercera semana y los tres meses después de la cirugía, excepto en un caso, en el que la lámina permaneció durante dos años, a pesar de que radiográficamente el seno maxilar parecía sano.

En contra del uso de las planchas de oro, Awang mantiene que es un método caro y además no siempre está disponible.

## 2. Polimetacrilato blando

Partiendo de los estudios realizados por otros autores sobre las planchas de oro, Al-Sibahi y Shanoon en el año 1982 propusieron utilizar una plancha de polimetacrilato blando, más económica y de mayor disponibilidad que el oro.

La técnica quirúrgica descrita por estos autores no difiere de la utilizada por Crolus, con la salvedad de que en este caso, antes de colocar el material aloplástico lo lavamos bien con solución salina.

La plancha de acrílico se debe preparar por lo menos un día antes de la intervención, ya que una vez confeccionada se sumerge en una solución esterilizante en la que permanecerá durante al menos veinticuatro horas. Para su preparación debemos seguir las instrucciones del fabricante y mezclar la cantidad de polvo y líquido que se nos indique. En el momento que la mezcla alcanza un estado pastoso, la colocamos entre dos losetas de vidrio cubiertas con papel de celofán y presionamos hasta obtener una plancha de unos dos milímetros de grosor. La placa permanecerá entre las dos losetas durante diez minutos, y después se sumergirá ya en la solución de esterilización.

Al-Sibahi y Shanoon utilizaron este método en diez pacientes con fistulas de larga duración y en todos los casos se consiguió el cierre. Respecto al tiempo de cicatrización no nos proporcionan una fecha concreta, pero sí señalan que la mayor parte de la placa era visible al cabo de tres o cuatro semanas y que poco tiempo después quedaba expuesta la periferia de la misma, con lo que su retirada era muy fácil y no hacía ni siquiera falta anestesiarse la zona. Una vez eliminada la placa, se apreciaba la formación de un puente de tejido conectivo denso de color rojo oscuro cubriendo el defecto original, que pasaba a tener una coloración rosada una

semana después, debido a la proliferación de epitelio encima de la zona.

## 3. Colágeno liofilizado

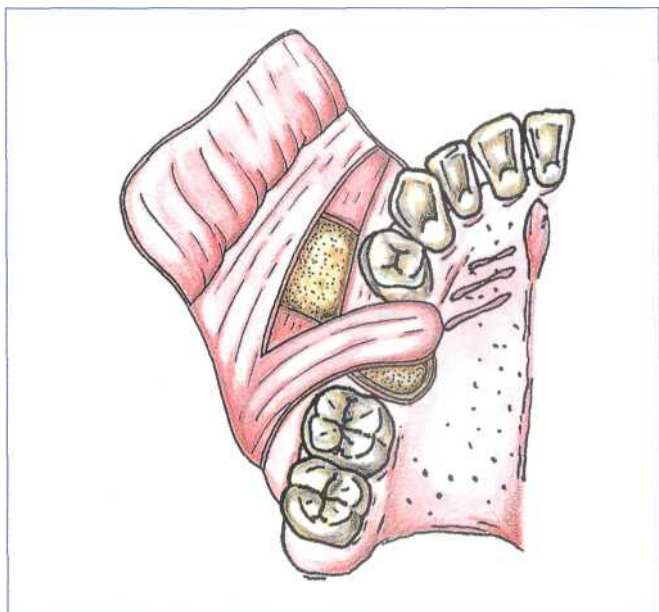Mitchell y Lamb describieron, en el año 1983, un método para el cierre inmediato de las aberturas provocadas durante la exodoncia. Proponían colocar un injerto de colágeno liofilizado en la zona del defecto, preparado a partir de dermis porcina. La técnica se aplicó en treinta pacientes; en veinticinco casos inmediatamente después de la exodoncia y en los cinco casos restantes tres días después de la extracción dentaria.

Hemos creído conveniente no incluir esta técnica en el apartado sobre el tratamiento de las aberturas accidentales, para poder describir con una continuidad en el tiempo la evolución en el uso de los materiales aloplásticos y facilitar así la comparación entre los mismos.

La técnica quirúrgica propuesta por Mitchell y Lamb coincide en casi todos sus aspectos con la técnica descrita por Crolus para la colocación de la plancha de oro. En primer lugar, se levantan dos colgajos mucoperiosticos, uno por bucal y otro por palatino, sin descargas, para poder visualizar el defecto óseo.

Seguidamente se coloca el implante de colágeno sobre la abertura después de darle la forma adecuada. La forma del implante es precisamente lo que diferencia este material del resto de materiales aloplásticos descritos hasta el momento, ya que en vez de tratarse de una lámina de pequeño grosor, se trabaja a partir de un bloque de colágeno, al que hay que dar una forma trapezoidal en caso de trabajar en una zona dentada o una forma rectangular si estamos sobre una zona desdentada. Una vez situado el injerto en el alvéolo, con su zona más ancha orientada hacia la cavidad bucal, se reposicionan los colgajos y se suturan por mesial y por distal de la abertura, para conseguir mantener la mucosa sin tensión en su posición inicial sobre el bloque de colágeno.

De los casos tratados por Mitchell y Lamb, sólo uno fracasó, debido a que se había realizado el cierre sin estar la infección del seno completamente curada. A la semana de la intervención, todos los pacientes presentaban el bloque de colágeno, pero éste



**Figura 27.59.** Colgajo osteoperióstico de la pared lateral del seno maxilar.

se desprendió durante el transcurso de la segunda semana postoperatoria. Excepto en el caso descrito, después de la pérdida de la matriz de colágeno se observó en el resto de pacientes un alvéolo normal cicatrizado, sin aparecer signos de fístula tardía después de un seguimiento de tres meses.

La colocación de una matriz de colágeno dentro del alvéolo inmediatamente después de la exodoncia, difiere de la opinión de otros autores, comentada anteriormente, que prefieren no colocar nada dentro del defecto para evitar interferencias en la formación del coágulo.

Creemos recomendable utilizar colágeno liofilizado cuando la profundidad del alvéolo es menor de 5 milímetros; entonces existen pocas posibilidades de que la comunicación bucosinusal cierre sola. Así la matriz del colágeno conseguirá el cierre de la comunicación con las ventajas que da este material: es muy bien tolerado, con larga experiencia y no precisa ser retirado previamente para que tenga lugar la cicatrización completa de la lesión.

#### 4. Hidroxiapatita

La hidroxiapatita es un fosfato cálcico altamente compatible, no biodegradable, radioopaco, que no ocasiona respuesta inflamatoria (a cuerpo extraño) local ni general.

En 1992, Zide y Karas trataron seis pacientes con fistulas bucoantrales agudas o crónicas, mediante la colocación de un bloque de hidroxiapatita no porosa en la comunicación. El resultado fue el éxito en el cierre de todos los casos.

La técnica utilizada por estos autores se basa en el despegamiento

subperióstico de la mucosa que rodea el defecto óseo y en la colocación en la abertura de un bloque de hidroxiapatita no porosa, al que previamente hemos dado forma.

La hidroxiapatita, al igual que el oro, el colágeno y el polimetacrilato blando, no disminuye la profundidad del vestíbulo y no necesita que exista un cierre completo de los tejidos blandos encima del material, ya que su presencia obturando la abertura impide la infección.

Zide y Karas señalan en su estudio que no se intentó el cierre con bloques de hidroxiapatita porosa debido a que este material podía producir filtraciones entre el seno y la cavidad bucal durante la formación del tejido fibroso.

Además de estas ventajas, sin embargo, la técnica de Zide y Karas presenta diversos inconvenientes. En primer lugar, es un método caro, debido al precio de cada bloque de hidroxiapatita y a que debemos tener varios bloques de diversos tamaños para elegir la medida necesaria en cada intervención. En segundo lugar, debemos adaptar los bloques de hidroxiapatita manualmente con una fresa de diamante bajo irrigación, lo que nos exige cierta destreza y nos provoca una pérdida de tiempo de entre veinte y treinta minutos. Y por último, existen limitaciones de tamaño, ya que por ejemplo, aberturas de dos centímetros de ancho por uno de largo están más allá del alcance de un solo bloque de hidroxiapatita.

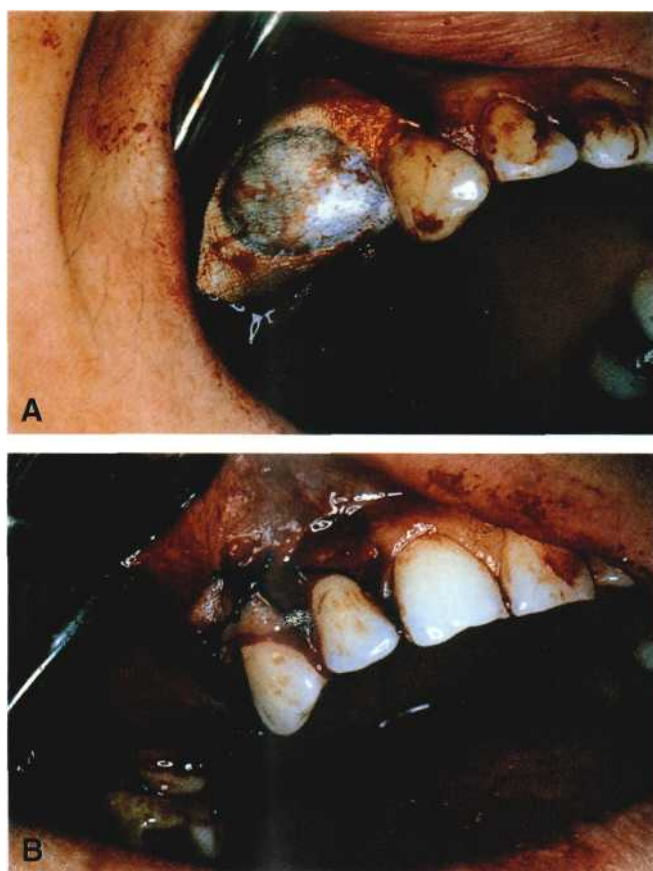
#### 5. Otros materiales

Podemos utilizar distintos materiales propios de las técnicas de regeneración tisular guiada, como las membranas de gelatina reabsorbible, de colágeno, de teflón (politetrafluoroetileno: PTFE), etc., ya sea de forma aislada o junto con injertos autógenos de cresta ilíaca o injertos de hueso de banco desmineralizado, hueso laminado (hojas de hueso cortical humano laminado, desmineralizado, deshidratado y congelado).

La membrana de gelatina evita la migración del epitelio sinusal y previene el desplazamiento del injerto, si lo hemos realizado conjuntamente. La membrana de teflón favorecerá la regeneración ósea y el cierre del defecto bucosinusal.

Waldrop y Scott en 1993 emplearon una membrana de gelatina reabsorbible en combinación con injertos óseos o no, según el tamaño del defecto óseo y una membrana de PTFE. La membrana de gelatina impide el desplazamiento del injerto óseo al interior del seno maxilar y la migración de células epiteliales. La membrana de PTFE es la que favorece una población selectiva de células con potencial osteogénico (figura 27.60). Actualmente, para evitar la segunda cirugía para extraer la membrana no reabsorbible, se utilizan membranas de colágeno (figura 27.61).

Hay aún poca experiencia clínica de cierre de comunicaciones bucosinusales con técnicas de regeneración tisular guiada pero existen estudios experimentales como los de Chung y cols. que aportan resultados muy positivos.



**Figura 27.60.** Comunicación bucosinusal tratada mediante técnicas de regeneración tisular guiada. (A) Aspecto de la membrana de PTFE. (B) Aspecto después de la sutura de la mucosa bucal.

### 27.5.5. TÉCNICAS INDICADAS

Como conclusión y resumen de todas estas técnicas comentadas, indicamos nuestras preferencias para el tratamiento de las comunicaciones bucosinusales.

- Las perforaciones alveolares que generalmente son de etiología dentaria y de pequeño tamaño, se tratan mediante colgajos palatinos de rotación y avance. El colgajo vestibular de avance recto es también de gran utilidad pero deja bridas cicatriciales y otras secuelas en el fondo del vestíbulo bucal.
- Las perforaciones vestibulares pequeñas en zonas desdentadas las obturamos con un colgajo palatino de rotación y avance (figura 27.62).
- Tratamos las perforaciones vestibulares pequeñas con presencia de dientes remanentes con colgajos gingivoyugales como el colgajo vestibular de avance recto.
- Las perforaciones vestibulares grandes, con o sin presencia de dientes, se cierran con uno o dos colgajos locales asociados. En ocasiones es necesario reconstruir el defecto óseo con alguno de los métodos ya comentados. Raramente se emplean colgajos a distancia.

- Las perforaciones posteriores cercanas al paladar blando, son fáciles de cerrar por la abundancia de tejido blando en la zona.
  - Las perforaciones palatinas son las que ofrecen más dificultades y las posibilidades técnicas son muy variadas.
- En todos los casos, nosotros somos partidarios del cierre con un mínimo de dos planos, por lo que en todos los pacientes efectuamos un colgajo marginal (plano sinusal) y otro colgajo vestibular o palatino (plano bucal).

### 27.6. INSTRUCCIONES TRAS EL CIERRE

El paciente sometido al cierre quirúrgico de una comunicación antrobucaal debe observar unas normas especiales de conducta. El profesional debe transmitir la información de manera verbal o mejor de forma escrita, a través de unas hojas informativas preparadas para tal eventualidad, para garantizar así una correcta comprensión de las recomendaciones.

Deben darse las siguientes instrucciones:

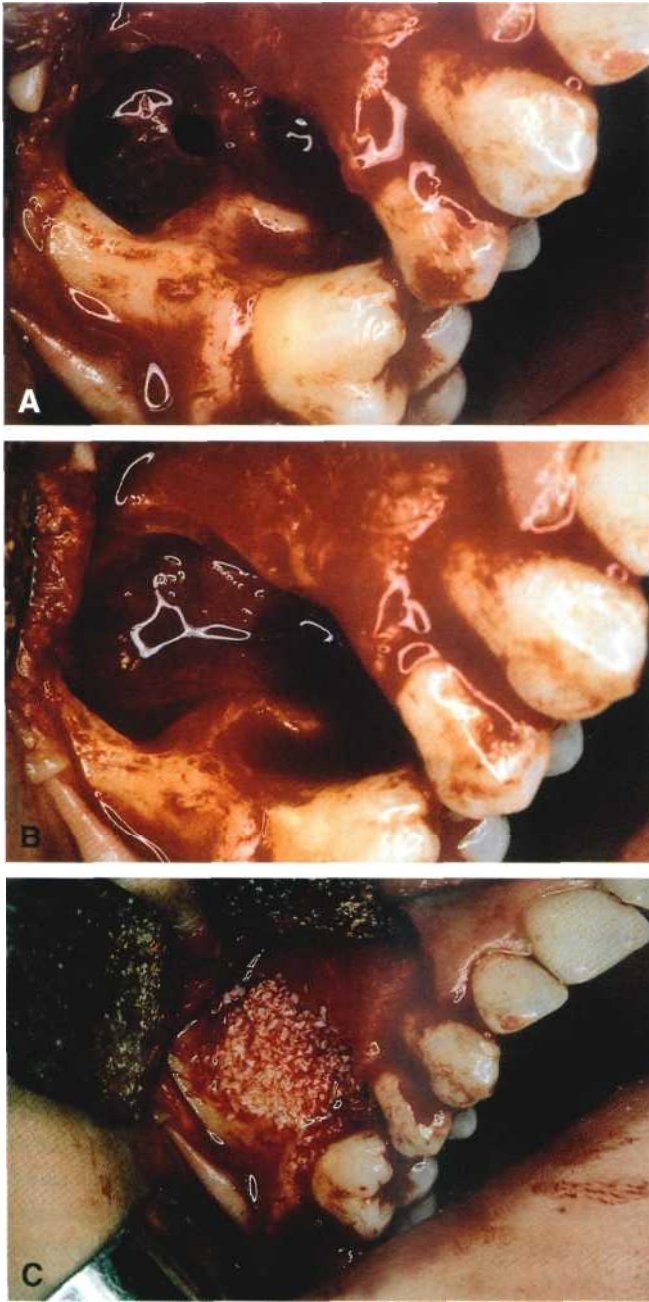
- Prohibición absoluta de fumar en los diez días siguientes a la intervención.
- En el caso de que aparezca una hemorragia nasal leve en los días posteriores al cierre, el paciente no debe sonarse la nariz.
- En la semana siguiente a la intervención, deben ingerirse, únicamente, alimentos líquidos o triturados. Los movimientos masticatorios deben ser suaves y muy limitados en su frecuencia y amplitud.
- Aplicarse un descongestionante nasal tres veces al día, en la fosa nasal correspondiente.
- A partir del tercer día, se recomienda hacer vahos con manzanilla todas las noches.

Durante el postoperatorio se deben evitar aquellas situaciones que produzcan cambios de presión entre la fosa nasal y la cavidad bucal. Así, Laskin recomienda: no sonarse la nariz durante una semana y mantener la boca abierta si se estornuda. En cuanto a la dieta, propone que se consuman alimentos relativamente blandos durante varios días.

El ostium del seno maxilar está ubicado bastante arriba sobre la base de la cavidad antral. Por tanto, la prescripción de descongestionantes nasales garantiza la permeabilidad del mismo, disminuyendo las secreciones a nivel nasal y sinusal. Para ello disponemos de los antihistamínicos H1, las gotas con efedrina en su composición y las inhalaciones nasales.

La técnica de aplicación de las gotas requiere que el paciente se encuentre recostado sobre una cama o sillón, con la cabeza colgando del borde, a un nivel más bajo que su tronco; además, la cabeza debe estar girada, de manera que el lado del seno afecto se sitúe en la posición más declive. Se vierten las gotas y se deja que

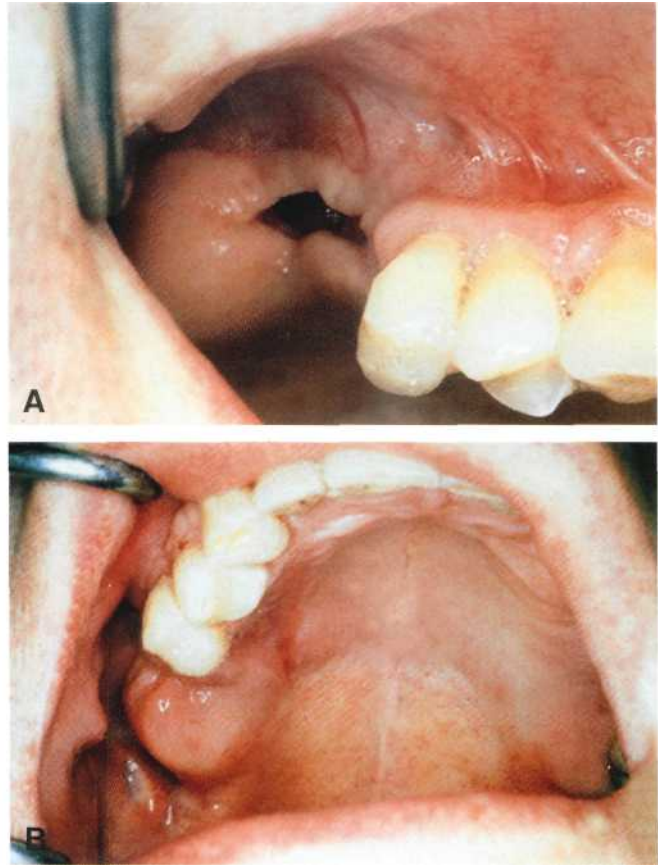




**Figura 27.61.** Comunicación bucosinusal tratada mediante técnicas de regeneración tisular guiada. (A) Aspecto intraoperatorio de la perforación. (B) Colocamos una membrana de colágeno en el plano sinusal. (C) Relleno con Bio-oss. Mineral de hueso natural de origen bovino, que se cubre con otra membrana de colágeno.

escurran hacia atrás hasta que las saboree. Howe recomienda su uso dos o tres veces al día, mientras que Schow considera que deben tomarse entre siete y diez días.

A pesar de que la comunicación bucosinusal después de una exodoncia puede parecer una fuente potencial de infección, no tiene por qué ser así; podemos encontrar un seno sin ningún tipo de



**Figura 27.62.** Comunicación bucosinusal tratada mediante un colgajo palatino de rotación y avance. (A) Aspecto preoperatorio. (B) Resultado final.

patología, compatible con la lesión. La infección del seno maxilar secundaria a una perforación es poco frecuente, ya que después del trauma quirúrgico, la membrana antral está protegida por su respuesta inflamatoria y la película mucosa que la recubre. La decisión de prescribir antibióticos debe valorar los beneficios y las complicaciones asociadas a los fármacos destinados para tal fin. Algunos autores como Waite, consideran innecesario el uso de antibioticoterapia para perforaciones pequeñas. Sin embargo, otros autores como Schow y Moore propugnan su utilización en todos los casos. Con respecto a la duración del tratamiento, recomiendan la administración de antibióticos durante cinco días.

La mayoría de autores está de acuerdo en señalar que debe hacerse cobertura antibiótica y el antibiótico de elección es la penicilina y sus derivados o la clindamicina en caso de alergia a la misma. Si existe o ha existido infección del seno maxilar, será obligatoria la administración de antibióticos pre y postoperatoriamente, incluso por vía parenteral.

Un último apartado a tener en cuenta, dentro de las medidas que se deben adoptar una vez se ha realizado el cierre de la comunicación, es el uso de una prótesis removible para proteger la

herida operatoria. Este es un punto de controversia entre los diferentes autores: por un lado algunos como Williams, Waite y López-Arranz ni siquiera mencionan la posibilidad de su utilización; Killey y Kay afirman que una vez suturado el colgajo vestibular de avance recto sobre la abertura no hace falta colocar una placa de acrílico. Choukas y James mantienen que no hace falta colocar una prótesis para proteger el colgajo palatino tunelizado bajo un puente de tejido alveolar y el colgajo palatino en isla, descritos respectivamente por estos autores y la consideran innecesaria siempre que se haga una buena cirugía.

No obstante, otros autores señalan que es indispensable proteger más la reparación, para lo cual el uso de una placa favorece además la curación y la cicatrización primarias. Es importante utilizarlas después del tratamiento inmediato de una comunicación accidental y cuando se hace uso de un colgajo vestibular de avance recto. Por último, Howe es tajante al afirmar que siempre hay que cubrir la zona operatoria sea cual sea el método empleado para cubrir el defecto óseo, y para proteger el colgajo de la saliva y de los alimentos.

La placa de acrílico debe permanecer en boca durante una semana como mínimo y se debe colocar tan pronto como sea posible, ya que cuanto antes se ponga, mayor es la probabilidad de obtener el éxito en el cierre. Para su confección se precisa tomar unas impresiones del paciente una vez terminada la intervención. Para ello se debe tener la precaución de cubrir antes la herida operatoria con una gasa doblada, con el fin de proteger el coágulo y de prevenir que se introduzca material de impresión dentro de la comunicación. Por último, para evitar el exceso de presión sobre los colgajos que se produce al utilizar una prótesis poco ajustada a las bases anatómicas, se recomienda colocar en la placa de acrílico un acondicionador de tejidos (Viscogel®).

Si hemos preparado previamente la placa palatina, deberemos vaciar la zona de contacto con el colgajo para evitar una presión excesiva sobre éste, el espacio vacío se rellenará con un tul graso o con acondicionador de tejidos con lo que nos aseguraremos una presión suave sobre los tejidos palatinos.

## 27.7. CAUSAS DEL FRACASO EN EL CIERRE

Las causas más frecuentes de fracaso en el cierre de una comunicación bucosinusal, independientemente de la técnica utilizada, son las siguientes:

- La eliminación incompleta de la infección dentro de la cavidad sinusal antes del cierre. Esta es, sin duda, la de mayor frecuencia. Además de la antibioticoterapia es fundamental la eliminación de la posible patología sinusal (pólipos sinusales, etc.) mediante la técnica de Caldwell-Luc o la cirugía sinusal endoscópica, y la realización de una antrostomía intranasal que permita un buen drenaje del seno maxilar hacia la nariz.

- Alteraciones del estado físico general del paciente o preparación inadecuada antes de la intervención. Por ejemplo, algunas enfermedades, como la diabetes mal tratada, pueden influir negativamente en la cicatrización normal de las heridas.

- Por minimizar los riesgos de la anestesia locorregional. Recomendamos para ello inyectar el líquido anestésico a distancia del campo operatorio y suprimir o disminuir su concentración de adrenalina o de cualquier otro vasoconstrictor. Está especialmente indicada la anestesia general o la sedación complementada con la anestesia locorregional.

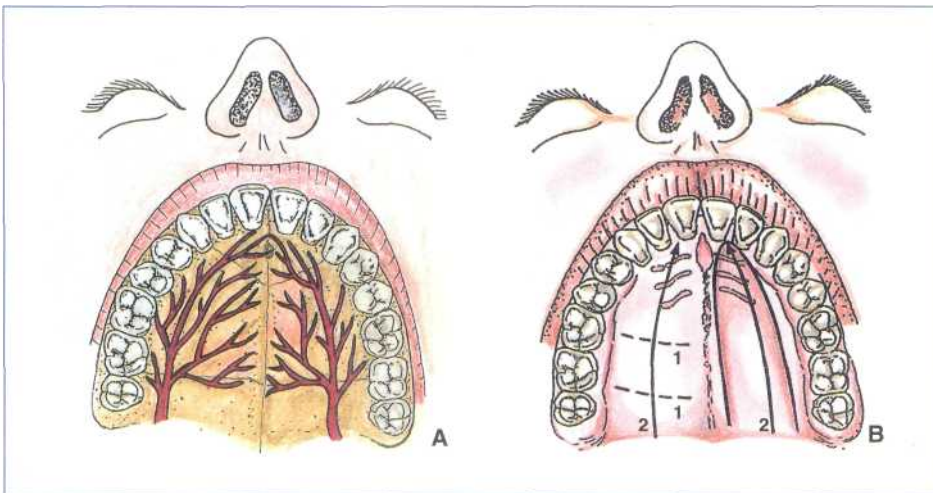
- La manipulación incorrecta de los colgajos. El despegamiento y la tracción del colgajo se tiene que hacer con cuidado y se debe evitar la tensión del mismo.

- El colgajo debe ser suturado sobre apoyo óseo para que cicatrice adecuadamente. Los dos bordes de la mucosa que se suturan deben ser cruentos, tanto los del colgajo o colgajos como el de la mucosa gingival. La sutura debe hacerse siempre con seda de 3/0 ó 2/0 con puntos sueltos o de colchonero. Sólo en los casos que los tejidos queden en los planos intermedio o profundo se suturará con catgut de 2/0 ó 3/0. Los puntos de seda se retiran a los 7-10 días de la intervención quirúrgica.

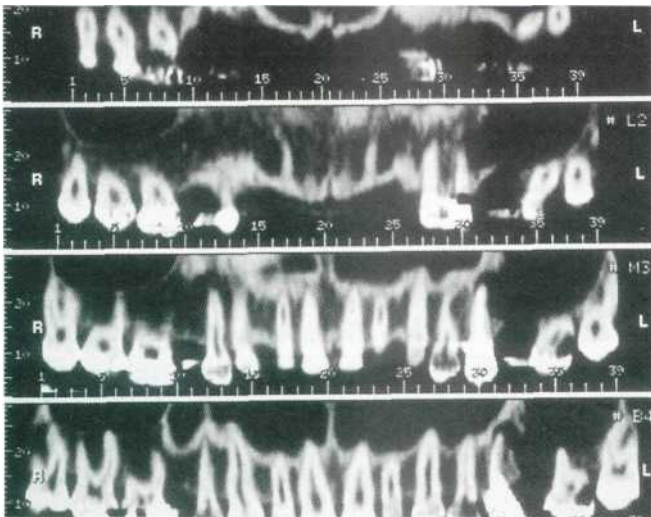
La mayoría de autores coincide al indicar que tener un seno maxilar libre de patología y utilizar un colgajo sin tensión son dos de las consideraciones más importantes que deben tenerse en cuenta al realizar el tratamiento. Sin embargo, Waite añade que para conseguir el éxito en el cierre deben cumplirse además otros principios y estos son: la eliminación de todo el tejido necrótico, el diseño de un colgajo en el que se garantice una nutrición adecuada (figura 27.63), practicar la incisión del colgajo con unos límites bien definidos, sin desgarros que puedan enturbiar la cicatrización correcta de la herida, y realizar una cirugía aséptica. Queda pues claro que el tratamiento quirúrgico de las comunicaciones bucosinusales debe ser reglado y completo; las soluciones intermedias conducen siempre al fracaso. Las recidivas de comunicaciones bucosinusales que han sido tratadas previamente de forma errónea o incompleta, suponen una mayor dificultad para el cirujano y tienen un peor pronóstico en su resolución, que en todo caso estará basada en técnicas más complejas.

Wasmund da también tres normas para que los colgajos pediculados (vestibulares, palatinos o mixtos) tengan éxito en el cierre de las comunicaciones bucosinusales:

- El ancho del colgajo debe tener las dos terceras partes (por lo menos la mitad) de su largo. Colgajos de longitud desproporcionada respecto a la anchura se necrosan en su extremo libre.
- El espesor del colgajo debe alcanzar todo el espesor de la fibromucosa palatina y de la mucosa vestibular; los colgajos de mucosa yugal, labial, etc. deben tener un espesor mínimo de 4 a 5 mm.
- La base del colgajo debe ser mayor que su vértice.



**Figura 27.63.** (A) Irrigación de la fibromucosa palatina. (B) Incisiones en la fibromucosa palatina. (1) Perpendiculares al eje vascular (incorrectas) (2) Paralelas al eje vascular (correctas).



**Figura 27.64.** Estudio tomográfico completo para conocer las relaciones entre los dientes, el seno maxilar y las fosas nasales.

Por otra parte, también debe advertirse de la necesidad de controlar la hemorragia en la zona intervenida, ya que la formación de un hematoma puede impedir que el colgajo llegue a consolidarse en la zona receptora.

Por último, todos los autores coinciden en señalar que cuanto menor es el período de tiempo entre el origen de la lesión y su tratamiento, mayor es la probabilidad de tener éxito en el cierre. Esto obliga al odontólogo a conocer perfectamente el diagnóstico y el tratamiento de las comunicaciones bucosinusales, o a derivarlas al especialista en Cirugía Bucal o en Cirugía Maxilofacial.

## 27.8. PROFILAXIS

Como en todo tipo de patología, la actitud que debe adoptar el profesional sanitario es la prevención, para lo cual recomendamos:

- Historia clínica, detallada y muy minuciosa. Detectar posibles antecedentes de este tipo de patología.
- Examen clínico local y regional. Investigar posibles factores que puedan favorecer su aparición como son el tamaño y la forma de la cresta alveolar.
- Estudio radiológico completo, que ofrezca los detalles de la relación de los dientes maxilares con el seno maxilar, presencia de lesiones periapicales, etc.; con la ortopantomografía y una radiografía periapical suele ser suficiente pero en caso de duda, hay que efectuar tomografías u otros tipos de exploraciones radiológicas más sofisticadas. En función del desarrollo de los maxilares, podrá existir una fina lámina de tejido óseo como separación entre el seno maxilar y los ápices dentarios, o por el contrario, una gruesa capa de hueso que separa los ápices de los antros maxilares (figura 27.64).

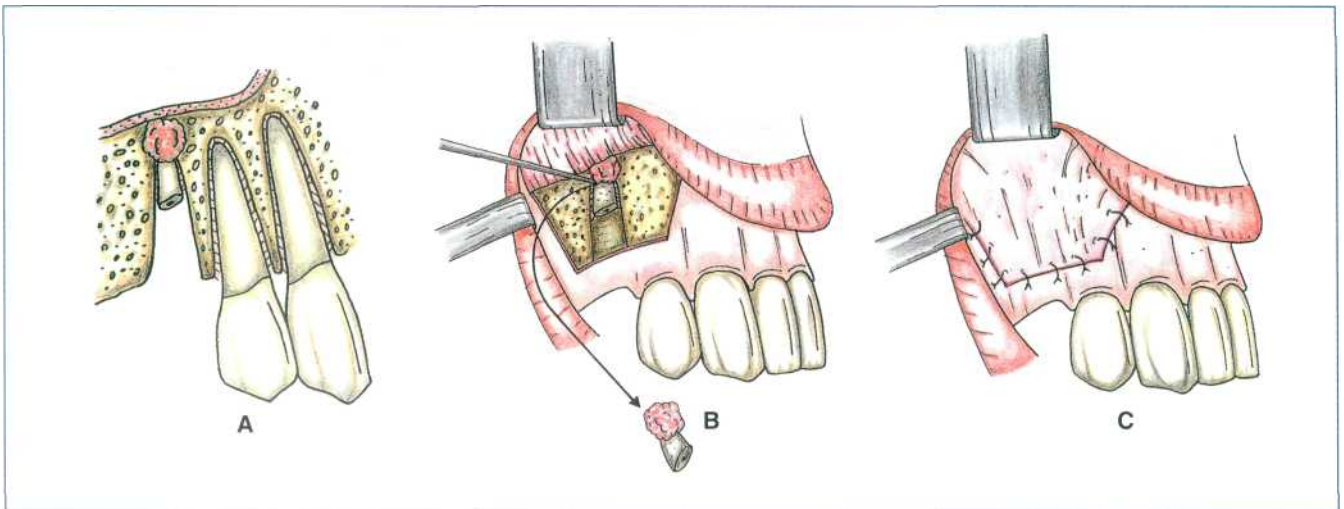
El conocimiento exacto de la anatomía topográfica del seno maxilar es de gran importancia para el odontólogo, así podrá comprender multitud de lesiones sinusales de origen bucal y podrá prevenir cualquier tipo de maniobra quirúrgica intempestiva.

- Técnica quirúrgica atraumática durante la extracción de los dientes del maxilar superior. Así, por ejemplo, debemos ser cautos en la utilización de los botadores rectos, no legaremos bruscamente el fondo del alvéolo, etc.

En todos los casos debemos ser cuidadosos de no lesionar la mucosa sinusal. Cuando por los estudios preoperatorios pensemos que existe un alto peligro de producir una comunicación bucosinusal, recomendamos hacer la exodoncia con levantamiento de un colgajo, visualización de toda la zona maxilar y manipulación con gestos muy delicados. Al convertir la extracción en quirúrgica, el trauma puede ser mayor pero el riesgo de producir una comunicación bucosinusal es menor.

Durante la extracción convencional de los dientes en relación íntima con el seno maxilar, podemos adoptar distintas actitudes según la situación ante la que nos encontremos:





**Figura 27.65.** Fractura de una raíz en el curso de una exodoncia convencional. (A) Abordaje quirúrgico mediante un colgajo trapecoidal. (B) Osteotomía y luxación del resto radicular hacia abajo y afuera. (C) Sutura del colgajo.

- Se completa toda la exodoncia pero evidenciamos una pequeña apertura sinusal. En este caso no legaremos ni manipularemos el alvéolo, lo rellenamos con un apósito texturado de colágeno y suturamos los bordes de la herida. Si el odontólogo tiene una formación quirúrgica correcta, puede incluso recomendarse hacer un colgajo vestibular de avance recto.

- Se ha producido la fractura de una raíz. No debe continuar se la extracción convencional y hay que iniciar un abordaje quirúrgico, efectuando la osteotomía que sea necesaria para visualizar el resto radicular y extraerlo buscando una vía de salida hacia abajo y afuera. Sobre todo no presionaremos con los botadores rectos en dirección apical ya que es muy fácil que produzcamos una perforación. Hay que colocar el elevador por arriba de la superficie radicular rota, y aplicarle fuerza de tal forma que se aleje la raíz del seno maxilar. Al efectuar la osteotomía, puede visualizarse la mucosa sinusal, pero hay que tener especial cuidado de no lesionarla. Una vez completada la exodoncia, rellenamos el alvéolo con colágeno texturado y suturamos el colgajo de la forma más hermética posible.

Howe recomienda dejar en su sitio el tercio apical de la raíz palatina del molar superior vital si se fractura durante la extracción con fórceps, a menos que exista una indicación positiva para retirarla. La eliminación "transalveolar" exitosa de los fragmentos radiculares requiere una gran eliminación de hueso alveolar; por esto, este autor recomienda la abstención ya que considera que los fragmentos radiculares palatinos de los dientes vitales raras veces provocan clínica y siempre se pueden extraer cuando se presentan las complicaciones. Es indispensable informar al paciente de esta eventualidad y anotarlo en su historia clínica. Nosotros creemos que esta actitud es correcta cuando el odontólogo no posee una formación quirúrgica y una pericia apropiadas para

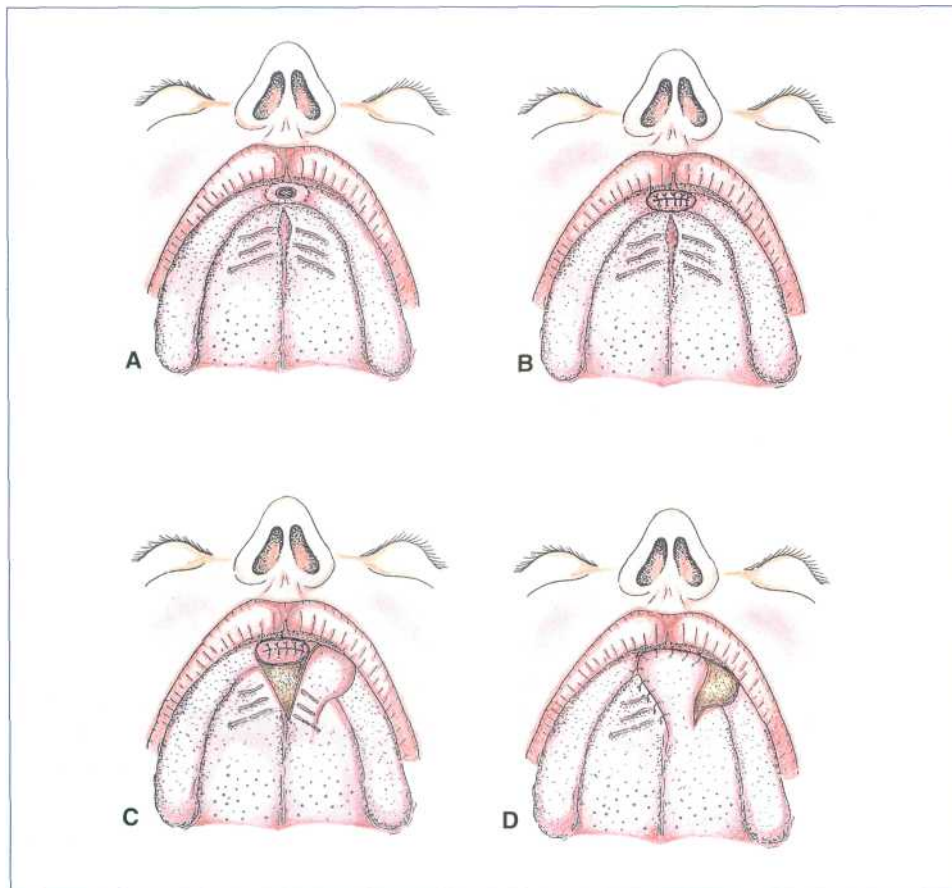
efectuar un abordaje quirúrgico, pero en caso contrario es procedente terminar la extracción con las medidas adecuadas para evitar la aparición de una comunicación bucosinusal o el desplazamiento de la raíz dentro del seno maxilar (figura 27.65).

- Se ha producido una fractura radicular y los restos dentarios han sido introducidos en el seno maxilar. En este caso es mejor que el odontólogo general no prosiga la intervención, y se recomienda el cierre de la herida operatoria y posteriormente una vez curada ésta, un especialista en Cirugía Bucal procederá a la exéresis de los restos radiculares por vía sinusal. Es preciso retirar del seno maxilar los cuerpos extraños tan pronto como sea posible porque su presencia producirá infección crónica y formación de rinolitos.

Para asegurarnos de que la raíz ha sido introducida en el seno maxilar, Howe recomienda hacer dos radiografías periapicales intrabucales que muestran la posición radicular; la primera placa radiográfica se toma con el paciente sentado y la cabeza erecta, la segunda se toma después de que el paciente se incline hacia delante y mueva la cabeza de un lado al otro. Si se comprueba que la raíz cambió de posición, se considera que está dentro de la cavidad sinusal, mientras que si conserva su posición, probablemente esté entre la mucosa antral y la pared ósea sinusal. No obstante, algunas raíces ubicadas dentro del antro se fijan con el coágulo sanguíneo o por tejido de granulación y no pueden moverse.

Las raíces vestibulares del primer molar superior suelen ser desplazadas dentro del seno más fácilmente que la raíz palatina, la cual por lo general es forzada hacia los gruesos tejidos blandos que cubren el paladar.

En todos los casos, es importante instruir al paciente con las recomendaciones clásicas de dieta líquida, evitar maniobras de Valsalva, etc.



**Figura 27.66.** Colgajo palatino de Ries Centeno para el cierre de una comunicación buconasal. (A) Aspecto del defecto buconasal. (B) Cierre del colgajo marginal. (C) Preparación del colgajo palatino. (D) Sutura.

- Técnica quirúrgica minuciosa y precisa al efectuar los colgajos, con el fin de evitar la recidiva, tan frecuente si no se siguen los siguientes puntos:

- Diseñar y preparar los colgajos correctamente y de forma atraumática. Normalmente las incisiones deben ser amplias para cubrir sobradamente el defecto. Suele ser útil simular la intervención en un molde del maxilar superior con tela o silicona que haga de mucosa bucal o fibromucosa palatina.
- Incluir en el colgajo todo el espesor de la mucosa bucal o de la fibromucosa palatina, hasta llegar al periostio o hasta el hueso.
- Conservar e incluir cuidadosamente la submucosa con la mucosa alveolar no adherida.
- No debe existir tracción en los tejidos una vez realizada la sutura. Utilizar la seda como material de sutura. No emplear hilos que sean reabsorbibles.
- Colocar pocos puntos de sutura. En ningún caso hay que poner demasiados puntos ya que esto traumatiza en exceso los tejidos.
- Puede ser útil colocar una placa palatina de protección en algunos casos.

## 27.9. CONTRAINDICACIONES

Las contraindicaciones para cerrar una comunicación bucosinusal son excepcionales y normalmente se dividen en dos grupos:

### 27.9.1. CONTRAINDICACIONES DEFINITIVAS DE ORDEN GENERAL

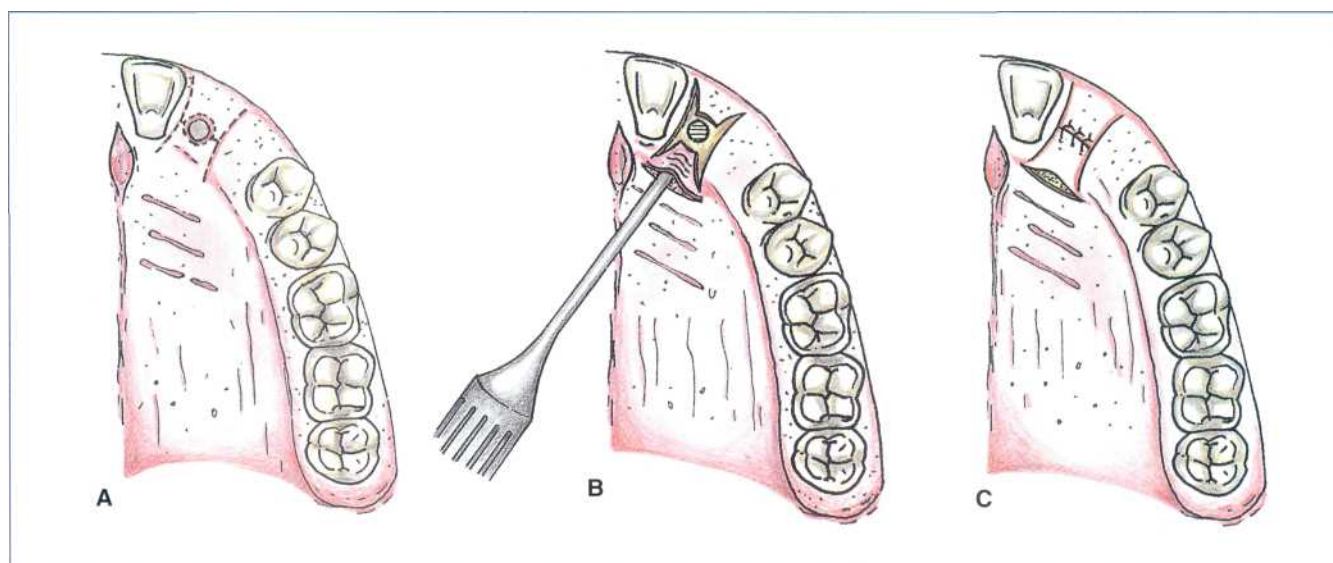
De entre éstas destacaríamos los dos casos más frecuentes:

- Paciente con mal estado general, por ejemplo un enfermo canceroso curado pero caquéctico.
- Paciente pusilánime.

### 27.9.2. CONTRAINDICACIONES TEMPORALES

A menudo la contraindicación es temporal, a la espera de solucionar alguna complicación existente que normalmente son problemas infecciosos dentarios o sinusales mal resueltos.

En ocasiones, en cirugía oncológica puede interesar no cerrar el defecto o la cavidad de exéresis, con el fin de supervisar durante unos años la posibilidad de que se produzca una recidiva local. Actualmente los modernos métodos de detección de una recidiva local (Tomografía computadorizada, Resonancia magné-



**Figura 27.67.** Técnica de doble colgajo usado por Wassmund.

tica, etc.) hacen que la reconstrucción inmediata tras la exéresis quirúrgica sea la norma.

En todos los casos en que exista una contraindicación temporal o definitiva estarán indicadas las prótesis obturadoras (figuras 27.16 y 27.17).

## 27.10. PARTICULARIDADES DE LA COMUNICACIÓN BUCONASAL

La mayoría de apartados y la actitud terapéutica son idénticos para las comunicaciones bucosinusales y buconasales exceptuando las peculiaridades propias de las primeras, que les aporta el seno maxilar.

Especificaremos, no obstante, algunas peculiaridades en los apartados de la etiología y el tratamiento quirúrgico.

### 27.10.1. ETIOLOGÍA

La mayoría de causas de comunicación de la cavidad bucal con las fosas nasales suele ser de origen dentario; de ellas, destacamos las inclusiones de incisivos laterales y centrales superiores, dientes supernumerarios en la zona anterior, mesiodens, quistes odontogénicos, quistes nasopalatinos, quistes globulomaxilares (quiste periodóntico lateral), exodoncias convencionales traumáticas, etc.

La evolución tórpida de estas situaciones clínicas, por ejemplo debida a la aparición de sobreinfecciones, o más comúnmente por maniobras quirúrgicas incorrectas o intempestivas, puede establecer una comunicación de tamaño variable entre las fosas nasales y la cavidad bucal.

Otras causas menos frecuentes de este tipo de comunicacio-

nes son los traumatismos con objetos punzantes, lesiones específicas (sífilis y tuberculosis), secuelas de lesiones congénitas del tipo fisuras labio-alvéolo-palatinas completas o parciales, unilaterales o bilaterales, osteorradionecrosis, osteomielitis, histiocitosis, granuloma maligno central, tumores malignos, infecciones raras como la lepra o el carbunco, leishmaniosis, etc.

### 27.10.2. TRATAMIENTO

El tratamiento de las comunicaciones buconasales sigue los mismos criterios y pautas terapéuticas ya expuestas, con la ventaja en este caso de que no debemos preocuparnos del seno maxilar.

Normalmente en estos pacientes debemos hacer el cierre plástico de la comunicación con un mínimo de dos planos. El plano nasal formado por un colgajo marginal y el plano bucal constituido por colgajos pediculados de los tejidos vecinos que conocen distintos diseños.

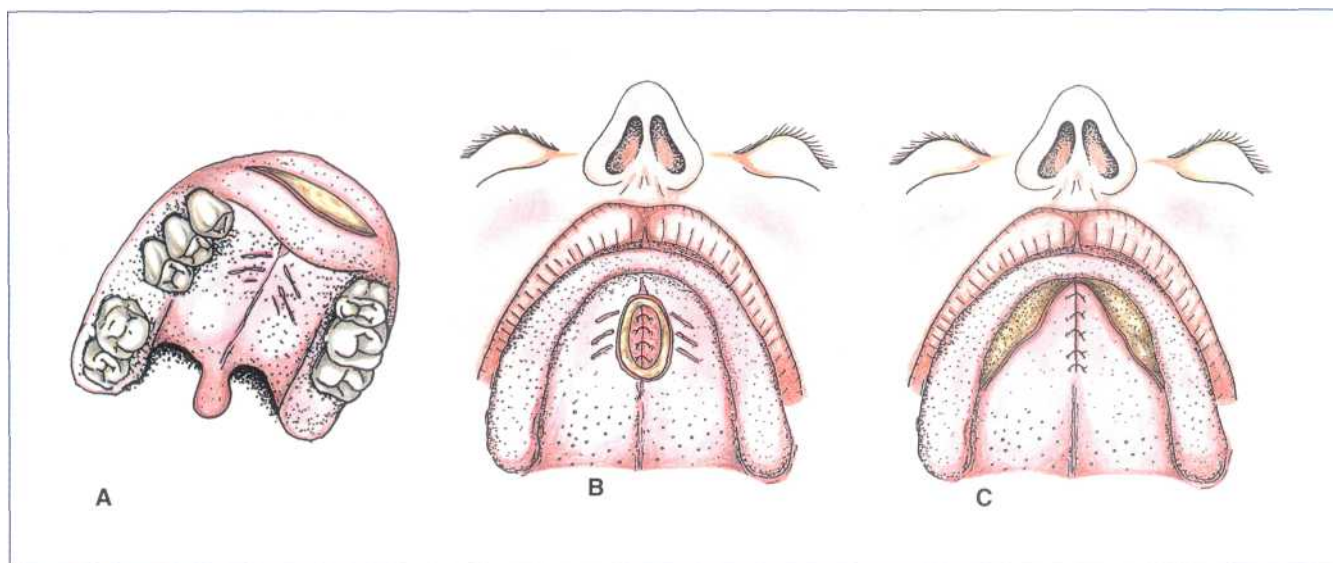
El colgajo pediculado que se utiliza más a menudo, es el de fibromucosa palatina debido a sus buenas condiciones de vitalidad y seguridad.

Según la ubicación (vestibular, alveolar o palatina) podremos emplear distintos tipos de colgajos, los cuales ya han sido descritos en el apartado de las comunicaciones bucosinusales.

Creemos de interés destacar el colgajo palatino de Ries Centeno, en el que realizamos dos incisiones longitudinales parciales paralelas, con rotación lateral y pediculado en la zona media palatina (figura 27.66), y el colgajo completo de fibromucosa de Pichler que se desplaza internamente en lugar de girar hacia la arca.

Otras posibilidades que son usadas menos frecuentemente son





**Figura 27.68.** Cierre de comunicaciones buconasales. (A) Colgajo bipediculado anterior. (B) Técnica de Axhausen para comunicaciones palatinas. Colgajo y desplazamiento hacia la línea media de la fibromucosa palatina.

la técnica de Wassmund que hace la unión en la línea media a expensas de dos colgajos completos laterales despegados totalmente mediante incisiones festoneadas (figura 27.67), y los colgajos bipediculados y el método de Axhausen para comunicaciones buconasales en la zona palatina (figura 27.68).

En el postoperatorio suelen ser recomendables el taponamiento de las fosas nasales con gasa impregnada en pomada con antibióticos, para evitar el sangrado a través de la narina afectada, y la colocación de una placa palatina de acrílico, para proteger los colgajos pediculados de los tejidos vecinos.